



**UNIVERSIDAD NACIONAL AUTÓNOMA
DE MÉXICO**

FACULTAD DE MEDICINA

DIVISIÓN DE ESTUDIOS DE POSGRADO E INVESTIGACIÓN
SECRETARÍA DE SALUD

INSTITUTO NACIONAL DE PEDIATRÍA

**CONCORDANCIA DIAGNÓSTICA ENTRE ENDOSCOPIA E HISTOLOGÍA EN LA
UNIDAD DIAGNÓSTICA DE PEDIATRÍA INTEGRAL, DEL INSTITUTO NACIONAL DE
PEDIATRÍA DE SEPTIEMBRE DE 2011 A DICIEMBRE DE 2012.**

TESIS PARA OBTENER EL TÍTULO DE
SUBESPECIALIDAD EN
GASTROENTEROLOGÍA Y NUTRICIÓN PEDIÁTRICA

PRESENTA
DRA. IRENE ELIZABETH QUINTANILLA TICAS

TUTOR DE TESIS
DRA. ERICKA MONTIJO BARRIOS

CO TUTOR DE TESIS
DRA. JOSEFINA MONSERRAT CÁZARES MÉNDEZ

TUTOR METODOLÓGICO:
MRN CHIHARU MURATA

MÉXICO, D.F.
2014





Universidad Nacional
Autónoma de México

Dirección General de Bibliotecas de la UNAM

Biblioteca Central



UNAM – Dirección General de Bibliotecas
Tesis Digitales
Restricciones de uso

DERECHOS RESERVADOS ©
PROHIBIDA SU REPRODUCCIÓN TOTAL O PARCIAL


Todo el material contenido en esta tesis esta protegido por la Ley Federal del Derecho de Autor (LFDA) de los Estados Unidos Mexicanos (México).

El uso de imágenes, fragmentos de videos, y demás material que sea objeto de protección de los derechos de autor, será exclusivamente para fines educativos e informativos y deberá citar la fuente donde la obtuvo mencionando el autor o autores. Cualquier uso distinto como el lucro, reproducción, edición o modificación, será perseguido y sancionado por el respectivo titular de los Derechos de Autor.

**CONCORDANCIA DIAGNÓSTICA ENTRE ENDOSCOPIA E HISTOLOGÍA EN
LA UNIDAD DIAGNÓSTICA DE PEDIATRÍA INTEGRAL, DEL INSTITUTO
NACIONAL DE PEDIATRÍA DE SEPTIEMBRE DE 2011 A DICIEMBRE DE 2012.**




DRA. ROSAURA ROSAS VARGAS
DIRECTORA DE ENSEÑANZA




DR. LUIS MARTIN GARRIDO GARCÍA
JEFE DEL DEPARTAMENTO DE PRE Y POS GRADO



DR. JAIME RAMÍREZ MAYANS
PROFESOR TITULAR DEL CURSO DE GASTROENTEROLOGÍA Y NUTRICIÓN
PEDIÁTRICA



DRA. ERICKA MONTIJO BARRIOS
TUTOR DE TESIS



DRA. JOSEFINA MONSERRAT CAZARES MENDEZ
CO-TUTOR DE TESIS



MRN CHIHARU MURATA
TUTOR METODOLÓGICO

CONCORDANCIA DIAGNÓSTICA ENTRE HA ENDOSCOPIA E HISTOLOGÍA EN PACIENTES PEDIÁTRICOS

ÍNDICE

Resumen-----	1
Antecedentes-----	2
• Manifestaciones Gastrointestinales-----	2
• Técnica endoscópica-----	2
• Historia-----	3
• Endoscopia diagnóstica alta-----	4
• Clasificaciones endoscópicas-----	5
• Biopsia endoscópica-----	6
• Manejo de la muestra-----	6
• Histopatología-----	7
• Polémica en torno a la toma de biopsia endoscópica rutinaria-----	7
Planteamiento del problema-----	8
Justificación-----	9
Preguntas de investigación-----	9
Hipótesis-----	10
Objetivos-----	10
Método-----	11
• Tipo de estudio-----	11
• Población de estudio-----	11
• Criterios de inclusión y exclusión-----	11
• Ubicación del estudio-----	11
• Muestreo y tamaño de muestra-----	11
• Variables-----	12
• Procedimiento-----	13
• Recolección de datos-----	13
• Análisis estadístico-----	14
• Consideraciones éticas-----	14
Resultados-----	14
Discusión-----	16
Conclusión-----	18
Bibliografía-----	19
Anexos	
• Figuras-----	24
• Cuadros-----	27
• Lista de variables-----	29
• Formato de recolección de datos-----	31

CONCORDANCIA DIAGNÓSTICA ENTRE ENDOSCOPIA E HISTOLOGÍA EN PACIENTES PEDIÁTRICOS

RESUMEN

Antecedentes. En los pacientes pediátricos con síntomas gastrointestinales en quienes se les indica endoscopia como abordaje diagnóstico, la biopsia endoscópica es rutinaria. Sin embargo, la relación entre los hallazgos endoscópicos e histológicos en esta población no es clara.

Objetivo. Determinar si es necesaria la realización de biopsia endoscópica de rutina en toda endoscopia diagnóstica realizada en pacientes pediátricos.

Métodos. Se llevó a cabo un estudio de concordancia diagnóstica (observacional, descriptivo, transversal) con la revisión retrospectiva de los expedientes clínicos de pacientes en quienes se les realizó endoscopia alta con toma de biopsia, entre septiembre de 2011 y diciembre de 2012. La concordancia endoscópica e histopatológica se determinó por estadística Kappa en los segmentos de esófago, estómago y duodeno.

Resultados: El hallazgo endoscópico e histológico que se reportó más frecuentemente en esófago fue esofagitis péptica y esofagitis por reflujo respectivamente. En estómago, endoscópicamente predominó gastritis erosiva e histopatológicamente, gastritis crónica. Las alteraciones fueron poco reportadas tanto endoscópica como histológicamente en duodeno. Nivel de concordancia fue más elevado en duodeno (Kappa=0.77 [IC95%: 0.64 a 0.89]), seguido de esófago (Kappa = 0.61 [IC95%: 0.49 a 0.73]) y estómago (kappa=0.55 [IC95%: 0.41 a 0.69], a pesar de que los intervalos de confianza de 95% de los diferentes segmentos se sobreponen.

Conclusiones: Aunque el nivel de concordancia entre ambos estudios es relativamente alto, el patrón de discordancia que se observa es diferente dependiendo de la región anatómica, por lo que se sugiere realizar biopsia con los procedimientos endoscópicos en pediatría. Sin embargo para la generalización de estos resultados es necesario un estudio prospectivo.

PREGUNTA DE INVESTIGACIÓN

¿Cuál es la concordancia entre el diagnóstico endoscópico e histopatológico de los pacientes atendidos en la Unidad Diagnóstica de Gastroenterología y Pediatría Integral (UDIGAPI)?

ANTECEDENTES

En las últimas décadas el diagnóstico de patologías gastrointestinales en pediatría se ha incrementado debido al mayor y mejor conocimiento, que permite diagnosticar patologías que antes se diagnosticaban únicamente en adultos.¹⁻⁵ Los avances tecnológicos han permitido visualización directa del tracto gastrointestinal e incluso la toma de biopsia por formas menos invasivas, permitiendo el diagnóstico etiológico de muchas manifestaciones clínicas.⁶⁻⁹ En adultos la concordancia endoscópica e histológica de tubo digestivo superior es muy buena si la observación endoscópica es normal, la histología no revela alteraciones, por lo que la indicación de la toma de biopsia endoscópica se limita a casos específicos en los que endoscopia reporta anormalidad, o hay compromiso inmunológico del paciente; sin embargo, en pediatría aún no es clara la relación que existe entre ambos estudios, por tanto la biopsia se toma de manera rutinaria con cada endoscopia.⁶⁻¹³

Manifestaciones Gastrointestinales

En los últimos años, y a nivel mundial, los síntomas gastrointestinales, principalmente el dolor abdominal crónico y la diarrea crónica, representan un alto porcentaje de la consulta en general, generando un desvío importante de los recursos de salud para su diagnóstico y tratamiento.¹⁻⁴

Por muchos años, los síntomas gastrointestinales tenían etiología desconocida debido a la poca accesibilidad que se tenía al tracto gastrointestinal y la naturaleza invasiva para el abordaje de este; el avance tecnológico, revolucionó los conceptos que se tenían y ha permitido un mejor conocimiento del espectro clínico de las afecciones que producen estas entidades.⁵⁻¹⁰

Endoscopia digestiva del tracto gastrointestinal superior

Técnica endoscópica

La endoscopia digestiva superior es una técnica eficaz, con riesgos y complicaciones, que ayuda a la exploración en niños del tracto digestivo superior, permite la evaluación, diagnóstico y manejo terapéutico en las patologías gastrointestinales.⁷⁻⁸

Previo a la realización de la endoscopia es necesario obtener información sobre la condición clínica, antecedentes patológicos y tratamiento médico del paciente que puedan interferir en la exploración. El procedimiento se debe realizar bajo sedación/anestesia, bajo monitorización cardio-respiratoria y acceso venoso⁶ El paciente debe estar en decúbito lateral izquierdo, con la cabeza y el cuello alineado en posición recta o en decúbito supino con la cabeza girada hacia la izquierda alineada al eje longitudinal del paciente. La parte superior del cuerpo y los brazos deben estar bien sujetos para mantener el paciente bajo control y facilitar el procedimiento. Se debe asegurar la vía aérea, y fijar el protector bucal. Éste hay que colocarlo antes de introducir el equipo, y sujetarlo para permitir la respiración nasal del paciente, incluso en lactantes sin dientes, pues permite asegurar la vía aérea y mantener el endoscopio en el eje de la línea media. Es fundamental el conocimiento de la anatomía normal de tubo digestivo para poder detectar patrones endoscópicos anormales, así como también la estandarización de los conceptos y clasificaciones endoscópicas para definir patrones normales y anormales en cada segmento.⁶⁻¹⁰

Historia

La endoscopia diagnóstica se ha realizado durante los últimos años con diferentes grados de éxito.

En 1806, Philip Bozzini, describió el uso de “el conductor de luz o uso de un instrumento simple y su utilidad para la iluminación de las cavidades internas e intersticios de un cuerpo animal vivo”. Inicialmente la exploración del tubo digestivo se limitó a esófago; el endoscopio rígido fue ideado por Kussmaul en 1868, con la desventaja que presentaban poca luz y logro observar únicamente mucosidades burbujeantes; en 1870 Trouvé ideó poliscopeo y posteriormente bajo la misma idea Nitze y Leiter crearon un tubo rígido con angulación recta que no permitió su introducción, sin embargo su aporte relevante fue que le proporcionaron una mejor iluminación incorporándole lámpara eléctrica incandescente. El primer diseño anatómico y que además tenía adicionado un sistema de insuflación se le atribuye a Von Mikulicz en 1881 y permitió por vez primera, la inspección directa del esófago e hizo posible la obtención de biopsias en forma directa, y con traumas mínimos, con propósitos diagnósticos. En las décadas siguientes, se produjeron mejoras en los equipos endoscópicos y en las técnicas para su utilización. Fue Rudolf Shindler el primero en desarrollar un endoscopio semiflexible que, aunque mejor que los anteriores, fue rápidamente reemplazado por los equipos totalmente flexibles diseñados

por Lopresti e Hilmi, en 1964. Estos últimos fueron paulatinamente dotados con los adelantos de la tecnología, la introducción de la fibra óptica revolucionó y expandió la capacidad del médico para explorar mejor y más segmentos del tracto gastrointestinal, permitiendo también la toma de muestras. Hoy en día, contamos con excelentes equipos, que nos ofrecen amplios campos visuales y óptima definición de imagen. Estos, operados por examinadores experimentados, permiten la elaboración de diagnósticos con una alta precisión, e incluso realizar procedimientos terapéuticos, modificando el pronóstico de patologías que previamente eran causas de elevada mortalidad.⁶⁻¹⁰

Endoscopia diagnóstica alta

El objetivo de la endoscopia diagnóstica es lograr una visualización directa de la mucosa de los órganos que componen la porción superior del tracto gastrointestinal (esófago, estómago y duodeno) y así, poder descubrir anormalidades in situ y, si es del caso, tomar muestras del tejido enfermo para someterlas al estudio por anatomía patológica.⁶ La endoscopia de tubo digestivo superior está indicada en el abordaje de: disfagia; regurgitación; vómito inexplicable; pirosis; dolor abdominal crónico; dispepsias o sospecha de enfermedad ulcero-péptica; dolor abdominal agudo asociado con anorexia y pérdida de peso; sospecha de tumores; sangrado de tubo digestivo alto; abordaje de anemia de etiología desconocida; ingestión de cáustico; hipertensión portal; diarrea crónica; pérdida de peso. En el caso de alteraciones endoscópicas específicas es necesario correlacionar con la clínica debido a que muchos de estos hallazgos incluso pueden sugerir afecciones sistémicas, como en la esofagitis por candida, una de las infecciones oportunistas más frecuentes, su presencia en pacientes que no ingieren esteroides, ni inmunosupresores, ni son diabéticos, ni tienen otro estado de inmunosupresión obliga a pensar en infección por VIH.¹¹⁻¹³

La endoscopia alta nos permite tener una impresión diagnóstica de las lesiones macroscópicas observadas y dependiendo del patrón que estas tengan pueden sugerir la naturaleza de estas lesiones, como en el caso de las úlceras en las que se describe el aspecto de la base, el borde y la mucosa circundante.⁹⁻¹⁰ Por ejemplo: un borde enrojecido con petequias es indicativo de una úlcera en su fase de actividad; si se observa borde regular y elevado, es sugestivo de cronicidad; la presencia de pliegues convergentes en forma radiada sugiere cicatrización; úlceras gigantes de más de 20 mm, irregular de borde nodular y base necrótica es sospechosa de malignidad; una forma

serpiginosa irregular de localización atípica con lesiones hemorrágicas en otras zonas de la mucosa sugiere un ulcera de stress.⁹⁻¹⁵

Clasificaciones endoscópicas

Los mejores conocimientos y la mejor visualización de la mucosa gastrointestinal ha permitido una mejor descripción de lo observado endoscópicamente, por lo que con el objeto de unificar los hallazgos observados se han creado clasificaciones para cada una de las regiones anatómicas observadas, y para definir los patrones endoscópicos, en nuestra institución se utilizan las normadas por la sociedad mexicana de endoscopia gastrointestinal.¹⁵

Esófago

Esófago normal: mucosa color rosa a rojo, dependiendo de la vascularización, distensible, de un brillo luminoso que permite reflejar la luz del endoscopio, de superficie lisa, con presencia de secreciones como una película uniforme de moco que proporciona el brillo normal, textura con patrón granular fino y granulosidad que puede hacerse visible especialmente en visión próxima y con magnificación.¹⁵

Friabilidad de la mucosa: tendencia aumentada a sangrar al contacto endoscópico.¹⁵

Esofagitis: presencia de mucosa esofágica roja, ulcerada y/o inflamada, presencia de exudados, friabilidad o hemorragia, línea Z borrosa. Puede dividirse en esofagitis péptica y no péptica.¹⁴⁻¹⁵(ver figura 1)

Para esofagitis péptica existen numerosas clasificaciones, en nuestra institución se utiliza la clasificación de los Ángeles, ya que permite elevar la confiabilidad en la interpretación de los hallazgos endoscópicos.¹⁴ (ver cuadro 1)

Hernia hiatal: movimiento anterógrado o retrógrado por deslizamiento de la unión esófago gástricas. Se clasifica de acuerdo al grado de desplazamiento.¹⁵ (ve cuadro 2)

Estómago

A nivel gástrico, se utiliza la clasificación establecida por la asociación mexicana de endoscopía gastrointestinal, para gastropatía.¹⁵ (ver cuadro 3)

Hiato laxo: la mucosa gástrica en retro visión no circunda al tubo del endoscopio y puede verse la mucosa deslizar hacia dentro del hiato durante la inspiración profunda.¹⁵

Reflujo duodeno gástrico: movimiento o paso retrogrado del contenido del duodeno (bilis) a través del píloro hacia el estómago.¹⁵

Duodeno

En duodeno las lesiones se clasifican en base a las normadas por la asociación mexicana de endoscopía gastrointestinal.¹⁵ (ver cuadro 4)

Biopsia endoscópica

Las ventajas de esta técnica son la facilidad y sencillez del procedimiento; la comodidad para el paciente; evitar la exposición a radiaciones (control fluoroscópico); la visualización directa del tubo digestivo para definir los sitios del daño y la opción de obtener más de una muestra y de diferentes sitios: esta última opción es muy importante en la evaluación y el estudio de enfermedades con afección focal o difusa.¹⁶

Las indicaciones de la biopsia endoscópica se han expandido en los últimos años, lo que ha contribuido al diagnóstico temprano y tratamiento adecuado de diversas patologías que antes eran conocidas únicamente en adultos o no tenían etiología, como la constipación crónica del lactante, la diarrea del niño inmunosuprimido, la enfermedad inflamatoria intestinal.¹⁶

El propósito de la toma de biopsia endoscópica del tubo digestivo suele ser el diagnóstico específico de una entidad; sin embargo, existen otras intenciones como evaluar la extensión e intensidad de una lesión, como sucede en la enfermedad inflamatoria intestinal; conocer la evolución de una lesión específica, la respuesta al tratamiento o ambos hechos, y la detección oportuna de cáncer en particular en patologías precursoras, como la poliposis intestinal.¹⁶⁻¹⁹

Estas biopsias pueden ser incisionales cuando sólo se toma una parte de la lesión con fines diagnósticos, o excisionales, con la extirpación completa y en este caso pueden ser, además de diagnósticas, terapéuticas, como sucede en polipectomías.¹⁶

Manejo de la muestra

Una vez tomadas las biopsias se deben fijar rápidamente en formol amortiguado al 10% y deben ser rotuladas con los datos de identificación del paciente, y el sitio anatómico al que corresponde cada fragmento. En ocasiones es necesario contar con tejido fresco para técnicas de histoquímica como en enfermedades metabólicas. En esos casos se

recomienda tomar varios fragmentos para tener el tejido en el fijador habitual y tejido congelado para estudios especiales.¹⁶

Las técnicas histológicas de rutina se usan en todos los casos y según la indicación o los hallazgos iniciales se pueden utilizar técnicas histológicas y de inmunohistoquímica.

La microscopía electrónica puede ser de gran ayuda en sospecha de malabsorción o enfermedades metabólicas, donde las características del material acumulado a menudo conducen a identificar su naturaleza.¹⁶

Histopatología

La histopatología permite el estudio de las piezas de biopsias (ya sean estas incisionales o excisionales) que se remiten al departamento de patología de cada institución. El estudio histopatológico continua siendo la prueba de referencia para establecer diagnóstico específico de una entidad; sin embargo depende de la información proporcionada por los clínicos para establecer un diagnóstico confiable, siendo necesario contar con la información obtenida por otros estudios: radiológicos, coprocultivos, parasitológicos, inmunológicos; los hallazgos de la endoscopia; la indicación precisa de la biopsia y lo que se espera de ella; la técnica empleada para la obtención del tejido; el sitio de la biopsia.^{16,17} Así mismo depende de la experiencia que tenga el patólogo para interpretar los hallazgos histológicos observados y se ve limitado por la disponibilidad de recursos con las que cuente el servicio de patología en cada institución.

Polémica en torno a la toma de biopsia endoscópica rutinaria en pediatría

Mucho se ha escrito sobre la indicación sistemática de la biopsia como estudio complementario durante una endoscopia. En adultos se ha demostrado que endoscopia tiene concordancia endoscópica/histológica por lo que la toma de biopsia se limita aquellos casos en los que endoscopia reporte alguna alteración o se trate de pacientes con algún grado de inmunosupresión.

En pediatría, hasta la fecha no se tiene una conducta clara a seguir, dado que en la mayoría de los procesos patológicos del tubo digestivo la correlación endoscópica/histológica es variable. Existen dos vertientes, algunos autores concuerdan con lo normado en adultos y proponen que la ausencia de lesiones macroscópicas en endoscopia rara vez producirá un hallazgo histopatológico distinto en la biopsia, recomendando no realizarla.²⁰⁻²⁶ La otra vertiente propone que se debe de realizar biopsia endoscópica de rutina aun cuando los hallazgos macroscópicos en la endoscopia

sean normales, ya que se pueden encontrar hallazgos histológicos inesperados como atrofia de las vellosidades intestinales, la existencia de procesos inflamatorios y/o infecciosos.²⁷⁻³⁴ Concordando unánimemente que, en los pacientes con algún grado de inmunosupresión el uso de ambas herramientas diagnósticas es fundamental, para documentar procesos infecciosos oportunistas e incluso malignidad.^{11-13, 23-29} Sin embargo la toma de biopsia no es un procedimiento inocuo, ya que incrementa la duración del procedimiento, el tiempo anestésico y sus riesgos asociados, así como las complicaciones mismas que implica la toma de biopsia como son el riesgo de infección, sangrado, hematoma y perforación.³⁴⁻³⁶

La relación o discrepancia entre el aspecto endoscópico y el diagnóstico histológico, se ha demostrado en los diversos estudios que puede variar en relación de la técnica empleada para la toma de biopsia, de la indicación para la realización del procedimiento endoscópico y de la información clínica proporcionada al patólogo para la interpretación de la muestra, así como la presencia de comorbilidades asociadas.¹⁶⁻¹⁷

PLANTEAMIENTO DEL PROBLEMA

Las patologías gastrointestinales en la población pediátrica generan una amplia variedad de manifestaciones clínicas que pueden evolucionar de manera silente durante un período indefinido de tiempo. Por lo que la visualización directa del tubo digestivo es una herramienta diagnóstica valiosa para el abordaje de los síntomas gastrointestinales. Los avances tecnológicos permiten obtener imágenes cada vez más detalladas de las alteraciones existentes en el tracto gastrointestinal, llevando a plantearse la interrogante del verdadero valor diagnóstico de la biopsia.

Actualmente en la literatura internacional hay dos opiniones en cuanto a la necesidad de la toma de biopsia durante cada endoscopia diagnóstica en pacientes pediátricos: los que opinan que es necesario la toma de biopsia con cada procedimiento endoscópico, y los que no. En México la toma biopsia endoscópica es un procedimiento rutinario en pediatría, para los pacientes que se les realiza endoscopia como parte del abordaje diagnóstico de síntomas gastrointestinales, ya sea como manifestaciones gástricas aisladas o asociados a otra patología de base. Esta práctica establecida, sin embargo, no se lleva a cabo con base en evidencia, ya que no hay suficientes datos que puedan recomendar la conducta a seguir. En la literatura internacional no existe el consenso, y en México no hay ningún reporte al respecto hasta la fecha.

JUSTIFICACIÓN

La conducta ante la toma de biopsia en la población pediátrica en la literatura internacional, aun es controversial. Actualmente no existen reportes generados de la población mexicana. Nuestra institución cuenta con condiciones idóneas para generar datos confiables, ya que es un hospital de tercer nivel, y cuenta con la Unidad Diagnóstica de Gastroenterología y Pediatría Integral (UDIGAPI), en la que se realizan procedimientos específicos al área, funcionando además como uno de los centros de referencia a nivel nacional. Los datos existentes en nuestro servicio permitirán describir el patrón y nivel de concordancia-discordancia entre diagnóstico endoscópico e histopatológico el cual puede contribuir para profundizar en la discusión de la polémica actual acerca de la toma de biopsia. Además generará estimadores necesarios para planear un estudio prospectivo, con lo que se espera obtener evidencia sólida sobre la necesidad de la toma de biopsia.

PREGUNTA DE INVESTIGACIÓN

Pregunta general

¿Es necesaria la toma de biopsia endoscópica, en toda endoscopía diagnóstica en la población pediátrica mexicana?

Preguntas primarias

- ¿Cuál es el nivel de concordancia entre el diagnóstico endoscópico y el diagnóstico histopatológico en cada uno de los segmentos de tracto digestivo superior (esófago, estómago y duodeno)?
- ¿Cuál es el patrón de concordancia-discordancia entre el diagnóstico endoscópico e histopatológico?

Preguntas secundarias

- ¿Hay asociación entre el diagnóstico clínico (el motivo por el cual se indicó endoscopía) y el patrón de concordancia-discordancia endoscópica e histopatológica?
- ¿Hay asociación entre la patología de base y el patrón de concordancia-discordancia endoscópica e histopatológica?

HIPÓTESIS

Debido a la característica descriptiva y escasa información en la literatura para contestar las preguntas de investigación no planteamos hipótesis en el presente estudio.

OBJETIVOS

Objetivo General: Determinar si es necesario la realización de biopsia endoscópica de rutina en toda endoscopia diagnóstica realizada en pacientes pediátricos.

Objetivos primarios

- Describir el nivel de concordancia entre el diagnóstico endoscópico y el diagnóstico histopatológico en cada uno de los segmentos de tracto digestivo superior
- Describir el patrón de concordancia-discordancia entre el diagnóstico endoscópico e histopatológico

Objetivos secundarios

- Establecer la asociación entre el diagnóstico clínico (el motivo por el cual se indicó endoscopia) y el patrón de concordancia-discordancia endoscópica e histopatológica
- Establecer la asociación entre la patología de base y el patrón de concordancia-discordancia endoscópica e histopatológica

MÉTODOS

Tipo de Estudio

Descriptivo, transversal, observacional con la revisión retrospectiva de los expedientes clínicos.

Población del Estudio

Población objetivo: pacientes pediátricos mexicanos en quienes se les indica procedimiento endoscópico tracto digestivo superior.

Población elegible: Pacientes pediátricos mexicanos en quienes se les indica procedimiento endoscópico tracto digestivo superior atendidos en la UDIGAPI del INP en el período de septiembre de 2011 a diciembre de 2012. (ver figura 2)

Criterios de inclusión

Expediente de pacientes:

- Con regurgitación, vómito, odinofagia, epigastralgia, dolor abdominal crónico recurrente, sangrado de tubo digestivo alto, diarrea, sangrado de tubo digestivo bajo, pérdida de peso.
- Con reporte de endoscopía e histopatológico correspondiente a la fecha de estudio.
- Atendidos en UDIGAPI en el período de septiembre 2011 a diciembre 2012.
- Cualquier sexo.
- Edad de 0 a 18 años.

Criterios de exclusión:

- Ninguno

Ubicación del estudio

Unidad Diagnóstica de Gastroenterología y Pediatría Integral (UDIGAPI) de nuestra institución en el Distrito Federal de México. En el período comprendido de septiembre 2011 a diciembre 2012.

Muestreo y tamaño de muestra

En el presente estudio se incluyeron todos los casos que cumplieron los criterios de selección. Durante el periodo de septiembre de 2011 a diciembre 2012 se realizaron 1,149 procedimientos endoscópicos diagnósticos y terapéuticos. Al aplicar los criterios de selección se identificaron 146 casos elegibles para este estudio. Con este tamaño de muestra se puede reportar intervalo de confianza de 95% del estimador de Kappa con un margen de error de $\pm 16\%$ de acuerdo con la siguiente ³⁷ y los siguientes supuestos:

$$SE(\hat{\kappa}) = \frac{1}{(1 - p_e) \times \sqrt{n}} \times \sqrt{p_e + p_e^2 - \left[\sum_{i=1}^{cat} p_{i.} \times p_{.i} \times (p_{i.} \times p_{.i}) \right]}$$

donde,

Δ : precisión del intervalo de confianza de 95% de Kappa

$SE(\hat{\kappa})$: error estándar de los estimadores de Kappa

n : tamaño de muestra

$\hat{\kappa}$: estimador de la estadística kappa

p_e : probabilidad total de la concordancia esperada por azar

$p_{i.}$: probabilidad marginal del diagnóstico positivo de endoscopía

$p_{.i}$: probabilidad marginal del diagnóstico positivo de histopatología

Se supuso que el valor de Kappa fuera de 0.7, así como la probabilidad total de la concordancia, la probabilidad marginal del diagnóstico positivo de endoscopía y la de histopatología fueran de 0.5 (Kappa 0.7 es el nivel de concordancia que se considera aceptable y las probabilidades de 0.5 fueron elegidas para realizar el cálculo más conservador), y como mencionamos arriba se esperó tener 146 registros en el estudio, entonces,

$$\Delta = 1.96 \times \frac{1}{(1 - 0.5) \times \sqrt{146}} \times \sqrt{0.5 + 0.5^2 - \left[\sum_{i=1}^{cat} 0.5 \times 0.5 \times (0.5 \times 0.5) \right]} = 0.16$$

Por lo tanto, con el tamaño de la muestra de 146 registros se esperó tener la precisión con un margen de error de 16%.

Variables

Las principales variables de nuestro estudio fueron las siguientes: (ver anexo 3)

Variables demográficas

- Edad al momento de realización de procedimiento: cuantitativa continua (años)
- Sexo: cualitativa nominal dicotómica (masculino, femenino)

Variables clínicas

- Regurgitación: cualitativa nominal dicotómica (presente, ausente)
Otras variables de este grupo: vómito; disfagia; odinofagia; epigastralgia; dolor abdominal crónico; sangrado de tubo digestivo alto; pérdida de peso.

Variables endoscópicas¹⁵

- Esófago alterado: cualitativa nominal dicotómica (presente, ausente)
Otras variables de este grupo: hallazgos endoscópicos definidos de acuerdo al sistema de clasificación normado por la sociedad Mexicana de endoscopia gastrointestinal para cada uno de los segmentos evaluados.

Variables histopatológicas³⁴

- Esófago alterado: cualitativa, nominal
Otras variables de este grupo: hallazgos histológicos definidos en base a la terminología descrita en el atlas de gastroenterología de Dietlen F, y cols; que es la que utiliza el servicio de patología de nuestra institución, en el período en estudio.

Procedimiento

Técnica endoscópica e histopatológica

El abordaje diagnóstico endoscópico se realizó por médico gastroenterólogo pediatra asignado a la UDIGAPI, mediante video endoscopia Olympus adecuado a la edad y peso del paciente (GIF - Q 150 y GIF- XP 150 N), los hallazgos obtenidos se describieron con base en el sistema de clasificación normado por la sociedad mexicana de endoscopia gastrointestinal. La biopsia fue realizada con pinzas de biopsia endoscópica acordes al canal de trabajo para cada endoscopia; las cuales fueron rotuladas y enviadas en frascos con formol amortiguado, para su análisis histopatológico al servicio de patología de nuestra institución. El diagnóstico histológico se realizó por los patólogos pediatras del servicio correspondiente, basándose en la terminología descrita en el atlas de gastroenterología de Dietlen F y cols

Recolección de datos

Se solicitó el listado en el área de archivo de la unidad diagnóstica de gastroenterología y pediatría integral de septiembre de 2011 a diciembre del 2012. Se utilizó un formato de recolección de datos previamente establecido (ver anexo 4), y el mismo nos ayudó a obtener la información de los expedientes clínicos. Al momento de revisar los expedientes se buscó la hoja de la nota del procedimiento endoscópico realizado en la UDIGAPI y la hoja correspondiente del reporte histopatológico relacionada con la fecha de toma de biopsia.

Análisis estadístico

Los hallazgos endoscópicos e histológicos fueron dicotomizados (normal/alterado) para establecer la concordancia del diagnóstico entre ambos procedimientos, y evaluada por la estadística Kappa. Para establecer la asociación entre el diagnóstico clínico y patrón de concordancia-discordancia endoscópica e histopatológica, primero se realizó el análisis de conglomerado jerárquico incluyendo a todas las variables clínicas (ver figura 3 y cuadro 5). El número de conglomerados fue determinado considerando la interpretabilidad y una vez obtenidos los conglomerados, se hizo la tipificación de cada uno de ellos de acuerdo con los valores estandarizados de las variables clínicas. La asociación de los conglomerados clínicos con los hallazgos endoscópicos y los hallazgos histopatológicos fue establecida por medio de análisis de correspondencia. La interpretación de los resultados del análisis de correspondencia se hizo sólo al observar la asociación estadísticamente significativa determinado por la prueba de χ^2 de razón de verosimilitud. Para reconocer la significancia estadística se estableció el nivel de α como $p < 0.05$. El valor de Kappa fue reportado con su intervalo de confianza de 95%. Todos los análisis estadísticos fueron realizados por el uso del paquete estadístico JMP8 de SAS Institute, Inc.

Consideraciones éticas

Los nombres de los pacientes no fueron requeridos en la tabulación y publicación de los datos por lo que la confidencialidad del mismo se mantuvo y solamente los investigadores conocieron dicha información. Por tratarse de un estudio retrospectivo no se requirió de consentimiento informado.

RESULTADOS

En la UDIGAPI en el 2011 a 2012 se realizaron un total de 351 endoscopías diagnósticas con toma de biopsia. En nuestro estudio se incluyeron 146 expedientes que cumplían con el requisito de tener reporte escrito endoscópico e histológico correspondiente (Figura 2). Las características demográficas y clínicas de la población estudiada se describen en el cuadro 6, reportándose el dolor abdominal crónico recurrente como síntoma clínico más frecuente en 66 pacientes (45.2%).

La concordancia observada entre endoscopia e histopatología en esófago fue con Kappa=0.61 (IC95%: 0.49-0.73); en estómago de Kappa=0.55 (IC95%: 0.41-0.69), y a nivel duodenal Kappa=0.77 (IC95%: 0.64-0.89) (Cuadro 7). Se observaron patrones

diferentes de concordancia-discordancia entre ambos estudios, de acuerdo al segmento gastrointestinal valorado. Siendo el estudio histopatológico el diagnóstico de referencia para anormalidad, los resultados endoscópicos en esófago reportaron 36% (27 casos) de falso positivo y 2.8% (2 casos) de falso negativo, en estómago se reportó 19.5% (8 casos) de falsos positivos y 20.0% (21 casos) de falso negativo; generando en duodeno 5.3% (6casos) de falso positivo y 18.2% (6 casos) de falso negativo.

Para analizar la asociación entre la indicación de la endoscopia (manifestaciones clínicas) y los patrones de concordancia-discordancia de los dos procedimientos se realizó un análisis de conglomerado, incluyendo el análisis de 9 manifestaciones clínicas como variables (la variable de odinofagia no se presentó en ningún paciente como motivo de indicación de su estudio endoscópico), obteniéndose tres conglomerados tipificados (figuras 3 y 4; cuadro 6). Se presentaron cuatro patrones de concordancia diagnóstica endoscópica-histológica: ambos positivos (+/+), ambos negativos (-/-), endoscopia positiva e histopatología negativa (+/-) y endoscopia negativa e histopatología positiva (-/+); observándose diferentes asociaciones en los tres segmentos anatómicos: en esófago entre los tres conglomerados clínicos y los patrones de concordancia diagnóstica endoscópica-histológica no se observó una asociación estadísticamente significativa ($\chi^2=3.13$, g.l.=6, $p=0.792$). En estómago el conglomerado 3 (Regurgitación muy prevalente, diarrea prevalente y poco frecuente DARC) presentó una fuerte asociación con el patrón ambos negativos (-/-), el conglomerado 2 (Vómito, disfagia, epigastralgia y STDA, poco frecuente DARC) con histología positiva sin importar el diagnóstico de endoscopia (-/+ y +/+), y el conglomerado 1 (DARC prevalente) mostró la tendencia de asociarse con el patrón endoscopia positiva e histopatología negativa (+/-) ($\chi^2=17.15$, g.l.=6, $p=0.009$). En duodeno, el conglomerado 3 se asoció con el patrón de ambos positivos (+/+), el conglomerado 1 con ambos negativos (-/-) y el conglomerado 2 con las dos formas de discrepancia diagnóstico de endoscopia e histopatología (+/- y -/+) ($\chi^2=14.65$, g.l.=6, $p=0.023$).

Los pacientes fueron clasificados por su patología de base en tres grupos: sanos (aquellos que solo presentaban el síntoma para la indicación de endoscopia diagnóstica) ; gastrointestinales (pacientes quienes además de tener el síntoma que motivó la realización del estudio endoscópico, ya habían sido diagnosticados con otra patología) e inmunosuprimidos (oncológicos e hematológicos, principalmente). En esófago no se observó la asociación entre los grupos de pacientes por su patología de base y los tres

conglomerados de manifestación clínica. En estómago, sin embargo, se presentó la asociación estadísticamente significativas ($\chi^2=13.07$, g.l.=6, $p=0.042$): el conglomerado 1 con los patrones de endoscopía positiva (+/+ y +/-), conglomerado 2 con el patrón de ambos negativos (-/-), y si pertenecía al conglomerado 3, la posibilidad de que presentara discordancia para el patrón de endoscopía negativa e histopatología positiva (-/+) es poca (figura 5).

La frecuencia de alteraciones endoscópicas e histológicas encontradas se detallan en el cuadro 8.

DISCUSIÓN

En el Instituto Nacional de Pediatría se encontró que el síntoma gastrointestinal con el que se indica el procedimiento endoscópico tiene relación con el grupo etario: en la etapa de lactante la presencia de regurgitación asociado a diarrea es la más frecuente; y en la etapa escolar la presencia de dolor abdominal crónico recurrente es el que predomina, lo cual coincide con los hallazgos reportados en la literatura en las últimas décadas, representando en muchos países una causa importante de inversión de los recursos de salud para su abordaje diagnóstico y terapéutico.^{1,2,3,4,17,23}

En nuestro estudio el nivel de concordancia entre el diagnóstico endoscópico e histológico fueron altos; sin embargo tomando en cuenta cada parte anatómica, la concordancia varía de acuerdo a dicho segmento: en esófago la discrepancia es mayor cuando se compara endoscopía alterada contra reporte histológico normal; en estómago hay mayor discordancia entre el reporte de endoscopía normal con el reporte de histología alterada; y en duodeno la discordancia es menor y balanceada.

Encontrándose en la literatura que la mayoría de estudios analizan la concordancia de un segmento específico del tracto gastrointestinal, el segmento duodenal tiene mayor cantidad de estudios reportados y en el cual se observa una pobre concordancia endoscópica-histológica, por tanto a este nivel la endoscopía tiene un pobre valor predictivo positivo; sin embargo en nuestro estudio se observa una buena concordancia endoscópica e histológica a este nivel, observando que los casos concordantes entre endoscopía e histología normal, fue en pacientes sanos y los discordantes están principalmente asociados aquellos pacientes que tienen otras patologías de base, sin embargo debido al número de pacientes de la muestra, no es posible determinar si estos

corresponden a pacientes con algún grado de inmunosupresión, para comparar con lo reportado ya en la literatura internacional.

Al analizar los patrones de concordancia-discordancia entre ambos estudios, tomando en cuenta si estos se podían ver influenciados de acuerdo a la indicación endoscópica, se observó que si el síntoma predominante es el dolor abdominal crónico recurrente, existen más posibilidades que se encuentren alteraciones endoscópicas que pueden ser corroboradas o no por histología a nivel gástrico, sin embargo, esto puede deberse a que la mayoría de pacientes ya han recibido tratamiento previo al estudio, y también a la forma de fijación y envío la pieza histopatológica, lo que limitó el tener reportes con aislamiento de patógenos como *Giardia lamblia* o *Helicobacter pylori*, que podrían explicar los síntomas y la presencia de alteraciones endoscópicas ya que estos patógenos necesitan un manejo especial de la muestra para cada caso. También es importante de hacer notar que las manifestaciones clínicas de tipo agudo, presentan evidencia de alteraciones histopatológicas que el procedimiento endoscópico no fue capaz de detectar, lo que podría sugerir que endoscopia no es confiable para descartar lesiones en sus fases tempranas de alteraciones histopatológicas a nivel gástrico.

La distribución de frecuencias de los hallazgos histopatológicos reportados en nuestro estudio fue predominante la gastropatía erosiva. Lo reportado en la literatura es principalmente duodenitis. Histopatológicamente el hallazgo diagnóstico predominante en nuestra unidad diagnóstica fue la gastropatía crónica, concordando con lo reportado en la literatura en la cual además se manifiesta asociada al aislamiento del agente causal, principalmente *Giardia lamblia* y *Helicobacter pylori*.^{1,4,6,10-12,15-17,21-23,27}

Nuestro estudio presenta varias limitaciones, principalmente debido al diseño retrospectivo. Además de que los datos registrados en los expedientes no están libres de sesgo de selección, tanto el diagnóstico endoscópico como el histopatológico son evaluador dependiente, y en nuestro estudio no contamos con el procedimiento de cegamiento, sin embargo, nuestros hallazgos sobre el patrón de discordancia en cada segmento del tubo digestivo alto, puede ser un punto de partida para abrir una línea de investigación y analizar los posibles factores que influyen en este tipo de comportamiento. Siendo necesario realizar un estudio prospectivo que apoyen los hallazgos observados.

CONCLUSIONES

Aunque el nivel de concordancia reportado en nuestro estudio entre ambas técnicas diagnósticas es relativamente alto, el patrón de discordancia que se observa es diferente dependiendo del segmento anatómico, por lo que se sugiere realizar biopsia con los procedimientos endoscópicos en pediatría.

Sin embargo, para confirmar estos resultados es necesario realizar un estudio prospectivo, que permita minimizar la introducción de fuentes de sesgos.

Por medio de la realización del presente estudio se han generado los estimadores, tales como el nivel de concordancia entre diagnóstico endoscópico e histopatológico, la tasa de falso positivo y negativo del diagnóstico de endoscopía ante el diagnóstico histopatológico, la tasa de positividad y negatividad de ambos procedimientos, todos en los tres segmentos de esófago, estómago y duodeno. Al planear el estudio prospectivo, estos datos pueden servir de base para calcular el tamaño de muestra.

BIBLIOGRAFÍA

1. Faull C, Nicol A. Abdominal pain in six-year-old: an epidemiological study in a new town. *J Child Psychol Psychiatry Allied Dis* 1986; 27(1): 251 – 60.
2. Humphreys P, Gevirtz R. Treatment of recurrent abdominal pain: Components analysis of four treatment protocols. *JPGN*, 2000; 31 (1): 47-51.
3. Hyams J, Zeiter D. Recurrent abdominal pain in children. *Pediatr Clin North Am* 2002; 49 (1): 559-74.
4. Mouzan M, Abdullah A. Peptic ulcer disease in children and adolescents. *J Trop Pediatr* 2004; 50: 328-30.
5. Khouri k, Sayegh R, Yaghi C, Honeiken K, Gedeon E, Bou J, et al. Role of endoscopic gastric biopsies in the management of gastritis. A study of 250 consecutive cases. *J Med Liban*. 2002; 50 (4):149-56.
6. Arango L, Angel A, Santacoloma M, Chacon A. Diagnóstico endoscópico vs diagnóstico histológico: Correlación en la valoración de los pacientes con esofagitis por reflujo, *Rev Col Gastroenterol*, 2005; 15(1) 100-105.
7. Johnsen R, Bernerse B, Straune B, Force OL, Bostad L, Burhol PG. Prevalence of endoscopic and histological findings in subjects with and without dyspepsia. *Br. Med. J.* 1991; 302: 749-52.
8. Flores L, Villalobos D, Rodríguez R, López K, González L, Debrot L, et al. Endoscopia digestiva superior en pediatría. *Redalyc: Colombia Médica*, 2005; 36 (2): 42-51.
9. Martínez M; Muños R, Edoscopia digestiva pediátrica. *Ergon* 2010; 1 : 1-37
10. De la Torre A. Historia de la endoscopia. In: Córdova, de la torre, eds. *Procedimientos endoscópicos en gastroenterología*. 2º edición. México: Médica Panamericana; 2009: xix- xxii; 127-133
11. Fernández S; Lecuna V; Ruiz M. Comparación en el tracto digestivo superior entre los hallazgos endoscópicos y la biopsia en pacientes con síndrome de inmunodeficiencia adquirida (SIDA) con más de 200 células CD4 y menos de 200 células CD4. *G.E.N*, 2007; 61 (1); 14-20

12. Cappellanes C, Hashiba K, Brasil H. Role of upper gastrointestinal endoscopy with routine standardized endoscopic biopsy in AIDS. *Digestive Endoscopy* 2002; 14; 1443-661.
13. Cacciarelli A, Marano B, Gualtieri N. Lower Helicobacter pylori infection and peptic ulcer disease prevalence in patients with AIDS and suppressed CD4 counts. *Am J Gastroenterol* 1996; 91; 1783-4.
14. Genta R, Spechler S, Kielhorn A. The Angeles and Savary Miller systems for grading esophagitis: utilization and correlation with histology. *Dis Esophagus* 2011; 24 (1):10-17.
15. Gonzales Campos C; Martí V, Monés J, Roca M. Editores. Terminología, definiciones y criterios diagnósticos en endoscopía digestiva, tercera edición. 1994
16. Ridaura C, López E. Biopsia del tubo digestivo: Generalidades. *Acta Pediatr Mex* 2010; 31(2):75-7.
17. Russo P, Ruchelli E, Piccoli DA. Editores. Pathology of pediatric gastrointestinal and liver disease. New York: Springer-Verlag; 2004: 66-93.
18. Perera D, Weinstein W, Rubin C. Symposium on pathology of the gastrointestinal tract—part II: Small intestinal biopsy. *Human Pathology*. 1975; 6:157– 217
19. Ángeles A. La biopsia endoscópica del tubo digestivo. Ángeles Editores; 2002.
20. Solari M, Candela R, Rebaza S. Identificación del Helicobacter pylori con Coloración Maysson y HE en Asintomáticos y Sintomáticos. Lima: XIII Congreso Peruano de Enfermedades Digestivas; 1992: 10.
21. Kori M, Gladish V, Ziv-Sokolovskaya N, Huszar M, Beer-Gabel M, Reifen R. The Significance of Routine Duodenal Biopsies in Pediatric Patients Undergoing Upper Intestinal Endoscopy. *J ClinGastroenterol*, 2003; 37(1):39–41.
22. Torres E, Cabello J, Salinas C, Cok J, Bussalleu A. Gastrointestinal endoscopies and gastric biopsies at Clínica Médica Cayetano Heredia. *RevMedHered* 1997; 8: 58-66.
23. Carr N, Leadbetter H, Marriot A. Correlation between the endoscopic and histologic diagnosis of gastritis. *Annals of Diagnostic pathology* 2012; 13-5.
24. Yang J, Chen L, Fan Y, Li X, Yu X, Fang D. Endoscopic patterns of gastric mucosa and its clinicopathological significance. *World J Gastroenterol* 2003; 9 (11): 2552-6.

25. Jaramillo Y, Nares J, Martínez V, Velasco V, López F, Manriquez L. Chronic gastritis associated with *Helicobacter pylori* in mexican children: Histopathological patterns. *Pediatric and Developmant Pathology* 2011; 14 (2): 93-8.
26. Dahshan A, Rabah R. Correlation of endoscopy and histology in the gastroesophageal mucosa in children: are routine biopsies justified? *J ClinGastroenterol.* 2000; 31 (3): 213-6.
27. Castilloux J, Bouron-Dal D, Faure C. Endoscopic assessment of children with esophageal atresia: Lack of relationship of esophagitis and esophageal Metaplasia to symptomatology. *Can J Gastroenterol.* 2010; 24 (5): 312-6.
28. Sivia F, Filipe MI, Pinho A. Variants of intestinal metaplasia in the evaluation of chronic atrophic gastritis and gastric ulcer. A follow up study. *Gut* 1990; 31: 1097-104.
29. Dickey W, Hughes D. Prevalence of celiac disease and its endoscopic markers among patients having routine upper gastrointestinal endoscopy. *Am J Gastroenterolgy.* 1999; 94: 2182–6.
30. Leopold E, Bornstein J, Wensett D. Utility of routine duodenal biopsies during esophagogastroduodenoscopy, abstract. In 1st world conference of pediatric gastroenterology and nutrition. August 2000. Boston, USA.
31. Lewis S, Stableforth W, Awasthi R, Awasthi A, Pitts N, Ottaway J. et al. An examination of the relationship between the endoscopic appearance of duodenitis and the histological findings in patients with epigastric pain. *Int J ClinExpPathol* 2012; 5 (6): 581-7.
32. Hwan J, Kim N, Seung H, Choe G, Young S, Chon I. Correlation between endoscopic and histological diagnoses of gastric intestinal metaplasia. *Gut Liver* 2013; 7 (1): 41-50.
33. Crone J, Gold B. *Helycobacter pylori* infection in pediatrics. *Helycobacter* 2004; 9: 49-56.
34. Eisen G, Baron T, Dominitz J. Complication of upper GI endoscopy. *Gastrointest Endosc* 2000; 52: 127-9.
35. Elli E, Jacobsen G, Horgan S. Endoscopic treatment of gastroesophageal reflux. *J Laparoendosc Adv Surch Tech* 2004; 14: 244-49.

36. Ríos C, Fernández A, García L, Carneros J, Díez A, Delgado M. Sedation in upper gastrointestinal endoscopy. Analysis of tolerance. *Gastroenterol Hepatol* 2005; 28: 2-9.
37. Szklo M and Nieto J. *Epidemiology. Beyond the Basics*. 2d. ed. Sudbury, MA: Johns and Bartlett Publishers, 2007; p.430-432
Faull C, Nicol A. Abdominal pain in six-year-old: an epidemiological study in a new town. *J Child Psychol Psychiatry Allied Dis* 1986; 27(1): 251 – 60.
38. Dielten F, Ruiz I, Remes Troches. *Atlas de gastroenterología*. Primera edición. 2011

ANEXOS:

- Anexo 1: Figuras
- Anexo 2: Cuadros
- Anexo 3: Instrumento de Recolección de datos
- Anexo 4: Definición de variables

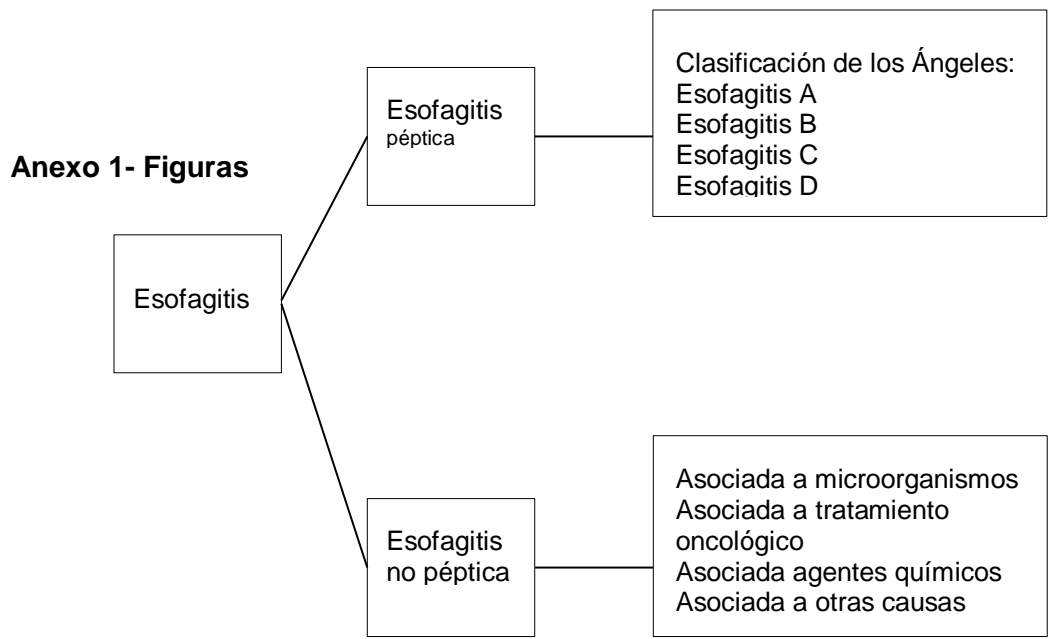


Figura 1. Clasificación de esofagitis

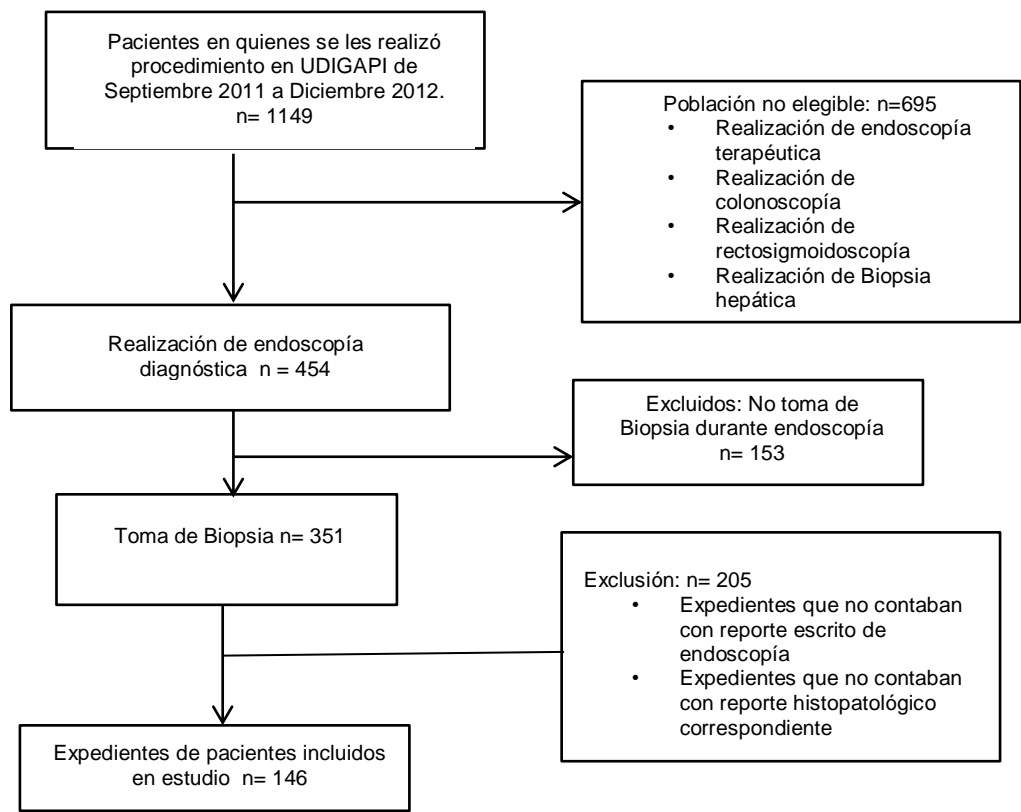


Figura 2. Selección de muestra

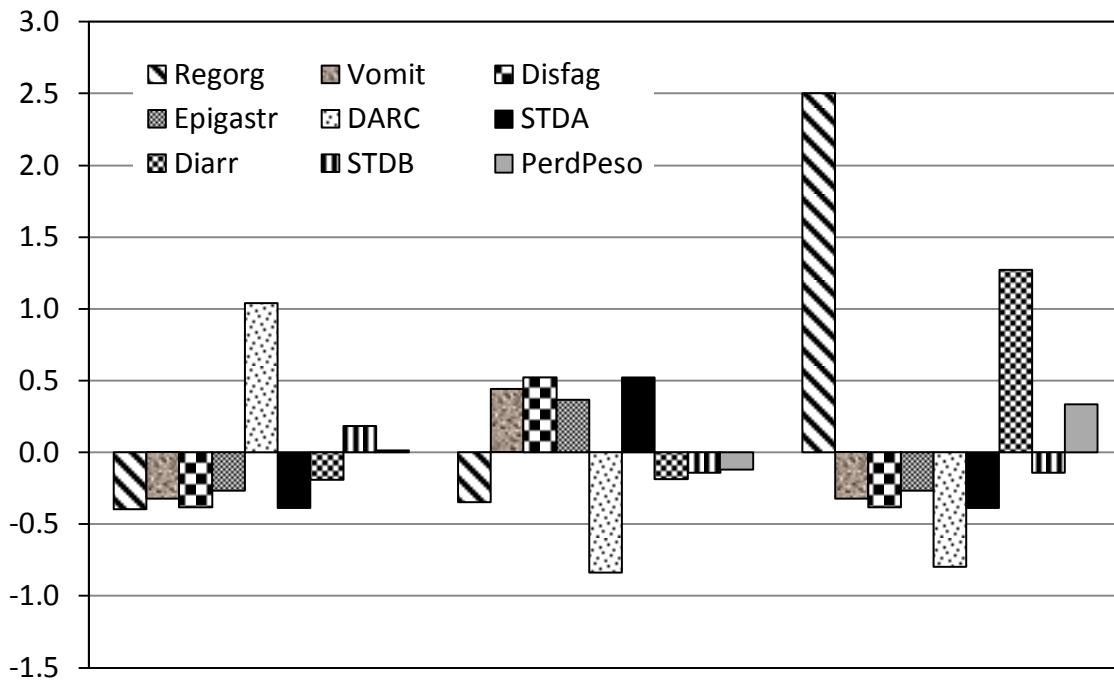
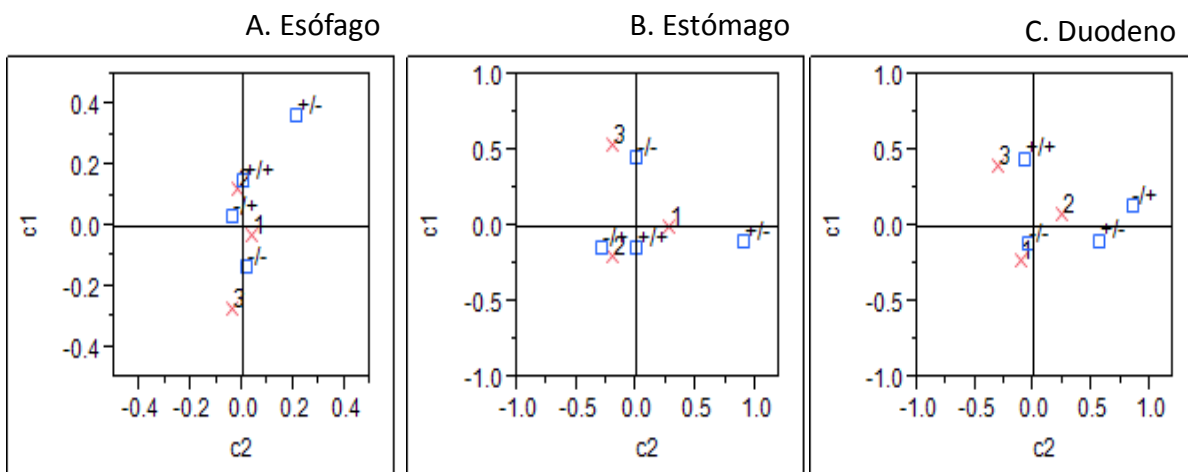


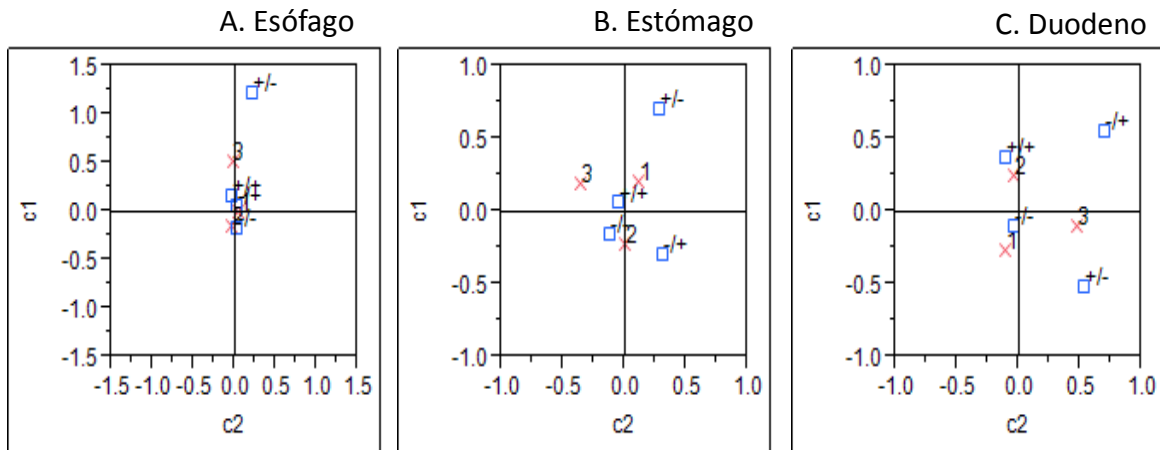
Figura 3. Conformación de los tres conglomerados v sus perfiles de síntomas clínicos



+/-: Endoscopia (+) e Histología (-), -/+ : Endoscopia (-) e Histología (+)

1: Conglomerado 1; 2: Conglomerado 2; 3: Conglomerado 3

Figura 4. Asociación de los tres conglomerados de síntomas clínicos y el patrón de concordancia-discordancia entre endoscopia e histología



+/-: Endoscopia (+) e Histología (-), -/+ : Endoscopia (-) e Histología (+)
 1: Sano; 2: Patología gastrointestinal; 3: Otras patologías

Figura 5. Asociación de patología de base y el patrón de concordancia-discordancia entre endoscopia e histología

Anexo 2- Cuadros

Cuadro 1. Clasificación de los Ángeles

Esofagitis A	Una o más rupturas de la mucosa confinadas a los pliegues mucosos menores 5 mm cada uno.
Esofagitis B	Lesiones con por lo menos una ruptura de la mucosa >5 mm, confinada a los pliegues mucosos pero sin continuidad de los bordes de 2 de los pliegues.
Esofagitis C	Por lo menos una ruptura de la mucosa entre los límites de dos pliegues de la mucosa, pero sin ser circunferencial
Esofagitis D	Ruptura circunferencial de la mucosa

Cuadro 2. Clasificación de hernia hiatal

Hernia hiatal tipo I	Es el Movimiento anterógrado o retrogrado por deslizamiento de la unión esófago gástricas, ubicado a nivel intra tórax y el hiato puede o no estar ensanchado.
Hernia hiatal tipo II	Para esofágica. Movimiento anterógrado o retrogrado por deslizamiento y la unión esófago gástrica es intra abdominal y el hiato esta ensanchado y permite el paso de todo o parte del estómago al tórax.
Hernia hiatal tipo III	Movimiento anterógrado o retrogrado por deslizamiento y la unión esófago gástrica, tiene un componente mixto por la combinación de las 2 anteriores.

Cuadro 3. Clasificaciones endoscópicas de estómago

Gastropatía Erosiva y hemorrágica	Hemorragias sub epiteliales, petequias, erosiones, con mucosa friable y sangrante.
Úlcera gástrica	Defecto de continuidad de la mucosa gástrica, profundo, que abarca hasta la submucosa. Tamaño y localización variable.
Gastropatía inespecífica no erosiva	Eritema de la mucosa gástrica, engrosamiento de pliegues, aplanamiento de pliegues, palidez de la mucosa, adelgazamiento de la mucosa con visualización de vasos submucosos.
Gastropatía Nodular	Patrón heterogéneo con protrusiones de la mucosa de unos pocos milímetros de diámetro diseminadas sobre la mucosa normal, en ocasiones con eritema o palidez.

Cuadro 4. Clasificación endoscópica de Duodeno

Duodenitis grado I	Edema con aumento de espesor de los pliegues mucosos.
Duodenitis grado II	Mucosa hiperémica de color rojo intenso que puede presentar friabilidad.
Duodenitis grado III	Hemorragia petequiral de la mucosa.
Duodenitis grado IV	Erosiones asociadas a equimosis y/o hemorragia petequiral que da lugar al aspecto de “sal y pimienta”
Duodenitis Nodular	Protrusiones heterogéneas de la mucosa duodenal de unos pocos milímetros de diámetro.
Úlcera duodenal	Defecto de continuidad de la mucosa, profundo, que abraza hasta la submucosa

Cuadro 5. Caracterización de conglomerados de manifestaciones clínicas

Conglomerados obtenidos	Caracterización de conglomerado
Conglomerado 1	DARC prevalente
Conglomerado 2	Vómito, disfagia, epigastralgia y STDA, poco frecuente DARC
Conglomerado 3	Regurgitación muy prevalente, diarrea prevalente y poco frecuente DARC

ANEXO 3. LISTA DE VARIABLES

Variable	Tipo	Unidad de medición o Categorías	Definición
Demográficas			
Edad	Cuantitativa continua	Meses	Edad en meses cumplidos cronológica del paciente al momento de diagnóstico de patología gastrointestinal
Sexo	Cualitativa nominal Dicotómica	<ul style="list-style-type: none"> • Masculino • Femenino 	Sexo biológico de los pacientes, registrado en la hoja de identificación del expediente clínico del INP
Manifestaciones clínicas	Cualitativa Nominal dicotómica	<ul style="list-style-type: none"> • Presente • Ausente 	Síntomas gastrointestinales descritos en la historia clínica del expediente clínico del INP.
Manifestaciones clínicas especificadas: para esta variable se establece cada una de las manifestaciones especificadas como variable nominal dicotómica.	Cualitativa Nominal dicotómica	<ul style="list-style-type: none"> • Presente • Ausente 	Las manifestaciones específicas que se establecen como variables son las siguientes: <i>Regurgitación; Vómito; Odinofagia; Disfagia; Epigastralgia; Dolor abdominal crónico recurrente; Sangrado de tubo digestivo alto; Diarrea; Sangrado de tubo digestivo bajo; Pérdida de peso</i>
Endoscópicas			
Hallazgos endoscópicos de esófago	Cualitativa nominal dicotómica	<ul style="list-style-type: none"> • Alterado • Normal 	Hallazgos macroscópicos en esófago que se encuentra en el reporte clínico de endoscopia descritos en el expediente del INP
Alteraciones endoscópicas de esófago especificadas: para esta variable se establece cada uno de los hallazgos endoscópicos como variable nominal dicotómica.	Cualitativa nominal dicotómica	<ul style="list-style-type: none"> • Alterado • Normal 	Las alteraciones específicas que se establecen como variables son las siguientes: <i>Esofagitis péptica; Esofagitis no péptica; Estenosis esofágica; Hernia hiatal; Esófago de Barret</i>
Hallazgos endoscópicos de estómago	Cualitativa nominal dicotómica	<ul style="list-style-type: none"> • Alterado • Normal 	Hallazgos macroscópicos en estómago que se encuentra en el reporte clínico de endoscopia descritos en el expediente del INP
Alteraciones endoscópicas en estómago especificadas: para esta variable se establece cada uno de los hallazgos endoscópicos como variable nominal dicotómica.	Cualitativa nominal dicotómica	<ul style="list-style-type: none"> • Alterado • Normal 	Las alteraciones específicas que se establecen como variables son las siguientes: <i>gastropatía erosiva de cuerpo, gastropatía erosiva de antro, gastropatía erosiva de fondo, gastropatía no erosiva, ulcera gástrica, hiato laxo, masas, reflujo duodeno gástrico</i>
Hallazgos endoscópicos en duodeno	Cualitativa nominal dicotómica	<ul style="list-style-type: none"> • Alterado • Normal 	Hallazgos macroscópicos en duodeno que se encuentra en el reporte clínico de endoscopia descritos en el expediente del INP
Alteraciones endoscópicas en duodeno especificadas: para esta variable se establece cada uno de los hallazgos endoscópicos como variable nominal dicotómica.	Cualitativa nominal dicotómica	<ul style="list-style-type: none"> • Alterado • Normal 	Las alteraciones específicas que se establecen como variables son las siguientes: <i>duodenitis grado I, duodenitis grado II, duodenitis grado III, duodenitis grado IV, duodenitis nodular, ulcera duodenal.</i>
Histología			
Hallazgos histológicos de esófago	Cualitativa nominal Dicotómica	Alterado/ Normal	Hallazgos microscópicos en esófago que se encuentra en el reporte escrito de la hoja de histopatología del expediente del INP
Alteraciones histológicas de esófago especificadas: para	Cualitativa nominal	<ul style="list-style-type: none"> • Alterado • Normal 	Las alteraciones específicas que se establecen como variables son las siguientes:

esta variable se establece cada uno de los hallazgos histopatológicos como variable nominal dicotómica.	dicotómica		<i>Esofagitis por reflujo; esofagitis leve; esofagitis grave, esófago de Barret</i>
Hallazgos histológicos en estomago	Cualitativa nominal Dicotómica	Alterado/ Normal	Hallazgos microscópicos en estómago que se encuentra en el reporte escrito de la hoja de histopatología del expediente del INP
Alteraciones histológicas en estómago especificadas: para esta variable se establece cada uno de los hallazgos hstopatológicos como variable nominal dicotómica.	Cualitativa nominal dicotómica	<ul style="list-style-type: none"> • Alterado • Normal 	Las alteraciones específicas que se establecen como variables son las siguientes: <i>Úlcera gástrica, gastritis aguda, gastritis crónica, gastritis superficial, gastritis química, gastritis atrófica, gastritis erosiva, gastritis granulomatosa, gastritis folicular, gastritis eosinofílica, gastritis hiperplásica, metaplasia intestinal</i>
Hallazgos histológicos en duodeno	Cualitativa Nominal Dicotómica	<ul style="list-style-type: none"> • Alterado • Normal 	Hallazgos microscópicos en duodeno que se encuentra en el reporte escrito de la hoja de histopatología del expediente del INP
Alteraciones histológicas en duodeno especificadas: para esta variable se establece cada uno de los hallazgos hitopatológicos como variable nominal dicotómica.	Cualitativa nominal dicotómica	<ul style="list-style-type: none"> • Alterado • Normal 	Las alteraciones específicas que se establecen como variables son las siguientes: <i>Duodenitis inespecífica, duodenitis aguda, duodenitis nodular</i>

ANEXO 4. FORMATO DE RECOLECCIÓN DE DATOS

N° de paciente _____ Expediente: _____

- Edad: _____(años)
- Sexo
 - 1) Femenino
 - 2) Masculino
- Patologías y síndromes asociados:
 - 1) Sanos si___ no___
 - 2) Gastrointestinales si___ no___
 - 3) Inmunosupresión si___ no___
 - 4) Oncológicas si___ no___
 - 5) Hematológicas si___ no___
 - 6) Renales si___ no___
 - 7) Metabólicas si___ no___
- Hallazgos endoscópicos de esófago:
 - 1) Normal si___ no___
 - 2) Esofagitis A si___ no___
 - 3) Esofagitis B si___ no___
 - 4) Esofagitis C si___ no___
 - 5) Esofagitis D si___ no___
 - 6) Esofagitis no péptica si___ no___
 - 7) Estenosis esofágica si___ no___
 - 8) Hernia hiatal tipo I si___ no___
 - 9) Hernia hiatal tipo II si___ no___
 - 10) Hernia hiatal tipo III si___ no___
 - 11) Esófago de Barret de segmento si___ no___
- Hallazgos endoscópicos de estomago
 - 1) Normal si___ no___
 - 2) Gastropatía erosiva de cuerpo si___ no___
 - 3) Gastropatía erosiva de antro si___ no___
 - 4) Gastropatía erosiva de fondo si___ no___
 - 5) Gastropatía nodular si___ no___
 - 6) Gastropatía no erosiva si___ no___
 - 7) Úlcera gástrica si___ no___
 - 8) Hiato laxo si___ no___
 - 9) Masas si___ no___
 - 10) Reflujo duodeno gástrico si___ no___
- Hallazgos endoscópicos de duodeno
 - 1) Normal si___ no___
 - 2) Duodenitis grado I si___ no___
 - 3) Duodenitis grado II si___ no___
 - 4) Duodenitis grado III si___ no___
 - 5) Duodenitis grado IV si___ no___
 - 6) Duodenitis nodular si___ no___
 - 7) Úlcera duodenal si___ no___
 - 8) Masas si___ no___
- Hallazgos histológicos de esófago
 - 1) Normal si___ no___

- 2) Esofagitis por Reflujo si___ no___
 - 3) Esofagitis leve si___ no___
 - 4) Esofagitis grave si___ no___
 - 5) Esófago de Barret si___ no___
- Hallazgos histológicos de estomago
- 1) Normal si___ no___
 - 2) Úlcera gástrica si___ no___
 - 3) Gastritis aguda si___ no___
 - 4) Gastritis crónica si___ no___
 - 5) Gastritis superficial si___ no___
 - 6) Gastritis atrófica si___ no___
 - 7) Gastritis química si___ no___
 - 8) Gastritis erosiva si___ no___
 - 9) Gastritis granulomatosa si___ no___
 - 10) Gastritis folicular si___ no___
 - 11) Gastritis eosinofílica si___ no___
 - 12) Gastritis hiperplásica si___ no___
 - 13) Metaplasia intestinal
- Hallazgos histológicos de duodeno
- 1) Normal si___ no___
 - 2) Duodenitis inespecífica si___ no___
 - 3) Duodenitis aguda si___ no___
 - 4) Duodenitis nodular si___ no___