



**UNIVERSIDAD NACIONAL AUTONOMA DE MEXICO
FACULTAD DE MEDICINA
DIVISION DE ESTUDIOS SUPERIORES DE POSGRADO**

**SECRETARIA DE SALUD DEL DISTRITO FEDERAL
DIRECCION DE EDUCACION E INVESTIGACION
SUBDIRECCION DE POSGRADO E INVESTIGACION
CENTRO DERMATOLÓGICO “DR. LADISLAO DE LA PASCUA”**

**CURSO UNIVERSITARIO DE ESPECIALIZACION EN
DERMATOPATOLOGIA**

**Liquen escleroso y atrófico vs Esclerodermia
Frecuencia y aspectos clínico-patológicos en el Centro Dermatológico
“Dr. Ladislao de la Pascua” en el año 2013.**

**TRABAJO DE INVESTIGACIÓN
DESCRIPTIVO, TRANSVERSAL Y COMPARATIVO
PRESENTADO POR: DRA. MARISELA VALENCIA ALVAREZ
PARA OBTENER EL DIPLOMA DE ESPECIALISTA EN
DERMATOPATOLOGÍA**

DIRECTOR: DR. FERMÍN JURADO SANTA CRUZ

ASESOR DE TESIS: DRA. GISELA NAVARRETE FRANCO



2015



Universidad Nacional
Autónoma de México

Dirección General de Bibliotecas de la UNAM

Biblioteca Central



UNAM – Dirección General de Bibliotecas
Tesis Digitales
Restricciones de uso

DERECHOS RESERVADOS ©
PROHIBIDA SU REPRODUCCIÓN TOTAL O PARCIAL

Todo el material contenido en esta tesis esta protegido por la Ley Federal del Derecho de Autor (LFDA) de los Estados Unidos Mexicanos (México).

El uso de imágenes, fragmentos de videos, y demás material que sea objeto de protección de los derechos de autor, será exclusivamente para fines educativos e informativos y deberá citar la fuente donde la obtuvo mencionando el autor o autores. Cualquier uso distinto como el lucro, reproducción, edición o modificación, será perseguido y sancionado por el respectivo titular de los Derechos de Autor.



**UNIVERSIDAD NACIONAL AUTONOMA DE MEXICO
FACULTAD DE MEDICINA
DIVISION DE ESTUDIOS SUPERIORES DE POSGRADO**

**SECRETARIA DE SALUD DEL DISTRITO FEDERAL
DIRECCION DE EDUCACION E INVESTIGACION
SUBDIRECCION DE POSGRADO E INVESTIGACION
CENTRO DERMATOLÓGICO “DR. LADISLAO DE LA PASCUA”**

**CURSO UNIVERSITARIO DE ESPECIALIZACION EN
DERMATOPATOLOGIA**

**Liquen escleroso y atrófico vs Esclerodermia
Frecuencia y aspectos clínico-patológicos en el Centro Dermatológico
“Dr. Ladislao de la Pascua” en el año 2013.**

**TRABAJO DE INVESTIGACIÓN
DESCRIPTIVO, TRANSVERSAL Y COMPARATIVO**

**PRESENTADO POR: DRA. MARISELA VALENCIA ALVAREZ
PARA OBTENER EL DIPLOMA DE ESPECIALISTA EN
DERMATOPATOLOGÍA**

DIRECTOR: DR. FERMÍN JURADO SANTA CRUZ

ASESOR DE TESIS: DRA. GISELA NAVARRETE FRANCO

2015

Liquen escleroso y atrófico vs Esclerodermia
Frecuencia y aspectos clínico-patológicos en
el Centro Dermatológico
“Dr. Ladislao de la Pascua” (2013)

Dra. Marisela Valencia Alvarez

Vo. Bo.

Dra. Gisela Navarrete Franco

Profesor Titular del curso de Especialización
En Dermatopatología

Vo.Bo.

Dr. Antonio Fraga Mouret

Director de Educación e Investigación

Liquen escleroso y atrófico vs Esclerodermia
Frecuencia y aspectos clínico-patológicos en
el Centro Dermatológico
“Dr. Ladislao de la Pascua” (2013)

Dra. Marisela Valencia Alvarez

Vo. Bo.

Dr. Fermín Jurado Santa Cruz

Vo.Bo.

Dra. Martha Alejandra Morales Sánchez

Jefe de Enseñanza e Investigación

INDICE

1. INDICE 6

2. MARCO TEÓRICO

 Introducción 8

 Liquen escleroso y atrófico 9

 Epidemiología 9

 Manifestaciones Clínicas 10

 LEA Genital 10

 LEA extragenital 12

 Etiología 13

 Histología 15

 Patogenia 20

 Diagnostico diferencial 20

 Pronostico 21

 Esclerodermia 23

 Epidemiología 23

 Formas clínicas 24

 Histología 27

 Etiología 28

 Asociaciones 30

 Pronostico 31

 LEA vs Morfea 31

 Justificación 33

Objetivo general	34
Objetivos específicos.....	34
3. MATERIAL Y MÉTODOS	
Tipo de estudio-	34
Diseño del estudio	34
Definición del universo.....	34
Criterios de inclusión.....	35
Criterios de exclusión.....	36
Tiempo y lugar	36
Determinación de las variables.....	37
Descripción general del estudio.....	38
4. ASPECTOS LOGÍSTICOS	
Recursos Humanos	39
Recursos Materiales.....	39
Recursos Físicos	39
Financiamiento	39
5. ASPECTOS ÉTICOS Y DE BIOSEGURIDAD	
Medidas de bioseguridad	40
6. RESULTADOS	41
DISCUSIÓN Y CONCLUSIONES	53
9. REFERENCIAS BIBIOGRÁFICAS	56
10. ANEXOS	
Introducción	

El colágeno, la sustancia fundamental y las fibras elásticas son los tres principales componentes de la dermis, son cruciales para mantener la integridad y la elasticidad de la piel. El colágeno es el más abundante (80%) de los tres componentes, está constituido principalmente por colágeno tipo 1¹.

El colágeno de la dermis está compuesto por fibras de 2 a 15nm de diámetro. En la dermis papilar y perianexial se dispone en fibras delicadas entrelazadas mientras que en la dermis reticular su disposición es en paquetes gruesos. El colágeno tipo 1 se encuentra distribuido en toda la dermis, le proporciona extensibilidad y resistencia a la piel, mientras que el colágeno tipo III (15%) se encuentra principalmente en la dermis papilar y perianexial (dermis adventicia) y este participa en el anclaje con la epidermis y anexos a la dermis. El colágeno está compuesto por tres cadenas a de polipéptidos, muy largas y entrelazadas formando una especie de triple hélice, dichas cadenas están formadas por aminoácidos: glicina, prolina y lisina¹

Las alteraciones del colágeno pueden presentarse en conjunto con deficiencia de elastina y sustancia fundamental en diversos grupos de enfermedades que se manifiestan con esclerosis¹, entre ellas el Liquen Escleroso y Atrófico, así como la Morfea, dos dermatosis que para algunos autores son entidades independientes, mientras que otros les consideran parte del mismo espectro clínico patológico.

LIQUEN ESCLEROSO Y ATROFICO

El Liquen escleroso y atrófico (LEA) es una enfermedad crónica y fibrosante de la piel y mucosas con predilección por áreas genitales y anales (80%),² aunque puede presentarse en topografía extragenital. Fue descrito en 1887 por Hallopeau, quien lo considero como una forma atrófica de liquen plano.³ En 1892, Darier lo denominó liquen plano escleroso⁴. A lo largo de la historia ha recibido diferentes denominaciones como: kraurosis vulvar, balanitis xerotica obliterante y leucoplaquia, en 1976 la Sociedad Internacional para los Estudios de las Enfermedades Vulvovaginales propone el nombre de Liquen Escleroso⁵.

Epidemiología

En 1971, Wallace estimó una incidencia entre 1/300 y 1/1.000 pacientes en la consulta dermatológica⁶. La prevalencia real se desconoce ya que esta entidad es manejada por varias especialidades (Ginecología, Dermatología, Urología y Pediatría).

El LEA se presenta en todos los grupos etarios con mayor incidencia entre los 40 y 60 años, predomina en el sexo femenino con una proporción de 10/1⁷. En niñas la incidencia es de 1/900.⁸ El 15% del total de casos corresponde a niñas prepuberales.⁹ En el sexo masculino se inicia en la tercera década y es rara en varones prepuberales, en los niños se diagnostica por hallazgo histológico en las muestras de piel obtenidas por circuncisión (el 40% en un estudio prospectivo de 1,178 pacientes).¹⁰ La población caucásica es la más afectada.^{9,11}

Manifestaciones clínicas.

El LEA se clasifica en base a la topografía afectada en genital y extragenital, el comportamiento sintomático es distinto, en el primero, el prurito intenso es un dato relevante sobre todo en las mujeres aunque inespecífico, en cambio el extragenital generalmente es asintomático.

LEA Genital

En la mujer adulta la edad más frecuente es entre los 45 y 60 años. Las lesiones se localizan principalmente en la región vulvar, con inicio a nivel periclitoral con extensión al surco interlabial, labios menores y mayores, es común la implicación del perineo y región perianal, en donde adopta de manera característica un aspecto en "8 o en reloj de arena", sin afectarse la vagina o el himen a diferencia del liquen plano.^{12,13}

En algunos casos se extiende a la parte interna de los muslos, monte de Venus y espalda.^{13,14}

En etapas tempranas el LEA vulvar puede presentarse con eritema prominente, liquenificación difusa leve, adelgazamiento con arrugas de la mucosa del surco interlabial y asimetría leve de los labios menores, así como placas circunscritas con cambios sutiles de pigmentación. Debido al intenso prurito sobre estas lesiones nacaradas, es frecuente observar excoriaciones, telangiectasias y áreas purpúricas hemorrágicas así como áreas de alopecia¹³.

Los datos más característicos de LEA por lo general se observan en las mujeres mayores, entre ellos se encuentra: atrofia, liquenificación, piel fina con aspecto en papel de cigarrillos, retracción vulvar y sinequias de los labios menores, en casos graves puede producirse la atrofia y reabsorción del clítoris y de los labios menores,

así como estrechamiento del orificio vaginal y una pérdida casi total de la estructura anatómica de la zona genital. Estos datos representan la etapa final del LEA. Las úlceras, fisuras, ampollas, equimosis y hematomas extensos son manifestaciones asociadas en etapas avanzadas.^{7,13}

Las lesiones genitales en niñas prepúberes son idénticas y también aparecen en forma de "8 o de reloj de arena". Un 20% de los casos se preceden de descarga vaginal. Puede presentarse a edades muy tempranas con lesiones perianales hemorrágicas que generan constipación debida al dolor generado por las fisuras a nivel del canal anal.¹⁵

Los síntomas acompañantes del LEA vulvar en fases iniciales son inespecíficos como prurito, escozor, dolor, dispareunia, disuria, dolor a la defecación, este último es el síntoma más frecuente en niñas y causa estreñimiento. Estos síntomas a menudo son ignorados por los pacientes o interpretado como efectos secundarios a infección por Cándida, vulvovaginitis, cistitis o irritación inespecífica, en particular si se trata de pacientes jóvenes, sexualmente activas.¹³ En las niñas los síntomas suelen ser intensos y provocar gran ansiedad en la paciente y su familia.¹³ En algunos casos se han confundido con signos de abuso sexual en la infancia, aunque no deben excluirse ambos diagnósticos.¹⁶

Las lesiones extragenitales ocurren hasta en el 11% de las mujeres con LEA genital.¹⁵

En el caso de los hombres se observa entre los 15 y 50 años, aunque también se han descrito casos en niños sobretodo no circuncidados, afecta con más frecuencia el prepucio manifestándose como anillo esclerótico distal, también afecta glande, surco

balanoprepucial y meato uretral, lo que genera parafimosis, fimosis, estenosis uretral, dificultad para la retracción y dolor con la erección con impacto en la esfera psicológica y en la calidad de vida.^{2,9} El LEA es la causa de fimosis hasta en el 40% de los casos en varones adultos, mientras que en hombre jóvenes ocupa solo un 14%.¹⁷ La afectación anal es rara. Clínicamente, suele iniciarse como en las mujeres con lesiones eritematosas que se tornan blanquecinas y evolucionan a una banda esclerosa⁷ las lesiones son pruriginosas e inducen rascado que genera erosiones. En niños recién nacidos, principalmente en el sexo femenino se ha descrito una forma de LEA denominada protrusión piramidal perianal, que se manifiesta como una lesión exofítica que se desarrolla en la región perianal, de superficie lisa y que histológicamente presenta datos compatibles con LEA¹⁸⁻²⁰

LEA Extragenital

La afectación extragenital se presenta hasta en el 20% de los pacientes, puede afectar cualquier topografía, en orden de frecuencia: Tercio superior de la espalda, alrededor de las areolas, axilas, caras laterales del cuello, el abdomen a nivel periumbilical, y muñecas^{2,8,11,21} Suele manifestarse de forma similar en ambos sexos con lesiones de aspecto pápular, blanquecinas, brillantes y de aspecto nacarado o "marfileño" que confluyen formando placas mayores que pasan a ser blancas y esclerosas, exhiben en la superficie queratosis folicular o tapones tipo comedón que corresponden a poros dilatados. Con el tiempo los tapones pueden desaparecer y dejar placas lisas "aporcelanadas" y atróficas que recuerdan a una morfea en placas.¹²

El prurito suele ser importante, aunque menos intenso que en la forma genital, debido al rascado se producen erosiones y manchas purpúricas, aunado a lo anterior pueden desarrollarse telangiectasias. La presencia de descamación, vesículas y ampollas hemorrágicas puede observarse de forma ocasional.^{2,7,9,11,21} La afectación de la mucosa oral es poco frecuente, con bajo número de casos descritos en la literatura médica. Se suele manifestar como placas blanquecinas planas asintomáticas que afectan tanto a la mucosa oral como a la mucosa labial.²² Existe un caso publicado de LEA con afectación del tronco y piel cabelluda, con formación de ampollas no hemorrágicas, que posteriormente se resolvió dejando alopecia cicatricial²³

Etiología

Son múltiples los factores que se han relacionado con la aparición del LEA, aunque hasta el momento se carece de pruebas suficientes para determinar una causa de manera específica.

Alrededor de un 21% de los pacientes con LEA presentan enfermedades autoinmunes asociadas.¹⁵ Entre ellas: Lupus eritematoso, polimialgia reumática, diabetes mellitus²⁴, vitíligo, tiroiditis, enfermedad injerto contra huésped²⁵⁻³⁰ Recientemente, se ha indicado como un posible antígeno del LEA la proteína 1 de la matriz extracelular, y se ha demostrado la presencia de autoanticuerpos de tipo IgG en el 67% de los pacientes con LEA con respecto al grupo control que presentó un 7% de positividad.³¹ En otros estudios no ha sido posible demostrar la presencia de dichos autoanticuerpos³².

En áreas de LEA establecido se observa un infiltrado linfocitario constituido predominantemente por linfocitos T y en algunas ocasiones con asociación a vasculitis linfocítica³³

La inflamación inicial del LEA va dirigida a la membrana basal lo que genera apoptosis de las células basales por lo que se ha postulado que el antígeno objetivo se encuentra localizado en esta área.³³

El polimorfismo del gen del receptor de interleucina-1 también se ha relacionado con la gravedad del LEA³⁴

La influencia genética en el desarrollo del LEA se ha intentado explicar por la presencia de la enfermedad en varios miembros de una familia³⁵, así como entre hermanos idénticos³⁶ y en hermanos no idénticos, aunque el patrón de herencia aun no ha sido bien esclarecido.³⁷ Se han hecho investigaciones para ver si existe alguna asociación con los genes reguladores del HLA - B27, sin haber encontrado asociación entre éste y otros HLA clase I. En diversos estudios se ha demostrado mayor susceptibilidad para LEA en aquellos pacientes con HLA clase II, como el DQ7, 8 ó 9.³⁸

Factores hormonales: Las hormonas sexuales se consideran un factor influyente en el desarrollo del LEA. Por un lado, la mayor incidencia etaria coincide con niveles de estrógenos disminuidos, como la premenarquia y la menopausia, por lo que se le ha atribuido un papel importante a los estrógenos en el desarrollo del LEA^{7,11,39}. Por otra parte, se ha observado un descenso de los niveles tanto de testosterona como de androstendiona y dihidrotestosterona en pacientes con LEA.^{39,40} A pesar de ello, el uso

de estrógenos y de testosterona como tratamiento no ha demostrado un beneficio relevante en estos pacientes.

El LEA se ha relacionado con varios microorganismos, principalmente *Borrelia burgdorferi*, aunque se ha intentado aislar ADN en las muestras histológicas de LEA, en un estudio reciente no se demostró su presencia ⁴¹ El Virus de la hepatitis C también se ha relacionado,⁴² así como el Virus de Papiloma humano el cual mediante hibridación in situ e inmunohistoquímica se ha demostrado la presencia de este en muestras de pacientes con LEA ⁵ Actualmente se discute el papel del virus en el desarrollo de carcinoma sobre lesiones previas de LEA ⁴³⁻⁴⁵.

Se ha observado Fenómeno de Koebner en el LEA, así como en otras enfermedades dermatológicas, es más frecuente en zonas sometidas a trauma. Se han descrito casos de LEA tras quemaduras solares, radioterapia o cicatrices. Se piensa que el abuso sexual en la infancia es un factor desencadenante ^{2, 7,9}

Estudios recientes han empezado a relacionar el LEA con la psoriasis (psoriasis en el 7,5% de los pacientes con LEA respecto al 1,6% en la población general) ^{46,47}

Histología:

Los cambios histológicos encontrados en el LEA van a variar dependiendo de la fase en que se encuentre la enfermedad. En las lesiones bien establecidas se observa:

- **Hiperqueratosis con taponamiento folicular.** Si el paciente tiende al rascado la hiperqueratosis puede ser tan importante que supere el grosor de la capa de

Malpighi. Los tapones queratósicos con frecuencia se asocian a atrofia de los anexos.

- **Atrofia del estrato de Malpighi.** Los procesos interpilares desaparecen, en algunas áreas podrían persistir y revelar acantosis irregular. A este nivel la degeneración hidrópica de las células basales es más evidente.

En la tercera parte de los pacientes con lesiones en mucosas, en particular vulvares, se observa hiperplasia escamosa adyacente a la epidermis atrófica. Pueden notarse distintos grados de “displasia”, es decir desorganización celular y núcleos grandes e hiper cromáticos. Sin embargo la transición a carcinoma es excepcional.¹²

- **Degeneración hidrópica de las células basales o ligera espongirosis.**
- **Edema pronunciado y homogeneización del colágeno de la dermis superior.** El signo principal es una banda subepidérmica a menudo bastante amplia de linfedema acentuado, en su interior se visualizan fibras de colágeno tumefactas y homogéneas, con núcleos muy escasos. En las lesiones antiguas, los haces de colágeno tumefacto, homogéneo e hiper cromático de la dermis media y superior parecen escleróticos fibrosos, y acelulares.¹² Se tiñe poco con eosina y otros colorantes específicos. Esta fibrosis puede extenderse alrededor de los folículos y de los vasos capilares. Por lo regular se limita a la dermis papilar.^{2, 7, 48}
- **Ampollas subepidérmicas:** el linfedema grave podría acompañarse de ampollas subepidérmicas de manera excepcional. La deshidratación de las muestras podría provocar retracción de las áreas linfedematosas y crear

pseudoampollas epidérmicas.¹² Pueden observarse de forma rara focos hemorrágicos, en la zona hialina.²

- **Disminución de las fibras elásticas:** Las fibras elásticas a nivel de esta banda subepidérmica disminuyen y desaparecen en las lesiones antiguas lo que se hace evidente con tinción argéntica.
- **Infiltrado inflamatorio.** En las lesiones iniciales el infiltrado inflamatorio constituido por linfocitos, plasmocitos e histiocitos puede ser prominente y dispuesto en banda en contacto directo con la capa basal a menudo se asocia con exocitosis, espongiosis y vacuolización de la capa basal. Más tarde el edema y el colágeno homogeneizado lo desplazan hacia la dermis media conservando su disposición en banda o adoptando una distribución en focos. Este infiltrado puede estar ausente en las lesiones de larga evolución.^{2, 12}
- **Melanófagos:** La dermis puede contener numerosos melanófagos, lo que refleja la destrucción de los queratinocitos y los melanocitos, con posterior fagocitosis del pigmento.
- **Vasos dilatados.** Los cambios vasculares incluyen infiltrados linfocitarios o linfocitarios perivasculares. Las arterias y las arteriolas de la dermis superficial y media pueden estar dilatadas y/o congestionadas incluso pueden presentar datos de vasculitis linfocítica^{7, 48}

El LEA en etapas iniciales es difícil de reconocer tanto clínicamente como histológicamente, debido a que los cambios histológicos pueden ser muy sutiles. Muchos casos de LEA en la región vulvar son emitidos como 'vulvitis inespecífica'. Se recomienda realizar varios cortes histológicos así como tinción de ácido periódico de Schiff (PAS) ya que

estos cambios iniciales suelen ser focales y más evidentes a nivel de las estructuras anexiales donde se puede identificar engrosamiento de la membrana basal, leve acantosis irregular o de tipo psoriasiforme, hiperqueratosis folicular prominente e hipergranulosis variable de la epidermis de los folículos pilosos y glándulas sudoríparas. Además de amplia ectásia de vasos sanguíneos inmediatamente por debajo de la membrana basal.¹³

Los cambios histopatológicos del liquen escleroso y atrófico pueden presentar algunas diferencias dependiendo la topografía afectada. En las lesiones del LEA genital la atrofia puede estar ausente, incluso se puede acompañar de cambios de liquen simple; la presencia de espongirosis así como eosinófilos dérmicos se ha reportado con mayor frecuencia en esta topografía. Por otro lado, en el LEA extragenital se ha reportado la presencia de elastofagocitosis hallazgo no encontrado en el LEA genital.¹⁵

Existen ciertas circunstancias en las que pudieran presentarse variaciones histológicas como es en el caso del LEA tratado en donde el aspecto histológico puede ser menos típico en particular a nivel de los genitales después del tratamiento con corticosteroides tópicos. Lo cual se vuelve un reto diagnóstico debido a que los cambios a nivel del colágeno se vuelven discretos, discontinuos, sin inflamación, convirtiéndose difícil de distinguir de las alteraciones en la perimenopausia en la mujer.²

Liquen escleroso hiperplásico El prurito crónico puede causar la aparición de liquenificación asociada a los datos de LEA, con acantosis regular.²

Liquen escleroso Inflamatorio: En el LEA alterado por trauma o por irritación, aparece un infiltrado inflamatorio polimorfo linfoplasmocitario, tan marcado que pueden

ocultar la hialinización característica de las fibras de colágeno y confundir con vulvitis inflamatoria o una vulvitis específica de zoom²

La pigmentación del liquen escleroso: LEA crónico puede presentar lesiones pigmentadas secundarias, que pueden plantear un problema diagnóstico con otras lesiones pigmentadas, sobre todo en pacientes en quienes no se conocía el antecedente de LEA vulvar. La imagen histológica presenta una pigmentación melánica de queratinocitos basales sin hiperplasia de melanocitos y signos de liquen escleroso a menudo incompletos debido al tratamiento previo con corticosteroides tópicos².

Los nevos melanocíticos desarrollados en algunos casos de LEA pueden tener atipia y ser difíciles de interpretar.²

Lesiones precancerosas El liquen escleroso favorece la aparición de lesiones precancerosas, lo que explica su asociación con un 70% de los carcinomas epidermoides (CEC) en la región genital de las mujeres y un 50% en la de los hombres. El riesgo de transformación carcinomatosa, es de 3 a 5% en las mujeres. El CEC bien diferenciado es el más común o el tipo verrugoso, éste último es de mejor pronóstico.²

Las lesiones precancerosas con atipia o neoplasia intraepitelial (NIE / VIN / PIN) diferenciada son las más frecuentes, se caracterizan por la presencia de atipia de queratinocitos basales con mitosis en el estrato de malpighi que se asocian con signos de LEA subyacentes.²

Patogenia:

Por microscopía electrónica se observan fibrillas de colágeno sin estriaciones transversales, con aspecto de tubos vacíos que sugiere degeneración. En algunas áreas el diámetro del neocolágeno es menor y variable (40-80nm) ⁴⁹

Los estudios ultraestructurales también revelan degeneración de la elastina subepidérmica y aumento de la sustancia fundamental.

En la epidermis las células afectadas están separadas por edema. Los queratinocitos carecen casi por completo de melanosomas, debido a que los melanocitos desaparecen o no producen transferencia de los melanosomas. ¹²

Las alteraciones en la membrana basal que se han comunicado son: Ausencia de las fibras de anclaje, invaginaciones y reduplicaciones de la lámina basal²¹. Con el empleo de inmunofluorescencia, Marren y cols. Encontraron expresión fragmentada de alfa6B4 integrina y laminina.²¹ Le Boit sugiere que una membrana basal engrosada en el contexto clínico adecuado es clave para el diagnóstico del LEA.⁵⁰

Diagnóstico diferencial

El principal diagnóstico diferencial obligado es con la Morfea. Otros diagnósticos diferenciales incluyen entidades que pueden localizarse en la zona genital y que cursen con placas blanquecinas o eritematosas, con erosiones o que dejen hipopigmentación, entre ellas: Liquen plano erosivo vulvar o formas atroficas; vitiligo; hipopigmentacion postinflamatoria; liquenificacion; atrofia posmenopausica; penfigoide cicatricial; vulvitis candidosica atrofica; leucoplasias, y herpes simple genital. En niños se debe tener en cuenta como diagnóstico diferencial las lesiones

secundarias a abuso sexual, ya que puede presentarse como erosiones, fisuras, hematomas, hemorragia y cicatrices secundarias en la zona anogenital. Varios artículos refieren que en ciertos casos hay una relación entre la presencia de LEA y el abuso sexual previo⁵¹⁻⁵⁴ Según Powell, hasta en un 70% de 72 casos de LEA se considero como primer diagnóstico el abuso sexual¹⁶, al igual que ocurrió en el caso de la niña de 6 años descrita por Isaac et al. Con un primer diagnóstico de abuso sexual por presentar lesiones en la región perianal, tras múltiples estudios serológicos, histológicos, entrevistas con psiquiatras y psicólogos, se determino que presentaba un LEA, con prurito intenso, que inducía el rascado, con lo cual se provocaba erosiones y fisuras que simulaban las que presentan los niños con abuso sexual, se confirmo que el himen y el tono del esfínter anal estaban intactos⁵⁵ A pesar de ello, no son diagnósticos excluyentes, puesto que pueden coexistir, como demostró Warrington en una revisión de 42 pacientes.⁵⁶

Pronostico

Si bien es cierto que se trata de una enfermedad crónica y se debe alertar a los pacientes de lo insidioso del curso clínico, también existen casos descritos de resolución espontánea, sobre todo en niñas al llegar a la pubertad.^{7,9, 11, 57-59}

En el pasado se pensaba que las niñas prepúberes con LEA tenían una remisión completa de la enfermedad después de la pubertad, estudios recientes han reportado hasta en un 75% de los casos persistencia, que quiere tratamiento después de la pubertad.^{59,60}

Si no se trata, el LEA puede llevar a destrucción y cicatrización de la arquitectura normal de los genitales, incluyendo la resorción labial, obliteración del clítoris, y estrechamiento del introito en adultos y niños⁵⁹

Las sinequias predominan cuando se afectan los labios menores, con adherencias que pueden englobar el clítoris y generar una fimosis de éste. En los varones esas adherencias generan fimosis y parafimosis del prepucio, de igual forma, pueden originar estenosis de la uretra si el LEA afecta esa zona^{7,9,11}.

El estreñimiento suele ser una complicación que se da en niños no tratados debido a las molestias que les genera la defecación^{52,53} Pueden presentarse fisuras dolorosas, con posibilidad de sobreinfectarse de forma secundaria al rascado y a la manipulación de la zona⁵⁹

El riesgo de malignización, con desarrollo de Carcinoma epidermoide en las mujeres se calcula entre 4–6%^{11,57} mientras que en los varones se presenta en 8%.⁶¹ En un estudio realizado por Nasca y cols., observaron que esta malignización puede surgir tras un tiempo promedio de 17 años, en 4 de cada 5 pacientes identificaron partículas de virus del papiloma humano VPH mediante PCR, por lo que concluyeron que este virus juega un papel importante en dicha degeneración.⁶² En zonas extragenitales no se han descrito casos de transformación maligna⁷.

Otras complicaciones que inciden en la función sexual son: dispareunia, vulvodinia y disminución de la libido⁵¹.

ESCLERODERMIA

El termino Esclerodermia abarca a un grupo de enfermedades en las que existe deposito de colágeno en la piel y en ocasiones también en otros órganos. Puede ocurrir como una enfermedad cutánea localizada, en la cual, la alteración del tejido conectivo se limita a la piel y estructuras subyacentes, por lo que se le denomina esclerodermia localizada o morfea, otro grupo puede presentar compromiso sistémico.

63

Epidemiologia

La esclerodermia localizada (morfea) constituye un grupo de enfermedades caracterizadas por engrosamiento y esclerosis de la dermis con pérdida de tejido celular subcutáneo, algunas veces compromete el músculo esquelético. Tiene predilección por niños y adultos jóvenes¹⁵ principalmente mujeres entre los 20 y 50 años de edad, con una relación mujer/hombre de 3:1^{63,64} Existen algunas publicaciones de casos congénitos, cerca del 15% de los casos se desarrolla antes de los 10 años de edad.¹⁵ Se ha reportado un predominio en raza blanca y una prevalencia de aproximadamente 1 caso por cada 100 000 personas.^{63,64}

La esclerodermia localizada no se asocia con sintomatología general o fenómeno de Raynaud, por lo regular es autolimitada y en general presenta un buen pronostico, con excepción de las variantes lineal y profundas que puede generar incapacidad o deformidad especialmente en niños. Pueden estar asociadas con artralgias, sinovitis, uveítis y contracturas articulares.¹⁵ Existen algunos casos con restricción torácica severa¹⁵

Formas clínicas:

La esclerodermia localizada incluye distintas variedades clínicas, que pueden observarse de forma independiente o muy frecuentemente asociadas.

Morfea en placas: Es la variedad más frecuente, predomina en las mujeres 3:1, hasta un 75% de los casos se presentan entre los 20 y 50 años de edad.¹⁵ Aparecen en orden de frecuencia en el tórax y cuello, extremidades inferiores, extremidades superiores, y cara; axilas, región umbilical, perineo y área perianal por lo regular están respetadas;¹⁵ se manifiesta como placa única o múltiples, ocasionalmente pruriginosas de 2-15cm de diámetro ^{15,64}

Clínicamente inicia con un ligero eritema inflamatorio de crecimiento excéntrico. El cual a medida que se expande deja un centro de color marrón, de aspecto liso, brillante y escleroso; su borde adopta un color violáceo, signo clínico que indica actividad ^{63,64} En la fase tardía se desarrolla la Atrofia con placas hiperpigmentadas de color grisáceo con bordes color marrón, generalmente sin pigmento en el centro. Durante esta etapa, puede haber una pérdida de anexos. Cuando afecta piel cabelluda deja alopecia cicatricial.⁶⁴ Pueden estar presentes de forma ocasional vesículas, ampollas, manchas purpúricas y telangiectasias, particularmente en la variedad generalizada.¹⁵

Morfea generalizada: Se le designa así por la gran diseminación a casi todo el tegumento cutáneo, incluida la cara, rara vez las mucosas. Puede extenderse a tejido celular subcutáneo y musculo resultando en contracturas y deformidades. Cuando daña en forma completa el tórax puede provocar dificultad respiratoria por un mecanismo restrictivo. ^{15, 64} Se han publicado casos de morfea unilateral, que afecta todo un

hemicuerpo. Los pacientes con esta forma de enfermedad desarrollan múltiples miofibromas acrales y de forma excepcional carcinomas epidermoides múltiples¹⁵.

Morfea lineal: Predomina en la infancia y se distribuye siguiendo las líneas de blaschko. Las lesiones se encuentran en orden de frecuencia en extremidades inferiores, extremidades superiores, región frontoparietal (golpe de sable) y tórax anterior¹⁵

Morfea lineal Monomélica: Se llama así cuando afecta las extremidades. Las lesiones pueden involucrar de manera simultánea las extremidades superiores e inferiores. Clínicamente las lesiones son muy similares a la morfea en placas, pero tienden a ser más pigmentadas y el borde eritematoso es menos evidente. Puede llegar a afectar musculo esquelético e incluso hueso generando contracturas y deformidades. La calcificación del musculo esquelético puede llegar a ocurrir de forma excepcional 71. Al formar una coraza esclerosa alrededor de la extremidad afectada puede impedir el adecuado desarrollo muscular y óseo, originando hipotrofia.⁶⁴

Morfea lineal en Golpe de sable: Asienta de manera lineal en la frente, en la cual se manifiesta con esclerosis y lipoatrofia formando un surco que semeja el hundimiento por un “golpe de sable”, analogía de la cual toma su nombre⁶⁴ Se ha reportado el involucro de mejillas, nariz y labio superior así como la recesión gingival. Una complicación particularmente en niños es el desarrollo de hemiatrofia facial, que puede confundirse con enfermedad de Parry - Romberg. Excepcionalmente puede involucrar al sistema nervioso central manifestándose con crisis convulsivas o vasculitis cerebral.¹⁵

Morfea en gotas: Afecta el tronco en forma de múltiple lesiones, pequeñas (2-10mm), lenticulares, no induradas, hipocrómicas de aspecto nacarado, delimitadas por un ligero borde violáceo¹⁵ que al confluir forman placas de mayor tamaño, lo que puede hacer que se confundan con LEA.⁶⁴ Esta es la forma que más frecuentemente se asocia a LEA¹⁵

Morfea ampollosa: Tal vez sea la más rara de todas las morfeas. Puede afectar cualquier área corporal. La lesión elemental predominante es la ampolla, que se forma por una dilatación linfática secundaria a un proceso obstructivo y que se asienta sobre una zona esclerosa.⁶⁴

Morfea profunda: También llamada esclerodermia subcutánea, nodular o queloidal. La topografía más frecuente es a nivel de abdomen, región sacra y extremidades. Como el término lo indica, es una forma profunda que se ubica en la hipodermis. Clínicamente se ve una piel lisa y brillante; al tacto, se siente la esclerosis de manera más profunda¹⁵

El 75% de los pacientes adultos suelen presentar la forma en placa, mientras que las variantes generalizada, linear y profunda alcanzan algo más de 10%. En la población pediátrica predomina la forma lineal (75%) que se manifiesta antes de los dieciocho años, seguida por los subtipos en placa (25%) y generalizada (5%). Si bien en un paciente suele predominar un tipo de lesión no es raro encontrar pacientes donde coexisten las variantes linear y en placas o lesiones superficiales asociadas a profundas.⁶⁵

La imagen clínica tan característica facilita el diagnóstico. En etapas incipientes es fundamental que se realice un estudio histológico para diferenciar la morfea de enfermedades escleroatrofícas como el LEA.

Histología:

La esclerodermia localizada se caracteriza por dos fases: La inicial con edema de las fibras de colágeno y un infiltrado inflamatorio constituido por linfocitos, eosinófilos, granulocitos y células plasmáticas y se continúa con la fase tardía, en la cual se observa esclerosis con homogeneización de las fibras de colágeno, disminución del infiltrado inflamatorio, con hendiduras de tipo vascular y pérdida de los anexos cutáneos en un estroma hialino y esclerótico^{63,66}

Lesiones iniciales o fase inflamatoria:

Los cambios pueden ser muy sutiles e inespecíficos. En la dermis reticular se observan haces de colágeno engrosado sutilmente que corren de forma paralela a la superficie de la piel y presencia de infiltrados inflamatorios densos entre los haces de colágeno, subcutáneos y alrededor de vasos sanguíneos y glándulas sudoríparas. Este infiltrado está constituido predominantemente por linfocitos pero también pueden observarse células plasmáticas histiocitos y eosinófilos.⁶⁶ En las variantes lineal y generalizada este infiltrado inflamatorio puede llegar a músculo esquelético.¹⁵

La epidermis suprayacente puede ser normal, acantósica o atrófica.⁶⁶

Etapas fibróticas o tardías:

La piel lesionada se vuelve relativamente avascular y muchas veces sólo hay poca evidencia de inflamación en curso. Con fibras de colágeno engrosadas y muy eosinofílicas. Las glándulas sudoríparas son atróficas o ausentes. El colágeno puede reemplazar a las células de grasa en el tejido subcutáneo⁶⁶. El tejido subcutáneo o fascia subyacente y muscular pueden afectarse.

La mayoría de las biopsias muestran hallazgos intermedios

En el caso de la morfea ampollosa es posible observar un importante edema superficial con dilatación linfática prominente y presentar un patrón idéntico al que se ve en LEA.¹⁵

Además de los datos ya comentados, en la morfea generalizada y panesclerótica incapacitante en niños se puede presentar hialinización del tejido celular subcutáneo con linfocitos y formación de folículos linfoides que recuerdan el lupus profundo.¹⁵

Establecer el diagnóstico en lesiones de morfea en gotas es más difícil ya que los cambios tienden a ser más focales y superficiales. En una placa indurada ya bien establecida la epidermis por lo regular es normal u ocasionalmente atrófica. El depósito de mucina puede presentarse de forma ocasional. En el caso de morfea nodular este depósito es abundante a nivel de la dermis reticular.¹⁵

Etiología

La etiología de la esclerodermia localizada sigue siendo desconocida. Existen varias teorías que incluyen trauma, factores hormonales, infecciosos y genéticos. Se conoce

que existe disfunción en tres elementos fundamentales: el sistema inmune, el endotelio y los fibroblastos. Los factores genéticos podrían afectar la desregulación de estos componentes modificando la susceptibilidad del huésped o la presentación clínica. Con un excesivo depósito de colágeno que causa cambios en la piel. La fibrosis es consecuencia de la alteración crónica del tejido. Las alteraciones endoteliales pueden conducir a una cascada de estímulos que compromete células como fibroblastos, linfocitos T, macrófagos y mastocitos. Las células activadas secretan una variedad de sustancias incluidas citoquinas, receptores solubles, enzimas y sus inhibidores. Estas sustancias producirían cambios en los componentes de la matriz extracelular que incluye: fibronectina, proteoglicanos y colágeno tipo I, III, V y VII. Es posible que, el aumento de la producción de colágeno y/ o las alteraciones en su degradación puedan ser la llave de la patogenia de la enfermedad.⁶⁷⁻⁶⁹

Asociaciones:

La esclerodermia localizada a sido asociada con una gran variedad de padecimientos incluyendo artralgias, síndrome del túnel del carpo, fenómeno de Raynaud unilateral y dolor abdominal intermitente. Se ha presentado asociado a liquen plano, liquen escleroso atrófico, vitíligo, alopecia areata, granuloma anular, psoriasis, deposito de amiloide cutáneo, virus de hepatitis C y B.¹⁵ En un análisis reciente con 245 pacientes se encontró concomitante con alteraciones reumatológicas o autoinmunes en un 17.6% de los casos. La morfea generalizada es la que presenta una mayor asociación¹⁵

Pronóstico

El pronóstico en general es bueno, con involución espontánea en un periodo aproximado de tres a cinco años; que no pone en riesgo la vida, pero si la función sobre todo si se trata de las formas lineales.⁶²

LIQUEN ESCLEROSO Y ATROFICO VS MORFEA

La relación entre LEA y morfea es controvertida. Algunos pacientes tienen características clínicas e histológicas de ambas entidades. Diversos autores sugieren que se trata de dos entidades diferentes mientras que otros afirman que el LEA es una variante superficial de morfea. Sobre todo porque ambas entidades han sido asociadas a infección por *Borrelia burgdorferi*, aunque no se ha demostrado en todos los casos.^{21,70}

Diferenciar entre morfea y LEA presenta un desafío clínico debido a que ambas entidades pueden presentarse con placas nacaradas escleróticas. Se ha observado que los pacientes con LEA presentan prurito más intenso, comparativamente con los de morfea.⁷⁰

En un estudio retrospectivo se observó que existían algunas diferencias dermatoscópicas útiles entre ambas patologías como: La presencia de aperturas tipo comedón correspondientes a tapones foliculares y manchas blancas que son indicativas de la atrofia epidérmica en el caso de LEA. A diferencia de la morfea en la cual se observa la presencia de bandas de fibrosis que se cree que representan una dermis esclerótica.⁷¹

En un estudio retrospectivo de 472 pacientes con morfea, el 5,7% mostró histológicamente coexistencia con LEA. El sitio más común de LEA extragenital en pacientes con morfea fue en hombros, solo se observó en los casos de morfea en placas o morfea generalizada ⁷²

En otro estudio de 76 pacientes con morfea, el 38% de estos presentaba LEA genital por lo que es importante explorar el área genital en todos los pacientes de morfea, debido a la posibilidad de evolución a CEC. Se especula además que el LEA genital es una manifestación de morfea. ⁷³

Por otra parte, la morfea y LEA han sido relacionados con la infección por *Borrelia*, con informes de casos de remisión completa de LEA posterior a el tratamiento con antibióticos. ⁷⁴ en otro estudio se utilizó reacción en cadena de polimerasa (PCR) para detectar el ADN de *Borrelia* en bloques de parafina, encontraron positividad en el 2 % de 49 biopsias de morfea y un 6,6% de LEA. ⁷⁵

El Trauma e inflamación previos han sido propuestos como factores inductores en ambas entidades, en especial en pacientes que presentan características ambas patologías. En un caso publicado de sobreposición LEA y morfea, el paciente desarrolló placas escleróticas grisáceas y pruriginosas a nivel del dermatomo C4 a C7 izquierdo, un mes posterior al cuadro de herpes zóster, por lo que se postuló una respuesta isotópica a una infección por herpes zóster previo en la misma zona. (La respuesta isotópica es la presencia de una nueva enfermedad cutánea en el sitio de una enfermedad previa diferente, no relacionada y ya curada) ⁷⁶

Histopatológicamente la morfea se caracteriza por esclerosis de la dermis reticular, infiltrado perivascular, y pérdida de estructuras anexiales. Las fibras elásticas son normales.⁷⁰ La epidermis es normal aunque podría ser atrófica, no exhibe degeneración hidrópica de las células basales ni taponamiento folicular; además la dermis superior tiene fibras elásticas y no muestra zonas de edema.¹²

En un estudio se analizaron 28 casos de morfea (6 inflamatoria, 5 esclerosa y 17 intermedia) y se observó que había preservación de las Fibras elásticas en todos los casos aunque con una disminución relativa en el número de estas en las zonas de colágeno engrosado. En los casos de etapas más esclerosantes se observaron cambios más notorios como enderezamiento, orientación paralela y compresión entre las fibras de colágeno engrosadas.⁷⁷

La pérdida completa de CD34 de las células dendríticas se observó en 12.5% de los casos intermedios y 50% de los casos escleróticos, preservándose en las lesiones inflamatorias. Las alteraciones en el CD34+ se correlacionó con áreas de alteración en las fibras elásticas y de colágeno⁷⁷

Cuando los dos cuadros coexisten, se encuentran manifestaciones epidérmicas y subepidérmicas de LEA, dérmicas y subcutáneas de morfea. El diagnóstico de certeza depende del hallazgo de colágeno neoformado pálido y homogéneo que se extiende a tejido subcutáneo.¹²

Justificación

La morfea, es una enfermedad fibrosante y es la forma más común de esclerodermia, con alteración limitada de la piel, tejido subcutáneo y en ocasiones del músculo subyacente. Se considera que es iniciada por una lesión vascular que culmina en aumento en la producción de colágeno y disminución en la destrucción del mismo. Consiste en placas de tamaño variable, induradas al tacto, que en ocasiones se acompañan de un halo eritemato violáceo periférico que es una manifestación de actividad inflamatoria

El Liquen escleroso y Atrófico es una dermatosis inflamatoria crónica de piel y mucosas caracterizada por la presencia de pápulas o placas blancas atróficas, nacaradas con presentación genital y extragenital. Esta localización extragenital se ha relacionado con la morfea en la literatura.

La coexistencia de morfea y liquen escleroso y atrófico en el mismo paciente sugiere que estas lesiones representan un espectro de etiologías similares o eventos relacionados patológicamente.

La ocurrencia concomitante o secuencial de liquen escleroso y atrófico con morfea es bien conocida, por lo que algunos consideran el liquen escleroso y atrófico una variante de morfea, otros piensan que son dos manifestaciones de la misma enfermedad. Pero hay quienes consideran que existen suficiente diferencia tanto clínica como histopatológica entre ambas entidades, por lo que la aceptan como dos enfermedades distintas.

No existe en nuestro país algún estudio reciente donde se analicen las diferencias clínicas e histológicas que presentan estas patologías. Derivado de lo anterior, el presente estudio pretende describir las características epidemiológicas, clínicas, histopatológicas y la correlación clínico-patológica de ambas entidades así establecer o reafirmar los criterios morfológicos de mayor utilidad en el diagnóstico diferencial de ambas patologías en los pacientes del Centro dermatológico Dr. Ladislao de la Pascua.

Objetivo General

- ❖ Determinar las diferencias clínico-patológicas entre LEA y Esclerodermia de los pacientes del Centro Dermatológico “Dr. Ladislao de la Pascua”.

Objetivos específicos

- ❖ Determinar las características socio-demográficas de ambos grupos (LEA y Esclerodermia)
- ❖ Determinar la frecuencia de las características clínicas (cuadro clínico)
- ❖ Determinar la frecuencia de las características histopatológicas de la biopsia de piel
- ❖ Identificar las diferencias clínicas e histológicas entre ambas entidades

MATERIAL Y METODOS

Tipo de estudio

Investigación clínica

Diseño del estudio

Estudio Transversal Descriptivo Comparativo

UNIVERSO Y POBLACION DE ESTUDIO

Universo: Pacientes con diagnóstico de LEA (grupo 1) y Esclerodermia (grupo 2) que acuden al Centro Dermatológico “Dr. Ladislao de la Pascua”

Población de estudio: Pacientes que fueron diagnosticados clínica e histológicamente con LEA (grupo 1) y Esclerodermia (grupo 2) de Enero a Diciembre 2013

Criterios de inclusión

Grupo 1: Pacientes con diagnóstico clínico de LEA y estudio histopatológico compatible.

Grupo 2: Pacientes con diagnóstico clínico de esclerodermia y estudio histopatológico compatible

Criterios de exclusión

1. Pacientes con expediente clínico incompleto
2. Pacientes que no cuenten con bloque de parafina y laminillas en el Servicio de Dermatopatología del CDP
3. Pacientes con muestras incompletas para realizar más cortes y tinciones especiales

Tiempo y lugar.

Se revisaron los estudios histopatológicos del servicio de Dermatopatología del Centro Dermatológico Pascua en el periodo comprendido de enero a diciembre 2013,

VARIABLES DE INTERES

Análisis microscópico de los casos con diagnóstico de LES y Morfea de enero a diciembre 2013 por 2 observadores

Variables sociodemográficas:

Variable	Definición conceptual	Definición operacional	Unidad de medida	TV	EM
Edad	Tiempo que una persona ha vivido desde el nacimiento	Edad en años en el momento del estudio	Años	cuantitativa	continua
Sexo	Constitución orgánica que distingue masculino y femenino	Se registra con base al sexo de asignación social	Masculino Femenino	Cualitativa	Nominal

Variables clínicas:

Variable	Definición conceptual	Definición operacional	Unidad de medida	TV	EM
Topografía	Sitio anatómico referido del cuerpo	Se busca descripción en expediente clínico	1. Cabeza 2. Cuello 3. Tronco 4. Extremidades inferiores 5.- Extremidades superiores	Cualitativa	Nominal
Morfología	Características clínicas de las lesiones observadas	Se busca descripción en la hoja de datos	Presente/Ausente	Cualitativa	Nominal
Sintoma	referencia subjetiva de un enfermo por un cambio que reconoce como enfermedad	Se revisara descripción en la hoja de datos	Asintomático/prurito/Dolor	Cualitativa	Nominal
Tiempo de evolución	Tiempo transcurrido entre el inicio de la dermatosis hasta la identificación de la enfermedad	Se revisaran los datos en los archivos	0 a 6 meses 6 a 12 meses 1 a 5 años Mas de 5 años	Cuantitativa	Categorica
Diagnóstico de envió	Enfermedad probable determinada por el dermatólogo clínico enviada al servicio de dermatopatología	Se revisaran los datos de los archivos	LEA Morfea Esclerodermia Siringomas Eritroplasia de queyrat	Cualitativa	Nominal

			Vitíligo Vulvitis de zoom Acroqueratosis verruciforme Síndrome de sobreposición		
--	--	--	--	--	--

Descripción general del estudio:

Se realizó una revisión de los registros del laboratorio de Dermatopatología del Centro Dermatológico Pascua de enero a diciembre 2013, identificando los casos con diagnóstico definitivo de LEA y Esclerodermia/Morfea. De cada uno de los casos se obtuvo número de expediente y estudio histopatológico, sexo, edad, descripción clínica, tiempo de evolución y diagnóstico de envío.

Posteriormente se realizaron tinciones especiales con Verhoeff-Van Gieson y PAS de los casos seleccionados y se analizaron en conjunto con las laminillas correspondientes con tinción hematoxilina y eosina (H y E).

Las variables histológicas consideradas fueron las siguientes

Variable	Definición conceptual	Definición operacional	Unidad de medida	Escala de medición
Hiperqueratosis	capa cornea con aumento de tamaño	Se revisaron las laminillas de aquellos pacientes con diagnóstico de LEA y Morfea	ausente/ presente	Nominal
Ortoqueratosis	Células de la capa córnea carentes de núcleo	Se revisaron las laminillas de aquellos pacientes con diagnóstico de LEA y Morfea	ausente/ presente	Nominal
Tapones corneos	Hiperqueratosis del del ostiae foliculart	Se revisaron las laminillas de aquellos pacientes con diagnóstico de LEA y Morfea	Presente/ausente	Nominal
Atrofia	reducción en el número de células del estrato espinoso	Se determinaron las características histológicas de la epidermis al estudio microscópico HE,	Presente/Ausente	Nominal
Acantosis	Aumento en el numero de células del estrato espinoso	Se determinaron las características histológicas de la epidermis al estudio microscópico HE.	Presente/Ausente	Nominal
Hipergranulosis	Aumento de la capa granulosa	Se determino en la epidermis de los folículos pilosos, glándulas sudoríparas y las glándulas sebáceas	Presente/Ausente	Nominal
Degeneracion	Degeneracion vacuolar	Se revisaron las laminillas de	Presenta/Au	Nominal

LEA vs Esclerodermia Frecuencia y aspectos clínico-patológicos en el CDP

hidrópica de la capa basal	de queratinocitos y melanocitos basales	aquellos pacientes con diagnóstico de LEA y Morfea	sente	
Melanofagos	Macrófago que ingiere melanina	Se revisaron las laminillas de aquellos pacientes con diagnóstico de LEA y Morfea	Presentes-ausentes	Nominal
Engrosamiento de la membrana basal	aumento en el grosor de la membrana basal	se revisaron las laminillas con tinción de hematoxilina y eosina y tinción de PAS de aquellos pacientes con diagnóstico de LEA y morfea	Presente /ausente	Nominal
Incontinencia del pigmento	Caida de pigmento melanico secundario a degeneración basal	Se revisaron las laminillas de aquellos pacientes con diagnóstico de LEA y Morfea	Presente/ausente	Nominal
Infiltrado inflamatorio	Presencia de celulas inflamatorias	Se revisaron las laminillas en busca de infiltrado y su distribución: En banda Perianexial Perivascular Intersticial Tejido celular subcutáneo	Presente/Ausente	Nominal
Anexos sudoriparos	Glándulas tubulares enrolladas situadas en la dermis .	se revisaron las laminillas de aquellos pacientes con diagnóstico histológico de LEA y Morfea	Descenso Ascenso Normal	Cualitativa Nominal
Exocitosis	Presencia de linfocitos intraepiteliales	Se revisaron las laminillas de aquellos pacientes con LEA y Morfea	Presente-ausente	Nominal
Espangiosis	Edema intercelular	se revisaron las laminillas de aquellos pacientes con diagnóstico histológico de LEA y Morfea	Presente-ausente	nominal
Tipo de infiltrado	elementos celulares presentes en el tejido en una cantidad mayor de la normal	se revisaron las laminillas de aquellos pacientes con diagnóstico histológico de LEA y Morfea	linfocitos, neutrófilos, histicitos	nominal
Vasos dilatados y congestionados	Presencia de vasos sanguíneos capilares con aumento en su diametro y presencia de eritrocitos abundantes en la luz del mismo	se revisaron las laminillas de aquellos pacientes con diagnóstico histológico de LEA y Morfea	Presente/ausente	Cualitativa Nominal
Esclerosis del colágeno	Homogeneización o de deposito de neocolageno	Se revisaron las laminillas de aquellos pacientes con LEA y Morfea en busca de haces de colágeno grueso, denso, hipocelular y mas eosinofilico	Dermis Superficial Dermis profunda Pandermica Tejido celular subcutaneo	Cualitativa Nominal
Fibras elasticas	Paquetes de proteína (elastina)	Se realizo tinción especial para fibras elásticas y por problemas con la técnica no	Normal Disminuida Ausente	ordinal

		fue posible analizar la cantidad y calidad de estas	aumentada	
--	--	---	-----------	--

Recursos Materiales

Microscopio de luz, registros, laminillas, bloques de parafina, tinción de PAS y Verhoeff-Van Gieson del laboratorio de dermatopatología del Centro Dermatológico “Dr. Ladislao de la Pascua”. Programa SPSS 15.0 para análisis de datos.

Recursos Humanos

Dra. Marisela Valencia Alvarez. Investigador principal

Dra. Gisela Navarrete Franco. (CDP) Investigador Responsable

Dr. Fermín Jurado Santa-Cruz. (CDP) Investigador Asociado

Dra. Martha Morales (CDP) Asesor Metodológico

Recursos Físicos

Área de Laboratorio de Histopatología del Centro Dermatológico Pascua

Financiamiento

Centro Dermatológico Dr. Ladislao de la Pascua y autofinanciado.

Análisis de datos

Las variables nominales se organizaron y clasificaron para determinar frecuencias y con las variables ordinales se realizaron mediadas de tendencia central y se presentaron mediante tablas y graficas.

La correlación clínico patológica se refiere a la asociación positiva entre el diagnostico clínico de envió y el histopatológico. Se califico la presencia o ausencia de dicha correlación.

Consideraciones éticas

El presente trabajo no represento riesgos a la población de estudio debido a que en ningún momento se realizaron intervenciones a los pacientes, ni se vio amenazada su integridad física, ya que únicamente se utilizaron las laminillas; no se requirió consentimiento informado. La investigación guardara absoluta discreción y se cuidara la confidencialidad del paciente.

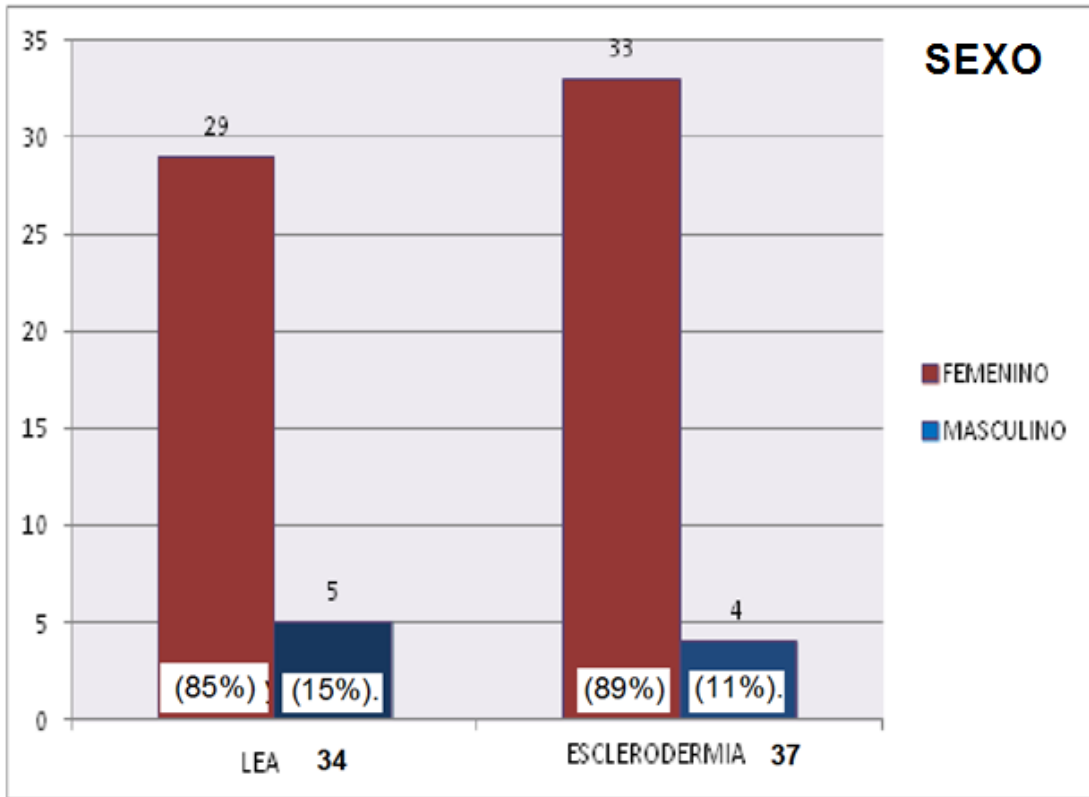
RESULTADOS

En el periodo comprendido de enero-diciembre 2013 se interpretaron 2919 estudios histopatológicos en el servicio de Dermatopatología del Centro Dermatológico Dr Ladislao de la Pascua, de las cuales solo 71 cumplieron con los criterios de inclusión. 34 con diagnostico de LEA y 37 de esclerodermia.

	LEA		SCL	
	n=34	%	n=37	%
ENERO	8	23	4	10.8
FEBRERO	3	8.8	2	5.4
MARZO	4	11.8	2	5.4
ABRIL	4	11.8	3	8.1
MAYO	1	2.9	6	16.2
JUNIO	0	0	2	5.4
JULIO	6	17.6	3	8.1
AGOSTO	2	5.9	2	5.4
SEPTIEMBRE	2	5.9	3	8.1
OCTUBRE	3	8.8	4	10.8
NOVIEMBRE	0	0	3	8.1
DICIEMBRE	1	2.9	3	8.1

SEXO

En el caso de LEA la relación sexo femenino:masculino fue 6:1 mientras que para esclerodermia esta proporción aumento a femenino:masculino 8:1.



EDAD

La edad de los pacientes de LEA fue de 18 a 88 años, con una media de 55 años siendo el grupo más afectado los pacientes mayores de 60 años con un 40% de los casos. En el caso de esclerodermia la edad de los pacientes fue de 3 a 60 años con una media 28.5 años. El grupo más afectado fue de la segunda década con un 27%.

Grupo etario (años)	LEA		ESCLERODERMIA	
	n=34	%	n=37	%
1-10	0	0	5	13.5
11-20	1	3	10	27
21-30	1	3	5	13.5
31-40	5	15	8	21.6
41-50	4	12	4	10.8
51-60	9	26.4	5	13.5
>60	14	40.8	0	0

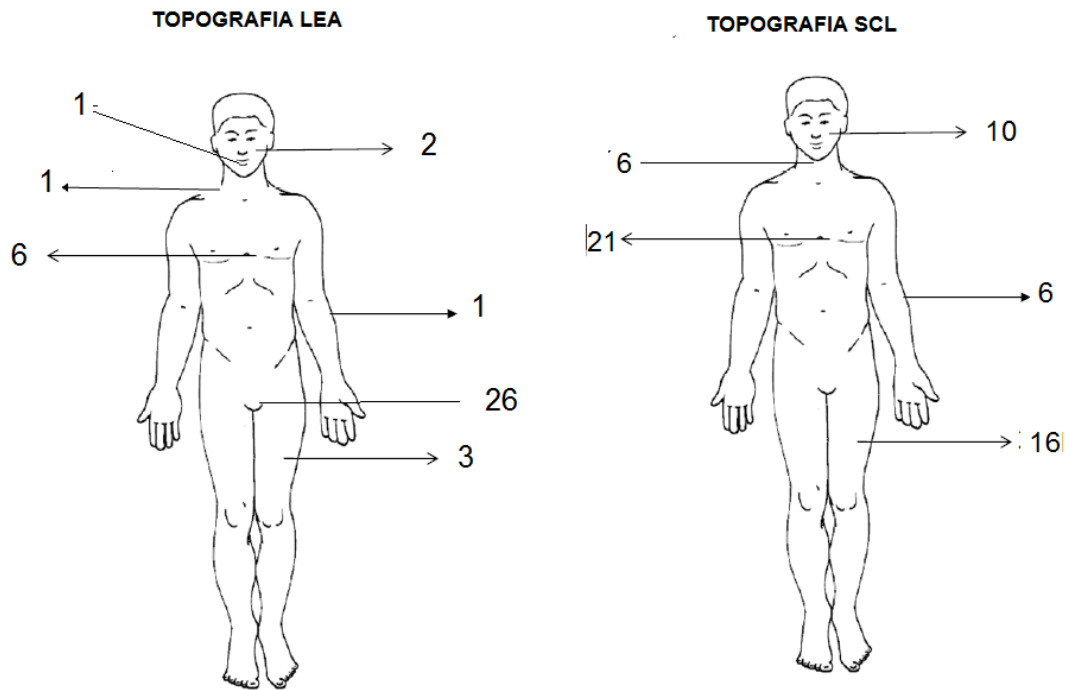
TOPOGRAFIA

La topografía localizada fue la que predominó en el caso de LEA con 30 casos y solo 4 presentaron afección a 2 o más áreas. Siendo a nivel genital donde más número de casos fueron reportados (n=24) con el 70.5%, seguido de tronco (n=4) con 12%.

TOPOGRAFIA DE LEA	n=34
Genitales	24
Tronco	4
Genitales, tronco, extremidades superiores e inferiores	1
Genitales y extremidades inferiores	1
Cabeza y tronco	1
Extremidades inferiores	1
Cabeza y cuello	1
Cavidad oral	1

La Esclerodermia se presentó como dermatosis localizada en 24 casos. La topografía más afectada fue de tronco seguido extremidades inferiores, cabeza, extremidades superiores y cuello.

TOPOGRAFIA DE ESCLERODERMIA	n=37
Tronco	10
Cabeza	7
Extremidades inferiores	6
Tronco y extremidades inferiores	6
Tronco, extremidades superiores e inferiores	3
Tronco y extremidades superiores	1
Cabeza, cuello, extremidades superiores e inferiores	1
Cabeza y tronco	1
Cabeza y cuello	1
Extremidades superiores	1



TOPOGRAFIA DE LEA VS ESCLERODERMIA

MORFOLOGÍA

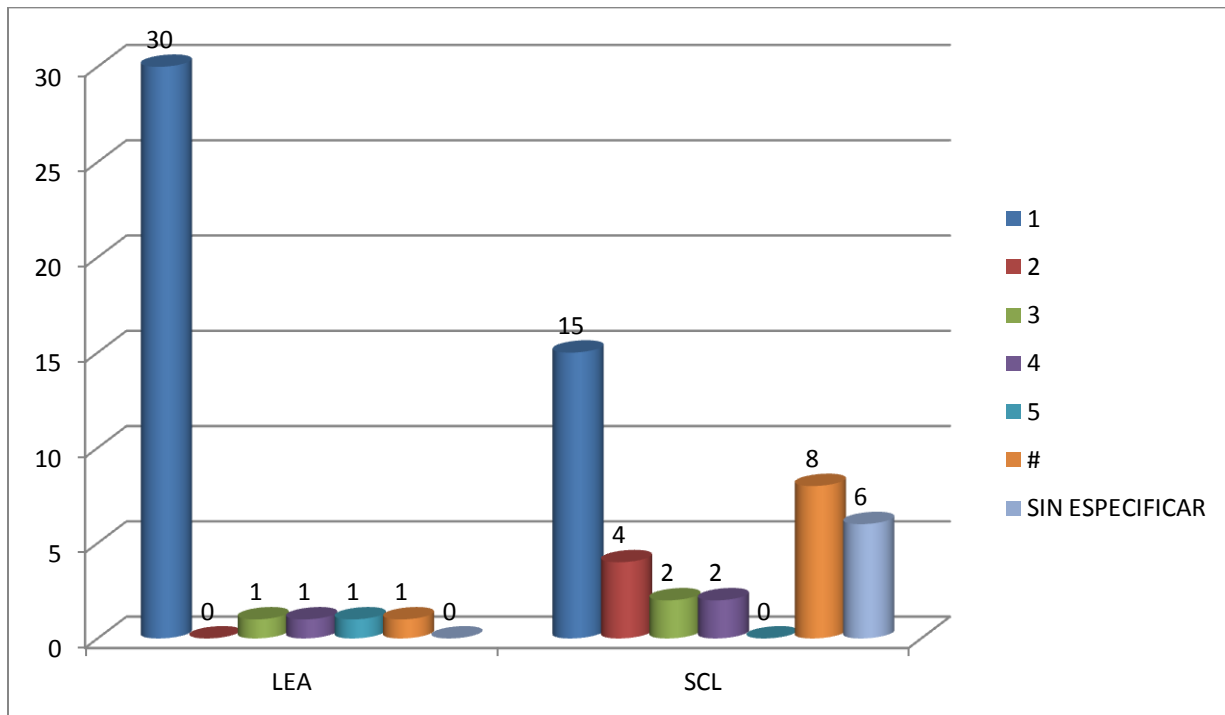
En el LEA predominó la morfología de etapas avanzadas y los casos de esclerodermia fueron descritos como placas esclerosas o escleroatróficas.

MORFOLOGIA	Frecuencia	%
INICIAL: Eritema, placas blanquecinas, brillantes, equimosis, exulceraciones.	8	23.5
TARDIO: Reabsorción de labios menores, hundimiento del clítoris, atrofia y retracción de la vulva, hipopigmentación.	20	58.8
AMBOS	6	17.6
Total	34	100

NUMERO DE LESIONES

El LEA se presento como única lesión en 88% de los casos.

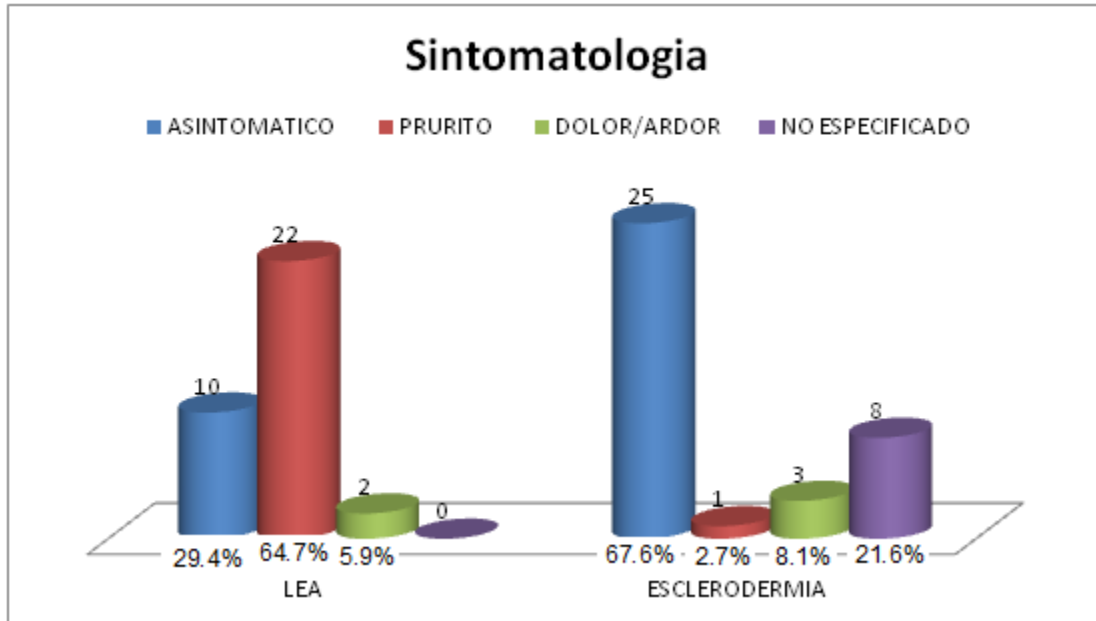
Mientras que en la esclerodermia fue en el 40%.



LESIONES	1 (%)	2 (%)	3 (%)	4 (%)	5 (%)	Sin especific (%)	Numerosas (%)
LEA	30 (88)	0 (0)	1 (3)	1 (3)	1 (3)	0 (0)	1 (3)
SCL	15 (40.5)	4 (10.8)	2 (5.4)	2 (5.4)	0 (0)	6 (16)	8 (22)

SINTOMATOLOGIA

El prurito se presentó en 67% de los pacientes con LEA. Mientras que en la esclerodermia el curso asintomático fue el que predominó con un 67.6%.



EVOLUCIÓN

El tiempo de evolución para ambas patologías fue mayor a 6 meses con aproximadamente un 90% de los casos.

Evolución (meses)	LEA		ESCLERODERMIA	
	Casos	%	Casos	%
<6	3	8.8	4	11
6-12	10	29.4	13	35
13-18	1	2.9	0	0
19-24	9	26.1	5	13.5
>24	11	32	15	40.5
Mínimo-Máximo	2-120		3-120	

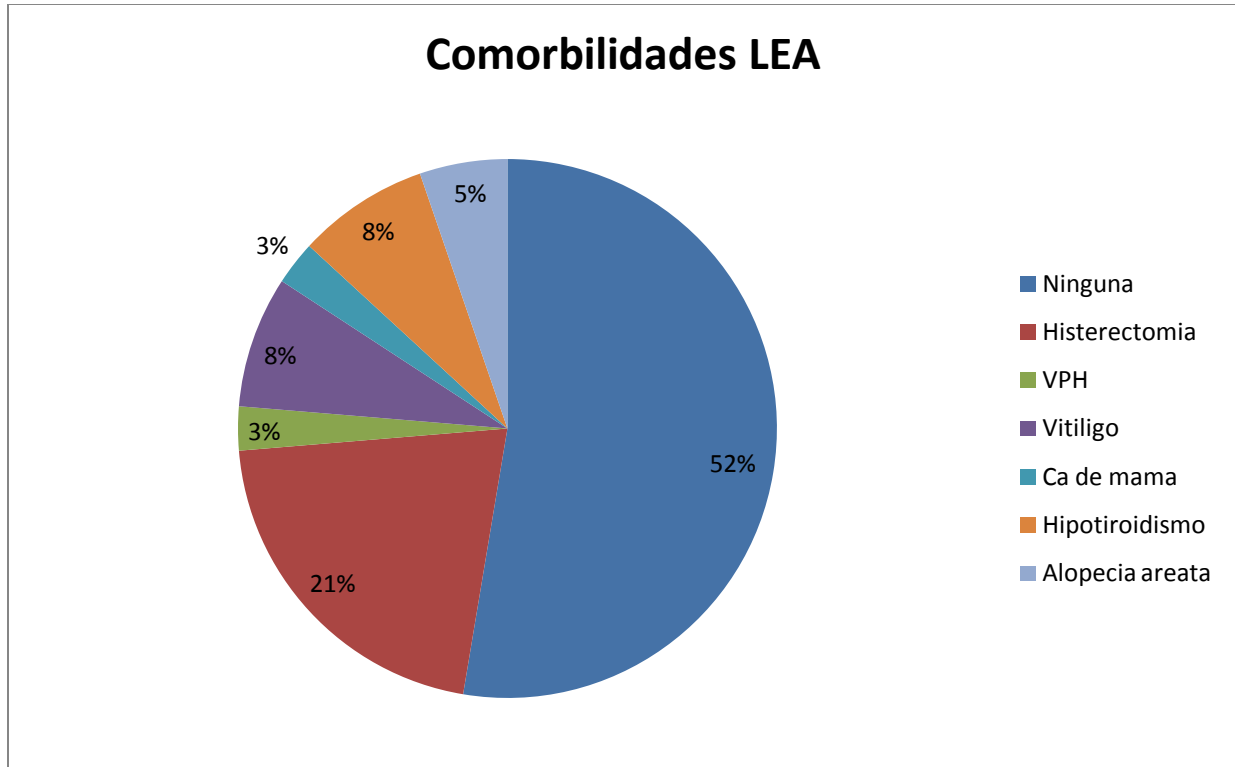
CORRELACION CLINICO-PATOLÓGICA

De los 34 casos de LEA 24 (71%) presentaron correlación clínico-patológica. Mientras que en los casos de Esclerodermia fue del 86.5%

Liquen escleroso y atrófico		
Diagnósticos de envió	Casos	%
LEA	24	71
Morfea	3	8.8
Siringomas	1	2.9
Ca Epidermoide	1	2.9
Ac. Verruciforme	1	2.9
Ulcera persistente	1	2.9
Eritroplasia de Queyrat	1	2.9
Liquen plano erosivo	1	2.9
Vitíligo	1	2.9
Esclerodermia		
Morfea/esclerodermia	26	70
Esclerosis sistémica	3	8
LEA vs Esclerodermia	3	8
LEA	2	5.4
Síndrome de sobreposición	3	8.1

COMORBILIDADES

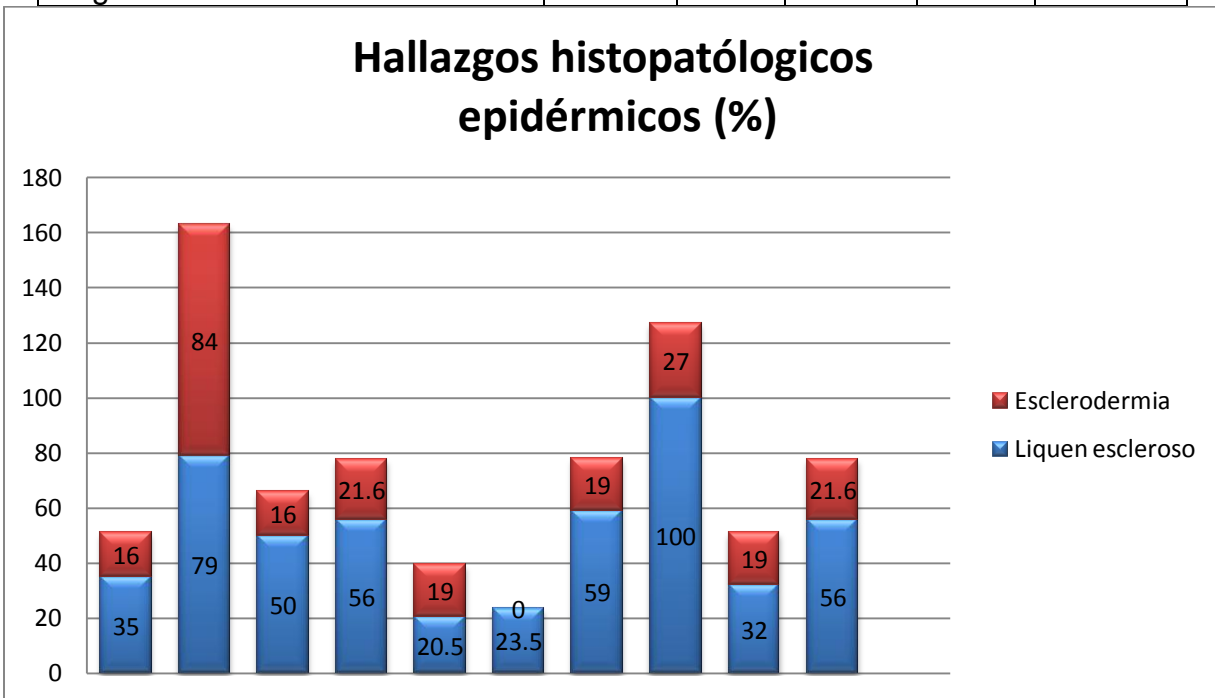
En el LEA se observó el antecedente de histerectomía por miomatosis uterina en 8 (21%) casos y de igual frecuencia con enfermedades autoinmunes. Mientras que en los casos de esclerodermia no hubo reporte de comorbilidades.



HALLAZGOS HISTOLÓGICOS EN EPIDERMIS

Las alteraciones epidérmicas se observaron con mayor frecuencia en LEA, donde el 100% de los casos presentaron degeneración hidrópica de la capa basal. En el caso de esclerodermia los tapones córneos fueron los cambios epidérmicos más frecuentes. La combinación de atrofia más acantosis se presentó en el 23.5% de los casos de LEA y en ninguno de los de esclerodermia. La presencia de engrosamiento de la membrana basal fue diferente en ambos grupos, predominando en los casos de esclerodermia, $p=0.0001$.

Hallazgos histopatológicos epidérmicos	LEA		Esclerodermia		p
	n=34	%	n=37	%	
Hiperqueratosis	19	56	8	21.6	0.006
Paraqueratosis	12	35	6	16	0.065
Tapones corneos	27	79	31	84	0.634
Exocitosis	17	50	6	16	0.002
Atrofia	19	56	8	21.6	0.006
Acantosis	7	20.5	7	19	0.860
Disqueratosis	20	59	7	19	0.001
Degeneración capa basal	34	100	10	27	0.0001
Engrosamiento membrana basal	11	32	7	19	0.0001



Degeneración hidrópica de la capa basal (DHCB). Engrosamiento de la membrana basal (EMB)

Engrosamiento de la Membrana Basal	LEA		Esclerodermia	
	Casos	%	Casos	%
Leve	8	23.5	28	75.6
Moderado	2	5.8	2	5.4
Severo	1	2.9	0	0

HALLAZGOS HISTOLÓGICOS EN DERMIS

Alteraciones en la colágena

Las alteraciones de la colágena en LEA fueron constantes a nivel de dermis superficial y solo en un caso se observó la extensión a dermis profunda mientras que en la esclerodermia los cambios constantes fueron a nivel de dermis profunda y tejido celular subcutáneo y no se observó edema de la colágena. Hubo 4 casos de esclerodermia en los que no fue incluido tejido celular subcutáneo en las muestras de biopsia.

	Liquen escleroso y atrófico								Esclerodermia			
	Fibrosis		Edema		Edema y fibrosis		Normal		Fibrosis		Normal	
	Casos	%	Casos	%	Casos	%	Casos	%	Casos	%	Casos	%
D. Sup	15	44	11	32	8	23	0	0	32	86	5	13
D. Media	6	17	0	0	0	0	28	82	37	100	0	0
D. Prof	1	3	0	0	0	0	33	97	37	100	0	0
TCS	0	0	0	0	0	0	0	0	33	89	0	0

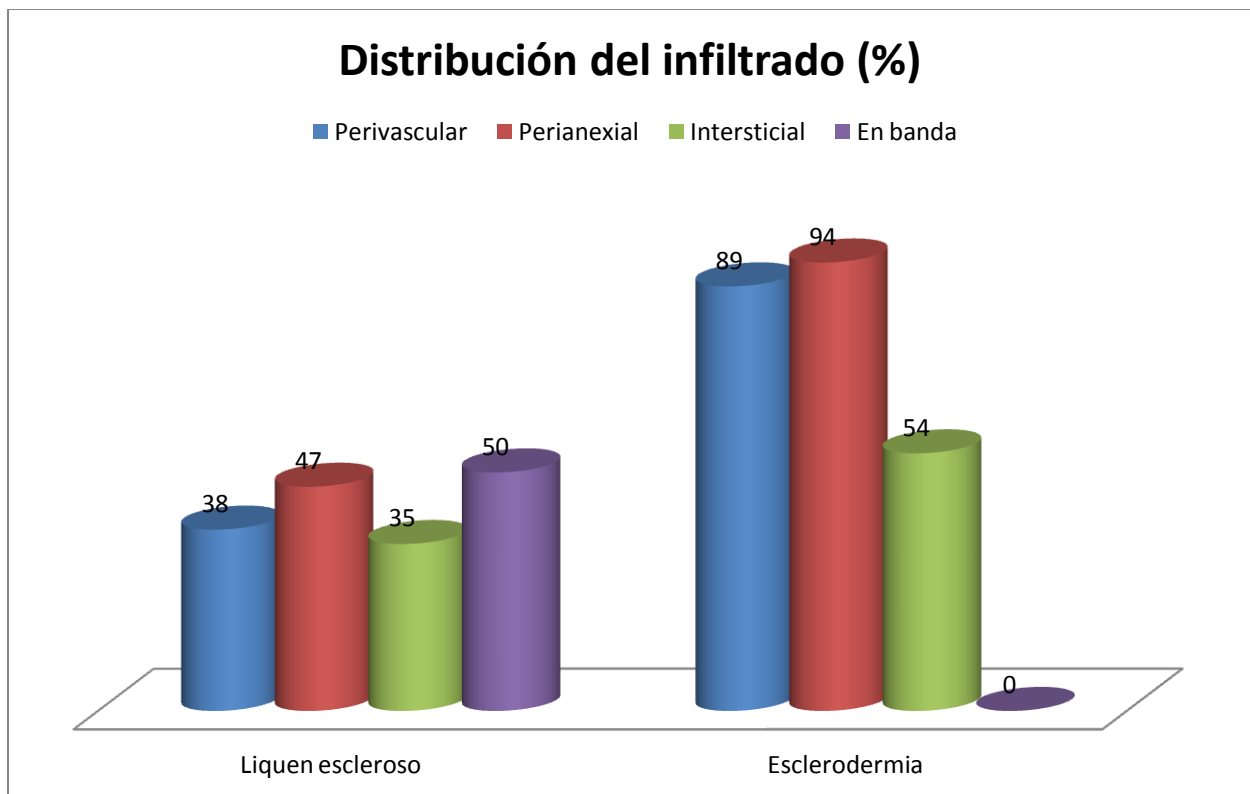
La fibrosis en dermis superficial fue mayor en los casos de LEA comparado con los de esclerodermia, $p < 0.0001$. Sólo se encontró fibrosis en tejido celular subcutáneo en los casos de esclerodermia.

Distribución del infiltrado

El infiltrado en banda fue el hallazgo más frecuente en el LEA. En la esclerodermia predominó la distribución en focos perianexiales y perivasculares.

Distribución del infiltrado	Liquen escleroso		Esclerodermia	
	n=34	%	n=37	%
Perivascular*	13	38	33	89
Perianexial *	16	47	35	94.5
Intersticial*	12	35	20	54
En banda dermis sup*	9	26	0	0
En banda dermis media*	8	24	0	0
Tejido adiposo*	0	0	18	49

*p<0.0001



CARACTERISTICAS DEL INFILTRADO

En todas las biopsias se encontraron linfocitos y fueron estas células las que predominaron en ambas entidades.

Tipo de célula	Liquen escleroso					Esclerodermia				
	Leve	Mod	Denso	Casos	%	Leve	Mod	Denso	Casos	%
Linfocitos	10	19	5	34	100	21	11	5	37	100
Histiocitos	20	14	0	34	100	27	8	0	35	94.5
Plasmocitos	23	0	0	23	68	16	0	0	16	43
Eosinofilos	12	2	0	14	41	3	0	0	3	8

OTROS HALLAZGOS

La vasodilatación se observó en la mayoría de los casos en ambas entidades y la caída de pigmento fue más constante en liquen escleroso y atrófico

	Liquen escleroso		Esclerodermia	
	Casos	%	Casos	%
Vasos dilatados	31	91	31	84
Caída de pigmento*	22	64	13	35

p<0.05

DISCUSIÓN Y CONCLUSIONES

En el presente estudio se realizó una revisión sistematizada de los expedientes del laboratorio de Dermatopatología del Centro Dermatológico Dr Ladislao de la Pascua del año 2013. De un total de 2919 biopsias realizadas en ese año obtuvimos 34 casos correspondientes a liquen escleroso y 37 de esclerodermia.

La prevalencia de LEA en la población es difícil de evaluar, pero se estima a partir de 1 por cada 300 a 1 en cada 1000 casos. Por lo que la frecuencia en los controles de este estudio es 11 veces mayor que la frecuencia generalmente estimada y representa 11 biopsias por cada 1000 examinadas y en el caso de esclerodermia la prevalencia fue de 12 por cada 1000 biopsias examinadas lo que nos pudiera hablar de una mayor concentración de estas patologías en esta institución aunque esto se puede explicar por un sesgo de selección en nuestro grupo control de pacientes que fueron reclutados en el laboratorio de dermatopatología.

En cuanto al LEA los datos epidemiológicos en la mayoría de las series señalan una mayor frecuencia en el sexo femenino, lo que concuerda con nuestra población estudiada, que presenta una relación M:H de 6:1. Se refiere un pico bimodal durante la niñez y después de la menopausia en nuestro estudio no se observaron casos pediátricos suponemos que sea debido a que estos son canalizados a instituciones pediátricas. En nuestra serie de casos encontramos que el grupo etario más afectado si correspondía a mujeres posmenopáusicas y un 21% de estas presentaron el antecedente de histerectomía por miomatosis uterina. No sabemos si sea coincidencia o exista alguna relación directa ya que se ha propuesto que el trauma e inflamación previos pueden ser factores desencadenantes de esta entidad.

En el caso de esclerodermia la morfea fue la forma más común de presentación clínica. Se reporta en la literatura un predominio en el sexo femenino con una relación de 3:1 nosotros observamos un aumento en esta relación a 8:1. Se reporta una mayor incidencia entre los 20 y 50 años de edad lo que concuerda con nuestra población estudiada.

Desde el punto de vista clínico el LEA predominó en topografía genital pero hasta en un 29% de nuestros casos observamos afección extragenital; siendo el tronco el sitio más común; llama la atención que en un paciente con LEA la topografía fue en cavidad oral, una revisión de la literatura revela solo 10 casos publicados que ocurrieron entre las edades de 12 a 59 años. En nuestro caso se trató de un masculino de 65 años de edad cuya lesión se localizaba en lengua con curso asintomático, la histología no presentó la hiperqueratosis ni tapones córneos y no se acompañaba de lesiones cutáneas.

El LEA Clínicamente fue reportado como placas escleroatróficas. Mientras que la esclerodermia fue reportada de forma similar con placas escleroatróficas pero de predominio en tronco.

Una de las principales diferencias observadas en ambas entidades fue el curso pruriginoso en el caso de LEA.

Es bien sabido que los pacientes con LEA presentan una mayor prevalencia de enfermedades autoinmunitarias, en nuestra serie de casos se observaron en un 21% de estos. Por otro lado la asociación de esclerodermia con otras entidades no fue reportada. Es importante destacar que los resultados obtenidos son de acuerdo a la escasa información clínica proporcionada en algunos casos.

La presencia de eosinófilos en el LEA se observó en 14 casos de los cuales 13 fueron de topografía genital, no se observó alguna relación con el tiempo de evolución.

Histopatológicamente el LEA presentó mayor número de cambios epidérmicos con degeneración hidrópica de la capa basal en el 100% de los casos. Y contrario a lo que se reporta en la literatura en los casos de esclerodermia si se observó degeneración hidrópica de la capa basal en un 27% de los casos así como la presencia de engrosamiento de la membrana basal en algunos casos aunque esta fue muy focal. El infiltrado de la esclerodermia se dispuso en focos perivasculares y perianexiales sin presentar disposición en banda como la observada en LEA. En ambas entidades fue predominantemente de tipo linfocitario aunque la presencia de histiocitos, plasmocitos y eosinófilos fue menor..

Se reporta en la literatura la presencia de tapones córneos como un dato característico de LEA. Nosotros observamos en nuestra serie de casos la frecuencia de este dato en ambas entidades en una proporción similar. El LEA presentó esclerosis y en algunos casos edema de la dermis superficial y media, si afectar estructuras más profundas. mientras que en la morfea la esclerosis se extendió a dermis profunda y tejido celular subcutáneo sin presentar zonas edematosas.

Para llegar al diagnóstico definitivo, en todos los casos fue necesario la realización de una biopsia de las lesiones. Lo que reafirma la importancia del estudio histopatológico en todos los pacientes como parte esencial para la confirmación del diagnóstico.

Las limitaciones del presente estudio incluyen un diseño observacional descriptivo, con revisión retrospectiva de casos. Con escasa información clínica consignada. No se

pueden sacar conclusiones sobre la sensibilidad y especificidad de los criterios en el diagnóstico de LEA y esclerodermia.

Algunos autores proponen que la ausencia de las fibras elásticas en la dermis superficial pudiera orientar a un diagnóstico de LEA debido que en esclerodermia son normales. Dato que no nos fue posible corroborar por cuestiones técnicas

REFERENCIAS BIBIOGRÁFICAS

- 1.- Raymond L. Barnhill. Textbook of dermatopathology. 2a ed.. McGraw-hill. 2004. Chapter 17. Alterations of collagen and elastin.
- 2.- Cavelier-Balloy B. Lichen scléreux. Annales de dermatologie et de vénéréologie 2012;139: 65-67
- 3.- . Hallopeau H. Du lichen plan et particulièrement de sa forme atrophique: lichen plan sclereux. Ann Dermatol Syphiligr. 1887;8:790–791.
- 4.- . Darier J. Lichen plan sclereux. Ann Dermatol Syphiligr 1892;23:833–837.
- 5.- Vignale R, Acosta G, Paciel J. Presencia del virus del papiloma humano en lesiones del liquen escleroso y atrófico vulvar. Estudio por inmunohistoquímica e hibridación in situ. Actas Dermosifilogr. 2002;93:389–392.
- 6.- Wallace HJ. Lichen sclerosus et atrophicus. Trans St John's Dermatol Soc (England). 1971;57:9–30.
- 7.- Guerra A. Liquen escleroso. Actas Dermosifilogr. 2003;94:633–641.
- 8.- Depasqualel P, Park AJ, Bracka A. The treatment of balanitis xerotica obliterans. BJU Int. 2000;86:459–465.
- 9.- Pugliese JM, Morey AF, Peterson AC. Lichen sclerosus: Review of the literature and current recommendations for management. J Urol. 2007;178:2268–2276.
- 10.- Kiss A, Kiraly L, Kutasy B, Merksz M. High incidence of balanitis xerotica obliterans in boys with phimosis: Prospective 10-year study. Pediatr Dermatol. 2005;22:305–308.

- 11.- Powell J, Wojnarowska F. Lichen sclerosus. *Lancet*.1999;353: 1777-1783.
- 12.- Lever. *Histopatología de la piel*. 8a ed. 1999: 254-257
- 13.- Regauer S, Liegl B, Reich O Early vulvar lichen sclerosus: a histopathological challenge. *Histopathology* 2005;47:340–347
- 14.- Rengifo L.Gutiérrez Z,Cortez F.Liquen escleroso y atrófico extragenital diseminado. *Dermatología Peruana* 2005;15: 157-160
- 15.- McKee's *Pathology of the skin*. Volume one. 2012 Elsevier saunders. Fourth ed. USA
- 16.- Powell J, Wojnarowska F. Child hood vulvar lichen sclerosus and sexual abuse are not mutually exclusive diagnoses.*BMJ*.1999;320:311.
- 17.- Aynaud O, Piron O, Casanova J. Incidence of preputial lichen sclerosus in adults: histologic study of circumcision specimens. *J Am acad Dermatol* 2001;44:878-879
- 18.- Fleet S, Davis L. Infantile perianal pyramidal protusion: Report of a case and review of the literature. *PediatrDermatol*. 2005;22:151–152.
- 19.- Cruces M, De La Torre C, Losada A. Infantile piramidal protusion as a manifestation of lichen sclerosus et atrophicus. *ArchDermatol*.1998;134:1118–1120
- 20.- Kayashima K, Kitoh M, OnoT. Infantile perianal pyramidal protusion. *Arch Dermatol*. 1996;132:1481–1484.

- 21.- Kowalewski C, Kozłowska A. Alterations of Basement Membrane Zone in Bullous and Non-Bullous Variants of Extragenital Lichen Sclerosus. *Am J Dermatopathol* 2004;26:96–101
- 22.- Jimenez C, Gavaldac C, Carbonell E. Lichen sclerosus of the oral mucosa: A case report. *Med Oral Patol Oral Cir Bucal*.2008;13:403–406.
- 23.- Madan V, Cox NH. Extensive bullous lichen sclerosus with scarring alopecia. *Clin Exp Dermatol*.2008;34:360–362
- 24.- Garcia B, Sanchez P, Rodriguez A, Camacho F. Lichen sclerosus et atrophicus. A study of 76 cases and their relation to diabetes. *JAmAcadDermatol*.1988;19:482–485.
- 25.- Powell J, Wojnarowska F, Winsey S. Lichen sclerosus premenarche: Autoimmunity and immunogenetics. *BrJDermatol*. 2000;142:481–484.
- 26.- Goolamali S, Barnes EW, Irvine WJ, Shuster S. Organ specific antibodies in patients with lichen sclerosus. *BMJ*.1974;4: 78–79.
- 27.- Harrington CI, Duns morel R. An investigation in to the incidence of auto-immune disorders in patients with lichen sclerosus and atrophicus. *BrJDermatol*.1981;104:563.
- 28.- Marren P, Yell J, Charnock FM. The association between lichen sclerosus and antigens of the HLA system. *BrJDermatol*.1995;132:197–203.
- 29.- Meyrick RH, Ridley CM, Black MM. The association of lichen sclerosus et atrophicus and autoimmune-related disease in males. *BrJDermatol*.1983;109:661–4.

- 30.- Azurdia RM, Luzzi GA, Byrenl W. Lichen sclerosus in adult men: A study of HLA association and susceptibility to autoimmune disease. *BrJ Dermatol.* 1999;140:79–83.
- 31.- Noritaka O, Chanl, Nell SM, Hamada T. Auto antibodies to extracellular matrix protein 1 in lichen sclerosus. *Lancet.* 2003;362:118–123.
- 32.- Scrimin F, Rustja S, Radillo O. Vulvar lichen sclerosus: an immunologic study. *Obstet Gynecol* 2000;95:147-150.
- 33.- Regauer S, Beham-Schmid C. Detailed analysis of the T-cell lymphocytic infiltrate in penile lichen sclerosus: an immunohistochemical and molecular investigation. *Histopathology* 2006;48:730-735.
- 34.- Clay FE, Cork MJ, Tarlow JK. et al. Interleukin1 receptor antagonism gene polymorphism association with lichen sclerosus. *HumGenet.* 1994;94:407–410.
- 35.- Jorda D, Ramon D, Galan A, Torres V et al. Liqueen escleroatrofíco cutáneo familiar: presentación a lo largo de tres generaciones. *ActasDermosifiliogr.* 1991;82:470–472.
- 36.- Meyrick RH, Kennedy CT. The development to lichen sclerosus et atrophicis in monozygotic twin girls. *BrJ Dermatol.* 1986;108:41–46.
- 37.- Cox NH, Mitchell JN, Morley WN. Lichen sclerosus et atrophicus in non-identical female-twins. *BrJ Dermatol.* 1986;115:743–746.
- 38.- Murphy R. Lichen Sclerosus. *Dermatol Clin* 28 ;2010: 707–715.

- 39.- Clifton M, Garner I, Kohler S. Immunohistochemical evaluation of androgen receptors in genital and extragenital lichen sclerosus: evidence for loss of androgen receptors in lesional epidermis. *J Am Acad Dermatol* 1999;41:43-46
- 40.- Friedrich E, Kalra S. Serum levels of sex hormones in vulvar lichen sclerosus and the effect of topical testosterone. *N Engl J Med*. 1984;310:488–491
- 41.- Edmonds E, Mavin S, Francis N, Ho-Yen D, Bunker C. *Borrelia burgdorferi* is not associated with lichen sclerosus in men. *Br J Dermatol*. 2009;160:450–460.
- 42.- Ena P, Lorrain P, Pintus A, Marras V, Dessy LA. Development of multifocal squamous cell carcinoma in lichen sclerosus et atrophicus of the penis associated to HCV hepatitis. *Andrologia*. 2004;36:38–40.
- 43.- Karram M, Tabor B, Smotkin D, Wettstein F, Bhatia N, Micha J. Detection of human papilloma virus deoxyribonucleic acid from vulvar dystrophies and vulvar intraepithelial neoplastic lesions. *Am J Obstet Gynecol*. 1988;159:22–23.
- 44.- Neil SM, Leibowitch M, Pelisse ME. Lichen sclerosus, invasive squamous cell carcinoma, and human papilloma virus. *Am J Obstet Gynecol*. 1990;162:1633–1634.
- 45.- Kiene P, Mild-Langosh K, Loning T. Human papilloma virus infection in vulvar lesions of lichen sclerosus et atrophicus. *Arch Dermatol*. 1991;282:445–448.
- 46.- Simpkin S, Oakley A. Clinical review of 202 patients with vulvar lichen sclerosus: A possible association with psoriasis. *Australas J Dermatol*. 2007;48:28–31.

- 47.- Eberz B, Berghol A, Regauer S. High prevalence of concomitant ano genital lichen sclerosus and extragenital psoriasis in adult women. *ObstetGynecol.*2008;111:1143–1147.
- 48.- Fung M, Leboit P. Light microscopic criteria for the diagnosis of early vulvar lichen sclerosis: A comparison with lichen planus. *AmJSurgPathol.*1998;22:473–478.
- 49.- Farrell A, Dean D, Millard P, Charnock F, Wojnarowska F. Alterations in fibrillins well collagens I and III and elastin occur ARTICLEINPRESS Liquen escleroso 37 in vulval lichen sclerosus. *JEurAcadDermatolVenereol.* 2001;15:212–217
- 50.- LeBoit PE. A thickned basement membrane is a clue to lichen sclerosus. *Am J Dermatopathol.* 2000;22:457–458.
- 51.- Yesudian PD, Sugunendran H, Bates CM. Lichen sclerosus. *Int JSTD/AIDS.* 2005;16:465-473.
- 52.- Poindexter G, Morrell DS. Anogenital pruritus: Lichen sclerosus in children. *PediatrAnn.*2007;36:785–791.
- 53.- Maroon ML, Esterly NB. Constipation as a feature of anogenital lichen sclerosus in children. *Pediatrics.*2005;115:230–232.
- 54.- Young SJ, Wells DL, Ogden EJ. Lichen sclerosus, genital trauma and child sexual abuse. *AustFamPhysician.*1993;22729,732-733.
- 55.- Isaac R, Lyn M, Triggs N. Lichen sclerosus in the differential diagnosis of suspected child abuse cases. *Pediat EmergCare.* 2007;23:482–485.

- 56.- Warrington SA, De San Lazaro C. Lichen sclerosus et atrophicus and sexual abuse. ArchDisChild.1996;75:512–516.
- 57.- Vall B, Almeida G. Anoverview of lichen sclerosus.ClinObstet Gynecol. 2005;48:808–817
- 58.- Neil SM, Ridley CM. Management of anogenital lichen sclerosus. ClinExpDermat.2001;26:637–644.
- 59.- Focseneanu M, Gupta, Squires K. The Course of Lichen Sclerosus Diagnosed Prior to Puberty. J Pediatr Adolesc Gynecol 26 ;2013: 153-155
- 60.- Powell J, Wojnarowska F: Childhood vulvar lichen sclerosus. The course after puberty. J Reprod Med 2002; 47:706
- 61.- BarbagliG, PalminteriE, MirriF, etal. JUrol.2006;75:1359–63
- 62.- Nasca M, Innocenzi D, Micali G. Penile cáncer among patients with genital lichen sclerosus. J Am Acad Dermatol 1999;41:911-914
- 63.- Kurt E. Müller. Damage of Collagen and Elastic Fibres by Borrelia Burgdorferi – Known and New Clinical and Histopathological Aspects. The Open Neurology Journal, 2012, 6, (Suppl 1-M11) 179-186
- 64.- Dermatología práctica ibero-latinoamericana. 2a ed. Tomo 1. Torres V. Camacho F. Jurado F. manifestaciones cutáneas de las enfermedades colagenovasculares. capitulo 71.9- 71.11 Editorial encuentros científicos académicos S.C.

- 65.- Toledano C, Rabhi S, Kettaneh A, Fabre B, Fardet L, Tiev KP, Cabane J: Localized scleroderma: a series of 52 patients. *Eur J Intern Med.* 20(3):331-336. 2009
- 66.- Zollinger T, et al. Borrelia in granuloma annulare, morphea and lichen sclerosus: a PCR-based study and review of the literature. *J Cutan Pathol* 2010; 37: 571
- 67.- Akay BN, Sanli H, Heper AO. Postirradiation linear morphoea *Clin Exp Dermatol* . 35(4):e106-8.2010
- 68.- Becvár, R, Hulejová H, Braun M, Stork J. Collagen degradation products and proinflammatory cytokines in systemic and localized scleroderma. *Folia Biol (Praha)*53(2):66-8.2007
- 69.- Abraham DJ, Eckes B, Rajkumar V, Krieg T. New developments in fibroblast and myofibroblast biology: implications for fibrosis and scleroderma. *Curr Rheumatol Rep.* 9(2):136-43.2007
- 70.- Kim DH, et al. Coexistence of lichen sclerosus with morphoea showing bilateral symmetry. *Clin Exp Dermatol* 2009; 34: e416
- 71.- Shim W, et al. Diagnostic usefulness of dermoscopy in differentiating lichen sclerosis et atrophicus from morphea. *J Am Acad Dermatol* 2012; 66:690
- 72.- Kreuter A, MD, Wischnewski J, Terras S et al. Coexistence of lichen sclerosus and morphea: A retrospective analysis of 472 patients with localized scleroderma from a German tertiary referral center. *J Am Dermatol.*2012;67:1157-1162

73.- Lutz V, et al. High frequency of genital lichen sclerosus in a prospective series of 76 patients with morphea: toward a better understanding of the spectrum of morphea. Arch Dermatol 2012; 14:24

74.- Shelley WB, et al. Treatment of lichen sclerosus with antibiotics. Int J Dermatol 2006; 45: 1104

75.- Zollinger T, et al. Borrelia in granuloma annulare, morphea and lichen sclerosus: a PCR-based study and review of the literature. J Cutan Pathol 2010; 37: 571

76.- Forschner A, et al. Morphea with features of lichen sclerosus et atrophicus at the site of a herpes zoster scar: another case of a an isotopic response. Int J Dermatol 2005; 44: 524-526

77.- Walters R, Pulitzer M, Kamino H. Elastic fiber pattern in scleroderma/morphea J Cutan Pathol 2009; 36: 952–957

ANEXOS

HOJA DE RECOLECCIÓN DE DATOS

Nombre:_____ Edad:___ Sexo: __Masculino _ Femenino

No. De exp:_____ No. De Biopsia_____

Diagnóstico de Envió:_____ Comorbilidades_____

Topografía:_____

Distribución: Bilateral Unilateral Simetria: Simetrico Asimetrico

Morfología:_____

Tiempo de evolución: _____ meses

Sintomas: _____asintomática _____pruriginosa otros:_____

Histopatología:

___ Hiperqueratosis Si () No ()

___ Ortoqueratosis Si () No ()

___ Tapones córneos Si () No ()

___ Hipergranulosis Si () No ()

___ Atrofia Si () No ()

___ Acantosis Si () No ()

___ Degeneración hidrópica de la capa basal Si () No ()

___ Engrosamiento de la memb. basal H-E Si () No () PAS Si () No ()

___ Exocitosis Si () No ()

___ Vasos dilatados y congestionados Si () No ()

___ Vasculitis Si () No ()

___ Infiltrado en banda Si () No ()

___ infiltrado intersticial Si () No ()

___ infiltrado en parches Si () No ()

___ infiltrado perianexial Si () No ()

___ infiltrado perivascular Si () No ()

___ infiltrado en TCS Si () No ()

___ Esclerosis de la colagena dermis superficial () dermis reticular () TCS ()

___ Tipo de Infiltrado linfocitos ___ neutrofilos ___ histiocitos

___ eosinofilos ___ plasmocitos ___

___ Melanofagos Si () No ()

___ incontinencia de pigmento Si () No ()