



UNIVERSIDAD NACIONAL AUTÓNOMA DE MÉXICO

**FACULTAD DE MEDICINA
DIVISIÓN DE ESTUDIOS DE POSGRADO**

INSTITUTO DE SEGURIDAD Y SERVICIOS SOCIALES DE
LOS TRABAJADORES DEL ESTADO
HOSPITAL GENERAL DR. DARÍO FERNÁNDEZ FIERRO

**“INCIDENCIA DEL DIVERTÍCULO DE MECKEL
SINTOMÁTICO EN ADULTOS EN EL HOSPITAL
GENERAL DR. DARÍO FERNÁNDEZ FIERRO DEL
ISSSTE. EXPERIENCIA DE 7 AÑOS”**

TESIS DE POSGRADO
PARA OBTENER EL TÍTULO DE
MEDICO ESPECIALISTA EN CIRUGÍA GENERAL

PRESENTA:
DRA. BRENDA DÍAZ CUPA

TUTOR DE TESIS: DR. FRANCISCO JAVIER RAMÍREZ
AMEZCUA

COTUTORES:
DR. JUAN JOSE ESPINOZA ESPINOSA



MÉXICO, DF.

JUNIO 2014



Universidad Nacional
Autónoma de México

Dirección General de Bibliotecas de la UNAM

Biblioteca Central



UNAM – Dirección General de Bibliotecas
Tesis Digitales
Restricciones de uso

DERECHOS RESERVADOS ©
PROHIBIDA SU REPRODUCCIÓN TOTAL O PARCIAL

Todo el material contenido en esta tesis esta protegido por la Ley Federal del Derecho de Autor (LFDA) de los Estados Unidos Mexicanos (México).

El uso de imágenes, fragmentos de videos, y demás material que sea objeto de protección de los derechos de autor, será exclusivamente para fines educativos e informativos y deberá citar la fuente donde la obtuvo mencionando el autor o autores. Cualquier uso distinto como el lucro, reproducción, edición o modificación, será perseguido y sancionado por el respectivo titular de los Derechos de Autor.

UNIVERSIDAD NACIONAL AUTÓNOMA DE MÉXICO

FACULTAD DE MEDICINA

DIVISIÓN DE ESTUDIOS DE POSTGRADO E INVESTIGACIÓN

INSTITUTO DE SEGURIDAD Y SERVICIOS SOCIALES DE LOS TRABAJADORES DEL
ESTADO

**INCIDENCIA DEL DIVERTÍCULO DE MECKEL SINTOMÁTICO EN
ADULTOS EN EL HOSPITAL GENERAL DR. DARÍO FERNÁNDEZ
FIERRO DEL ISSSTE. EXPERIENCIA DE 7 AÑOS**

TRABAJO DE INVESTIGACIÓN QUE PRESENTA:

DRA. BRENDA DÍAZ CUPA

PARA OBTENER EL DIPLOMA DE LA ESPECIALIDAD

CIRUGÍA GENERAL

ASESOR DE TESIS

DR. FRANCISCO JAVIER RAMÍREZ AMEZCUA

DR. JUAN JOSÉ ESPINOZA ESPINOSA

2014

**DR. JUAN CARLOS PAREDES PALMA
JEFE DEL DEPARTAMENTO DE ENSEÑANZA E INVESTIGACIÓN**

**DR. FRANCISCO JAVIER RAMÍREZ AMEZCUA
CIRUJANO GENERAL ENDOSCOPISTA
PROFESOR TITULAR DEL CURSO
TUTOR DE TESIS**

ISSSTE
UNIDAD MÉDICA:
HOSPITAL GENERAL “DR. DARÍO FERNÁNDEZ FIERRO”

REALIZADORES

INVESTIGADOR RESPONSABLE
DRA. BRENDA DÍAZ CUPA
RESIDENTE DE CUARTO AÑO CIRUGÍA GENERAL

TUTOR DE TESIS
DR. FRANCISCO JAVIER RAMÍREZ AMEZCUA

INVESTIGADORES ASOCIADOS
DR. JUAN JOSÉ ESPINOZA ESPINOSA

AUTORIZACIONES

JUAN CARLOS PAREDES PALMA
JEFE DE ENSEÑANZA E INVESTIGACION DE LA UNIDAD

DR. EDUARDO MORALES HERNANDEZ
CORDINADOR DE CIRUGIA

DR. FRANCISCO JAVIER RAMIREZ AMEZCUA
PROFESOR TITULAR DEL CURSO UNIVERSITARIO DE CIRUGIA GENERAL Y
TUTOR DE TESIS

ÍNDICE

| | |
|------------------------------------|----|
| 1. MARCO TEÓRICO | 7 |
| 2. PLANTEAMIENTO DEL PROBLEMA | 10 |
| 3. JUSTIFICACIÓN | 11 |
| 4. OBJETIVOS | 12 |
| a) GENERAL | 12 |
| b) ESPECÍFICOS | 13 |
| 5. MATERIAL Y MÉTODOS | 14 |
| a) RECURSOS | 14 |
| b) FINANCIAMIENTO | 14 |
| c) ASPECTOS ETICOS | 14 |
| d) DISEÑO DEL ESTUDIO | 15 |
| e) TIPO DE INVESTIGACION | 15 |
| f) DESCRIPCIÓN GENERAL DEL ESTUDIO | 16 |
| 6. RESULTADOS | 17 |
| 7. ANÁLISIS ESTADÍSTICO | 29 |
| 8. DISCUSIÓN | 30 |
| 9. CONCLUSIÓN | 32 |
| 10. ANEXOS | 33 |
| 11. BIBLIOGRAFÍA | 34 |

MARCO TÉORICO

El divertículo de Meckel es la anomalía congénita más común del intestino delgado encontrándose en aproximadamente 2% de la población; la mayoría de los divertículos son asintomáticos y únicamente 16% de ellos presentan sintomatología. Su incidencia es similar entre hombres y mujeres, sin embargo se ha observado mayor frecuencia de complicaciones en pacientes masculinos. Fue reportado inicialmente en 1598 por Wilhelm Fabricius Hildanus y posteriormente fue descrito detalladamente por Johann Friedrich Meckel en 1809.

Se localiza en el borde antimesentérico del íleon, a 46-100cm proximales a la válvula ileocecal y es resultado de un cierre incompleto del conducto onfalomesentérico o vitellino, aproximadamente en la séptima u octava semana de gestación, lo cual puede dar origen a varias anomalías como fístula onfalomesentérica, enteroquiste, una banda fibrosa que conecta al intestino hacia el ombligo o al divertículo de Meckel con o sin la presencia de la banda fibrosa.

Se encuentra comúnmente como un divertículo de boca ancha que mide aproximadamente 5cm de longitud con diámetro de hasta 2cm, por dentro se encuentran células del conducto vitelino, las cuales pueden ser pluripotenciales, por lo que es común encontrar tejido heterotrópico dentro del divertículo de Meckel hasta en 29% de los pacientes, el más común es mucosa gástrica y pancreática. Anatómicamente, el divertículo de Meckel es un divertículo verdadero, el cual contiene todas las paredes del intestino delgado y recibe su irrigación de la arteria vitelina remanente. El promedio de distancia a la que se encuentra el divertículo de Meckel varía con la edad, se ha reportado en algunas series que en los pacientes menores de 2 años puede presentarse a 34cm de la válvula ileocecal, los pacientes entre 3 y 21 años pueden tener una presentación en promedio de 46cm de la válvula ileocecal, mientras que en los adultos tiene una presentación promedio de 67cm de la válvula ileocecal.

La mayoría de los divertículos de Meckel son benignos y se presentan como hallazgo durante una autopsia, laparotomía o estudios baritados. El riesgo de presentar complicaciones secundarias al divertículo de Meckel se ha estimado en 4% de los pacientes. En los pacientes con este padecimiento, el síntoma más común es el dolor abdominal crónico.

La mucosa heterotópica es encontrada con mayor frecuencia en pacientes sintomáticos, se ha reportado que la mucosa gástrica es la que se encuentra con más frecuencia, seguida de la mucosa pancreática.

Las manifestaciones clínicas más frecuentes son hemorragia, obstrucción, perforación e inflamación. De ellas, la manifestación clínica más común es hemorragia gastrointestinal baja en los pacientes pediátricos, que ocurre en 25 a 50% de los pacientes. En los pacientes pediátricos se puede presentar con heces color marrón o rojo oscuro y asociadas a la presencia de moco y sangre, mientras que en los adultos se presenta como dolor abdominal tipo cólico asociado a melena, lo cual se piensa que es secundario al tránsito intestinal más lento en adultos; también se puede presentar como sangrado no asociado a dolor, anemia y sangre fresca en las heces. Se ha reportado la presencia de mucosa gástrica heterotrópica dentro del divertículo asociada a la presencia de sangrado.

Otra presentación frecuente del divertículo de Meckel es la obstrucción intestinal, la cual es la manifestación clínica más frecuente reportada en adultos, y se presenta hasta en 40% de los pacientes con divertículo de Meckel, puede ser resultado de volvulus de intestino delgado alrededor del divertículo, asociado a una banda fibrótica adherida a la pared abdominal; también se puede presentar como invaginación, intususcepción o encarceración del divertículo en una hernia inguinal, conocida como hernia de Littré.

La diverticulitis y perforación del divertículo de Meckel ocurre en aproximadamente 20-30% de los casos y es confundida de manera frecuente con apendicitis durante la exploración física prequirúrgica. Inicialmente un fecalito ocluye la luz del divertículo, llevándolo a inflamación, necrosis y perforación; este tipo de presentación se ha asociado frecuentemente con la presencia de enfermedad de Crohn o colitis ulcerativa.

Se han reportado casos en la literatura de neoplasias, enterolitos y fístulas del divertículo. La patogénesis de la formación de enterolitos en el divertículo de Meckel no está clara, se han descrito factores predisponentes como antecedentes familiares, episodios previos de diverticulitis, cuello estrecho, éstasis intestinal y pH alcalino en ausencia de mucosa gástrica ectópica; las litiasis usualmente son múltiples, triangulares y planas, con centro radiolúcido. Clínicamente los enterolitos se pueden manifestar como cuadros de dolor abdominal agudo o intermitente, obstrucción intestinal o abdomen agudo secundario a diverticulitis y perforación.

El diagnóstico del divertículo de Meckel es un reto para el médico que realiza el diagnóstico, se debe solicitar radiografía de abdomen simple, tomografía computarizada y ultrasonido, los cuales pueden ser de poca utilidad. En la radiografía abdominal se puede observar, asas de intestino delgado dilatadas y múltiples niveles hidroaéreos. En el ultrasonido de alta resolución se puede encontrar una estructura en el cuadrante inferior derecho con apariencia de asa ciega y engrosamiento de su pared. La tomografía tiene aproximadamente 90 al 94% de sensibilidad y 96 al 100% de especificidad para el diagnóstico de obstrucción de intestino delgado, y un 40 al 73% de valor predictivo positivo para identificar la causa de la obstrucción, sin embargo no identifica con claridad el divertículo de Meckel. Se puede realizar una arteriografía en casos en los que hay presencia de sangrado. El uso de Tecnecio 99 y enema del intestino delgado pueden ser de utilidad para diagnosticar el divertículo de Meckel ya que puede identificar mucosa ectópica, con una sensibilidad de 62%.

Durante los últimos años se ha discutido sobre el tratamiento ideal para el divertículo de Meckel asintomático encontrado incidentalmente durante una laparotomía o laparoscopia. Se ha estimado que el riesgo de presentar un divertículo de Meckel sintomático puede ser de 4.2% y disminuye con la edad, por lo que la resección profiláctica del divertículo de Meckel no está recomendada. En algunos centros, se recomienda la resección del divertículo en aquellos casos con los siguientes factores de riesgo: edad joven de presentación, cuello diverticular delgado, presencia de adherencias abdominales u obstrucciones previas y cualquier anomalía palpable o visible asociada al divertículo de Meckel.

El tratamiento de un divertículo de Meckel sintomático debe ser quirúrgico con resección del divertículo o resección del segmento de íleo que presenta el divertículo.

PLANTEAMIENTO DEL PROBLEMA

El Divertículo de Meckel es la anomalía congénita más frecuente del tracto gastrointestinal, las complicaciones secundarias al mismo incluyen sangrado, oclusión, inflamación y perforación, las cuales son poco frecuentes en la población adulta, cuando son identificadas requieren intervención quirúrgica de urgencia, sin embargo no se conocen las formas de presentación ni la incidencia del Divertículo de Meckel.

JUSTIFICACION

- El divertículo de Meckel es la anomalía congénita más común del intestino delgado, encontrándose en aproximadamente 2% de la población pediátrica.
- Hasta el momento, hay pocos reportes en la literatura mundial acerca de la incidencia del Divertículo de Meckel sintomático
- Debido a que se trata de una patología reportada en la población pediátrica, no se sospecha con frecuencia en la población adulta, lo que puede retrasar su tratamiento y aumentar la morbi-mortalidad de los pacientes afectados.

OBJETIVO GENERAL

Estimar la incidencia del Divertículo de Meckel sintomático en la población adulta del Hospital General Dr. Darío Fernández Fierro del ISSSTE.

OBJETIVOS ESPECÍFICOS

- Identificar la forma más frecuente de presentación clínica del Divertículo de Meckel en la población adulta.
- Delimitar el rango de edad más frecuente en adultos de la presentación del Divertículo de Meckel sintomático.
- Determinar el género en el que se presenta con mayor frecuencia el Divertículo de Meckel sintomático.
- Identificar el procedimiento quirúrgico que se realizó con mayor frecuencia en casos de presencia de Divertículo de Meckel sintomático.

MATERIAL Y MÉTODOS

A) RECURSOS

Humanos

El estudio será realizado por la responsable del proyecto, Dra. Brenda Díaz Cupa, en el servicio de Cirugía General, los médicos asociados al servicio y el personal necesario para realizar un procedimiento quirúrgico.

Físicos

Expedientes clínicos

Hojas quirúrgicas del sistema SIMEF

Hojas de recolección de datos

Computadora

USB

Programa de análisis estadístico SPSS

B) FINANCIAMIENTO

Se utilizaron los recursos financieros que se encuentran dentro de las instalaciones del hospital.

C) ASPECTOS ÉTICOS

En este estudio se respeta la identidad de los pacientes y no existe riesgo alguno para estos, por lo que es concordante con los acuerdos internacionales y las leyes nacionales que rigen estas consideraciones.

De acuerdo con los artículos 96, 100 y 102 de la Ley General de Salud a los que se rige el ISSSTE, este estudio se puede catalogar sin riesgo para los participantes ya que no involucra procedimientos que pongan en riesgo la salud.

D) DISEÑO DEL ESTUDIO

Se realiza revisión de los expedientes y registro de hojas quirúrgicas en el SIMEF de todos los pacientes mayores de edad, derechohabientes al ISSSTE del Servicio de Cirugía General del Hospital General Dr. Darío Fernández Fierro a los cuales se les realizó un procedimiento quirúrgico y donde se diagnóstico la presencia del Divertículo de Meckel, así como la sintomatología asociada a la presencia del mismo, desde el 1 de enero de 2006 al 31 de diciembre de 2013.

Criterios de Inclusión

- Sexo masculino y femenino
- Pacientes de 18 años en adelante
- Pacientes derechohabientes
- Haberse realizado procedimiento quirúrgico en el Hospital General Dr. Darío Fernández Fierro

Criterios de Exclusión

- Pacientes menores de 18 años
- Identificación transquirúrgica de Divertículo de Meckel no sintomático

Criterios de Eliminación

- Expediente clínico incompleto
- Pacientes no derechohabientes

E) TIPO DE INVESTIGACIÓN

Se realizó un estudio retrospectivo, epidemiológico, observacional y transversal.

Retrospectiva. Es aquella que se basa en la revisión de expedientes y cédulas sin que se hayan precisado las condiciones del estudio.

Epidemiológico. Es aquella que permite establecer la relación entre las causas de la enfermedad y la influencia de éstas sobre el surgimiento de la enfermedad.

Observacional. Es aquella en la que se presencia un fenómeno sin modificar intencionalmente sus variables.

Transversal. Es aquella en la que se examinan las características de un grupo en un momento dado o durante un tiempo limitado.

F) DESCRIPCIÓN GENERAL DEL ESTUDIO

Se trata de un estudio observacional, transversal, epidemiológico y retrospectivo de los pacientes sometidos a procedimiento quirúrgico secundario a divertículo de Meckel sintomático en el periodo comprendido entre el 1 de enero de 2006 al 31 de diciembre de 2013. Se realizará la revisión de expedientes y registro de hojas quirúrgicas en el SIMEF de todos los pacientes mayores de edad, derechohabientes al I.S.S.S.T.E. del servicio de Cirugía General del Hospital Dr. Darío Fernández Fierro a los cuales se les realizó un procedimiento quirúrgico y donde se diagnosticó la presencia de Divertículo de Meckel, así como la sintomatología asociada a la presencia del mismo, durante un período de 7 años del 1 de enero de 2006 al 31 de diciembre de 2013. Se tomaron como criterios de inclusión aquellos pacientes del sexo masculino y femenino, pacientes de 18 años en adelante, derechohabientes al ISSSTE y pacientes a los que se realizó un procedimiento quirúrgico en el Hospital General Dr. Darío Fernández Fierro. Se tomaron como criterios de exclusión a los pacientes menores de 18 años y a aquellos pacientes con identificación transquirúrgica del divertículo de Meckel no sintomático. Se tomaron como criterios de eliminación aquellos pacientes con expediente clínico incompleto y pacientes no derechohabientes al ISSSTE.

Se analizaron el 100 por ciento de los casos que presentaron Divertículo de Meckel sintomático en la población adulta y se concentró la información en cuadros de contingencia para cálculo de odds ratio y medidas de riesgo relativo.

RESULTADOS

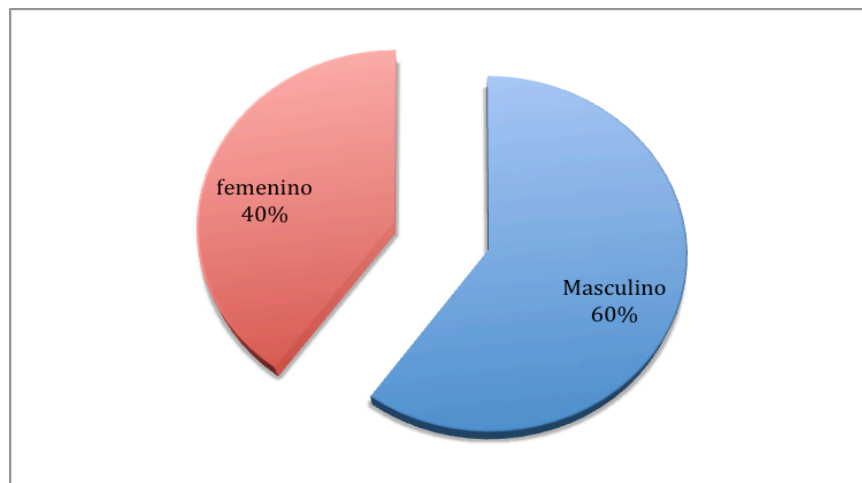
Se analizaron un total de 15 expedientes de pacientes del Servicio de Cirugía General del Hospital General Dr. Darío Fernández Fierro, a los cuales se les realizó el diagnóstico transquirúrgico de Divertículo de Meckel a los cuales se les realizó un procedimiento quirúrgico, así como la sintomatología asociada a la presencia del mismo, desde el 1 de enero de 2006 al 31 de diciembre de 2013. Se analizaron la edad, el sexo, la forma de presentación clínica, el diagnóstico prequirúrgico, el procedimiento quirúrgico realizado, los hallazgos transquirúrgicos relacionados con el divertículo de Meckel, las complicaciones transquirúrgicas y postquirúrgicas, los días de hospitalización, las comorbilidades asociadas y las defunciones asociadas al diagnóstico del Divertículo de Meckel.

Se encontró que 9 (60%) de los pacientes con Divertículo de Meckel son de sexo masculino y 6 (40%) pacientes de sexo femenino (gráfica y tabla 1). La edad promedio de presentación fue de 54 años con una edad máxima de 85 años y una mínima de 19 años, y un pico de presentación entre los 51 a 60 años de 33% (5) de los pacientes (Gráfica y tabla 2).

Sexo de los Casos

| | |
|------------------|-----------|
| Masculino | 9 (60%) |
| Femenino | 6 (40%) |
| Total | 15 (100%) |

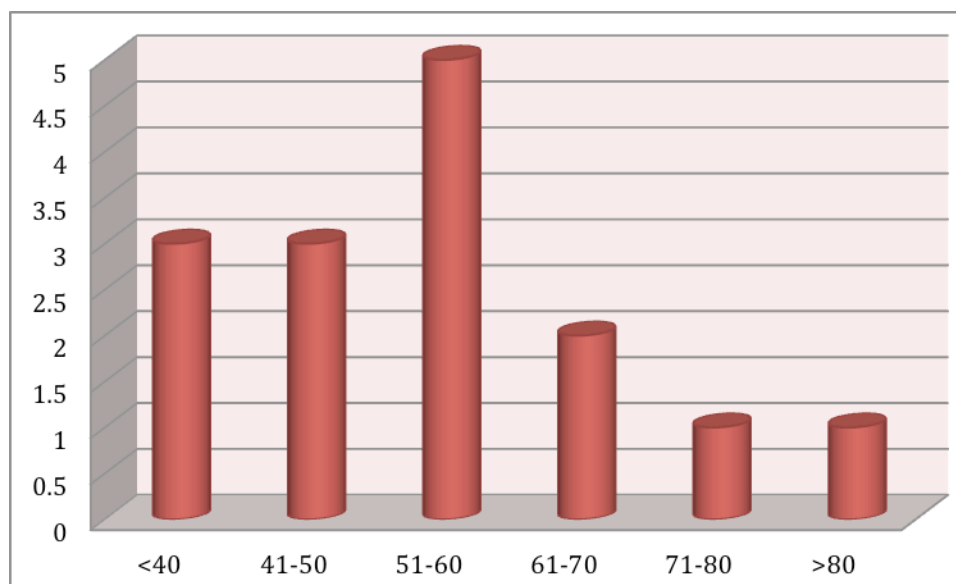
Tabla 1. Sexo de los pacientes con Divertículo de Meckel, Fuente HG Dr. Darío Fernández Fierro



Gráfica 1. Sexo de los pacientes con Divertículo de Meckel, Fuente HG Dr. Darío Fernández Fierro

| Edad | Cantidad de Casos |
|--------------|-------------------|
| <40 años | 3 (20%) |
| 41 – 50 años | 3 (20%) |
| 51 – 60 años | 5 (33%) |
| 61 – 70 años | 2 (13%) |
| 71 – 80 años | 1 (6%) |
| > 80 años | 1 (6%) |

Tabla 2. Edad de presentación del Divertículo de Meckel, Fuente HG Dr. Darío Fernández Fierro

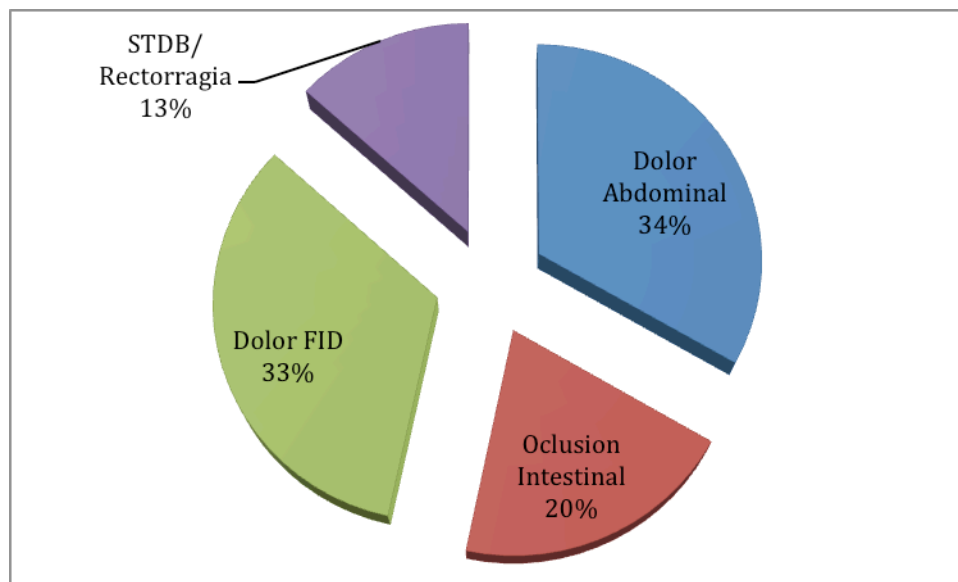


Gráfica 2. Edad de Presentación del Divertículo de Meckel, Fuente HG Dr. Darío Fernández Fierro

Así mismo, se analizó el tipo de presentación clínica que más frecuentemente se asoció al Divertículo de Meckel sintomático, encontrando que el dolor abdominal difuso se encontró en 5 (33%) de los pacientes, el dolor localizado en fosa iliaca derecha (FID) se encontró en 5 (33%) de los pacientes, en 3 (20%) pacientes se presentó como oclusión intestinal y en 2 (13%) pacientes se presentó como sangrado de tubo digestivo bajo (STDB) y rectorragia (Tabla y Gráfica 5).

| Presentación Clínica | |
|----------------------|---------|
| Dolor Abdominal | 5 (33%) |
| Oclusión Intestinal | 3 (20%) |
| Dolor FID | 5 (33%) |
| STDB/Rectorragia | 2 (13%) |

Tabla 3. Presentación Clínica del Divertículo de Meckel, Fuente HG Dr. Darío Fernández Fierro

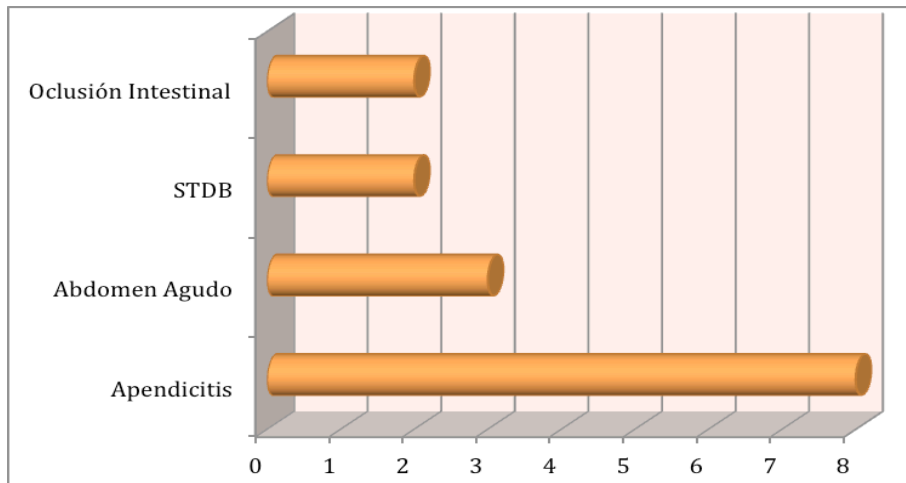


Gráfica 3. Presentación Clínica del Divertículo de Meckel, Fuente HG Dr. Darío Fernández Fierro

Se revisaron las hojas quirúrgicas del SIMEF del Hospital General Dr. Darío Fernández Fierro, en las que se observó que el diagnóstico prequirúrgico más frecuente fue Apendicitis en 8 (53%) de los pacientes, seguido del diagnóstico de Abdomen Agudo en 3 (20%) de los pacientes (Tabla y gráfica 4).

| Diagnóstico Prequirúrgico | |
|---------------------------|---------|
| Apendicitis | 8 (53%) |
| Abdomen agudo | 3 (20%) |
| STDB | 2 (13%) |
| Oclusión Intestinal | 2 (13%) |

Tabla 4. Diagnóstico Prequirúrgico del Divertículo de Meckel, Fuente HG Dr. Darío Fernández Fierro



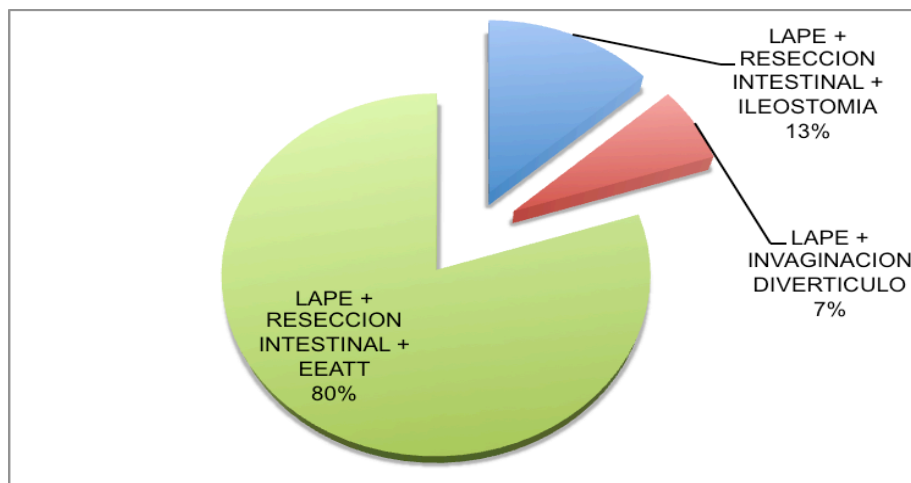
Gráfica 4. Diagnóstico Prequirúrgico del Divertículo de Meckel, Fuente HG Dr. Darío Fernández Fierro

El procedimiento quirúrgico que se realizó con más frecuencia fue la Laparotomía Exploradora (LAPE) con Resección Intestinal y entero-entero anastomosis término-terminal (EEATT) en el 80% de los pacientes (tabla y gráfica 5).

Procedimiento Quirúrgico

| | |
|---|----------|
| LAPE + Resección Intestinal + Ileostomía | 2 (13%) |
| LAPE + Invaginación del Divertículo | 1 (6%) |
| LAPE + Resección Intestinal + EEATT | 12 (80%) |

Tabla 5. Procedimientos Quirúrgicos Realizados, Fuente HG Dr. Darío Fernández Fierro



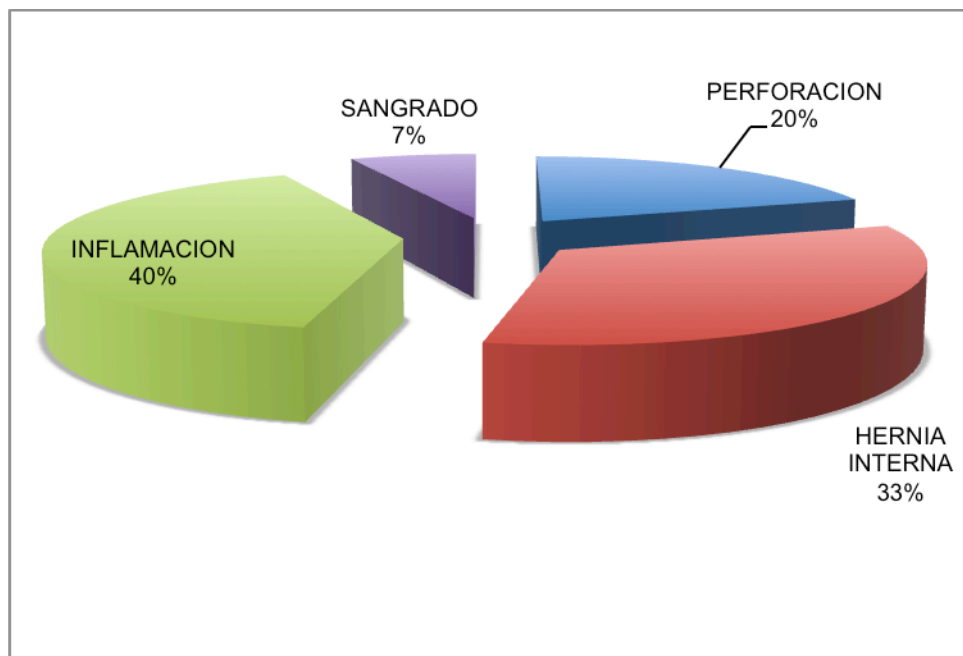
Gráfica 5. Procedimientos Quirúrgicos Realizados, Fuente HG Dr. Darío Fernández Fierro

Durante el procedimiento quirúrgico, los hallazgos transquirúrgicos más frecuentes fueron la inflamación del Divertículo de Meckel en el 40% de los pacientes, así como la presencia de hernia interna por tejido fibroso del Divertículo de Meckel hacia la pared abdominal en el 33% de los pacientes, lo que condicionaba oclusión intestinal (Tabla y Gráfica 5).

Hallazgos Transquirúrgicos

| | |
|-----------------------|---------|
| Perforación | 3 (20%) |
| Hernia Interna | 5 (33%) |
| Inflamación | 6 (40%) |
| Sangrado | 1 (7%) |

Tabla 6. Hallazgos Transquirúrgicos del Divertículo de Meckel, Fuente HG Dr. Darío Fernández Fierro



Gráfica 6. Hallazgos Transquirúrgicos del Divertículo de Meckel, Fuente HG Dr. Darío Fernández Fierro

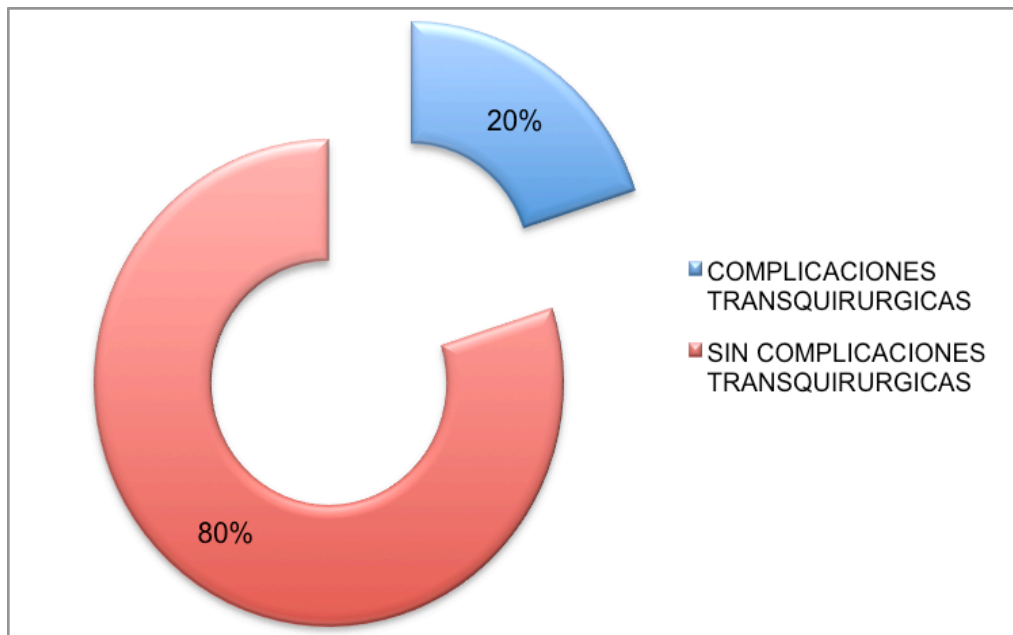
En la mayoría de los pacientes, el procedimiento quirúrgico se realizó sin incidentes, y solo se reportaron complicaciones transquirúrgicas en el 20% de los pacientes (tabla y gráfica 7), los cuales fueron la presencia adicional de úlcera duodenal sangrante en un paciente, perforación del intestino delgado secundario a las adherencias por cirugías previas en otro paciente y la necesidad

de manejar el abdomen abierto cubierto con bolsa de Bogotá por el abundante material purulento y las condiciones clínicas del paciente, lo que imposibilitaba el cierre de la pared, así como la anastomosis primaria.

Complicaciones Transquirúrgicas

| | |
|--|----------|
| Con complicaciones transquirúrgicas | 3 (20%) |
| Sin complicaciones transquirúrgicas | 12 (80%) |

Tabla 7. Presencia de complicaciones transquirúrgicas, Fuente HG Dr. Darío Fernández Fierro



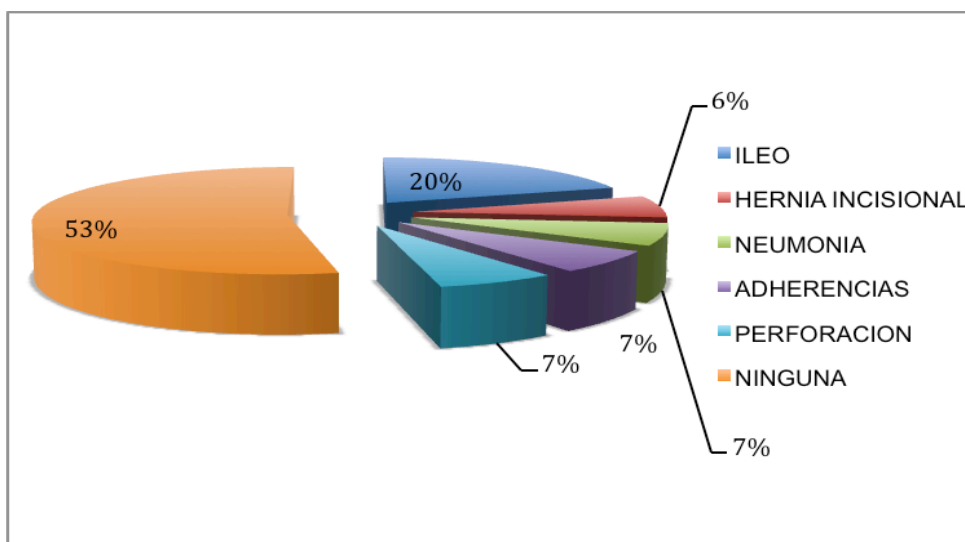
Gráfica 7. Presencia de complicaciones transquirúrgicas, Fuente HG Dr. Darío Fernández Fierro

En el 53% de los pacientes no se presentaron complicaciones postquirúrgicas, y cuando se presentaron, la complicación postquirúrgica más frecuente fue el íleo en el 20% de los pacientes, probablemente secundario a la manipulación de las asas para la resección intestinal del segmento con el Divertículo de Meckel (tabla y gráfica 8). El resto de las complicaciones quirúrgicas encontradas consistieron en hernia incisional en el paciente manejado con abdomen abierto de manera transquirúrgica, neumonía basal derecha en un paciente, adherencias postquirúrgicas que ocasionaron oclusión intestinal, la cual remitió posterior al tratamiento médico conservador, y por último, un paciente con perforación de un segmento de yeyuno, lo que ameritó la reintervención del paciente.

Complicaciones Posquirúrgicas

| | |
|--------------------------|---------|
| Íleo | 3 (20%) |
| Hernia Incisional | 1 (7%) |
| Neumonía | 1 (7%) |
| Adherencias | 1 (7%) |
| Perforación | 1 (7%) |
| Ninguna | 8 (53%) |

Tabla 8. Complicaciones Postquirúrgicas, Fuente HG Dr. Darío Fernández Fierro



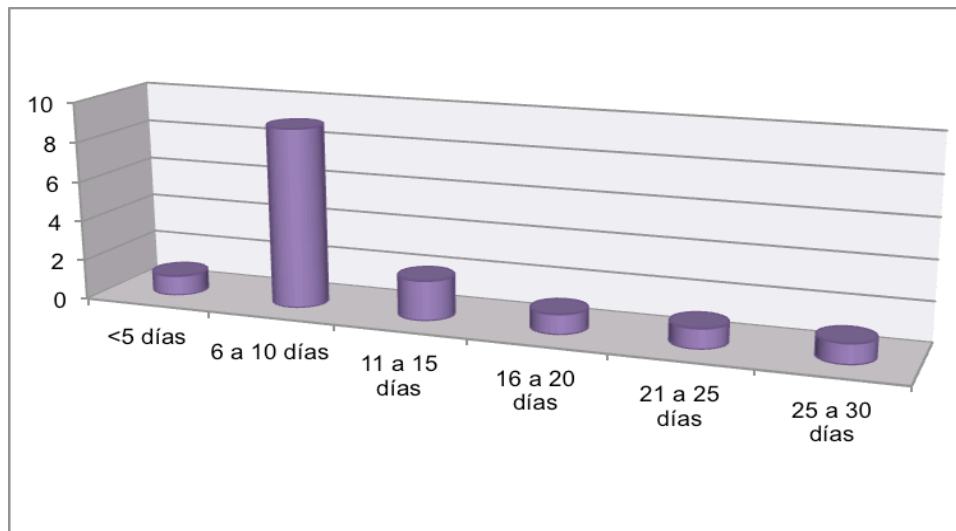
Gráfica 8. Complicaciones Postquirúrgicas, Fuente HG Dr. Darío Fernández Fierro

En total, se encontró un promedio de 11 días de hospitalización, con un mínimo de 3 días de hospitalización y un máximo de 29 días de hospitalización (tabla y gráfica 9). El 60% de los pacientes se mantuvieron en hospitalización de 6 a 10 días, hasta la completa tolerancia de la vía oral, así como la presencia de evacuaciones posterior al evento quirúrgico.

Días de Hospitalización

| | |
|---------------------|---------|
| <5 días | 1 (7%) |
| 6 – 10 días | 9 (60%) |
| 11 – 15 días | 2 (13%) |
| 16 – 20 días | 1 (7%) |
| 21 – 25 días | 1 (7%) |
| 25 – 30 días | 1 (7%) |

Tabla 9. Días de Hospitalización, Fuente HG Dr. Darío Fernández Fierro

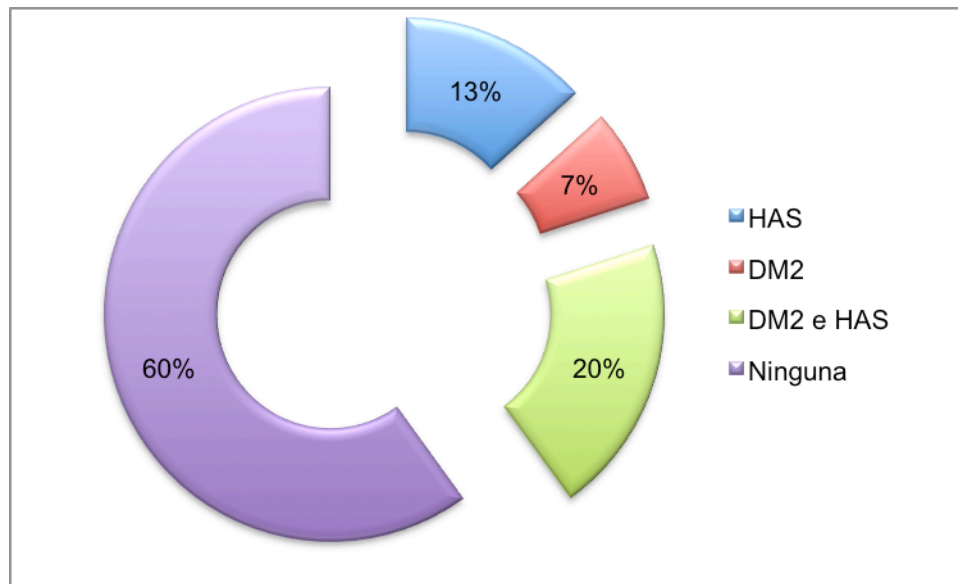


Gráfica 9. Días de Hospitalización, Fuente HG Dr. Darío Fernández Fierro

Las enfermedades asociadas a los pacientes con divertículo de Meckel fueron Diabetes Mellitus tipo 2 (DM2) e Hipertensión Arterial Sistémica (HAS), reportándose en 6 (40%) pacientes, no se encontraron otro tipo de padecimientos asociados. Se encontró que el 20% de los pacientes presentaron Diabetes Mellitus tipo 2 e Hipertensión Arterial como co-morbididades, y 60% de los pacientes no presentaron enfermedades asociadas (tabla y gráfica 10), eso probablemente secundario a las edades de presentación que se encontraron con mayor frecuencia.

| Enfermedades Asociadas | |
|------------------------|---------|
| HAS | 2 (13%) |
| DM2 | 1 (7%) |
| DM2 e HAS | 3 (20%) |
| Ninguna | 9 (60%) |

Tabla 10. Enfermedades asociadas, Fuente HG Dr. Darío Fernández Fierro



Gráfica 10. Enfermedades Asociadas, Fuente HG Dr. Darío Fernández Fierro

La mayoría de los pacientes, tuvieron una evolución postquirúrgica favorable, reportándose únicamente una defunción, secundaria a las enfermedades asociadas del paciente, las cuales condicionaron la presencia de EVC isquémico y encefalopatía metabólica, desencadenando la defunción del paciente.

Se realizó un análisis de correlación mediante la prueba de Pearson (tabla 11), en la que se encontró que el sexo y la presencia de complicaciones transquirúrgicas presentan una correlación negativa débil; el sexo y la presencia de complicaciones postquirúrgicas presentan una correlación negativa muy débil, así mismo la presencia de co-morbilidades, complicaciones postquirúrgicas y días de estancia presentan una correlación positiva muy débil. Los días de hospitalización y la presencia de complicaciones transquirúrgicas presentan una correlación positiva considerable, así como los días de hospitalización y la presencia de complicaciones postquirúrgicas. Se encontró que los días de hospitalización y la defunción presentan una correlación positiva considerable. La edad y la presencia de complicaciones postquirúrgicas presentan una correlación positiva débil.

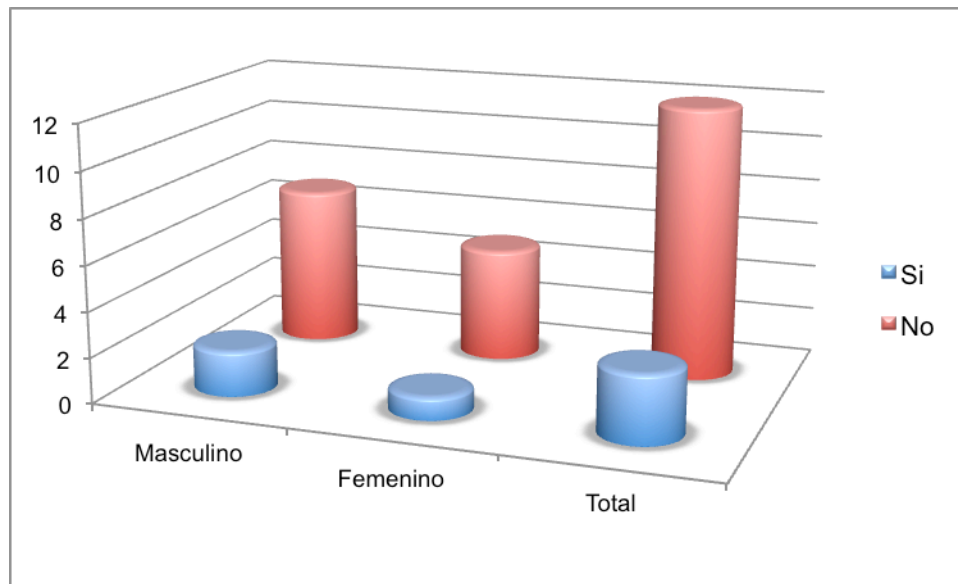
| Correlaciones | | |
|---|--|--------------|
| Sexo y Complicaciones Transquirúrgicas | | -0.068041382 |
| Sexo y Complicaciones Postquirúrgicas | | -0.111111111 |
| Días de Hospitalización y Complicaciones Transquirúrgicas | | 0.732972908 |
| Días de Hospitalización y Complicaciones Postquirúrgicas | | 0.598469873 |
| Días de Hospitalización y Defunción | | 0.798958741 |
| Co-morbilidades y Complicaciones Transquirúrgicas | | -0.272165527 |
| Co-morbilidades y Complicaciones Postquirúrgicas | | 0.111111111 |
| Edad y Complicaciones Transquirúrgicas | | 0.255618232 |
| Edad y Complicaciones Postquirúrgicas | | 0.188572592 |
| Co-morbilidades y Días de Hospitalización | | -0.059846987 |

Tabla 11. Tabla de correlaciones mediante la prueba de Pearson

Además, se realizó el análisis de Odds Ratio y Riesgo Relativo para las complicaciones transquirúrgicas y postquirúrgicas. Como se muestra en la tabla 12, se encontró una Odds Ratio de 1.4, con un riesgo relativo (RR) de 1.37, lo que sugiere que el sexo masculino presenta con más frecuencia complicaciones transquirúrgicas. Así mismo, se demuestra en la tabla 13 una Odds Ratio de 0.625 con riesgo relativo (RR) de 0.83, sugiriendo que es menor la frecuencia de las complicaciones postquirúrgicas en el sexo masculino.

| Complicaciones | Masculino | Femenino | Total |
|-------------------------|-------------------|----------|-------|
| Transquirúrgicas | | | |
| Sí | 2 | 1 | 3 |
| No | 7 | 5 | 12 |
| Total | 9 | 6 | 15 |
| Odds Ratio | 0.28/0.2 = 1.4 | | |
| RR | 0.22/0.166 = 1.37 | | |

Tabla 12. Complicaciones Transquirúrgicas asociadas al sexo.



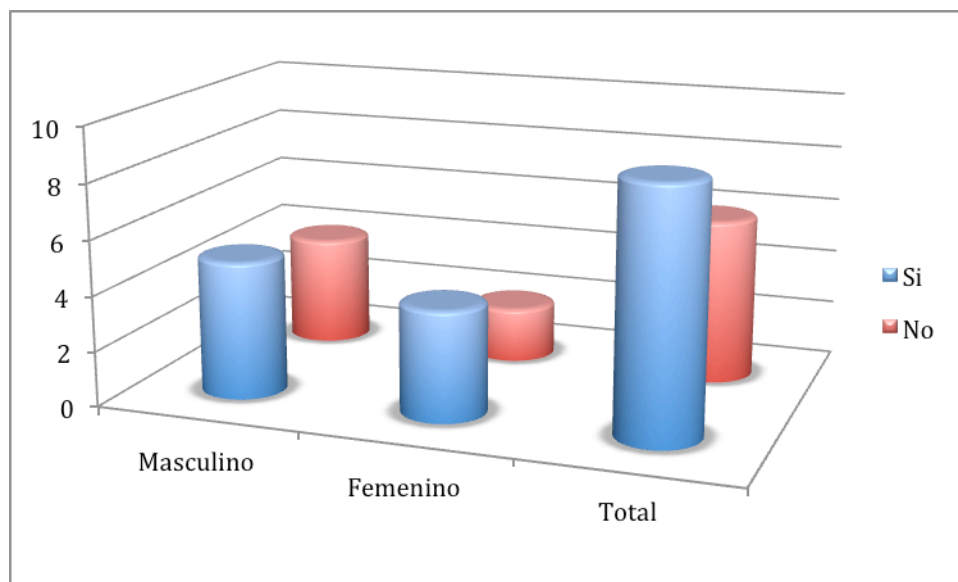
Gráfica 12. Complicaciones Transquirúrgicas asociadas al sexo.

| Complicaciones Postquirúrgicas | Masculino | Femenino | Total |
|--------------------------------|-----------|----------|-----------|
| Si | 5 | 4 | 9 |
| No | 4 | 2 | 6 |
| Total | 9 | 6 | 15 |

Odds Ratio $1.25/2 = 0.625$

RR $0.055/0.66 = 0.83$

Tabla 13. Complicaciones Postquirúrgicas asociadas al sexo.



Gráfica 13. Complicaciones Postquirúrgicas asociadas al sexo.

Durante el periodo comprendido del 1 de enero de 2006 al 31 de diciembre de 2013 se realizaron un total de 1996 Laparotomias Exploradoras (LAPE), de las cuales 15 tuvieron el diagnóstico postquirúrgico de Divertículo de Meckel, dando una Tasa de Incidencia de 0.75%, lo que demuestra que en la población adulta disminuye la incidencia del divertículo de Meckel sintomático, comparada con la reportada de 2% en la población pediátrica.

MÉTODOS DE ANÁLISIS ESTADÍSTICO

Una vez recolectados los datos, se analizaron los datos con un paquete estadístico para ciencias sociales (SPSS) con la finalidad de determinar la incidencia del Divertículo de Meckel en la población adulta, así como el riesgo de presentar esta patología.

Se analizaron los datos, se concentró la información en cuadros de contingencia para cálculo de odds ratio y medidas de riesgo relativo mediante la Prueba de Pearson.

DISCUSIÓN

El divertículo de Meckel presenta una incidencia en la población pediátrica de aproximadamente 2%, sin embargo no se conoce con exactitud de la incidencia en la población adulta, la cual fue la finalidad de realizar este estudio. Durante el periodo de tiempo estudiado, comprendido entre el 1 de enero de 2006 al 31 de diciembre de 2013, se identificaron 15 pacientes adultos con diagnóstico postquirúrgico de Divertículo de Meckel, encontrando una incidencia de 0.75%.

Se encontró que, así como lo reportado en la literatura mundial, el sexo más afectado es el masculino, presentándose en 60% de los pacientes revisados en el Hospital General Dr. Darío Fernández Fierro. La mayor parte de los pacientes con diagnóstico de Divertículo de Meckel dentro de esta revisión, fueron pacientes menores de 60 años, encontrando un pico de presentación entre los 51 y 60 años de edad.

La presentación clínica encontrada con mayor frecuencia dentro de esta revisión, fue dolor abdominal difuso, encontrándose en 33% de los pacientes, seguido del dolor localizado en fosa iliaca derecho, esto probablemente secundario a la localización anatómica del divertículo y la cercanía en relación a la válvula ileocecal, sin embargo en este estudio no se revisó la distancia de la presentación del Divertículo de Meckel en relación a la válvula ileocecal y la sintomatología predominante. Los datos de oclusión intestinal se presentaron en 20% de los pacientes con divertículo de Meckel, no siendo la manifestación clínica más frecuente en nuestro estudio, contrario a lo reportado en la literatura universal.

El diagnóstico prequirúrgico más frecuente en esta revisión fue de Apendicitis, reportado en el 53% de nuestros pacientes, el cual es el principal diagnóstico diferencial de esta patología. El procedimiento quirúrgico que se realizó con mayor frecuencia fue la Laparotomía Exploradora con Resección Intestinal y anastomosis primaria, el cual de acuerdo a la literatura mundial es el tratamiento quirúrgico de elección para el divertículo de Meckel sintomático. Únicamente en 2 pacientes se realizó resección intestinal e ileostomía, debido a las características clínicas de los pacientes, en los que se contraindicaba la anastomosis primaria por el alto riesgo de dehiscencia de la anastomosis. Durante el procedimiento quirúrgico, la mayor parte de los hallazgos transquirúrgicos fueron inflamación del Divertículo de Meckel en el 40% de los pacientes, seguido de la presencia de Hernia Interna producida por una banda fibrótica del divertículo de Meckel hacia la pared abdominal en 33% de los pacientes, difiriendo con lo reportado en la literatura universal, explicando también la diferencia de la presentación clínica en nuestra revisión, presentando con

mayor frecuencia dolor abdominal y en segundo lugar datos de oclusión intestinal. Se reporta únicamente 20% de complicaciones transquirúrgicas, que consistieron en la desición de manejo de abdomen abierto, presencia de úlcera duodenal sangrante y adherencias firmes que condicionaron la perforación de intestino delgado en el momento de la adherenciólisis, las cuales no fueron secundarias a la presencia del Divertículo de Meckel, por lo que no encontramos asociación entre el divertículo de Meckel sintomático y las complicaciones transquirúrgicas. Así mismo, el 80% de los pacientes de nuestra serie no presentaron complicaciones postquirúrgicas, cuando se presentaron las complicaciones postquirúrgicas, la más frecuente fue el íleo secundario a la manipulación de las asas intestinales en el momento de la resección intestinal.

El promedio del tiempo de hospitalización reportado fue de 11 días, predominando la estancia intrahospitalaria de 6 a 10 días en el 60% de los pacientes, esto asociado a la baja incidencia de complicaciones transquirúrgicas y postquirúrgicas de los pacientes, lo que disminuye la morbi-mortalidad de los pacientes con diagnóstico de Divertículo de Meckel sintomático, encontrándose que el tiempo de hospitalización y las complicaciones presentadas en esta revisión es similar a lo que se reporta en la literatura mundial.

CONCLUSIONES

En nuestra revisión, el Divertículo de Meckel sintomático, presenta una incidencia de 0.75% de los pacientes en un periodo de 7 años. Encontramos que se presenta con mayor frecuencia en pacientes de sexo masculino, menores de 60 años de edad y sin enfermedades asociadas, lo cual es similar a lo reportado en la literatura mundial. La presentación clínica más frecuente fue el dolor abdominal y el hallazgo quirúrgico que se reporto con mayor frecuencia fue la inflamación del Divertículo de Meckel, lo cual difiere con la literatura mundial, en la que se reporta la oclusión intestinal y el hallazgo quirúrgico de banda fibrótica del divertículo hacia la pared abdominal produciendo una hernia interna como manifestaciones más frecuentes en los adultos. La mayor parte de los pacientes presentaron un periodo de hospitalización de 6 a 10 días, esto asociado a la baja cantidad de complicaciones tanto trasquirúrgicas como postquirúrgicas que encontramos, lo que disminuyó la morbi-mortalidad de los pacientes de nuestra revisión. El principal diagnóstico prequirúrgico de nuestra revisión fue de apendicitis lo cual concuerda con la localización anatómica del Divertículo de Meckel. El procedimiento quirúrgico que se realizó en el 80% de los pacientes fue la Laparotomía Exploradora con resección intestinal del segmento con la presencia del divertículo de Meckel y anastomosis primaria, siendo este el tratamiento quirúrgico de elección reportado en la literatura mundial. Así mismo, mediante el análisis estadístico, encontramos una importante relación entre el tiempo de hospitalización y las complicaciones tanto las trasquirúrgicas como las postquirúrgicas, así como los días de hospitalización y la defunción reportada.

Dentro de la revisión de los expedientes, encontramos que los reportes de patología de esta unidad hospitalaria se encuentran incompletos, ya que no se reportan las características histopatológicas de los divertículos enviados a estudio, por lo que no tenemos reportes sobre el tipo de mucosa que se presenta con mayor frecuencia dentro de nuestra revisión, presentando un sesgo para la información. Así mismo, en la revisión del SIMEF, se encontró otro sesgo para la información, ya que no se encontraron hojas quirúrgicas en las que se reportara divertículo de Meckel no sintomático.

Como conclusión, el Divertículo de Meckel es una patología con una baja incidencia en los adultos, sin embargo es importante mantenerla como diagnóstico diferencial en los pacientes que presentan dolor abdominal y abdomen agudo, lo que favorece la realización del tratamiento quirúrgico oportuno y se disminuye la morbi-mortalidad de los pacientes asociada a perforación intestinal y sepsis abdominal en pacientes con una evolución clínica avanzada.

ANEXOS

Cédula de recolección de datos

| | |
|---|--|
| Expediente | |
| Edad | |
| Sexo | |
| Presentación Clínica | |
| Tipo de Procedimiento Quirúrgico Realizado | |
| Complicaciones Transquirúrgicas | |
| Complicaciones Postquirúrgicas | |
| Tiempo de Hospitalización | |
| Comorbilidades | |
| Defunción | |

BIBLIOGRAFIA

1. Townsend C, Beauchamp R, Evers B, et al, **Sabiston Textbook of Surgery**, 19th Edition, Ed. Elsevier
2. Park JJ, Wolff BG, et al, **Meckel Diverticulum. The Mayo Clinic Experience With 1476 Patients (1950-2002)**, Ann Surg 2005;241:529-533
3. Stone PA, Hofeldt MJ, et al, **Meckel Diverticulum: Ten-year Experience in Adults**, Southern Medical Journal Volume 97, Number 11, November 2004
4. Sözen S, Topus Ö, Tükenmez M, et al, **Ileus due to Meckel's Diverticulum: case reports**, Ulus Travma Acil Cerrahi Derg 2012;18 (4):351-354
5. Garrigós G, Gómez SA, Peris N, et al, **Obstrucción Intestinal por Enterolitiasis de un Divertículo de Meckel**, Cir Esp. 2012; 90(10):668-678
6. Martínez-Jiménez MA, Torres-Anguiana JR, Aguilar-García J, **Divertículo de Meckel Inusual**, Rev Gastroenterol Mex, Vol 76, Num 1, 2011
7. Summer A, Ozgur K, Aydemir O, et al, **Small Bowel Obstruction due to Mesodiverticular Band of Meckel's Diverticulum: A Case Report**, Hindawi Publishing Corporation, Case Reports in Medicine Volume 2010, Article ID 901456
8. Avnesh S, Siong S, Dermot C, **Acute small bowel obstruction as a result of a Meckel's diverticulum encircling the terminal ileum: A case report**, Journal of Medical Case Reports 2007, 1:8 doi:10.1186/1752-1947-1-8
9. Dumper J, Mackenzie S, Mitchel P, et al, **Complication of Meckel's diverticula in adults**, Can J Surg, Vol. 49, No. 5, Octubre 2006
10. Tauro LF, George C, Rao BS, et al, **Asymptomatic Meckel's Diverticulum in Adults: Is Diverticulectomy Indicated?**, The Saudi Journal of Gastroenterology 2010 16(3):198-202
11. Happe MR, Woodworth PA, **Meckel's diverticulum in an adult gastrointestinal bleed**, The American Journal of Surgery 186 (2003) 132-133
12. Srinivas GNS, Cullen P, **Intestinal Obstruction due to Meckel's Diverticulum: A rare presentation**, Acta chir belg,2007,107,64-66
13. Soria-Céspedes D, Leuchter-Ibarra J, et al, **Intususcepción ilecólica en un adulto causado por divertículo de Meckel invertido**, Revista de Gastroenterología de México 2012;77(4):220-223
14. Ong MW, Tan KK, et al, **Laparoscopic resection of a huge gangrenous Meckel's diverticulum in an adult**, Singapore Med J 2013;54(4):e83-e84
15. Maia DS, Ferreira-Júnior M, et al, **Bowel Obstruction in Meckel Diverticulum**, ABCD Arq Bas Cir Dig 2013;26(3):244-245

16. Yang X, Guo K, **Massive Lower Gastrointestinal Bleeding from Meckel's Diverticulum with Heterotopic Pancreas: Case Report and Brief Review of the Literature**, J Pancreas (Online) 2013 May 10; 14(3):269-272