



UNIVERSIDAD NACIONAL AUTÓNOMA DE MÉXICO

FACULTAD DE MEDICINA
DIVISIÓN DE ESTUDIOS DE POSGRADO E INVESTIGACIÓN

INSTITUTO NACIONAL DE PEDIATRÍA

ENFERMEDAD DE NIEMANN-PICK TIPO B.
ESTUDIO DE TRES CASOS Y REVISIÓN DE LA LITERATURA

T E S I S

PARA OBTENER EL TÍTULO DE
MÉDICO ESPECIALISTA EN:
PEDIATRÍA MÉDICA

PRESENTA:
DRA. ALVA NYDIA GARCÍA PÉREZ

TUTOR:
DR. JORGE ZARCO ROMÁN



MÉXICO D.F.

2013



Universidad Nacional
Autónoma de México



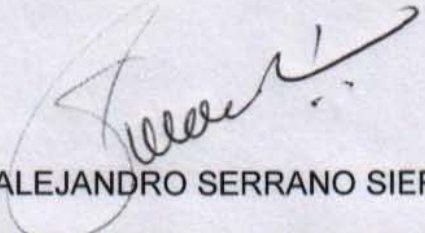
UNAM – Dirección General de Bibliotecas
Tesis Digitales
Restricciones de uso

DERECHOS RESERVADOS ©
PROHIBIDA SU REPRODUCCIÓN TOTAL O PARCIAL


Todo el material contenido en esta tesis esta protegido por la Ley Federal del Derecho de Autor (LFDA) de los Estados Unidos Mexicanos (México).

El uso de imágenes, fragmentos de videos, y demás material que sea objeto de protección de los derechos de autor, será exclusivamente para fines educativos e informativos y deberá citar la fuente donde la obtuvo mencionando el autor o autores. Cualquier uso distinto como el lucro, reproducción, edición o modificación, será perseguido y sancionado por el respectivo titular de los Derechos de Autor.


ENFERMEDAD DE NIEMANN-PICK TIPO B.
ESTUDIO DE TRES CASOS Y REVISIÓN DE LA LITERATURA



DR. ALEJANDRO SERRANO SIERRA
PROFESOR TITULAR DEL CURSO DE
ESPECIALIZACIÓN EN PEDIATRÍA



DRA. ROSAURA ROSAS VARGAS
DIRECTORA DE ENSEÑANZA



DR. LUIS MARTÍN GARRIDO GARCÍA
JEFE DEL DEPARTAMENTO DE PRE Y POSGRADO



DR. JORGE ZARCO ROMÁN
TUTOR DE TESIS

Enfermedad de Niemann-Pick tipo B. Estudio de 3 casos y revisión de la literatura

RESUMEN

Objetivo.- Describir el curso de la enfermedad de Niemann Pick tipo B (ENP-B) siguiendo la evolución de 3 pacientes en edad pediátrica.

Métodos.- Tres pacientes con ENP-B fueron evaluados periódicamente mediante examen físico. Se realizaron análisis de laboratorio: índices hematológicos, perfil de lípidos, pruebas de función hepática. Estudios radiológicos: radiografía de tórax, ultrasonido (USG) de abdomen, tomografía (TAC) de cráneo, ecocardiograma. Se revisaron estudios histológicos: biopsia hepática y aspirado de médula ósea. Se obtuvo información sobre enfermedades intercurrentes.

Resultados.- Se evaluaron 3 pacientes con ENP-B: dos del sexo masculino y una femenina; de familias sin relación alguna, con edades entre 2-11 años, e inicio de sintomatología \approx 3 años (2- 5 años), cuyo diagnóstico se hizo \approx 5 años 3 meses (2 - 11 años). Mismo que se realizó a través del cuadro clínico sugestivo, detección de células espumosas en el aspirado de médula ósea 3/3, biopsia hepática en 2/3, determinación de la enzima esfingomielinasa en 3/3. Las manifestaciones clínicas fueron las siguientes: hepatoesplenomegalia 3/3, afección neurológica 2/3, afección ósea 1/3, afección pulmonar 2/3, afección hepática 3/3, afección hematológica 3/3, alteración en el perfil de lípidos 3/3, afección cardíaca 1/3, manifestaciones oculares 1/3, retraso en el crecimiento 3/3. En ninguna familia se detectó consanguinidad ni endogamia.

Conclusiones.- Este estudio muestra el carácter multisistémico y la variabilidad clínica propias de la ENP-B, la cual se caracteriza principalmente por hepatoesplenomegalia con posibilidad de presentar disfunción hepática. Cursan con hiperesplenismo progresivo; presentan un perfil lipídico aterogénico; se observa un deterioro gradual de la función pulmonar, entre otras manifestaciones sistémicas. Para la confirmación diagnóstica se requiere la determinación de esfingomielinasa ácida. A la fecha, no existen biomarcadores de utilidad para valorar la actividad de la enfermedad. Se encuentra en investigación el tratamiento con terapia de reemplazo enzimático.

Palabras clave. Enfermedad de Niemann-Pick, mancha rojo cereza, hepatoesplenomegalia.

INTRODUCCIÓN

La enfermedad de Niemann Pick (ENP) es una afección de depósito lisosomal con herencia autosómica recesiva, en la que se produce acumulación de esfingomielina y lípidos en las células del sistema monocito-macrófago y del encéfalo, debido a la deficiencia de esfingomielinasa ácida ^{1,2}. La incidencia estimada es de 1: 80 000 en recién nacidos vivos y se presenta en todas las etnias, a diferencia de la ENP tipo A, que tiene una predisposición en judíos askenazi. ^{2,3}

Se caracteriza por hepatoesplenomegalia ^{2,4}. Suele presentar dislipidemias, trombocitopenia secundaria a hiperesplenismo ^{2,5}. También Se observa un deterioro gradual de la función pulmonar ^{3,6}, así como retraso en el crecimiento y

alteraciones oculares ^{7,8}. La mayoría de los casos no presentan anomalías neurológicas ⁹.

Para confirmar el diagnóstico se requiere la demostración de déficit de la enzima esfingomielinasa ácida en leucocitos o fibroblastos ¹⁰. No existe un tratamiento específico en la actualidad, sólo es sintomático. ¹¹

MATERIAL Y MÉTODOS

Revisión retrospectiva de expedientes clínicos de tres pacientes con enfermedad de Niemann Pick tipo B, diagnosticados en el Departamento de Medicina Interna del Instituto Nacional de Pediatría durante el periodo del 2001 al 2011. Se realiza una descripción de la evolución clínica, así como de los hallazgos obtenidos en exámenes de laboratorio, estudios radiográficos, de gabinete y hallazgos histopatológicos.

RESULTADOS

Se estudiaron tres pacientes con ENP-B (dos de sexo masculino y uno femenino), con edades entre 2-11 años; de familias no relacionadas, con inicio de la sintomatología \approx 3 años (2-5 años) y el diagnóstico se realizó \approx 5 años 3 meses (2-11 años).

Se describen a continuación los hallazgos clínicos observados (Tabla 1).

Tabla 1. Características clínicas encontradas en nuestros pacientes de ENP-B

<i>Característica clínica</i>	<i>Paciente 1</i>	<i>Paciente 2</i>	<i>Paciente 3</i>
Hepatoesplenomegalia	X	X	X
Afección hepática	X	X	X
Retraso crecimiento	X	X	X
Afección hematológica	X	X	X
Afección pulmonar	X	X	
Afección neurológica	X	X	
Afección cardíaca		X	
Mancha rojo cereza		X	
Afección ósea		X	

En todos los pacientes se encontró hepatoesplenomegalia, diagnosticada clínicamente y por ultrasonido abdominal. En dos casos se observó hiperesplenismo, con hipertensión portal. En los todos casos se encontró elevación de transaminasas y sólo en uno elevación de bilirrubinas. Se reportó detención de peso y talla en los pacientes. En 3/3 pacientes se encontró trombocitopenia. En 2/3 anemia y leucopenia, así como tiempo de coagulación prolongado durante su vigilancia. Se encontró afección pulmonar en 2/3 pacientes, sin manifestaciones clínicas significativas. La radiografía de tórax reportó un infiltrado micronodular difuso en ambos casos. (*Figura 1*).

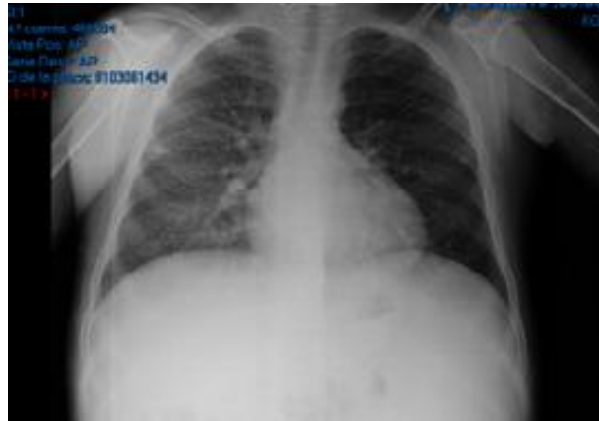

Figura 1. Radiografía de tórax en paciente con ENP-B en donde se observa infiltrado micronodular difuso

En dos pacientes se encontró alteración a nivel neurológico, caracterizado por retraso psicomotor leve. En 1/3 pacientes se reportó afección cardíaca, encontrando por ecocardiograma, dilatación ventricular derecha, con una FEVI 74%. En el examen de fondo de ojo se observó mancha rojo cereza en 1/3. El perfil de lípidos reporta alterado en los tres pacientes, con elevación de colesterol, triglicéridos, y LDL, así como disminución de HDL. (Tabla 2). En 1/3 casos se observó osteopenia en los estudios radiológicos.

Tabla 2. Alteraciones por pruebas de laboratorio e histológicas

Alteración	Paciente 1	Paciente 2	Paciente 3
Anemia	No	Sí	Sí
Trombocitopenia	Sí	Sí	Sí
Leucopenia	No	Sí	Sí
Prolongación tiempos coagulación	No	Sí	Sí
Alteración enzimas hepáticas	Sí	Sí	Sí
Alteración perfil lipídico	Sí	Sí	Si
Biopsia hepática alterada	Sí	Sí	No
Aspirado de médula ósea: Células espumosas	Sí	Sí	Sí
Determinación de esfingomielinasa ácida	Deficiente	Deficiente	Deficiente

Dentro de los hallazgos histopatológicos, en los tres pacientes se reportó aspirado de médula ósea con células espumosas (*Figura 2*). Se realizó biopsia hepática en dos pacientes, con la presencia de células espumosas, y en una de ellas se encontró esteatosis y fibrosis hepática. La determinación de esfingomielinasa ácida sanguínea resultó con franca disminución en todo el grupo, reportándose en uno de los pacientes un valor de 26pmol/spot*20h, en otro de ellos

32pmol/spot*20h y en el último 14pmol/spot*20h teniendo como valores de referencia 200-3500 pmol/spot*20h, con lo cual el diagnóstico se confirmó.

En ningún paciente se determinó si existía alguna mutación en el gen de la esfingomielinasa ácida.

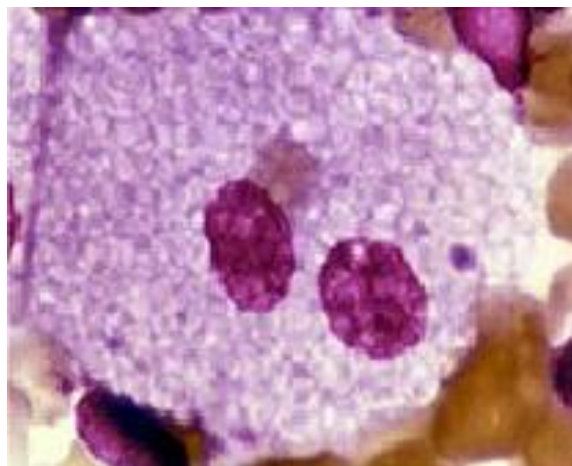


Figura 2. Células espumosas en aspirado de médula ósea en un paciente con ENP-B

ANÁLISIS

La enfermedad de Niemann Pick se describió por primera vez en 1914 por el pediatra alemán Albert Niemann. En 1927, el patólogo alemán Ludwig Pick la describe como una entidad propia, diferenciándola histológicamente de la enfermedad de Gaucher.^{12,13}

Diferentes mutaciones del gen de la esfingomielina fosfodiesterasa-1 (SMPD1), localizado en el cromosoma 11p15.1-11p15.4, llevan a una actividad deficiente de

la esfingomielinasa lisosomal y son responsables de los tipos A y B de la ENP^{11,14}. La ENP-B tiene una aparición más tardía y es menos grave que la tipo A, con alta probabilidad de supervivencia a la edad adulta. Estudios que comparan la actividad de la esfingomielinasa, revelan mayor actividad de esta enzima en pacientes con ENP-B, a diferencia de la actividad indetectable que mostraban los pacientes con ENP-A.^{2,4,15}

La ENP-B se caracteriza por hepatoesplenomegalia durante la infancia o adolescencia; algunos casos tienen antecedente de hepatitis neonatal. (Figura 3).

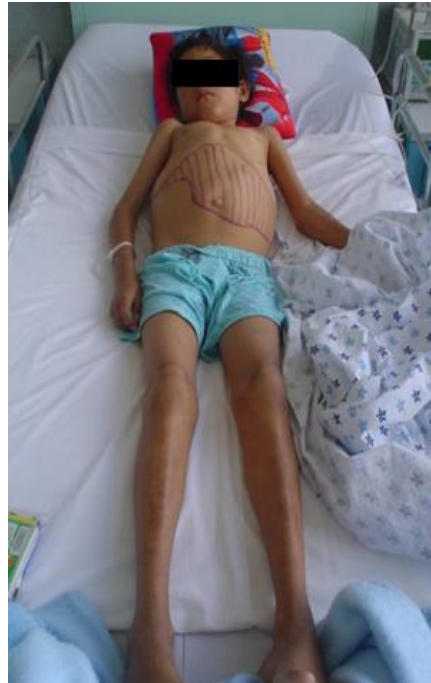

Figura 3. Paciente con ENP-B, mostrándose hepatoesplenomegalia.

La afectación hepática puede ser grave, y progresar a hepatopatía crónica y fibrosis hepática. Se pueden hallar datos de cirrosis o incluso falla hepática fulminante, lo cual es más común en la edad adulta ^{2,4}. En nuestra casuística, dos pacientes presentaron hipertensión portal y uno de ellos várices esofágicas que ocasionaron sangrado de tubo digestivo anemizante, lo que requirió de transfusiones múltiples, así como de tratamiento esclerosante de las várices. Se realizó biopsia hepática en dos pacientes encontrando células espumosas y además, en uno de ellos esteatosis y fibrosis, como se señala en la literatura. También se ha reportado elevación de transaminasas y bilirrubinas en ENP-B ^{2,16}. Dato encontrado en nuestros pacientes.

A nivel hematológico, se observa disminución de plaquetas, hemoglobina y leucocitos, presumiblemente secundaria a hiperesplenismo, el cual suele ser progresivo estando en riesgo de ruptura esplénica, por lo que estos pacientes deben evitar los deportes de contacto ^{2,11}. Las consecuencias clínicas de la leucopenia son principalmente las infecciones de tracto respiratorio por microorganismos encapsulados. Debido a la trombocitopenia, los pacientes cursan con episodios de sangrado, petequias y equimosis ². Uno de nuestros pacientes, con trombocitopenia alrededor de 50mil plaquetas/mm³, presentó episodios de sangrado a nivel de tubo digestivo y epistaxis, requiriendo transfusión tanto de concentrados eritrocitarios como plaquetarios.

En la ENP-B se observa deterioro gradual de la función pulmonar por acumulación de macrófagos cargados de lípidos en los septos alveolares, paredes bronquiales y pleura, llevando a un patrón restrictivo que empeora de manera progresiva; se

puede encontrar en un paciente asintomático así como individuos dependientes de oxígeno o con falla respiratoria ^{17,18}.

Mendelson ¹⁸ estudió a 53 pacientes con imagen de radiografía de tórax y TAC de corte fino, espirometría (capacidad vital forzada y FEV1) y capacidad de difusión del pulmón para el monóxido de carbono. La radiografía de tórax y la TAC demostraron enfermedad pulmonar intersticial en 90% y 98% respectivamente. En seis de estos pacientes se observaron nódulos pulmonares. Los hallazgos de imagen no se correlacionan necesariamente con la función pulmonar en pacientes con ENP-B. En dos de nuestros pacientes se observó un infiltrado reticulonodular difuso en la radiografía de tórax y en uno de ellos, un nódulo pulmonar, sin correlacionar con la clínica, ya que se encontraban asintomáticos. No fue posible realizarles pruebas de función pulmonar.

En cuanto a las afecciones pulmonares se han señalado pocas modalidades de tratamiento, ninguna de ellas en específico. Se ha realizado el lavado pulmonar como una opción para evitar el depósito de lípidos a este nivel; sin embargo, se ha visto que este tratamiento mejora únicamente de manera temporal, ya que las células inflamatorias tienden a poblar nuevamente la vía aérea, dando lugar a los mismos o peores síntomas. ^{3,6,11}

Otras manifestaciones sistémicas incluyen bajo peso y estatura, con retraso en la maduración esquelética ^{2,7}, lo cual se corroboró en nuestra serie. La mayoría de individuos con ENP-B en edad adolescente, tienen además osteopenia u osteoporosis ¹⁷.

En 30% de los individuos con ENP-B se han encontrado anomalías oculares (mancha rojo cereza, halo macular). La característica mancha rojo cereza se forma cuando existe acumulación de lípidos significativa en las células ganglionares retinianas, dando lugar a un anillo de color blanco alrededor de la fovea que es roja ⁸. En el grupo se encontró este estigma en uno de los pacientes mediante examen de fondo de ojo.

La mayoría de los pacientes con esta enfermedad no tienen anomalías neurológicas. Sin embargo, al final de la primera infancia algunos pueden cursar con diversos grados de compromiso del sistema nervioso central, incluyendo signos cerebelosos, extrapiramidales, nistagmus, retraso mental, trastornos psiquiátricos y neuropatía periférica. En una serie de 64 pacientes con ENP-B, se observaron anomalías neurológicas en 30% de los casos, de los cuales 22% fueron menores y no progresivas, mientras que 8% cursaron con deterioro global y progresivo. En este último grupo, la aparición de las alteraciones neurológicas ocurrió entre los dos y siete años de edad ⁹. En dos de nuestros pacientes, se encontraron alteraciones neurológicas, relacionadas a condiciones al nacimiento y no a la enfermedad, ya que ambos cursaron con hipoxia neonatal y uno de ellos, prematuridad e hiperbilirrubinemia, que requirió exsanguineotransfusión. La TAC de cráneo mostró atrofia cortical en ambos casos.

A nivel cardiológico se ha señalado que estos pacientes pueden cursar con ciertas anomalías incluyendo bradicardia sinusal, hipertrofia ventricular y alteraciones de la conducción. También se han reportado por ecocardiograma, alteraciones valvulares como insuficiencia mitral y aórtica, así mismo hipertensión pulmonar ¹⁶.

En nuestro reporte sólo un paciente presentó afección cardíaca manifestada por hipertrofia de ventrículo derecho, sin repercusión hemodinámica.

La literatura reporta que en estos pacientes suelen encontrarse anomalías en los lípidos, en particular disminución de colesterol HDL, hipertrigliceridemia y aumento de colesterol LDL. McGovern encontró que la mayoría de sus pacientes tenían un perfil de lípidos aterogénico, observando que 74% presentaba disminución de HDL, 41% alto nivel de colesterol total, 62% incremento en nivel de triglicéridos, 46% incremento en LDL y 62% elevación en lipoproteína de muy baja densidad VLDL ⁵. En todos nuestros pacientes encontramos alteraciones en el perfil lipídico, con elevación de colesterol, triglicéridos y LDL, así como disminución de HDL. Se dio tratamiento dietético, y no se utilizaron medicamentos del tipo de estatinas o fibratos ya que la literatura ha reportado que no modifican sustancialmente los niveles de lípidos y pudieran incrementar las transaminasas, por lo que se consideran contraindicados ^{2,19}.

Ante las manifestaciones clínicas descritas, se puede realizar un aspirado de médula ósea (AMO) en búsqueda de células espumosas (macrófagos de gran tamaño con núcleo excéntrico finamente vacuolado y de aspecto espumoso), estudio que no es patognomónico. Para confirmar el diagnóstico se requiere de la demostración del déficit de la enzima esfingomielinasa ácida en leucocitos o fibroblastos ^{10,20}.

A la fecha, más de 40 mutaciones del gen de esfingomielinasa han sido identificadas en ENP tipo A y B. La mutación DR608 ha sido frecuentemente identificada en pacientes con ENP-B en diferentes poblaciones ^{8,14,21}. Llama la

atención que los pacientes homocigotos para DR608 tienden a tener un peso y talla normales, con hepatoesplenomegalia y retraso en edad ósea marcadamente reducida ⁷. En nuestros pacientes no fue posible realizar identificación de mutaciones.

Algunos biomarcadores como la quitotriosidasa y el CCL/18 (quimiocina ligando 18) se encuentran elevados en la mayoría de los pacientes con ENP-B, aunque existe más experiencia de la utilidad de ellos en la enfermedad de Gaucher. Ambos biomarcadores pueden servir para detectar macrófagos patológicos cargados de lípidos, para de esta manera conocer que pacientes tienen actividad de la enfermedad o presentan recaídas. Otros autores reportan que la utilidad es menor. ^{16,22}. En nuestra serie no se tuvo la oportunidad de buscar estos biomarcadores.

Teniendo en cuenta que es una enfermedad de baja prevalencia, es importante que los médicos de primer contacto reconozcan esta patología. En cuanto al tratamiento, se recomienda una evaluación periódica que incluya: crecimiento y desarrollo, estado nutricional, evaluación de la función pulmonar, búsqueda intencionada de signos y síntomas abdominales y alteraciones neurológicas. No existe en la actualidad tratamiento específico para la ENP-B. El manejo es sintomático en todos los casos en búsqueda de mejorar su calidad de vida. Hoy en día, la terapia de reemplazo enzimático se utiliza en algunas enfermedades por depósito lisosomal; sin embargo, para la ENP-B se encuentra en investigación.

11,16

Actualmente, hay una constante búsqueda de nuevos tratamientos; existen varios que están en fase de evaluación preclínica, los cuales podrían ofrecer alguna esperanza a futuro. Algunos estudios indican que el trasplante de células progenitoras hematopoyéticas es factible y potencialmente benéfico cuando se realiza previo a la aparición de afección hepática y pulmonar severas, por lo cual es importante realizar el diagnóstico de forma temprana. Se reportan complicaciones como rechazo al trasplante, enfermedades crónicas de la piel y disfunción tubular renal ^{23,24}. Así mismo, el trasplante de hígado también se ha realizado en pacientes con ENP-B, aunque los resultados de este procedimiento no han sido descritos adecuadamente.¹¹

La ENP-B es un trastorno autosómico recesivo, por lo que la probabilidad en cada embarazo de tener un hijo afectado es del 25%. Se recomienda la evaluación prenatal en pacientes con riesgo, ya que actualmente se puede medir la actividad de la esfingomielinasa en fibroblastos de líquido amniótico o mediante la utilización de pruebas de genética molecular ²⁵.

BIBLIOGRAFÍA

1. Mc Govern M, Aron A, Brodie S, Desnick R, Wasserstein M. Natural history of Type A Niemann Pick disease: possible endpoints for therapeutic trials. *Neurology*. 2006; 66(2):228-32
2. Wasserstein M, Desnick R, Schuchman E, Hossain S, Wallenstein S, Lamm C, et al. The Natural History of Type-B Niemann-Pick Disease: Results from a 10-year longitudinal study. *Pediatrics*. 2004; 114(6): 672-77
3. Guillemot N, Troadec C, Billette de Villemeur T, Clément A, Fauroux B. Lung Disease in Niemann-Pick disease. *Pediatric Pulmonology*. 2007; 42: 1207-14
4. Takahashi T, Akiyama K, Tomihara M, Tokudome T, Nishinomiya F, Tazawa Y, et al. Heterogeneity of liver disorder in type B Niemann-Pick disease. *Hum. Pathol*. 1997; 27: 385-88
5. Mc Govern M, Pohl-Worgall T, Deckelbaum R, Simpson W, Mendelson D, Desnick R, et al. Lipid abnormalities in children with types A and B Niemann Pick Disease. *J Pediatr*. 2004;145: 77-81
6. Uyan Z, Karadag B, Ersu R, Kiyani G, Kotiloglu E, Sirvanci S, et al. Early pulmonary Involvement in Niemann-Pick Type B Disease: Lung Lavage is not Useful. *Pediatric Pulmonology*. 2005; 40: 169-72
7. Wasserstein M, Larkin A, Glass R, Schuchman E, Desnick R, McGovern M. Growth restriction in children with type B Niemann Pick disease. *J Pediatr*. 2003; 142: 424-28

8. McGovern M, Wasserstein M, Aron A, Desnick R, Schuchman E, Brodie S. Ocular Manifestations of Niemann-Pick Disease Type B. *Ophthalmology*. 2004; 111: 1424-27
9. Wasserstein M, Aron A, Simonaro C, Brodie S, Desnick R, McGovern M. Acid sphingomyelinase Deficiency: Prevalence and characterization of an intermediate phenotype of Niemann-Pick disease. *J Pediatr*. 2006; 149: 554-9
10. Harzer K, Rolfs A, Bauer P, Zschiesche M, Mengel E, Backes J, et al. Niemann-Pick Disease type A and B are clinically but also enzymatically heterogeneous: pitfall in the laboratory diagnosis of sphingomyelinase deficiency associated with the mutation Q292K. *Neuropediatrics*. 2003; 34:301-6
11. Schuchman E. The pathogenesis and treatment of acid sphingomyelinase-deficient Niemann-Pick disease. *J Inher Metab Dis*. 2007; 654-63.
12. Niemann A. Ein unbekanntes Krankheitsbild. *Jahrbuch für Kinderheilkunde*. 1914; 79:1-10.
13. Pick L. Der Morbus Gaucher und die ihm ähnlichen krankheiten (die lipoidzellige Splenohepatomegalie Typus Niemann und die diabetische Lipoidzellenhypoplasie der Milz). *Ergebnisse der Inneren Medizin und Kinderheilkunde*. 1926; 29:519-27
14. Simonaro C, Park J, Eliyahu E, Shtraizent N, McGovern M, Schuchman E. Imprinting at the SMPD1 Locus: Implications for Acid Sphingomyelinase-Deficient Niemann- Pick disease. *Am J Genet*. 2006; 78:865-70.

15. Graber D. Accurate differentiation of neuronopathic and nonneuronopathic forms of Niemann Pick disease by evaluation of the effective residual lysosomal sphingomyelinase activity in intact cells. *J Neurochem.* 1994; 63:1060.
16. McGovern M, Wasserstein M, Giugliani R, Bembi B, Vanier M, Mengel E, et al. A prospective, cross-sectional survey study of the natural history of Niemann-Pick disease type B. *Pediatrics.* 2008; 122(2): 341-49.
17. Simpson W, Mendelson D, Wasserstein M, McGovern M. Imaging manifestations of Niemann-Pick Disease type B. *AJR.* 2010; 194: 12-19.
18. Mendelson D, Wasserstein M, Desnick R, Glass R, Simpson W, Skloot G, et al. Type B Niemann-Pick Disease: Findings at chest radiography, thin section CT, and pulmonary function testing. *Radiology.* 2006; 238(1); 339-45.
19. Choi J, Shin Y, Kim G, Hong S, Yoo H. Treatment of hyperlipidemia associated with Niemann-Pick disease type B by fenofibrate. *Eur J Pediatr.* 2006; 165: 138-39.
20. Zarco Román J, Enfermedad de Niemann Pick en: Errores innatos del metabolismo en el niño. McGraw Hill. 2013. pp 127-36.
21. Desnick J, Kim J, He X, Wasserstein M, Simonaro C, Schuchman E. Identification and Characterization of eight novel SMPD1 mutations causing types A and B Niemann-Pick Disease. *Mol Med.* 2010;16(7-8); 316-21.
22. Brinkman J, Wijburg F, Hollak C, Groener J, Verhoek M, Scheij S, et al. Plasma chitotriosidase and CCL18: Early biochemical surrogate markers in type B Niemann-Pick disease. *J Inherit Metab Dis.* 2005; 28: 13-20.

23. Shah A, Kapoor N, Crooks G, Parkman R, Weinberg K, Wilson K, et al. Successful Hematopoietic stem cell transplantation for Niemann-Pick Disease Type B. *Pediatrics*. 2005; 116: 1022-25.
24. Schneiderman J, Thormann K, Charrow J, Kletzel M. Correction of Enzyme Levels With Allogeneic Hematopoietic Progenitor Cell Transplantation in Niemann- Pick Type B. *Pediatr Blood Cancer*. 2007;49:987-89.
25. Vanier, M. Prenatal diagnosis of Niemann-Pick diseases type A, B and C. *Prenat Diagn*. 2002; 22:630.