



UNIVERSIDAD NACIONAL AUTÓNOMA DE
MÉXICO



FACULTAD DE ODONTOLOGÍA

DIAGNÓSTICO DE ENFERMEDADES PULPARES Y
PERIAPICALES.

T E S I N A

QUE PARA OBTENER EL TÍTULO DE

C I R U J A N A D E N T I S T A

P R E S E N T A:

SOFÍA GUADALUPE IBÁÑEZ ALPÍZAR

TUTOR: Mtro. PEDRO JOSÉ PALMA SALAZAR

ASESORA: Esp. ANA GUADALUPE ONTIVEROS GRANADOS



Universidad Nacional
Autónoma de México



UNAM – Dirección General de Bibliotecas
Tesis Digitales
Restricciones de uso

DERECHOS RESERVADOS ©
PROHIBIDA SU REPRODUCCIÓN TOTAL O PARCIAL

Todo el material contenido en esta tesis esta protegido por la Ley Federal del Derecho de Autor (LFDA) de los Estados Unidos Mexicanos (México).

El uso de imágenes, fragmentos de videos, y demás material que sea objeto de protección de los derechos de autor, será exclusivamente para fines educativos e informativos y deberá citar la fuente donde la obtuvo mencionando el autor o autores. Cualquier uso distinto como el lucro, reproducción, edición o modificación, será perseguido y sancionado por el respectivo titular de los Derechos de Autor.



Universidad Nacional
Autónoma de México



UNAM – Dirección General de Bibliotecas
Tesis Digitales
Restricciones de uso

DERECHOS RESERVADOS ©
PROHIBIDA SU REPRODUCCIÓN TOTAL O PARCIAL

Todo el material contenido en esta tesis esta protegido por la Ley Federal del Derecho de Autor (LFDA) de los Estados Unidos Mexicanos (México).

El uso de imágenes, fragmentos de videos, y demás material que sea objeto de protección de los derechos de autor, será exclusivamente para fines educativos e informativos y deberá citar la fuente donde la obtuvo mencionando el autor o autores. Cualquier uso distinto como el lucro, reproducción, edición o modificación, será perseguido y sancionado por el respectivo titular de los Derechos de Autor.

La Odontología.

Es una profesión, que exige de los que a ella se dedican: El sentido estético de un artista, la destreza manual de un cirujano, los conocimientos científicos de un médico y la paciencia de un monje.

PIO XXII



AGRADECIMIENTOS

- ❶ **A Dios.** *Por darme el privilegio de venir al mundo para dejar mi huellita puma. Gracias por permitirme llegar hasta donde este momento estoy; por brindarme la satisfacción de realizarme profesionalmente. Gracias por poner en mi camino a todas esas personas maravillosas que han formado parte d mi vida. Gracias por todas las Bendiciones recibidas.*

- ❷ **A mamá.** *Tus caricias me hicieron dulce, tus consejos me hicieron sabia, tu cariño me hizo fuerte, tu confianza me hizo responsable y hoy puedo decir que gracias a ti soy lo que soy. Gracias por ayudarme a afrontar los retos que me ha puesto la vida. Tu y yo somos madre e hija, pero intelectualmente hemos sido creadas por la misma Institución, Nuestra Máxima Casa de Estudios; por compartir conmigo ese espíritu universitario. Gracias ma por darme la vida y permitirme ser parte de la tuya, gracias por tu apoyo incondicional. Te quiero.*

- ❸ **A papá.** *Por esas pláticas de amigos sin tapujos ni etiquetas. Gracias por enseñarme como es la vida en realidad; por la ayuda durante todo mi trayecto escolar, desde acompañarme a la escuela, hasta realizar tareas a veces complejas e incluso algunas divertidas; por procurar a mis amigos y divertirnos junto con ellos; por compartir todos esos trucos informáticos , por tus experiencias y por tu lucha constante para brindarme siempre lo mejor. Gracias por estar aquí. Te quiero enano.*

- ❹ **A mi Tía Juanita.** *Por ser mi segunda madre, por corregir mis faltas y celebrar mis triunfos, por todas esas experiencias durante los viajes que sin duda dejaron huella en mi. Por tu paciencia, tu apoyo y tu comprensión por dejarme ser tu nena y demostrarme tu gran amor.*

- ❺ **A mi Tío Hilario.** *Por ser un ejemplo incuestionable de fortaleza, integridad, profesionalismo, sabiduría y responsabilidad. Gracias por ser mi segundo papá. Agradezco infinitamente tu apoyo ilimitado e incondicional. Gracias por creer siempre en mi.*



- ❶ *A mis abuelitos (Erasmus, Lupita y Carlos) porque aunque ya no se encuentren físicamente con nosotros siempre estarán en mi corazón.*
- ❷ *A Mely. Por ser una abuelita con la que he compartido muchos gratos momentos, gracias por hacerme saber cuánto me quieres.*
- ❸ *A mis Tíos (Erasmus, Ángel y Ely). Por su apoyo, comprensión y por motivarme a seguir adelante a lo largo de mi vida.*
- ❹ *A mis Tíos (Carlos, Paty, Javier, Andrea y Armando). Por impulsarme a seguir siendo exitosa, a crecer como persona y como profesional.*
- ❺ *A mis Primos (Enrique, Alan, Alejandro, Abril y Araceli). Por apoyarme en este camino, por creer en mí.*
- ❻ *A mis sobrinos Enrique y Mariana. Por hacer más divertidos los momentos de descanso, por hacerme reír y jugar.*
- ❼ *Al Dr. Pedro José Palma Salazar. Porque aún sin conocerme me brindó su apoyo absoluto para la realización de este trabajo, gracias por su tiempo, su dedicación y por compartir sus conocimientos conmigo.*
- ❽ *A la Dra. Ana Guadalupe Ontiveros Granados. Por su preocupación durante el desarrollo de esta tesina, gracias por su interés, su tiempo y su apoyo.*
- ❾ *Al Señor Ministro Guillermo I. Ortiz Mayagoitia. Por su confianza y por las oportunidades que me ha brindado, sin duda mi formación profesional no sería la misma sin las experiencias adquiridas durante la realización de mi servicio social en la Suprema Corte de Justicia de la Nación. Gracias.*



- ❶ *A la Dra. Zelma del Rocío Vázquez Rojas. Por compartir conmigo todos esos trucos de la Odontología, por impulsarme siempre a seguir adelante, por escucharme y aconsejarme, gracias por esos momentos de locura y amistad.*

- ❷ *A la Universidad Nacional Autónoma de México. Por permitirme formar parte de ella y cobijarme bajo sus grandes alas durante estos ocho años (tres de prepa y cinco de carrera). Gracias por brindarme ese gran legado, La Educación.*

- ❸ *A la Facultad de Odontología. Por abrirme sus aulas para recibir el conocimiento y las experiencias que son fundamentales en esta profesión.*

- ❹ *A todos aquellos que contribuyeron en mi formación académica, profesional y personal, a mis amigos; a mis doctores, que compartieron sus conocimientos, experiencias y casos clínicos a lo largo de estos cinco años de carrera, especialmente al **Dr. Afranio Salazar**, la **Dra. Claudia Mejía**, la **Dra. Elizabeth Quintino**, el **Dr. Jorge Pérez**, la **Dra. Rosario Lazo**, **Dra. Conchita Álvarez** y la **Dra. Silvia Maldonado**. Gracias por inculcarme el orgullo, amor, respeto y pasión por la Odontología.*

- ❺ *A Mariana. Amiga gracias por tu apoyo y tu comprensión, por escucharme, por confiar en mí y por haber hecho de mi etapa universitaria un trayecto lleno de grandes vivencias y anécdotas que nunca olvidaré. Gracias equipo!!!*

- ❻ *A Georch. Por haberme tenido la paciencia necesaria en momentos de adversidad, por motivarme a seguir en los momentos de desesperación, gracias por todo tu apoyo. Te quiero.*

- ❼ *A candy. Por ser la mejor compañera durante casi toda mi trayectoria escolar; por cada recibimiento en casa, por jugar conmigo pero sobre todo por tu compañía en esas noches de tareas. Te extraño y te quiero con todo mi corazón.*



ÍNDICE

| | |
|---|-----------|
| 1. INTRODUCCIÓN. | 11 |
| 2. OBJETIVOS. | 13 |
| 3. CIENCIA Y ARTE DEL DIAGNÓSTICO. | 15 |
| ◆ Episteme, Techne y Phronesis. | 16 |
| ◆ Características del investigador diagnóstico. | 19 |
| ☞ Conocimientos: | 19 |
| ☞ Interés: | 20 |
| ☞ Intuición: | 20 |
| ☞ Curiosidad: | 21 |
| ☞ Paciencia: | 21 |
| ☞ Sentido: | 21 |
| ◆ Diferentes Diagnósticos según Kuttler. | 22 |
| ☞ Parcial: | 22 |
| ☞ Integral: | 22 |
| ☞ Provisional | 22 |
| ☞ De presunción: | 22 |
| ☞ Diferencial: | 22 |
| ☞ Urgente: | 22 |
| ☞ Inmediato o patognomónico: | 22 |
| ☞ Postoperatorio: | 23 |
| ☞ Pospuesto: | 23 |
| ◆ División del proceso diagnóstico. | 23 |
| 4. GENERALIDADES | 25 |
| ◆ Histofisiología de la pulpa dental. | 25 |
| Conformación de la materia Orgánica | 26 |
| ◆ Elementos Celulares de la Pulpa Normal. | 27 |
| ☞ Odontoblastos. | 27 |
| ☞ Fibroblastos. | 30 |
| ☞ Macrófagos o histiocitos. | 30 |
| ☞ Células Dendríticas. | 31 |
| ☞ Linfocitos. | 31 |
| ☞ Células Mesenquimatosas Indiferenciadas. | 32 |
| ☞ Mastocitos. | 33 |



| | | |
|-----------|---|-----------|
| ◆ | Fibras. | 33 |
| ∞ | Fibras colágenas. | 33 |
| ∞ | Fibras elásticas. | 33 |
| ∞ | Fibras Reticulares. | 34 |
| ∞ | Fibras de oxitalán. | 34 |
| ◆ | Sustancia Fundamental. | 34 |
| ◆ | Estructura morfológica. | 35 |
| ◆ | Microcirculación pulpar. | 37 |
| ◆ | Inervación pulpar. | 39 |
| ◆ | Funciones de la pulpa. | 42 |
| ∞ | Inductiva: | 42 |
| ∞ | Formativa: | 42 |
| ∞ | Nutritiva: | 42 |
| ∞ | Defensiva o reparadora: | 43 |
| ∞ | Sensitiva: | 43 |
| ◆ | Características del periápice. | 43 |
| ◆ | Cemento | 44 |
| ∞ | Propiedades físicas. | 44 |
| • | Color. | 44 |
| • | Dureza. | 44 |
| • | Permeabilidad. | 44 |
| • | Radiopacidad. | 44 |
| ∞ | Tipos de cemento radicular. | 45 |
| • | Cemento fibroso intínseco acelular primario. | 45 |
| • | Cemento fibroso extrínseco acelular primario. | 45 |
| • | Cemento fibroso intrínseco acelular secundario. | 45 |
| • | Cemento fibroso mixto celular secundario. | 45 |
| • | Cemento fibrilar acelular. | 45 |
| ◆ | Ligamento Periodontal LPD. | 45 |
| ◆ | Hueso alveolar | 46 |
| 5. | Historia Clínica, exploración y pruebas Complementarias. | 48 |
| ◆ | Expediente clínico-médico. | 49 |
| ∞ | Ficha de identificación del paciente: | 49 |
| ∞ | Motivo principal de la consulta: | 50 |
| ∞ | Historia Clínica General. | 51 |
| • | Antecedentes heredo-familiares: | 51 |
| • | Antecedentes personales no patológicos: | 51 |
| • | Habitación: | 51 |



| | | |
|--|-------|-----------|
| • Hábitos higiénicos individuales: | _____ | 52 |
| • Uso del tiempo libre: | _____ | 52 |
| • Inmunizaciones: | _____ | 52 |
| • Antecedentes personales patológicos: | _____ | 52 |
| ✎ Hipertensión arterial. | _____ | 52 |
| ✎ Cardiopatías y fiebre reumática. | _____ | 53 |
| ◆ Profilaxis antibiótica. | _____ | 53 |
| ✎ Asma. | _____ | 56 |
| ✎ Cirugía o transfusión. | _____ | 56 |
| ✎ Anemia. | _____ | 56 |
| ✎ Hemofilia | _____ | 56 |
| ✎ Leucemia. | _____ | 56 |
| ✎ Diabetes mellitus: | _____ | 56 |
| ✎ Insuficiencia renal. | _____ | 57 |
| ✎ Hipertiroidismo. | _____ | 57 |
| ✎ Insuficiencia hepática. | _____ | 57 |
| ✎ Procesos infecciosos. | _____ | 57 |
| ✎ Medicaciones. | _____ | 57 |
| ✎ Gravidéz | _____ | 58 |
| ✎ Ficha Endodóntica. | _____ | 58 |
| ◆ Exploración extraoral. | _____ | 59 |
| ✎ Observación. | _____ | 59 |
| ✎ Palpación. | _____ | 59 |
| ◆ Exploración intraoral. | _____ | 62 |
| ✎ Tejidos blandos. | _____ | 62 |
| ✎ Tumefacción. | _____ | 62 |
| ✎ Tractos sinusales intraorales. | _____ | 63 |
| ✎ Palpación. | _____ | 63 |
| ✎ Inspección dental | _____ | 65 |
| ✎ Pruebas clínicas. | _____ | 66 |
| ◆ Pruebas de sensibilidad pulpar. | _____ | 67 |
| ✎ Pruebas térmicas. | _____ | 67 |
| • Prueba al frío. | _____ | 67 |
| • Prueba de calor. | _____ | 69 |
| ✎ Eléctricas. | _____ | 71 |
| ◆ Pruebas de vitalidad pulpar. | _____ | 72 |
| ✎ Flujometría mediante Láser Doppler. | _____ | 72 |
| ✎ Oximetría de pulso. | _____ | 73 |
| ◆ Pruebas periodontales | _____ | 74 |
| ✎ Percusión. | _____ | 74 |
| ✎ Movilidad. | _____ | 75 |
| ✎ Sondeo | _____ | 76 |



| | |
|---|-----------|
| ◆ Pruebas especiales. _____ | 77 |
| ∞ Prueba de mordida _____ | 77 |
| ∞ Prueba cavitaria. _____ | 78 |
| ∞ Tinción. _____ | 78 |
| ∞ Transiluminación _____ | 79 |
| ∞ Anestesia selectiva _____ | 79 |
| ∞ Fistulografía. _____ | 80 |
| ◆ Interpretación radiográfica. _____ | 81 |
| • Radiografía digital _____ | 81 |
| • Tomografía volumétrica de haz cónico. _____ | 82 |
| 6. Diagnóstico del dolor dental de origen no odontogénico. _____ | 84 |
| ◆ Fuentes del dolor dental odontogénico. _____ | 86 |
| ◆ Causas no odontogénicas del dolor dental. _____ | 88 |
| ◆ Dolor musculoesquelético y somático. _____ | 88 |
| ∞ Dolor miofacial. _____ | 88 |
| ∞ Dolor originado en la mucosa sinusal/nasal. _____ | 90 |
| ∞ Dolor de la glándula salival. _____ | 91 |
| ◆ Dolor neurovascular. _____ | 91 |
| ◆ Dolor neuropático. _____ | 92 |
| ∞ Neuralgia. _____ | 92 |
| ∞ Neuroma. _____ | 94 |
| ∞ Neuritis. _____ | 95 |
| ∞ Neuropatía. _____ | 96 |
| ◆ Dolor dental psicógeno. _____ | 97 |
| ◆ Dolor dental asociado a un proceso patológico. _____ | 98 |
| 7. Etiología de las enfermedades pulpo-periapicales. _____ | 99 |
| ◆ Bacterianos _____ | 99 |
| ◆ Físicos: _____ | 100 |
| ∞ Mecánicos. _____ | 100 |
| • Traumáticos: _____ | 100 |
| • Iatrogénicos: _____ | 100 |
| • Patológicos: _____ | 101 |
| ∞ Térmicos: _____ | 101 |
| ∞ Eléctricas _____ | 101 |
| ◆ Químicos: _____ | 101 |



| | |
|---|------------|
| 8. Clasificación clínica de las enfermedades pulpares. | 102 |
| ◆ Pulpa sana o normal. | 102 |
| ◆ Pulpitis reversible. | 103 |
| ◆ Pulpitis irreversible. | 105 |
| ∞ Pulpitis irreversible sintomática. | 106 |
| ∞ Pulpitis irreversible asintomática. | 107 |
| • Pulpitis hiperplásica. | 108 |
| • Reabsorción interna. | 109 |
| ◆ Necrosis pulpar. | 110 |
| 9. Clasificación clínica de las enfermedades periapicales. | 112 |
| ◆ Periodontitis Apical Sintomática. | 112 |
| ◆ Periodontitis Apical Asintomática. | 115 |
| ◆ Absceso apical agudo. | 116 |
| ◆ Absceso Apical Crónico. | 116 |
| ◆ Osteítis Condensante. | 118 |
| 10. Conclusiones. | 120 |
| 11. Referencias Bibliográficas. | 122 |

“Mientras gran parte de lo que percibimos nos llega a través de los sentidos de los objetos que están a nuestro alrededor, otra parte (quizás la más importante) viene siempre de nuestra mente.” William James.



1. INTRODUCCIÓN.

En la odontología contemporánea, la endodoncia juega un papel crucial para la preservación de la mayor parte de las estructuras dentales y en consecuencia en la función, equilibrio y estética del aparato estomatognático.

Es importante tener en consideración que la cavidad oral es el inicio del aparato digestivo, mismo por donde el paciente recibe alimentos que le permiten llevar a cabo las principales funciones orgánicas para la sobrevivencia.

El paciente no debe considerarse como un objeto de pertenencia, o simplemente como estructuras dentales, ya sean sanas o afectadas por algún proceso patológico; la nobleza de la Profesión de Cirujano Dentista radica en no dejar de lado la parte humana y sensible tanto de nuestros pacientes como del profesional mismo.

Para poder establecer un diagnóstico certero y un plan de tratamiento efectivo e individualizado, es necesario contar con un amplio y bien cimentado conocimiento, saber diferenciar los tejidos en estado de normalidad y los tejidos afectados por algún proceso patológico; así como asumir una adecuada actitud ante el reto de ayudar al paciente a recuperar su salud.

Es necesario contar con experiencia y habilidades para establecer una relación odontólogo paciente para recolectar los datos subjetivos durante la anamnesis, garantizada esta sinergia, se consigue dar tranquilidad y seguridad de manera que el paciente proporcione la información necesaria



(con todo lo que implica conformar una historia clínica de calidad, con hallazgos finos y confiables).

Posteriormente se realizarán las pruebas clínicas pertinentes (pruebas de sensibilidad pulpar, periodontales, especiales e imagenológicas), incorporado a la práctica clínica las nuevas herramientas que nos brindan los avances tecnológicos.

El éxito del tratamiento radicará en la determinación del diagnóstico correcto y éste sólo es completo cuando es realizado de forma adecuada e inteligente, asociando, interpretando y analizando de manera apropiada los datos que ha brindado el paciente y los que hemos recolectado mediante la exploración tanto extraoral como intraoral, percatándonos si en verdad nuestro paciente presenta una patología de origen odontogénico (pulpar o periapical) o simplemente el dolor es un síntoma de algún trastorno que no es propiamente odontogénico; en muchos de estos casos se impone el conocimiento biológico, fisiológico y anatómico de los tejidos de cabeza y cuello.

"Las enfermedades en su inicio son difíciles de diagnosticar y fáciles de curar, con el paso del tiempo si no son diagnosticadas ni tratadas, se convierten en fáciles de diagnosticar pero difíciles de curar".

"Muchas veces vemos a nuestro paciente con un problema, pero no lo observamos; lo oímos, pero no lo escuchamos."



2. OBJETIVOS.

- ☞ Sensibilizar al lector para no encasillar al paciente como un número de tratamiento o un diente enfermo, sino tomar en cuenta todos los aspectos que involucran su estado general de salud (tomar al hombre como un todo).
- ☞ Fomentar el lado humano, científico y artístico de la profesión de Cirujano Dentista contando con el conocimiento teórico-científico, sabiendo realizar los procedimientos pertinentes, adquiriendo la práctica en el quehacer diario (sabiduría práctica) y empatizando con el paciente.
- ☞ Orientar al lector en el manejo de los métodos de exploración clínica, desde la observación del paciente cuando entra a la consulta odontológica, hasta su lenguaje corporal durante la realización de las pruebas complementarias, creándole hábitos para incrementar su habilidad diagnóstica.
- ☞ Alentar al lector al estudio de los signos y síntomas específicos de cada patología tanto pulpar como periapical, evaluando cada caso en particular, ya que ningún paciente es idéntico a otro.
- ☞ Asesorar al lector sobre las posibles causas de un dolor odontogénico sin que la causa sea realmente un dolor pulpar o periapical; determinar cuándo solicitar una interconsulta con otro especialista o remitir al paciente con algún médico en particular.



- ↻ Este trabajo habrá cumplido su cometido si enriquece el saber del lector en cuanto a la clasificación de la patología pulpar y periapical así como la diferenciación de un dolor odontogénico de uno no odontogénico.

Los ojos no pueden ver lo que el cerebro no conoce.



3. CIENCIA Y ARTE DEL DIAGNÓSTICO.

"La clínica es la ciencia de la incertidumbre y el arte de acertar una probabilidad"

La mayoría de las personas, afirman que el conocimiento se encuentra relacionado con la verdad y con proporcionar razones para fundamentar acciones. (Figura 3.1)

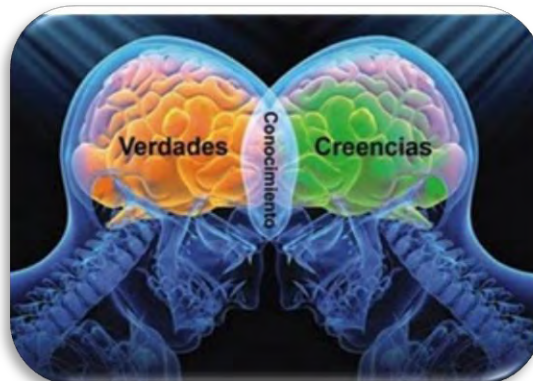

Figura 3.1 Verdades, creencias y conocimiento.

Tomada de: <http://www.iztacala.unam.mx/rivas/NOTAS/Notas1Introduccion/gencomtechpuntualizaciones.html>

Frecuentemente se cree que los conocimientos médico-dentales son simples conocimientos científicos. En realidad la ciencia únicamente se ocupa de cómo las cosas son construidas y de cómo funcionan, pero la ciencia no es suficiente para la formación profesional del odontólogo.

Existen por lo menos tres formas diferentes de conocimiento que el odontólogo necesita para el ejercicio de su profesión y como una tradición que viene desde tiempos de Aristóteles, se hace referencia con términos griegos a estas tres formas: Episteme, Techne y Phronesis. ⁽¹⁾



◆ Episteme, Techne y Phronesis.

Episteme es la palabra que se utiliza para el conocimiento teórico-científico.

Existe un cuerpo principal de conocimiento epistémico dentro de la endodoncia, a saber, en la biología pulpar, la microbiota de los conductos radiculares, los materiales de obturación radicular y los tratamientos a seguir.

La ciencia produce "hechos". Los resultados científicos son presentados en lecturas, artículos y libros de texto, de tal manera que la situación de aprendizaje es unidireccional, dado que la materia está estructurada y existe el tiempo necesario para su lectura y reflexión.

Techne hace referencia a "saber cómo" y lo diferencia del concepto de "saber eso". "Saber cómo" es práctico por naturaleza e implica habilidad y la realización de ciertas acciones. Este concepto de conocimiento no sólo implica la capacidad de hacer las cosas, sino también la de entender qué es lo que se está haciendo. Para decir que una persona posee conocimiento práctico no es suficiente que produzca cosas por mera rutina o hábito. Debe "saber" qué está haciendo y ser capaz de discutir acerca del tema. La práctica debe estar combinada con la reflexión.

Sin duda, quien sabe realizar cierta actividad también tiene generalmente algún saber proposicional acerca de ella, sabe que esa actividad tiene tales o cuales características y a qué fines son los que se ha planteado llegar. ⁽¹⁾



Una parte muy importante del conocimiento endodóntico está caracterizado como Techne ya que con frecuencia, el conocimiento transmitido será por medio del acto de hacer.

Siempre será importante observar cómo trabajan otros odontólogos, realizar los procedimientos uno mismo y reflexionar acerca de lo aprendido.

Phrónesis es la capacidad de pensar acerca de materias prácticas; es decir "sabiduría práctica" y está íntimamente relacionado con las razones por las que se decide actuar de alguna manera por encima de otra.

La sabiduría práctica es una combinación de entendimiento, experiencia y de la capacidad de leer de manera correcta las situaciones individuales.

Phrónesis puede ser aprendida a partir de experiencias propias o ajenas de aquellos que ya dominaran cierta tarea. ⁽²⁾ (Figura 3.2)

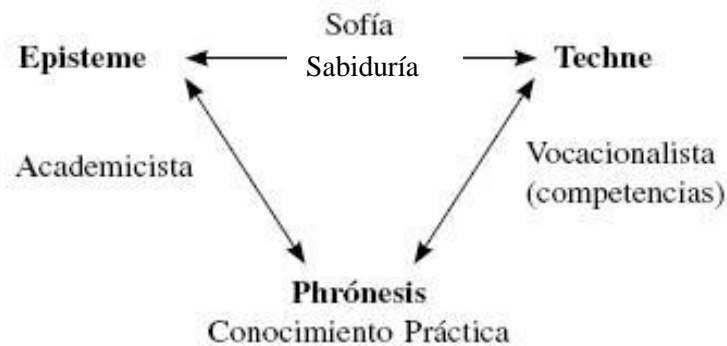


Figura 3.2 Formas de conocimiento: Episteme, Techne y Phrónesis.
Tomada de: <http://www.iztacala.unam.mx/rrivas/NOTAS/Notas1Introduccion/gencomphronesis.html>

La situación clínica demanda que el odontólogo ejerza su sabiduría práctica, "para hacer lo correcto en el momento correcto". ⁽²⁾



Para desarrollar la phronesis, los estudios teóricos de la teoría moral y los principios para la toma de decisiones pueden ser útiles.

La endodoncia es la ciencia y el arte que comprende la etiología, prevención, diagnóstico y tratamiento de las alteraciones patológicas de la pulpa dentaria, sus repercusiones en la región periapical y sus consecuencias en todo el organismo. ⁽³⁾

Para poder establecer un diagnóstico certero y un plan de tratamiento efectivo e individualizado, es necesario contar con un amplio y bien cimentado conocimiento, asumir una adecuada actitud ante el reto de ayudar al paciente a recuperar su salud y bienestar, tener experiencia y habilidades necesarias para recolectar los datos de manera que proporcionen la información necesaria (con todo lo que implica poder realizar una historia clínica de calidad, con hallazgos finos y confiables) y saber interpretarlos de forma correcta. ^(1; 2)

Tal como el arte contemporáneo ha incorporado los avances tecnológicos a su expresión, así el actuar médico debe incluir las nuevas herramientas en su práctica, sin perder por esto su matiz artística y su esencia humana, pues esto permitirá llegar a nuestro propósito: dar un mejor servicio a nuestros pacientes y hacer en sus vidas una diferencia de un modo más eficaz. ⁽⁴⁾

Para poder obtener un correcto diagnóstico deben realizarse una serie de pruebas y exámenes, que aunados al conocimiento científico, la intuición, el sentido común y la experiencia hacen que el diagnóstico sea el más acertado posible y poder optimizar el tratamiento. ⁽⁵⁾



Normalmente, un procedimiento diagnóstico es sugerido ante la presencia de elementos o síntomas anormales para determinadas situaciones de acuerdo a los parámetros comúnmente aceptados como naturales.

Cohen y Burns⁽⁶⁾ opinan que el diagnóstico: "Consiste en reconocer al paciente, determinar la enfermedad y diagnosticarla para llevar a cabo un tratamiento eficaz".

De todos los recursos diagnósticos importantes, el arte de escuchar es el más subestimado. El escuchar con cuidado y atención permite establecer empatía entre paciente y dentista, comprensión y confianza. Esta relación también mejora la confianza en el paciente como informante.⁽⁶⁾

Diagnóstico es una palabra que tiene su origen etimológico en el griego y más aún en la unión de tres vocablos de dicha lengua. En concreto, es un término que está formado por el prefijo *diag* que significa "a través de"; la palabra *gnosis* que es un sinónimo de "conocimiento", y finalmente el sufijo *tico* que se define como "relativo a".⁽⁴⁾

◆ **Características del investigador diagnóstico.**

Un buen investigador del diagnóstico debe poseer:

☞ **Conocimientos:** En principio, el dentista deberá confiar en sí mismo, más que en el laboratorio. Esto incluye el familiarizarse con todas las causas bucofaciales locales del dolor, así como las variadas causas generales, neurológicas y psicológicas.⁽⁶⁾



Deberá tener presentes los múltiples cambios físicos, emocionales y de comportamiento desencadenados por el dolor. Debe tomar en consideración que el dolor constante y abrumador puede afectar el funcionamiento de diversos órganos del cuerpo.

Entre los conocimientos es preciso mencionar también la importante cualidad de saber cuándo y dónde remitir al paciente para alguna interconsulta adicional.

A veces es remitido porque el examinador ha agotado sus conocimientos y requiere ayuda para el diagnóstico. El reconocimiento de sus limitaciones y falibilidad es también una cualidad importante del odontólogo.

☞ **Interés:** Deberá interesarse por el paciente y su problema y dar pruebas de este interés tratándolo con paciencia y comprensión. Si esta actitud no le es natural, el dentista prestará un mejor servicio remitiendo al paciente con otro facultativo.

☞ **Intuición:** Denominado también "sexto sentido" o percepción de la verdadera base del problema o la presencia de lo inaudito. Esta habilidad, que en ocasiones permite un diagnóstico instantáneo, se desarrolla mediante la experiencia amplia con problemas de dolor que plantean diagnósticos poco usuales y múltiples.

Es la intuición la que dice al odontólogo cuando el paciente está ocultando datos importantes o no está diciendo toda la verdad. ⁽⁶⁾



Avisa al examinador cuándo un paciente "sabe demasiado", esto es conoce todas las palabras y síntomas relacionados con determinada afección.

- ☞ **Curiosidad:** Es necesario sentir o desarrollar una curiosidad natural con respecto al paciente y su afección, a fin de conservar la perseverancia para llegar a un diagnóstico.

El dentista al que aburren los minuciosos métodos de diagnóstico nunca tendrá la curiosidad de hurgar un poco más profundo, sondear un poco más, preguntar lo insólito.

- ☞ **Paciencia:** El diagnóstico de un dolor raro puede requerir horas, días y aun meses. Algunos pacientes se quejan de dolor de origen extraño habiéndolo padecido durante años, por lo que no pueden esperar un diagnóstico en cuestión de minutos.

- ☞ **Sentido:** El dentista competente para el diagnóstico deberá poseer la habilidad para comprender lo que le revelan sus sentidos. Ante todo tiene la voz para preguntar y oídos para escuchar, ojos para mirar y manos para tocar y palpar. Señala Friedman⁽⁶⁾ es necesario aprender a escuchar con el tercer oído y mirar con el tercer ojo".

Sin embargo, lo que controla estos sentidos es la mente, y si ésta no indaga y luego razona o no ha acumulado los conocimientos necesarios para averiguar y por último analizar-sintetizar, los sentidos serán inútiles. La mente deberá enumerar las posibles causas del dolor y después ir descartando una por una hasta llegar al diagnóstico correcto. ⁽⁶⁾



◆ **Diferentes Diagnósticos según Kuttler.**

- ☞ **Parcial:** Basándose en un solo dato obtenido se puede formular un diagnóstico parcial de cierta utilidad, eso sería el ojo clínico. Pero el ojo clínico da una visión parcial del enfermo, muy peligrosa para su futuro. El diagnóstico no es un chispazo luminoso que nos inspira la colocación de una etiqueta, más bien es un resumen del problema o problemas del enfermo.
- ☞ **Integral:** Ver al individuo, como un todo.
- ☞ **Provisional:** Se aplica en situaciones de duda, cuando un médico presume que la persona presenta condiciones de un determinado trastorno, pero no cuenta con la suficiente información como para afirmarlo.
- ☞ **De presunción:** Hace referencia a sospechar o conjeturar por tener signos o síntomas de indicio de alguna enfermedad.
- ☞ **Diferencial:** Implica distinguir un trastorno de otros que cuentan con características de presentación similares.
- ☞ **Urgente:** Instar o precisar a su pronta ejecución o remedio.
- ☞ **Inmediato o patognomónico:** Que caracteriza y define una determinada enfermedad. ⁽⁶⁾



∞ **Postoperatorio:** Realizado después de alguna maniobra terapéutica.

∞ **Pospuesto:** Dejar de hacerlo momentáneamente, con idea de realizarlo más adelante. ⁽⁶⁾

Desde la antigüedad el médico clínico se ha valido de sus sentidos para obtener los datos que le permitan diagnosticar y tratar a sus pacientes: la vista, el oído, el tacto, el olfato y, a veces, el gusto han sido siempre sus herramientas básicas. ⁽⁴⁾

Se dice que en todo diagnóstico se concreta, como en un reflector, la luz de muchos siglos de investigación encaminada a iluminar el destino de un hombre y aligerarlo de la causa de sus males. ⁽⁷⁾

◇ **División del proceso diagnóstico.**

El proceso diagnóstico puede dividirse en cinco etapas:

- 1) El paciente le cuenta al médico la razón por la que ha pedido una consulta.
- 2) El clínico pregunta por sus síntomas y los antecedentes que le condijeron a la consulta.
- 3) El clínico realiza una serie de pruebas clínicas objetivas.
- 4) El clínico correlaciona los datos objetivos con los detalles subjetivos y plantea un diagnóstico diferencial.
- 5) El clínico formula un diagnóstico de presunción. ⁽⁸⁾



Facultad
de
Odontología
UNAM

Diagnóstico de enfermedades pulpares y periapicales.

Para que sean eficaces, arte y ciencia deben tomar el mismo rumbo. ⁽⁸⁾

"El buen clínico es un virtuoso que, al igual que su símil de la música, ha dedicado y dedica horas, días y años a descifrar e interpretar las más complicadas partituras que ofrece la enfermedad" ⁽⁴⁾



4. GENERALIDADES

◆ Histofisiología de la pulpa dental.

La pulpa dentaria es un tejido conjuntivo laxo especializado, de origen ectomesenquimatoso, ricamente vascularizado e innervado, que mantiene relación íntima con paredes de dentina (Figura 4.1), ésta relación de interdependencia de dentina y pulpa hace que estos tejidos sean entendidos, reconocidos y estudiados como integrantes de una unidad funcional denominada complejo pulpodentinario. ^(9; 10; 11; 12)

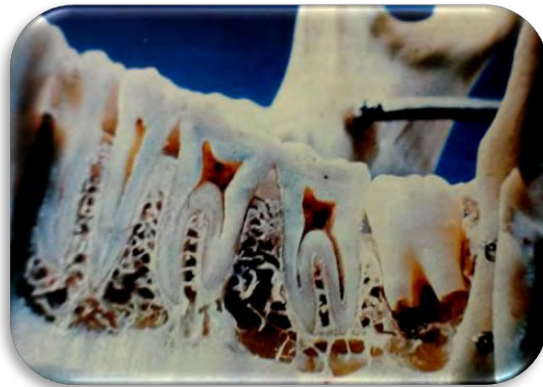

Figura 4.1 Vista panorámica de la cavidad pulpar, rodeada por paredes de dentina.
Tomada de: Leonardo MR. Endodoncia: Tratamiento de conductos radiculares: Principios técnicos y biológicos
Tomo I São Paulo: Artes Médicas; 2005.

La pulpa se aloja dentro de la cavidad central del diente, (cámara pulpar y sistema de conductos radiculares) y se comunica con el ligamento periodontal por medio del foramen apical, foraminas periapicales e incluso por conductos laterales. ^(10; 13) (Figura 4.2)

Desde el punto de vista histológico, la pulpa se asemeja a otros tejidos conjuntivos del cuerpo humano por su contenido de células, fibras, sustancia



fundamental amorfa, líquido tisular, vasos sanguíneos, vasos linfáticos y nervios. ⁽¹³⁾

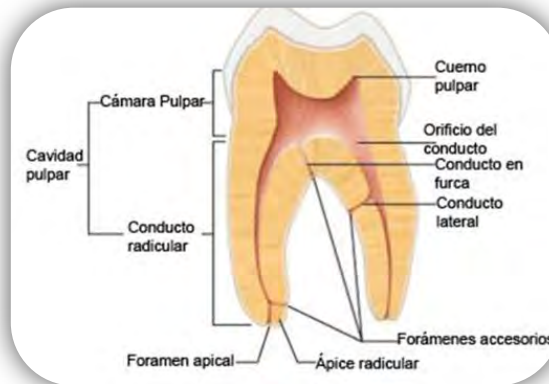


Figura 4.2 Componentes del sistema de conductos radiculares.
Tomada de: Hargreaves KM, Cohen S, Berman LH. Cohen Vías de la pulpa. 10a ed. Barcelona: Elsevier; 2011.

La pulpa está constituida por un 25% de materia orgánica y un 75% de agua. ⁽¹¹⁾

Conformación de la materia Orgánica

| | |
|---------|--|
| Células | <ul style="list-style-type: none">☞ Odontoblastos.☞ Fibroblastos.☞ Macrófagos o histiocitos.☞ Células dendríticas.☞ Linfocitos.☞ Células mesenquimatosas indiferenciadas.☞ Mastocitos. |
|---------|--|



| | |
|-----------------------|--|
| Fibras | <ul style="list-style-type: none">☞ Colágenas.☞ Reticulares.☞ De Oxitalano. |
| Sustancia Fundamental | <ul style="list-style-type: none">☞ Glucosaminoglucanos.☞ Proteoglucanos.☞ Colágeno.☞ Elastina.☞ Interleucina 1.☞ Fibronectina. |

◆ Elementos Celulares de la Pulpa Normal.

☞ Odontoblastos.

Son predominantes dentro del complejo dentino-pulpar. Son células específicas o típicas del tejido pulpar (Figura 4.3), situadas en la periferia y adyacente a la predentina. Los odontoblastos conforman por su disposición en empalizada la capa odontoblástica, la cual es semejante a un epitelio cilíndrico pseudoestratificado en la región coronaria y un epitelio cilíndrico simple en la zona radicular. Los odontoblastos en la porción coronaria alcanzan la cifra de 45.000 mm², y va disminuyendo en la zona radicular. ⁽⁹⁾

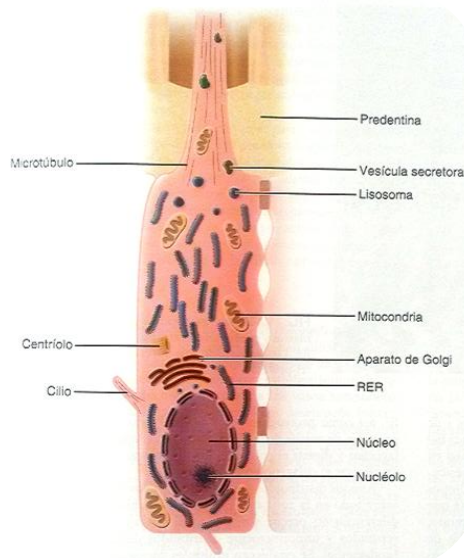


Figura 4.3 Esquema de micrografía de un odontoblasto. Tomada de: Hargreaves KM, Cohen S, Berman LH. Cohen Vías de la pulpa. 10a ed. Barcelona: Elsevier; 2011.

Trowbridge y Kim (2002) refieren que la dentinogénesis, osteogénesis y la cementogénesis son similares en muchos aspectos, por lo tanto los odontoblastos, los cementosblastos y los osteoblastos presentan características similares. Todas estas células poseen una matriz compuesta con fibras colágenas y proteoglicanos, capaz de mineralizarse.

Las diferencias más significativas entre estas células, quizás sean el aspecto morfológico y la relación anatómica que se establece entre ellas y las estructuras que producen. Los odontoblastos presentan prolongaciones celulares que se introducen hacia el interior de los túbulos dentinarios. (Figuras 4.4 y 4.5)

Mjör I (2002) por su parte señala, que la extensión de las prolongaciones odontoblásticas es un punto muy controversial. Muchos investigadores sugieren que los procesos citoplasmáticos o prolongaciones citoplasmáticas



solo se extienden cerca de un tercio de la distancia, desde la predentina al esmalte en dientes normales de jóvenes adultos.

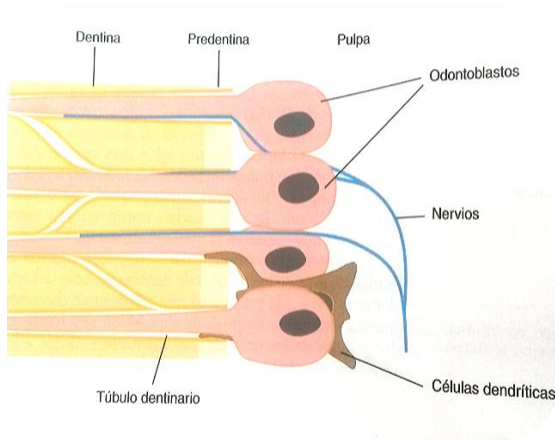


Figura 4.4 Esquema donde se observan las prolongaciones odontoblásticas dentro de los túbulos dentinarios.
Tomada de: Bergenholtz G., Horsted P. B., Reit C. Endodoncia. 2ª. ed. México: El Manual Moderno; 2011.



Figura 4.5 Microfotografía donde se observan las prolongaciones odontoblásticas.
Tomada de: <http://www.cesarrivera.cl/dientes-sensibles-hipersensibilidad-dentinaria>

En cuanto a la vida del odontoblasto no se conoce aún, pero es probable que sea la misma que el diente. Sin embargo Trowbridge y Kim refieren que la vida media del odontoblasto coincide con la vida media de la pulpa viable.

Es importante hacer referencia, que el odontoblastos maduro es una célula altamente diferenciada que ha perdido la capacidad de dividirse. Los nuevos odontoblastos que se originan en los procesos reparativos de la dentina, es a expensas de las células mesenquimatosas indiferenciadas, aunque algunos autores opinan que podría derivar de los fibroblastos pulpares. (9; 8; 10; 12; 14)

☞ **Fibroblastos.**

Son las células principales y más abundantes del tejido conectivo pulpar, especialmente en la corona, donde forman la capa rica en células. Los fibroblastos pulpares son células fusiformes con núcleos ovoides (Figuras 4.6 y 4.7) Sintetizan y secretan la mayor parte de los componentes extracelulares, es decir, el colágeno tipo I y III y la sustancia fundamental.

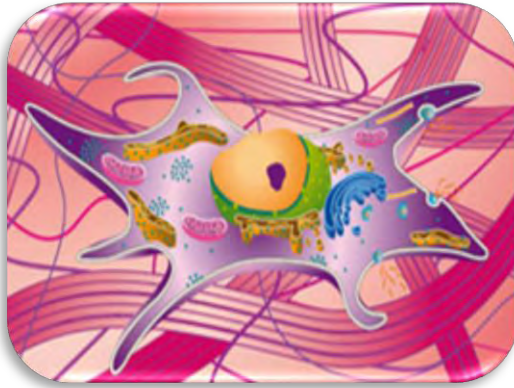


Figura 4.6 Esquema de un fibroblasto.
Tomada de : <http://www.etatpur.es/index.php/dermis>

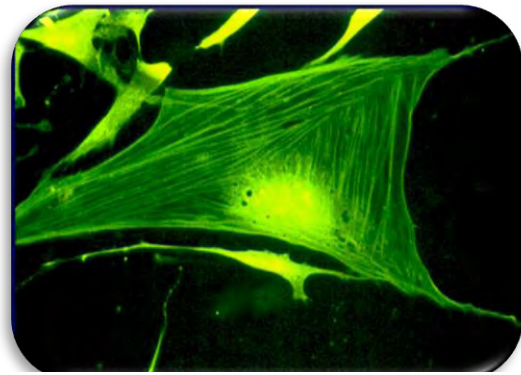


Figura 4.7 Fibroblasto. Microfotografía. Uso de la técnica es de inmunofluorescencia.
Tomada de:
http://sosbiologiacelularytisular.blogspot.mx/2010/09/biologia-celular-citoesqueleto_20.html

Los fibroblastos tienen por función formar, mantener y regular el recambio de la matriz extracelular fibrilar y amorfa: además son células multifuncionales, pues tienen también la capacidad de degradar el colágeno como respuesta ante distintos estímulos fisiológicos del medio interno. (15; 9; 12; 10; 8)

☞ **Macrófagos o histiocitos.**

Son monocitos que han abandonado el torrente sanguíneo, entran en los tejidos y se diferencian en varias subpoblaciones, una de éstas son los macrófagos (Figuras 4.8 y 4.9), los cuales desempeñan funciones activas de endocitosis y fagocitosis.

Debido a su movilidad y actividad fagocítica, estos elementos celulares son capaces de actuar como reservorios, que eliminan hematíes extravasados, células muertas y sustancias extrañas presentes en los tejidos, todo el material ingerido por los macrófagos es destruido por la acción de enzimas lisosomales. (10; 15; 8)

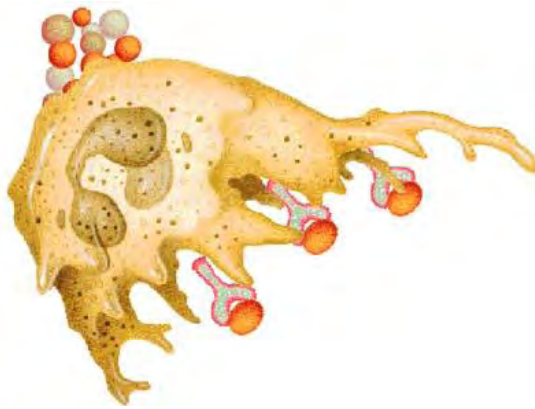

Figura 4.8 Representación esquemática de un macrófago.
Tomada de:
http://www.zonamedica.com.ar/categorias/medicinaiilustrada/asmapediatria/fase_i.htm

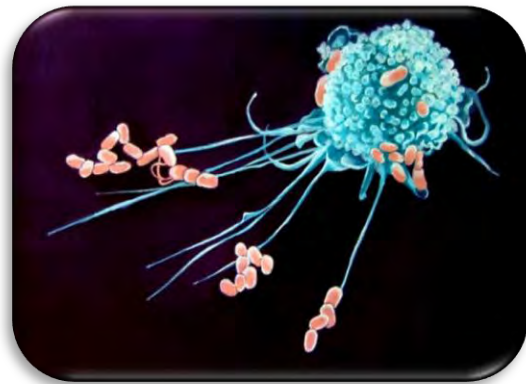


Figura 4.9 Fotomicrografía de un macrófago. Tomada de:
<http://www.tvperu.gob.pe/noticias/tecnologia/ciencia/47441-las-celulas-inmunes-juegan-un-papel-relevante-en-el-embarazo-temprano-.html>

☞ Células Dendríticas.

Son elementos accesorios del sistema inmune. Las células dendríticas se localizan especialmente en los tejidos linfoides, pero también están ampliamente distribuidas por los tejidos conectivos, entre ellos el de la pulpa. (8; 15)

☞ Linfocitos.

Se ha demostrado que en la pulpa sana solamente posee linfocitos de tipo T, los linfocitos B normalmente están ausentes (Figura 4.10). Los linfocitos T participan en la respuesta inmunológica inicial; esta células se activan mediante mecanismos inmunológicos ante la presencia de antígenos



provenientes de la caries. La interacción entre ambos tipos de linfocitos facilitaría la diferenciación de linfocitos B en células plasmáticas, las cuales elaboran anticuerpos específicos contra los antígenos que han propiciado la respuesta inflamatoria. ⁽¹⁵⁾

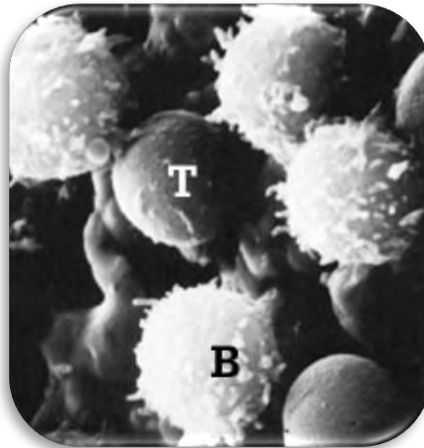


Figura 4.10 Foto de Linfocitos T y B obtenida mediante microscopía electrónica de barrido.
Tomada de: <http://www.sanidadanimal.info/cursos/inmuno2/ca022.htm>

☞ **Células Mesenquimatosas Indiferenciadas.**

Estas células derivan del ectodermo de las crestas neurales. Constituyen las células de reserva de la pulpa por su capacidad de diferenciarse en nuevos odontoblastos o fibroblastos, según el estímulo que actúe.

Ten Cate (1986) refiere que estas células se hallan en toda el área celular y en la zona central de la pulpa y se relacionan a menudo con los vasos sanguíneos. Baume referido por Ingle (1996), revisó estudios ultraestructurales que sugieren la existencia de conexiones citoplasmáticas entre los odontoblastos y éstas células mesenquimatosas subyacentes. El mismo autor señaló que al morirse o lesionarse los odontoblastos, a través de tales conexiones se pueden enviar señales a éstas células menos



diferenciadas y hacer que se dividan y se diferencien, formando odontoblastos o células similares a estas.

El número de células mesenquimáticas disminuye con la edad, lo cual produce una reducción en la capacidad de autodefensa de la pulpa. ⁽¹⁵⁾

☞ **Mastocitos.**

Mjör I (2000) refiere que los mastocitos no se encuentran en las pulpas normales, pero se encuentran abundantemente en las pulpas inflamadas.

Farnoush A (1984) señala que existen muchas controversias sobre la presencia de mastocitos en pulpas dentales. El autor realizó un estudio donde fueron observadas las pulpas dentales de dientes permanentes libres de caries y dientes primarios con caries, los resultados indicaron que los mastocitos están presentes en pulpas tanto inflamadas como no inflamadas.

(8; 15)

◆ **Fibras.** (Figura 4.11)

☞ **Fibras colágenas.**

Están constituidas por colágeno tipo I, el cual representa aproximadamente el 60% del colágeno pulpar. Su distribución y proporción difiere según la región. Son pocas y de forma irregular en la pulpa coronaria y en la zona radicular adquieren una disposición paralela y están en mayor concentración. Su densidad y diámetro aumenta con la edad. ^(12; 8)

☞ **Fibras elásticas.**

Son muy escasas en el tejido pulpar, se encuentran localizadas exclusivamente en las delgadas paredes de los vasos sanguíneos y su principal componente es la elastina. ^(15; 11)



∞ **Fibras Reticulares.**

Están formadas por delgadas fibrillas de colágeno tipo III asociadas a fibronectina. Ambos tipos de colágeno I y III son sintetizados por los fibroblastos. Las fibras reticulares son muy finas, se distribuyen de forma abundante en el tejido mesenquimatoso de la papila dental. Estas fibras se disponen al azar, excepto a nivel de la región odontoblástica donde se mezclan con las células y constituyen el plexo de Von Korff. Además puede aumentar el diámetro con la edad, pero en menor proporción que las colágenas. ^(15; 11)

∞ **Fibras de oxitalán.**

Se les considera fibras elásticas inmaduras, su función se desconoce. ⁽¹¹⁾

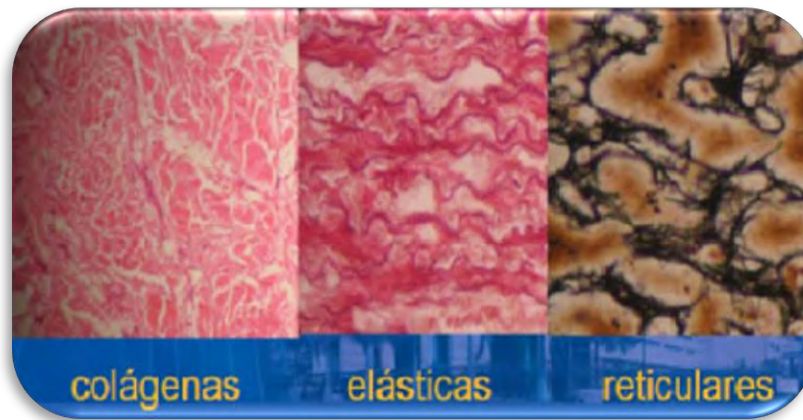


Figura 4.11 Microfotografía de los diferentes tipos de fibras.
Tomada de: http://gavetasdemiescriptorio.blogspot.mx/2013_01_01_archive.html

◇ **Sustancia Fundamental.**

La sustancia fundamental o matriz extracelular amorfa, es una sustancia homogénea, transparente, incolora, amorfa, de consistencia similar a un gel, rodea y da apoyo a las células y a las fibras. Está constituida principalmente por proteoglucanos, glucoproteínas estructurales como fibronectina y sustancias exógenas como agua, proteínas plasmáticas y nutrientes.



Funciona como un verdadero medio interno, a través del cual las células reciben los nutrientes provenientes de la sangre arterial; igualmente los productos de desechos son eliminados en él para ser transportados hacia la circulación eferente. (15; 11; 10)

◆ **Estructura morfológica.**

En el tejido pulpar diferenciado se distinguen cuatro zonas periféricas altamente organizadas de la parte externa al interior: (Figura 4.12)

| Zona | Características |
|---------------------|--|
| Zona Odontoblástica | <p>Zona más superficial de la pulpa , se integra por una capa de odontoblastos, formando una empalizada en íntima relación con la preentina (matriz de dentina sin mineralizar).</p> <p>Los odontoblastos son células que presentan el cuerpo en la pulpa mientras que sus prolongaciones se localizan en el interior de los túbulos dentinarios.</p> <p>La presencia de fibras amielínicas desempeña un importante papel en la sensibilidad dentinaria.</p> |



| | |
|--|---|
| <p>Zona pobre en Células o Zona subodontoblástica o Capa acelular o Zona Oligocelular o Capa basal De Weil</p> | <p>Esta capa se encuentra situada por debajo de la anterior, tiene aproximadamente 40 μm de espesor. Está conformada por capilares sanguíneos, fibras nerviosas amielínicas y las finas prolongaciones citoplasmáticas de los fibroblastos. Se puede identificar en ella el plexo nervioso de Raschkow, el plexo capilar subodontoblástico, células dendríticas y fibroblastos.</p> |
| <p>Zona rica en Células</p> | <p>Se caracteriza por su amplia densidad celular, donde se destacan las células ectomesenquimáticas o células madre de la pulpa y los fibroblastos que originan las fibras de Von Korff. Además esta capa puede contener un número variable de macrófagos, células dendríticas y linfocitos. Esta capa es mucho más predominante en la pulpa coronal que la radicular.</p> |



| | |
|---|---|
| <p>Zona central o Pulpa propiamente dicha</p> | <p>Es la masa central de la pulpa, está formado por el tejido conectivo laxo característico de la pulpa, con sus distintos tipos celulares, escasas fibras inmersas en matriz extracelular amorfa y abundantes vasos y nervios. El componente celular está formado principalmente por fibroblastos, células mesenquimáticas y macrófagos.</p> |
|---|---|

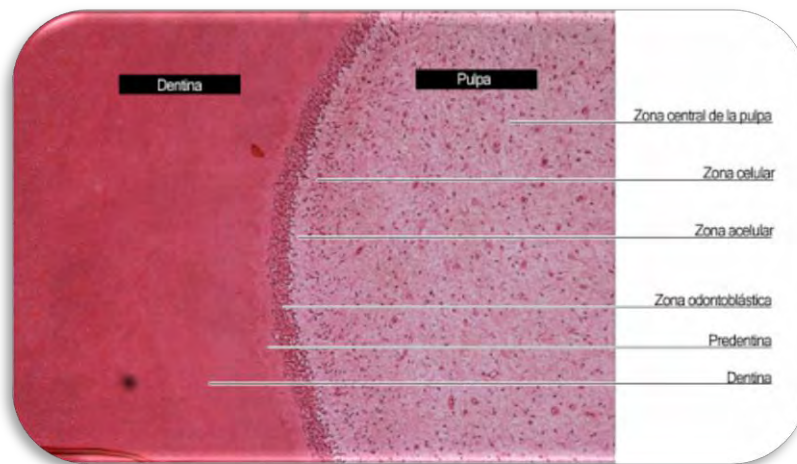


Figura 4.12 Corte histológico de tejido pulpar teñido con hematoxilina y eosina donde se aprecian las zonas morfológicas de la pulpa madura. Tomada de: http://histologiaoral.awardspace.us/?page_id=167

◆ Microcirculación pulpar.

La pulpa dental es un tejido muy vascularizado, por lo menos durante la juventud (Figura 4.13). El flujo sanguíneo es dos veces mayor en la zona coronal que en la radicular. (12; 10; 8)



La vascularización de la pulpa es mejor definida como microcirculación ya que no posee arterias ni venas sino arteriolas y vénulas.

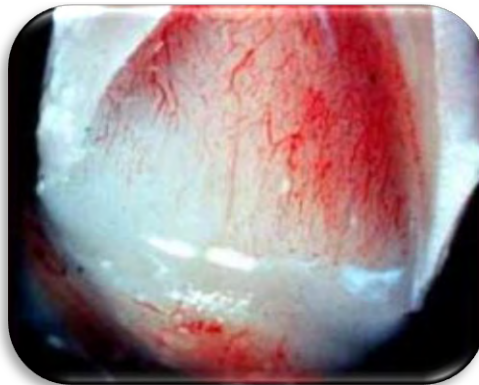


Figura 4.13 Corte longitudinal de un diente fresco.
Se evidencia el suministro vascular de una pulpa joven. Tomada de: www.usd.uhc.edu, 2001.

Las arteriolas que provienen de arterias del periodonto, cruzan el foramen apical, las foraminas e incluso los conductos laterales, y se dirigen hacia la pulpa central. A partir de ahí sufren innumerables anastomosis laterales, formando un rico plexo capilar hacia la capa odontoblástica, brindando a los odontoblastos una rica fuente de metabolitos.

La vía de retorno está conformada por capilares que convergen dando origen a las vénulas que van tornándose más gruesas a medida que se dirigen a la porción central de la pulpa dentaria. Las vénulas salen por los forámenes y foraminas apicales, desembocando en las venas del periodonto.

El área de mayor actividad circulatoria está en los capilares sanguíneos. Éstos regulan el transporte y la difusión de sustancias, pues sus paredes funcionan como una membrana semipermeable. (12; 10; 8)



La circulación linfática acompaña en su trayecto a la circulación sanguínea. (Figura 4.14) Inicia en la periferia de la pulpa, se conduce a la zona central y la atraviesan; en la zona acelular los capilares linfáticos son como agujeros ciegos que desembocan en uno o dos vasos de mayor calibre a través de del foramen apical, donde los vasos colectores drenan el producto (exudados y trasudados inflamatorios, así como restos celulares) vía ligamento periodontal hacia los nódulos linfáticos regionales. ^(12; 10; 8)

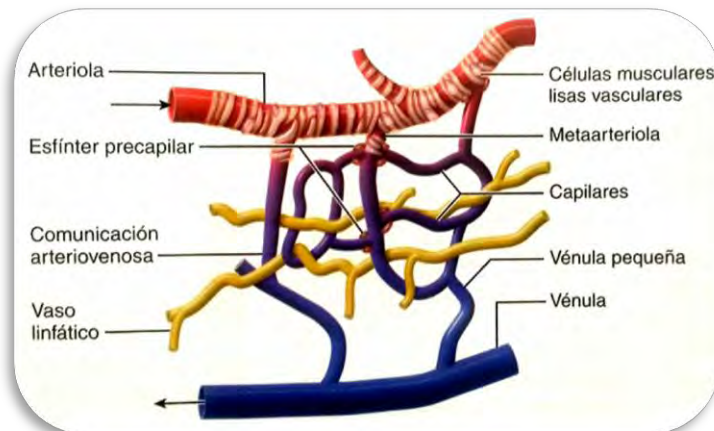


Figura 4.14 Representación esquemática de microcirculación pulpar.
Tomada de: Torabinejad M., Walton R. E. Endodoncia Principios y Práctica. 4a.ed. Barcelona : Elsevier; 2010.

◆ Inervación pulpar.

El tejido pulpar es uno de los más ricamente inervados del organismo, es un órgano sensorial capaz de transmitir estímulos dolorosos al Sistema Nervioso Central. El dolor es el "lenguaje" que tiene este órgano para manifestar alguna alteración en su comportamiento.

Los nervios entran al diente por medio del foramen apical, haciendo compañía a elementos vasculares y linfáticos. ⁽⁸⁾



La inervación de la pulpa es proporcionada por las ramas maxilar y mandibular del quinto par craneal o nervio trigémino. Los nervios entran al diente por medio del foramen apical, acompañados de elementos vasculares y siguiendo una distribución similar hasta la región coronaria, donde se abren en abanico bajo la zona rica en células, se dividen para formar fascículos pequeños que finalmente se ramifican en un plexo de axones nerviosos únicos conocido como, plexo de Raschkow.

La inervación pulpar incluye neuronas aferentes, que conducen los estímulos sensoriales, y neuronas autónomas o eferentes, que permiten la regulación de la microcirculación. (8)

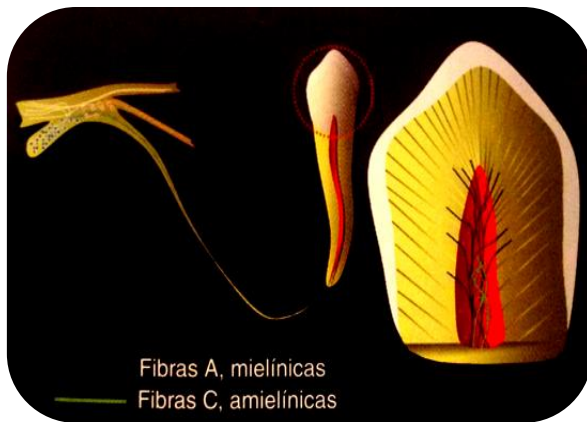
Las fibras nerviosas se suelen clasificar de acuerdo con el diámetro, la velocidad de conducción, y la función.(Figura 4.15)

| Tipo de fibra | Función | Diámetro (µm) | Velocidad de conducción (m/s) |
|---------------|--------------------------------|---------------|-------------------------------|
| Aα | Motora, propiocepción | 12-20 | 70-120 |
| Aβ | Presión, tacto | 5-12 | 30-70 |
| Aγ | Motora en los husos musculares | 3-6 | 15-30 |
| Aδ | Dolor, temperatura, tacto | 1-5 | 6-30 |
| B | Autónoma preganglionar | <3 | 3-15 |
| C raíz dorsal | Dolor | 0,4-1,0 | 0,5-2,0 |
| Simpática | Simpática posganglionar | 0,3-1,3 | 0,7-2,3 |

Figura 4.15 Clasificación de las fibras nerviosas.

Tomada de: Hargreaves KM, Cohen S, Berman LH. Cohen Vías de la pulpa. 10a ed. Barcelona: Elsevier; 2011.

En la pulpa existen dos tipos de fibras nerviosas sensoriales: mielínicas (fibras A) y amielínicas (fibras C) (Figura 4.16), los dos tipos pueden ser nociceptoras. (8)



Las fibras A pueden ser β ($A\beta$) y δ ($A\delta$), ambas inervan los túbulos dentinarios y se estimulan por movimientos del fluido dentinario. Aproximadamente el 90% de las fibras A son $A\delta$ y se localizan en la región periférica de la pulpa.

Figura 4.16 Localización de fibras sensitivas interdentes. Tomada de: Hargreaves KM, Cohen S, Berman LH. *Códen Vías de la pulpa*. 10a ed. Barcelona: Elsevier; 2011.

Estas fibras conducen sensaciones de dolor agudo y punzante.

Las fibras C terminan en el tejido pulpar per se, ya sea como terminaciones nerviosas libres o como ramificaciones alrededor de los vasos sanguíneos; estas fibras están implicadas en el dolor ardiente y sordo. ⁽⁸⁾

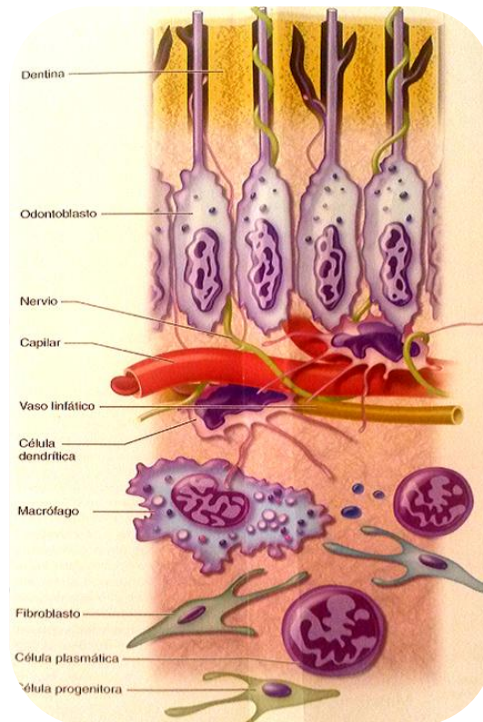


Figura 4.17 Diagrama de la organización de la pulpa. Tomada de: Torabinejad M., Walton R. E. *Endodoncia Principios y Práctica*. 4a.ed. Barcelona: Elsevier; 2010.



◊ **Funciones de la pulpa.**

La pulpa cumple cinco importantes funciones:

- ☞ **Inductiva:** La pulpa interviene en el inicio del desarrollo de la dentina y esta a su vez contribuye a la formación del esmalte dental, ambos procesos son interdependientes ya que el epitelio del esmalte induce la diferenciación de los odontoblastos, y los odontoblastos y la dentina inducen la formación del esmalte. ⁽¹²⁾

- ☞ **Formativa:** La pulpa tiene como función esencial formar la dentina, la capacidad dentinogénica se mantiene mientras dura su vitalidad. La elaboración de la dentina está a cargo de los odontoblastos y según el momento en que esta se produzca se forman los diferentes tipos de dentina: primaria, secundaria y terciaria o reparativa. La dentina primaria se deposita durante la formación del diente hasta que entra en oclusión, la secundaria se forma después de la dentina radicular. La terciaria se forma en respuesta a distintos estímulos irritantes como: biológicos (caries) físicos (calor, presión) o químicos (sustancias nocivas provenientes de materiales dentales). Puede ser de reacción, cuando es producida por los odontoblastos preexistentes, o reparadora, cuando ocurre la muerte de los odontoblastos y son sustituidos por nuevos odontoblastos, también llamados odontoblastoides. ^(10; 16; 12)

- ☞ **Nutritiva:** La pulpa nutre la dentina a través de las prolongaciones odontoblásticas y de los metabolitos que provienen del sistema vascular pulpar que se difunden e través del líquido dentinario. ⁽¹⁵⁾



☞ **Defensiva o reparadora:** La pulpa tiene gran capacidad reparativa, los odontoblastos producen dentina en respuesta a las diferentes irritaciones. Las dos líneas de defensa son: la formación de dentina peritubular y la formación de dentina terciaria. ^(12; 15)

☞ **Sensitiva:** La pulpa, mediante los nervios sensitivos responde ante los diferentes estímulos o agresiones, con dolor dentinario o pulpar. Weine señala que su función sensitiva o nerviosa es porque sus nervios motores y sensitivos desempeñan un papel esencial en la transmisión del dolor y el control de los vasos sanguíneos. ^(17; 8; 10)

◇ **Características del periápice.**

El periodonto es el tejido que rodea y reviste la raíz del diente y está constituido por el cemento, el ligamento periodontal (LPD) y el hueso alveolar. (Figura 4.18)

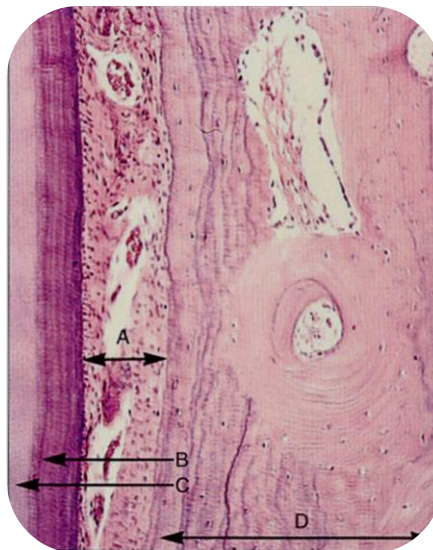


Figura 4. 18 , A= LPD, B= Cemento, C= dentina y D=hueso alveolar.
Tomada de: Stock C.J.R, Gulabivala K., Walker R.T., Goodman J. Atlas en color y texto de endodoncia. 2a. ed.
Madrid: Harcourt Brace, 1996.



La pulpa y el periodonto están unidos en aquellos sitios en los que los vasos sanguíneos entran y salen del diente por medio del foramen, las foraminas y conductos accesorios.

Los principios biológicos indican que el punto en el que deben terminar las preparaciones endodóncicas es la unión entre la pulpa y el periodonto, a nivel de la constricción apical. ⁽¹²⁾

◆ **Cemento**

Es un tejido conjuntivo mineralizado y avascular, que forma la cubierta exterior de la raíz anatómica del diente, se va depositando a lo largo de la vida. ⁽¹⁸⁾

Sirve para la inserción de fibras del ligamento periodontal (fibras de Sharpey) y por lo tanto forma la interface entre la dentina y el ligamento periodontal. ⁽¹²⁾

Se cree que la formación de cemento alrededor del agujero apical es una consecuencia de la cicatrización efectiva que se observa tras el tratamiento endodóntico. ⁽¹⁸⁾

∞ **Propiedades físicas.**

- **Color:** Blanco, más oscuro y opaco que el del esmalte.
- **Dureza:** Menor que el esmalte y la dentina, similar al hueso.
- **Permeabilidad:** Es permeable pero menos que la dentina.
- **Radiopacidad:** Semejante al hueso, por lo que tiene el mismo índice de radiopacidad que éste, su escasa visibilidad radiográfica se debe a su mínimo espesor. ⁽¹⁹⁾



☞ Tipos de cemento radicular.

- **Cemento fibroso intrínseco acelular primario.**

Es el primer cemento en formarse, va desde el borde cervical hasta el tercio cervical en algunos dientes mientras que en otros (incisivos y caninos) se extiende en toda la raíz. Contiene colágeno producido por cementoblastos y fibroblastos.

- **Cemento fibroso extrínseco acelular primario.**

Se forma sobre las fibras periodontales primarias una vez que éstas se han incorporado al cemento fibroso intrínseco acelular primario.

- **Cemento fibroso intrínseco acelular secundario.**

Desempeña la función de inserción de pocas fibras periodontales, es más frecuente en la parte apical de la raíz de premolares y molares.

- **Cemento fibroso mixto celular secundario.**

Es un cemento de adaptación que va incorporando fibras periodontales conforme se van formando. Tiene una distribución y extensión variables.

- **Cemento fibrilar acelular.**

A veces se encuentra solapándose con el esmalte, no interviene en la inserción de fibras. ⁽¹⁸⁾

◇ **Ligamento Periodontal LPD.**

Es un tejido conjuntivo especializado, fibroso y denso que sustenta el diente y lo fija a su alveolo. Su principal componente es el colágeno, que está incluido en una matriz similar a un gel. Las fibras se organizan en grupos

específicos con funciones concretas: Fibras gingivales, transeptales, de la cresta alveolar, horizontales, oblicuas y apicales. (Figura 4. 19)

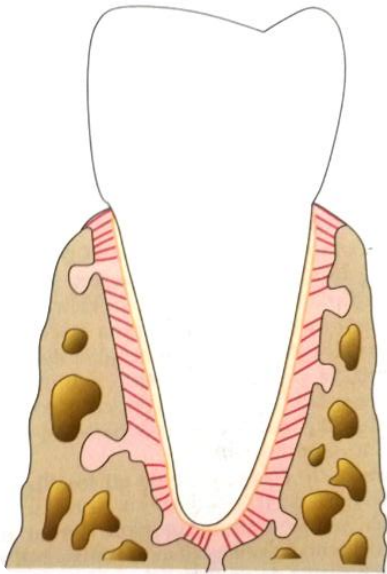


Figura 4.19 Representación esquemática de las fibras periodontales. Tomado de: De Lima ME. Endodoncia de la Biología a la Técnica. 1a ed. Caracas: Amolca; 2009.

El LPD tiene una función propioceptora y actúa como un colchón gracias a su sistema fibrohidráulico, absorbiendo las fuerzas oclusales, evitando que se transmitan al hueso circundante. El LPD tiene una gran capacidad de adaptación; responde a las sobrecargas funcionales ensanchándose para aliviar la carga sobre el diente. ⁽¹⁸⁾

Posee una vascularización muy extensa y compleja, innervación vegetativa y sensitiva.

Las conexiones vasculares entre la pulpa y el periodonto son vías por la que se transmiten la inflamación y los microorganismos de un tejido a otro. ⁽¹⁸⁾

El grosor normal del LPD es de 0,15 a 0,21 mm. Varía según los diferentes dientes, la edad y el estado funcional. ⁽¹²⁾

◆ Hueso alveolar

Es el hueso que reviste el alvéolo y sirve de anclaje para las fibras periodontales. Consta de dos placas de hueso cortical separadas por hueso



esponjoso. Los espacios existentes entre las trabéculas de hueso esponjoso están llenos de médula ósea, formada por tejido hematopoyético en los primeros momentos de la vida y por tejido adiposo más tarde. El hueso cortical contiguo al LPD tiene un aspecto radiológico de una línea blanca densa próxima a la línea oscura del ligamento. ⁽¹⁸⁾

El hueso es un tejido dinámico que se forma y se reabsorbe continuamente en respuesta a las necesidades funcionales. Es fácilmente reabsorbido por mediadores inflamatorios. ⁽¹²⁾



5. Historia Clínica, exploración y pruebas Complementarias.

El tratamiento endodóntico se ha convertido en un quehacer diario de toda consulta odontológica actual. La sociedad ha asumido como "normal" el poder mantener el mayor número de piezas dentarias en boca sin considerar su patología. Esto nos lleva a enfrentarnos a situaciones cada días más complejas y en las que se le exige al odontólogo una casi total garantía de éxito.

Para afrontar esta garantía de éxito el primer factor en consideración y el más crítico, es saber a que nos enfrentamos. ⁽²⁰⁾

El diagnóstico en Endodoncia es una etapa subjetiva de la terapia endodóntica, ya que está basada en la interpretación de signos y síntomas existentes que son asociados con las respuestas obtenidas de la realización de algunas pruebas de sensibilidad pulpar. Estas, a su vez, se presentan como resultado de alguna sensación dolorosa. ⁽²¹⁾

El gran desafío de reconocer el factor etiológico responsable del dolor en las estructuras bucales, distingue la etapa del diagnóstico como fundamental y superlativa en la toma de decisiones para la elaboración de un plan de tratamiento y la ejecución del mismo, tomando en consideración las características del paciente, del diente y nuestras capacidades profesionales.

(10; 20)



◊ Expediente clínico-médico.

La anamnesis constituye el primero, y tal vez el paso más importante para la obtención del diagnóstico.

La anamnesis debe contener:

- ∞ Ficha de identificación del paciente.
- ∞ Motivo principal de la consulta.
- ∞ Historia Clínica General.
- ∞ Ficha Endodóntica.

∞ **Ficha de identificación del paciente:**

Será la primera parte que conformará el expediente clínico médico.

Su contenido nos presentará al paciente y tendrá datos básicos sobre el mismo como son: (Figura 5.1)

- ★ Número de expediente.
- ★ Lugar y fecha donde se realiza el interrogatorio.
- ★ Por quien es referido.
- ★ Nombre del paciente (Apellido paterno, materno y nombres).
- ★ Edad.
- ★ Género.
- ★ Domicilio.
- ★ Teléfonos (Local, celular y el de un conocido).
- ★ Ocupación.



| | | | |
|----------------------|--------|------------|---------------|
| No. de exp: | Lugar: | Fecha: | Referido por: |
| Nombre del paciente: | | Edad: | Género: |
| Domicilio: | | Colonia: | C.P. |
| Teléfonos: | | Ocupación: | |

Figura 5.1 Modelo de ficha de identificación del paciente.

☞ **Motivo principal de la consulta:**

La comunicación entre el paciente y el clínico debe abarcar todos los detalles pertinentes de los acontecimientos que llevaron al paciente a pedir una consulta.

El clínico debe dirigir la conversación para que la narración de los hechos sea lo más clara y concisa posible y se obtenga toda la información necesaria acerca de los síntomas del paciente y su desarrollo a través del tiempo. ⁽⁸⁾

Hay algunas preguntas que ayudan en la obtención de estos datos y sus características como lo son:

- ★ Localización: ¿Puede señalar cuál es el diente que le molesta?
- ★ Comienzo: ¿Cuándo aparecieron los síntomas por primera vez?
- ★ Intensidad: ¿Qué tan intensa es la molestia?
- ★ Factores desencadenantes y/o atenuantes ¿Qué estimula o disminuye los síntomas?
- ★ Duración: ¿Los síntomas ceden al poco tiempo o, por el contrario, perduran mucho tiempo una vez provocados?
- ★ Frecuencia: ¿Cuál es la frecuencia del dolor?
- ★ ¿Cómo es el dolor?



El principal motivo de la consulta debe documentarse con las palabras propias del paciente para que sirva de referencia en el futuro y verificar el diagnóstico. ^(12; 8)

☞ **Historia Clínica General.**

Cuando el paciente se vaya a someter a algún tratamiento dental, es fundamental el conocimiento de sus condiciones generales de salud.

La historia clínica general debe contener:

- **Antecedentes heredo-familiares:**

(abuelos, padres, tíos, cónyuge, hijos, primos). Investigar: diabetes mellitus, enfermedades tiroideas, hipertensión arterial, cardiopatías, nefropatías, enfermedades broncopulmonares, neurológicas mentales, alcoholismo, cefaleas, drogadicción, enfermedades infectocontagiosas, predisponentes, transmisibles, reumáticas y neoplásicas.

- **Antecedentes personales no patológicos:**

Alimentación: (cantidad y frecuencia en el consumo de alimentos por semana: leche, carne, huevo, verduras, frutas, cereales, leguminosas, etcétera).

- **Habitación:** Tipo de vivienda (jacal, departamento, vecindad, casa sola); distribución de la vivienda (número de cuartos y servicios, número de personas por habitación, convivencia con animales, tipo y número); higiene de la vivienda (iluminación, ventilación); baño (intra o extradomiciliario, individual o compartido). ⁽²²⁾



- **Hábitos higiénicos individuales:** (Aseo personal, baño, cambio de ropa, lavado de manos, aseo dental).
- **Uso del tiempo libre:** (horario de descanso y recreación, deportes y pasatiempos, vacaciones).
- **Inmunizaciones:**
Vacunas y número de dosis (Sabin, DPT, pentavalente, BCG, etcétera).
Biológicos (suero antirrábico, antialacrán, anticrotálico, gammaglobulina, anti-Rh).
- **Antecedentes personales patológicos:**
Infectocontagiosos, enfermedades exantemáticas, enfermedades crónico-degenerativas y parasitarias, alérgicos, quirúrgicos, traumáticos, transfusionales, convulsivos, adicciones (tabaquismo, alcoholismo, drogas) y hospitalizaciones previas. ^(23; 22)

Hay enfermedades o estados patológicos que pueden interferir en el tratamiento endodóntico. Dentro de estas variables patológicas podemos encontrar:

Hipertensión arterial.

Las principales condiciones se relacionan con el anestésico a utilizar, el estrés al que es sometido el paciente durante la atención odontológica y por proceso doloroso que puede estar presente, mismo por el que acudió a la consulta dental. ^(23; 22)



 **Cardiopatías y fiebre reumática.**

El cirujano dentista, después de identificar un paciente cardiópata por medio de la anamnesis, tratará de obtener informaciones sobre el estado actual de la enfermedad. Se debe hacer una interconsulta con el médico que trata al paciente, informar si esa determinada cardiopatía tiene riesgo o no para endocarditis y que juntos tomen las medidas necesarias para la prevención de esta complicación. Este es un procedimiento, que además de ético, indudablemente contribuye para aumentar la seguridad del profesional y la del propio paciente. La cobertura profiláctica antibiótica es de vital importancia en estos pacientes.

◆ **Profilaxis antibiótica.**

La profilaxis antibiótica consiste en administrar antibióticos a pacientes que no presentan evidencias de infección, con la finalidad de prevenir la colonización de bacterias y sus complicaciones en el período postoperatorio. Parece haber consenso en el uso profiláctico de antibióticos para prevenir infecciones a distancia, en pacientes que presentan ciertas condiciones de riesgo en intervenciones odontológicas que causan bacteriemia transitoria. Es el caso de pacientes con determinadas cardiopatías que pueden predisponer a la endocarditis infecciosa. ⁽²¹⁾

Endocarditis Bacteriana (EB).

Alteración inflamatoria proliferativa del endocardio, causada por infección de microorganismos, con alto índice de mortalidad.



Los principales factores de riesgo de la EB son las lesiones del endocardio, causadas por enfermedades congénitas o adquiridas, que alteran la hemodinámica del corazón, causando turbulencia y predisponiendo a la aposición de plaquetas y de fibrina y la subsiguiente colonización bacteriana. Esta colonización bacteriana se disemina por vía sanguínea y pueden provocar septicemia o un cuadro de embolia pulmonar o cerebral. Las condiciones cardíacas se clasifican como de riesgo alto, moderado y mínimo para la EB.

Grupos de Riesgo para profilaxis según la (AHA) American Heart Association:

Pacientes con riesgo ALTO de Endocarditis bacteriana:

1. Válvulas cardíacas protésicas, incluyendo biológicas, homoinjerto.
2. Endocarditis bacteriana previa.
3. Enfermedades cardíacas congénitas cianóticas complejas (ventrículo único, tetralogía de Fallot, transposición de las grandes arterias).
4. Shunts o conductos pulmonares sistémicos quirúrgicamente contruidos.

Pacientes con riesgo MODERADO de Endocarditis bacteriana:

1. Disfunción valvular adquirida (enfermedad cardíaca reumática)
2. Gran parte de las malformaciones cardíacas congénitas (diferentes a las citadas para los pacientes con riesgo alto ó bajo)
3. Cardiomiopatía hipertrófica.
4. Prolapso de válvula mitral con regurgitación valvular y/o láminas aumentadas de espesor.



Pacientes con riesgo BAJO de Endocarditis bacteriana:

1. Prolapso de válvula mitral sin regurgitación
2. Enfermedad de Kawasaki previa sin disfunción valvular o enfermedad cardíaca reumática.
3. Murmullo cardíaco fisiológico, funcional o inocente.
4. Cirugía previa de bypass de arteria coronaria
5. Defecto aislado en el septum del secundum atrio.
6. Reparación quirúrgica o defecto en el septo atrio, defecto en el septum ventricular o ducto arterial patentes (sin residuos con más de 6 meses) ^(23; 22)

**REGIMEN PROFILÁCTICO PARA ENDOCARDITIS BACTERIANA
(American Heart Association)**

▪ **Adultos:**

Amoxicilina 2g vía oral 1 hora antes del procedimiento.

Imposibilidad oral:

Ampicilina 2g IM ó IV 30 minutos antes del procedimiento.

▪ **Alérgicos a la penicilina:**

Clindamicina 600 mg vía oral 1 hora antes del procedimiento.

▪ **Imposibilidad vía oral en alérgicos a la penicilina:**

Clindamicina 500 mg. IM o IV 30 minutos antes del procedimiento.

▪ **Niños:**

Amoxicilina 50mg/Kg vía oral 1 hora antes del procedimiento.

▪ **Alérgicos a la penicilina:**

Clindamicina 20mg/kg vía oral 1 hora antes del procedimiento.

Estos pacientes pueden presentar bacteremias transitorias. ^(21; 23; 22)



 **Asma.**

Es un proceso alérgico desencadenado muchas veces por problemas de tipo emocional. La tensión durante el tratamiento odontológico puede desencadenar una crisis. Se sugiere que las citas sean cortas y matutinas.

 **Cirugía o transfusión.**

Se debe averiguar el motivo de la cirugía o de la transfusión, evaluar el riesgo de posibles contaminaciones y el uso de una terapia de profilaxis antibiótica.

 **Anemia.**

Frente a alteraciones significativas en el hemograma, el tratamiento debe ser pospuesto.

 **Hemofilia**

El riesgo mayor para el paciente es la producción de una hemorragia durante la terapia. De esta forma es necesario un control exhaustivo y que el caso sea llevado en equipo, debe tenerse especial cuidado durante el aislamiento absoluto y la extirpación de una pulpa vital.

 **Leucemia.**

La remoción de focos de infección en estos pacientes es de fundamental importancia, debido a su menor capacidad de defensa. ⁽²¹⁾

 **Diabetes mellitus:**

Si el paciente se encuentra correctamente controlado, esta enfermedad crónica no representa ningún impedimento para la realización del tratamiento de conductos. La reparación en pacientes con esta patología es más lenta y esto es un factor que debe tomarse en cuenta en los casos de dientes que



presenten lesión en periápice. Estos pacientes son propensos a infecciones por lo que es necesaria la profilaxia antibiótica.

 **Insuficiencia renal.**

Debe tenerse cuidado en los medicamentos recetados así como en la vía de excreción y transformación del anestésico de elección.

 **Hipertiroidismo.**

Estos pacientes no deben recibir anestésicos con vasoconstrictor.

 **Insuficiencia hepática.**

Puede alterar el tiempo de coagulación, debe tenerse especial cuidado en el caso de necesitar medicación sistémica, ya que la mayoría de los medicamentos se metabolizan en el hígado.

 **Procesos infecciosos.**

Enfermedades como la tuberculosis, sífilis, hepatitis, SIDA, entre otras, en la fase aguda contraindican el tratamiento. La ruta a seguir es la atención de emergencia y la postergación del tratamiento.

 **Medicaciones.**

La medicación debe ser investigada ya que puede ser la pauta que nos lleve a la sospecha de alguna enfermedad o podamos interferir con ⁽²¹⁾ algún tratamiento médico, principalmente con alguna patología psíquica o emocional.



Gravidez

Durante los primeros tres meses, cuando el feto aún está en proceso de implantación y formación debe, si es posible, posponerse el tratamiento. El uso de radiografías debe ser restringido al mínimo posible y deben realizarse siempre con un delantal de plomo. Localizadores apicales deben ser considerados como alternativa.⁽²¹⁾

Ficha Endodóntica.

La ficha endodóntica estará conformada por : (Figura 5.2)

- ★ Consentimiento válidamente informado.
- ★ Interrogatorio. (Se asentaran los síntomas que refiera el paciente así como los antecedentes del diente en cuestión).
- ★ Exploración extraoral.
- ★ Exploración intraoral.
- ★ Pruebas de sensibilidad pulpar.
- ★ Pruebas de vitalidad pulpar
- ★ Pruebas periodontales
- ★ Interpretación radiográfica
- ★ Diagnóstico pulpar
- ★ Diagnóstico periapical
- ★ Plan de tratamiento.
- ★ Control del tratamiento.

Una vez completada la anamnesis, el clínico tendrá una noción más profunda del motivo principal de la consulta, del estado general del paciente y de los antecedentes dentales del mismo; de esta manera, el odontólogo podrá realizar una evaluación diagnóstica objetiva.⁽⁸⁾



◆ Exploración extraoral.

∞ Observación.

El protocolo básico sugiere la observación del paciente desde el momento en el que entra al consultorio dental. El odontólogo puede observar la marcha, signos de limitaciones físicas, asimetría facial, tumefacción (Figura 5.3) etc. Es importante también observar la fisonomía del paciente, si se encuentra relajado, tenso o bajo los efectos del alcohol o alguna droga.

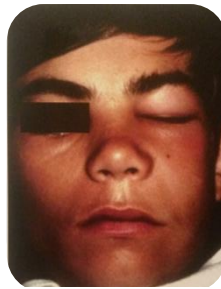


Figura 5.3 Tumefacción del espacio canino izquierdo de la cara que se extiende y compromete al ojo izquierdo. Tomada de : : Hargreaves KM, Cohen S, Berman LH. Cohen Vías de la pulpa. 10a ed. Barcelona: Elsevier; 2011.

∞ Palpación.

La palpación nos permite comprobar si la tumefacción es bilateral, unilateral, localizada, difusa, firme o fluctuante.

La palpación de los ganglios linfáticos cervicales y submandibulares es una parte integral del protocolo de exploración, se buscaran áreas con aumento de volumen o dolorosas. (Figuras 5.4, 5.5 y 5.6)⁽⁸⁾



CONSENTIMIENTO VALIDAMENTE INFORMADO PARA EL TRATAMIENTO ENDODONCICO

El propósito del tratamiento de conductos es salvar el diente que de otra manera requeriría la extracción. Si bien este tratamiento tiene un alto grado de éxito, los resultados como cualquier procedimiento médico o dental no pueden ser garantizados. Este tratamiento no le previene de futuras caries, fracturas o enfermedad de las encías. Ocasionalmente los dientes con tratamiento endodóncico podrán necesitar un retratamiento, cirugía o bien la extracción.

Riesgos: Con pocas probabilidades de que ocurran; sin embargo, pueden presentarse algunos de estos:

- *Separación de instrumentos en el conducto.
- *Perforación del conducto con el instrumento.
- *Bloqueo del conducto radicular que no permitirá completado adecuadamente.
- *Recuperación incompleta.
- *Infección post-operatoria que requerirá de administración de antibióticos.
- *Fractura de la corona o de la raíz que requiere de extracción.
- *Ligera molestia post-operatoria.
- *Entumecimiento temporal.
- *Dificultad al morder o abrir la boca.
- *Si el tratamiento es abandonado pueden ocurrir problemas sistémicos.
- *Reacciones a los anestésicos, químicos o medicamentos utilizados.

Alternativas al tratamiento de conductos:

- *No efectuar ningún tratamiento.
- *Esperar a que se desarrollen síntomas más severos.
- *Extracción: Podrá ser restituído por un puente, implante o nada.

Este tratamiento requiere la utilización de varias películas radiográficas (cinco aproximadamente)

Una vez terminado el tratamiento de conductos deberá ser restaurado adecuadamente (corona, poste u obturación) dentro de un tiempo aproximado de 30 días con el propósito de disminuir las posibilidades de fracaso y/o fractura.

INTERROGATORIO

| ANTECEDENTES | OBTURACIONES | DOLOR | ESTIMULO |
|--------------------------------------|---------------------------------------|--------------------------------------|--------------------------------------|
| Caries <input type="checkbox"/> | Resina <input type="checkbox"/> | Referido <input type="checkbox"/> | Frío <input type="checkbox"/> |
| Abrasión <input type="checkbox"/> | Amalgama <input type="checkbox"/> | Localizado <input type="checkbox"/> | Calor <input type="checkbox"/> |
| Traumatismo <input type="checkbox"/> | Corona <input type="checkbox"/> | Fugaz <input type="checkbox"/> | Dulce <input type="checkbox"/> |
| Otros <input type="checkbox"/> _____ | Incrustación <input type="checkbox"/> | Persistente <input type="checkbox"/> | Acido <input type="checkbox"/> |
| | Otra <input type="checkbox"/> _____ | Espontáneo <input type="checkbox"/> | Masticación <input type="checkbox"/> |
| | | | Otro <input type="checkbox"/> _____ |

EXPLORACIÓN

| LESIÓN | EXPOSICIÓN PULPAR | INFLAMACIÓN |
|-------------------------------------|--|---|
| Física <input type="checkbox"/> | Presente <input type="checkbox"/> Ausente <input type="checkbox"/> | Presente <input type="checkbox"/> Ausente <input type="checkbox"/> |
| Química <input type="checkbox"/> | Causa: _____ | Extraoral <input type="checkbox"/> Intraoral <input type="checkbox"/> |
| Bacteriana <input type="checkbox"/> | Caries <input type="checkbox"/> Fractura <input type="checkbox"/> | Blanda <input type="checkbox"/> Endurecida <input type="checkbox"/> |
| Otra <input type="checkbox"/> _____ | Otra <input type="checkbox"/> _____ | Fistula <input type="checkbox"/> Nódulos <input type="checkbox"/> |

PRUEBAS DE SENSIBILIDAD PULPAR

| TÉRMICA AL FRÍO | TÉRMICA AL CALOR | ELÉCTRICA |
|--|--|-------------------------------|
| Positiva <input type="checkbox"/> Negativa <input type="checkbox"/> | Positiva <input type="checkbox"/> Negativa <input type="checkbox"/> | Diente Problema Lectura _____ |
| Localizada <input type="checkbox"/> Referida <input type="checkbox"/> | Localizada <input type="checkbox"/> Referida <input type="checkbox"/> | OD: _____ |
| Fugaz <input type="checkbox"/> Persistente <input type="checkbox"/> | Fugaz <input type="checkbox"/> Persistente <input type="checkbox"/> | Diente Testigo _____ |
| Incrementa <input type="checkbox"/> Decrece <input type="checkbox"/> | Incrementa <input type="checkbox"/> Decrece <input type="checkbox"/> | OD: _____ |
| Diente testigo OD: _____ + <input type="checkbox"/> - <input type="checkbox"/> | Diente testigo OD: _____ + <input type="checkbox"/> - <input type="checkbox"/> | |

PRUEBAS PERIODONTALES

| PERCUSIONES | PALPACIÓN | SONDEO PERIODONTAL | MOVILIDAD |
|--|--|---|---|
| Vertical + <input type="checkbox"/> - <input type="checkbox"/> | Palpación Periapical + <input type="checkbox"/> - <input type="checkbox"/> | Profundidad de la Bolsa _____ mm Cara _____ | Negativa <input type="checkbox"/> |
| Horizontal + <input type="checkbox"/> - <input type="checkbox"/> | Diente Testigo OD: _____ + <input type="checkbox"/> - <input type="checkbox"/> | Diente Testigo OD: _____ + <input type="checkbox"/> _____ mm - <input type="checkbox"/> | Grado 1° <input type="checkbox"/> 2° <input type="checkbox"/> 3° <input type="checkbox"/> |
| Diente Testigo OD: _____ + <input type="checkbox"/> - <input type="checkbox"/> | | | Diente Testigo OD: _____ + <input type="checkbox"/> - <input type="checkbox"/> |

HALLAZGOS RADIOGRÁFICOS

| CAMARA | CONDUCTOS | PERIODONTO |
|--|--|---|
| Normal <input type="checkbox"/> Estrecha <input type="checkbox"/> Calcificada <input type="checkbox"/> | Normal <input type="checkbox"/> Estrecha <input type="checkbox"/> Calcificada <input type="checkbox"/> | Normal <input type="checkbox"/> Engrosado <input type="checkbox"/> |
| Fractura <input type="checkbox"/> Perforación <input type="checkbox"/> | Fractura <input type="checkbox"/> Perforación <input type="checkbox"/> | Resorción Apical <input type="checkbox"/> |
| Resorción Interna <input type="checkbox"/> Externa <input type="checkbox"/> | Resorción Interna <input type="checkbox"/> Externa <input type="checkbox"/> | Lesión Apical: Presente <input type="checkbox"/> Ausente <input type="checkbox"/> |
| Obstrucción <input type="checkbox"/> | Obstrucción <input type="checkbox"/> Desarrollo Incompleto <input type="checkbox"/> | Diámetro _____ mm X _____ mm |
| Otro _____ | Otro _____ | Descripción _____ |
| Número de Conductos _____ | Nemotecnia _____ | |

DIAGNÓSTICO

| DIAGNÓSTICO PULPAR | DIAGNÓSTICO PERIAPICAL |
|---|---|
| Pulpa Sana <input type="checkbox"/> Pulpitis Reversible <input type="checkbox"/> | Periapice Sano <input type="checkbox"/> Periodontitis Aguda <input type="checkbox"/> |
| Pulpitis Irreversible <input type="checkbox"/> | Absceso Periapical Agudo <input type="checkbox"/> Absceso Fénix <input type="checkbox"/> |
| Necrosis Pulpar <input type="checkbox"/> Pulpitis Hiperplásica <input type="checkbox"/> | Periodontitis Crónica <input type="checkbox"/> Supurada <input type="checkbox"/> Quiste Periapical <input type="checkbox"/> |
| Despulpado <input type="checkbox"/> | |

Figura 5.2 Ficha Endodóntica Tomada de: Ficha clínica de la Facultad de Odontología de la UNAM.



TRATAMIENTO

| DE CONDUCTOS | | QUIRÚRGICO | |
|---|--|--|---|
| Bio-Pulpectomía <input type="checkbox"/> | Necro.Pulpectomía <input type="checkbox"/> | Curetaje Apical <input type="checkbox"/> | Apicectomía <input type="checkbox"/> Obturación Retrograda <input type="checkbox"/> |
| Extirpación Intencional <input type="checkbox"/> | Repetición <input type="checkbox"/> | Radisectomía <input type="checkbox"/> | Hemisección Radicular <input type="checkbox"/> Implante <input type="checkbox"/> |
| Apicoformación <input type="checkbox"/> | Recrómia <input type="checkbox"/> | Hemisección Radicular <input type="checkbox"/> | Reimplante <input type="checkbox"/> |
| Reconstrucción Provisional <input type="checkbox"/> | Definitiva <input type="checkbox"/> | Otro <input type="checkbox"/> | |
| Otro _____ | | | |

CONTROL DEL PROCEDIMIENTO

| CONDUCTO | CONDUCTOMETRÍA APARENTE | RELACIÓN | CONDUCTOMETRÍA REAL | INSTRUMENTO INICIAL | INSTRUMENTO FINAL APICAL |
|------------------|-------------------------|----------|---------------------|---------------------|--------------------------|
| Único | | | | | |
| Mesio Vestibular | | | | | |
| Mesio Lingual | | | | | |
| Disto Vestibular | | | | | |
| Mesio Palatino | | | | | |
| Distal | | | | | |
| Vestibular | | | | | |
| Palatino | | | | | |
| Otro | | | | | |

CONTROL DE TRATAMIENTO

| PROCEDIMIENTO | FECHA Y FIRMA | PROCEDIMIENTO | FECHA Y FIRMA |
|--------------------------|---------------|--------------------|---------------|
| DIAGNOSTICO | | CONOMETRÍA | |
| ACCESO Y AISLAMIENTO | | OBTURACIÓN | |
| LONGITUD DE TRABAJO | | RECONSTRUCCIÓN | |
| PREPARACIÓN DEL CONDUCTO | | TÉCNICA QUIRÚRGICA | |

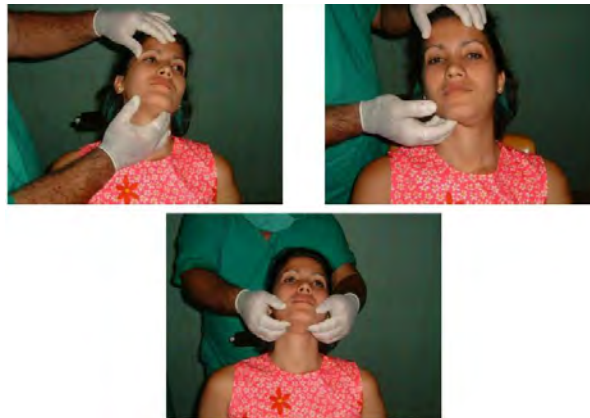
| Técnica de Instrumentación | Técnica de Obturación |
|------------------------------|-------------------------|
| Accidentes Operatorios _____ | Solución del caso _____ |

CONTROL A DISTANCIA

| | | | |
|---------|-------|----------|--------|
| 6 MESES | 1 AÑO | 18 MESES | 2 AÑOS |
|---------|-------|----------|--------|

Fecha de terminado _____

Figura 5.2 Ficha Endodóntica Tomada de: Ficha clínica de la Facultad de Odontología de la UNAM



Figuras 5.4, 5.5 y 5.6 Palpación de cabeza y cuello.
Tomada de: <http://files.sld.cu/cirugiamaxilo/files/2011/12/cancer.pdf>

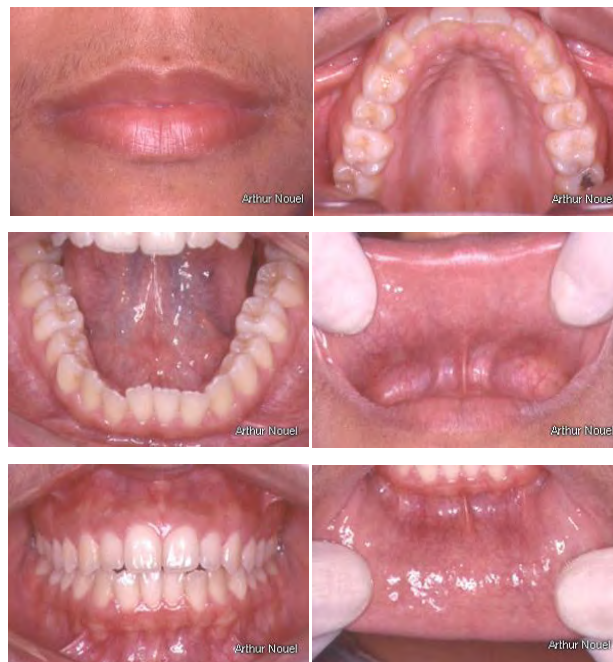

◆ Exploración intraoral.

La exploración del interior de la cavidad oral puede brindarle al especialista una perspectiva general de las zonas que precisan un evaluación detallada.

↻ Tejidos blandos.

Las encías y mucosas deben secarse con una jeringa de aire o con una gasa. Se explorarán cambios anormales de coloración, textura, forma y volumen. (Figura 5.7) ⁽⁸⁾



↻ Tumefacción.

Las tumefacciones intraorales deben visualizarse y palparse para determinar si son difusas o localizadas, firmes o fluctuantes. Pueden localizarse en



enciás, mucosa alveolar, el pliegue mucovestibular, paladar (Figura 5.8) o piso de boca. ⁽⁸⁾

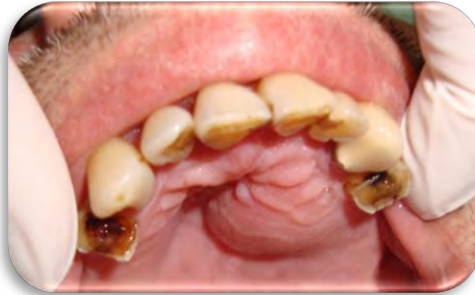

Figura 5.8 Tumefacción fluctuante en paladar.

Tomada de: <https://picasaweb.google.com/113834108691571736445/PatologiaOralUNABVinaDelMar03#>

✎ **Tractos sinusales intraorales.**

En algunas ocasiones, una infección endodóntica crónica drenará hacia la superficie gingival a través de una comunicación intraoral conocida como tracto sinusal o fistula (Figura 5.9). Esta vía se extiende desde el origen de la infección hasta un orificio superficial o estoma, en la encía adherida o también se puede extender por fuera de la boca (Figura 5.10). Por lo general, una infección periapical con un tracto sinusal asociado no suele ser dolorosa, aunque en ocasiones hay molestias de una intensidad variable antes de que se desarrolle el tracto sinusal. Además de proporcionar un conducto para la liberación del exudado infeccioso con el consiguiente alivio del dolor, el tracto sinusal también puede ayudar a identificar el origen de una infección determinada. ⁽⁸⁾

✎ **Palpación.**

Los tejidos duros (alveolares) también deberán palparse en el transcurso de la exploración de los tejidos blandos (Figura 5.11). Se realiza para detectar la existencia de tumefacciones o ensanchamientos óseos, y sobre todo comparando y viendo la relación que guardan con los tejidos



adyacentes y contralaterales. El clínico debe preguntar al paciente si durante la palpación percibe la existencia de zonas dolorosas.⁽⁸⁾

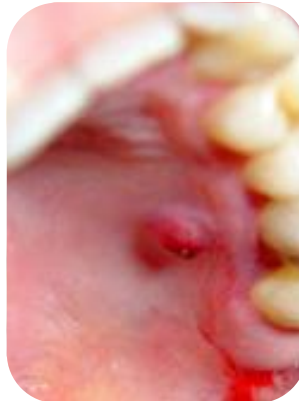

Figura 5.9 Tracto sinusal o fistula en paladar. Diente responsable 26
Tomada de: <http://www.endo-e.com/>

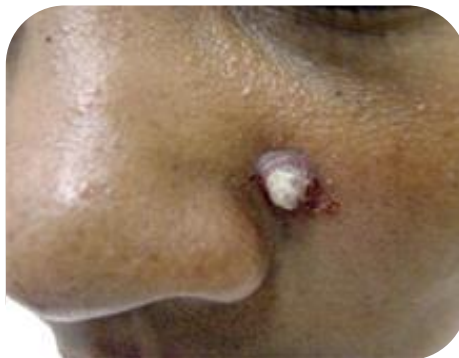

Figura 5.10 Fístula en la base del ala de la nariz del lado izquierdo. Diente responsable 23.
Tomada de: <http://www.endo-e.com/>

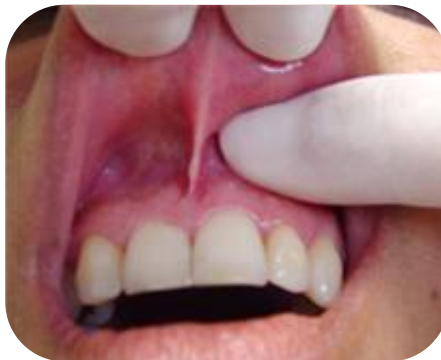
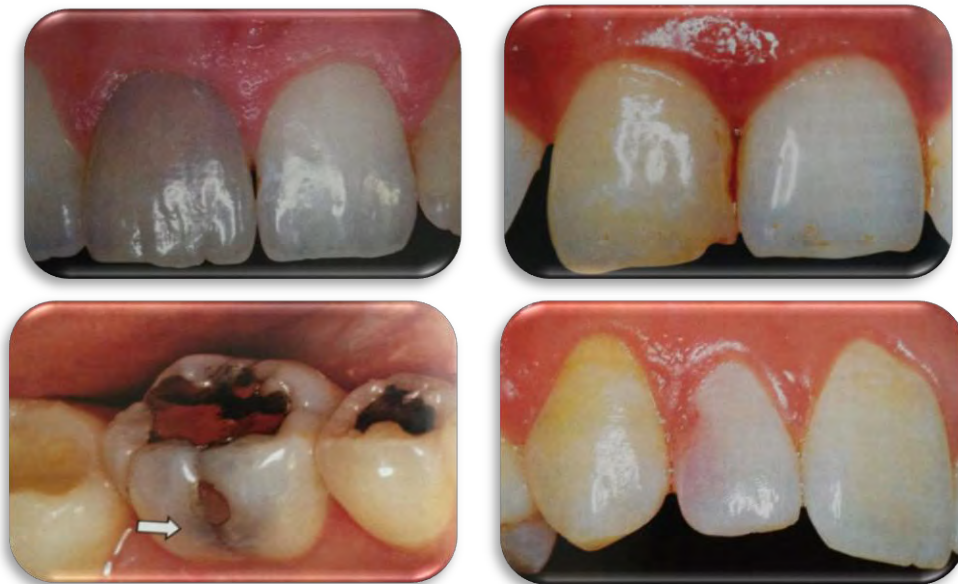
Figura 5.11 Palpación de fondo de saco.
Tomada de <http://www.endo-e.com/>

☞ Inspección dental

Deben observarse alteraciones de color en la corona dental. Una coloración grisácea puede deberse a la descomposición del tejido pulpar, el color amarillo tiene relación con una metamorfosis cálcica a consecuencia de un traumatismo dental; algunos dientes pueden presentar un color oscuro en torno a una restauración, puede deberse a la recidiva de caries; también pueden encontrarse cambios rosados o que aparecen inmediatamente después de un traumatismo y tienen su origen en una hemorragia pulpar, esta misma coloración puede aparecer sin aparente relación con un trauma debiéndose a un caso de reabsorción interna. ^(21; 12) (Figuras 5.12, 5.13, 5.14, 4.15)

Otros factores que deben inspeccionarse son, la presencia de caries, restauraciones, puntos prematuros de contacto, existencia de desgastes, fracturas, fisuras evidentes etc. ⁽¹³⁾



Figuras 5.12, 5.13, 5.14, 5.15: Alteraciones de color en la corona dental.
Tomadas de: Soares I.J., Goldberg F. Endodoncia Técnica y Fundamentos. 1a. ed.
Buenos Aires : Editorial Médica Panamericana S.A., 2002.



☞ Pruebas clínicas.

La prueba diagnóstica ideal tendría que ser simple, objetiva, estandarizada, reproducible, no dolorosa, no dañina, precisa y económicamente accesible y que provea de la información acerca del estado exacto de la pulpa en un momento determinado. Desafortunadamente tal prueba no existe pero podemos apoyarnos con diversos métodos que deben combinarse para llegar a un correcto diagnóstico del estado pulpar.

Las limitaciones generales que presentan estos métodos de los cuales se dispone son:

- ★ Determinan la presencia de actividad nerviosa cuando lo que realmente interesa es la circulación pulpar.
- ★ La falta de relación entre los resultados y la condición histopatológica real de la pulpa.
- ★ Falta de objetividad.
- ★ Sensación poco placentera.
- ★ Imposibilidad de examinar cada conducto por separado en el caso de los dientes multiradiculares. ⁽²⁴⁾

En primer lugar las pruebas deben llevarse a cabo en un diente contralateral, al sospechoso, este diente servirá como diente testigo o referencia, debemos asegurarnos que sea un diente integro en la medida de lo posible y que pueda responder con normalidad, después de realizar la prueba en el diente testigo se realizará en el diente sospechoso. El clínico debe comentarle al paciente que la sensación en el diente contralateral es la normal y que debe avisarle si la sensación recibida en el diente sospechoso es distinta, le molesta o le duele. ⁽¹²⁾



◆ Pruebas de sensibilidad pulpar.

Estas pruebas sirven para intentar determinar la respuesta de las neuronas sensitivas pulpares. Éstas incluyen la estimulación térmica o eléctrica de un diente para obtener una respuesta subjetiva del paciente, o pueden tener un enfoque más objetivo mediante dispositivos que detectan la integridad de la vascularidad pulpar⁽⁸⁾.

∞ Pruebas térmicas.

Se han desarrollado distintos materiales y métodos para comprobar la respuesta de la pulpa ante los estímulos térmicos. La respuesta normal o de referencia al frío o al calor es aquella sensación que percibe el paciente y que desaparece inmediatamente cuando es retirado el estímulo. Las respuestas anormales pueden ser:

- ★ La falta de respuesta ante el estímulo.
- ★ La persistencia o intensificación de una sensación dolorosa después de la eliminación del estímulo.
- ★ Sensación dolorosa atroz e inmediata cuando se coloca el estímulo sobre el diente⁽⁸⁾.

• Prueba al frío.

Esta prueba es la prueba de sensibilidad por excelencia para muchos especialistas; se puede realizar con difernetes materiales (Tabla 5.1) como: Cloruro de etilo, gas refrigerante (tetrafluoroetanol o diclorodifluorometano), dióxido de carbono (nieve carbónica) o hielo convencional^(13; 12; 8; 21).



Tabla 5.1 Temperaturas de los distintos materiales empleados para la realización de prueba al frío.

| Material | Temperatura In vitro | Temperatura In vivo |
|-----------------------|----------------------|-----------------------|
| Hielo convencional | 0°C | Por arriba de los 0°C |
| Cloruro de etilo | -50°C | Por arriba de -50°C |
| Endo Frost | -50°C | -28°C |
| Tetrafluoroetanol | -26°C | -18°C |
| Diclorodifluorometano | -50°C | Por arriba de -50°C |
| Dióxido de carbono | -78°C | -56°C |

El método más utilizado consiste en la aplicación de un refrigerante mediante un pulverizador. El diente que va a ser sometido a dicha prueba debe estar aislado (por dique de goma o wedjets), seco mediante una gasa, no con aire, ya que esto puede alterar el resultado de la prueba y con una capa delgada de lubricante (vaselina). El agente refrigerante se aplicará en una torunda de algodón (Figura 5.16) que se llevará siempre sobre el órgano dentario y lo más próximo a la cavidad pulpar. (Figura 5.17).

Otro método es la técnica del lápiz de hielo, en esta técnica se utiliza un cartucho de anestesia vacío, en el cual se introduce un fragmento de hilo dental y es cargado posteriormente con agua, una vez congelada el agua, el "lápiz de hielo" es fácilmente retirado mediante el hilo dental que sobresale del carpule (Figura 5.18) y se procede a realizar la prueba de manera convencional. ⁽¹²⁾

A pesar de la baja temperatura, no se han verificado daños significativos en las pulpas sometidas a esta prueba. ⁽²¹⁾

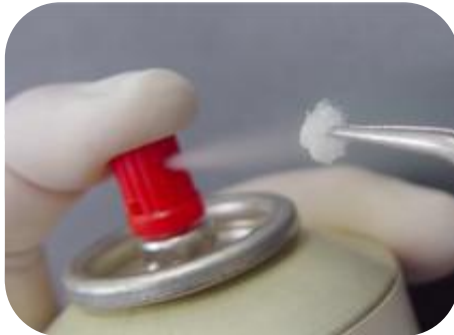

Figura 5.16 El agente refrigerante se aplica en una torunda de algodón.
Tomada de: <http://www.endo-e.com/>



Figura 5.18 Cartucho de anestesia cargado con agua posteriormente congelada.
Tomada de: http://www.carlosboveda.com/Odontologosfolder/odontoinvitadoold/odontoinvitado_12.htm

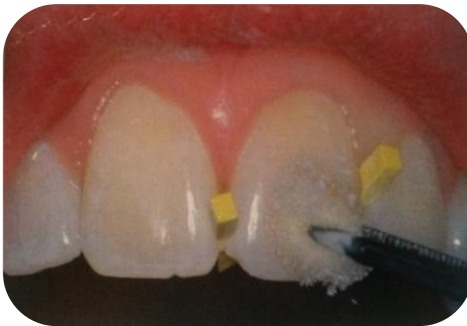

Figura 5.17 Aplicación del agente refrigerante en la cara vestibular del diente, previamente aislado, seco y con una capa de lubricante. Tomada de: Soares I.J., Goldberg F. Endodoncia Técnica y Fundamentos. Primera Edición. Buenos Aires: Editorial Médica Panamericana S.A., 2002.

- **Prueba de calor.**

El diente que va a ser sometido a dicha prueba debe estar aislado (por dique de goma o wedjets), seco mediante una gasa, no con aire, ya que esto puede alterar el resultado del prueba y con una capa delgada de lubricante (vaselina).

Se emplean varias técnicas y materiales como lo son agua caliente, barritas de gutapercha reblandecida con fuego (Figura 5.19), copas de hule que se hacen girar a gran velocidad provocando calor friccional (Figura 5.20). El material a utilizar se debe colocar lo más próximo a la cavidad pulpar. ⁽¹³⁾



Figura 5.19 Barra de gutapercha reblandecida con fuego.
Tomada de: <http://www.endo-e.com/>

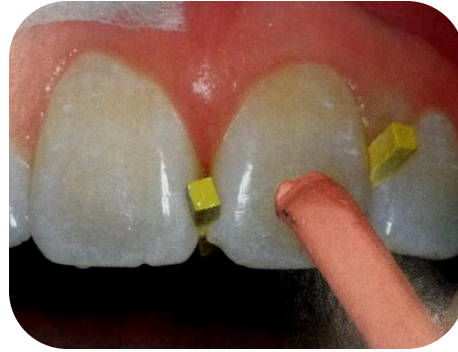

Figura 5.20 Prueba térmica con barra de gutapercha caliente.
Tomada de: Soares I, Goldberg F. Endodoncia, Técnica y fundamentos. 2ª ed. Buenos Aires: Editorial Médica Panamericana; 2012.

La acción del calor puede provocar daños irreversibles en la pulpa, se debe utilizar con cuidado y retirar el estímulo al cabo de 3 o 4 segundos.⁽¹³⁾ Con la prueba de calor pueden aparecer respuestas tardías, es por ello que es conveniente esperar 10 segundos como intervalo para realizar la prueba en otro diente.⁽⁸⁾




Figura 5.21 Paciente que acude a la consulta con un recipiente que contiene líquido frío y lo aplica sobre la zona dolorosa para mitigar el dolor.
Tomada de: Hargreaves KM, Cohen S, Berman LH. Cohen Vías de la pulpa. 10ª ed. Barcelona: Elsevier; 2011.

Con frecuencia, un diente que es sensible al calor puede ser responsable de dolor espontáneo. En estos casos, el paciente puede llegar a la consulta con líquidos fríos aplicados en la zona dolorosa (Figura 5.21) para mitigar el dolor.⁽⁸⁾



⚡ Eléctricas.

Otro método más para valorar la sensibilidad pulpar es la prueba eléctrica (pulpómetro) (Figura 5.22). La vitalidad pulpar se determina mediante la conservación del aporte vascular, no por el estado de las fibras nerviosas. Una respuesta de la pulpa frente a una corriente eléctrica solo denota la existencia de un número variable de fibras nerviosas viables en la pulpa que son capaces de responder. Esta tecnología no es lo suficientemente precisa para aplicarse de manera rutinaria en el ámbito clínico ⁽⁸⁾

El electrodo que transmite la corriente desde el aparato hasta las estructuras dentales debe ser colocado sobre una superficie aislada, seca y con una pequeña cantidad de pasta dental como vehículo para mejorar las condiciones del paso de la corriente hacia el tejido pulpar. (8; 13)



Figura 5.22 Pulómetro eléctrico.
Tomada de: Nageswar R. Endodoncia
avanzada. Nueva Delhi 1a. ed. Amolca
2011

Antes de iniciar el procedimiento el clínico debe preparar al paciente explicándole las sensaciones que originará la aplicación de la prueba, cuando el electrodo toca el diente, se libera una carga eléctrica pequeña, se estimula el tejido pulpar y el paciente percibe una sensación de calor o de hormigueo.



La mayoría de los aparatos permite que la graduación de la corriente eléctrica y va desde 1 a 10. Para iniciar la aplicación, debe estar graduado en 1; según la respuesta, esta intensidad se aumenta en forma gradual. ⁽¹³⁾

◆ Pruebas de vitalidad pulpar.

↻ Flujometría mediante Láser Doppler.

La técnica de Láser Doppler (LD) aplicada para la monitorización del flujo sanguíneo, fue empleada por primera vez por Stern en 1975. Desde entonces esta técnica se ha empleado en muchas ramas de la medicina y la fisiología. ⁽²⁵⁾

Es un técnica electro-óptica no invasiva que permite la determinación semicuantitativa del flujo sanguíneo pulpar.

Esta prueba detecta la vitalidad y no la sensibilidad pulpar.

El equipo resulta demasiado caro para la instalación en el consultorio dental y el sensor debe ser mantenido sin movimiento alguno y en contacto íntimo con la superficie dental para la lectura, pero tiene futuro sobre todo en pacientes traumatizados cuya respuesta con métodos térmicos pueden ser erráticos. ⁽¹¹⁾

Se usa un diodo para proyectar un haz de luz infrarroja a través de la corona y la cámara pulpar de un diente, ésta se dispersa a medida que pasa a través del tejido pulpar, donde se observa si hay flujo sanguíneo en los sistemas microvasculares del diente evaluado (Figura 5.23).

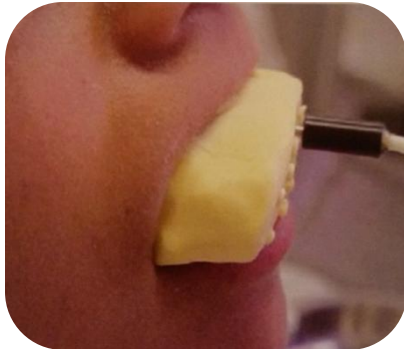

Figura 5.23 Flujometría mediante Láser Doppler.
Tomada de: Nageswar R. Endodoncia avanzada. Nueva Delhi 1a. ed. Amolca 2011.

Una de las principales ventajas es que los datos obtenidos se basan en resultados objetivos y no en respuestas subjetivas del paciente.

☞ Oximetría de pulso.

Se usa para medir la concentración de oxígeno en la sangre y la frecuencia del pulso.

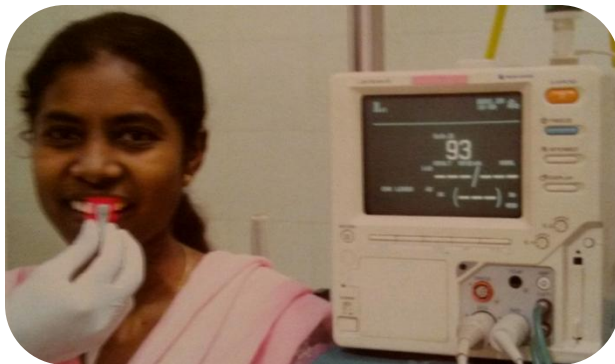

Figura 5.24 Oximetría de Pulso.
Tomada de: Nageswar R. Endodoncia avanzada. Nueva Delhi 1a. ed. Amolca 2011.

Funciona por transmisión de dos longitudes de onda de luz, roja e infrarroja a través de una parte translúcida del cuerpo del paciente (dedo, lóbulo de la oreja o diente).

Parte de la luz es absorbida a medida que pasa por el tejido (el grado de absorción depende del índice entre la hemoglobina oxigenada y desoxigenada de la sangre). En el lado opuesto del tejido examinado un sensor detecta la luz absorbida. Por la diferencia entre la luz emitida y recibida un microprocesador calcula la frecuencia del pulso y la



concentración de oxígeno en la sangre. De esta manera se completa la prueba en el diente evaluado. ^(8; 13)

◆ Pruebas periodontales

∞ Percusión.

Antes de percutir, el clínico debe explicarle al paciente lo que puede percibir durante esta prueba, debido a que ante la presencia de signos agudos el paciente puede experimentar ansiedad e incluso alterar la respuesta que esperamos obtener.

El dolor a la percusión es un signo de inflamación en el ligamento periodontal no indica si la pulpa se encuentra vital o necrótica.

La prueba debe realizarse con suavidad, aplicando una presión leve con los dedos. Si el paciente es incapaz de percibir una diferencia significativa entre los distintos dientes, entonces se procederá a realizar la prueba utilizando el extremo romo de un instrumento, como el extremo posterior de mango del espejo intraoral.

La percusión debe realizarse en primer lugar en oclusal o incisal (Figura 5.25) según sea el caso y posteriormente deben percutirse las caras vestibular, lingual o palatina (Figura 5.26).

El dolor a la percusión vertical indica una inflamación periapical, mientras que el dolor a la percusión horizontal nos estará reflejando una desorganización en el periodonto lateral. ^(8; 13)

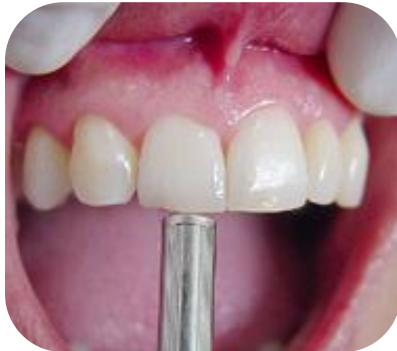

Figura 5.25 Percusión vertical.
Tomada de: <http://www.endo-e.com/>

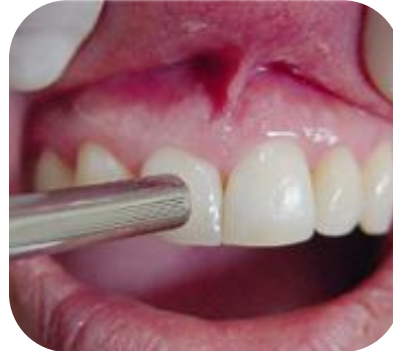

Figura 5.26 Percusión horizontal.
Tomada de: <http://www.endo-e.com/>

☞ **Movilidad.**

Es una mera indicación de que el aparato de sostén del diente se encuentra comprometido.

La determinación de la movilidad mediante una presión digital, puede ser subjetiva visualmente, por lo que se deben utilizar los extremos posteriores de dos mangos de los espejos intraorales, colocando uno en la cara vestibular y otro en la cara lingual o palatina. Cualquier movilidad superior a 1 debe considerarse anormal (Tabla 5.2)^(8; 13)

Tabla 5.2 Movilidad según Miller (1950)⁽¹⁹⁾

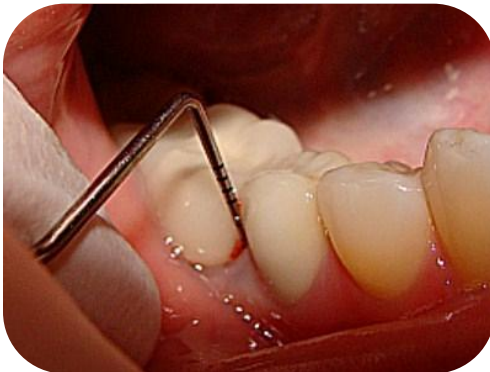| | |
|---------|---|
| Grado 0 | Fisiológica El diente se mueve dentro de su alveolo de 0.1 a 0.22 mm en sentido horizontal. |
| Grado 1 | Aumento en la movilidad de la corona del diente en sentido horizontal, superior a 1 mm |
| Grado 2 | Aumento visible del movimiento horizontal superior a 1 mm |



| | |
|---------|--|
| Grado 3 | Mayor movilidad el diente en sentido horizontal y vertical con o sin rotación. |
|---------|--|

☞ Sondeo

Para la realización de esta prueba son necesarias las sondas periodontales calibradas, el clínico debe medir la profundidad de las bolsas periodontales en la zona mesial, media y distal, de la cara vestibular, lingual o palatina del diente en evaluación, registrando la profundidad en milímetros (Figura 5.27).



Una bolsa solitaria, profunda en ausencia de enfermedad periodontal puede indicar una lesión de origen endodóntico.⁽²⁶⁾

Figura 5.27 Sondeo Periodontal.

Tomada de:
<http://detododental.blogspot.mx/2011/04/la-salud-de-tu-boca-puede-empeorar-la.html>

Una fractura radicular vertical puede causar en ocasiones una bolsa periodontal estrecha localizada que se extiende en profundidad hacia la superficie de la raíz; el periodonto adyacente se encuentra dentro de los límites normales de sondeo.



◆ **Pruebas especiales.**

∞ **Prueba de mordida**

El diente puede estar sensible al morder cuando la patología pulpar se ha extendido al espacio del ligamento periodontal o puede que se deba a una fisura o fractura dental.

Existen distintos dispositivos con los que se puede realizar esta prueba, entre ellos se encuentran: Rollos de algodón, palillos, gomas para pulir, eyectores, el tooth slooth y el fracfinder .

Estos dispositivos se colocan en el diente a examinar y se le pide al paciente que ocluya con fuerza), esta presión debe aplicarse lentamente, debe mantenerse firme durante algunos segundos, después se le pide al paciente que libere la presión con rapidez. El clínico debe percatarse si el dolor se desencadena durante la fase de presión o de liberación.

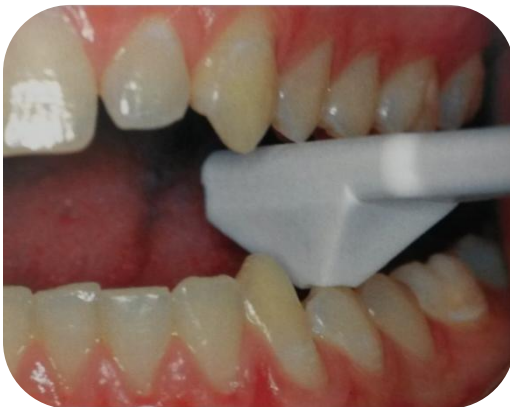

Figura 5.28 Prueba de mordida. Tomada de: Soares I.J., Goldberg F. Endodoncia Técnica y Fundamentos. Primera Edición. Buenos Aires : Editorial Médica Panamericana S.A., 2002

Un hallazgo común frente a una fractura o fisura es la presencia de dolor durante la fase de liberación de la presión. ⁽⁸⁾



☞ Prueba cavitaria.

Esta prueba se utiliza muy poco en la actualidad. Este método se utiliza únicamente cuando el resto de las pruebas son imposibles de realizar o si los resultados no son muy concluyentes.

Se prepara una pequeña cavidad de clase I en la superficie oclusal de la corona con una fresa redonda de alta velocidad número 1 o 2 mediante refrigeración con agua y aire. (Figura 5.29) El paciente no es anestesiado durante el procedimiento y se le pide que responda si percibe alguna sensación dolorosa durante el acto.

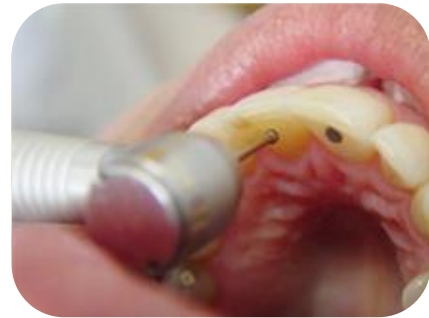
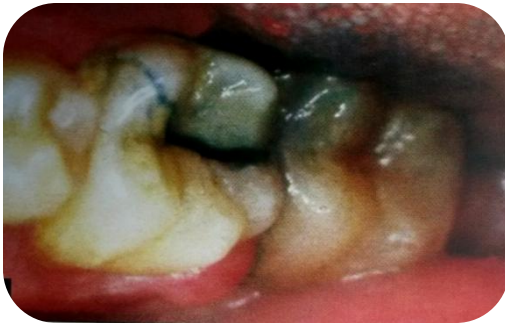
Figura 5.29 Prueba cavitaria.
Tomada de: <http://www.endo-e.com/>

Si el paciente percibe dolor una vez que la fresa contacta con la dentina se da por finalizado el procedimiento y se obtura la preparación de la clase I. Esta sensación significa solamente que en la pulpa todavía existe cierta cantidad de tejido nervioso viable, no que la pulpa está totalmente sana. Si el paciente no percibe ninguna sensación cuando la fresa alcanza dentina es una buena señal de que la pulpa está necrótica y por lo tanto está indicado un tratamiento de conductos. ⁽⁸⁾

☞ Tinción.

Las tinturas pueden ser de gran ayuda al momento de determinar la presencia de una fisura o fractura en la superficie dentaria. ⁽⁸⁾



Se pinta la zona sospechosa con una bolita de algodón embebida en el colorante (azul de metileno) (Figura 5.30), se lava el sitio y si hay una fractura o fisura, su línea queda marcada por el colorante. ⁽¹³⁾

Figura 5.30 Tinción con azul de metileno para la observación de fractura en la corona. Tomada de: Soares I.J., Goldberg F. Endodoncia Técnica y Fundamentos. Primera Edición. Buenos Aires: Editorial Médica Panamericana S.A., 2002

☞ Transiluminación

El paso de un haz de luz intenso emitido por una lámpara de fotocurado a través de la fibra óptica, aplicado a los tejidos dentarios (de palatino a vestibular) (Figura 5.31) es un auxiliar más en la identificación de fracturas y fisuras. En caso de existir alguna de éstas, el haz de luz se interrumpe en ese punto. ⁽⁸⁾

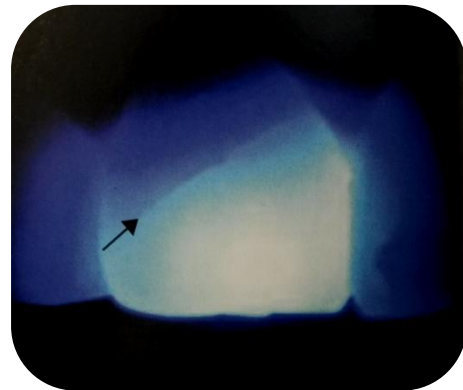

Figura 5.31 Transiluminación para la observación de fractura en la corona. Tomada de: Soares I.J., Goldberg F. Endodoncia Técnica y Fundamentos. Primera Edición. Buenos Aires: Editorial Médica Panamericana S.A., 2002

☞ Anestesia selectiva

El diagnóstico puede ser todo un reto cuando los síntomas son difusos o referidos. El clínico deberá anestesiarse primeramente la arcada maxilar (Figura 5.32). Se deberá anestesiarse el ligamento periodontal con la técnica intraligamentaria. La infiltración se realizará en el diente



situado más distalmente en el cuadrante de la arcada supuestamente afectada comenzando en el surco distal.

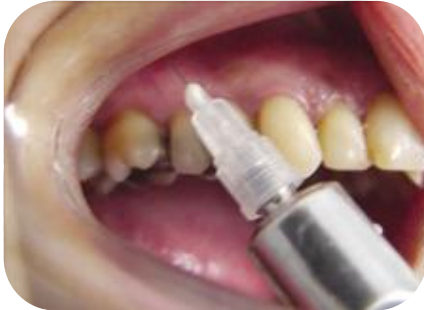

Figura 5.32 Anestesia selectiva.
Tomada de: <http://www.endo-e.com/>

Luego se irá colocando anestesia en dirección mesial un diente a la vez hasta que se elimine el dolor.

Si transcurrido un tiempo no se consigue eliminar el dolor el odontólogo deberá repetirla técnica sobre los dientes de la arcada mandibular.

Es importante saber que la difusión de la anestesia no se limita a un solo diente por lo que esta prueba tampoco arroja resultados decisivos.

Cuando esta prueba no logra desaparecer el dolor, el operador debe pensar en que el origen del mismo es no odontogénico, por lo que se concluye que esta prueba solo puede ser realizada cuando el dolor se encuentra presente. ⁽⁸⁾

☞ **Fistulografía.**

La fistulografía es una técnica en la que se introduce un material radiopaco semirrígido (conos de gutapercha) a lo largo del tracto sinusal hasta encontrar resistencia, una vez realizado esto se debe tomar una radiografía, misma que revelará el tracto fistuloso y el origen del proceso infeccioso. ⁽²⁶⁾



◆ Interpretación radiográfica.

Pocas pruebas diagnósticas ofrecen tanta información útil como la radiografía dental, es por ello que muchos clínicos se ven tentados en ocasiones a establecer un diagnóstico definitivo basándose solamente en la interpretación radiográfica, sin embargo la interpretación radiológica solo debe ser un elemento más en la ayuda en el diagnóstico, además de la buena anamnesis y un buen examen clínico.

Se debe tener cuidado con exponer al paciente demasiado, solo hay que realizar las tomas necesarias es recomendable solo tomas dos radiografías preoperatorias con angulaciones diferentes, claro está que si es necesario se realizan mas tomas radiográficas pero cuando se intenten confirmar, la presencia de varios conductos, reabsorciones, caries, restauraciones deficientes, fracturas radicales y estado de la raíz.

Hoy en día el odontólogo puede valerse de distintos métodos radiográficos para la evaluación diagnóstica, las radiografías dentoalveolares y la radiografía digital son de gran ayuda. ⁽⁸⁾

• Radiografía digital

La radiografía digital (Figura 5.33) lleva en práctica alrededor de veinte años aunque recientemente se ha refinado con equipos y programas informáticos más potentes y fáciles de manejar.

La radiografía digital tiene la capacidad de capturar, visualizar, mejorar y almacenar imágenes radiográficas en un formato fácilmente reproducible que no se degrada con el paso del tiempo.



La radiografía digital no utiliza películas de rayos x ni productos químicos para su procesado. En su lugar ocupa un sensor para capturar la imagen creada por la fuente de radiación. Este sensor esta acoplado directamente o a distancia de un ordenador, el cual interpreta la señal y, gracias a un programa informático especial, traduce la señal a una imagen digital que se puede visualizar y mejorar. La imagen se guarda en la carpeta del paciente y se puede visualizar cuantas veces sea necesario. La imagen aparece casi instantáneamente, sin la posibilidad de que los productos químicos para el procesado convencional la distorsionen. El clínico puede aumentar el tamaño de distintas zonas de la imagen radiográfica, retocarla digitalmente, mejorar la visualización de ciertas estructuras anatómicas y en algunos caso colorear la imagen; lo cual puede resultar sumamente instructivo para el paciente. ⁽⁸⁾

- **Tomografía volumétrica de haz cónico.**

Hasta hace diez años, la radiología dental de rutina consistía en obtener sólo imágenes bidimensionales, estas limitaciones condujeron a las técnicas de imágenes tridimensionales: la tomografía volumétrica de haz cónico (CBTV, cone- beam volumetric tomograph). A principios de la década de 1980 esta tecnología ya existía, pero no fue hasta 1998 que estos dispositivos existieron específicamente para la odontología.

Muchas de estas máquinas son similares a un ortopantomógrafo (Figura 5.34), el paciente se encuentra de pie o sentado mientras el rayo en forma de cono se dirige hacia el objetivo con un sensor de captura recíproco en el lado opuesto. ⁽⁸⁾



La información resultante se reconstruye e interpreta digitalmente para crear una interfase en la que el profesional puede interpretar los (cortes) (Figura 5.35) de los tejidos del paciente en múltiples planos. ⁽⁸⁾

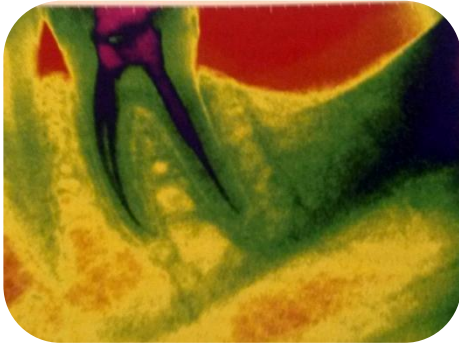


Figura 5.33 Radiografía digital.
Tomada de: Hargreaves KM, Cohen S,
Berman LH. Cohen Vías de la pulpa. 10a
ed. Barcelona: Elsevier; 2011

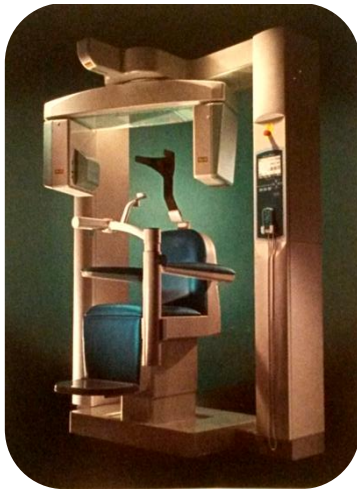

Figura 5.34 Tomógrafo.
Tomada de: Hargreaves KM, Cohen S,
Berman LH. Cohen Vías de la pulpa. 10a
ed. Barcelona: Elsevier; 2011

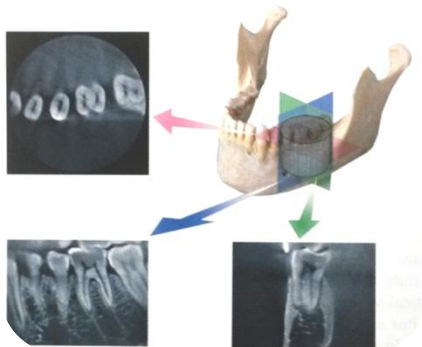


Figura 5.35 Cortes obtenidos por la
tomografía volumétrica de haz cónico.
Tomada de: Hargreaves KM, Cohen S,
Berman LH. Cohen Vías de la pulpa. 10a
ed. Barcelona: Elsevier; 2011

6. Diagnóstico del dolor dental de origen no odontogénico.

¿Cómo puede una persona padecer un dolor dental cuya etiología no es odontogénica?

La respuesta radica en la distinción entre la percepción de donde siente el dolor la persona, (lugar del dolor), y la localización de un proceso fisiopatológico que da lugar al dolor y que puede estar o no en la misma región (fuente de dolor), a este fenómeno se le conoce como dolor referido (Figura 6.1), se produce en múltiples áreas del cuerpo humano y representa todo un reto su diagnóstico. ⁽⁸⁾

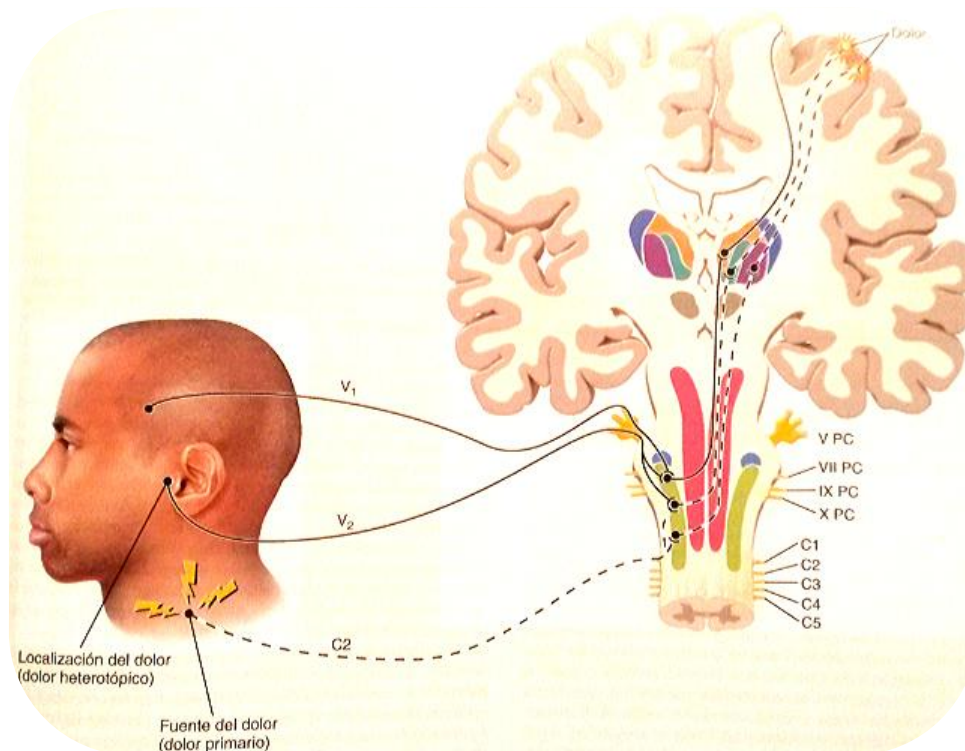


Figura 6.1 Esquema de como el dolor puede referirse desde una zona inervada por un nervio (C2) hasta una zona inervada por un nervio distinto. Tomada de: Hargreaves KM, Cohen S, Berman LH. Cohen Vías de la pulpa. 10a ed. Barcelona: Elsevier; 2011.



El dolor es demasiado frecuente, genera sufrimiento en el ser que lo presenta y tiene una serie de implicaciones socioeconómica importantes. El dolor incita a los individuos a buscar un tratamiento para la resolución y el alivio de su sufrimiento ya que si el dolor se vuelve crónico puede influir directa y notablemente en la calidad de vida del paciente y en su rendimiento cotidiano.

Aunque el dolor dental es la entidad dolorosa más común en la región facial, evidentemente pueden aparecer otros muchos tipos de dolor en la misma zona.

A los dentistas se les consulta regularmente por dolores de origen odontogénico, una de sus responsabilidades principales es diagnosticar aquellas entidades patológicas que se asocian a la cavidad bucal y al aparato estomatognático; es esencial que tengan conocimientos básicos de otros tipos de dolor facial para poder brindar un diagnóstico exacto y seleccionar el tratamiento ideal para sus pacientes.

Es de fundamental importancia saber que no todos los dolores que se presentan como un dolor dental son de tipo odontogénico (Figura 6.2). El dolor dental puede ser un síntoma irradiado de algún otro trastorno, es decir ser un síntoma heterotópico (el dolor se percibe como si se originase en un lugar distinto del que en realidad es su origen.) El dolor primario es aquel en el que la localización del dolor coincide con el tejido real en el que se origina.

(8)

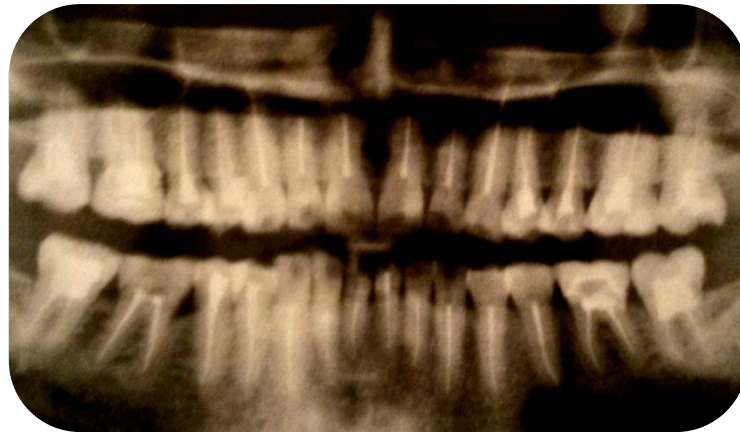


Figura 6.2 Ortopantomografía de una paciente que se ha sometido a varios tratamientos endodónticos sin que se le haya solucionado su principal motivo de consulta. Tomada de: Hargreaves KM, Cohen S, Berman LH. Cohen Vías de la pulpa. 10a ed. Barcelona: Elsevier; 2011.

◆ Fuentes del dolor dental odontogénico.

Únicamente hay dos estructuras que actúan como fuente primaria de dolor dental. Estas estructuras son el complejo dentino-pulpar y los tejidos perirradiculares.

Los nociceptores pulpares, típicos de los tejidos viscerales profundos, muestran un alto grado de convergencia en el Sistema Nervioso Central (SNC), asimismo, la pulpa carece de neuronas propioceptoras; esto explica por qué resulta a los pacientes tan difícil localizar el dolor pulpar. El hecho de que haya convergencia de neuronas desde las pulpas dentales inferiores con las de los dientes superiores puede hacer que el dolor de una pulpitis de un diente inferior sea referido al de un diente superior. El paciente puede tener dificultades para la localización específica del dolor pulpar, es por esto que el clínico debe realizar pruebas que intenten reproducir el estímulo desencadenante o atenuante del dolor. ⁽⁸⁾



A diferencia del dolor pulpar el dolor perirradicular es más fácil de localizar.

Los mecanorreceptores abundan en el ligamento periodontal y se concentran en mayor densidad en el tercio apical. Una vez que la inflamación pulpar se ha extendido hacia el ligamento periodontal los pacientes son capaces de localizar de una manera más fácil el origen del dolor.

El ligamento periodontal es una estructura musculoesquelética y responde a la estimulación nociva de manera escalonada, esto es, el grado de incomodidad que percibe el paciente es directamente proporcional con el dolor perirradicular, dependiendo de la magnitud de la provocación y la sensibilidad periférica.

Si un dolor con sospecha de procedencia perirradicular no cesa ante la infiltración de un anestésico local, es una indicación clara de que su origen podría ser no odontogénico.

Los dientes no pueden compararse con otras estructuras del cuerpo humano, poseen un componente visceral (la pulpa) y un componente musculoesquelético (ligamento periodontal). Por tanto, el dolor odontogénico puede tener una presentación variable.

El dolor dental puede ser difuso o localizado, leve o intenso, espontáneo o provocado mediante distintos estímulos aplicados a intensidades variables.

La calidad puede ir desde una molestia aguda o sorda o bien un dolor continuo o pulsátil. Este potencial de extrema variabilidad permite ⁽⁸⁾



que la odontalgia simule o se parezca a otros muchos tipos de dolor de cabeza y cuello.

No se ha llegado a un consenso sobre la taxonomía exacta de los criterios diagnósticos y sus relaciones con distintos trastornos de dolor orofacial. Los términos utilizados varían, algunos de los profesionales de la salud que diagnostican y tratan estos problemas han utilizado diferentes términos de la literatura médica, creando una gran confusión.

◆ **Causas no odontogénicas del dolor dental.**

Las causas no odontogénicas del dolor dental pueden dividirse en cinco grandes grupos de trastornos dolorosos.

- ★ Dolores musculoesqueléticos otros no progresivos que se originan en estructuras somáticas.
- ★ Dolores neurovasculares (cefaléas).
- ★ Dolores neuropáticos.
- ★ Dolor de origen puramente psicológico (dolor dental psicógeno).
- ★ Dolor asociado a un proceso patológico.

◆ **Dolor musculoesquelético y somático.**

∞ **Dolor miofacial.**

Los dolores miofaciales parecen ser los más frecuentes. El dolor miofacial (DMF) emana desde pequeños focos de tejido muscular hiperexitable. Estas áreas se perciben clínicamente como bandas o nudos tensos que se denominan puntos gatillo. ⁽⁸⁾



Los pacientes suelen describir el dolor como una sensación continua, difusa, constante o sorda, que puede hacer que el clínico confunda su diagnóstico con un dolor pulpar.

Las mialgias de los músculos de la masticación son potencialmente engañosas, ya que los pacientes suelen expresar dolor a la masticación, siendo esta característica similar al dolor perirradicular, el dolor se desencadena por la contracción de los músculos de la masticación más que por la sobrecarga en el ligamento periodontal. Durante la exploración física la palpación de los músculos de la masticación debería reproducir el dolor pero no la percusión de los dientes.

Los músculos que refieren dolor a los dientes son:

- ★ El masetero.
- ★ El temporal.
- ★ El pterigoideo externo.

Este tipo de dolor también puede originarse en los músculos del cuello y en estructuras profundas no musculares de la cara.

Se desconoce la patogenia definitiva del DMF pero existe la hipótesis de que los músculos pueden perturbarse como consecuencia de lesiones o de una contracción mantenida (oclusión mantenida).

Los puntos gatillo pueden persistir aún después de que se haya resuelto el dolor dental resultando esto confuso para el clínico y frustrante para el paciente. ⁽⁸⁾



Es importante considerar la relación entre ambas entidades. El dolor miofacial puede simular un dolor dental, y los dolores odontogénicos pueden desencadenar la aparición de DMF.

Los dolores dentales de origen miofacial pueden presentarse con o sin datos de patología pulpar o periapical. El diagnóstico definitivo se basa en la falta de síntomas después de la valoración pulpar, de las pruebas de percusión, palpación y en la incapacidad para resolver después de la aplicación de un bloqueo anestésico. ⁽⁸⁾

∞ Dolor originado en la mucosa sinusal/nasal.

El dolor de mucosas sinusales/nasales es otra etiología frecuente que puede simular un dolor dental; esta patología puede exhibir síntomas de congestión o presión debajo de los ojos. El dolor con este origen suele provocar una sensación de quemazón o ardor. Por lo general este tipo de molestias tiene un origen viral, bacteriano o alérgico y comparte síntomas como la rinorrea.

El dolor de mucosas sinusales puede inducir efectos como la hiperalgesia secundaria, el dolor irradiado y cambios autónomos. La hiperalgesia secundaria detectada clínicamente como una diseminación concéntrica más allá de la zona de la lesión tisular, dará lugar a molestias de la mucosa en la zona de los senos maxilares, así como malestar a la percusión en distintos dientes superiores, lo anteriormente descrito sugiere una inflamación perirradicular.

Las secuelas autónomas podrían manifestarse en forma de edema o eritema en la zona lo que podría sugerir un absceso dental. Otros síntomas de afección sinusal son la sensibilidad a la palpación de estructuras ⁽⁸⁾



que recubren a los senos maxilares (dolor a la palpación paranasal) y un dolor pulsátil o que incrementa cuando la cabeza se coloca por debajo de la altura del corazón. Los dolores con esta etiología no son mitigados por efectos de un bloque anestésico local.

Los pacientes con sospecha de afectación de mucosas sinusales/nasales deben ser remitidos a un otorrinolaringólogo para que éste especialista complemente su diagnóstico por medio de la exploración física, pruebas de citología nasal, ecografías, endoscopios nasales, pruebas de imagen como radiografías o tomografías computarizadas y brinde un tratamiento dependiendo de la etiología (viral, bacteriana o alérgica).⁽⁸⁾

∞ **Dolor de la glándula salival.**

El dolor de una o más glándulas salivales puede percibirse como un dolor dental. Es comprensible que se produzca con mayor frecuencia en dientes inferiores ya que la inervación de las glándulas proviene de la rama mandibular.⁽⁸⁾

◇ **Dolor neurovascular.**

Son conocidos como cefaleas y muestran características muy similares a las del dolor pulpar. Este tipo de dolor es frecuentemente intenso, pulsátil y se produce solo en la cabeza. Los pacientes refieren dolor en la frente, detrás de la cabeza, en las sienes, los senos paranasales, la mandíbula, el maxilar y los dientes. Con frecuencia, el dolor se percibe inicialmente en los dientes (caninos y premolares superiores).⁽⁸⁾



◆ Dolor neuropático.

Este tipo de dolor se origina realmente en anomalías de las propias estructuras nerviosas. La exploración clínica suele arrojar la inexistencia de una lesión tisular somática y la respuesta a la estimulación de dicho tejido es desproporcionada. Por esta razón, los dolores neuropáticos pueden confundirse con dolores psicógenos, simplemente porque no puede visualizarse una causa local.⁽⁸⁾

Entre los dolores neuropáticos se encuentran las siguientes categorías:

- ★ Neuralgia.
- ★ Neuroma.
- ★ Neuritis.
- ★ Neuropatía.

∞ Neuralgia.

Este término se utiliza para describir el dolor que se siente en una rama nerviosa periférica específica.

La neuralgia del trigémino se caracteriza por un dolor intenso, agudo y fulgurante de predominio unilateral y es desencadenado por un tacto superficial de un punto gatillo. Una característica importante de los puntos gatillo es que la respuesta es desproporcionada con relación a la intensidad del estímulo. Una vez desencadenado el dolor suele ceder en unos pocos minutos hasta que vuelve a dispararse, esto contrasta con el dolor odontogénico que puede ir y venir de manera impredecible e irrepetible.⁽⁸⁾



Los puntos gatillo para la neuralgia del trigémino tienden a estar relacionados con zonas de inervación somatosensitiva densa, como labios y dientes, razón por la que los desencadenantes de este tipo de dolor pueden incluir la masticación y hacer que médico y paciente piensen en un diagnóstico de dolor odontogénico. Por otra parte, como el desencadenamiento del dolor implica a aferencias periféricas, la anestesia de la zona del punto gatillo puede disminuir los síntomas. Esto puede confundir al clínico si asume que los anestésicos locales sólo bloquean el dolor odontogénico.

Como los síntomas pueden ser bastante intensos, los pacientes pueden insistir en el tratamiento aunque los datos clínicos no sean compatibles definitivamente con la etiología odontogénica.

La ausencia de etiología dental que explique los síntomas en presencia de un dolor agudo y quemante característico, debe alertar al clínico sobre la posibilidad de considerar la neuralgia en el diagnóstico diferencial. Por lo general, estos individuos deben derivarse a un neurólogo o a un médico de dolor orofacial/medicina oral para obtener un diagnóstico completo y un tratamiento ya que en algunos casos se ha sugerido que del 15 al 30% de los pacientes tienen causas secundarias relacionadas con el dolor, como tumores cerebrales y esclerosis múltiple.

La neuralgia del trigémino se presenta generalmente en personas mayores de 50 años. Se cree que la etiología es una inflamación en uno de los troncos del ganglio de Gasser, posiblemente como resultado de la presión de la arteria carótida, Los individuos con esclerosis múltiple desarrollarán neuralgia del trigémino con más frecuencia que la población general. ⁽⁸⁾



☞ Neuroma.

Un neuroma traumático, también conocido como neuroma de amputación, es una masa proliferativa de tejido nervioso desorganizado en la zona donde se ha seccionado un nervio traumática o quirúrgicamente. Por tanto, una parte del diagnóstico consiste en confirmar la presencia de un hecho significativo que pudiera ser responsable de la neuropatía. Los síntomas no se desarrollarán hasta que el tejido nervioso en el muñón haya tenido tiempo de proliferar, lo que suele ocurrir normalmente a los 10 años del acontecimiento.

Cuando se golpea suavemente encima de la zona donde se localiza el neuroma se desencadenan descargas agudas de dolor eléctrico similares a las de la neuralgia del trigémino (signo de Tinel).

Aunque los neuromas suelen desarrollarse sobre todo en la zona del foramen mentoniano, el labio inferior y la lengua, existen pruebas de que también pueden formarse en la zona de una extracción y después de extirpar la pulpa.

No todos los neuromas que se forman no son dolorosos, esto podría explicar el dolor que se va desarrollando en los lugares donde se han extraído dientes después de que hayan cicatrizado.

Debe tomarse en cuenta la posibilidad de la formación de neuromas por la realización de pulpectomías, y las implicaciones que pudiera tener sobre la sensibilidad mantenida del ligamento periodontal después de un tratamiento correcto del conducto radicular. ⁽⁸⁾



☞ **Neuritis.**

La neuritis es una afección ocasionada por la inflamación de uno o varios nervios secundaria a una lesión o a una infección viral o bacteriana. Por lo general, el dolor de una neuritis inducido por virus como un herpes simple recurrente o un herpes zóster se asociará a lesiones cutáneas o mucosas.

Esta presentación no supone ningún problema para su diagnóstico, pero el dolor puede preceder al brote vesicular varios días o incluso semanas.

Dado que estas patologías se deben a la reactivación de un virus que ha permanecido instalado en el ganglio del trigémino, se considera un dolor proyectado.

Una neuritis viral puede ser muy difícil de diagnosticar en ausencia de lesiones cutáneas o mucosas y debe considerarse en el diagnóstico diferencial de un paciente con antecedentes de infección primaria por herpes zóster. La infección bacteriana de los senos o los abscesos dentales también pueden dar lugar a inflamación nerviosa con dolor.

El dolor suele ser bastante constante y de carácter sordo, continuo o urente. Además, puede acompañarse de una respuesta dolorosa a estímulos que normalmente no son dolorosos.

Las lesiones traumáticas localizadas también pueden inducir una neuritis. Esta lesión puede ser química, térmica o mecánica. Un ejemplo clásico de lesión química de un nervio es la hiperextensión de una pasta de obturación con paraformaldehído, sobre el nervio dentario inferior. El traumatismo químico puede deberse a ciertos componentes tóxicos de los materiales de obturación endodónticos como eugenol, hipoclorito de sodio o medicación ⁽⁸⁾



en el interior del conducto con formocresol. La compresión mecánica, añadida al traumatismo térmico, puede ser un factor cuando existe sobreextensión de gutapercha termoplastificada. Los traumatismos nerviosos mecánicos se relacionan frecuentemente con tratamientos quirúrgicos bucales como la cirugía ortognática y la extracción de los terceros molares. Se han demostrado complicaciones neuropáticas después de intervenciones quirúrgicas para la colocación de implantes mandibulares.

El dolor de la neuritis normalmente es persistente, no pulsátil, quemante y a menudo se asocia a aberraciones sensitivas como parestesias, disestesias o anestesia. Puede tener una intensidad variable, pero cuando se estimula el dolor generado es desproporcionado al estímulo. ⁽⁸⁾

↻ Neuropatía.

Es aquel dolor localizado, mantenido y no episódico secundario a una lesión o un cambio en la estructura nerviosa. Se han empleado otros términos como dolor facial atípico, odontalgia atípica o dolor del diente fantasma.

Actualmente, un subcomité de la International Association for the Study of Pain, ha dejado a un lado el desarrollo de criterios diagnósticos y terminología del dolor orofacial porque las pruebas de investigación no señalan claramente la terminología preferida basada en supuestos mecanismos.

La evolución clínica típica de alguien con una neuropatía no diagnosticada puede consistir en el tratamiento de un dolor dental. Cuando el dolor no se



resuelve con un tratamiento del conducto radicular no quirúrgico, puede seguirse de una cirugía apical y quizá de la extracción del diente.⁽⁸⁾

◆ **Dolor dental psicógeno.**

El dolor dental de origen psicógeno se encuadra en un grupo de trastornos mentales conocido como somatoforma. Este término deriva del hecho de que el paciente manifiesta quejas somáticas que carecen de justificación física. Ya que estos pacientes no muestran una causa física para su dolor, se presentarán sin cambios tisulares locales. Los pacientes con un trastorno somatoforme no están fabricando los síntomas ni busca un beneficio conscientemente.

El dolor psicógeno es sumamente raro y es precipitado por un estrés psicológico intenso. Hay que descartar todos los diagnósticos potenciales antes de establecer el diagnóstico de dolor psicógeno.

Este diagnóstico se establece por exclusión y se basa en los conocimientos del especialista de otras características y comportamientos del dolor irradiado.

Es necesario detectar precozmente el dolor psicógeno y derivar al paciente con prontitud a un psicólogo o a un psiquiatra para evitar tratamientos dentales irreversibles e innecesarios.⁽⁸⁾



◇ **Dolor dental asociado a un proceso patológico.**

Existen distintas patologías que se presentan como un dolor dental no odontogénico. El único nexo común que puede identificarse es que los tejidos afectados están inervados por ramas de los pares craneales y, por tanto, la información nociceptiva se procesa en el núcleo del trigémino.

Algunas de las patologías orgánicas que se manifiestan con dolor dental son:

- ★ Dolor cardiaco.
- ★ Lesiones cancerosas de los pulmones.
- ★ lesiones cercanas al cerebro que comprimen estructuras inervadas por fibras somatosensibles.
- ★ Carcinoma escamoso de la superficie faríngea externa.
- ★ Tumores en el seno maxilar.
- ★ Tumores mandibulares.
- ★ Arteritis.

Si después de completar la exploración subjetiva, los datos son analizados y el clínico no llega a un diagnóstico diferencial, debe verificar o indagar más al paciente en cuanto a antecedentes patológicos y la evolución de los síntomas que presenta para poder llegar a un diagnóstico de presunción, si la patología que presenta el paciente no está dentro del área de desarrollo del odontólogo podrá derivarlo al especialista más conveniente. Por otra parte, es sumamente importante descartar todas las causas odontogénicas y comunicar dicha información al especialista al que se va a derivar al paciente. ⁽⁸⁾



7. Etiología de las enfermedades pulpo-periapicales.

La reacción del complejo dentino-pulpar ante los distintos agentes irritante se manifiesta de varias maneras, dependiendo del tipo y la intensidad del agente irritante. ⁽¹²⁾

En etiología de la enfermedades pulpo-periapicales se encuentran los siguientes factores.

◆ **Bacterianos.**

Uno de los principales agentes agresores de la pulpa dental son los microorganismos responsables del proceso carioso. La caries es considerada una enfermedad infectocontagiosa, caracterizada por solubilizar los minerales del esmalte y la dentina.

Algunos de los microorganismos involucrados en el desarrollo de la lesión cariosa son: El *Streptococcus mutans*, *Lactobacilos sp.* y *Actinomyces sp.*

Las sustancias químicas tóxicas secretadas por estos microorganismos se difunden a través de los túbulos dentinarios. La extensión de la agresión pulpar dependerá directamente de la penetración dentro de dichos túbulos.

La pulpa establece una relación ataque-defensa frente a este tipo de irritación, este tejido es capaz, en primera instancia, de disminuir la permeabilidad dentinaria a través de la esclerosis, rellenando los túbulos con iones calcio (apatita). Otra manera de impedir el avance de la caries es mediante la formación de dentina terciaria, dicha formación es proporcional a la cantidad de destrucción de dentina. ^(10; 13; 8; 17; 27)



Cuando la progresión de la lesión cariosa ocurre de manera rápida, principalmente en dientes jóvenes, puede causarse destrucción de las prolongaciones de los odontoblastos, permitiendo una alta permeabilidad dentinaria y formación de tractos muertos de dentina.

Las bacterias causantes de la caries dental son los agentes etiológicos que más frecuentemente causan irritación de la pulpa dental, siendo responsables de su infección y formación de una lesión periapical. ^(10; 12)

◆ **Físicos:**

Son de distintas naturalezas (Mecánicos, térmicos y eléctricos) ⁽²⁸⁾

∞ **Mecánicos.** Entre los agentes mecánicos podemos encontrar tres tipos (traumáticos, iatrogénicos y patológicos.)

- **Traumáticos:** Puede o no estar acompañada de fracturas coronarias o radiculares, ocasionados por:
 - ★ Deportes de contacto.
 - ★ Peleas.
 - ★ Accidentes automovilísticos.
 - ★ Caídas.

- **Iatrogénicos:** Por procedimientos dentales como:
 - ★ Comunicaciones pulpares.
 - ★ Movimientos ortodónticos demasiado rápidos.
 - ★ Raspados periodontales.
 - ★ Uso de pines de retención de materiales de obturación.



- ☆ Preparación de cavidades.
- ☆ La deshidratación pulpar por uso del aire para desecar cavidades.
- ☆ Materiales restauradores (provisionales o definitivos).

- **Patológicos:**
 - ☆ Atrición.
 - ☆ Abrasión.
 - ☆ Bruxismo.
 - ☆ Onicofagia.
 - ☆ Mordedura de objetos.
 - ☆ Erosión.
 - ☆ Raspado periodontal.

- ⚡ **Térmicos:**
 - ☆ Calor por preparaciones protésicas o de cavidades.
 - ☆ Calor exotérmico por endurecimiento de materiales dentales.
 - ☆ Conducción de frío o calor a través de restauraciones profundas sin base protectora.
 - ☆ Calor friccional por el pulido de restauraciones.

- ⚡ **Eléctricas** (corrientes galvánicas por restauraciones con metales diferentes).

- ◇ **Químicos:**
 - ☆ Agentes de los sistemas adhesivos.
 - ☆ Sustancias químicas irrigadoras en el tratamiento de conductos.
 - ☆ Uso de hemostáticos y desinfectantes en exposiciones pulpares directas.
 - ☆ Materiales para blanqueamiento dental. ^(29; 28; 8; 12)



8. Clasificación clínica de las enfermedades pulpares.

Durante años se han realizado muchos intentos para elaborar clasificaciones de las patologías pulpares. El diagnóstico y la clasificación de las enfermedades pulpares están basados en los signos y síntomas clínicos y no en hallazgos histológicos, numerosos estudios han demostrado que no existe correlación entre los signos y síntomas clínicos y los datos histológicos presentes. (10; 14; 12; 8)

Ya que resulta poco práctico la extirpación del tejido pulpar para el establecimiento de un diagnóstico basado en la histología encontrada, se han elaborado clasificaciones clínicas para poder establecer un diagnóstico clínico basado en los datos objetivos y subjetivos recolectados durante la conformación del expediente clínico, de modo que las denominaciones asignadas reflejan solamente la presencia de tejido sano o enfermo. Estas clasificaciones se utilizan para determinar la necesidad de un tratamiento endodóntico. (8)

Se puede clasificar el estado pulpar de la siguiente manera.

◊ **Pulpa sana o normal:** (Tabla 8.1)

Un diente que posee una pulpa sana, no manifiesta ningún síntoma clínico espontáneamente, la pulpa responderá a las pruebas de sensibilidad pulpar de forma leve, los síntomas no resultaran dolorosos y darán lugar a una sensación transitoria que revierte en cuestión de segundos. Una pulpa sana no muestra signos clínicos de inflamación (Figura 8.1) Desde el punto de vista radiográfico, el diente en cuestión puede presentar variaciones

morfológicas pero sin datos de reabsorción, caries, patología periapical o exposición pulpar mecánica (Figura 8.2).⁽⁸⁾

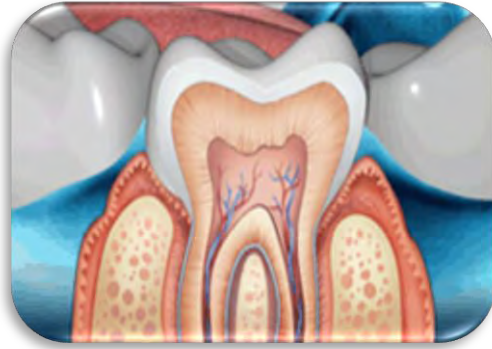
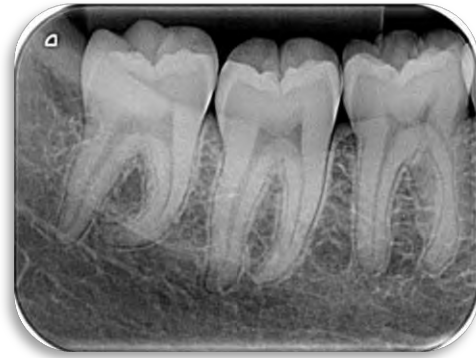
Figura 8.1 Representación de un diente con pulpa sana o normal.
Tomada de: <http://www.binaca.es/dientes-de-adultos/dientes-m%C3%A1s-fuertes/caries-dental.aspx>



.Figura 8.2 Radiografía de molares con pulpa sana o normal.
Tomada de:
<http://www.odontoimagens.com.br/?pg=pagina&id=1>

Tabla 8.1 Pulpa Sana o normal.

| | |
|----------------------|---------------------------------|
| Signos | Ninguno |
| Síntomas | Ninguno |
| Palpación | Asintomático |
| Percusión vertical | Asintomático |
| Percusión horizontal | Asintomático |
| Prueba al frío | Sensibilidad de corta duración. |
| Prueba al calor | Sensibilidad de corta duración. |
| Prueba eléctrica | Sensibilidad de corta duración. |
| Tratamiento | Ninguno |

◆ **Pulpitis reversible.** (Tabla) 8.2

La pulpitis reversible es una alteración clínica que produce signos y síntomas ante la presencia de un proceso irritativo que produce un proceso inflamatorio en el tejido pulpar con características de reversibilidad.



Si el factor etiológico de ésta alteración es eliminado la inflamación remite y la pulpa vuelve a su estado normal.

La pulpitis reversible puede deberse a estímulos leves o de corta duración como lo son: La caries incipiente, la erosión cervical, la atrición, tratamientos operatorios o protésicos, raspado y alisado radicular, fracturas de esmalte con exposición de túbulos dentinarios (Figura 8.3) etc. (12; 15; 10)

Síntomas:

La pulpitis reversible suele ser asintomática, pero cuando aparecen los síntomas siguen un patrón concreto. Los estímulos fríos, dulces, amargos, incluso el aire, pueden producir un dolor agudo de segundos de duración, la supresión de éstos estímulos se acompaña del cese del dolor de manera inmediata.

La pulpa inflamada de manera reversible reacciona normalmente a la percusión, palpación, movilidad y los tejidos periapicales son normales al examen radiográfico, aun cuando puede observarse en algunos casos, ensanchamiento del ligamento periodontal a nivel apical. (Figura 8.4)

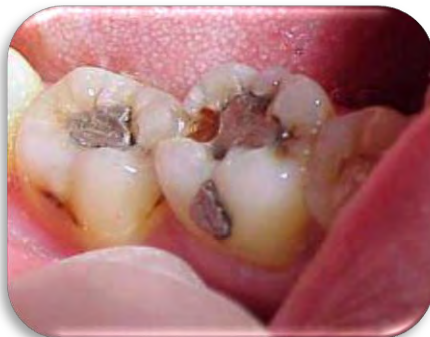

Figura 8.3 Restauraciones deficientes, reincidencia de caries y exposición dentinaria.
Tomado de: <http://www.iztacala.unam.mx>

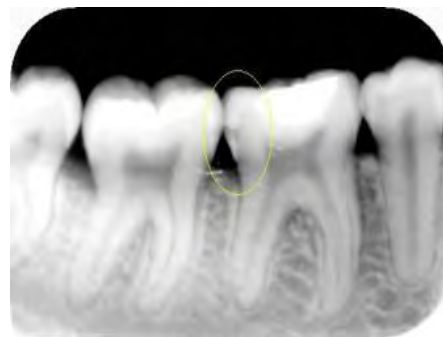


Figura 8.4 Caries interproximal en zona de molares inferiores, no se observan alteraciones en los tejidos periapicales.
Tomada de:
http://patoral.umayor.cl/caries_rx/caries_rx.html



Tabla 8.2 Pulpitis Reversible

| | |
|----------------------|---|
| Signos | Caries, restauraciones mal ajustadas, retracción gingival, restauraciones recién realizadas. |
| Síntomas | Sensibilidad provocada (aguda) ante estímulos dulces, fríos o amargos de corta duración. |
| Palpación | Asintomático. |
| Percusión vertical | Asintomático. |
| Percusión horizontal | Asintomático. |
| Prueba al frío | Sensibilidad de corta duración. |
| Prueba al calor | Sensibilidad de corta duración. |
| Prueba eléctrica | Sensibilidad de corta duración. |
| Tratamiento | Remoción del agente agresor, colocación de una base protectora antiséptica sedante, seguida de una restauración definitiva. |

◆ **Pulpitis irreversible.** (Tabla 8.3)

Es una alteración clínica que produce signos y síntomas ante la presencia de un factor con alta capacidad irritativa que desencadena un proceso inflamatorio grave en el tejido pulpar, suele ser una secuela de la progresión de una pulpitis reversible mal tratada o mal diagnosticada, la interrupción del flujo sanguíneo como consecuencia de un traumatismo o de movimientos ortodónticos.

La pulpitis irreversible no remite ante el cese de los estímulos causales.

La pulpitis irreversible puede subdividirse en:

- ☆ Sintomática.
- ☆ Asintomática.



☞ **Pulpitis irreversible sintomática.** (Tabla 8.3)

Los dientes que presentan esta patología muestran un dolor intermitente o espontáneo, cuando son expuestos rápidamente a cambios bruscos de temperatura (especialmente al frío) experimentan episodios de dolor prolongado e intenso, incluso después de eliminar el factor etiológico.

El dolor puede ser agudo o sordo, localizado o referido. Al examen radiográfico pueden observarse desde cambios mínimos en el ligamento periodontal (ensanchamiento.) (Figura 8.5) hasta lesiones periapicales que evidencian la afección periapical.

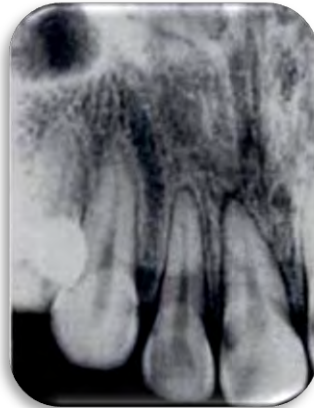

Figura 8.5 Visible ensanchamiento del ligamento periodontal en el lateral superior.
Tomada de: <http://imagenologia2009.blogspot.mx/2009/09/tda.html>

Entre los antecedentes del diente afectado puede haber obturaciones profundas, caries, traumatismos, recesiones gingivales, o cualquier otra agresión reciente o antigua hacia la pulpa.

El diente con pulpitis irreversible sintomática evolucionara hacia la necrosis pulpar. ⁽⁸⁾



Tabla 8.3 Pulpitis Irreversible Sintomática.

| | |
|----------------------|--|
| Signos | Dientes con obturaciones profundas, caries, recesiones gingivales etc. |
| Síntomas | Dolor intermitente o espontaneo al frio y al calor, Dolor agudo o sordo, localizado o referido. |
| Palpación | Asintomático. |
| Percusión vertical | Sensible. |
| Percusión horizontal | Sensible. |
| Prueba al frio | Exacerbación del dolor. |
| Prueba al calor | Exacerbación del dolor. |
| Prueba eléctrica | Exacerbación del dolor. |
| Tratamiento | Biopulpectomía. |

☞ Pulpitis irreversible asintomática.

En algunos casos una caries profunda no producirá ninguna sintomatología, incluso aunque clínica y radiográficamente la caries haya avanzado hasta la pulpa (Figura 8.6) Si ese diente no es entendido puede llegar a desarrollar síntomas, incluso necrosis.

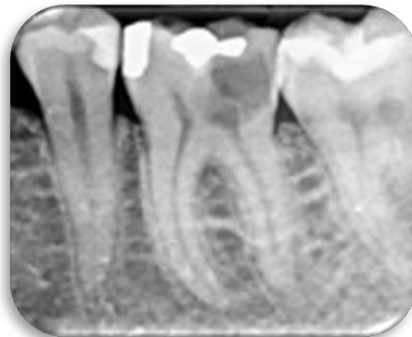

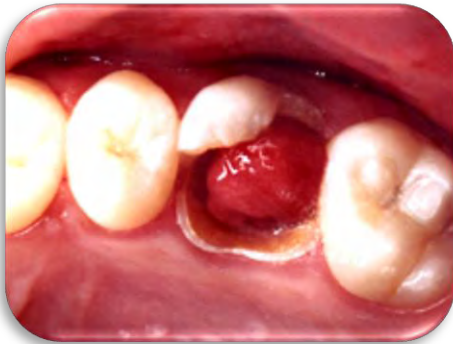
Figura 8.6 Caries profunda en el primer molar inferior derecho.
Tomada de: <http://www.propdental.es/blog/odontologia/alargamiento-coronario/>



Existen 2 casos especiales de pulpitis asintomática:

- ★ Pulpitis hiperplásica.
- ★ Reabsorción interna.

• **Pulpitis hiperplásica.** (Tabla 8.4)



Es una forma de pulpitis irreversible asintomática, también es conocido como pólipo pulpar y es producida por la proliferación de una pulpa joven con inflamación crónica sobre la superficie oclusal (Figura 8.7)

Figura 8.7 Pólipo pulpar.
Tomada de: <http://www.endo-e.com/>

El desarrollo de la pulpitis hiperplásica se acompaña de la vascularización extensa. de una exposición adecuada para el drenaje y la proliferación tisular. ^(12; 10)

Tabla 8.4 Pulpitis Irreversible asintomática. Pulpitis hiperplásica.

| | |
|----------------------|---|
| Signos | Pulpas jóvenes con exposición cariosa progresiva y lenta. |
| Síntomas | Asintomático. |
| Palpación | Asintomático. |
| Percusión vertical | Asintomático. |
| Percusión horizontal | Asintomático. |
| Prueba al frío | Sensibilidad con cese rápido |
| Prueba al calor | Sensibilidad con cese rápido |
| Prueba eléctrica | Sensibilidad con cese rápido |
| Tratamiento | Biopulpectomía. |



- **Reabsorción interna.** (Tabla 8.5)

La pulpa se transforma en un tejido con actividad dentinoclástica, esto conduce a la reabsorción de las paredes dentinarias, desde el centro hacia la periferia y suelen progresar hasta que finalmente llegan a extenderse hasta el periodonto lateral. (Figura 8.8) Es una forma pulpitis irreversible asintomática y se asocia con la aparición de manchas rosas en la corona dental cuando esta condición alcanza la corona clínica. (Figura 8.9)

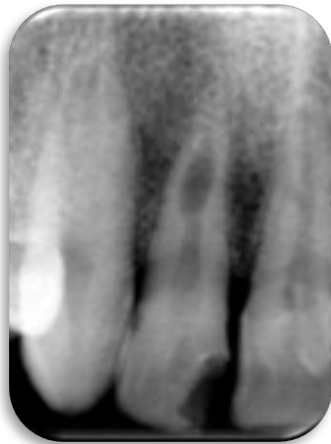

Figura 8.8 Radiografía dentoalveolar donde se observa la reabsorción de las paredes dentinarias del conducto radicular. Tomada de: <http://www.endo-e.com/>

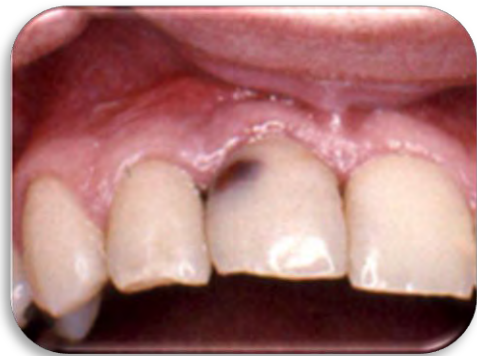

Figura 8.9 Mancha rosada en la corona clínica producto de la reabsorción interna que ha experimentado el diente central superior derecho. Tomada de: <http://www.endo-e.com/>

Tabla 8.5 Pulpitis asintomática. Reabsorción interna.

| | |
|----------------------|--|
| Signos | Alteración cromática de la corona cuando alcanza la corona clínica, área radiolúcida en el interior de la cámara pulpar o en el interior del conducto radicular, simétrica en relación con el eje longitudinal del diente. |
| Síntomas | Asintomático. |
| Palpación | Asintomático. |
| Percusión vertical | Asintomático. |
| Percusión horizontal | Asintomático. |
| Prueba al frío | Sensibilidad de corta duración. |



| | |
|------------------|---------------------------------|
| Prueba al calor | Sensibilidad de corta duración. |
| Prueba eléctrica | Sensibilidad de corta duración. |
| Tratamiento | Biopulpectomía. |

◆ **Necrosis pulpar.** (Tabla 8.6)

La pulpitis irreversible conduce al tejido pulpar hacia una necrosis por licuefacción. (Figura 8.10)

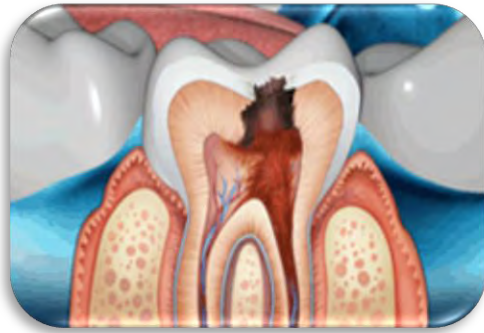

Figura 8.10 Pulpitis irreversible que está evolucionando hacia necrosis pulpar.
Tomada de: <http://www.binaca.es/dientes-de-adultos/dientes-m%C3%A1s-fuertes/caries-dental.aspx>

La necrosis se retrasa si el exudado producido durante la pulpitis irreversible es reabsorbido o drena por medio de la lesión cariosa o una exposición pulpar hacia cavidad oral.

Además de la necrosis por licuefacción, la pulpa puede necrosarse por una lesión traumática (necrosis isquémica.) (1; 15; 12)

Cuando se produce un necrosis pulpar completa, la vascularización e inervación son inexistentes. Con una necrosis completa y antes de que la patología se extienda hacia el periodonto, el diente está completamente asintomático. (8)

Síntomas:

Suele ser asintomática, puede acompañarse por dolor o molestias a la presión por inflamación de los tejidos perirradiculares. (1; 15; 12)



El diente necrótico no responderá a las pruebas de sensibilidad, sin embargo, si se aplica calor durante cierto tiempo y la pulpa se encuentra en una cavidad cerrada, ésta puede llegar a responder, posiblemente por restos de líquido o gases pulpares que se expanden hacia la región apical. ⁽⁸⁾

Las bacterias pueden seguir su crecimiento dentro del conducto radicular aún cuando la pulpa ya esta necrótica, cuando esta infección se extiende hacia el espacio del ligamento periodontal, el diente puede comenzar a tener sintomatología a la percusión y tener dolor espontáneo. Pueden aparecer cambios radiográficos, desde un ensanchamiento del ligamento periodontal, hasta el aspecto de una lesión radiolúcida periapical. El diente puede volverse hipersensible al calor, incluso a la temperatura normal de la cavidad oral, y se tiene una sensación de alivio con el hielo.

Tabla 8.6 Necrosis Pulpar

| | |
|----------------------|---|
| Signos | Caries extensa, restauraciones mal ajustadas, tallado protésico excesivo, pulpitis no tratadas. |
| Síntomas | Asintomático. |
| Palpación | Asintomático. |
| Percusión vertical | Asintomático. |
| Percusión horizontal | Asintomático. |
| Prueba al frío | Asintomático. |
| Prueba al calor | Asintomático. |
| Prueba eléctrica | Asintomático. |
| Tratamiento | Necropulpectomía. |

9. Clasificación clínica de las enfermedades periapicales.

Como consecuencia de la necrosis pulpar, los tejidos periapicales pueden inflamarse y presentar cambios patológicos. A pesar de los efectos benéficos de intento de reparación algunas de estas reacciones pueden tener consecuencias destructivas, como la reabsorción de hueso perirradicular.

El diagnóstico clínico de las enfermedades periapicales se basa principalmente en los signos y síntomas clínicos, el tiempo de evolución de la enfermedad, pruebas pulpares, percusión, palpación y el estudio de imagenología.(Figura 9.1)

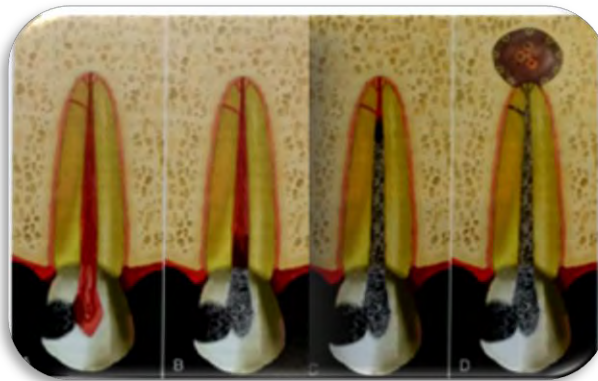


Figura 9.1 Evolución de la enfermedad. Proceso de inflamación, necrosis y periodontitis apical.
Tomada de: Hargreaves KM, Cohen S, Berman LH. Cohen Vías de la pulpa. 10a ed. Barcelona: Elsevier; 2011.

◆ **Periodontitis Apical Sintomática.**

La Periodontitis Apical tiene una importante función protectora, tiene como finalidad, confinar a las bacterias que salen del conducto radicular y evita que se diseminen a los espacios adyacentes. Este proceso es único ya que no puede erradicar la fuente infecciosa. La razón es que una vez necrosada la pulpa, los mecanismos de defensa no pueden funcionar dentro⁽⁸⁾



del conducto radicular por falta de aporte sanguíneo. Estos mecanismos pueden actuar en los márgenes apicales pero son incapaces de penetrar en un diente completamente desarrollado ⁽²⁾. (Figura 9.2)

La resorción ósea es la característica más sobresaliente de la periodontitis apical y es un efecto colateral inevitable del proceso de defensa. algunos clínicos afirman que es el "precio" que paga el huésped para proveer la respuesta inmunológica efectiva y necesaria contra la infección del sistema de conductos. La pérdida ósea revelada en las radiografías en las zonas periapicales, interradiculares y laterales del diente afectado son indicadores clínicos de la presencia de periodontitis apical, ya que muchas de estas lesiones son silenciosas y prevalecen sin causar síntomas clínicos. (Figura 9.3) ⁽²⁾

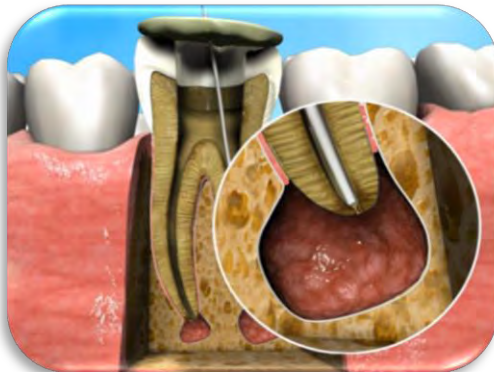


Figura 9.2 Confinamiento de las bacterias que salen del conducto radicular para evitar que se diseminen en espacios adyacentes. Tomada de: <http://www.youtube.com/watch?v=uP6lBJKNPH8>

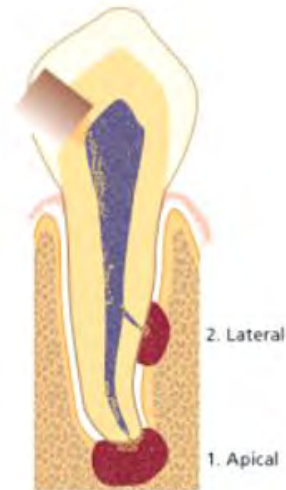

Figura 9.3 Sitios potenciales para el surgimiento de lesiones endodónticas en el periodonto. Tomado de: Bergenholtz G., Horsted P. B., Reit C. Endodoncia. 2ª. ed. México: El Manual Moderno; 2011.



Etiología:

Puede desarrollarse por la presencia de una pulpitis irreversible, una necrosis, irrigantes, desinfectantes, restauraciones altas, la sobreinstrumentación del conducto radicular y la extrusión de los materiales de obturación.

Signos y síntomas:

Puede haber molestias espontáneas moderadas o intensas, la respuesta a las pruebas de vitalidad pulpar es variable, existirá dolor a la masticación, o a la percusión.

Puede acompañarse o no de una zona radiolúcida en la zona apical o lateral asociada a una o a todas las raíces generalmente ensanchamiento del ligamento periodontal.(Figura 9.4)

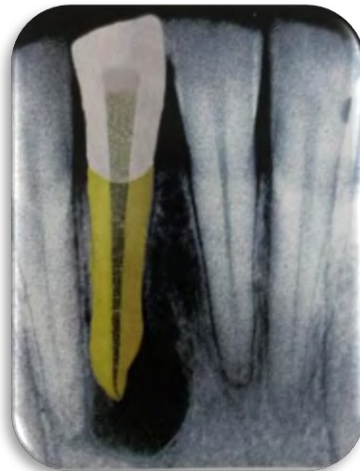

Figura 9.4 Zona radiolúcida en la zona apical de un central inferior.
Tomada de: Hargreaves KM, Cohen S, Berman LH. Cohen Vías de la pulpa. 10a ed. Barcelona: Elsevier; 2011.



◇ Periodontítis Apical Asintomática.

Etiología:

Es causada por una necrosis pulpar, mayoritariamente por la acción de bacterias planctónicas. Suele ser una secuela de la Periodontitis Apical Sintomática u ocurrir en respuesta al tratamiento endodóntico.

Signos y síntomas:

Este diente no responde a las pruebas de vitalidad pulpar.

Inflamación y destrucción de los tejidos periapicales.

La percusión provoca un dolor mínimo o nulo.

Puede presentarse una ligera sensibilidad a la palpación .

Los signos radiográficos pueden ir desde una interrupción de la lámina dura hasta una destrucción muy extensa de los tejidos periapicales e interradiculares (Figura 9.5)⁽⁸⁾

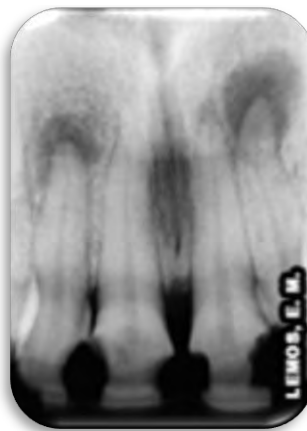

Figura 9.5 Destrucción ósea periapical en los laterales superiores.
Tomada de: <http://www.endo-e.com/>



◆ **Absceso apical agudo.**

Signos y síntomas:

Se caracteriza por comienzo rápido, hipersensibilidad del diente a la percusión, la palpación y la masticación, formación de pus, grados de movilidad variables, tumefacción de los tejidos circundantes y no responderá a las pruebas de sensibilidad pulpar. La radiografía puede evidenciar desde un ensanchamiento del ligamento periodontal hasta una radiolucidez perirradicular. En etapas iniciales de su formación, el proceso puede ser extremadamente doloroso. La lámina cortical puede perforarse, el pus se acumulará bajo el periostio produciendo un cuadro doloroso aun peor. Si se perfora el periostio el pus será capaz de drenar y sí disminuirá el dolor.

En algunos casos se establece el drenaje natural mientras que en otros la hinchazón permanece durante algún tiempo antes de disminuir gradualmente. ⁽⁸⁾

◆ **Absceso Apical Crónico.**

Signos y Síntomas:

El diente con absceso apical crónico no responderá a las pruebas de sensibilidad pulpar. El tracto fistuloso es la característica típica de esta patología (Figura 9.6)

El tracto sinusal permite la descarga intermitente de pus a través de una perforación del hueso alveolar y la mucosa oral. (Figuras 9.7 y 9.8) o a lo largo del ligamento periodontal por medio del surco gingival (Figuras 9.9 y 9.10)

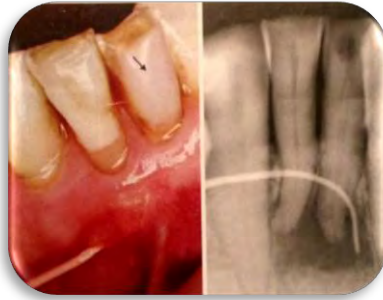

Figura 9.6 Fistulografía. Tomado de: Soares I.J., Goldberg F. Endodoncia Técnica y Fundamentos. Segunda Edición. Buenos Aires : Editorial Médica Panamericana S.A., 2002.



Figura 9.7 Drenaje de absceso apical crónico perforando hueso alveolar. Tomado de: Gunnar B, Preben H, Claes R. Endodoncia. 2a. ed. México : El Manual Moderno, 2011

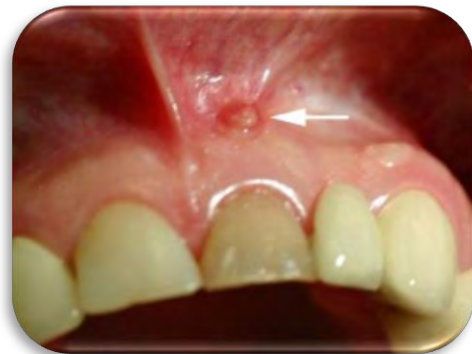

Figura 9.8 Fístula intraoral. Tomada de: <http://www.checkdent.com/dental-blog/fistulas-and-cysts.html?lang=en>

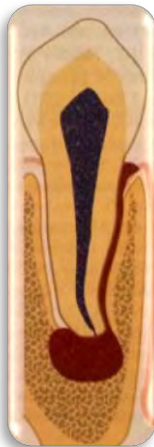
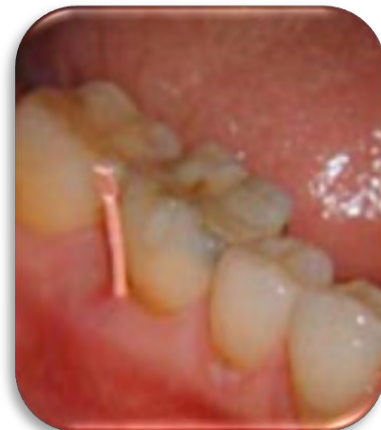
Figura 9.9 Drenaje de absceso apical crónico a lo largo del ligamento periodontal. Tomado de: Gunnar B, Preben H, Claes R. Endodoncia. 2a. ed. México : El Manual Moderno, 2011

Figura 9.10 Fistulografía del drenaje por medio del surco gingival.

Tomado de: http://www.carlosboveda.com/images/Casos/3822/caso_3822.htm



En casos extraños, el pus drenará de manera extraoral a través de la piel (Figura 9.11) o puede descargarse en el seno maxilar causando sinusitis crónica unilateral.

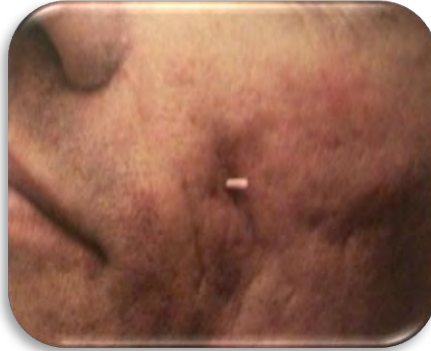

Figura 9.11 Fístula extraoral en la cual se realizó el seguimiento del trayecto fistuloso con una punta de gutapercha.
Tomado de: Gunnar B, Preben H, Claes R. Endodoncia. 2a. ed. México : El Manual Moderno, 2011

◆ Osteítis Condensante.

Es una variante de la Periodontítis Apical Asintomática, es un aumento del hueso trabecular en respuesta a una irritación persistente (Figura 9.12)

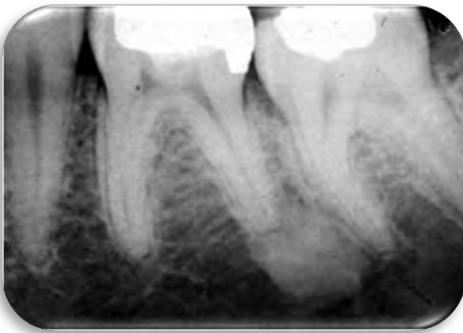

Figura 9.12 Osteítis condensante en la raíz distal del primero molar inferior.

Tomada de:
<http://www.iztacala.unam.mx/rivas/NOTAS/Notas8Patperiapical/radosteitis.html>

Etiología:

La principal causa es el paso de sustancias y toxinas irritantes del conducto radicular hacia los tejidos perirradiculares.



Esta lesión suele encontrarse en la región periapical de los dientes inferiores posteriores que presentan una probable inflamación pulpar o necrosis de la misma. Sin embargo, la osteítis condensante puede localizarse en el ápice de cualquier diente. ⁽⁸⁾



10. Conclusiones

- ☞ El paciente debe ser considerado como un todo, no solo como una patología dental.
- ☞ La parte humana del odontólogo nunca debe ser olvidada aun ante la adversidad de un diagnóstico o ante la presencia de un dolor severo.
- ☞ A pesar del extraordinario progreso en la ciencia y de la tecnología, el diagnóstico de la enfermedad pulpar y periapical no es simplemente una fórmula, sino que deben tomarse en cuenta los detalles del expediente clínico por mínimos que parezcan.
- ☞ No existen métodos clínicos prácticos, de posible uso en la práctica diaria para diagnosticar la vitalidad de la pulpa directamente, por lo que tenemos que hacer uso de un compendio de armas para diagnosticar en endodoncia, entre las que se encuentran la historia de dolor, historia clínica, evaluación dental, pruebas de sensibilidad pulpar, pruebas periodontales, pruebas espaciales y la imagenología.
- ☞ El diagnóstico es una experiencia personal y su eficiencia depende de la experiencia, el conocimiento y los recursos diagnósticos que se posean.
- ☞ El dolor es de naturaleza objetiva, sin embargo, el componente psicobiológico complica el proceso de diagnóstico. La descripción del dolor es de naturaleza subjetiva.



- ☞ Las características del dolor son muy variadas y cada tejido estimulado tiene características distintas de dolor. La evaluación de la descripción del paciente acerca del dolor nos pueden acercar al diagnóstico.

- ☞ Cada condición pulpar y periapical presenta características de dolor diferentes, que aunque no son absolutas, son típicas y ocurren en la mayoría de los casos.

- ☞ A veces es difícil precisar el origen del dolor. Hay que tener siempre presente que los dientes pueden referir dolor a otras zonas de cara, cabeza y cuello y otras patologías de cabeza y cuello pueden referir dolor hacia los dientes.

- ☞ Las pruebas diagnósticas tratan de reproducir el dolor que el paciente presenta y nos dan indicios del estado de la pulpa o el grado de inflamación de los tejidos de soporte del diente.

- ☞ Las pruebas diagnósticas nos ayudan a localizar el origen del dolor referido.

- ☞ La intensidad del dolor no es directamente proporcional al daño tisular.

- ☞ El análisis del dolor es clave para el correcto diagnóstico, sin embargo, en ciertas circunstancias, éste es difícil de interpretar y su origen puede ser muy diverso, incluyendo las fuentes no odontógenas adyacentes.



11. Referencias Bibliográficas:

1. Argüello G. Diagnóstico Pulpar. Rev Mex Odon Clín. 2009; 2,11: 10-16.
2. Bergenholtz G., Horsted P. B., Reit C. Endodoncia. 2^a. ed. México: El Manual Moderno; 2011.
3. Leonardo M. R. Endodoncia Tratamiento de conductos radiculares, Principios técnicos y biológicos (Vol.1). 1^a ed. Sao Paulo: Editorial Artes Médicas; 2005.
4. Mézquita J.F. El arte del diagnóstico. Med Int Mex. 2006; 22:246-52.
- 5.- Senra A. Comentarios Hipocráticos sobre cultura y saber médico. 1^a ed. Madrid : Díaz de Santos; 2004.
6. Ingle JI, Bakland LK. Endodoncia. 5^a ed. México: McGraw-Hill Interamericana; 2004.
7. González. A. El arte del diagnóstico. Rev Inst Nal Enf Resp Mex. 2006: 19, 2: 134-135.
8. Hargreaves K, Cohen S. Cohen Vías de la Pupa. 10^a ed. Barcelona: Editorial ElSevier; 2011.
9. Gatner L.P., Hiatt J.L. Texto y Atlas de Histología. 2^a ed. México: McGraw-Hill Interamericana; 2002.



10. Estrela C. Ciencia endodóntica. 1^a ed. São Paulo: Artes Médicas latinoamericanas; 2005.
11. Gómez de Ferraris ME. Histología, Embriología e Ingeniería bucodental. 3^a ed. México: Médica Panamericana; 2009.
12. Torabinejad M., Walton R. Endodoncia Principios y Práctica. 4^a ed. España: Editorial Elsevier; 2010.
13. Soares I, Goldberg F. Endodoncia, Técnica y fundamentos. 1^a ed. Buenos Aires: Editorial Médica Panamericana; 2002.
14. Villasana A. Patología Pulpar y su Diagnóstico Julio de 2002. Hallado en: http://www.carlosboveda.com/Odontologosfolder/odontoinvitadoold/odontoinvitado_24.htm.
15. Navarro M. Conceptos Actuales sobre el Complejo Dentino-Pulpar. Junio de 2006. Hallado en: http://www.carlosboveda.com/Odontologosfolder/odontoinvitadoold/odontoinvitado_49.htm.
16. Cohen S., Burns R. Vías de la pulpa. 8^a ed. España: Elsevier Science; 2002.
17. Weine F. Terapéutica en endodoncia. 2^a ed. España: Salvat Editores; 1991.



18. Stock C.J.R., Gulivala K., Walker R.T., Goodman J. Atlas en color y texto de Endodoncia. 2a. ed. Madrid : Harcourt Brace; 1996.
19. Lindhe J. Periodontología clínica e Implantología odontológica. 4ª ed. Buenos Aires: Editorial Médica Panamericana; 2009.
20. Rodríguez A. Endodoncia, Consideraciones Actuales. 1ª ed. Caracas: Amolca; 2003.
21. De Lima Machado M. Endodoncia de la Biología a la Técnica. 1ª ed. Colombia: Editorial Amolca; 2009.
22. Facultad de medicina de la UNAM. Historia clínica académica. Hallado en:
<http://www.facmed.unam.mx/deptos/biocetis/Doc/manualhistoriaclinicaacademica.pdf>.
23. Secretaría de Enseñanza Clínica, Internado y Servicio Social. Manual Historia Clínica Académica 2005. Hallado en:
<http://www.facmed.unam.mx/deptos/biocetis/Doc/manualhistoriaclinicaacademica.pdf>.
24. Chambers. G. The role and methods of pulp testing in oral diagnosis: a review. International Endodontic Journal 1982; 15: 1-15.
25. González E. JR, De la Calle JL, Perucho A. Flujiometría campimétrica por láser doppler. Un nuevo procedimiento diagnóstico y evaluativo del dolor. Rev. Soc. Esp. Dolor. 1999, 6: 187-798.



26. Bottino M. Nuevas Tendencias 3 en endodoncia. Sao Paulo : Artes Médicas Latinoamericana; 2008.
27. Canalda C, Brau E. Endodoncia técnicas clínicas y bases científicas. 1^a ed. Barcelona: Masson; 2001.
28. Grossman L. Práctica endodóntica. Buenos Aires: Mundi; 1981.
29. Soares I, Goldberg F. Endodoncia, Técnica y fundamentos. 2^a ed. Buenos Aires: Editorial Médica Panamericana; 2012.
30. García D, Jiménez L. Conceptos Actuales en Relación a las Pruebas de Vitalidad Pulpar. Febrero 2001. Hallado en:
http://www.carlosboveda.com/Odontologosfolder/odontoinvitadoold/odontoinvitado_12.htm