



**UNIVERSIDAD NACIONAL AUTÓNOMA DE  
MÉXICO**

---

---



**FACULTAD DE ODONTOLOGÍA**

MALLA DE TITANIO: TÉCNICA QUIRÚRGICA PARA  
AUMENTO DE REBORDE.

**T E S I N A**

QUE PARA OBTENER EL TÍTULO DE

C I R U J A N A   D E N T I S T A

**P R E S E N T A:**

AURA ANDREA RÍOS RICO

TUTOR: Mtro. JUAN CARLOS SILVA BRAVO



Universidad Nacional  
Autónoma de México



**UNAM – Dirección General de Bibliotecas**  
**Tesis Digitales**  
**Restricciones de uso**

**DERECHOS RESERVADOS ©**  
**PROHIBIDA SU REPRODUCCIÓN TOTAL O PARCIAL**

Todo el material contenido en esta tesis esta protegido por la Ley Federal del Derecho de Autor (LFDA) de los Estados Unidos Mexicanos (México).

El uso de imágenes, fragmentos de videos, y demás material que sea objeto de protección de los derechos de autor, será exclusivamente para fines educativos e informativos y deberá citar la fuente donde la obtuvo mencionando el autor o autores. Cualquier uso distinto como el lucro, reproducción, edición o modificación, será perseguido y sancionado por el respectivo titular de los Derechos de Autor.



## *Gracias*

*A Dios por todo lo que me ha dado en esta vida, por guiarme en todo momento y darme las fuerzas necesarias para seguir adelante, por mostrarme todos los días el camino correcto, por los obstáculos que me ayudaron a ser mejor persona; por todo lo que soy y por todas las bendiciones que me ha dado.*

*Gracias a mis padres Susana y José Luis por su amor, apoyo, comprensión y dedicación, a lo largo de estos años porque sin ellos no habría podido lograrlo, a mi hermana, Daris gracias por estar conmigo en los buenos y malos momentos por todo tu cariño y comprensión, por aguantar mis enojos y alegrías gracias, Ustedes bien saben que esta carrera es de los cuatro los amo!!!!*

*A toda mi familia, que confió plenamente en mí y accedieron a ser mis pacientes gracias a cada uno, a mi tía Angelina que fue un pilar importante durante el primer año de carrera, donde quiera que estés tía Gracias.*

*A mi tutor Juan Carlos Silva Bravo por el apoyo para realizar esta tesina, por su dedicación y paciencia gracias.*

*A todos los profesores que contribuyeron en mi educación y que son pilares primordiales para que lograra terminar esta etapa de mi vida, en especial a la Doctora Rosalía Martínez Hernández, gracias a ella reafirme mi gusto por Periodoncia, al Mtro. Víctor Moreno Maldonado por su paciencia y entrega todos estos años con los alumnos, al Dr. Jaime Vera Cuspineira, por su enseñanzas en endodoncia gracias, a la coordinadora del seminario Mtra. Amalia Cruz Chávez por su paciencia y apoyo en realización de la tesina.*



*A todos mis amigos que compartieron estos cinco años conmigo, gracias a los Korkys (Rogelio, Carmen, Harry, Edward) por aguantar mis buenos y malos ratos, por todos esos buenos momentos que compartimos juntos, por su apoyo incondicional y por su amistad gracias.*

*A Fer 79 por su compañía y cariño en las malas y las peores, a Luis por estar ahí a mi lado cuando más te necesito, a Mariana Orrantia, Gaby Pérez, Jonathan Osorio, Mónica gracias por su amistad,*

*A las últimas personas que conocí en posgrado Víctor Soto porque sigo aprendiendo de ti y a Gaby Serna por todos esos buenos momentos en el servicio amiga, gracias.*

*En especial en estos últimos once meses, ha sido parte fundamental en mi vida, gracias por tu cariño, por tu calidez humana, por tu paciencia, por tu apoyo incondicional y sobre todo por poner dentro de mi corazón esa semillita que sigue dando frutos gracias Roberto Carlos Arellano.*

*Gracias a mi cooperativa de Salud Panamedica porque sin ella no habría podido terminar mi carrera gracias a cada uno de mis compañeros por ser una segunda familia.*

*Finalmente gracias a la UNIVERSIDAD NACIONAL AUTÓNOMA DE MÉXICO por ser mi hogar y por darme las herramientas, enseñanzas y aprendizajes para tener éxito en la vida*

**GRACIAS!!!!**



## ÍNDICE

1. INTRODUCCIÓN.....	6
2. OBJETIVOS.....	7
3. ANTECEDENTES.....	8
4. FISIOLOGÍA.....	11
4.1 Hueso.....	11
4.1.1 Composición.....	11
4.1.2 Características Anatómicas.....	14
4.1.3 Inervación y vascularización.....	14
4.2 Tipos de hueso.....	15
4.3 Clasificación de defectos óseos.....	16
4.4 Clasificación de hueso remanente.....	20
4.5 Remodelación ósea .....	22
5. REGENERACIÓN ÓSEA.....	23
5.1 Mecanismos básicos que intervienen en la regeneración.....	24
5.2 Principios de regeneración ósea .....	25
5.3 Indicaciones para la regeneración ósea.....	26
6. CLASIFICACIÓN DE MEMBRANAS.....	27
6.1 Membranas reabsorbibles.....	27
6.2 Membranas no reabsorbibles.....	27
7. MALLA DE TITANIO.....	29
7.1 Propiedades del titanio.....	30
7.2 Propiedades de las mallas de titanio .....	31



---

7.3 Tornillos para mallas.....	32
8. TÉCNICA QUIRÚRGICA .....	33
8.1 Factores Quirúrgicos para lograr resultados favorables en la técnica.....	33
8.2 Diagnóstico y planificación preoperatoria.....	34
8.3 Primer fase quirúrgica .....	36
8.4 Preparación inicial de la zona receptora.....	37
8.5 Preparación de la zona donante.....	39
8.6 Colocación del injerto óseo en la zona receptora y fijación de la malla de titanio.....	40
8.7 Segunda fase quirúrgica (Retiro de la malla de titanio).....	42
8.8 Exposición prematura de la malla.....	43
8.8.1 Recomendaciones de sutura para evitar la exposición de la malla .....	45
9. REGENERACIÓN ÓSEA DESPUÉS DE LA COLOCACIÓN DE MALLA DE TITANIO.....	46
10. VENTAJAS.....	47
11. DESVENTAJAS.....	49
12. CONCLUSIONES.....	50
13. FUENTES DE INFORMACIÓN.....	51



## 1. INTRODUCCIÓN

Actualmente la pérdida dental, la colocación de prótesis mal ajustadas y otros factores sistémicos, tiene como consecuencia reabsorción ósea que da lugar a un reborde alveolar atrófico, debido a la carencia de estimulación del hueso, y a la transferencia de cargas masticatorias a las superficies óseas subyacentes, que por lo tanto aceleran la pérdida ósea. Dando como resultado el colapso del reborde, la disminución del volumen y altura del hueso, situación por la cual los contornos de los tejidos blandos y duros se ven alterados en cuanto a la función, la estética y fonética.

Es por ello que nos auxiliamos de técnicas quirúrgicas disponibles para reconstruir estas deficiencias ; como la utilización de injertos óseos y membranas que ayudan al restablecimiento de los tejidos perdidos; siendo la regeneración ósea una opción de tratamiento , que implica el uso de diferentes materiales y técnicas, para incrementar el volumen y morfología ósea en sitios afectados , posibles candidatos a implantes dentales y aumentos de reborde, entre otras.

El presente trabajo pretende hacer una revisión bibliográfica acerca de la colocación de mallas de titanio, las cuales han sido utilizadas para la reconstrucción de defectos óseos y aumentos de reborde. Analizar las ventajas y desventajas que se obtienen con esta técnica quirúrgica y finalmente determinar si se logra mayor estabilidad en los tejidos, devolviéndole al paciente la continuidad de su reborde, proporcionando mayor soporte a la mucosa , generando así mayor probabilidad de éxito en futuros tratamientos restaurativo.



## 2. OBJETIVOS

- Proporcionar al Cirujano Dentista a través de una revisión bibliográfica, una visión mucho más clara acerca del aumento de reborde mediante la colocación de mallas de titanio.
- Determinar la eficacia del proceso de Regeneración ósea, utilizando mallas de titanio.
- Describir la técnica
- Analizar ventajas y desventajas





### 3. ANTECEDENTES

El tratamiento periodontal ha cambiado fuertemente durante los últimos años. Hoy en día la terapia periodontal cuenta con dos objetivos principales: la primera es la reducción o eliminación de la inflamación inducida por placa bacteriana y la segunda es la corrección de defectos o problemas anatómicos causados por el proceso de la enfermedad periodontal. Los procedimientos quirúrgicos que logran alcanzar ambos objetivos han cambiado notablemente la práctica periodontal en las últimas décadas. Por ello se han desarrollado diferentes materiales llamados barreras o membranas para lograr este propósito. Su función es excluir los tejidos blandos sin capacidad regenerativa, y favorece la migración de células derivadas de tejidos con potencial regenerativo (ligamento periodontal y hueso alveolar). Es por ello que varios especialistas e investigadores se han dado a la tarea de hacer varios estudios relacionados con el proceso de regeneración.<sup>1,2</sup>

**S. Nyman en 1982.** Adopta el concepto de regeneración periodontal es establecido y probado clínicamente en humanos. Este término es usado entonces para definir los procedimientos que pretenden regenerar las estructuras de soporte del diente, pérdidas como consecuencia de la enfermedad periodontal, como son: ligamento periodontal, cemento y hueso alveolar.



**Dr. Philip Boyne en 1985.** Introdujo por primera el uso de la malla de titanio para la reconstrucción del alvéolo atrófico. En su artículo, informó la técnica para la restauración ósea de deficiencias en las crestas maxilares, en 15 pacientes desdentados que fueron seguidos de 3 a 10 años. Describe una técnica en la que utiliza malla de titanio, la cual se contornea sobre modelos dentales desdentados. Esta malla medida y contorneada sobre el modelo de trabajo, se esteriliza para ser utilizada para contener el injerto de hueso en el momento de cirugía. La reabsorción fue 10% a 20% informado en este grupo de pacientes. Esta técnica fue diseñada para reducir la resorción de la cresta después del injerto óseo sin una membrana de barrera, la cual había demostrado tener 70% de resorción después de seis años.<sup>3</sup>

**Dahlin y colaboradores 1988,** se les atribuye por primera vez el concepto de Regeneración ósea guiada siendo utilizada hoy en día exitosamente para tratar diversos tipos de defectos óseos. Esta nueva terapia periodontal cumple con los objetivos de aumentar o regenerar deficiencias de proceso alveolar; regeneración ósea alrededor de implantes colocados inmediatamente o reparar los defectos óseos asociados con implantes fallidos. Diferentes estudios han probado resultados clínicos e histológicos favorables.

**Seibert y Nyman en 1990.** En el primer reporte de ROG (regeneración ósea guiada) crearon defectos óseos vestibulolinguales en los 4 cuadrantes de 2 perros sabueso al extraer el primer, segundo y tercer premolares mandibulares de cada animal. Después de 90 días, los defectos fueron tratados con ROG sola y en combinación con un material de relleno óseo llamado Interpore 200 (aloinjerto) con el fin de proveer y mantener un espacio por debajo de las membranas. Los resultados mostraron un completo llenado óseo en el espacio provisto por las membranas.<sup>4</sup>



**Becker y Becker en 1991** demostraron en un modelo animal, que los implantes colocados en alvéolos post extracción y reforzados con membranas regenerativas, resultaban con una cantidad mayor de nuevo hueso que los implantes colocados en alvéolos post extracción sin el uso de una membrana.<sup>5</sup>

**Gelb** utilizó injerto de hueso desmineralizado congelado (DFDBA), membrana de politetrafluoretileno expandido (ePTFE) o ambas en el momento de la colocación de los implantes documentando una tasa de éxito del 98 por ciento después de 3 años.<sup>4</sup>

**Von Arx en 1996** utiliza la malla de titanio e injerto autógeno para la reconstrucción parcial de los arcos completamente desdentados, de 20 pacientes, en 18 se reportaron resultados excelentes con una tasa baja exposición y bajo riesgo de fracaso, 15 pacientes no tenían la resorción del injerto, 3 de los pacientes tuvieron resorción del injerto en menos de 10%. La malla de titanio tiene algunas ventajas distintas a las de una membrana de barrera, su rigidez resiste a la deformación por el tejido blando subyacente, debido a que no es reabsorbible se presenta en toda la etapa de cicatrización del injerto. Esto es importante porque todas las membranas pueden ser expuestas durante la cicatrización, y esto puede ser especialmente común para malla de titanio.<sup>5</sup>

**Rasmusson en 1999**, utilizando un modelo animal, observó que cuando una membrana de barrera está presente en toda la fase de cicatrización de un injerto de hueso, poca o ninguna la resorción ósea ocurre, sin embargo si la membrana es eliminada temprano en la fase de cicatrización, la pérdida ósea es similar a los injertos sin una membrana.<sup>6</sup>



## 4. FISIOLÓGÍA

El hueso alveolar que se pierde como consecuencia de enfermedades, traumatismos o remodelado óseo extenso post extracción, puede plantear problemas terapéuticos en odontología reconstructiva periodontal o implantología odontológica. Por eso la colocación de implantes en el maxilar y en la mandíbula, puede ser obstaculizada por la falta de volumen suficiente del hueso alveolar en los sitios receptores. Puede ser necesaria la neoformación de hueso alveolar en zonas comprometidas y deben considerarse diferentes tratamientos regenerativos para promover la formación de hueso nuevo. Sin embargo todos ellos tienen un aspecto común: la conformidad con los principios de la biología del hueso.<sup>7</sup>

### 4.1 Hueso

El hueso es un tejido conjuntivo especializado que se caracteriza por su matriz orgánica mineralizada.<sup>7</sup>

Porción del maxilar y la mandíbula, que forma y apoya los alveolos dentarios.<sup>8</sup>

#### 4.1.1 Composición

Está formado por una matriz extracelular y células que presentan las siguientes características.

- **Matriz extracelular.**

La matriz orgánica del hueso está formada por proteínas colágenas y no colágenas. Dentro de esa matriz se depositan iones de calcio y de fosfato,



en su forma definitiva de hidroxiapatita. Esta composición permite que el tejido óseo:

- 1) Resista las cargas.
- 2) Proteja a los órganos altamente sensibles (p.ej., el sistema nervioso central de las fuerzas externas).
- 3) Participe como reservorio de minerales que contribuyen a la homeostasis sistémica del cuerpo.<sup>7</sup>

- **Células del hueso**

**a) Osteoblastos** son las células primarias responsables de la formación de hueso, sintetizan los componentes de la matriz extracelular y controlan la mineralización de la matriz. Los osteoblastos están ubicados sobre superficies de hueso que exhiben depósito activo de matriz y finalmente se pueden transformar en dos tipos de células: *células de revestimiento óseo* y *osteocitos*. Las células de revestimiento óseo, son células alargadas que cubren una superficie de tejido óseo y no tienen actividad sintética. Los osteoblastos son células plenamente diferenciadas y carecen de capacidad para migrar y reproducirse. Por ende para que pueda formar ese hueso en un sitio dado deben migrar hacia el sitio de células progenitoras (osteoprogenitoras) para proliferar y convertirse en osteoblasto.

**B) Osteocitos** son células de forma estrelladas atrapadas dentro de la matriz ósea mineralizada, pero que permanecen en contacto con otras células del hueso por medio de delgadas prolongaciones citoplasmáticas. Los osteocitos están organizados como un sincitio, que suministra un área de

contacto entre las células y la parte no celular del hueso. Esta disposición permite que los osteocitos: 1) participen en la regulación de la homeostasis del calcio en la sangre (calcemia), 2) perciban la carga mecánica y señalicen esta información para otras células del hueso.

**C) Osteoclastos** células, fagocíticas, pertenecientes monocito-macrófago, situados en la remodelación, a superficie donde se producirá la resorción ósea, participando en los procesos de remodelación de los huesos.

**D) Células osteoprogenitoras**, son células de dos tipos:

Los preosteoblastos proceden de células mesenquimatosas indiferenciadas y se localizan en el tejido conectivo, que forma el periostio, el endostio y en el tejido conectivo perivascular. Darán lugar a los osteoblastos y a los osteocitos.

Los preosteoclastos derivan de los monocitos y de sus precursores y estos darán lugar a los osteoclastos.<sup>7</sup> (Fig1)

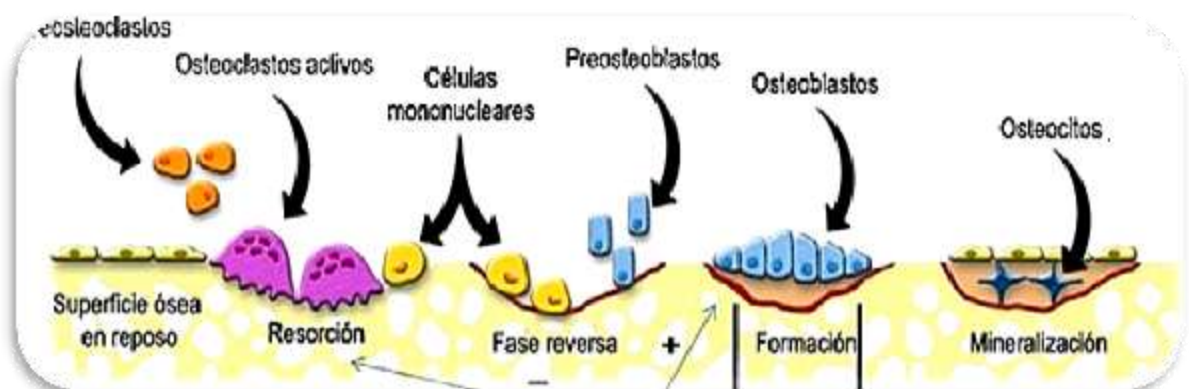


Fig.1 Representación de Células óseas <sup>7</sup>

#### 4.1.2 Características Anatómicas

- Hueso alveolar o lamina cribiforme: conforma la pared interna del hueso del alveolo (hueso delgado y compacto).(Fig. 2)
- Hueso de sostén: consiste en trabéculas esponjosas, y tablas vestibular y lingual de hueso compacto.
- Tabique interdentario: que consta de hueso esponjoso de sostén encerrado dentro de ciertos límites compactos.<sup>9</sup> (Fig. 3)




Fig. 2 Corte histológico de hueso alveolar<sup>7</sup>

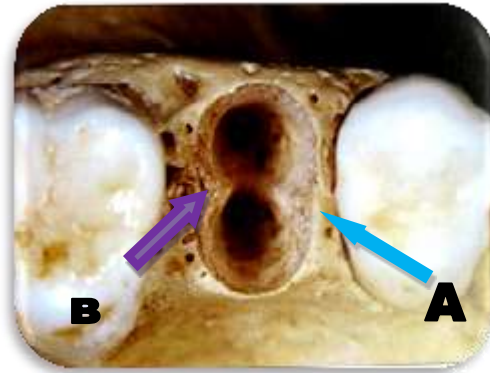


Fig. 3 Tabique interdentario **A**, tabique interradicular **B**<sup>7</sup>

#### 4.1.3 Inervación y vascularización

Los vasos sanguíneos se ramifican extensamente y recorriendo el periostio. El aporte sanguíneo proviene de los vasos ramificados de las arterias alveolares superior e inferior. Estas arteriolas entran en el tabique interdental, en el seno de conductos nutricios junto con las venas nervios y linfáticos. Ramificándose a través del ligamento periodontal.<sup>9</sup>

## 4.2 Tipos de hueso

**A) Hueso adulto o laminar:** está formando el hueso adulto. En este tipo de hueso las fibras de colágeno se disponen formando laminillas óseas con una estructura muy organizada. Este a su vez se divide en dos tipos:

- **Hueso compacto:** se organiza como una masa sólida. Las láminas se adosan estrechamente y no dejan cavidades entre sí, sus estructuras más características son las osteonas y el sistema de Havers.
- **Hueso esponjoso:** las laminillas óseas delimitan espacios anchos e irregulares que se aprecian a simple vista. Esta estructura forma un enrejado de trabécula tridimensional, creando cavidades comunicadas, ocupadas por una red de tejido conjuntivo, que recibe el nombre de tejido medular o mieloide. La medula ósea contiene dos tipos de tejido: la medula ósea amarilla (tejido adiposo), y la roja (tejido generador de células rojas blancas y plaquetas).<sup>9</sup> (Fig. 4)

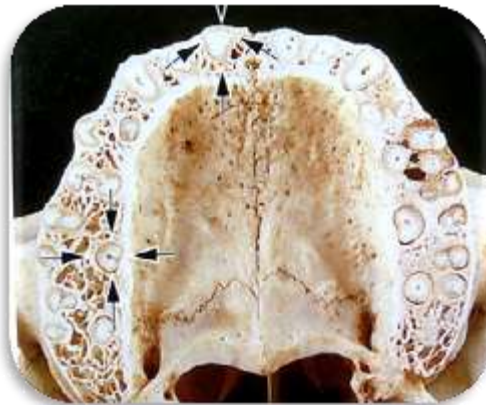


Fig. 4 Corte transversal de hueso cortical y hueso esponjoso<sup>7</sup>

**B) Hueso embrionario o reticular:** propio del esqueleto embrionario, este es sustituido por hueso laminar, las fibras de colágeno se orientan al azar y no forman laminillas óseas.<sup>9</sup>





### 4.3 Clasificación de defectos óseos

La formación de lesiones óseas periodontales se produce como resultado de la migración apical de la placa subgingival con la consiguiente destrucción del hueso alveolar alrededor de la raíz de al menos dos milímetros. Existen varias clasificaciones de los defectos óseos que se basan en criterios específicamente morfológicos (dependen de la localización y del número de paredes óseas remanentes del defecto).

Una de las clasificaciones más actuales la de Papapanou & Tonetti, que divide los defectos óseos en: defectos supraóseos, defectos infraóseos y defectos de furca o interarticulares.

**\*Supraóseo o supracrestal** se define como aquel surco patológico en el que la base del defecto está localizada coronal a la cresta ósea alveolar.

**\*Infraóseo o subcrestal** se define como aquel surco patológico en el que la base del defecto se encuentra apical a la cresta ósea alveolar. Existen dos tipos de defectos infraóseos: los intraóseos puros y los cráteres. Los del primer tipo son aquellos en los que el componente intraóseo afecta primariamente a un diente, mientras que los cráteres afectan a dos superficies radiculares adyacentes en extensión similar. Los defectos intraóseos morfológicamente se clasifican de acuerdo a las paredes óseas residuales, a la anchura y profundidad del defecto.



- A) Tres paredes.- comúnmente aparecen en las zonas interdentes encontrando intactas las paredes óseas proximal vestibular y lingual, estas lesiones óseas son anchas y poco profundas.
- B) Dos paredes.- Suelen aparecer en las zonas interproximales; las paredes vestibular y lingual suelen estar intactas pero no la pared proximal, que suele estar destruida.
- C) Una pared.- Habitualmente aparecen en el área interdental. Normalmente, observamos la pared proximal y las paredes vestibular y lingual destruidas. Es muy poco frecuente encontrar la pared vestibular intacta y destruidas la proximal y lingual o también intacta la lingual y destruidas la vestibular y la proximal.
- D) Combinados.- Generalmente, no encontramos defectos óseos con una morfología pura sino con una anatomía compleja que consiste en un defecto de tres paredes en la porción más apical y de una o dos paredes en la parte más superficial de éste. (Figura 5)

**Cráteres:** son defectos en forma de cuenco en el hueso alveolar interdental con una pérdida ósea similar en las raíces adyacentes de dos dientes, quedando las paredes vestibular y lingual en posición coronal. Estos defectos son el resultado de la proliferación apical de la periodontitis a lo largo de dos raíces adyacentes en las que el área interproximal es relativamente estrecha.

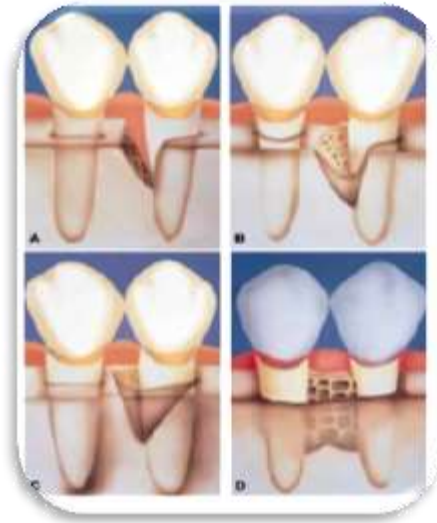


Fig. 5 Descripción de los defectos infraóseos. A Defecto de una pared. B Defecto de dos paredes. C Defecto de tres paredes. D Cráter interproximal <sup>10</sup>

\* **Interradiculares o de furca.** En los que se afecta el hueso en la zona de la furca en dientes multirradiculares. Estos defectos se clasifican de acuerdo a su pérdida ósea horizontal en:

- A) grado I , donde la pérdida no excede un tercio del ancho del diente
- B) grado II, en el que la pérdida ósea excede un tercio del ancho del diente, pero no pasa por completo la zona de furca.
- C) grado III, donde se produce una pérdida total del tejido óseo furcal, es decir, el defecto pasa de lado a lado.(Fig. 6)

Esta clasificación se ha simplificado, consiguiendo dar valores numéricos al componente horizontal de pérdida de inserción. Entonces la furca grado I sería el valor menor de 3 mm, el grado II sería 3 mm o más y el grado III pasaría de lado a lado.

Más recientemente, se ha introducido una nueva clasificación, basada en la medición de la pérdida ósea vertical de la furca, tomando de punto de referencia el fornix hasta el fondo del defecto. Se divide en tres, la subclase A en la que aparece un patrón de pérdida ósea vertical 3mm o menos la subclase B de 4 a 6 mm y la subclase C en la que aparece una pérdida ósea de 7 mm o más.<sup>10</sup> (fig.7)

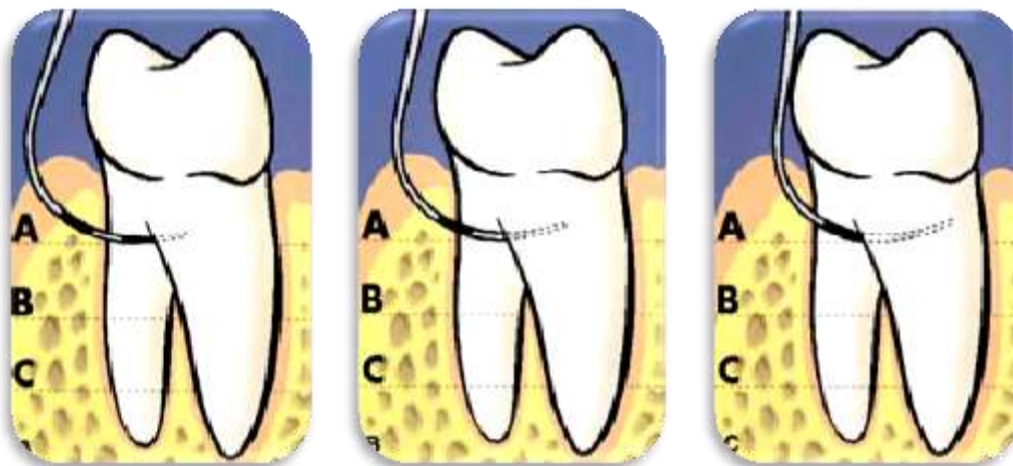


Fig.6 Clasificación horizontal del compromiso de furcación.<sup>10</sup>

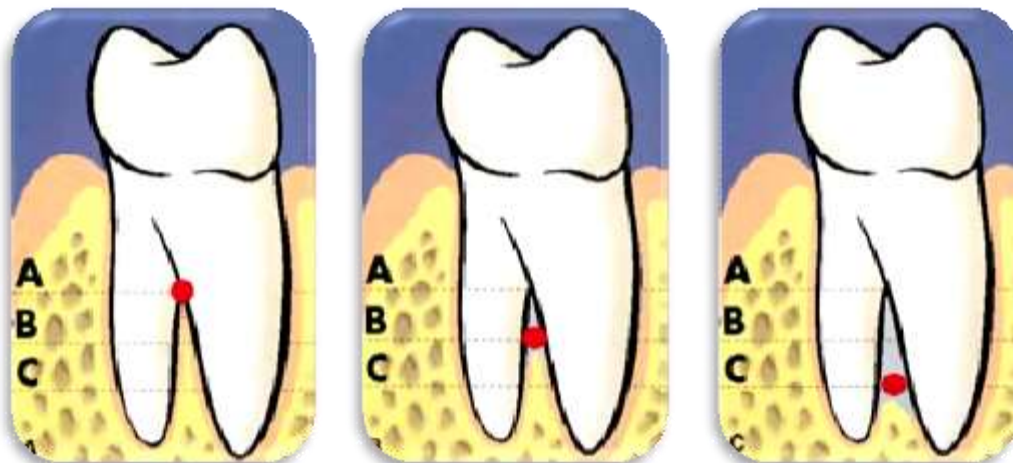


Fig. 7 Clasificación vertical del compromiso de furcación<sup>10</sup>

### 4.3 Clasificación de hueso remanente.

Los sitios edéntulos se pueden clasificar en cinco grupos diferentes, tomando como referencia la base del volumen del hueso mineralizado remanente. Según la clasificación establecida por Lekholm y Zarb (1985), en los grupos A y B queda una cantidad sustancial de la apófisis alveolar, mientras que los grupos C, D, E solo hay remanentes mínimos de la apófisis. (Fig.8)<sup>7</sup>

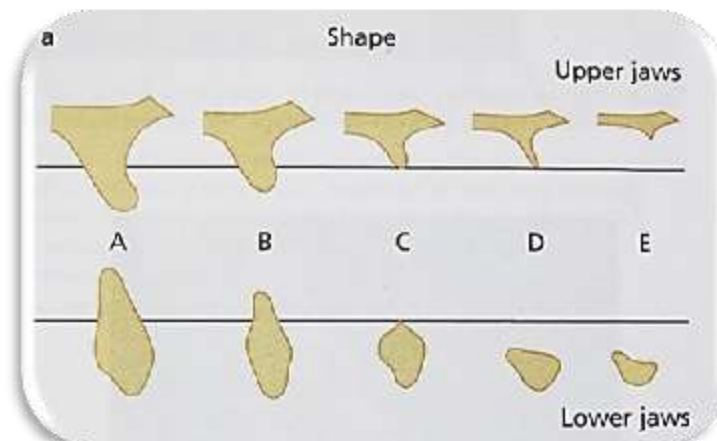


Fig. 8. Clasificación de la forma residual de los maxilares<sup>7</sup>

#### Calidad del hueso:

1. Casi todo el hueso es compacto y homogéneo.
2. Una gruesa capa de hueso compacto rodea un núcleo de alta densidad de hueso trabecular.

3. Una fina capa de hueso compacto rodea un núcleo de alta densidad de hueso trabecular de favorable resistencia.
4. Una muy fina capa de hueso cortical rodea un núcleo de baja densidad ósea trabecular.(Fig. 9) <sup>11</sup>

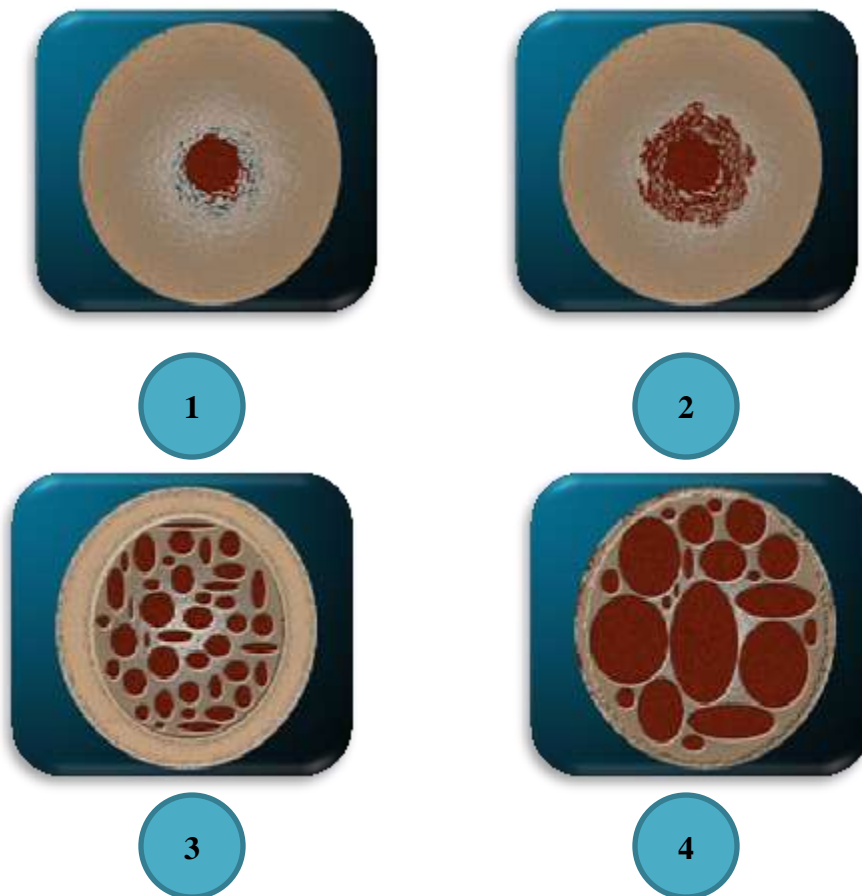


Fig. 9 Los cuatro grupos de la calidad de hueso <sup>11</sup>

#### 4.5 Remodelación ósea

Tanto el hueso cortical como el hueso trabecular se remodelan constantemente mediante un ciclo específico de actividad celular. El proceso de remodelación del hueso implica las siguientes etapas:

1. Activación de células osteogénicas precursoras
2. Absorción activa del hueso (reabsorción)
3. Periodo de descanso
4. Formación de hueso nuevo. (Fig. 10)<sup>7</sup>

Este proceso dura de seis a nueve meses. En circunstancias normales el proceso de reabsorción y formación están estrechamente acoplados y el resultado es que no hay cambio en la masa ósea.<sup>12</sup>

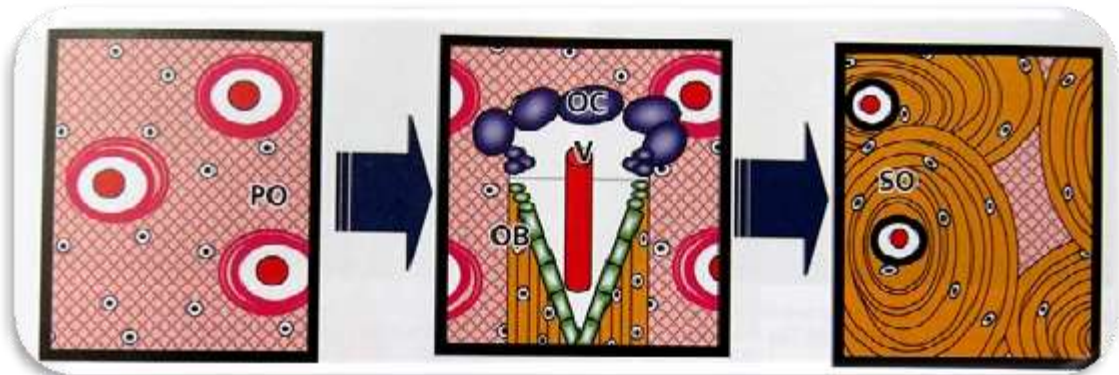


Fig.10 Esquema que representa la transición de hueso reticular a hueso laminar<sup>7</sup>



## 5. REGENERACIÓN ÓSEA

Se da el significado de **reparación** de un tejido a la restauración de este sin que conserve su estructura original, ni su función por lo que sus propiedades físicas y mecánicas son claramente inferiores a las del tejido original, esta es una transformación que se da como resultado de la cicatrización. Se distingue de la **Regeneración**, debido a que en esta la restauración de dicho tejido posee propiedades indistinguibles del tejido original.

**Regeneración:** Este término hace referencia al restablecimiento natural de la arquitectura, estructura y funciones tisulares después de una lesión. Se produce gracias al crecimiento y diferenciación de nuevas células capaces de reemplazar los componentes dañados y esencialmente retornar a su estado normal.<sup>8, 13</sup>

Los tejidos están formados por tres componentes fundamentales (células, matriz extracelular insoluble, y moléculas solubles que sirven como reguladores de la función celular, en la mayoría proteínas). Por lo tanto utilizando estos tres componentes se pueden desarrollar estrategias para la regeneración añadiéndole factores locales que influyen en el entorno mecánico y vascular.<sup>7</sup>

Es por ello que se hace referencia sobre la regeneración ósea, mediante la utilización de injertos óseos, membranas las cuales protegerán un espacio contra la rápida proliferación de tejidos no odontogénicos (epitelio) obteniendo una formación ósea adecuada, llevada a cabo en sitios donde ya existe pérdidas del órgano dentarios. El uso conjunto de membranas, mas injerto logra mantener el espacio para que se dé la formación de nuevo hueso y evita que la membrana sufra un colapso, es decir que los defectos





óseos se cubren con una membrana de barrera, la cual se adapta estrechamente a la superficie ósea circundante. Las células no óseas (células epiteliales y fibroblastos) se prohíben y se mantiene el espacio entre la superficie ósea y la membrana. Los osteoblastos derivados del periostio del hueso se inducen selectivamente en el área del defecto óseo, facilitándose la formación de nuevo hueso.<sup>14</sup>

## 5.1 Mecanismos básicos que intervienen en la regeneración

**Osteogénico:** osteoproliferativos lo que significa que tiene células vitales, contenidas en el material injertado, las cuales serán formadoras de hueso nuevo.

**Osteoconductor:** material injertado que no contribuye a la neoformación ósea, pero si sirve de andamio para la formación ósea originada en el hueso adyacente del huésped.

**Osteoinductor:** injerto que induce formación ósea. Lo que implica que el material es capaz de diferenciar células mesenquimáticas indiferenciadas a preosteoblastos y así inducir diferenciación de estas en células osteoblásticas formadoras de hueso.<sup>15</sup>

Condiciones esenciales como requisitos para la regeneración ósea:

- 1.- Provisión de células formadoras de hueso o de células con capacidad de diferenciarse en células formadoras de hueso
- 2.- Presencia de estímulos osteoinductores para iniciar la diferenciación de células mesenquimáticas en osteoblastos.



3.- Presencia de un ambiente osteoconductor que forme un andamiaje sobre el cual pueda proliferar un tejido invasor y en el cual las células osteoprogenitoras estimuladas puedan diferenciarse en osteoblastos y formar hueso.<sup>7</sup>

## 5.2 Principios de Regeneración Ósea

La secuencia de eventos después de una lesión se puede dividir en tres partes: la respuesta inmediata, la formación de hueso y la remodelación ósea. Los eventos tempranos de la regeneración ósea son similares a los primeros eventos de la cicatrización de heridas.

Las plaquetas activadas liberan factores que estimulan la vasoconstricción y la cascada de coagulación, donde el fibrinógeno plasmático se convierte en fibrina. El coágulo sanguíneo posee factores de crecimiento, tales como el factor de crecimiento derivado de plaquetas (PDGF), factor de crecimiento transformante 13 (TGF- beta), y el factor de crecimiento endotelial vascular (VEGF) y proporciona una matriz extracelular temporal en el que las células pueden crecer.

El coágulo sanguíneo rico en fibrina es más tarde sustituido por tejido de granulación altamente vascularizado, es rico en colágeno, ácido hialurónico, glicosaminoglicanos, contiene macrófagos, linfocitos, fibroblastos y células progenitoras mesenquimales.

Cuando el aporte vascular está en contacto directo con los bordes del hueso, la regeneración ósea se produce por osificación intramembranosa.



Entonces el tejido cartilaginoso es remplazado por tejido óseo a través de la osificación endocondral que es hueso reticular, este carece de propiedades mecánicas que tiene el hueso laminar maduro pero puede rellenar defectos con rapidez.<sup>15</sup>

### 5.3 Indicaciones para la regeneración ósea

Existen diversos parámetros que se deben tomar en cuenta para llevar a cabo la selección de casos, en los cuales se obtenga un excelente resultado en la terapia de regeneración ósea. En términos generales este procedimiento se han visto favorecido en pacientes sistémicamente sanos, pacientes no fumadores y sobre todo aquellos que mantienen un excelente control de placa, sin embargo las indicaciones más comunes para realizar regeneración ósea son las siguientes:

- Aumento de reborde alveolar
- Con la colocación simultánea de implantes en alvéolos post extracción inmediata
- Involucración de furca clase II
- Defectos infraóseos ( dos y tres paredes)
- Colocación de implantes en alvéolos post extracción no inmediata
- Colocación simultanea de implantes en alveolos post extracción mediata
- Perforación de seno maxilar
- Pérdida ósea provocada por absceso periapical
- Aumento de reborde para colocación de implantes
- Recesión.<sup>4</sup>



## 6. CLASIFICACIÓN DE MEMBRANAS

Las membranas utilizadas en Regeneración Ósea, podemos clasificarlas en reabsorbibles ó bioabsorbibles y en no reabsorbibles. A su vez las reabsorbibles pueden ser de origen xenógeno (colágeno animal), de origen alógeno (hueso humano) u origen aloplástico (copolímeros) y las no reabsorbibles de origen aloplástico (teflón o metal).<sup>16</sup>

### 6.1 Membranas reabsorbibles

Las membranas reabsorbibles presentan dos principales ventajas: la eliminación de un segundo procedimiento quirúrgico para remover la membrana, los materiales reabsorbibles tienen un potencial biológico para lograr una mejor integración tisular, evitando el riesgo de una exposición de membrana y se previene la posibilidad de una colonización bacteriana. Las propiedades de un material que es empleado como membrana reabsorbible son: no tóxico, no antigénico, capacidad de mantener un espacio, maleabilidad, adaptación a la forma del defecto, resistencia a la colonización bacteriana e integración celular.

### 6.2 Membranas no reabsorbibles

Las membranas no reabsorbibles son diseñadas para ser colocadas y después de un periodo de 4 a 6 meses, retirarlas mediante un segundo procedimiento quirúrgico. Estas membranas son hechas principalmente de politetrafluoretileno expandido (ePTFE). Este material permite el bloqueo del área para epitelio gingival y permite también el paso de los vasos sanguíneos para la vascularidad del área.



Scantlebury en 1992 establece que una membrana no reabsorbible ideal debe ser capaz de lograr integración celular, tener una zona oclusiva, capacidad de crear un espacio, debe ser fácilmente manejable y debe ser biocompatible. Las membranas no reabsorbibles son equivalentes a las reabsorbibles en cuanto a resultado clínico e histológico. Hay una situación sin embargo en la cual las barreras no reabsorbibles son superiores. Las barreras de ePTFE reforzadas con titanio pueden tomar la forma y proveer de un espacio deseado debajo de la barrera en defectos donde tal espacio sea imposible de obtener. La creación de este espacio es más difícil de mantener en membranas reabsorbibles.<sup>4</sup> (TABLA 1.)

TIPO	DURABILIDAD	MARCA REGISTRADA	FABRICANTE
Colágeno	Bioabsorbible	BioGuide.BioMend BioMend Extend TachoComb	Geistlich Biomaterials Swisserland Sulzer calcitek Sulzer calcitek Inc Nycomed,Munich, Germany
Copolímeros	Bioabsorbible	GoreTexResolut XT vicryl poliglactin 910	WL Gore & Associates
PTFE-e	No reabsorbible	GoreTex y GoreTex TR	WL Gore & Associates
PTFE	No reabsorbible	TefGen FD Regentex GBR-200 BioGen	Lifecore, IncOsteogenics Biomedical. Inc Ace Surgical Supply Co, Inc
<b>Malla de titanio</b>	<b>No reabsorbible</b>	<b>ACE FRIOS Bone Shield</b>	<b>Ace Surgical Supply Co, Inc Friadent</b>
Hueso humano	Biointegrable	Lambone	Pacific Coast Tissue Bank

Tabla .1 clasificación de las membranas <sup>16</sup>

## 7. MALLA DE TITANIO

Las mallas de titanio han sido utilizadas para la reconstrucción de defectos óseos, con injertos particulados, en maxilar y mandíbula. La presencia de poros en éstas, facilita la nutrición y el intercambio metabólico así como la estabilización del injerto óseo, manteniendo un apropiado contorno para la regeneración ósea, proporcionando soporte a la mucosa, brindando al paciente la posibilidad de colocación de implantes dentales a largo plazo.<sup>17,18</sup>

Varios beneficios de la utilización de la malla de titanio se han sugerido; uno de ellos es que proporciona mantenimiento del espacio, un requisito fundamental para cualquier procedimiento de regeneración ósea. Por otra parte, se cree que los poros dentro de la malla de titanio juegan un papel crítico en para el suministro de sangre en el defecto que se quiere regenerar. (Fig 11)<sup>19</sup>



Fig. 11 Malla de titanio <sup>19</sup>



## 7.1 Propiedades del titanio

Es el cuarto metal estructural más abundante en la superficie terrestre y el noveno en la gama de metales industriales. Algunas de sus características, como gran resistencia a condiciones extremas de temperatura, a la corrosión y su compatibilidad con el tejido humano, lo han convertido en uno de los recursos más empleados en el desarrollo de la tecnología aeroespacial, aeronáutica y **médica**.

De los 118 elementos químicos, el titanio es actualmente uno de los más comunes, pues se encuentra en abundancia en la corteza terrestre, arena blanca, minerales, rocas, cenizas de animales y plantas. Es un metal de transición, de símbolo Ti, número atómico 22 y de color blanco plateado, empleado en numerosas aplicaciones metalmecánicas y tecnológicas y que, a través de aleaciones ligeras y fuertes altera, refina y mejora sus cualidades.

Este metal no se encuentra en estado puro, sino en forma de óxido en minerales como el rutilo, la ilmenita y la esfena, los cuales contienen además, cantidades mínimas de impurezas: hidrógeno, hierro, nitrógeno, oxígeno, paladio y níquel molibdeno, razón por la que es necesario adelantar un proceso científico para obtenerlo con un porcentaje del 99,9 por ciento de pureza.

Las principales ventajas del titanio sobre otros metales, radican en la alta calidad de sus propiedades mecánicas, físicas y químicas, ligereza, dureza y resistencia a la corrosión, la amplia gama de aleaciones que forma y su comprobada utilidad en procesos térmicos y de fabricación de piezas y productos, hechos que lo han posicionado rápidamente en el mercado.<sup>17</sup>



Ligero, duro, resistente a la tracción, incluso a elevadas temperaturas, el titanio es preferido para casos en los que el factor peso es determinante o en los que el ambiente es demasiado corrosivo. Gracias a la fuerte afinidad que tiene con el oxígeno, que le ayuda a formar una capa fina de óxido transparente y estable, este es uno de los metales más resistentes a los ácidos y por tal razón, se le considera materia prima fundamental en procesos metalmecánicos.

En otro campo y debido a que el titanio es un metal inerte, su cubierta de óxido en contacto con tejidos humanos resulta insoluble, es decir, no libera iones que reaccionen con otras moléculas orgánicas; el resultado, los tejidos del organismo toleran su presencia sin que aún se hayan observado efectos alérgicos por parte del sistema inmunitario.

Precisamente, esta propiedad de biocompatibilidad ha hecho posible una gran cantidad de aplicaciones médicas como prótesis de cadera y rodilla, tornillos óseos, componentes para la fabricación de válvulas cardíacas, instrumental quirúrgico y placas anti trauma e implantes dentales, segmento, éste último, en el cual, el titanio ha sido capaz de representar una superficie metálica sobre la que el hueso crece y se adhiere, formando un anclaje u osteointegración.<sup>20</sup>

## **7.2 Propiedades de las Mallas de titanio**

Las mallas de titanio son fácilmente maleables, en cualquier forma sin sufrir agrietamiento o rajadura. Una vez que la forma es dada, esta es permanente. Esto es que puede dar mucha dificultad, regresar la malla moldeada a su configuración original. Estas características proveen de una gran dimensión la estabilidad y fuerza mecánica, sumándose una excelente formación por las siguientes razones:



Esta malla utiliza el mejor tipo y grado de titanio maleable. Tal metal fácilmente se tuerce cuando este mecánicamente trabajado como en curvar y moldear. La torsión resulta cuando una porción de la estructura de cristal del metal toma una orientación que está relacionada a la orientación del resto de la red de estructura cristalina no torcida en una forma difícilmente simétrica.<sup>21</sup>

### 7.3 Tornillos para mallas:

Los diseños de tornillos están hechos en aleación de Titanio, son de filo cortante, y se colocan en los espacios en la malla y no se rompen con facilidad. (Fig. 11.1) El filo cortante del tornillo, permite colocarlo dentro del hueso para lograr un deseable y pasivo acceso y también una uniforme distribución de carga dentro del hueso.<sup>21</sup>




Fig. 11.1 malla de titanio y tornillos<sup>32</sup>



## 8. TÉCNICA QUIRÚRGICA

### 8.1 Factores Quirúrgicos para lograr resultados favorables en la técnica.

Hay consenso entre los autores más representativos en considerar al menos cinco factores esenciales para conseguir resultados predecibles con ésta técnica quirúrgica.

1. El primer factor es el uso de membranas adecuadas como barrera según el caso clínico a tratar.
2. El segundo factor es lograr un cierre primario de los tejidos blandos permitiendo la colocación de una membrana o malla totalmente sumergida.
3. El tercer factor es crear y mantener un espacio debajo de la malla para permitir la formación del coágulo sanguíneo y evitar el colapso de la misma.
4. El cuarto factor para conseguir un resultado exitoso con la técnica de la regeneración ósea es la estabilización y adaptación de cierre de la membrana o malla alrededor del defecto óseo. Esta adaptación permite un sellado del espacio creado previniendo la invasión en el área del defecto de células de tejido blando no osteogénicas y también ayuda a estabilizar el injerto o material de sustitución ósea aplicado en el área.



5. El quinto factor para obtener resultados predecibles en Regeneración ósea es lograr un periodo de cicatrización suficientemente largo, siendo el periodo generalmente recomendado de entre 6 y 10 meses.<sup>16</sup>

Aunados a los anteriores también se deben tomar en cuenta los siguientes factores:

- Selección del lecho
- Suficiente mucosa queratinizada para cubrir la malla
- Aplicación de la técnica quirúrgica menos invasiva
- Estabilización y adaptación íntima de la malla al hueso circundante
- Cicatrización primaria del tejido blando para evitar la exposición de la malla
- Obtención de espacio creado por debajo de la membrana o malla
- Suficiente periodo de cicatrización para la regeneración ósea y maduración (6 a 12 meses.)
- Manejo postoperatorio escrupuloso durante la cicatrización<sup>14</sup>

## 8.2 Diagnóstico y planificación preoperatoria

Antes de realizar la intervención es imprescindible conocer las condiciones generales del paciente, con el fin de descartar que se presente alguna contraindicación. Se debe contar con los antecedentes personales de las enfermedades generales y de procesos que pueden llegar a afectar la intervención quirúrgica.

Además de la exploración oral, se debe realizar una exploración minuciosa de la zona en donde se va a realizar la cirugía, como el estado de las mucosas, la altura del reborde alveolar, e incluso condiciones protésicas que requiere el paciente.<sup>22</sup>

Para una determinación más adecuada, en pacientes con compromiso médico y dental es necesaria la utilización de técnicas de imagenología más sofisticadas, que permiten obtener información más detallada, podemos auxiliarnos de ortopantomografía pre y post operatorias. En casos de pacientes con la cantidad y calidad ósea deficientes o con altas expectativas estéticas, está justificada la utilización de técnicas de planeación más elaboradas. La tomografía axial computarizada es el método más utilizado en estos casos, ya que permite una visualización tridimensional, de la morfología ósea tanto del maxilar como de la mandíbula. (Fig.12)<sup>2, 23</sup>

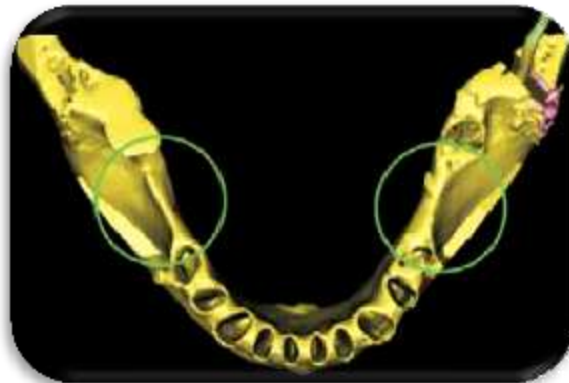


Fig. 12 Tomografía axial computarizada<sup>2</sup>

Se requiere de un previo estudio pre protésico con modelos de estudio, para permitirnos conocer con exactitud o de manera más acertada la altura protésica y la relación con la cresta alveolar. Tras valorar estos aspectos en algunas ocasiones se contraindica la intervención, fundamentalmente cuando

la discrepancia entre los maxilares es exagerada, pero en ocasiones este análisis ayuda en gran medida a obtener resultados favorables para lograr un reborde en condiciones primordiales para colocación de implantes o prótesis.<sup>22</sup>

Los modelos estereolitográficos tridimensionales en los que se incorpora una férula radiológica, resultan útiles para determinar con exactitud el tipo de injerto y la cantidad que necesitas.(Fig.12 )<sup>2</sup>

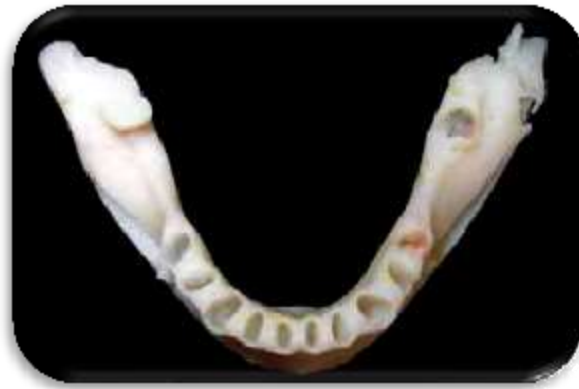

Fig.12 Modelo estereolitográfico<sup>2</sup>

### 8.3 Primer fase quirúrgica

En esta técnica para lograr el aumento de reborde, la altura se determina utilizando un modelo de estudio, esto con la finalidad de reducir el tiempo de funcionamiento preoperatorio y facilitar el manejo de la malla durante la cirugía.<sup>24</sup>

Una vez que se determina el aumento que se requiere, de acuerdo a las necesidades del paciente, se conforma la malla de titanio en el modelo de estudio, adaptando y estabilizando la misma de forma íntima a la superficie ósea alrededor del área del defecto, esto para protegerla y evitar que



las células no derivadas del hueso invadan el tejido, por lo tanto, es necesario recortar la malla y asegurar su estabilización.

Debe existir la separación de 1 a 2 mm desde los dientes adyacentes para prevenir la infección del surco gingival de dichos dientes. Hay que redondear el margen de la malla para evitar la perforación del colgajo por medio de márgenes angulados. Esta malla de titanio se esteriliza ya recortada, preformada a la forma básica del defecto antes de la cirugía.<sup>14, 19</sup>

#### **8.4 Preparación inicial de la zona receptora**

La preparación del sitio receptor es muy importante para el éxito del aumento de reborde. Algunos de los autores mencionan que los pacientes deben ser medicados 1 día antes de la cirugía con ibuprofeno 600 mg, y amoxicilina más ácido clavulánico, y de igual manera indicarle al paciente realice un enjuague con clorhexidina al 0,12% durante 2 minutos.<sup>5,23</sup>

- Después de la colocación de la anestesia local, se realiza una incisión supracrestal en el espacio desdentado esta debe ser colocada ligeramente hacia lingual que se extienda de forma intrasurcal, si existen dientes adyacentes, dependiendo de la zona en la que se requiera aumentar el reborde alveolar, en su diseño debe destacar una base amplia del colgajo por medio de una incisión divergente de descarga o bien la posibilidad de que se realicen algunas incisiones liberatrices para tener una mayor visibilidad en la zona quirúrgica, y con esto proporcionar un acceso adecuado y eventual para el reposicionamiento coronal. (Fig. 13) Levantar el colgajo de espesor total para exponer completamente el área a ser regenerada.<sup>14,25</sup>

- El diseño del colgajo para la regeneración ósea, requiere el recubrimiento total de la malla mediante tejido blando grueso , que tenga la suficiente irrigación sanguínea y así evitar la exposición de la malla, por lo tanto el colgajo debe incluir la suficiente mucosa queratinizada y una extensión, si así lo requiere mesiodistal de más de un diente.<sup>14</sup>

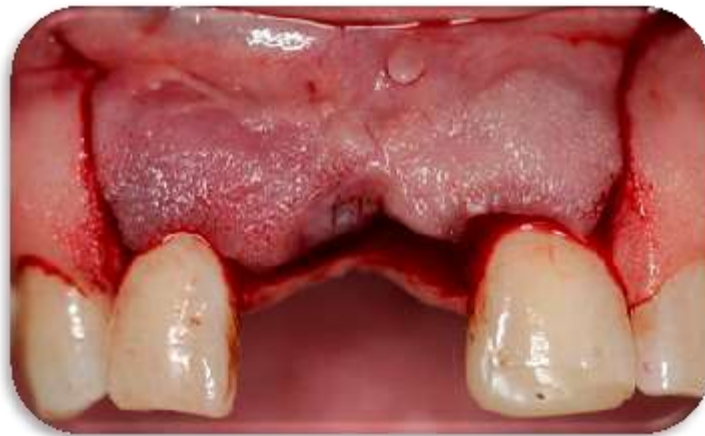

Fig. 13 Preparación de zona receptora (fuente directa)

- Se debe tener cuidado de evitar estructuras vitales, como el nervio mentoniano, el nervio dentario, la arteria lingual, en la zona a realizar la cirugía.<sup>19,26</sup>
- El cierre primario de heridas es necesario para prevenir la exposición de la malla.(Fig. 14) Convencionalmente se usa una incisión en medio de la cresta cuando existe suficiente mucosa queratinizada en el reborde edéntulo.<sup>14</sup>

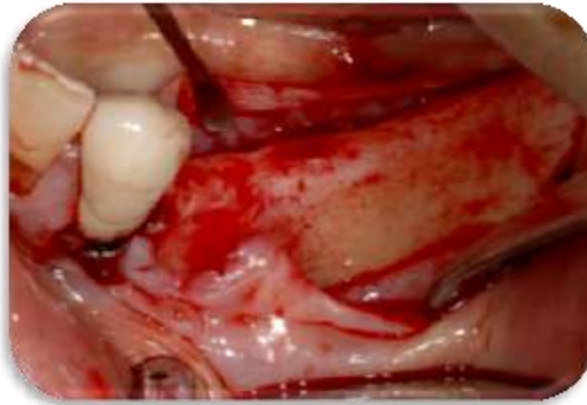

Fig. 14. Reposicionamiento del colgajo<sup>19</sup>

### 8.5 Preparación de la zona donante

- Considerando que el hueso autógeno es el material de injerto más aconsejable. La localización oral más frecuente para la toma de injertos óseos es la región retromolar o el mentón. Este paso quirúrgico se anularía si el hueso a colocar no es autoinjerto.<sup>26</sup>
- Después de la colocación de anestesia local en el sitio quirúrgico se hace una incisión en el maxilar o mandíbula según sea el caso, levantándose un colgajo de espesor total.<sup>6</sup>
- Antes de la obtención del injerto se debe realizar un examen clínico y radiológico exhaustivo de la zona. La radiografía panorámica suele ser suficiente para tal fin. Debemos tener presente la posición del nervio dentario en relación a la cresta, la posición del agujero mentoniano respecto a un punto de referencia (diente adyacente), la longitud de las raíces y localización de los ápices de los incisivos y caninos inferiores respecto al reborde inferior de la mandíbula, y el volumen de hueso que podemos obtener.<sup>25</sup>



- Se toma el injerto con ayuda de cinces raspadores o trépanos. Obteniendo bloques de hueso cortical y esponjoso que se utilizarán para la reconstrucción de hueso en la zona receptora.<sup>27</sup>
- Este se puede mezclar con hidroxiapatita porosa reabsorbible, para disminuir su reabsorción y aumentar su densidad.<sup>28</sup>
- Se cierra el lecho quirúrgico con algunos puntos de sutura dependiendo de la zona quirúrgica, se lava perfectamente la zona y se coloca a hidratar el hueso obtenido.

### **8.6 Colocación del injerto óseo en la zona receptora y fijación de la malla de titanio.**

Para conseguir un resultado predecible de la formación ósea es importante crear y mantener un espacio aislado, por debajo de la malla auxiliándonos de los tornillos de fijación y del uso de injertos óseos autógenos.<sup>14</sup>

La zona del defecto debe ser cribada con una fresa redonda pequeña para provocar hemorragia e infiltración de células osteogénicas de los espacios medulares. (Fig. 15-16

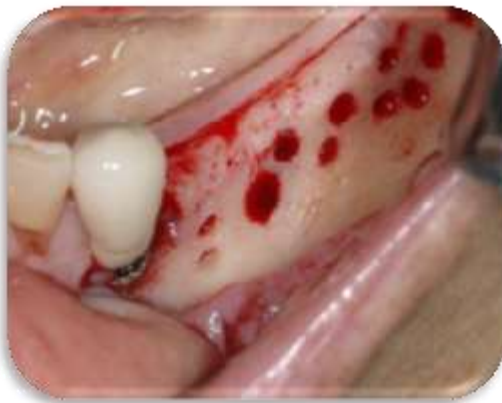

Fig. 15 Zona quirúrgica cribada<sup>19</sup>

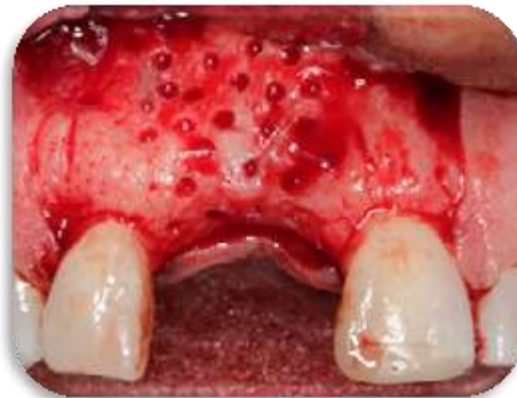

Fig16. Fuente directa

Una vez levantado el colgajo y teniendo perfecta visibilidad en el lecho quirúrgico, la precontorneada malla de titanio se coloca sobre la zona deseada. Recortada, se adapta y firmemente se coloca sobre el sitio quirúrgico para estabilizar el injerto de hueso. El injerto se cubre con la malla de titanio y se coloca en el sitio receptor.<sup>19</sup> (Fig. 17-18)



Fig. .17 Colocación del injerto <sup>14</sup>

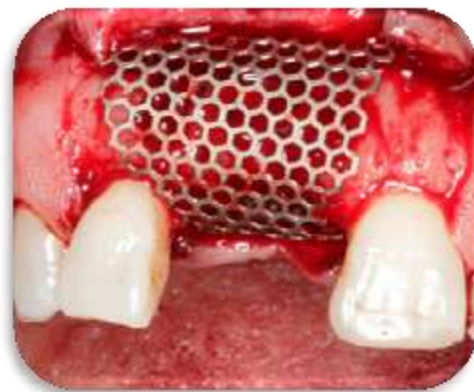

Fig.18 malla contorneada (Fuente directa)

Dicha malla presenta perforaciones amplias, para colocar los tornillos que la sujeten a la cortical del defecto, que permiten ampliar la superficie de contacto entre el lecho de tejidos blandos y el hueso injertado, con el fin de mejorar la vascularización proveniente de este lecho. (Fig.19) <sup>28</sup>

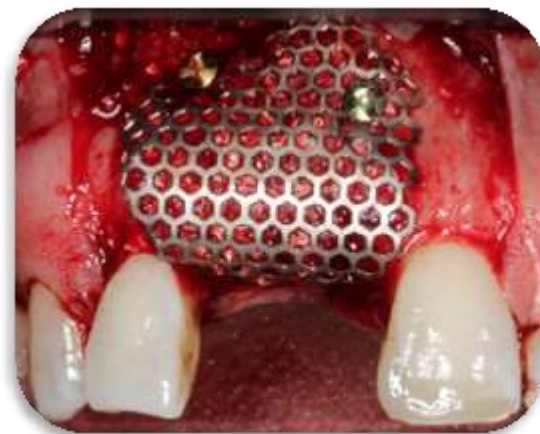


Fig19 Fuente directa

Posteriormente el colgajo se reposiciona y se aproximan los bordes del mismo con suturas aisladas o algún colchonero (Fig.20)<sup>29</sup>

Para lograrla que herida cierre sin tensión, el periostio se libera cuando es necesario. Los pacientes deben ser instruidos para realizar enjuagues con clorhexidina al 0.12 % dos veces al día durante 1 min, para evitar el acumulo de placa bacteriana durante 2 semanas.

Después de la cirugía los pacientes deben recibir un antibiótico (amoxicilina 500 mg por vía oral 3 veces al día durante 7 días) y un analgésico.<sup>19</sup>

Las suturas se retiran 10 días postoperatorios.<sup>5</sup> (Fig. 21)

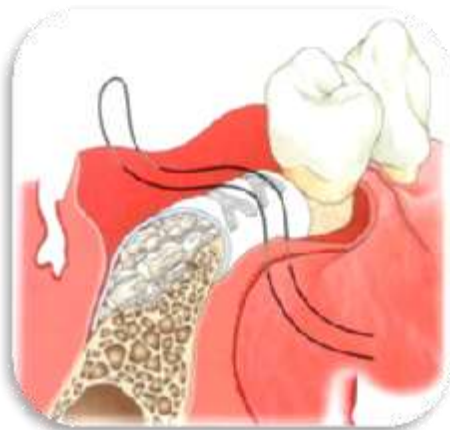

Fig. 20 sutura de la zona quirúrgica <sup>14</sup>

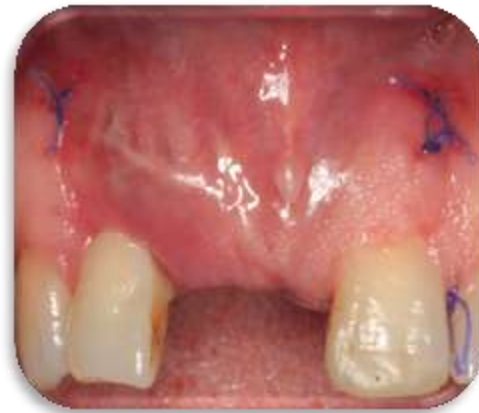

Fig.21 Cicatrización (fuente directa)

### 8.7 Segunda fase quirúrgica (retiro de la malla de titanio)

Después de un intervalo medio de 6 meses, se hace una incisión similar a la del primer procedimiento que se realizó, se levanta el colgajo mucoperiostico, quedando expuesta la malla de titanio con los tornillos y ambos se retiran. (Fig. 22) <sup>5,19</sup>

La integración del injerto se evalúa midiendo los bloques de hueso en el momento de aumento de la cresta y en el momento de la re-entrada para la eliminación de malla.<sup>23</sup>

Se realiza un seguimiento radiológico, por medio de una ortopantomografía. Todos los pacientes deberán tener radiografías postoperatorias en inmediata seguimiento postoperatorio, 3 meses, 6 meses, 9 meses, y anualmente a partir de entonces.<sup>29</sup>

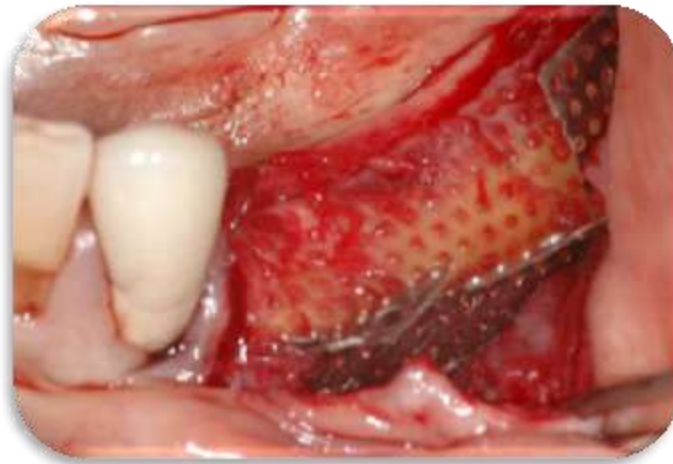

Fig 22 .Retiro de la malla de titanio a los 6 meses<sup>19</sup>

### **8.8 Exposición prematura de la malla.**

El sitio con exposición de la malla y la eliminación prematura de la misma, provocan una pérdida total del injerto de hueso, reduciendo la media del porcentaje de regeneración ósea del auto injerto.<sup>5</sup>

No hay ninguna duda de que la exposición prematura de la malla afecta a los resultados de la regeneración ósea. El cierre primario completo es fundamental para prevenir la exposición prematura.



No obstante algunas publicaciones han demostrado que la exposición prematura de la membrana no puede afectar los resultados de la regeneración ósea, que depende también de otras condiciones.

Melloing y Triplett, reportaron que los resultados no variaron a pesar de la eliminación prematura de la malla en 53% de los lugares debido a la exposición durante la cicatrización. Sin embargo el seguimiento frecuente del paciente y el manejo meticuloso del área expuesta son fundamentales en los casos de la exposición prematura.

Dahlin y col. también confirmaron que no hay ninguna diferencia en la cantidad de ganancia de regeneración ósea ante aquellos con exposición prematura de la malla y aquellos sin ella. Rominger y Tripett reportaron que la exposición prematura y su eliminación no afectan notablemente los resultados de la regeneración. Shanaman publicó que la exposición de la malla no era significativa si el manejo post operatorio de higiene oral era el adecuado.<sup>14</sup>

Es importante tener en cuenta que la malla de titanio, es muy sensible a la técnica, con tasas de exposición del 20% al 40%. Debido a la porosidad de la malla de titanio, la tasa de revascularización es mucho más rápida en comparación con las técnicas más convencionales, tales como membranas con refuerzo de titanio.

Además, las complicaciones al exponerse la malla a menudo suelen ser sin un impacto significativo en los resultados. (Fig. 23)

Por ejemplo, una pequeña exposición de la malla se puede manejar con la eliminación de la placa en la parte expuesta de la malla y la aplicación local de 0,12% de clorhexidina. Siempre y cuando no esté presente una infección, la eliminación de la malla se puede retrasar hasta el momento se había previsto inicialmente.<sup>30</sup>

### 8.8.1 Recomendaciones de sutura para evitar la exposición de una malla o membrana

- Elimine el tejido de granulación en la parte interna del colgajo
- Obtención del cierre primario mediante una sutura de colchonero y puntos aislados.
- Aplicar una mínima tensión al suturar el colgajo
- Comenzar a suturar desde el área adyacente a la membrana
- Utilizar sutura reabsorbible.<sup>14</sup>

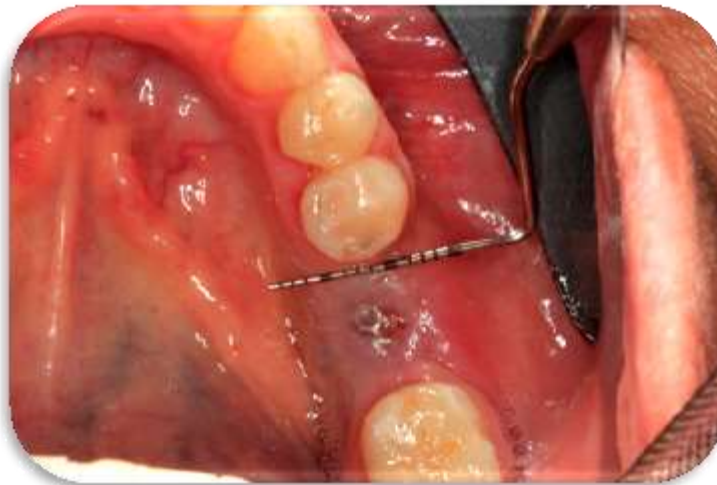

Fig. 23 Exposición prematura de malla (Fuente directa)



## 9. REGENERACIÓN ÓSEA DESPUÉS DE LA COLOCACIÓN DE LA MALLA DE TITANIO

Las mallas de titanio crean un contorno estable apropiado en el área edéntula y permiten un buen aporte sanguíneo y el intercambio metabólico al hueso injertado y el hueso subyacente, durante los 6 meses de cicatrización e integración ósea.<sup>2</sup>

Las células no osteogénicas se moverán en un defecto a través de los poros de la malla de titanio más rápido que las células precursoras osteogénicas, lo que resulta mínima formación de hueso bajo la malla de titanio, sin embargo algunos exámenes histológicos revelan que dos tercios del espacio bajo la malla de titanio se llena de tejido similar al hueso y sólo un tercio de tejido blando.<sup>19</sup>

El mecanismo de la regeneración ósea mediante la malla de titanio funciona de tal manera que una membrana impide la proliferación de fibroblastos en la zona injertada, y proveen del espacio necesario para la diferenciación de los osteoblastos y optimizan la cicatrización primaria.<sup>31</sup>

Después de 4 a 6 meses de cicatrización, cuando la malla de titanio es removida, el aumento óseo se observa en una horizontal y vertical, llenando el espacio mantenido por el malla.<sup>30</sup>

Las mallas de titanio funcionan como un sistema de contención de injertos particulados, en maxilar y mandíbula. La presencia de poros en éstas, facilita la nutrición y el intercambio metabólico así como la estabilización del injerto óseo, manteniendo un apropiado contorno para la regeneración ósea deseada, y proporcionando soporte a la mucosa, brindando al paciente la posibilidad de colocación de una prótesis o bien de implantes dentales a largo plazo.<sup>2</sup>



## 10. VENTAJAS

Las mallas de titanio pueden ofrecer varias ventajas:

- La principal es que su estructura rígida proporciona espacio para que el hueso crezca.
- Se puede acondicionar fácilmente y adaptarse a la zona en la que se requiere el aumento de reborde antes de la cirugía.<sup>32</sup>
- El material es poroso, lo que permite el suministro de sangre a partir las aletas a un sitio quirúrgico.
- Reduce la resorción ósea durante el período de cicatrización.<sup>33</sup>
- El pequeño tamaño de los poros detiene favorablemente los injertos óseos.
- La malla es fijada con tornillos autorroscantes de titanio para lograr una mayor estabilidad.<sup>32</sup>
- Su delgada capa, sin perder la rigidez, permite un cierre primario en la zona quirúrgica.<sup>33</sup>
- El suministro vascular que proporciona logra que las células osteoprogenitoras mantengan el espacio y la inmovilidad de la matriz del injerto óseo.<sup>30</sup>
- La colocación de la malla de titanio crea un efecto protector durante el periodo de cicatrización.<sup>34</sup>
- Las mallas de titanio crean un contorno estable apropiado en el área edéntula y permiten un buen aporte sanguíneo y el intercambio metabólico al hueso injertado y el hueso subyacente, durante los 6 meses de cicatrización e integración ósea.<sup>35</sup>





- Debido a las propiedades de osteoconducción de los injertos colocados con la malla, se logra proporcionar una matriz física para la aposición de nuevo hueso; manteniendo de esta manera el volumen óseo durante la remodelación.
- La alta densidad de la capa de Titanio , junto con el pequeño tamaño de los poros hace que la malla sea mucho más fácil de retirar.<sup>36</sup>



## 11. DESVENTAJAS

- Los principales retos de la colocación de malla de titanio es la fijación al hueso.
- Si la malla de titanio tiene un tamaño de poro grande es difícil que logre contener partículas de hueso, ocasionando que sea complicado recolectar hueso perdido.
- La capacidad de fijar la malla, especialmente en el lado lingual, es crítico.
- La memoria que reside en la malla después de que se pre contornea tiende a abrir la zona en la que se realizó el injerto.<sup>33</sup>
- La malla de titanio puede ser muy difícil de manejar clínicamente.<sup>30</sup>
- Puede presentarse exposición prematura de la malla por una poca cantidad de encía queratinizada.
- Se necesitan dos procedimientos quirúrgicos.<sup>34</sup>
- No todos los pacientes con deficiencia de reborde alveolar, son candidatos la colocación de malla de titanio.<sup>32</sup>
- El costo de una malla de titanio es más elevado que el de una membrana reabsorbible y no reabsorbible.
- Dehiscencia de tejidos blandos.<sup>14</sup>



## 12.CONCLUSIONES

Actualmente existen infinidad de técnicas para lograr un aumento de reborde, sin duda la malla de titanio según la revisión de varios artículos; tiene resultados favorables para cubrir los defectos óseos, concluyendo así que para lograr el éxito del tratamiento se deben tomar en cuenta diversos factores, como la manipulación de la malla, el uso de injertos autólogos en combinación con algún otro, con la finalidad de obtener propiedades tanto osteoinductivas y osteoconductoras, proporcionando así mayor probabilidad de regeneración ósea en el defecto.

Es importante antes de la colocación de la malla, realizar una selección apropiada del paciente para asegurar resultados exitosos, evaluando la existencia de alguna enfermedad sistémica, funcionamiento adecuado del sistema inmune, factores locales como porcentaje, calidad de hueso y localización de la región anatómica por reconstruir, para lograr que la técnica quirúrgica cumpla con las expectativas que requiere tanto el cirujano, como el paciente, obteniendo entonces el aumento de reborde necesario, en el que la malla funcione creando un espacio, en donde exista mucho más proliferación de células óseas, y esto facilite la regeneración ósea de la zona afectada, obteniendo así suficiente cantidad y calidad de soporte óseo, para la futura colocación de implantes o alguna prótesis.

Cabe mencionar que la evaluación inicial del paciente, el diagnóstico certero y la planeación a detalle del tratamiento juegan un papel importante para lograr un éxito en la regeneración ósea, aumentando la calidad en la técnica quirúrgica y en los resultados en el paciente.



### 13. FUENTES DE INFORMACIÓN

1. Keiichi N, Nobuyuki U, Keisuke N, Vertical Ridge Augmentation Using Allograft and Synthetic Hydroxyapatites After Strategic Extraction. Clinical Advances in Periodontics Copyright 2013; DOI: 10.1902/cap.2013.
2. Soria Diana A. P, Higashida Carolina G, Aumento de reborde con mallas de titanio para la rehabilitación con implantes utilizando un modelo estereolitográfico. Revista Odontológica Mexicana; Vol. 16, Núm. 2 Abril-Junio 2012 :131-137.
3. PJ Louis. Vertical ridge augmentation using titanium mesh. Oral Maxillofac Surg Clin North Am 2010; 22: 353-368.
4. Garza R Manuel, Bravo C Juan, Regeneración ósea guiada de cara al año 2000 Consideraciones clínicas y biológicas. ADM Vol. LVII, No. 4, Julio-Agosto 2000: 147-153.
5. Von Arx T, Kurt B. Implant placement and simultaneous ridge augmentation using autogenous bone and microtitanium mesh: a prospective clinical study with 20 implants. Clin Oral Impl Res 1999; 10:24-33.
6. Patrick J Louis, Vertical ridge augmentation using titanium mesh.. Oral Maxillofac Surg Clin North Am 2010;22: 353-368.
7. Lindhe J. Periodontología Clínica e Implantología odontológica. 4ª ed. Editorial Médica Panamericana; 2009, 86-95,51-55.



8. Carranza FA, Newman MG, Takei HH. Periodontología clínica. 10ª ed. México: McGraw-Hill Interamericana; 2010, 81:632-635.
9. Gómez de Ferraris, Histología y Embriología Bucodental, 3º ed. Editorial Panamericana, 2009: 368-377.
10. Papapanou PN, Tonetti, Diagnosis and epidemiology of periodontal osseous lesions. Periodontal 2000; vol. 22: 8-21.
11. <http://perionetblog.blogspot.mx/2008/05/lekhholm-zarb-jawbone-quality.html>
12. Anitua Eduardo A, Isabel Andia O, Un Nuevo Enfoque en la Regeneración Ósea (PRGF); Puesta al día Publicaciones España 2000: 17-75, 220-228.
13. Robbins Kummar A, Patología Humana. Elsevier Saunders, 8ª edición, Barcelona España 2008: 63-65.
14. Sato N, Cirugía Periodontal Atlas Clínico. Quintessence Books; 2000: 252, 273-297, 301, 303.
15. Watzer Georg, Implants Qualitatively Compromised Bone. Editorial Quintessence Publishing, Alemania 2004: 13, 30-32, 67-76, 95-99.
16. Girolamo P. Aníbal, Regeneración Ósea Guiada. Diplome D'Université D'Implantologie Orale et Maxillo-Faciale 2000 – 2001: 22-30.
17. Sumi Y, Miyaishi O, Tohnai I, Ueda M, Alveolar ridge augmentation with titanium mesh and autogenous bone. Oral Surg Oral Med Oral Pathol Oral Radiol Endod 2000; 89: 268-70.



18. Boyne P., Osseous reconstruction of the maxilla and mandible, surgical techniques using titanium mesh and bone mineral. Quintessence Books; Chicago 1997.
19. Soobok H, Taeheon Kang, and Matthew J. F, Titanium Mesh as an Alternative to a Membrane for Ridge Augmentation. American Association of Oral and Maxillofacial Surgeons J Oral Maxillofac Surg 2012 , 70:803-810.
20. Castro Patiño Luisa Fernanda, Titanio: El Metal más Resistente de la Industria. Metal Actual 2010: 28-35.
21. <http://www.newsonsa.com/mallas-timesh/>
22. Carlos Navarro Vila, Cirugía Oral. Editorial Arán, 1ª edición, Madrid España 2008: 245-25.
23. Von Arx Thomas, Beat W, Nicolas H, Localized ridge augmentation using a micro titanium mesh: a report on 27 implants followed from 1 to 3 years after functional loading. Clinical Oral Implants Research 199 H: 9:123-130.
24. P Francesco, Giuseppe C , Nicoli A, Giardino, M. Alveolar Ridge Augmentation With Titanium Mesh and a Combination of Autogenous Bone and Anorganic Bovine Bone: A 2-Year Prospective Study. J Periodontology, November 2008, Volume 79 , Number 11 pp. 2093-20103.
25. Merli Mauro, Massimo M, Marco E, Vertical Ridge Augmentation with Autogenous Bone Grafts: Resorbable Barriers Supported by Osteosynthesis Plates Versus Titanium-Reinforced Barriers.



A Preliminary Report of a Blinded, Randomized Controlled Clinical Trial. Oral Maxillofac Implants ,Volume 22, Number 3, 2007: 373–382.

26. García D Andrés, Martín M, M<sup>a</sup> del Rosario S, Alonso M, Injerto pediculado de tejido conectivo palatino para aumento de reborde y/o evitar exposición de barrera en regeneración ósea guiada. RCOE, 2006, Vol 11, N<sup>o</sup>1, pp79-86.
27. Urban Istvan A., Sascha A. Jovanovic, Jaime L. Lozada, Aumento vertical de la cresta, previo a la colocación de implantes, mediante Regeneración Ósea Guiada (ROG) en tres escenarios clínicos. Periodoncia y osteointegración 2010, Vol 10, No. 1: 49-57
28. P Rodríguez Ramón, Pedro P Martínez, Reconstrucción de defectos de continuidad de la mandíbula con mallas de titanio, para la colocación de implantes dentales. Ciencia y práctica, 2005: 64-78.
29. Louis Patrick J., Rajesh G, Nasser Said-Al-Naief and Alfred A, Reconstruction of the Maxilla and Mandible With Particulate Bone Graft and Titanium Mesh for Implant Placement. American Association of Oral and Maxillofacial Surgeons 2008, 66: 235-245.
30. Bradley S. McAllister and V. Thomas E, Alveolar Ridge Augmentation With Allograft Stem Cell–Based Matrix and Titanium Mesh. Clinical Advances in Periodontics, February 2013 , Vol. 3, No. 1: 1-7.
31. Massimo S, Sascha AJ, Carlo Tinti and Stefano PB, Long-term evaluation of osseointegrated implants inserted at the time or after vertical ridge augmentation. A retrospective study on 123 implants with t-5 year follow-up .Clinical Oral Implant Research, 2001; vol 12 : 35-45.



32. Delgado G Blanca, Lirio Salazar P, Silva Chávez , Malla de titanio: Alternativa de tratamiento en la atrofia mandibular severa. Revista ADM 2008;LXV (4): 212-216.
33. Hsun-Liang Chan and Hom-Lay Wang, Nitride Coated Titanium Mesh and Particulate Allograft for Vertical Ridge Augmentation. Clinical Advances in Periodontics; 2013: 1-25.
34. L Ricci, V Perrotti, L Ravera, A Scarano, A Piattelli, G Iezzi, Rehabilitation of Deficient Alveolar Ridges Using Titanium Grids Prior and Simultaneously to Implant Placement: A systematic Review. Journal of Periodontology;2012: 1-13.
35. Patrick L, Said-Naief N, Bartolucci. Reconstruction of the maxilla and mandible with particulate bone graft and titanium mesh for implant placement. J Ora Maxillofac Surg 2008; 66: 235-245.
36. Corinaldesi G, Pieri F, Marchetti C, Fini M, Nicoli AN, Giardino R. Histologic and histometric evaluation of alveolar ridge augmentation using bone grafts and titanium micromesh in humans. J Periodontol 2007; 78: pp1477-1484.