



UNIVERSIDAD NACIONAL AUTÓNOMA DE MÉXICO

**FACULTAD DE MEDICINA
DIVISIÓN DE ESTUDIOS DE POSTGRADO
INSTITUTO MEXICANO DEL SEGURO SOCIAL**

**HOSPITAL DE TRAUMATOLOGÍA
"DR. VICTORIO DE LA FUENTE NARVÁEZ"**

**"RECONSTRUCCIÓN DEL TERCIO DISTAL DEL MIEMBRO PÉLVICO CON
COLGAJO FASCIOCUTÁNEO RADIAL MICROVASCULAR vs. COLGAJO
FASCIOCUTÁNEO SURAL REVERSO"
ESTUDIO DESCRIPTIVO**

TESIS

**QUE PARA OBTENER EL DIPLOMA DE ESPECIALISTA EN
CIRUGÍA PLÁSTICA Y RECONSTRUCTIVA**

PRESENTA:

DR. MAURICIO RODEA GARCÍA

REGISTRO 2003

ASESORES:

DR. ADRIÁN RODRÍGUEZ PÉREZ

DR. CARLOS DE JESÚS ÁLVAREZ DÍAZ



MÉXICO, D. F.

DICIEMBRE DE 2003



Universidad Nacional
Autónoma de México



UNAM – Dirección General de Bibliotecas
Tesis Digitales
Restricciones de uso

DERECHOS RESERVADOS ©
PROHIBIDA SU REPRODUCCIÓN TOTAL O PARCIAL

Todo el material contenido en esta tesis esta protegido por la Ley Federal del Derecho de Autor (LFDA) de los Estados Unidos Mexicanos (México).

El uso de imágenes, fragmentos de videos, y demás material que sea objeto de protección de los derechos de autor, será exclusivamente para fines educativos e informativos y deberá citar la fuente donde la obtuvo mencionando el autor o autores. Cualquier uso distinto como el lucro, reproducción, edición o modificación, será perseguido y sancionado por el respectivo titular de los Derechos de Autor.

Índice

Autorizaciones	2
Agradecimientos	5
Antecedentes	7
Objetivo General	13
Material y Métodos	14
Resultados	15
Discusión	17
Conclusiones	18
Bibliografía	19
Anexos	21

Diciembre de 2003.

Dr. Guillermo Redondo Aquino

Jefe de la División de Educación Médica e Investigación
Hospital de Traumatología "Dr. Victorio de la Fuente Narváez"
Instituto Mexicano del Seguro Social

Presente:

Estimado doctor Redondo:

Por medio de la presente nos permitimos informar a Usted que habiendo sido designados Asesores del proyecto de investigación de tesis titulado:

**"RECONSTRUCCIÓN DEL TERCIO DISTAL DEL MIEMBRO PÉLVICO CON COLGAJO FASCIOCUTÁNEO RADIAL MICROVASCULAR vs. COLGAJO FASCIOCUTÁNEO SURAL REVERSO"
ESTUDIO DESCRIPTIVO**

Presentado por el doctor **Mauricio Rodea García**, procedimos a la evaluación del desarrollo del mismo, concluyendo que el trabajo de investigación se encuentra satisfactoriamente terminado y es de aprobarse por reunir los requisitos que exigen los Estatutos Universitarios.

Atentamente

Dr. Adrián Rodríguez Pérez

Asesor de Tesis

Dr. Carlos de Jesús Álvarez Díaz

Asesor de Tesis

Diciembre de 2003

**FACULTAD DE MEDICINA
UNIVERSIDAD NACIONAL AUTÓNOMA DE MÉXICO
DIVISIÓN DE ESTUDIOS DE POSTGRADO**

Presente:

A Quien corresponda:

Los que suscriben, doctor Carlos de Jesús Álvarez Díaz, Profesor Titular del curso de Cirugía Plástica y Reconstructiva y doctor Guillermo Redondo Aquino, Jefe de la División de Educación Médica e Investigación del Hospital de Traumatología "Dr. Victorio de la Fuente Narváez" del Instituto Mexicano del Seguro Social, autorizamos el Trabajo de Investigación:

**"RECONSTRUCCIÓN DEL TERCIO DISTAL DEL MIEMBRO PÉLVICO CON COLGAJO
FASCIOCUTÁNEO RADIAL MICROVASCULAR vs. COLGAJO FASCIOCUTÁNEO SURAL
REVERSO"
ESTUDIO DESCRIPTIVO**

Tesis que presenta el doctor **Mauricio Rodea García**, para obtener el Diploma de la especialidad de Cirujano Plástico y Reconstructivo, por considerar que se encuentra debidamente terminado.

Sin otro particular nos despedimos de Usted.

Atentamente

"Seguridad y Solidaridad Social"

Dr. Carlos de Jesús Álvarez Díaz
Profesor Titular del Curso de Cirugía
Plástica y Reconstructiva

Dr. Guillermo Redondo Aquino
Jefe de la División de Educación e
Investigación

"RECONSTRUCCIÓN DEL TERCIO DISTAL DEL MIEMBRO PÉLVICO CON COLGAJO FASCIOCUTÁNEO RADIAL MICROVASCULAR vs. COLGAJO FASCIOCUTÁNEO SURAL REVERSO" ESTUDIO DESCRIPTIVO

PROFESOR TITULAR

DR. CARLOS DE JESÚS ÁLVAREZ DÍAZ

PROFESOR ADJUNTO

DR. JESÚS A. CUENCA PARDO

JEFE DE LA DIVISIÓN DE EDUCACIÓN
MÉDICA E INVESTIGACIÓN

DR. GUILLERMO REDONDO AQUINO

JEFE DE EDUCACIÓN MÉDICA E
INVESTIGACIÓN

DR. ROBERTO PALAPA GARCÍA

ASESORES

DR. ADRIÁN RODRÍGUEZ PÉREZ

DR. CARLOS DE JESÚS ÁLVAREZ DÍAZ

PRESENTA

DR. MAURICIO RODEA GARCÍA

Agradecimientos



MIS PADRES:

Gracias por su apoyo y comprensión en todo momento sin importar condiciones.

MIS HERMANOS:

Por su apoyo y auxilio, especialmente en los días difíciles.

LA DRA. ZÁRATE:

Por su confianza, apoyo constante, consejos, regaños y sabiduría.

MIS MAESTROS:

Por compartir conmigo sus enseñanzas y experiencias que de una u otra forma engrandece mis conocimientos.

LOS PACIENTES:

¿Qué sería de un médico sin sus pacientes? Aquellos que son el objetivo de la Medicina, que nos producen desvelos y satisfacciones.

ANTECEDENTES

En la Cirugía Plástica no todo es *cirugía de la cenicienta*, como de alguna manera lo mencionó Sir Harold Gillies,¹ sino también existe la necesidad de una cirugía funcional², y en este caso específico, de la cobertura/cierre de heridas o llamadas zonas cruentas de extremidades, en casos tan diversos que van desde aplicar cobertura cutánea, pasando por la preservación de la extremidad, la protección de estructuras vasculares, así como de los tendones cartílago y hueso; o de materiales ajenos al cuerpo como son el material de osteosíntesis, prótesis, etc., entre otros.^{2,3,4}

Dependiendo de la zona de la herida y del objetivo de las estructuras que requieren de salvaguarda, se han desarrollado diferentes técnicas^{3,4,5,6} para el llamado cierre por tercera intención, como es la aplicación de injertos cutáneos; rotación de colgajos, ya sea locales, dermograsos, fasciocutáneos y musculares. Se ha desarrollado asimismo la capacidad de no solo utilizar los tejidos blandos de la propia zona o extremidad para dar cobertura, sino que se puede efectuar una aplicación a distancia con los llamados colgajos libres o microvasculares cuando no es posible otra opción.^{2,7,8}

Dentro de las diferentes partes del cuerpo humano, una de las zonas más expuesta a traumatismos y que plantean mas desafíos para su reconstrucción es la extremidad pélvica en su tercio distal;⁹ esto debido a la carencia relativa de tejido cutáneo susceptible de ser movilizado; a las estructuras subyacentes que de una u otra manera se pueden considerar como no dispensables; a la necesidad de una cubierta resistente en las zonas de apoyo; y al aporte vascular que es menor en dicha zona a comparación de otras partes de la anatomía corporal,^{2,10,11} haciendo susceptible el fracaso de los diferentes métodos para dar cubierta a estas zonas; a pesar de la descripción de diferentes procedimientos que involucran la rotación de piel, fascia y/o músculo del propio pie y pierna afectados para cubrir las

llamadas zonas cruentas, siendo siempre limitada su utilización en defectos pequeños, requiriéndose otros recursos para heridas más grades, tal como la utilización del colgajo tubular, o el colgajo cruzado de pierna, actualmente en desuso, que hace varias décadas fue considerado una de las mejores opciones disponibles para efectos reconstructores en el miembro pélvico.^{1,2,12}

Así, la reconstrucción del miembro inferior sigue siendo una de las áreas más cambiantes en la Cirugía Plástica y se considera que para este problema no existe una única cubierta que sea la mejor, recomendándose como medio de elección la transferencia libre de tejidos, aunque como lo muestra Huges, se pueden llegar a utilizar colgajos musculares locales potencialmente realizables aquellos de los músculos *soleus*, flexor digitorum longus, preoneus brevis, extensor digitorum longus, peroneus tertius y el extensor hallucis longus.¹³

Otros autores mencionan la utilización de otros músculos tales como el tibialis anterior, el flexor hallucis longus y el tibialis posterior. Sin embargo, como ya se sabe la utilización de un colgajo muscular lleva a un déficit motor, que dependiendo del músculo elegido puede ser desde casi imperceptible a importante o inaceptable de acuerdo a cada paciente.^{9,10,15,16}

Las cuestiones previamente mencionadas nos hacen ver los recursos limitados en grandes áreas desprotegidas del pie y del tercio distal de la pierna, describiéndose varias estudios para resolver dicho problema, desde la utilización de colgajos expandidos, no expandidos, tejido de la cápsula de expansión, y utilización de colgajos libres microvascularizados en zonas específicas.^{3,4,5,9} Dentro de éstos últimos se tienen a los colgajos musculares y los colgajos fasciocutáneos, los cuales han llegado a ser en muchas ocasiones no solamente un medio para la protección de la herida sino procedimientos de salvamento de extremidades, en pacientes que de otro modo hubiesen sido sometidos a

amputación.^{9,17}

La experiencia de diversos investigadores ha mostrado que una causa del fallo de las anastomosis vasculares de los colgajos microvasculares es el daño en los vasos sanguíneos con la subsecuente trombosis.^{6,7} Estas observaciones han sido un reto para los cirujanos quienes han efectuado anastomosis en las zonas distales no lesionadas de las extremidades de los pacientes traumatizados; considerándose técnicamente fácil, esto no siempre se puede considerar así.^{2,7} Aunado a lo anterior hay que recordar que la supervivencia de los tejidos transferidos mediante la microcirugía dependen de varios factores, ya habiéndose mencionado la situación vascular como el fundamental; estando ligado de manera directa a varias cuestiones técnicas inherentes a la cirugía: sitio en donde se efectúa la anastomosis, tipo de anastomosis, longitud del pedículo del propio colgajo, utilización de injertos vasculares, tejidos adyacentes a la zona del pedículo y zonas de sutura; así como la contracción muscular en el postoperatorio que pudiese llegar a comprometer las anastomosis.⁹ Así se tienen varios puntos importantes para la obtención de buenos resultados que se incluyen: 1. La identificación del colgajo a utilizar con un pedículo lo suficientemente largo. 2. Eficiencia en la técnica microvascular. 3. La selección cuidadosa de los vasos anastomóticos para la revascularización del colgajo.

Uno de los colgajos fasciocutáneos libres más versátiles ampliamente utilizado tanto en reconstrucciones de extremidades inferiores y de otros sitios anatómicos es el llamado colgajo chino o colgajo fasciocutáneo antebraquial radial,^{2,3} el cual proporciona una zona de cobertura amplia y un pedículo vascular de longitud aceptable; siendo idóneo en el caso de lesiones de miembros pélvicos.^{2,9} Por su relativa facilidad para la disección y experiencia en su aplicación fue seleccionado para este estudio, considerándose como el caballo de batalla en muchos de los procesos reconstructores realizados en nuestro hospital.

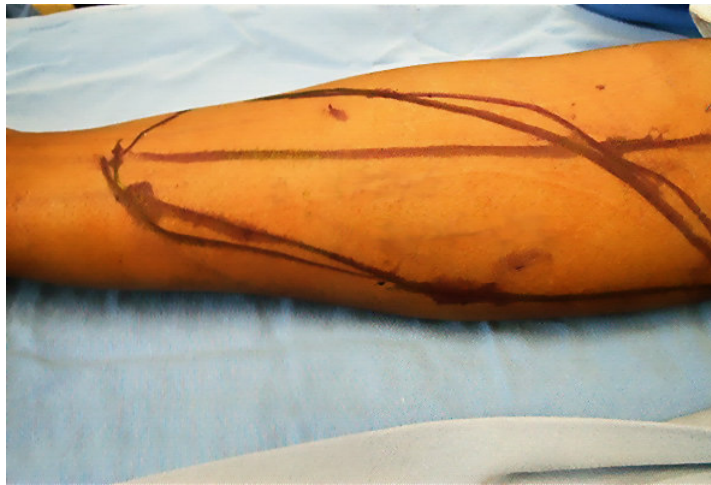

Figura 1. Trazado de colgajo radial antebraquial.

Un colgajo libre anastomosado en el extremo del miembro inferior no siempre es apropiado para todas las grandes lesiones a pesar de reportarse en la literatura mundial hasta un éxito del 90% tanto en colgajos musculares como en los fasciocutáneos,^{9,17,18} teniéndose en cuenta la necesidad de la realización de arteriografías o estudios con doppler para identificar los vasos con aporte sanguíneo suficiente para la supervivencia del colgajo sin la afectación de otras estructuras.^{2,19}

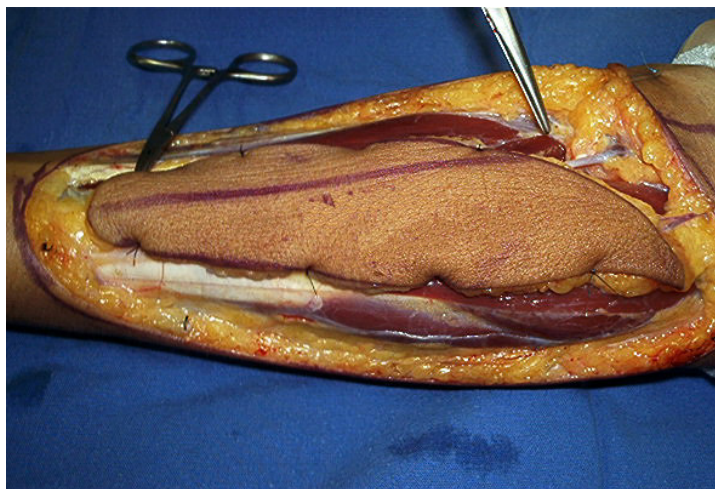


Figura 2. Disección de colgajo radial antebraquial.

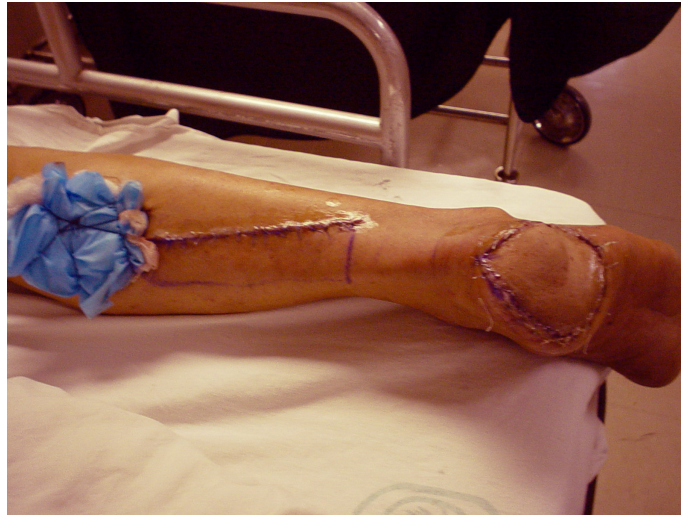


Figura 3. Colgajo sural reverso.

Desde la descripción realizada por Ponten,⁵ del primer colgajo fasciocutáneo; se han efectuado diferentes estudios sobre el sistema vascular de las extremidades inferiores^{12,13,14} descubriéndose en la llamada fascia cruris una abundancia importante de arteriolas y vénulas adyacentes a la zona del nervio y arteria surales, que permiten efectuar un levantamiento y rotación de colgajo sural, ya sea con un pedículo proximal o con uno distal, habiéndose atribuido a Masquelet¹⁷ el primer colgajo de la zona sural con flujo reverso, permitiendo la cobertura de áreas cruentas en el tercio inferior de la pierna así como en el pie.

La versatilidad de contar con un colgajo fasciocutáneo para la reconstrucción de la zona distal de la extremidad inferior con la consiguiente sin la necesidad de efectuar el sacrificio de un músculo para dar cobertura a una zona; o de el de realizar una anastomosis microvascular, ha dirigido a los investigadores a realizar modificaciones diversas a la técnica de Masquelet, que incluyen la modificación de las dimensiones del área de piel, aplicación de injertos cutáneos de espesor parcial sobre la fascia, la inclusión o exclusión de la vena safena en el pedículo, la inclusión de la fascia superficial y la profunda en el pedículo del colgajo, etc.; reportándose una supervivencia de mas del 90% en algunos registros.^{18,19,20} Todo esto puede llevar al desplazamiento de la recomendación para la

reconstrucción del extremo del miembro inferior.^{2,9,20}

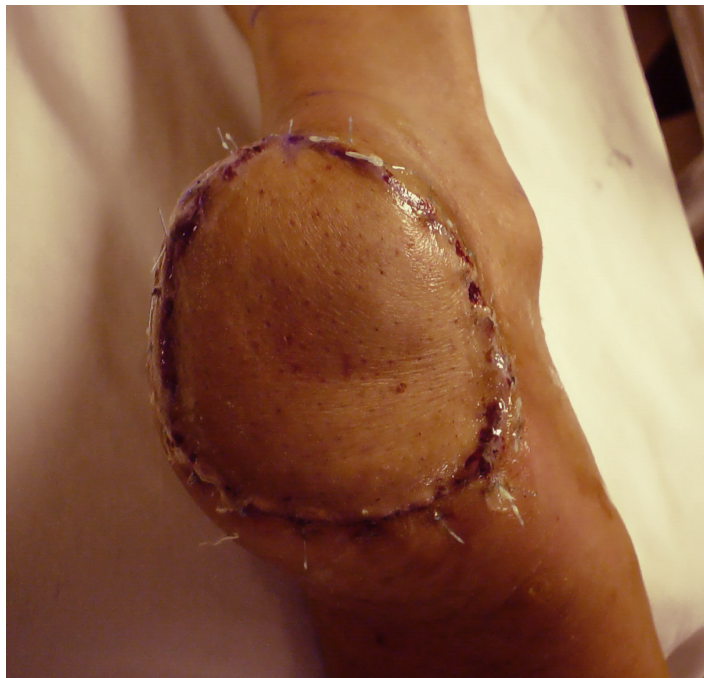

Figura 4. Detalle zona cruenta con aplicación de colgajo sural reverso.

OBJETIVO GENERAL

Determinar la capacidad de supervivencia del colgajo fasciocutáneos microvascular antebraquial en comparación con el colgajo fasciocutáneo local sural reverso en la reconstrucción del miembro pélvico, en pacientes del Hospital de Traumatología “Dr. Victorio de la Fuente Narváez” con áreas cruentas en miembros inferiores por debajo de la mitad de la pierna, sometidos a reconstrucción; por el servicio de Cirugía Plástica y Reconstructiva en el período comprendido del 1 de septiembre del 2002 al 30 de septiembre del 2003.

MATERIAL Y MÉTODOS

Se revisaron los expedientes de pacientes hospitalizados en el Hospital de Traumatología “Dr. Victorio de la Fuente Narváez” con áreas cruentas en miembros inferiores por debajo de la mitad de la pierna, sometidos a reconstrucción mediante colgajo libre microvascular antebraquial o colgajo fasciocutáneo sural; por el servicio de Cirugía Plástica y Reconstructiva en el período comprendido del 1 de septiembre del 2002 al 30 de septiembre del 2003.

Los datos generales de los pacientes se anotaron en una cédula de colección de información, donde se registró: edad, sexo, tipo de colgajo, dimensiones del colgajo, número y tipo de anastomosis, complicaciones observadas en el postoperatorio los días 1-2-4-5-8-10-12 (seroma, hematoma, trombosis arterial, trombosis venosa, otros), intervenciones para resolución de complicaciones en el piso de hospitalización (drenaje de seroma, hematoma, resutura de herida quirúrgica, debridación de zona de necrosis, aplicación de medicamentos trombolíticos), necesidad de reintervención en quirófano (drenaje de seroma, hematoma, revisión de anastomosis, resutura de herida quirúrgica, debridación de zona necrótica), y de supervivencia del colgajo (en %) al día 12 del postoperatorio. Se efectuó un ajuste con respecto al registro de las dimensiones de los colgajos correspondiente al 15% debido al patrón circular-ovoideo de los casos.

Las características de los pacientes se describieron por medio de frecuencias simples y medidas de tendencia central y dispersión (promedio y desviación estándar) de las variables a medir.

RESULTADOS

Se registraron un total de 19 casos de pacientes sometidos a reconstrucción del miembro pélvico en su tercio distal, correspondiendo a 12 (63.16%) casos de aplicación de colgajo radial y a 7 (36.84%) de colgajo sural. En la extremidad pélvica derecha se reportaron un total de 14 (73.68%) casos de los cuales 9 (47.36% del total de casos) fueron colgajos radiales y 5 (26.31% del total de casos) colgajos surales. En la extremidad pélvica izquierda se reportaron un total de 5 (26.31% del total de casos) casos con registro de 3 (15.78% del total de casos) colgajos radiales y 2 (10.52% del total de casos) colgajos surales.

Con respecto al sexo de los paciente se registraron un total de 17 (89.48%) pacientes masculinos y 2 (10.52%) femeninos, de los cuales 10 masculinos correspondieron al colgajo radial y 7 al sural. Dos pacientes femeninos correspondieron al colgajo radial. El rango de edad varió de los 19 a los 42 años con una media de 31.47 años, mediana 34, moda 35, desviación estándar 6.30 y una varianza de 41.27.

El colgajo radial varió en su extensión de 29.75 a 54.4 cm² con una media de 39.4 mediana de 41.65 cm², moda 41.65, varianza de 96.74, desviación estándar de 7.54. El colgajo sural tuvo una variación en su extensión de 25.5 a 47.6 cm² con una media de 38.49 cm², mediana 41.65, moda 47.6, y una desviación estándar de 9.83, varianza de 96.74.

En todos los casos en que se utilizó el colgajo radial se llevó a cabo 1 anastomosis arterial. Con respecto a las anastomosis venosas se reportaron 2 casos con 2 anastomosis venosas, siendo el resto efectuado con 1 anastomosis venosa.

De las complicaciones registradas durante el postoperatorio se reportaron un total de 10 (52.63%) seromas y 4 (21.05%) hematomas, correspondiendo al colgajo radial 6

(31.57%) seromas y 2 (10.52%) hematomas, mientras que en los casos de colgajo sural se reportaron 4 (21.05%) seromas y 2 (10.52%) hematomas. Todas las complicaciones aparecieron entre el 1er día y el 4to día del postoperatorio, siendo resueltas todas ellas satisfactoriamente con intervención en el piso de hospitalización con excepción de 1 (5.26% del total de casos) caso que requirió su reingreso a quirófano, correspondiente a hematoma en colgajo sural.¹ En ningún caso se utilizó la aplicación de trombolíticos.

Se registraron con respecto al colgajo radial una supervivencia del 100% en 11 casos, y 90% en un caso. En el colgajo sural se reportó una supervivencia del 100% en 6 casos y 1 caso con supervivencia del 0%. Se obtuvo un promedio de supervivencia del 99.16% en el colgajo radial y un 85.71% de supervivencia en el colgajo sural.

¹ *Ver tablas-gráficas 1, 2, 3.*

DISCUSIÓN

El tratamiento de la reconstrucción del miembro pélvico en su tercio distal es un gran reto debido a las consideraciones especiales de vascularidad y situaciones inherentes directa e indirectamente al traumatismo y al paciente², recomendándose la utilización de colgajos libres, en especial de los fasciocutáneos, evitándose así el sacrificio de una unidad muscular, además de obtenerse un mejor contorno en la zona de aplicación del colgajo.

Se ha descrito el colgajo libre antebraquial radial como uno de los idóneos para la reconstrucción del miembro inferior. Al tener el colgajo fasciocutáneo sural reverso facilidad para la realización de la técnica, poseer las cualidades arriba mencionada de los colgajos fasciocutáneos y sin la necesidad de realización de microanastomosis vasculares pudiera desplazar la recomendación de la utilización de colgajos libres. De esta forma con el presente estudio presentamos el resultado de la supervivencia del colgajo radial antebraquial libre con un éxito de más del 90% como es reportado en la literatura mundial.

Cabe mencionar que el índice de supervivencia del colgajo fasciocutáneo sural reverso reportado en el presente estudio, por debajo del 90% pudiese estar dado por la falta de experiencia en la aplicación de esta nueva técnica; ya que la presentación de las complicaciones durante el postoperatorio de ambos colgajos fue similar, aunque levemente mayor en el caso del colgajo radial, esto puede ser dado debido también al mayor número de pacientes sometidos a dicho procedimiento; siendo resueltas casi en su totalidad con intervenciones en el piso de hospitalización.

² *Vid supra* pág. 10.

CONCLUSIONES

De las diferentes técnicas desarrolladas para la cobertura de la extremidad pélvica en su tercio distal la aplicación del colgajo sural puede desplazar en gran medida la utilización del colgajo antebraquial radial libre en el Hospital de Traumatología Victorio de la Fuente Narváez, disminuyendo la incidencia de complicaciones y aumentando su sobrevida de acuerdo al acumulo de experiencia al momento de incluir en el tratamiento un mayor número de pacientes en los cuales se efectúe la rotación del colgajo sural reverso, efectuándose más adelante una comparación con igual número de casos tanto del colgajo radial microvascular como del colgajo sural reverso en pacientes que requieran reconstrucción del miembro pélvico en su tercio distal.

BIBLIOGRAFÍA

1. Gillies H. In: Gillies, H., Millard, R. The Principles an art of plastic surgery. Little Brown. Vol 1. 1957. pp. 135-142.
2. Lesavoy MA. Local Incisions and flap coverage. In: McCarthy JG. Plastic Surgery. Philadelphia: WB Saunders Vol. 7 1990. pp. 4440-4444.
3. Weinzweig N., Chen L., Chen ZW. The distally based radial forearm fasciosubcutaneous flap with preservation of the radial artery: an anatomic and clinical approach. *Plast Reconstr Surg*. 1994;94:675-84.
4. Bengtson BP., Ringler SL., George ER., et al. Capsular Tissue: a new local flap. *Plast Reconstr Surg* 1993;91:6. 1073-9.
5. Ponten, B. The fasciocutaneous flap: Its use in soft tissue defects of the lower leg. *Br J Plast Surg* 1981;34:215-20.
6. Leighton, WD., Russell, RC., Feller, AM. et al. Experimental pretransfer expansion of free flap donor sites: II Physiology, histology and clinical correlation. *Plast Reconstr Surg* 1988;82:69-75.
7. Evans GRD., Francel TJ., Manson PN. Vascular prosthetic Complications: Succes of Salvage with Muscle Flap Reconstruction. *Plast Reconstr Surg* 1993;91:1294-302.
8. Greenberg, B., La Rossa, D., Lotke P.A., et al. Salvage of Jeopardized Total Knee Prosthesis. The Role of The Gastrocnemius Muscle Flap. *Plast Reconstr Surg* 1989;83:97-9.
9. Yaremchuk, MJ., Brumback, RJ., Manson, P.N., et al. Acute and definitive management of traumatic osteocutaneous defects of the lower extremity. *Plast Reconstr Surg* 1987;80:1-14.
10. Hallock, GG. Relative donor site morbidity of muscle and fascial flaps. *Plast Reconstr Surg* 1993;92:70-6.
11. Tolhurst, DE., Haeseker, B., Zeeman, RJ. The development of the fasciocutaneous flap and its clinical applications. *Plast Reconstr Surg* 1983;71:597-606
12. Hallock, Geoffrey G. Local fasciocutaneous flaps for cutaneous coverage of lower

- extremity wounds. *J Trauma* 1989;29:1240-4.
13. Hughes, LA. Mahoney JL. Anatomic basis of local muscle flaps in the distal third of the leg. *Plast Reconstr Surg*. 1993;92:1144-54.
 14. Hallock, Geoffrey G. Distal lower leg local random fasciocutaneous flaps. *Plast Reconstr Surg* 1990;86:304-11.
 15. Hallock, Geoffrey G. Complications of 100 consecutive local fasciocutaneous flaps. *Plast Reconstr Surg* 1991;88:264-8.
 16. Gumener, R., Zbrodowski, A., Montandon, D. The reversed fasciocutaneous flap in the leg. *Plast Reconstr Surg* 1991;88:1034-41.
 17. Masquelet, AC., Romana, MC., Wolf, G. Skin island flaps supplied by the vascular axis of the sensitive superficial nerves: Anatomic study and clinical experience in the leg. *Plast Reconstr Surg* 1992;89:1115-21.
 18. Yilmaz, M., Karatas O., Barutcu A. The distally based superficial sural artery island flap: clinical experiences and modifications. *Plast Reconstr Surg* 1998;102:2358-67.
 19. Le Fourn B., Caye N., Pannier M. Distally based sural fasciomuscular flap: anatomic study an application for filling leg or foot defects. *Plast Reconstr Surg* 2001;107:67-72.
 20. Hollier L., Sharma S., Babigumira E., Klebuc M. Versatility of the sural fasciocutaneous flap in the coverage of lower extremity wounds. *Plast Reconstr Surg* 2002;110:1673-9.
 21. Jeng SF., Wei FC. Distally based sural island flap for foot and ankle reconstruction. *Plast Reconstr Surg* 1997;99:744-50.

ANEXOS

Tabla 1. Presentación de las complicaciones registro general.

Día	Seroma	Hematoma	Trombosis arterial	Trombosis venosa	Otro
1	4	0	0	0	0
2	3	2	0	0	0
3	3	2	0	1	0
6	0	0	0	0	0
8	0	0	0	0	0
10	0	0	0	0	0
12	0	0	0	0	0
Total	10	4	0	1	0

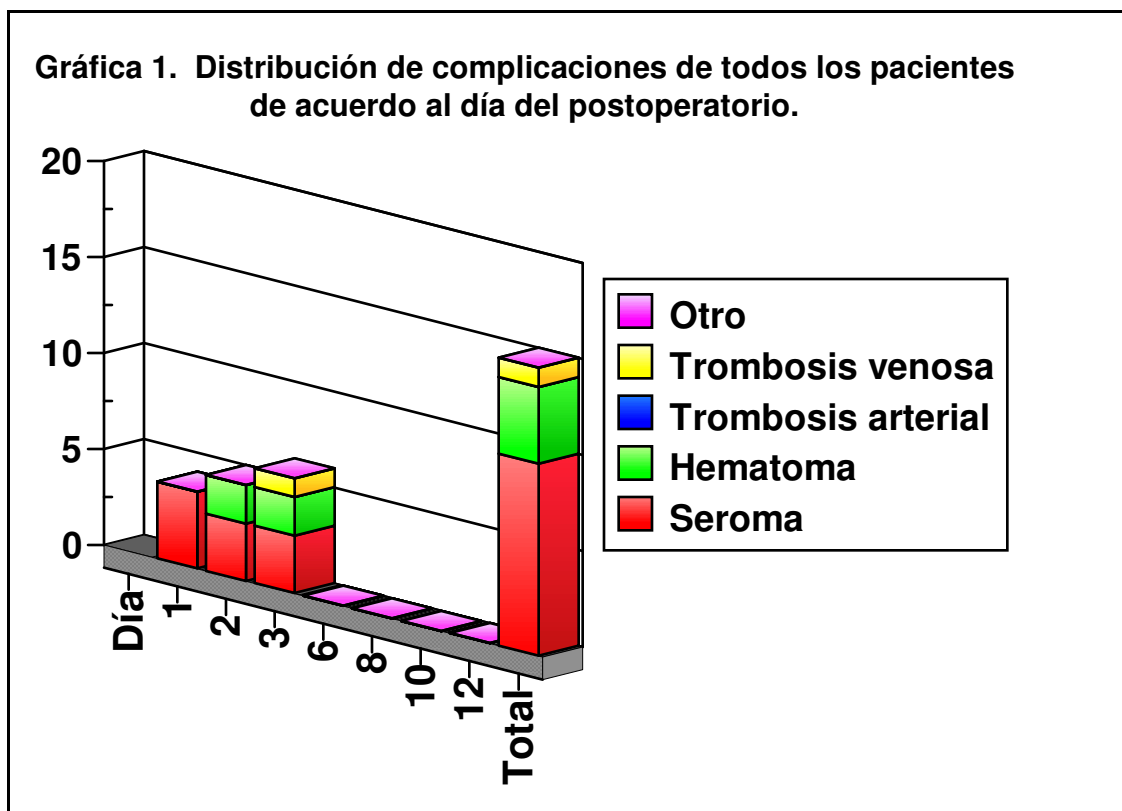


Tabla 2. Presentación de las complicaciones colgajo radial.

Día	Seroma	Hematoma	Trombosis arterial	Trombosis venosa	Otro
1	2	0	0	0	0
2	2	0	0	0	0
3	2	2	0	0	0
6	0	0	0	0	0
8	0	0	0	0	0
10	0	0	0	0	0
12	0	0	0	0	0
Total	6	2	0	0	0

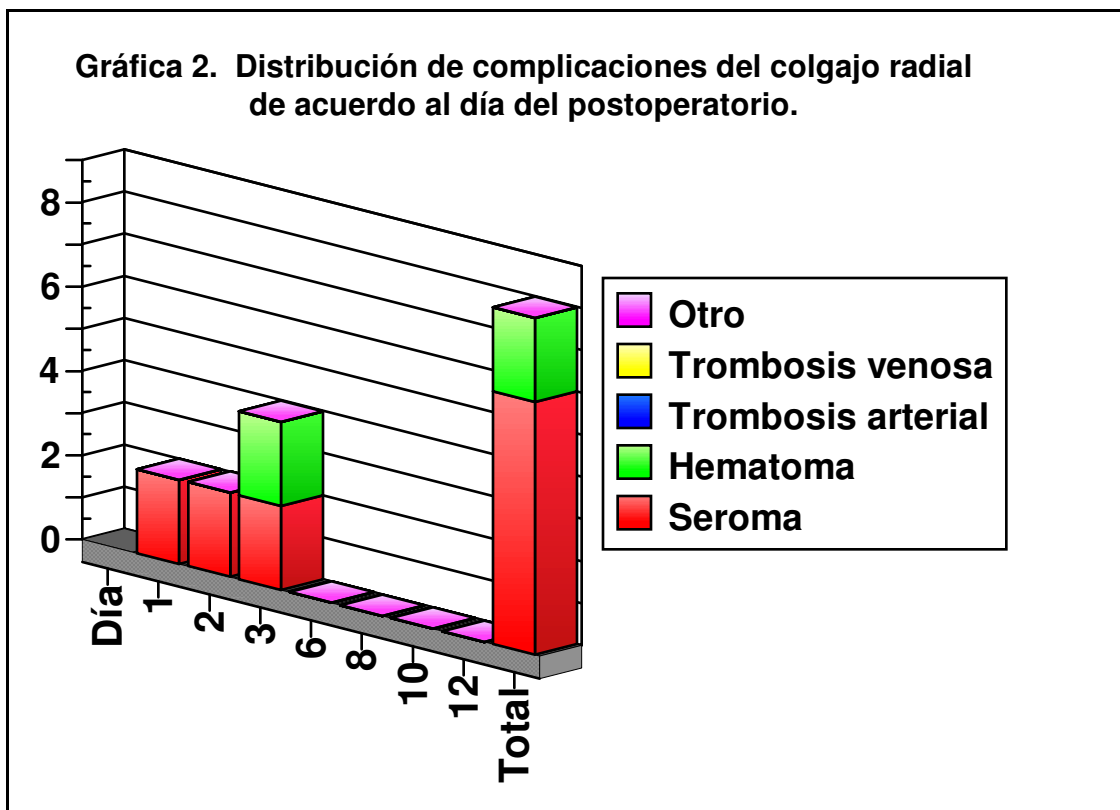


Tabla 3. Presentación de las complicaciones colgajo sural.

Día	Seroma	Hematoma	Trombosis arterial	Trombosis venosa	Otro
1	2	0	0	0	0
2	1	2	0	0	0
3	1	0	0	1	0
6	0	0	0	0	0
8	0	0	0	0	0
10	0	0	0	0	0
12	0	0	0	0	0
Total	4	2	0	1	0

