



UNIVERSIDAD NACIONAL AUTÓNOMA DE MÉXICO

FACULTAD DE MEDICINA
DIVISIÓN DE ESTUDIOS DE POSGRADO E INVESTIGACIÓN

PETRÓLEOS MEXICANOS
SUBDIRECCIÓN DE SERVICIOS DE SALUD
GERENCIA DE SERVICIOS MÉDICOS
HOSPITAL CENTRAL SUR DE ALTA ESPECIALIDAD
SERVICIO DE CIRUGÍA PLÁSTICA Y RECONSTRUCTIVA

ANALISIS DE LOS EFECTOS DE LA TOXINA BOTULINICA TIPO A (TBoA) PARA FAVORECER LA SOBREVIDA DE LOS COLGAJOS MUSCULOCUTANEOS TIPO TRAM EN UN MODELO ANIMAL

T E S I S

PARA OBTENER EL DIPLOMA DE:
**ESPECIALISTA EN CIRUGÍA PLÁSTICA
Y RECONSTRUCTIVA**

P R E S E N T A

Dra. Erika Otilia Haro Garcia

TUTOR DE TESIS:
DR. EDUARDO GUTIERREZ SALGADO

ASESORES DE TESIS:
DR. CUAHUTÉMOC MÁRQUEZ ESPRIELLA
DRA. IRENE RIVERA SALGADO



México, Julio 2013



Universidad Nacional
Autónoma de México

Dirección General de Bibliotecas de la UNAM

Biblioteca Central



UNAM – Dirección General de Bibliotecas
Tesis Digitales
Restricciones de uso

DERECHOS RESERVADOS ©
PROHIBIDA SU REPRODUCCIÓN TOTAL O PARCIAL

Todo el material contenido en esta tesis esta protegido por la Ley Federal del Derecho de Autor (LFDA) de los Estados Unidos Mexicanos (México).

El uso de imágenes, fragmentos de videos, y demás material que sea objeto de protección de los derechos de autor, será exclusivamente para fines educativos e informativos y deberá citar la fuente donde la obtuvo mencionando el autor o autores. Cualquier uso distinto como el lucro, reproducción, edición o modificación, será perseguido y sancionado por el respectivo titular de los Derechos de Autor.

**DR. FERNANDO ROGELIO ESPINOSA LÓPEZ
DIRECTOR DEL HOSPITAL CENTRAL SUR
DE ALTA ESPECIALIDAD**

**DRA. JUDITH LÓPEZ ZEPEDA
JEFE DEL DEPARTAMENTO DE ENSEÑANZA E INVESTIGACIÓN**

**DR. CUAHUTÉMOC MÁRQUEZ ESPRIELLA
JEFE DE SERVICIO Y PROFESOR TITULAR DEL CURSO**

**DR. EDUARDO GUTIERREZ SALGADO
TUTOR DE TESIS**

**DR. CUAHUTÉMOC MÁRQUEZ ESPRIELLA
ASESOR DE TESIS**

**DRA. IRENE RIVERA SALGADO
ASESOR DE TESIS**

C O N T E N I D O

I.	TITULO	4
II.	DEFINICIÓN DEL PROBLEMA	5
III.	MARCO TEÓRICO	7
IV.	JUSTIFICACIÓN.....	14
V.	HIPÓTESIS.....	18
VI.	OBJETIVO GENERAL.....	19
VII.	TIPO DE ESTUDIO.....	21
VIII.	DISEÑO.....	21
	a. DEFINICIÓN DEL UNIVERSO O MUESTRA	
	b. CRITERIOS DE SELECCIÓN	
	i. CRITERIOS DE INCLUSIÓN	
	ii. CRITERIOS DE EXCLUSIÓN	
	iii. CRITERIOS DE ELIMINACIÓN	
	c. MÉTODOS DE SELECCIÓN DE LA MUESTRA.....	23
	d. DEFINICIÓN DE VARIABLE.....	24
	i. VARIABLES INDEPENDIENTES	
	ii. VARIABLES DEPENDIENTES	
	e. MATERIAL Y MÉTODOS.....	28
IX.	PROCESAMIENTO Y PRESENTACIÓN DE LA INFORMACIÓN.....	32
X.	ASPECTOS ÉTICOS.....	33
XI.	RECURSOS Y LOGÍSTICA.....	34
	a. CRONOGRAMA DE ACTIVIDADES	35
XII.	REPORTE FINAL.....	36
	a. DATOS DE IDENTIFICACIÓN	
	b. INTRODUCCIÓN	
	c. RESUMEN	
	d. DESCRIPCIÓN DE MATERIAL Y MÉTODOS	
	e. RESULTADOS	
	f. DISCUSIÓN	
	g. CONCLUSIONES	
XIII.	ANEXOS.....	74
XIV.	REFERENCIAS BIBLIOGRÁFICAS.....	75

I. TITULO

**ANALISIS DE LOS EFECTOS DE LA TOXINA BOTULINICA
TIPO A (TBoA) PARA FAVORECER LA SOBREVIDA DE
LOS COLGAJOS MUSCULOCUTANEOS TIPO TRAM EN
UN MODELO ANIMAL**

II. DEFINICION DEL PROBLEMA

En cirugía plástica la mayoría de los problemas reconstructivos son resueltos por medio de colgajos, los cuales van desde colgajos cutáneos con circulación tipo rondón, hasta colgajos compuestos de varios tejidos como son musculocutáneos dependientes de una arteria específica para su irrigación o incluso compuestos por piel, grasa musculo y hueso. La sobrevivencia de estos colgajos depende siempre de la buena circulación tanto micro como macrovascular desde su pedículo hasta la irrigación a la parte más distal del pedículo. En reconstrucción mamaria el colgajo TRAM (Transverse Rectus Abdominis Myocutaneous) es uno de los más utilizados a nivel mundial, y con mejores resultados estéticos y funcionales. Por lo tanto, es importante conocer métodos que nos permitan maximizar la viabilidad del colgajo para así, disminuir las complicaciones y pérdidas de este mismo.

El riesgo de Necrosis del colgajo TRAM (Transverse Rectus Abdominis Myocutaneous), es mayor cuando agregamos comorbidades como obesidad, tabaquismo, tratamiento con radioterapia, enfermedad microvascular, y cicatrices abdominales previas, que hayan comprometido la circulación de la pared abdominal. Si se ha evaluado con anterioridad la mejoría en estos casos de este tipo de pacientes al realizarles un retardo quirúrgico 2 semanas previas al levantamiento del colgajo, mejorando así tanto la vascularidad del colgajo como la viabilidad del mismo posterior a su levantamiento. No obstante, este tipo de retardo quirúrgico conlleva otros riesgos inminentes a un Segundo tiempo quirúrgico y también aumento de costos intrahospitalarios. Por lo que se han buscado otro tipo de

alternativas (de retardos NO quirúrgicos) menos invasivas, con efectos localizados y con los mínimos efectos sistémicos.

Demostrar por medio de este estudio que la Toxina Botulínica tipo A (TBoA) puede darnos el efecto de fenómeno de retardo con la simple aplicación de la misma sobre el colgajo, previo al levantamiento del mismo, proporcionándonos un efectos localizado (regional) sin efectos sistémicos ni dañinos para el tejido; podría darnos una buena alternativa para incrementar la sobrevida de nuestros colgajos y disminuir los riesgos de necrosis y trombosis de los mismos. Con la consiguiente disminución del tiempo intrahospitalario del paciente y de los costos que implica para la institución y para el mismo

III. MARCO TEÓRICO

Los colgajos son parte fundamental en la Cirugía Reconstructiva; su aporte vascular es muy importante ya que una alteración en dicho aporte se traduce en necrosis parcial o total del colgajo y fracaso en el procedimiento quirúrgico reconstructivo. Se han desarrollado técnicas de soporte, como el retardo de los colgajos en varios tiempos quirúrgicos (1); el uso de agentes farmacológicos, de tipo: simpaticolíticos, vasodilatadores, bloqueadores de los canales de calcio, agentes hemorreológicos, prostaglandinas, anticoagulantes, esteroides, etc., cuyo inconveniente es el requerir dosis altas que pueden provocar respuestas sistémicas secundarias e importantes efectos adversos (2); También se han utilizado métodos como la electro acupuntura; aplicación de agentes tópicos con resultados limitados, como el nicoboxil y la nitroglicerina, entre los más destacados (3).

El colgajo musculocutáneo recto abdominal transversal (transverse rectus abdominis musculocutaneous o TRAM) se convirtió en la reconstrucción mamaria autógena por excelencia en la década de los 80 del pasado siglo. Mc Craw y cols fueron los primeros que describieron la utilización del músculo recto abdominal como unidad músculo-cutánea, aunque ha sido Drever (2), y posteriormente Hartrampf y cols (3) quienes popularizaron la técnica para reconstrucción mamaria. Consistía en transferir un bloque de tejido dermograso de la región abdominal infraumbilical a la región mamaria a reconstruir, escondiendo la cicatriz de la zona donante en la región suprapúbica. Esta técnica supuso un importante paso adelante para las mujeres mastectomizadas, ya que evitaba la colocación de prótesis para incrementar el volumen mamario y mejoraba el aspecto estético del abdomen.

El colgajo TRAM pediculado se utilizaba en la reconstrucción mamaria tras mastectomía radical, mastectomía radical modificada y mastectomía subcutánea, cuando la paciente presentaba un exceso de tejido cutáneo en el abdomen inferior, y sobre todo cuando la mama contralateral era voluminosa y ptósica. También estaba indicado en aquellas pacientes que habían recibido tratamiento radioterápico o en aquellas que rechazaban la colocación de un implante. No todo eran ventajas, ya que dejaba secuelas en la pared abdominal al sacrificar un recto abdominal junto con su vaina anterior, aumentando la posibilidad de aparición de hernias y eventraciones a nivel local. En 1979 Holmström(4) describió el colgajo libre de recto abdominal, basado en la arteria epigástrica inferior profunda, que incluía una pequeña lamina de músculo minimizando la morbilidad de la zona donante. En ese momento no se prestó atención a esa técnica innovadora, pero a medida que pasaba el tiempo el nivel de exigencia crecía y por ello, y con el asentamiento de las técnicas microquirúrgicas, el colgajo libre de recto abdominal tomó auge en la década de los 90.

El colgajo TRAM (Transverse Rectus Abdominis Myocutaneous) es el mejor método de reconstrucción mamaria. El realizarlo de manera convencional, es decir, pediculado, tiene relativamente una alta incidencia de complicaciones, de las que la necrosis grasa es la más común de las postoperatorias de TRAM. Este compromiso vascular potencial es aún mayor en cierta población, como en los pacientes obesos, fumadores, hipertensos, con vasculitis o pacientes que reciben tratamiento de radioterapia. Para poder reducir el porcentaje de complicaciones, especialmente en pacientes de alto riesgo, por un tiempo se consideró el retardo quirúrgico del colgajo ligando uno de sus pedículos vasculares, la arteria epigástrica profunda inferior,

cortando el territorio cutáneo al azar. Más tarde fue abandonado por la introducción de variaciones a la técnica convencional. De esta manera se han realizado varias modificaciones en la técnica, tratando de mejorar el aporte sanguíneo y superar tales problemas. Una de estas técnicas incluye el llevar el músculo recto contralateral, lo que aumenta la debilidad de la pared abdominal y la consecuente posibilidad de hernia. El realizar la transferencia del TRAM como colgajo libre utilizando su pedículo dominante y/o súper-cargando el colgajo con una segunda fuente vascular por medio de una anastomosis microvascular, es otro método bien descrito para aumentar la sobrevida de la isla cutánea, aunque esta técnica requiere de un cirujano plástico con entrenamiento y experiencia en microcirugía. (18)

El retardo del colgajo TRAM es una técnica diseñada para aumentar la sobrevida de la extensión cutánea al azar. El retardo químico tendría entonces el beneficio general de un retardo, con la ventaja de ser un procedimiento más sencillo, menos invasivo, y sin los riesgos quirúrgicos del retardo quirúrgico. Es así como se han utilizado ya varias sustancias la mayoría de ellas inyectadas o aplicadas perivascularmente o endovascularmente con la finalidad de provocar un fenómeno de retardo localizado y controlado, es decir que afecte solo el área delimitada al colgajo y que no provoque efectos sistémicos. Pero hasta ahora no se ha encontrado una sustancia que sea 100% segura de utilizarla sin tener efectos sistémicos.

En los últimos años se ha evidenciado un avance importante y satisfactorio con la utilización de la toxina botulínica tipo A en muchos aspectos médicos tanto estéticos, como reconstructivos y funcionales, lo que ha llevado a estudiar con

mayor profundidad sus mecanismos de acción encontrando efectos de interés en su aplicación clínica.

Desde que Van Emengem (Bélgica) en 1895 aisló por primera vez el *Clostridium Botulinum* y desde su primera aplicación clínica por Scott en 1977, el uso de la toxina botulínica se ha acrecentado en la medicina (4,5).

Su mecanismo de acción a nivel de la unión neuromuscular, es ampliamente conocido (6) y el inicio del efecto tiene lugar entre las 6-36 horas tras la inyección, logrando su efecto máximo entre los 7 y los 14 días.

El resultado clínico está directamente relacionado con la dosis aplicada y debe ajustarse para cada caso concreto. La toxina botulínica A se obtiene en el mercado en presentaciones de 100 UI y 500 UI, La dosis indicada es de 14-60ng/kg (LD50= 420-1800). La dosis letal en ratas es de 20 UI intraperitoneales. Y su efecto tiene un área de difusión de aproximadamente 10mm circunferenciales al área inyectada.

Como fármaco ha demostrado que es seguro. La difusión de la toxina y la paralización de los grupos musculares adyacentes a la inyección representan el efecto adverso más frecuente. Está contraindicado el tratamiento con toxina botulínica en caso de que exista una enfermedad neuromuscular (miastenia, síndrome de Eaton Lambert) y coincidiendo con tratamientos a base de aminoglucósidos, penicilamina, quinina y bloqueadores de los canales del calcio, ya que éstos pueden potenciar sus efectos.

En los casos de resistencia a la toxina botulínica tipo A, algunos pacientes responden al tratamiento con Toxina tipo B inicialmente, puesto que al cabo de varias sesiones se desarrolla también resistencia que se explica como el desarrollo de anticuerpos contra el nuevo serotipo o como antigenicidad cruzada (7).

Las indicaciones médicas para su uso incluyen todas aquellas patologías que resultan de la hiperfunción muscular y la disfunción autonómica.

La FDA aprobó la utilización de la toxina botulínica A para el tratamiento cosmético de la zona glabellar y desde esa fecha se extendieron las aplicaciones estéticas faciales sobre todo para el tercio superior y finalmente para el tratamiento de la hiperhidrosis (6)

Últimamente se han extendido las investigaciones sobre el posible efecto de la toxina botulínica en la perfusión sanguínea muscular, en el metabolismo de la glucosa, en su relación con la liberación de sustancia P, glutamato, Fos (un producto de c-fos) y de calcitonina (8). Posiblemente de esta forma también se ha planteado su capacidad para mejorar la viabilidad de los utilizándola como mecanismo de retardo, disminuyendo la Resistencia miocutánea de los colgajos en expansión, mejorando el área de expansión, la velocidad del proceso inflamatorio y reduciendo la contracción del colgajo miocutáneo (9)

También se han descrito avances en casos de desorden vasoespástico (fenómeno de Raynaud específicamente), en los que la toxina botulínica podría ser

una alternativa de tratamiento; los pacientes han presentado mejoría al bloquear la liberación de acetilcolina con este producto. El músculo liso de los vasos arteriales está innervado por fibras simpáticas que utilizan norepinefrina en el mecanismo de transmisión sináptica; la toxina botulínica presentaría una acción doble: inhibiendo el vasoespasmo por bloqueo de la vasoconstricción producida por el frío y previniendo el reclutamiento de los receptores α_2 a nivel de la musculatura lisa vascular.

Igualmente se ha informado también de la utilidad de esta terapia para el tratamiento de úlceras en dígitos de origen isquémico y en el síndrome de atrapamiento del túnel carpiano (10,11).

Basándonos en el principio de liberación del péptido de calcitonina, un potente vasodilatador, efecto atribuido a la toxina botulínica, se ha propuesto la prevención de la trombosis vascular de las anastomosis vasculares, la cual se presenta en el 80% de los casos en los dos primeros días tras la cirugía. Con la aplicación de toxina botulínica de manera experimental, se ha evidenciado que el diámetro de los vasos arteriales anastomosados, en los casos en que se aplicó ($0.68 \pm 0.2 \text{mm}$) fue mayor que en los casos del grupo control ($0.53 \pm 0.02 \text{mm}$), $p < 0.001$, e incluso se reporta menor dificultad para la anastomosis (12).

Últimamente se ha planteado también la efectividad de la epinefrina para acelerar el tiempo de acción corto de la toxina botulínica en la hiperactividad muscular. Hantash y Gladstone (13) presentan un estudio que sugiere la aceleración de la tasa de inicio de acción de la toxina botulínica cuando se administra conjuntamente con epinefrina (agonista alfa-1, alfa-2, beta-1, beta-2 y beta-3

adrenérgico) para el tratamiento de arrugas periorbitarias, manteniendo el tiempo de acción a largo plazo. Young, en el año 2009, determinó el rol de la Toxina Botulínica tipo A (BoTA) en la prevención del colapso de los vasos periféricos en los colgajos cutaneous. (14)

El estudio incluyó 10 ratas Sprague – Dawley divididas en 2 grupos: el primero recibió un total de 20 UI de BoTA intradérmica en las áreas proximal, media y distal de un colgajo cutáneo de 3x10cm diseñado en el dorso de los animales una semana antes de levantarlo y un segundo grupo control tratado con placebo. A los 7 días de postoperatorio evaluó el área viable de los colgajos, $93.79 \pm 6.06\%$ para el grupo BToA y $52.63 \pm 6.55\%$ para el grupo control $p=0.042$.

Por medio de flujometría Doppler se determinaron diferencias significativas entre los grupos previamente mencionados, al levantar el colgajo $p=0.043$ y a los 7 días $p=0.042$ en el área distal, con franco beneficio para el grupo TBoA. Finalmente, el autor presenta un aumento en el número de capilares del colgajo manteniendo la morfología de arteriolas y vénulas en el grupo TBoA en contraste con el grupo control. Concluyen que existe un beneficio con el pre tratamiento mediante TBoA para incrementar la supervivencia de los colgajos cutáneos.

IV. JUSTIFICACIÓN

La supervivencia de los colgajos musculocutáneos dependen del adecuado aporte sanguíneo, el cual está dado por una arteria o pedículo dominante. En el caso de el colgajo tipo TRAM (Transverse Rectus Abdominis Myocutaneous) su circulación proviene de la arteria epigástrica superior profunda, que al momento de ser disecado y separado completamente de la circulación de la arteria epigástrica inferior este colgajo sufre cambios vasculares importantes pudiendo verse comprometida la viabilidad del mismo.

Con la finalidad de asegurar y mejorar la circulación de este tipo de colgajos musculocutáneos se han realizado diferentes técnicas de retardo quirúrgico y no quirúrgico para mejorar el aporte sanguíneo y maximizar la viabilidad del mismo. En este caso al utilizar toxina botulínica tipo A pre quirúrgicamente se pretende mejorar la vascularidad del colgajo, aumentar su porcentaje de tejido viable y por consecuencia disminuir el porcentaje de necrosis del mismo, para su uso reconstructivo; así como disminuir el riesgo de trombosis del pedículo dominante.

El colgajo TRAM es el mejor método de reconstrucción mamaria. El realizarlo de manera convencional, es decir, pediculado, tiene relativamente una alta incidencia de complicaciones, de las que la necrosis grasa es la más común de las postoperatorias de TRAM. Este compromiso vascular potencial es aún mayor en cierta población, como en los pacientes obesos, fumadores, hipertensos, con vasculitis o pacientes irradiados. Para poder reducir el porcentaje de

complicaciones, especialmente en pacientes de alto riesgo, por un tiempo se consideró el retardo quirúrgico del colgajo ligando uno de sus pedículos vasculares, la arteria epigástrica profunda inferior, cortando el territorio cutáneo al azar. Más tarde fue abandonado por la introducción de variaciones a la técnica convencional. De esta manera se han realizado varias modificaciones en la técnica, tratando de mejorar el aporte sanguíneo y superar tales problemas. Una de estas técnicas incluye el llevar el músculo recto contralateral, lo que aumenta la debilidad de la pared abdominal y la consecuente posibilidad de hernia. El realizar la transferencia del TRAM como colgajo libre utilizando su pedículo dominante y/o súper-cargando el colgajo con una segunda fuente vascular por medio de una anastomosis microvascular, es otro método bien descrito para aumentar la sobrevida de la isla cutánea, aunque esta técnica requiere de un cirujano plástico con entrenamiento y experiencia en microcirugía.

La decisión para realizar un procedimiento de retardo de un colgajo TRAM de pedículo único es hecha para asegurar una mejor y más extensa captura del aporte vascular del colgajo. Esto fue demostrado por los estudios anatómicos realizados por Taylor y colaboradores. Esta variación del colgajo TRAM puede ser necesaria en casos donde una mama grande contra lateral requiere de un colgajo con volumen grande de tejidos para la reconstrucción. Sin embargo es más comúnmente utilizado en pacientes con uno o más factores de riesgo, incluyendo obesidad, historia de tabaquismo significativa, y antecedente de radiación en el tórax; las cuales son características muy comunes en nuestra población mexicana. Las pacientes con cicatrices en ciertas áreas de su abdomen también pueden necesitar la realización de un procedimiento de retardo para mejorar la viabilidad del

colgajo y a veces para mejorar o probar la circulación de segmentos específicos de la pared abdominal.

Existen dos métodos básicos utilizados para realizar un retardo del colgajo TRAM. El primer método originalmente descrito por Taylor y colaboradores y ampliamente utilizado por Codner y colegas consiste en la división de los vasos superficiales y profundos epigástricos inferiores en los dos lados; luego de 7 a 14 días la paciente es llevada a quirófano para realizar el procedimiento reconstructivo definitivo.

El retardo del colgajo TRAM es una técnica diseñada para aumentar la sobrevida de la extensión cutánea al azar. El retardo químico tendría entonces el beneficio general de un retardo, con la ventaja de ser un procedimiento más sencillo y menos invasivo. Se han descubierto y analizado los posibles efectos benéficos que tiene la Toxina botulínica tipo A sobre los colgajos cutáneos. En este estudio trataremos de demostrar este mismo efecto en la mejoría de la sobrevida en colgajos musculocutaneos (TRAM) sin tener que realizar un procedimiento quirúrgico mas, ni procedimientos invasivos o que conlleven efectos sistémicos.

El retardo químico en este caso tendría un efecto localizado no sistémico, sería un procedimiento menos invasivo, el cual puede realizarse en un menor tiempo, no tendría los riesgos quirúrgicos de un retardo quirúrgico y resultaría por lo tanto en un menor costo para la institución comparado con la opción quirúrgica.

En reconstrucción mamaria el colgajo TRAM es uno de los mas utilizados a nivel mundial, y con mejores resultados estéticos y funcionales. Por lo tanto, es importante conocer métodos que nos permitan maximizar la viabilidad del colgajo para así, disminuir las complicaciones y perdidas del colgajo.

El costo hospitalario que involucran este tipo de reconstrucciones mamarias es alto, y si a esto agregamos complicaciones secundarias a la insuficiente irrigación del colgajo, como son, necrosis, dehiscencia, infección, y perdidas parcial o total del colgajo; pues los costos hospitalarios se incrementan aun mas. Por tal motivo es imprescindible encontrar métodos mínimamente invasivos y que no involucren efectos secundarios sistémicos, que nos puedan ayudar a mejorar la viabilidad y sobrevivencia de los colgajos musculocutáneos utilizados para la reconstrucción con tejidos autologos.

V. HIPÓTESIS

Teniendo como antecedentes los estudios que demuestran el efecto a nivel vascular de la Toxina Botulínica tipo A, la cual ha demostrado favorecer la vasodilatación e impedir la vasoconstricción por bloqueo simpático de los receptores colinérgicos localizados en la pared del vaso. Partiendo de aquí planteamos la hipótesis de que, la toxina botulínica tipo a (TBoA) permitirá disminuir el riesgo de trombosis y vasoconstricción del pedículo vascular (arteria epigástrica superior) del colgajo TRAM que será estudiado. Así mismo, mejorara la microvasculatura a nivel periférico propiciando una neovascularización distal al pedículo, lo cual disminuirá el riesgo de necrosis de las zonas mas distales al pedículo y mejorara la sobrevida del resto del colgajo musculocutáneo.

Al disminuir el riesgo de necrosis tisular, disminuirá por consecuencia el riesgo de infección, e inflamación del colgajo.

Además ha sido ya bien estudiado el efecto en la capa neuromuscular, por lo tanto también esperamos encontrar una atrofia en las fibras musculares , la cual podría facilitar la rotación y manipulación del colgajo, en caso de que se requiera ser rotado o transferido a otro sitio distal al mismo.

VI. OBJETIVO GENERAL

El presente estudio tiene como finalidad analizar los efectos de la toxina botulínica tipo A (TBoA) en los colgajos musculocutáneos tipo TRAM (Transverse Rectus Abdominis Myocutaneous) en un modelo animal.

OBJETIVOS ESPECÍFICOS:

Evaluar si la utilización de la toxina botulínica tipo A (TBoA) tienen beneficio para el incremento en la supervivencia de los colgajos musculocutáneos tipo TRAM (Transverse Rectus Abdominis Myocutaneous).

Analizar si la toxina botulínica tipo A puede disminuir el porcentaje de necrosis tisular del colgajo musculocutáneo tipo TRAM (Transverse Rectus Abdominis Myocutaneous) por medio de un efecto de fenómeno de retardo no quirúrgico, comparándolo con un grupo al cual no se le administrara toxina.

Comparar los efectos sobre la vasculatura del colgajo TRAM al cual se le administrara TBoA y al que no se le administrara, y determinar si hay alguna diferencia significativa entre estos dos grupos. Estos efectos serán medidos por el grado de ectasia vascular y grado de neovascularización.

Analizar los efectos que tiene la toxina botulínica tipo A sobre las fibras musculares del colgajo musculocutáneo tipo TRAM (Transverse Rectus Abdominis Myocutaneous)

Se pretenden identificar los siguientes puntos:

1. Evaluar los efectos de la toxina botulínica tipo A (TBoA) sobre los colgajos musculocutáneos tipo TRAM en ratas.
2. Analizar el efecto sobre la vasculatura del colgajo musculo cutáneo tipo TRAM en un modelo animal con ratas al utilizar Toxina Botulínica tipo A (TBoA), Comparando el grado de ectasia y de neovascularización del colgajo
3. Comparar los efectos (neovascularización, ectasia vascular, inflamación, formación de tejido de granulación, fibrosis, grado de atrofia muscular) de la TBoA utilizándola prequirúrgicamente (1 semana) vs transquirúrgicamente.
4. Comparar la sobrevida (porcentaje de tejido viable vs porcentaje de tejido necrótico) del colgajo musculocutáneo al administrar TBoA, al comparar y analizar los 3 grupos de estudio: Grupo 1 (solución salina 0.9%) Grupo 2 (TBoA pre quirúrgica) Grupo3 (TBoA transquirúrgica).
5. Analizar los efectos de la Toxina botulínica sobre el riesgo de infección y compararlo con el grupo en el que no se utilizo la misma.
6. Comparar el grado de atrofia muscular en el grupo de TBoA prequirúrgica vs el grupo de TBoA transquirúrgica.

VII. TIPO DE ESTUDIO

Proyecto de investigación para titulación de especialidad en cirugía plástica.

Estudio de tipo Experimental en un modelo animal de Ratas.

VIII. DISEÑO DEL ESTUDIO

Estudio Experimental, transversal, aleatorizado, analítico y prospectivo.

a. UNIVERSO Y MUESTRA

Se calculo el tamaño de la muestra por comparación de medias independientes utilizando el programa EPIDAT 3.1 (Análisis epidemiológico de datos tabulados, Xunta de Galicia & OPS-OMS. 2006) con un nivel de confianza del 95%; de esta manera se determinó una muestra de 30 ratas.

Se evaluaran 30 ratas machos tipo Wistar de entre 250 a 300 grs, de 3 a 12 meses de edad. Las ratas serán asignadas aleatoriamente (randomizadas) a un grupo, y divididas en 3 grupos, cada grupo de 10 ratas.

b. CRITERIOS DE SELECCIÓN

CRITERIOS DE INCLUSIÓN

- Ratas tipo Wistar machos
- Peso: 250 a 300 grs
- Edad minima de 3 meses de edad maxima de 1 año
- Ratas sanas

CRITERIOS DE EXCLUSIÓN

Ratas que muestren signos de enfermedad

Ratas que presenten heridas o cicatrices abdominales.

CRITERIOS DE ELIMINACIÓN

Ratas que presenten heridas no relacionadas con la cirugía por ejemplo mordedura o huellas de rascado dentro del área delimitada por el colgajo, en el periodo postoperatorio.

Ratas muertas durante el periodo transquirurgico y/o posquirúrgico inmediato.

c. MÉTODOS DE SELECCIÓN DE LA MUESTRA

PERIODO Y LUGAR DONDE SE DESARROLLA LA INVESTIGACIÓN

Este estudio será realizado durante el periodo del mes de Diciembre 2012 al mes de junio del 2013. En el Bioterio del Hospital Central Sur de Alta Especialidad de PEMEX en la ciudad de México DF.

Se ha determinado la cantidad de la muestra de acuerdo a los estudios previamente analizados en la revisión bibliográfica de los temas relacionados con este protocolo. En base a estos estudios y sus resultados hemos decidido basar este estudio en una muestra de 30 ratas divididas de manera aleatoria en 3 grupos (grupo A, B, C). Como criterios para la inclusión de las ratas se estandarizaron los pesos y las edades de la ratas, así como el sexo de las mismas con la finalidad de que los grupos a estudiar sean los mas similares posible.

Así entonces se obtuvieron 3 grupos de un total de 10 ratas cada uno. Un grupo placebo (control) y 2 grupos de comparación donde se evalúa la TBoA (prequirúrgica y transquirúrgica).

Se eliminaran los animales que presenten complicaciones quirúrgicas, que no sobrevivan al estudio y aquellos en los que no se complete el plan terapéutico establecido.

d. DEFINICIÓN DE VARIABLES

Valoración Macroscópica:

Variables Cuantitativas:

a) Valoración Macroscópica (valoración clínica):

1) Area de Porcentaje % de Necrosis del colgajo

- i) Se utilizara la cuadrícula de acetato transparente cuadrículada a 4x4mm para valoración del porcentaje. Se contarán los cuadros de tejido viable y los cuadros de tejido necrótico, y por medio de una regla de 3 se sacará el porcentaje de tejido necrosado.

2) Area de Porcentaje % de Tejido Viable del colgajo

- i) Se utilizara la cuadrícula de acetato transparente cuadrículada a 4x4mm para valoración del porcentaje. Se contarán los cuadros de tejido viable y los cuadros de tejido necrótico, y por medio de una regla de 3 se sacará el porcentaje de tejido viable.

VARIABLES CUALITATIVAS:

- b) **Valoración Histológica** (tinción de Hematoxilina y Eosina con visualización a 40x de magnificación)

NOTA: Todas las valoraciones histológicas fueron realizadas por la misma persona especialista en Histopatología, y fueron revisadas detalladamente en 3 tiempos diferentes, y fueron también observadas junto con el autor del protocolo, para lograr disminuir el riesgo de no concordancia de los resultados.

Para realizar el comparativo de las muestras, se tomo como parámetros basales las características histológicas de una muestra (a la cual se denomino **control 0**) de toda la pared abdominal de la rata la cual incluía piel, grasa, tejido celular subcutáneo, aponeurosis musculo recto abdominal y peritoneo; se tomo esta muestra en un bloque de 2 x 4 cm y se proceso de la misma manera que se hizo con las muestras de los colgajos; con la finalidad de tener una imagen de control con los 3 grupos a analizar y comparar, y así disminuir el riesgo de sesgo al momento de realizar la comparación entre los 3 grupos y mejorar la concordancia del análisis de las mismas variables en estos grupos. Así se evaluaron las siguientes variables histológicas:

1) **Vascularidad (leve, moderada, severa)**

Se comparo la cantidad de vasos sanguíneos en los cortes histológicos de cada uno de los grupos estudiados comparándolos con el control 0. Y a su vez se compara entre cada uno de los grupos a analizar.

2) **Ectasia Vascular (leve, moderada, severa)**

Se determinara si es leve moderada o severa de acuerdo al grado de dilatacion vascular y turgencia observada en el vaso del pediculo de cada uno de los colgajos, y comparando estos con el control 0.

3) Inflamación

Se determinara si es leve moderada o severa de acuerdo al grado de infiltrado inflamatorio (celulas PMN, Macrofagos) observado en cada uno de los colgajos, y comparando estos con el control 0.

4) Infección

Se determinara si es leve moderada o severa de acuerdo al grado de datos de infección, y colonización del colgajo, donde se observen ademas bacterias u otros organismos patogenos en el corte histologico. De ser observadas en la muestra de ematoxilina y eosina, o ante la sospecha de infeccion se realizaran pruebas especificas para cada microorganismos como tinciones de GRAM o PASS para visualizar mejor los microorganismos patogenos.

5) Fibrosis

Se determinara si es leve moderada o severa de acuerdo al grado fibras de colagena perivascular y formacion de tejido conectivo observada dentro de cada uno de los colgajos, y comparando estos con el control 0.

6) Tejido de granulación

Se determinara si es leve moderada o severa de acuerdo al grado formacion de neotejido (tejido granulacion) formado en el area disecada entre la aponeurosis y el tejidoc celular subcutaneo (TCS) de cada uno de los colgajos, y comparando estos con el control 0.

7) **Atrofia muscular**

Se determinara si es leve moderada o severa de acuerdo al grado de disminución de tamaño de las fibras musculares y de la separación que exista entre unas de otras de cada uno de los colgajos, y comparando estos con el control 0.

e) MATERIAL Y MÉTODOS

- **Designación de los Grupos**

Se realizó asignación al azar de los 3 grupos de ratas obteniendo un total de 30 ratas machos tipo Wistar entre 250 a 300 grs de peso, se obtuvieron así 3 grupos de 10 ratas cada uno:

- **Grupo 1:** Aplicación de Solución salina 0.9% (placebo)
- **Grupo 2:** Aplicación de Toxina Botulínica tipo A (TBoA) prequirúrgica (8 días antes de levantar el colgajo TRAM).
- **Grupo 3:** Aplicación de Toxina Botulínica tipo A (TBoA) transquirúrgicamente (al momento de levantar el colgajo TRAM).

Todas las ratas se obtuvieron del bioterio del Hospital Central Sur de PEMEX que fueron obtenidos a su vez en un lugar especializado en la cría de animales para investigación.

Posteriormente a la cirugía cada una estuvo encerrada en su propia jaula, para evitar que estas se dañaran unas a otras. Las jaulas se mantuvieron en un cuarto con temperatura controlada a 24°C.

Todos los animales fueron alimentados con comida especial para ratas y agua a libre demanda.

- **Anestesia**

Se realizo inducción de sedación con éter inhalado, para posteriormente permitir la manipulación de la rata ketamina 25 mg/kg de peso + xilacina 20 mg/kg de peso vía intramuscular. Se les realizo tricotomía de toda la pared abdominal. Y se coloco en una tabla en posición decúbito ventral con las patas sujetas a la tabla.

Se realiza aseo de la pared abdominal con isodine y se coloco un campo plastificado estéril alrededor del área abdominal.

- **Marcación**

Se marcara el colgajo en la pared abdominal tomando como referencia la línea media y la cicatriz umbilical. Se marca un colgajo de 4 cm de ancho por 2 cm de alto y se diseña un cuadrículado en el mismo de 1 cm cada cuadro. Se marcan además las 4 zonas del colgajo TRAM. Y se simbolizan con color rojo las Arterias epigástricas tanto superiores como inferiores, se colocan signos de + (mas) a las arterias que se preservaran y de – (menos) a la arteria epigástrica inferior la cual será seccionada.

- **Designacion de Grupos**

GRUPO 1 (10 ratas: será nuestro grupo Control. Al cual solo se le inyectara solución salina al 0.9% a cantidades equivalentes de solución de lo que se inyectara en los grupos tratados con Toxina Botulínica (TBOA), esta será inyectada de la misma manera y en la misma localización que la TBoA. Posteriormente a ser

inyectada se procederá a levantar el colgajo TRAM, el cual posteriormente se colocara sobre su lecho una placa de silicón, para evitar revascularización del mismo. A la semana de ser levantado el colgajo se sacrificara a la rata para hacer las valoraciones correspondientes macroscópicas e histopatológicas.

Los procedimientos quirúrgicos serán realizados con ayuda de microscopio con una magnificación 6x. Y con instrumental de microcirugía, para visualizar los vasos epigástricos y las arterias perforantes del musculo, las cuales serán preservadas solo del lado del TRAM a levantar (solo lado derecho).

GRUPO 2 (10 Ratas) se inyectaran previamente (1 semana pre levantamiento del colgajo) la Toxina Botulínica tipo A en los puntos marcados de manera perivascular y sobre toda la longitud del colgajo abdominal a puntos de separación de 10mm, a una dosis de 0.5 UI en cada punto con una dilución de 100UI en 4 cc de solución fisiológica al 0.9%, con una dosis total de en cada rata de 5 UI. Sera aplicada en 8 puntos del colgajo y 2 puntos mas sobre trayecto del pedículo vascular.

Posteriormente a los 7 días de la infiltración se realiza el levantamiento del colgajo TRAM y se coloca una placa de silicón en el lecho para evitar revascularización del colgajo mediante los vasos del lecho.

A la semana de levantado el colgajo (día 14) se inducirá a la rata nuevamente a la anestesia para tomar las muestras del total del colgajo TRAM. Se sacrificara a la rata y se enviaran las muestras a patología (por medio de tinción de hematoxilina y eosina se evaluaran las variables previamente descritas, tanto macroscópicas

como microscópicas.

En el **Grupo 3** (10 Ratas), se inyectara la misma dosis de toxina Botulínica tipo A en los mismos puntos marcados que para el grupo 2 pero en esta ocasión solo se inyectara 30 min antes de ser elevado el colgajo. De igual manera se dejara una placa de silicón en el lecho y se suturara el mismo con puntos no absorbibles de sutura continua sobre la piel. A la semana de ser levantado el colgajo, se realizara el mismo procedimiento de toma de muestra, sacrificando a la rata para tomar las muestras de los colgajos, los cuales serán llevados a valoración histopatológica.

En el postoperatorio se empleara analgesia por vía oral (administrada en el agua utilizada para bebida de la rata). A los 7 días de post quirúrgico se realizaran estudios macroscópicos y fotografías para valorar el porcentaje de necrosis y supervivencia del tejido, se utilizara la cuadrícula milimétrica de acetato transparente para sacar el porcentaje de necrosis por medio de una regla de 3. La valoración fotográfica de los colgajos se hará cada 24 horas hasta que se delimiten completamente los cambios clínicos.

Las ratas serán sacrificadas 8 días después del levantamiento del colgajo, bajo anestesia profunda acompañada de sobredosis de pentobarbital sódico (90-210 mg/kg) y los colgajos se enviaran a evaluación histopatológica donde se les realizara tinción de hematoxilina y eosina y masson (para ver mejor la vasculatura) a todos los colgajos y a los que sean necesarios se les realizara GRAM, PASS y azul de toluideno, como tinciones especiales para visualizar microorganismos en caso de observarse datos de infección.

Los cadáveres de los animales sacrificados se manejarán conforme a la NOM-087-ECOLSSA1- 2002: serán depositados en bolsas color amarillo y trasladados al Depósito Temporal de Desechos del Bioterio del hospital.

X. ASPECTOS ÉTICOS

Por tratarse de un estudio experimental en animales (ratas). Se someterá este protocolo de estudio a las reglas generales de ética medica. También fueron valorados los requisitos éticos generales que fueron subrayados con anterioridad en la Declaración de Helsinki de 1960 acordada por la Asociación Medica Mundial y posteriormente revisados en Octubre de 2000 (disponibles en www.wma.net).

También fueron contemplados los lineamientos para la utilización de animales como sujetos de estudio experimental se basaron en los descritos en la Guía para el cuidado y Uso de Animales de Laboratorio (**Guide For The Care And Use Of Laboratory Animals 8a Edition**) (22).

El protocolo de estudio experimental además fue sometido a evaluación previa por el comité de ética del Hospital Central Sur de Alta Especialidad de PEMEX; y se conto con su autorización para realizar el mismo, asi como autorización por parte del jefe del Bioterio y de la Jefa del servicio de Enseñanza de este Hospital.

XI. RECURSOS Y LOGÍSTICA

Este estudio se realizara dentro del Hospital Central Sur de Alta Especialidad, en el área de Bioterio, con animales de experimentación (Ratas tipo Wistar) proporcionadas por el mismo. Se contara con la colaboración del servicio de Patología para la valoración y el análisis de las muestras obtenidas (colgajos de las ratas). El Hospital Central Sur de Alta Especialidad de PEMEX donde se realizara este proyecto cuenta con todos los insumos e infraestructura para la realización de este estudio experimental.

El Bioterio de este Hospital proporcionara los animales, alimento, jaulas y cuidados pre y postquirúrgicos de los animales. Así como también proporcionara la infraestructura necesaria para realizar los procedimientos quirúrgicos (microscopio, material de microcirugía). El Análisis de las muestras de tejidos serán realizados por el departamento de patología medico quirúrgica de este hospital. La Toxina botulínica tipo A será comprada de manera externa directo al proveedor con recursos propios del equipo de investigación.

CRONOGRAMA DE ACTIVIDADES

Actividad	2012- 2013						
	DICIEMBRE	ENERO	FEBRERO	MARZO	ABRIL	JUNIO	JULIO
Revisión Bibliográfica							
Diseño Metodológico del estudio							
Presentación del Proyecto de Tesis							
Realización de proyecto de tesis							
Evaluación de Resultados y Conclusiones							
Elaboración de la TESIS FINAL							
Entrega de tesis en la UNAM							

XIII. REPORTE FINAL

TITULO DE LA TESIS:

ANÁLISIS DE LOS EFECTOS DE LA TOXINA BOTULÍNICA TIPO A (TBoA) PARA FAVORECER LA SOBREVIDA DE LOS COLGAJOS MUSCUCUTÁNEOS TIPO TRAM EN UN MODELO ANIMAL

RESUMEN

Los colgajos cutáneos musculocutáneos de tipo TRAM (Transverse Rectus Abdominis Myocutaneous) ya sean pediculados o libres siguen siendo el estándar de oro para la cirugía de reconstrucción mamaria y otro tipo de defectos, ya que proporcionan un colgajo grande que permite cubrir defectos grandes y en el caso de la reconstrucción mamaria nos permite reconstruir de una manera mas natural y con tejidos autologos que semejan mas las características de la mama contralateral. Asegurar un aporte vascular adecuado es el factor más importante para la supervivencia de los mismos. Por ese motive hemos decidido desarrollar este estudio experimental en el cual se valora el efecto sobre la vasculatura del colgajo TRAM que tienen la Toxina Botulínica tipo A para mejorar la sobrevivida del colgajo y así disminuir los riesgos de necrosis y perdida del colgajo y promover la perfusión sanguínea a las partes mas distales del pedículo como son la zona III y zona IV del mismo, y así asegurar un porcentaje mayor de tejido viable para ser utilizado durante la reconstrucción.

Realizamos un estudio experimental en un total de 30 ratas de tipo Wistar machos de entre 250 a 300 grs, disecamos colgajo TRAM pediculado derecho en todas las ratas las dividimos en 3 grupos, cada grupo de 10 ratas: Grupo 1 se le aplico Solución salina al 0.9%; Grupo 2, se le aplico TBoA pre quirúrgicamente (1 semana antes del levantamiento del colgajo); Grupo 3, se le aplico TBoA Transquirurgicamente (al momento de levantar el colgajo). Se realizo evaluación de los colgajos al octavo día de ser levantados tanto macroscópica como histopatológica. Para la valoración histológica se utilizo un modelo comparativo al cual se denomino Control 0, que era una pared abdominal de una rata sana, como medida basal y estándar del tamaño y cantidad de vasos sanguíneos y del tamaño y forma de las fibras musculares.

Efectuamos el análisis estadístico con la prueba T de Student, y Chi2 se utilizo el programa SPSS versión 20 para el análisis estadístico. para la comparación de las variables.

El análisis macroscópico de los colgajos se realizó con una cuadrícula milimétrica y se saco así el porcentaje de tejido viable y tejido necrosado. Al Realizar comparación entre los 3 grupos encontramos que hubo una diferencia significativa entre el grupo de solución salina con $27.7\% \pm 5.2$ contra el grupo de TBoA pre quirúrgico 11.9 ± 2.5 con una $p < 0.05$ y contra TBoA transquirúrgica $7\% \pm 3.1$ con una $p < 0.05$

El análisis histológico mostro: mayor vascularidad en el grupo 2 de TBoA que el de solución salina con una $p < 0.05$ estadísticamente significativa. El grupo TBoA

mostro mayor ectasia vascular que el grupo con solución salina con una $p < 0.05$. Al comparar los grupos 2 y 3 de TBoA pre quirúrgica y transquirúrgica, se observó una pequeña diferencia entre vascularidad y ectasia vascular mayor en el grupo de TBoA transquirúrgica, pero esta diferencia no fue estadísticamente significativa con una $p = 0.7$. En cuanto a la fibrosis, inflamación y tejido de granulación hubo una diferencia no estadísticamente significativa con una $p = 0.6$. La atrofia muscular fue mayor en el grupo de TBoA que en el grupo de solución salina con una $p < 0.05$.

Concluimos que la toxina botulínica tipo A actúa como protector contra el proceso de sufrimiento – isquemia de los tejidos, debido a su acción a que evita la vasoconstricción del vaso y promueve su vasodilatación subsecuentemente al levantamiento del colgajo musculocutáneo, no se observaron complicaciones en los grupos evaluados con TBoA por lo que se considera una sustancia segura de fácil aplicación, pudiendo utilizarse de manera segura con pacientes. De acuerdo a los resultados obtenidos se recomienda su uso de manera transquirúrgica al inicio del procedimiento quirúrgico.

INTRODUCCIÓN

El colgajo TRAM (Transverse Rectus Abdominis Myocutaneous) es el mejor método de reconstrucción mamaria. El realizarlo de manera convencional, es decir, pediculado, tiene relativamente una alta incidencia de complicaciones, de las que la necrosis grasa es la más común de las postoperatorias de TRAM. Este compromiso vascular potencial es aún mayor en cierta población, como en los pacientes obesos, fumadores, hipertensos, con vasculitis o pacientes que reciben tratamiento de radioterapia. Para poder reducir el porcentaje de complicaciones, especialmente en pacientes de alto riesgo, por un tiempo se consideró el retardo quirúrgico del colgajo ligando uno de sus pedículos vasculares, la arteria epigástrica profunda inferior, cortando el territorio cutáneo al azar. Más tarde fue abandonado por la introducción de variaciones a la técnica convencional. De esta manera se han realizado varias modificaciones en la técnica, tratando de mejorar el aporte sanguíneo y superar tales problemas. Una de estas técnicas incluye el llevar el músculo recto contralateral, lo que aumenta la debilidad de la pared abdominal y la consecuente posibilidad de hernia. El realizar la transferencia del TRAM como colgajo libre utilizando su pedículo dominante y/o súper-cargando el colgajo con una segunda fuente vascular por medio de una anastomosis microvascular, es otro método bien descrito para aumentar la sobrevida de la isla cutánea, aunque esta técnica requiere de un cirujano plástico con entrenamiento y experiencia en microcirugía. (18)

El retardo del colgajo TRAM es una técnica diseñada para aumentar la sobrevida de la extensión cutánea al azar. El retardo químico tendría entonces el beneficio general de un retardo, con la ventaja de ser un procedimiento más

sencillo, menos invasivo, y sin los riesgos quirúrgicos del retardo quirúrgico. Es así como se han utilizado ya varias sustancias la mayoría de ellas inyectadas o aplicadas peri vascularmente o endovascularmente con la finalidad de provocar un fenómeno de retardo localizado y controlado, es decir que afecte solo el área delimitada al colgajo y que no provoque efectos sistémicos. Pero hasta ahora no se ha encontrado una sustancia que sea 100% segura de utilizarla sin tener efectos sistémicos.

En los últimos años se ha evidenciado un avance importante y satisfactorio con la utilización de la toxina botulínica tipo A en muchos aspectos médicos tanto estéticos, como reconstructivos y funcionales, lo que ha llevado a estudiar con mayor profundidad sus mecanismos de acción encontrando efectos de interés en su aplicación clínica.

Últimamente se han extendido las investigaciones sobre el posible efecto de la toxina botulínica en la perfusión sanguínea muscular, en el metabolismo de la glucosa, en su relación con la liberación de sustancia P, glutamato, Fos (un producto de c-fos) y de calcitonina (8). Posiblemente de esta forma también se ha planteado su capacidad para mejorar la viabilidad de los utilizándola como mecanismo de retardo, disminuyendo la Resistencia miocutánea de los colgajos en expansión, mejorando el área de expansión, la velocidad del proceso inflamatorio y reduciendo la contracción del colgajo miocutáneo (9)

También se han descrito avances en casos de desorden vasoespástico (fenómeno de Raynaud específicamente), en los que la toxina botulínica podría ser una alternativa de tratamiento; los pacientes han presentado mejoría al bloquear la

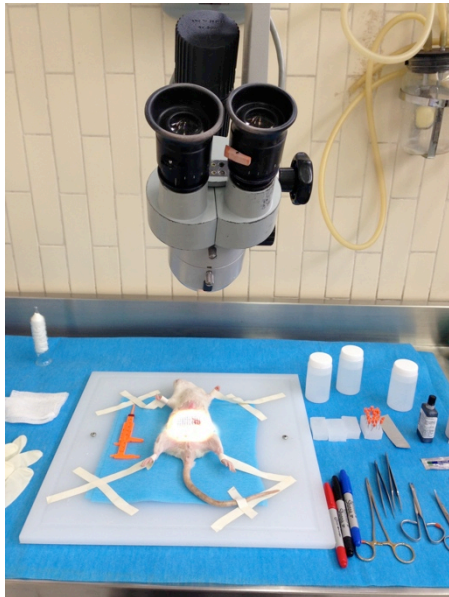liberación de acetilcolina con este producto. El músculo liso de los vasos arteriales está inervado por fibras simpáticas que utilizan norepinefrina en el mecanismo de transmisión sináptica; la toxina botulínica presentaría una acción doble: inhibiendo el vasoespasmo por bloqueo de la vasoconstricción producida por el frío y previniendo el reclutamiento de los receptores α_2 a nivel de la musculatura lisa vascular.

Igualmente se ha informado también de la utilidad de esta terapia para el tratamiento de úlceras en dígitos de origen isquémico y en el síndrome de atrapamiento del túnel carpiano (10,11).

Basándonos en el principio de liberación del péptido de calcitonina, un potente vasodilatador, efecto atribuido a la toxina botulínica, se ha propuesto la prevención de la trombosis vascular de las anastomosis vasculares, la cual se presenta en el 80% de los casos en los dos primeros días tras la cirugía. Con la aplicación de toxina botulínica de manera experimental, se ha evidenciado que el diámetro de los vasos arteriales anastomosados, en los casos en que se aplicó ($0.68 \pm 0.2 \text{mm}$) fue mayor que en los casos del grupo control ($0.53 \pm 0.02 \text{mm}$), $p < 0.001$, e incluso se reporta menor dificultad para la anastomosis (12).

Partiendo de estos antecedentes, hemos basado nuestra hipótesis, en demostrar que la TBoA puede servir como una sustancia que promueva un fenómeno de retardo no quirúrgico en el colgajo TRAM, mejorando la sobrevida y aumentando la cantidad de tejido viable en las áreas mas propensas a necrosis por ser mas distales al pedículo como serian en este caso las zonas III y IV.

MATERIAL Y MÉTODOS

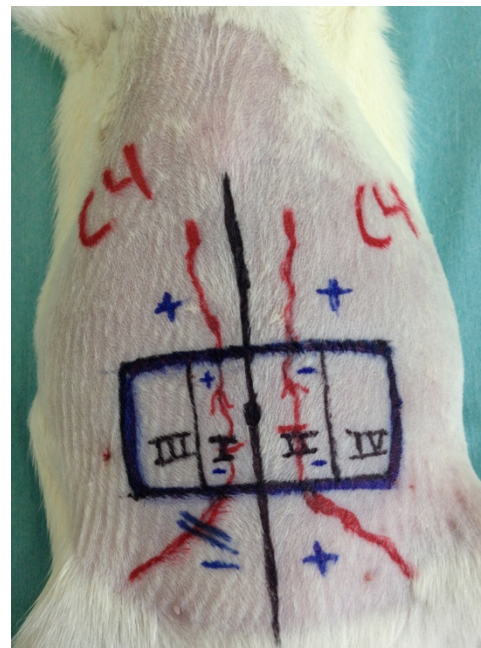


Se realizó inducción de sedación con éter inhalado, para posteriormente permitir la manipulación de la rata, y aplicar ketamina 25 mg/kg de peso + xilacina 20 mg/kg de peso vía intramuscular. Se les realizó tricotomía de toda la pared abdominal. Y se colocó en una tabla en posición decúbito ventral con las patas sujetas a la tabla. Se realizó aseo de la pared abdominal con isodine y se colocó un campo plastificado estéril alrededor del área abdominal.

- **Marcación**

Se marcó el colgajo en la pared abdominal tomando como referencia la línea media y la cicatriz umbilical. Se marcó un colgajo de 4 cm de ancho por 2 cm de alto y se diseñó un cuadrículado en el mismo de 1 cm cada cuadro. Se marcan además las 4 zonas del colgajo TRAM. Y se simbolizan con color rojo las Arterias epigástricas tanto superiores como inferiores, se colocan signos de + (mas) a las arterias que se preservaran y de - (menos) a la arteria epigástrica inferior la cual será seccionada. **Ver Figura 1**

Figura 1. El recuadro representa el área del colgajo a disecar. Las arterias epigástricas superiores e inferiores están marcadas con color rojo. Y se observan las cuatro zonas vasculares del colgajo en negro (I, II, III, IV)

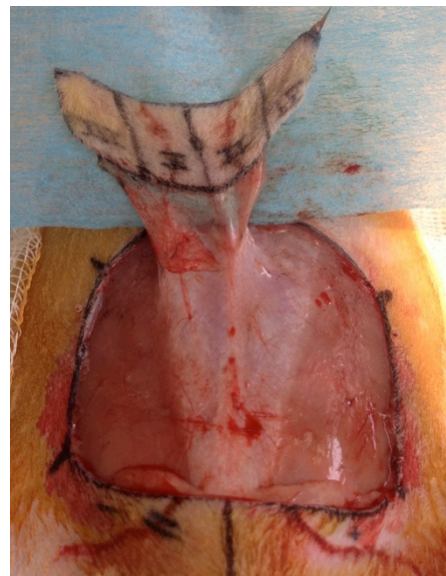


TECNICA QUIRUGICA

GRUPO 1 (10 ratas): Es nuestro grupo Control. Al cual solo se le inyectó solución salina al 0.9% a cantidades equivalentes de lo que se inyectó en los grupos tratados con Toxina Botulínica (TBoA), esta se inyectó de la misma manera y en la misma localización que la TBoA. Posteriormente a ser inyectada se procedió a levantar el colgajo TRAM, el cual se colocó sobre su propio lecho pero encima de una placa de silicón, para evitar revascularización del mismo. A la semana (8º día Postquirúrgico) de ser levantado el colgajo se sacrificó a la rata para hacer las valoraciones correspondientes macroscópicas e histopatológicas.

Los procedimientos quirúrgicos fueron realizados con ayuda de microscopio con una magnificación 6x. Y con instrumental de microcirugía, para visualizar los vasos epigástricos y las arterias perforantes del musculo, las cuales serán preservadas solo del lado del TRAM a levantar (solo lado derecho). Todos los colgajos TRAM fueron levantados del lado derecho, preservando la circulación de la epigástrica superior derecha. **(ver Figura 2)**

Figura 2. Levantamiento del colgajo TRAM. Se puede observar como la circulación del colgajo depende solo de las arterias perforantes de la arteria epigástrica superior derecha.



GRUPO 2 (10 Ratas) se aplicó TBoA (1 semana pre levantamiento del colgajo) en los puntos marcados de manera perivascular y sobre toda la longitud del colgajo abdominal a puntos de separación de 10mm, a una dosis de 0.5 UI en cada punto con una dilución de 100UI en 4 cc de solución fisiológica al 0.9%, con una dosis total de en cada rata de 5 UI. Se aplicó en 8 puntos del colgajo y 2 puntos más sobre trayecto del pedículo vascular. (Ver Figura 3)

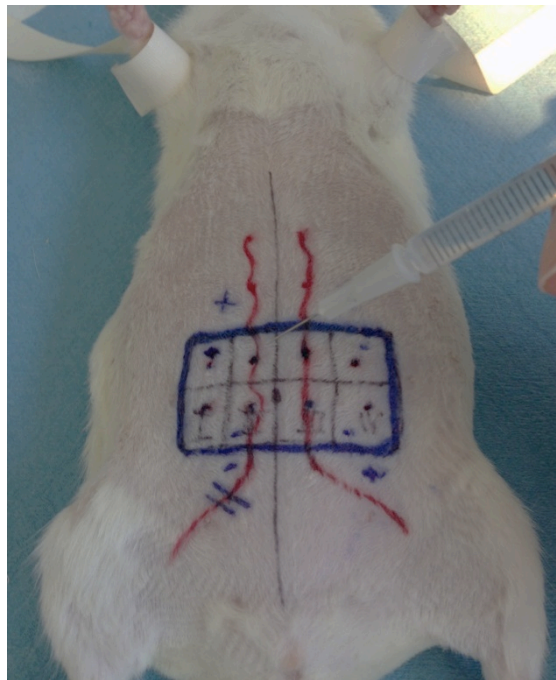


Figura 3. Se muestran las Zonas de Aplicación de Toxina botulínica tipo A (TBoA).

Posteriormente a los 7 días de la aplicación de la TBoA se realizó el levantamiento del colgajo TRAM y se colocó una placa de silicón en el lecho para evitar revascularización del colgajo mediante los vasos del lecho. A la semana de levantado el colgajo (día 14) se indujo a la rata nuevamente a la anestesia para tomar las muestras del total del colgajo TRAM; se sacrificó a la rata y se enviaron las muestras a patología (por medio de tinción de hematoxilina y eosina y masson se evaluaron las variables de: Vascularidad, ectasia vascular, inflamación, infección, fibrosis, tejido de granulación y atrofia muscular.

En el Grupo 3 (10 Ratas), se inyectó la misma dosis de toxina Botulínica tipo A en los mismos puntos marcados que para el grupo 2 pero en esta ocasión solo se inyectó 30 min antes de ser elevado el colgajo. De igual manera se dejó una placa de silicón en el lecho (**Ver Figura 4**) y se suturó el mismo con puntos de sutura no absorbibles, primero se fijó con puntos simples en todos los cuadrantes y posteriormente se realizó sutura continua sobre la piel (**Ver Figura 5**). A la semana de ser levantado el colgajo, se realizó el mismo procedimiento de toma de muestra, sacrificando a la rata para tomar las muestras de los colgajos, los cuales serán llevados a valoración histopatológica. (**Ver Figura 6**)

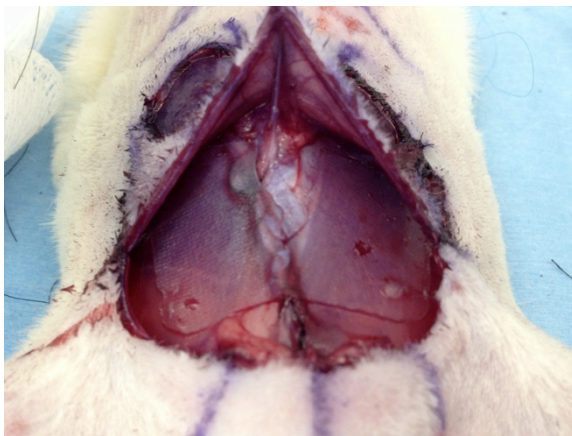

Figura 4. Colocación de la placa de silicón sobre el lecho antes de cerrar; para evitar revascularización del colgajo por el mismo.

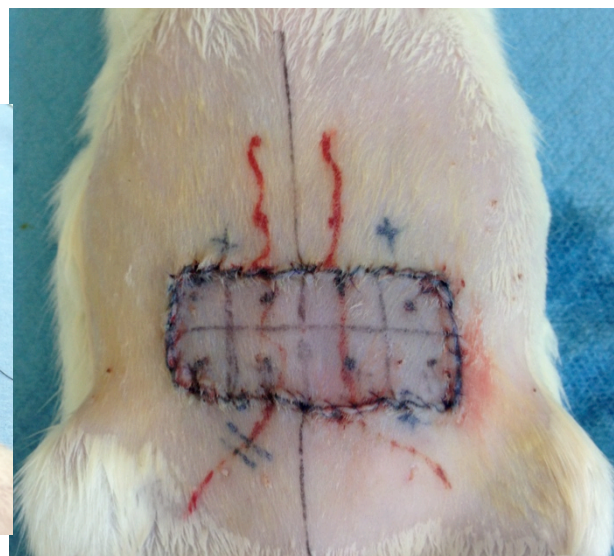
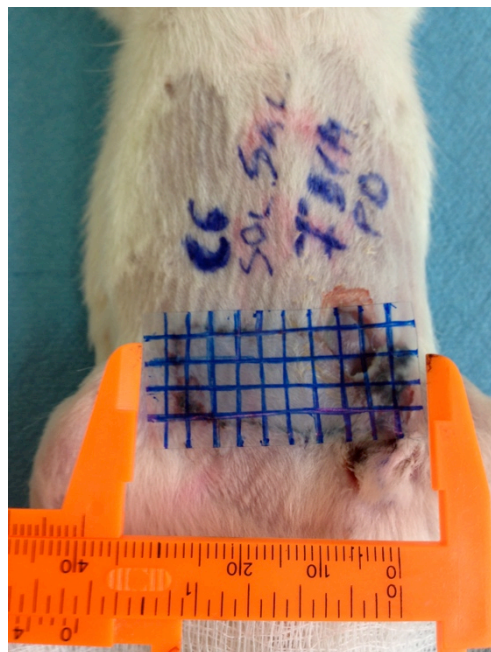


Figura 5. Sutura del colgajo sobre su mismo lecho, sobre la placa de silicón. Con puntos no absorbibles.

En el postoperatorio se empleo analgesia por vía oral (administrada en el agua utilizada para bebida de la rata).

A los 7 días de post quirúrgico se realizaron estudios macroscópicos y fotografías para valorar el porcentaje de necrosis y supervivencia del tejido, se utilizo nuevamente la cuadrícula milimétrica de acetato transparente para sacar el porcentaje de necrosis por medio de una regla de 3. (**Ver figura**)

Figura . Se muestra la cuadrícula milimétrica utilizada para calcular el área y porcentaje de necrosis del colgajo. Mediante una regla de 3.



Las ratas fueron sacrificadas 8 días después del levantamiento del colgajo, bajo anestesia profunda acompañada de sobredosis de pentobarbital sódico (90-210 mg/kg) y los colgajos se enviaron a evaluación histopatológica donde se les realizo tinción de hematoxilina y eosina y masson (para ver mejor la vasculatura) a todos los colgajos y a los que sean necesarios se les realizara GRAM, PASS y azul de toluideno, como tinciones especiales para visualizar microorganismos en caso de observarse datos de infección.

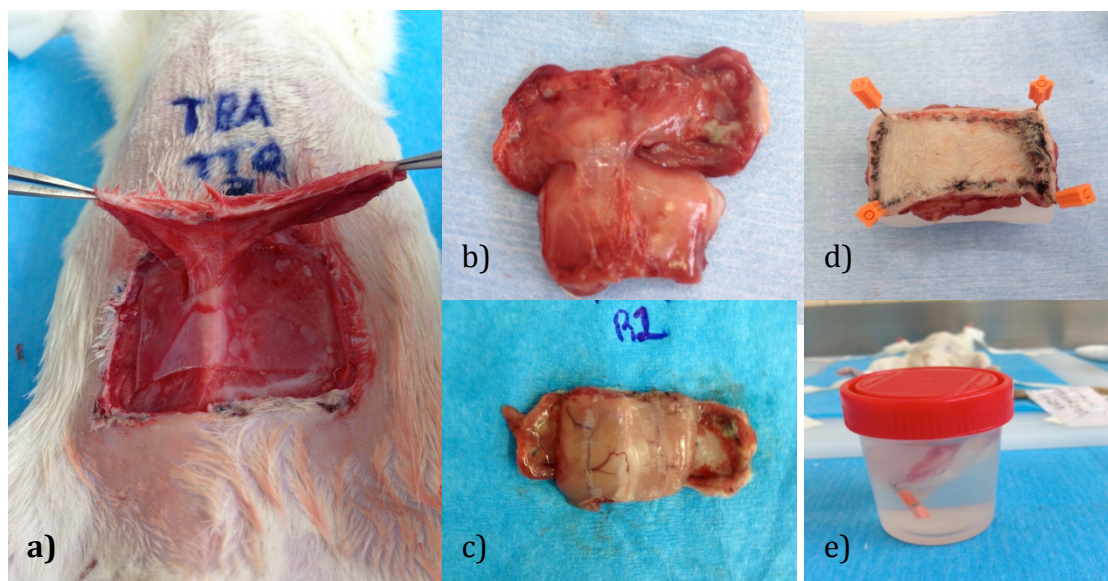


Figura 6.

a) Levantamiento del colgajo TRAM a 1 semana posoperatorio. b) Toma de la pieza quirúrgica. c) Toma de la parte posterior del colgajo. d) Se fija el colgajo en un bloque de parafina. e) Se coloca en frasco de Formol por 24 hrs para fijar la muestra.

Los cadáveres de los animales sacrificados se manejarán conforme a la NOM-087-ECOLSSA1- 2002: serán depositados en bolsas color amarillo y trasladados al Depósito Temporal de Desechos del Bioterio del hospital.

Las muestras de los colgajos fueron colocadas en unos bloques de parafina para lograr extender el colgajo y evitar contractura del mismo. Posteriormente se colocaron en un frasco con formol y se dejaron durante 24 hrs para fijar la muestra. Después de esto, se sacaban del frasco y se realizaban dos cortes transversales en medio del colgajo tomando así dos muestras del mismo y colocando estas en una mini caja para muestras de patología, la cual se sumergía nuevamente en formol por otras 24 hrs. Las muestras eran procesadas después de esto por los técnicos de patología, los cuales primero las parafinaban en bloques y después tomaban los cortes micrométricos de cada una de ellas para realizar las tinciones requeridas. A todas las muestras se les realizó tinción de Hematoxilina y Eosina, y Masson, en

algunas se realizaron también algunas otras tinciones especiales como GRAM, PASS y Azul de Toloudeno, sobretodo en aquellas que mostraron datos de infección. **Ver figura 7 y 8.**

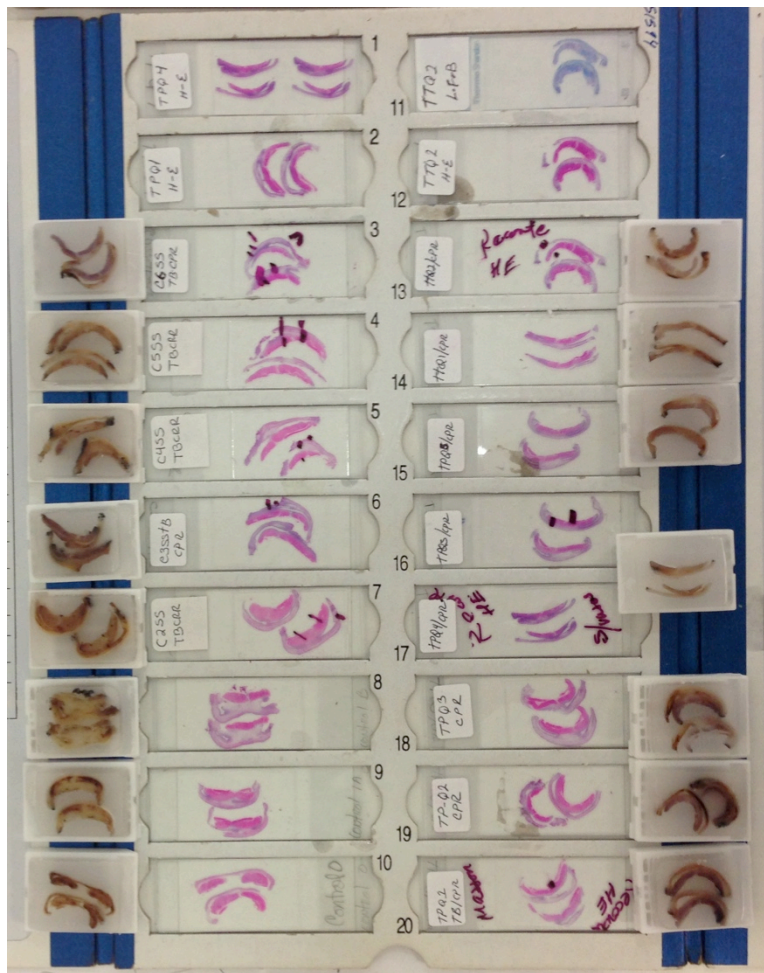

Figura 7. Se observan los bloques de parafina con las muestras de los colgajos. Y a lado de cada uno de ellos se observa el corte tomado para realizar tinción de Hetoxilina y Heosina, para su valoración histológica.



Figura 8. Se observan algunas laminillas con tinciones especiales de los colgajos seleccionados (GRAM, PASS, azul de Toloudeno)

Las valoraciones Histológicas fueron realizadas por el mismo Patólogo de manera ciega (sin conocer a que grupo pertenecía cada muestra) en 3 tiempos diferentes las mismas muestras en conjunto con el autor del proyecto, para evitar así sesgos de concordancia. Y se anotaron los datos de cada variable en la hoja de vaciado de datos.

Para la valoración estadística se utilizo el programa SPSS versión 20. Se les dio un valor numérico a cada una de las variables (leve=1 Moderado=2 Severo=3), y para el grupo de ectasia vascular (ausente=0, presente=1) para poder ser valorados en el sistema.

RESULTADOS

Clínicamente los colgajos fueron evaluados al día 8 después del levantamiento. Evaluando así, el grado de necrosis de cada uno y de tejido viable. Se realizó una medición con una escala milimétrica con acetato transparente el cual fue cuadrado a una escala de 4 x 4 mm. Con esto se obtuvieron mediciones más exactas para sacar el porcentaje % de la superficie del colgajo que mostraba datos de viabilidad y la superficie del colgajo que mostraba datos de necrosis. De esta manera y sacando por una regla de tres se obtuvieron los porcentajes de necrosis de cada colgajo que pueden ser observados en las tablas de concentrado de datos: Tabla 1 (grupo 1), Tabla 2 (Grupo 2), Tabla 3 (grupo 3).

Siendo el grupo de solución salina al 0.9% (Grupo 1) el que más porcentaje de necrosis sufrió y el grupo de toxina botulínica transquirúrgica el que menos porcentaje de necrosis sufrió, como lo describen los análisis estadísticos realizados, tomando las medias de cada grupo. Cuando se comparó el promedio de necrosis entre los tres grupos se encontró que hubo una diferencia significativa entre el grupo de solución salina con $27.7\% \pm 5.2$ contra el grupo de TBoA pre quirúrgico 11.9 ± 2.5 con una $p < 0.05$ y contra TBoA transquirúrgica $7\% \pm 3.1$ con una $p < 0.05$.

(Ver Figura 9)

RESULTADOS TABLAS DE RECOLECCIÓN DE DATOS

GRUPO DE SOLUCION SALINA 0.9%

VALOR PARA SPSS			VALOR PARA SPSS		
0	0	NORMAL	+	1	SI HAY
+	1	LEVE	-	0	NO HAY
++	2	MODERADO			
+++	3	SEVERO			

IDENTIFICACION DE BLOQUES	VASCULARIDAD			ECTASIA		INFLAMACION			FIBROSIS			TEJ. GRANULACION			ATROFIA MUSCULAR			FLAP NECROSIS	TINCIONES ESPECIALES	OBSERVACIONES
	+	++	+++	+	-	+	++	+++	+	++	+++	+	++	+++	+	++	+++	%		
CONTROL 0 (NORMAL)	0				-	0			0			0			0			0	MASSON	Sin inflamacion, vasos normales (no dilatados, sin cambios perivasculares) fibras musculares normales
C1a SS	+				-	++			+			+			+			22	MASSON, GRAM	Inflamacion Aguda con infiltrado inflamatorio de PMN, datos de necrosis en partes distales al pediculo.
C1b SS	+				-	+++			+			++			+			32	GRAM	inflamacion aguda, infiltrados inflamatorios, infeccion por Actinomices, granuloma
C2 SS	+				-	++			+			+			+			24	MASSON, GRAM	inflamacion aguda y cronica con formacion de granulomas
C3 SS	+				-	+++			+			++			+			32	Azul de Toloudeno	inflamacion aguda y cronica de predomnio transmural, con necrosis, infeccion por Actinomices
C4 SS	+				-	+++			+			++			+			34	MASSON	Inflamacion Aguda y cronica, tejido ulcerado Necrosis en el extremo distal al pediculo
C5 SS		++			-	++			+			++			+			23	MASSON	Inflamacion aguda, necrosis de la epidermis, e infeccion por actinomices.
C6 SS	+				-	+++			+			++			+			36	PAS	Inflamacion aguda y cronica, Datos de necrosis epidermica, Infeccion por Candida
C7 SS	+				-	+++			+			+			+			24	MASSON	
C8 SS		++			-	++			+			++			+			22	MASSON, GRAM	
C9 SS	+				-	+++			+			+			+			30	GRAM	
C10 SS	+				-	+++			+			++			+			26	MASSON, PASS	

RESULTADOS TABLAS DE RECOLECCIÓN DE DATOS

GRUPO 2 TOXINA BOTULINICA TIPO A PREQUIRURGICA

IDENTIFICACION DE BLOQUES	VASCULARIDAD			ECTASIA		INFLAMACION			FIBROSIS			TEJ. GRANULACION			ATROFIA MUSCULAR			FLAP NECROSIS	TINCIONES ESPECIALES	OBSERVACIONES
	+	++	+++	+	-	+	++	+++	+	++	+++	+	++	+++	+	++	+++	%		
GRUPO TBA PRE-Qx																				
TPQ-1		++		+			++			++			++				+++	10	MASSON	
TPQ-2		++			-	+				++			++			++		14	MASSON	MAYOR ECTASIA QUE EL GRUPO CONTROL. CON SOL SALINA
TPQ-3			+++	+			++			++			++			+++		10	MASSON	MAS VASOS CONGESTIVOS
TPQ-4		++		+		+			+				+++		++			12	MASSON	MENOR FIBROSIS (SOLO FIBROSIS PERIVASCULAR) EN ALGUNOS CASOS)
TPQ-5		++		+		+			+				++			+++		10	MASSON	MENOS FORMACION DE GRANULOMAS
TPQ-6			+++	+		+			+				+++		+++			14	MASSON	MENOS INFECCION
TPQ-7		++			-	+			+				++		++			12	MASSON, GRAM	MENOS NECROSIS DISTAL AL PEDICULO VASCULAR
TPQ-8			+++	+			++			++			+++		+++			14	MASSON	MAYOR ATROFIA MUSCULAR (SOBRE TODO EN LA CAPA MUSCULAR EN EL TCS)
TPQ-9		++			-	+			++			++			++			13	MASSON	
TPQ-10		++		+		+			+				+++		++			10	MASSON	

VALOR PARA SPSS			VALOR PARA SPSS		
0	0	NORMAL			
+	1	LEVE	+	1	SI HAY
++	2	MODERADO	-	0	NO HAY
+++	3	SEVERO			

RESULTADOS TABLAS DE RECOLECCIÓN DE DATOS

GRUPO 2 TOXINA BOTULINICA TIPO A PREQUIRURGICA

IDENTIFICACION DE BLOQUES	VASCULARIDAD			ECTASIA		INFLAMACION			FIBROSIS			TEJ. GRANULACION			ATROFIA MUSCULAR			FLAP NECROSIS	TINCIONES ESPECIALES	OBSERVACIONES
	+	++	+++	+	-	+	++	+++	+	++	+++	+	++	+++	+	++	+++	%		
GRUPO TBA TRANS QX																				
TTQ-1		++		+		+			+							++		12	MASSON	
TTQ-2			+++	+		+			+								+++	4	MASSON	
TTQ-3			+++	+		+			++							++		8	MASSON	
TTQ-4		++			-	+			++							++		10	MASSON	MAYOR ECTASIA QUE EL GRUPO CONTROL. CON SOL SALINA (MAS QUE EN EL GRUPO DE TPQ)
TTQ-5			+++	+			++		+								+++	6	MASSON	MAS VASOS CONGESTIVOS (MAS QUE EN EL GRUPO DE TPQ)
TTQ-6			+++	+		+			+								+++	10	MASSON	MENOR FIBROSIS (SOLO FIBROSIS PERIVASCULAR EN ALGUNOS CASOS, LA CUAL ES MENOR QUE EN EL G
TTQ-7		++			-	+			++									8	MASSON, GRAM	MENOS FORMACION DE GRANULOMAS
TTQ-8			+++	+		+			+							++	+++	6	MASSON, GRAM	MENOS INFECCION QUE EN EL GRUPO CONTROL DE SOL. SALINA
TTQ-8			+++	+			++		+							++		2	MASSON	MENOS NECROSIS DISTAL AL PEDICULO VASCULAR (MENOR QUE EN EL GRUPO DE TPQ)
TTQ-9		++		+			++		+							++		4	MASSON	MAYOR ATROFIA MUSCULAR (SOBRE TODO EN LA CAPA MUSCULAR EN EL TCS)
TTQ-10			+++	+			++		+							++		2	MASSON	

VALOR PARA SPSS			VALOR PARA SPSS		
0	0	NORMAL			
+	1	LEVE	+	1	SI HAY
++	2	MODERADO	-	0	NO HAY
+++	3	SEVERO			

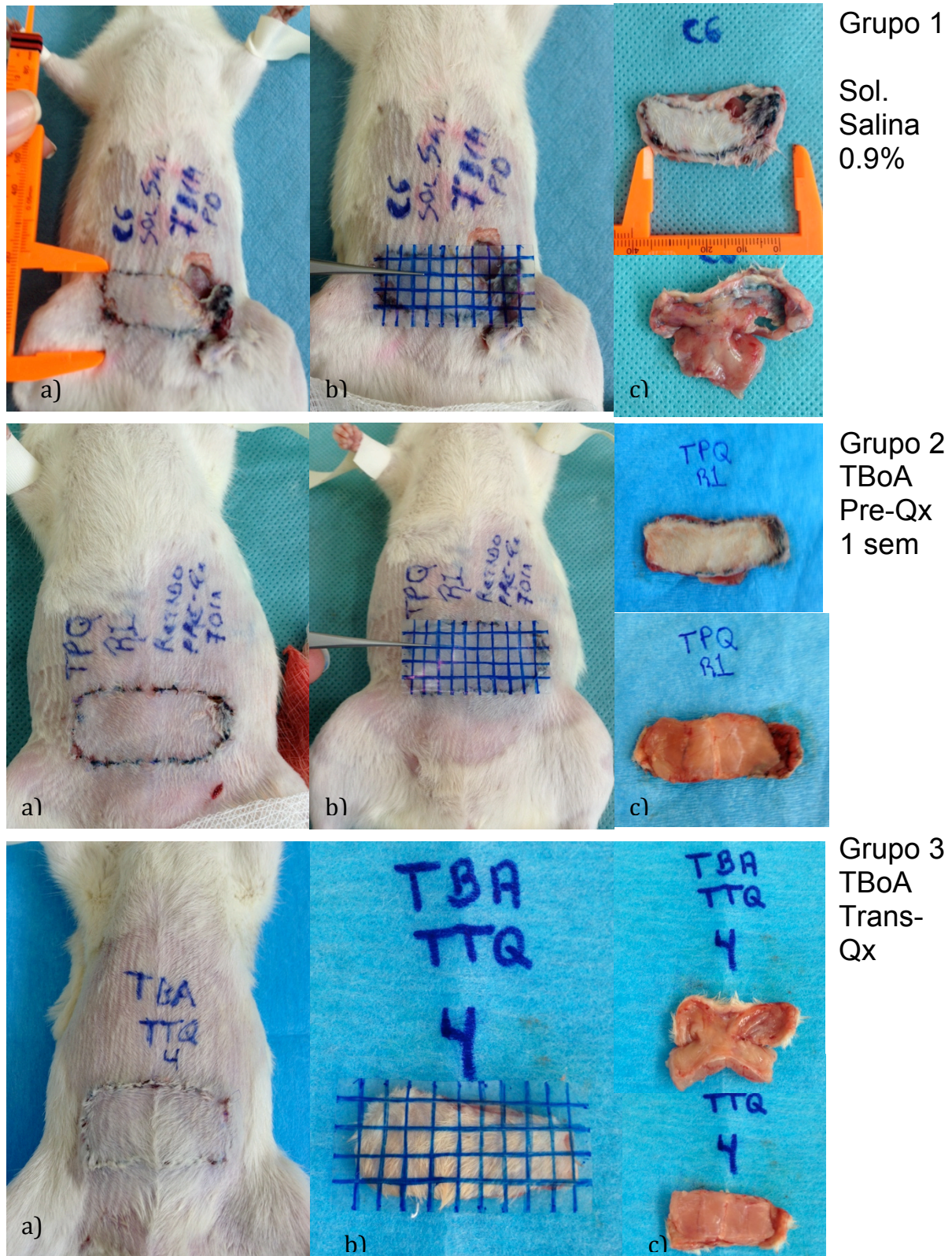


Figura 9. Se muestran los 3 grupos de estudio de arriba abajo: Grupo 1(solución salina 0.9%, Grupo 2 (TBoA prequirurgica), Grupo 3(TBoA Transqx).

- Muestra el colgajos de los 3 grupos en el día 8 previo a la disección del mismo para estudio histopatológico, se observan las áreas de sufrimiento del colgajo y necrosis.
- Medición mediante la cuadrícula milimétrica de lamina de acetato transparente para calcular el área de necrosis y sacar los porcentajes.
- Vistas del colgajo ya diseccionado por delante y por detrás del mismo.

RESULTADOS HISTOLÓGICOS:

Muestras de pared abdominal de rata como Control Sano, se le denominó Control 0. **Ver figura 10 y 11**

Esta muestra se tomó como medida basal para poder realizar el análisis comparativo entre los 3 grupos con colgajo TRAM : Grupo 1: Solución salina 0.9%, Grupo 2: TBoA pre quirúrgica, grupo 3: TBoA transquirúrgica.

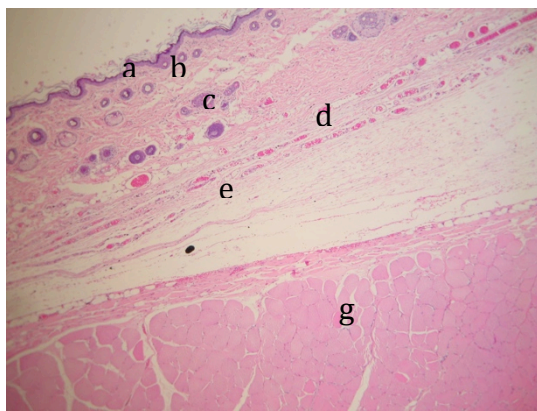


Figura 10 . Tinción de Hematoxilina y Eosina. Se aprecian todas las capas del colgajo. De arriba abajo observamos:

- a) dermis,
- b) epidermis,
- c) glándulas y folículos pilosebáceos,
- d) vascularidad del tejido celular subcutáneo
- e) capa muscular del TCS
- f) Fascia
- g) Musculo recto abdominal

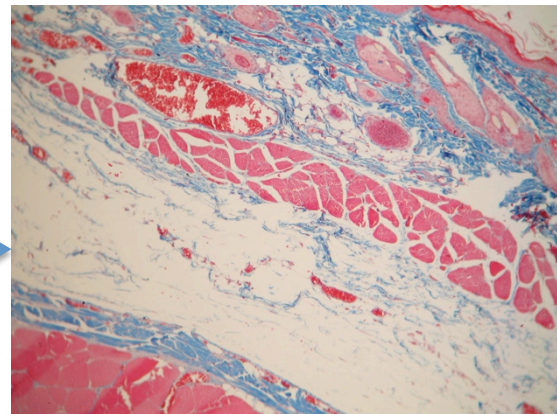
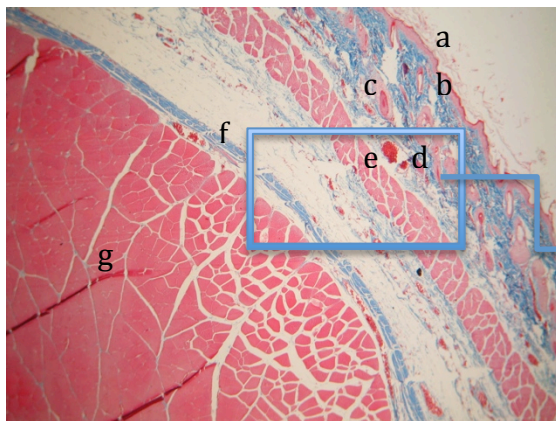


Figura 11 . Tinción de Masson. A la derecha se observa una visión panorámica de todas las capas del colgajo TRAM. A la derecha un acercamiento 60X de la misma zona.

Grupo 1: de Solución Salina 0.9%

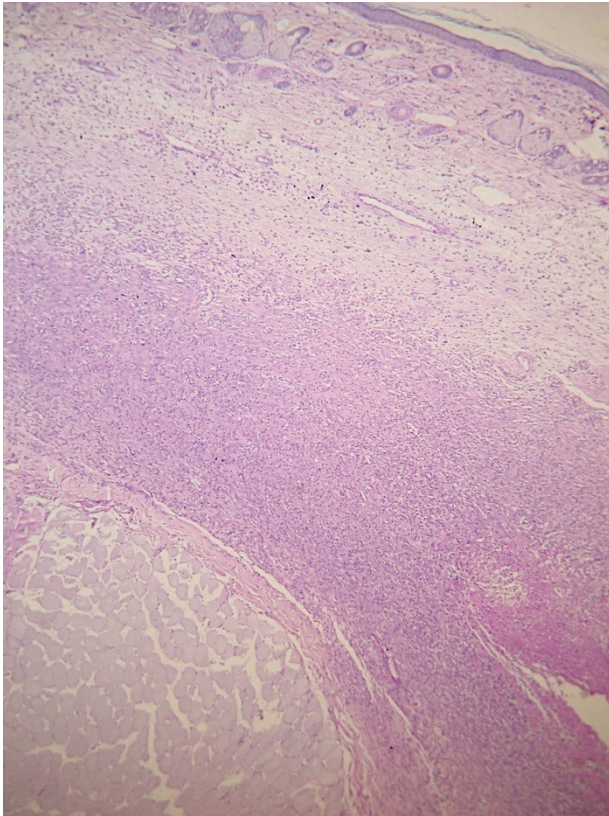


Figura 12. Bajo tinción de Hematoxilina y Eosina visión 40X. Se observa El área del pediculo, con abundante infiltrado inflamatorio de tipo PMN. Con mala diferenciación de las estructuras y las capas del colgajo, Los vasos sanguíneos se observan atrofiados, con poca dilatación.

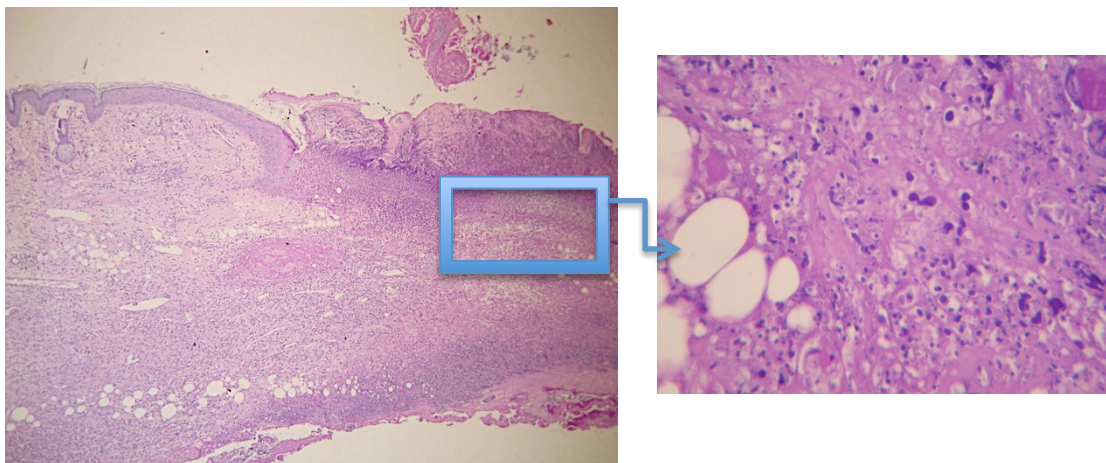


Figura 13. A la Izquierda, Se observan datos de Inflamación aguda y crónica del tejido con abundantes células inflamatorias. En la superficie datos de infección por probable actinomicas, observándose colonias de estos organismos, por lo que se manada corte histológico a valoración por tinción de GRAM. A la derecha ampliación a 60x para observar tejido inflamatorio y fibrosis del mismo con aumento de la colágena y distorsión de la arquitectura

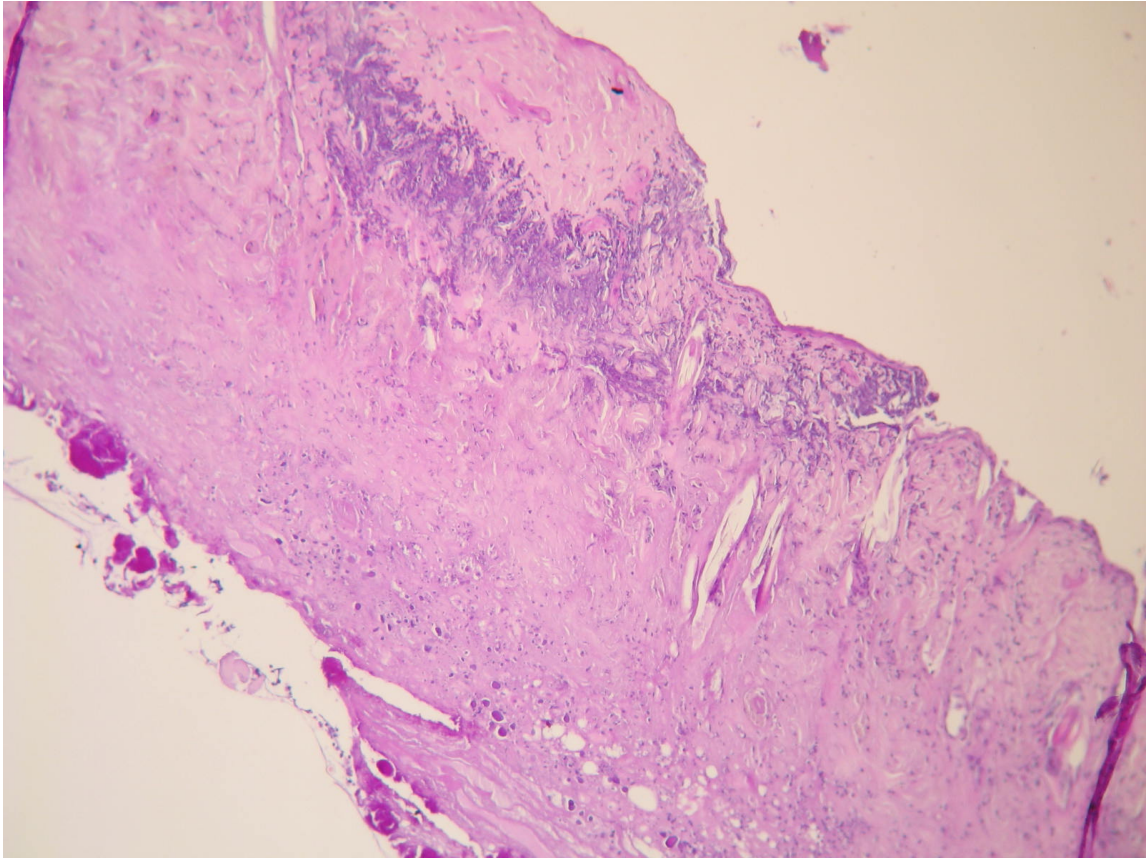


Figura 14. Grupo 1: Se observa perdida de la capa mas superficial de la dermis y epidermis con datos de necrosis y abundante tejido inflamatorio, así como perdida de la arquitectura.

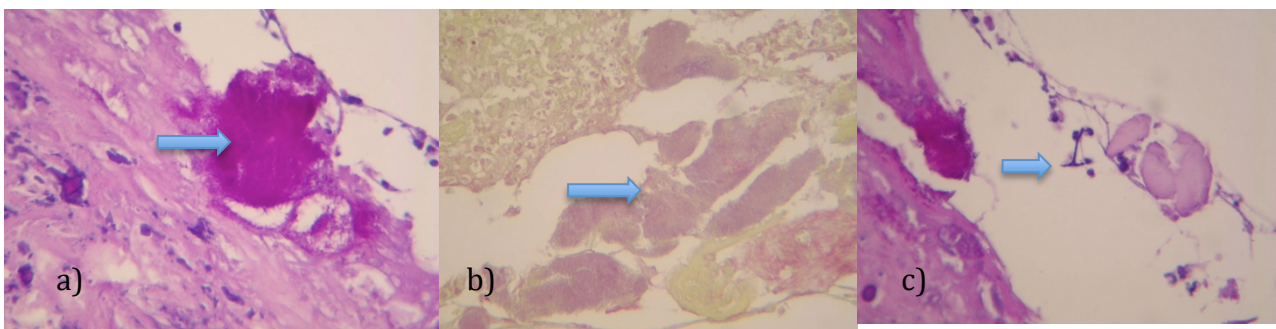


Figura 15. Grupo1: Se observa bajo tinción de GRAM y de PASS infección. A) Se observa datos de infección por probable Actinomices. B)Infeccion por Candida c) Ifas de infección por probable cándida.

Grupo 2: Toxina Botulínica tipo A prequirúrgica

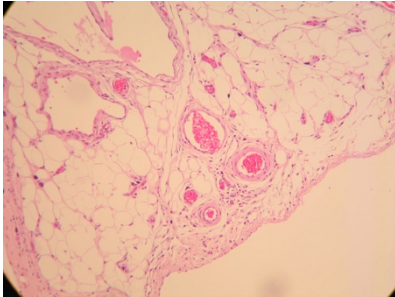


Figura 16. Se aprecian vasos dilatados con ectasia vascular y mayor proliferación de los mismos. Tinción de Hematoxilina y

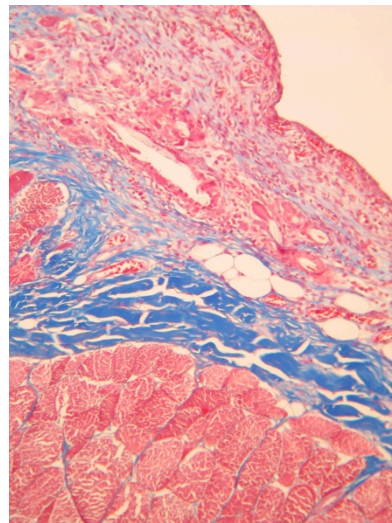
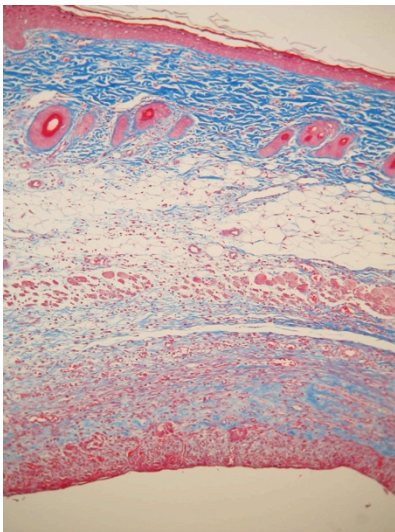


Figura 17. Se observan las diferentes capas del colgajo bajo tinción de Masson, donde se evidencian mejor los vasos sanguíneos. A la derecha el mismo corte amplificado de tamaño

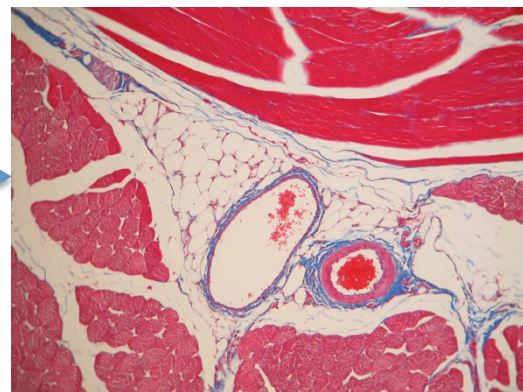
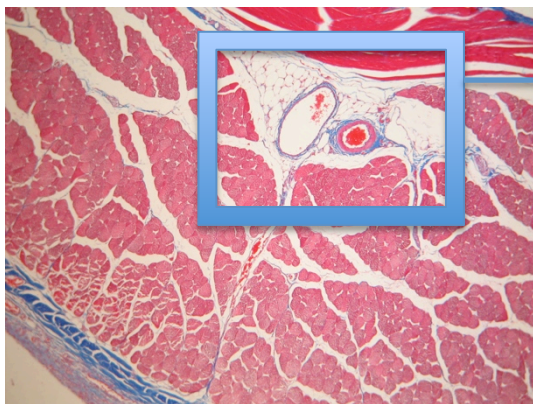


Figura 18. Pedículo vascular ectásico se observa la vena y la arteria juntas dilatadas y con sangre en su interior. A la derecha Mismo corte amplificado. Tinción de Masson.

Grupo 3: Toxina Botulínica tipo A transquirúrgica

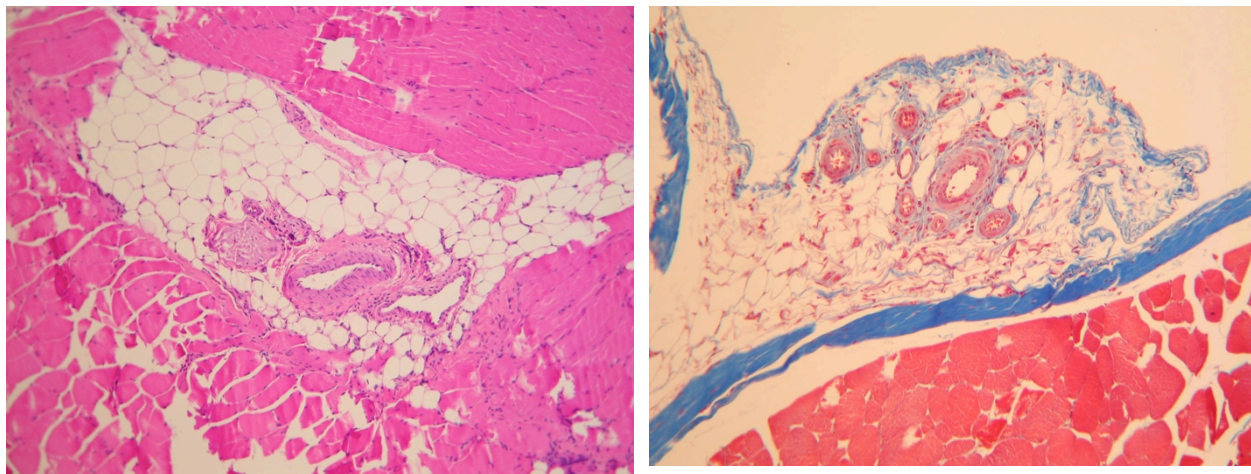


Figura 19. A la izquierda Pedículo Vascular Ectásico y con pared engrosada, bajo tinción de Hematoxilina y Eosina. A la Izquierda Vasos sanguíneos dilatados y datos de neoformación vascular con tinción de Masson.

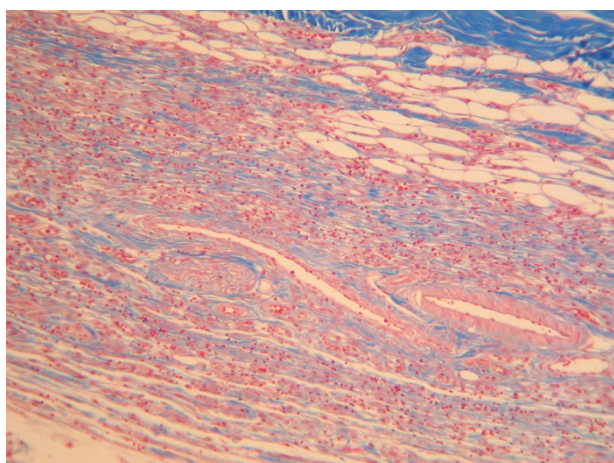


Figura 20. Se observan datos de neovascularización del tejido, con vasos dilatados bajo tinción de Masson.

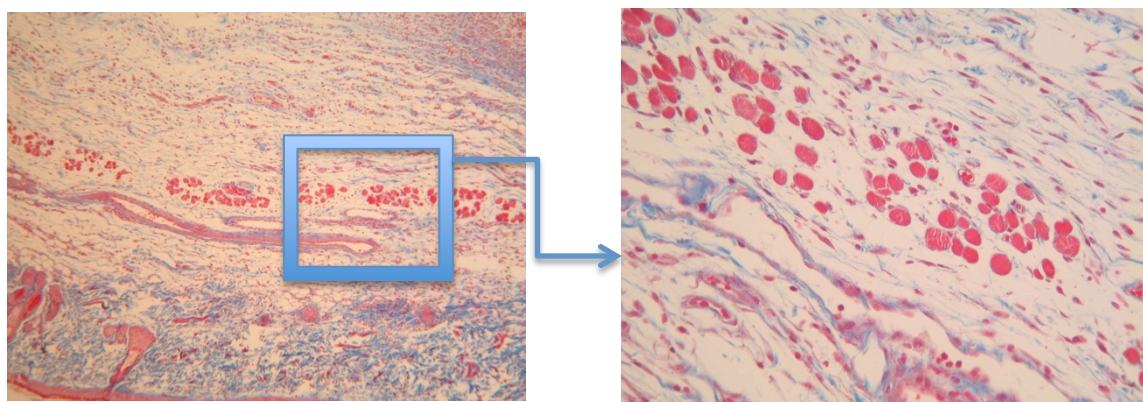
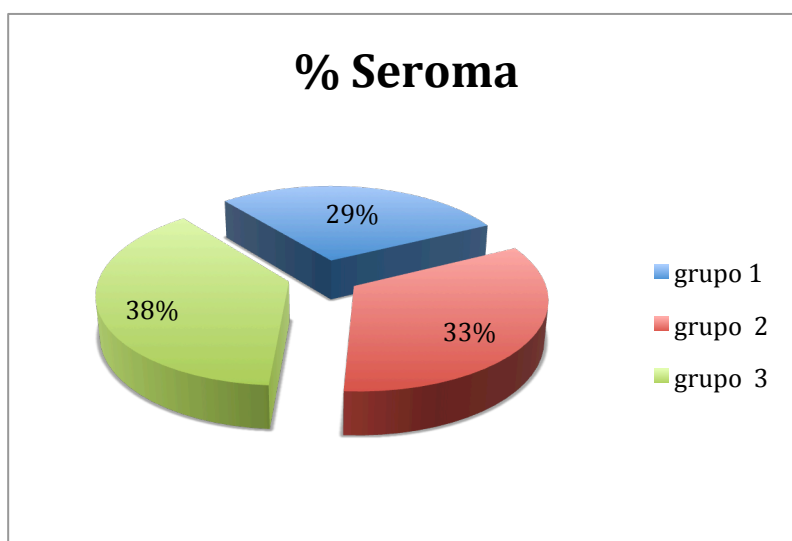


Figura 21. Atrofia de las fibras musculares de la capa muscular en el tejido celular subcutáneo. Se observan la fibras musculares pequeñas y muy separadas unas de otras. Tinción de Masson. A la derecha acercamiento del mismo corte.

Complicaciones

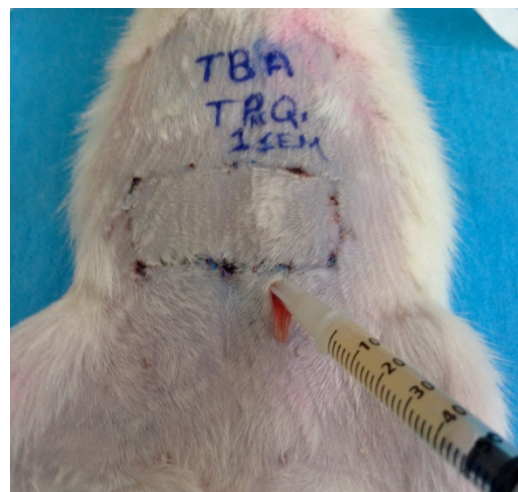Las complicaciones mas comunes que presentaron los 3 grupos fue el seroma y la dehiscencia parcial de las suturas. La formación de seromas se presento en un total de 19 ratas (63.3%) de las 30 ratas evaluadas. El grupo 1 presento un total de 4 ratas con seroma. El grupo 2 un total de 7 ratas con seroma. Y el grupo 3 un total de 8 ratas con seroma. Al analizar estos valores ninguno fue estadísticamente significativo. **(Ver Grafica 1)**



Grafica 1.
Porcentaje de seroma en cada grupo.

Los seromas fueron drenados con técnica aséptica, la mayoría de los mismos no mostraban datos de infección, el liquido obtenido era un liquido serohemático no purulento, excepto en 2 casos del grupo 1 (solución salina 0.9%) el cual si mostro datos de infección (liquido turbio y purulento). **Ver Figura 22**

Figura 22. Drenaje de seroma. Se observa liquido seroso claro, no purulento. En este caso presentado en el Grupo 2 (TBoA PQ).



Otra de las complicaciones presentadas fue la infección del colgajo, la cual fue mas frecuente en el grupo 1 (solución salina 0.9%), con un total de 9 ratas (**Ver Figura 15**), comparadas con las ratas del grupo 2 que solo presentaron infección en 2 ratas y el grupo 3 que solo presento infección 1 rata. El porcentaje de infección fue mayor en el grupo de solución salina que en los grupos tratados con TBoA. (**Ver Grafico 2**)

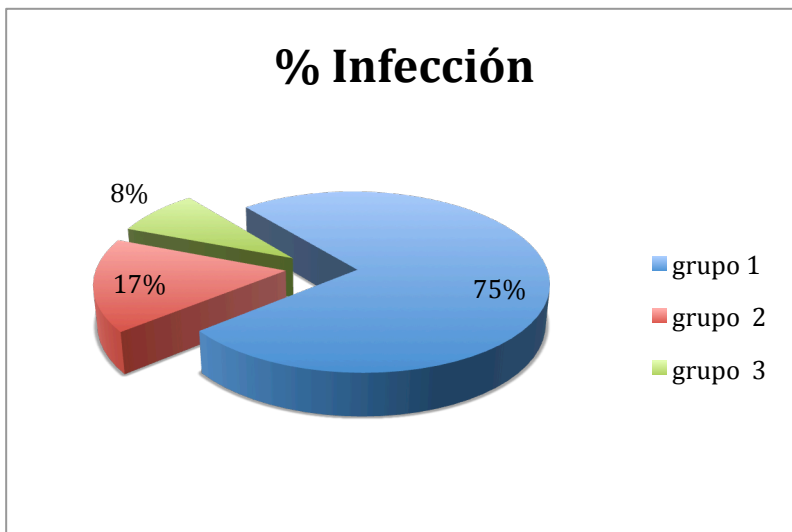


Grafico 2. Porcentaje de infección en cada grupo.

La Mayoría de las infecciones fueron por Actinomyces, y algunos sobre infectaron con hongos del tipo de la cándida sp. **Ver Figura 23**

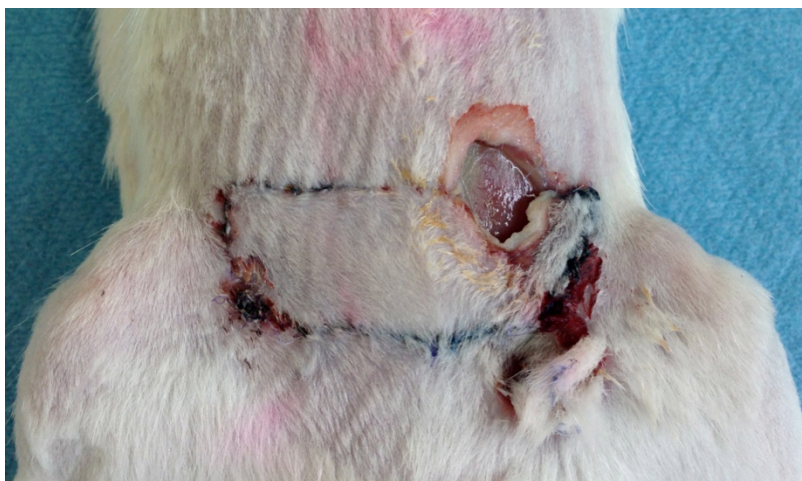


Figura 23. Se observan datos de Infección y necrosis del colgajo en zona IV. Rata del Grupo 1 (sol Salina)

ANÁLISIS DE LAS DISTINTAS VARIABLES

El análisis estadístico se realizó con el paquete estadístico SPSS versión 20 (SPSS, INC., Chicago, ILL). Se incluyó la evaluación descriptiva, estadística inferencial con la prueba T de Student para muestras independientes, Chi2 y prueba exacta de Fisher para los valores menores de 5. Se consideró una $p < 0.05$ como valor estadísticamente significativo para todas las pruebas. Los resultados se presentan con la media \pm desviación estándar.

El análisis descriptivo se realizó en cada una de las variables nominales y ordinales, se describirán con frecuencias simples (n) y relativas (%) y para variables cuantitativas se utilizaron medidas de tendencia central (media o mediana) y de dispersión (desviación estándar y rangos).

Fueron valorados los 3 grupos de ratas: Grupo 1 solución salina 0.9%, Grupo 2 TBoA pre quirúrgica (1 semana antes de levantar el colgajo), y transquirúrgica (aplicada en el momento de la cirugía).

Se determinó el área de viable del colgajo y el área de necrosis del mismo por medio de una cuadrícula milimétrica y se sacó el porcentaje de necrosis y de tejido viable por medio de una regla de tres.

Se realizó valoración tanto macroscópica de los signos clínicos del colgajo y microscópica por medio de valoración histopatológica (tinción de Hematoxilina y

Eosina, tinción de Masson, tinción con azul de Toluideno, PASS y tinción de GRAM (muestras que mostraran datos de infección).

Se compararon así las muestras de los 3 grupos, comparando primero todas las muestras del grupo 1 (solución salina) con las del grupo 2 y 3 (tratadas con TBA), y posteriormente se compararon los resultados entre los dos grupos tratados con TBA (grupo 2 vs grupo 3).

Se tomaron en cuenta las siguientes variables para realizar el análisis:

- Macroscópicamente: se evaluó el porcentaje % necrosis y de tejido viable.
- Histopatológicamente: se evaluó el nivel de vascularidad (cantidad de vasos y dilatación de los mismos), Ectasia vascular, datos de inflamación, fibrosis, tejido de granulación y grado de atrofia muscular.

Al realizar una comparación entre el grupo 1 de solución salina contra el grupo 2 de Toxina botulínica tipo A pre quirúrgica se encontró: mayor vascularidad en el grupo 2 de TBoA comparado con el de solución salina con una $p = 0.000011$ estadísticamente significativa.

Al comparar la ectasia vascular entre estos mismos dos grupos el grupo de TBoA mostro mayor ectasia vascular que el grupo con solución salina con una $p < 0.05$. En cuanto a la fibrosis, inflamación y tejido de granulación hubo una diferencia no estadísticamente significativa con una $p = 0.6$.

Al realizar una comparación estadística por Chi2 entre el grupo 1 de solución salina y el grupo 3 de Toxina Botulínica tipo A transquirúrgica. Se encontró que el grupo de toxina botulínica tipo A transquirúrgico mostro mayor vascularidad en comparación con el de solución salina con una $p < 0.05$, así mismo el grupo de TBoA mostro mayor ectasia vascular con una $p < 0.05$.

El tejido inflamatorio fue mayor en el grupo de solución salina 0.9% que en el grupo de TBoA con una $p < 0.001$.

El tejido de granulación fue mayor en el grupo de TBoA que en el de solución salina con una $p < 0.01$.

La atrofia muscular también fue mayor en el grupo tratado con TBoA que en el grupo de solución salina con una $p < 0.05$ estadísticamente significativa.

Al comparar los dos grupos (2 y 3) de Toxina botulínica tipo A pre quirúrgica y transquirúrgica, se observo una pequeña diferencia entre vascularidad y ectasia vascular mayor en el grupo de TBoA transquirúrgica, pero esta diferencia no fue estadísticamente significativa con una $p = 0.7$. Al comparar el grado de atrofia muscular entre estos mismos 2 grupos, se observo una mayor atrofia en el grupo de TBoA pre quirúrgica comparativamente con el de TBoA transquirúrgica pero sin ser estadísticamente significativa esta diferencia con una $p = 0.8$.

Cuando se comparó el promedio de necrosis entre los tres grupos se encontró que hubo una diferencia significativa entre el grupo de solución salina con 27.7% \pm 5.2 contra el grupo de TBoA pre quirúrgico 11.9 \pm 2.5 con una $p < 0.05$ y contra TBoA transquirúrgica 7% \pm 3.1 con una $p < 0.05$. Encontrando menor porcentaje de necrosis en el grupo 3 de TBoA transquirúrgica.

	Grupo 1 Sol. salina 0.9%	Grupo 2 TBoA pre Qx	Grupo 3 TBoA Trans Qx
Media	27.7	11.9	7
DS	\pm 5.2	\pm 2.5	\pm 3.1
P*	0.05	0.041	0.032

Análisis de t pareada

* Se considera el valor de P como estadísticamente significativo cuando es menor de 0.05

DISCUSIÓN

En la actualidad la Toxina Botulínica ha sido utilizada ya como tratamiento de en una gama diversa de patologías, tanto por su efecto neuromuscular, como por su efecto vasoactivo; sin embargo creemos que el gran espectro de atributos que tiene esta toxina aun no ha sido completamente bien definido, por lo cual se siguen llevando a cabo estudios que permitan definir cada uno de estas atribuciones y sus potenciales efectos benéficos para tratar diferentes tipos de patologías o para ayudar a mejorar la vascularidad de ciertos tejidos. Su acción vasodilatadora es ahora el centro de atención, lo que provocaría un cambio radical en sus indicaciones actuales sobre todo en lo referente a la sobrevivencia de los tejidos utilizados en la cirugía plástica y reconstructiva.

Este estudio experimental cobra especial importancia al evaluar la acción protectora de la toxina botulínica tipo A ante la necrosis en los colgajos miocutáneos, o colgajos compuestos por mas de un solo tipo de tejido. Afectando no solo la circulación a nivel del pedículo vascular de estos colgajos, sino a toda la microvasculatura localizada a todo lo largo del colgajo.

Contamos con los antecedentes del efecto vasodilatador de la TBoA demostrado por Van Beek (16) y Neumeister (11) en desórdenes vasoespásticos, así como los reportados por Clemens (13) quién utiliza la TBoA para prevenir la trombosis anastomótica disminuyendo el vasoespasmo. Aunque Arnold-Meritt (17) no encuentra diferencias significativas vasculares en su estudio sobre la viabilidad de colgajos en isla aplicando ToBA perivascular, W. Yoo (15) por medio de flujometría doppler demuestra un mayor aporte sanguíneo tanto en el segmento

distal, como en el medio y en el proximal con la aplicación de ToBA $p < 0.05$.

Nuestro estudio experimental valora el efecto benéfico de la toxina botulínica sobre colgajos de tipo musculocutaneos pediculados, lo cual no se ha demostrado en estudios previos, solo se han realizado estudios con colgajos cutáneos tipo random tal y como lo desarrolla Young (14) . Con este estudios tratamos de avanzar buscando mejorar la circulación de un colgajo compuesto que no solo incluyera piel sino que tuviera mas de un tejido como es el caso del colgajo TRAM, el cual esta compuesto de piel, grasa, y musculo y que su aporte vascular no fuera de tipo random como en ele caso de los colgajos cutáneos anteriormente mencionados; sino que su circulación fuera dependiente de un solo pedículo vascular que en este caso es dada por la arteria epigástrica superior, y las perforantes de esta misma que van a nutrir la piel y tejidos mas superficiales.

Otro punto importante a evaluar en nuestro estudio fue considerar en que momento era mejor aplicar la toxina botulínica, considerando que el mayor efecto de la toxina a nivel da la capa neuromusclar es a después de los 7 días, decidimos comparar la toxina con un grupo de toxina prequirúrgica (7 días antes de ser levantado el colgajo) y otro grupo de toxina Transquirurgica (al momento de levantar el colgajo); ambos grupos mostraron tener una mejor sobrevida de los colgajos, menor necrosis y mayor dilatación y ectasia vascular comparándolos con el grupo control de solución salina, sin embargo el grupo que mostro mas acción de la toxina a nivel vascular y menor necrosis de los 3 fue el grupo con toxina botulínica transquirurgica; lo que quiere decir que la toxina tiene un mayor efecto a nivel vascular cuando es aplicada en el momento inmediato antes del trauma (cirugía), y

no se requiere esperar los 7 días para que ejerza su actividad neuromuscular, para tener este beneficio a nivel vascular.

Encontramos diferencia significativa en el porcentaje de necrosis del colgajo al utilizar TBoA vs solución salina. En el grupo de solución salina se presentó una necrosis de $27.7\% \pm 5.2$ contra el grupo de TBoA pre quirúrgico que fue de 11.9 ± 2.5 con una $p < 0.05$. Y contra TBoA transquirúrgica que fue de $7\% \pm 3.1$ con una $p < 0.05$. Corroborando por lo tanto el efecto de la TBoA como menciona Young (15).

Finalmente, al igual que otros autores como Arnold (11), hemos demostrado que los resultados clínicos se correlacionan con los histológicos evidenciando un aumento en el calibre de los vasos y ectasia vascular en los cortes histológicos. Al realizar una comparación estadística entre el grupo tratado con solución salina y el grupo donde se utilizó TBoA se encontró una diferencia estadísticamente significativa con una $p < 0.05$ tanto para aumento de la vascularidad como para ectasia o dilatación vascular. Los 2 grupos tratados con TBoA (grupo 2 y 3) fueron estadísticamente más vascularizados que el grupo control, sin embargo al comparar estos mismos dos grupos entre ellos, el grupo que mostró más vascularidad y ectasia vascular fue el grupo con TBoA transquirúrgica (grupo 3) con una $p = 0.8$, la cual no tiene significancia estadística, por lo que convendría realizar un estudio con grupos más grandes solo evaluando estas dos variables en estos dos grupos para corroborar si de verdad existe una diferencia significativa que asegure que es mejor aplicar la TBoA de forma transquirúrgica en lugar de prequirúrgica.

En cuanto a las complicaciones que se observaron en el estudio, que fueron la infección y los seromas. Encontramos que la mayoría de las ratas que presentaron infección se encontraban en el grupo tratado con solución salina y esto podría ser explicado por que estas ratas presentaban mayor porcentaje de necrosis del colgajo, lo que les propiciaba en ocasiones dehiscencia del lado necrosado del colgajo y por lo tanto facilitaba la entrada de microorganismos patógenos al interior del colgajo. La mayoría de las infecciones fueron causadas por cepas de *Actinomyces* sp y hubo algunos casos de sobreinfección por hongos (*Cándida* sp).

En relación a la formación de seromas, estos se presentaron mayormente al finalizar la semana posquirúrgica en los grupos tratados con toxina botulínica, esto se puede explicar ya que estas ratas no presentaban la misma incidencia de necrosis y dehiscencia que las ratas del grupo 1 tratadas con solución salina; y al no haber un sitio de drenaje por donde pudiera salir el líquido inflamatorio, este se acumula en el espacio separado por la placa de silicón colocada en el lecho del colgajo entre el tejido celular subcutáneo y la aponeurosis, el líquido de la mayoría de los seromas drenados mantuvo características serohemáticas o serosas sin datos de infección cuando se trataba de seromas en los grupos de TBoA en cambio los seromas en el grupo de solución salina al momento de drenarlos tenían características de líquido turbio o purulento.

En la literatura está bien descrito que los seromas se forman por la acumulación de líquido inflamatorio de un espacio disecado, al cual no se le proporciona drenaje y compresión sobre su propio lecho, lo cual explica la formación de los mismos en este estudio experimental, ya que no era posible dejar drenajes a

succión continua ni con presión negativa y mucho menos un vendaje compresivo, por tratarse de animales de laboratorio.

Sin embargo consideramos que este estudio nos permito establecer una nueva pauta en el uso terapéutico de la toxina botulínica, desarrollamos este estudio experimental partiendo de las bases de otros estudios previamente realizados donde se describen efectos de la toxina como un modulador vascular. Mas sin embargo ninguno de estos estudios señalaban si estos efectos benéficos sobre la vasculatura podrían mejorar la sobrevivida de un colgajo compuesto como es el caso de este estudio donde utilizamos el colgajo TRAM como un ejemplo de lo que podía ser cualquier colgajo musculocutáneo compuesto por varios tejidos y vascularizado por un solo pedículo vascular, el cual nutre desde el musculo hasta las capas mas superficiales de la piel. Es así como demostramos que la toxina no solo tienen un efecto local en el pedículo vascular formando ectasia y dilatación del mismo; sino que también, promueve el crecimiento y proliferación vascular a nivel de la mucrovasculatura del colgajo en las capas mas superficiales del colgajo.

Partiendo de estos resultados y habiendo ya demostrado su función vasoactiva en este tipo de colgajos, nos gustaría continuar comparando la Toxina botulínica con otro tipo de mecanismos ya descritos para mejorar la vasculatura de un colgajo, como seria por ejemplo, el fenómeno de retardo quirúrgico. Ya que de ser similar el efecto al retardo quirúrgico, tendríamos entonces una manera de realizar esta mejoría de vascularización en los colgajos, por una vía menos invasiva, con menos riesgos quirúrgicos, mas económica, y mas rápida para el paciente.

CONCLUSIONES

El asegurar el aporte sanguíneo a un colgajo antes de diseccionarlo disminuye los riesgos de infección, necrosis y pérdida del colgajo, los cuales aumentan el tiempo de estancia intrahospitalario y por ende los costos del mismo. El Fenómeno de retardo nos permite lograr mejorar este aporte sanguíneo en el colgajo lo cual favorece la sobrevivencia del mismo y disminuye el riesgo de necrosis. Con este estudio logramos demostrar en este modelo experimental que la Toxina Botulínica Tipo A nos permite realizar un efecto de retardo no quirúrgico sobre un colgajo musculocutáneo pediculado como es el TRAM; inhibiendo la vasoconstricción inicial posterior al trauma en la disección del colgajo y posteriormente manteniendo una vasodilatación sostenida por denervación simpática de los vasos sanguíneos.

Se demostró que en los grupos donde se utilizó tanto prequirúrgica como transquirúrgicamente la Toxina Botulínica tipo A hubo menos porcentaje de necrosis del colgajo a nivel macroscópico; y mayor dilatación y ectasia de los vasos a nivel microscópico, comparados con el grupo de ratas donde solo se utilizó solución salina. Es importante señalar que el grupo con menos necrosis y mayor ectasia vascular fue el grupo donde se utilizó TBoA Transquirúrgicamente.

De acuerdo a estos resultados recomendamos el uso de Toxina Botulínica tipo A de manera transquirúrgica para ser utilizado en pacientes a las que se les realizara reconstrucción con colgajos musculo cutáneos de tipo TRAM pediculado y otro tipo de colgajos miocutáneos.

Tampoco se evidenciaron complicaciones que se relacionaran al uso de la TBoA por lo que se recomienda su uso de manera segura en pacientes, pudiendo avanzar la fase de este estudio a una fase clínica, ya que la toxina ha sido ampliamente estudiada y empleada ya en diferentes tipos de enfermedades en la clínica.

XIII. ANEXOS

Hojas de recolección de datos

IDENTIFICACION DE BLOQUES	VASCULARIDAD			ECTASIA		INFLAMACION			FIBROSIS			TEJ. GRANULACION			ATROFIA MUSCULAR			FLAP NECROSIS	TINCIONES ESPECIALES
	+	++	+++	+	-	+	++	+++	+	++	+++	+	++	+++	+	++	+++	%	
CONTROL 0 (NORMAL)																			
C1a SS																			
C1b SS																			
C2 SS																			
C3 SS																			
C4 SS																			
C5 SS																			
C6 SS																			
C7 SS																			
C8 SS																			
C9 SS																			
C10 SS																			

GRUPO TBA PRE-Qx	VASCULARIDAD			ECTASIA		INFLAMACION			FIBROSIS			TEJ. GRANULACION			ATROFIA MUSCULAR			FLAP NECROSIS	TINCIONES ESPECIALES	
	+	++	+++	+	-	+	++	+++	+	++	+++	+	++	+++	+	++	+++	%		
TPQ-1																				
TPQ-2																				
TPQ-3																				
TPQ-4																				
TPQ-5																				
TPQ-6																				
TPQ-7																				
TPQ-8																				
TPQ-9																				
TPQ-10																				

GRUPO TBA TRANS QX	VASCULARIDAD			ECTASIA		INFLAMACION			FIBROSIS			TEJ. GRANULACION			ATROFIA MUSCULAR			FLAP NECROSIS	TINCIONES ESPECIALES	
	+	++	+++	+	-	+	++	+++	+	++	+++	+	++	+++	+	++	+++	%		
TTQ-1																				
TTQ-2																				
TTQ-3																				
TTQ-4																				
TTQ-5																				
TTQ-6																				
TTQ-7																				
TTQ-8																				
TTQ-8																				
TTQ-9																				
TTQ-10																				

XV. REFERENCIAS BIBLIOGRAFICAS

1. Qi Z. Gu Y. Kim D. Hiura A. Sumi S. Inoue K. "The effect of fibrin on the survival of ischemic skin flaps in rats". *Plast. Reconstr. Surg.* 2007;120(5):1148.
2. Rinker B. Fink B. Barry N. Fife J. Milan M. "The effect of calcium channel blockers on smoking-induced skin flap necrosis". *Plast. Reconstr. Surg.* 2010;125(3):866.
3. Uema D. Orlandi D. Freitas R. Rodgério T. Yamamura Y. Tabosa A. "Effect of electroacupuncture on DU-14 (Dazhui), DU-2 (Yaoshu), and Liv-13 (Zhangmen) on the survival of wistar rats' dorsal skin flaps". *J. Burn. Care. Res.* 2008;29(2):353.
5. Erbguth F. "From poison to remedy: the chequered history of botulinum toxin". *J Neural Transm.* 2008;115:559.
6. Redaelli A. Forte R. "Botulinum toxin dilution: our technique". *Cosmetic & Laser Ther.* 2003;5:218
7. Alcolea López J.M.: "Actualización sobre aplicaciones de la toxina botulínica en estética facial". *Cir.plást.iberolatinoam* 2011, 37 (1): 81.

8. Currá A. Berardelli A. "Do the unintended actions of botulinum toxin at distant sites have clinical implications?". *Neurology* 2009;72:10
9. Matic D. Lee T. Wells R. Gan B. "The effects of botulinum toxin type A on muscle blood perfusion and metabolism". *Plast. Reconstr. Surg.* 2007;120(7):1823.
10. Chenwang D. Shiwei B. Dashan Y. et al. "Application of botulinum toxin type A in myocutaneous flap expansion". *Plast. Reconstr. Surg.* 2009;124(5):1450
11. Neumeister M. Chambers C. Herron M. et al. "Botox therapy for ischemic digits". *Plast. Reconstr. Surg.* 2009;124(1):191.
12. Arnold P. Campbell C. Rodeheaver G. Merrit W. Morgan R. Drake D. "Modification of blood vessel diameter following perivascular application of botulinum toxin A". *Hand* 2009;4:302
13. Clemens M. Higgins J. Wilgis E. "Prevention of anastomotic thrombosis by botulinum toxin A in an animal model". *Plast. Reconstr. Surg.* 2009; 123(1):64.
14. Hantash B. Gladstone H. "A pilot study on the effect of epinephrine on botulinum toxin treatment for periorbital rhytides". *Dermatol Surg* 2007;33:461
15. Kim YS. Roh T. Lee W. Yoo W. Tark K. "The effect of botulinum toxin A on skin flap survival in rats". *Wound Rep Reg* 2009;17:411.

16. Beek A. Lim P. Gear A. Pritzker M. "Management of vasospastic disorders with botulinum toxin A". *Plast. Reconstr. Surg.* 2007;119(1):217
 17. Arnold P. Merritt W. Rodeheaver G. "Campbell A. Morgan R. Drake D.: "Effects of perivascular botulinum toxin A application on vascular smooth muscle and flap viability in the rat". *Ann Plast Surg.* 2009;62(5):463. *Cirugía Plástica Ibero-Latinoamericana* - Vol. 37 - Nº 2 de 201
 18. Gutiérrez SE y col.: Retardo químico del colgajo TRAM en ratas. *Cir Plast* 2004;14(3):120-12
 19. Mc Craw JM, Dibbell DG, Carraway JH. Clinical definition of independent myocutaneous vascular territories. *Plast Reconstr Surg* 1977; 60: 341-352
 20. Drever JM. The epigastric island flap. *Plast Reconstr Surg* 1977; 59:343-346.
 21. Hartrampf CR, Schefflan M, Black PW. Breast reconstruction with a transverse abdominal island flap. *Plast Reconstr Surg* 1982; 69: 216-225
 22. Guide For The Care And Use Of Laboratory Animals 8a Edition. 2002
www.nap.edu
-

