



**UNIVERSIDAD NACIONAL AUTÓNOMA DE  
MÉXICO**

---

---



**FACULTAD DE ODONTOLOGÍA**

**CUANDO LA PATOLOGÍA PULPAR TRASPASA LOS  
LÍMITES DEL CONDUCTO RADICULAR.  
REVISIÓN BIBLIOGRÁFICA.**

**T E S I N A**

QUE PARA OBTENER EL TÍTULO DE

**C I R U J A N O   D E N T I S T A**

P R E S E N T A:

JORGE LÓPEZ PIEDRAS

TUTORA: Mtra. AMALIA CONCEPCIÓN BALLESTEROS VIZCARRA

ASESORA: Esp. GRISSEL BERENICE LÓPEZ LÓPEZ



Universidad Nacional  
Autónoma de México

Dirección General de Bibliotecas de la UNAM

**Biblioteca Central**



**UNAM – Dirección General de Bibliotecas**  
**Tesis Digitales**  
**Restricciones de uso**

**DERECHOS RESERVADOS ©**  
**PROHIBIDA SU REPRODUCCIÓN TOTAL O PARCIAL**

Todo el material contenido en esta tesis esta protegido por la Ley Federal del Derecho de Autor (LFDA) de los Estados Unidos Mexicanos (México).

El uso de imágenes, fragmentos de videos, y demás material que sea objeto de protección de los derechos de autor, será exclusivamente para fines educativos e informativos y deberá citar la fuente donde la obtuvo mencionando el autor o autores. Cualquier uso distinto como el lucro, reproducción, edición o modificación, será perseguido y sancionado por el respectivo titular de los Derechos de Autor.

## AGRADECIMIENTOS:

*Gracias a dios que desde que sale el sol y hasta que regresa la luna me ha brindado de su apoyo y protección; salud y capacidad para concluir este logro tan importante.*

*A mi madre, que a lo largo de este camino nunca declino su apoyo. Por llenarme del amor más puro.*

*Jamás encontrare las palabras ni la forma de agradecerte todo lo que me has dado.*

*Te amo Ma*

*Al buen Miguelón que me ha brindado su apoyo y sus conocimientos a lo largo de la carrera.*

*A Ilse que durante este tiempo ha estado a mi lado brindándome su cariño, apoyo y comprensión. Te Quiero.*

*A mi tutora la Mtra. Amalia Ballesteros Vizcarra por su contribución a este trabajo tanto de tiempo como de conocimiento.*

*A mi asesora la Esp. Grissel B. López López por brindarme su ayuda y conocimiento en la elaboración de mi tesina. Gracias por la atención otorgada a mi trabajo*

*A mi padre, que a pesar de la distancia siempre ha sabido estar a mi lado en los momentos decisivos de mi vida para guiar los pasos de mis decisiones finales.*

*Por recordarme que la constancia en mi vida es la base de mis logros. Te amo.*

*A mis hermanos:*

*Gaby, Javi, Ricardo y Erika. Que desde niño me han cuidado y apoyado los quiero mucho.*

*A mis ami@s:*

*Que de alguna forma directa o indirecta han cursado y estado a mi lado a lo largo de nuestra carrera los quiero mucho.*

*Prefiero omitir los nombres por temor a dejar a algún@ fuera pues en este momento estoy saturado de información.*

*A todo paciente, amigo, maestro o persona que haya aportado a mi formación académica.*

## ÍNDICE

<b>1. INTRODUCCIÓN.</b>	<b>5</b>
<b>2. OBJETIVOS.</b>	<b>6</b>
<b>3. PROPÓSITO.</b>	<b>6</b>
<b>4. ASPECTOS EMBRIOLÓGICOS.</b>	<b>7</b>
<b>4.1 Embriología Pulpar.</b>	<b>7</b>
<b>4.2 Embriología radicular.</b>	<b>13</b>
<b>5. RELACIONES ANATÓMICAS ENTRE LA PULPA Y EL PERIODONTO.</b>	<b>15</b>
<b>5.1 Conductos laterales o accesorios.</b>	<b>15</b>
<b>5.1.1 Conducto secundario.</b>	<b>18</b>
<b>5.1.2 Conducto delta apical.</b>	<b>18</b>
<b>5.1.3 Foraminas.</b>	<b>19</b>
<b>5.2 Túbulos dentinarios.</b>	<b>20</b>
<b>5.3 Foramen apical.</b>	<b>21</b>
<b>6. RELACIONES NO FISIOLÓGICAS ENTRE LA PULPA Y EL PERIODONTO.</b>	<b>23</b>
<b>6.1 Perforaciones iatrogénicas.</b>	<b>23</b>
<b>7. RELACIÓN ENDO-PERIODONCIA.</b>	<b>25</b>
<b>8. ETIOLOGÍA Y CLASIFICACIÓN DE LAS LESIONES ENDO-PERIODONTALES.</b>	<b>26</b>
<b>6.1 Lesión endodóncica primaria.</b>	<b>27</b>
<b>8.2 Lesión endodóncica primaria con afectación periodontal secundaria.</b>	<b>30</b>
<b>8.3 Lesión periodontal primaria.</b>	<b>32</b>
<b>8.4 Lesión periodontal primaria con afectación endodóncica secundaria.</b>	<b>34</b>
<b>8.5 Lesión combinada verdadera.</b>	<b>39</b>
<b>9. FALSA LESIÓN ENDODÓNCICA CON AFECTACIÓN PERIODONTAL.</b>	<b>41</b>
<b>9.1 Fracturas radiculares verticales.</b>	<b>41</b>
<b>9.2 Diagnóstico de las fracturas radiculares verticales.</b>	<b>43</b>

---

<b>10. ASPECTOS MICROBIOLÓGICOS.</b>	<b>46</b>
10.1 Microbiología del conducto.	46
10.2 Microbiología de las lesiones endo-periodontales.	47
10.3 Biofilm.	50
<b>11. DIAGNÓSTICO.</b>	<b>52</b>
11.1 Procedimientos de diagnóstico.	54
11.1.1 Historia clínica.	54
11.1.2 Examen extraoral.	55
11.1.3 Examen intraoral.	56
11.1.3.1 Pruebas periodontales.	57
11.1.3.1.1 Palpación.	57
11.1.3.1.2 Percusión.	58
11.1.3.1.3 Movilidad.	59
11.1.3.1.4 Sondeo.	60
11.1.3.2 Pruebas de sensibilidad pulpar.	62
11.1.3.3 Examen radiográfico.	63
11.1.3.4 Fistulografía.	65
<b>12. TRATAMIENTO.</b>	<b>67</b>
12.1 Tratamiento de lesión endodóncica primaria.	67
12.2 Tratamiento de lesión endodóncica primaria con afectación periodontal secundaria.	68
12.3 Tratamiento de lesión periodontal primaria.	70
12.4 Tratamiento de lesión periodontal primaria con afectación endodóncica secundaria.	71
12.5 Tratamiento de lesión combinada verdadera.	74
12.6 Tratamiento de lesiones iatrogénicas.	76
<b>13. PRONÓSTICO</b>	<b>77</b>
<b>14. CONCLUSIONES.</b>	<b>78</b>
<b>15. REFERENCIAS BIBLIOGRÁFICAS.</b>	<b>80</b>

---

## **1. INTRODUCCIÓN.**

Las enfermedades pulpares y periodontales son las responsable en un alto porcentaje de la perdida dentaria. La interrelación entre ambas enfermedades ha suscitado confusión y controversia dado que una puede presentar los signos y síntomas a la otra y viceversa; y el estudio de estas, ha sido como entidades separadas y no como un proceso dinámico con diferentes fases de evolución, la confusión ha quedado atrás con el entendimiento de dicha dinámica y el conocimiento de las conexiones directas que se presentan entre el tejido pulpar y el tejido periodontal, por sus diferentes variantes anatómicas como los túbulos dentinarios, conductos accesorios y el foramen apical, como puertas de entrada y salida de microorganismos, sus endotoxinas y productos de la inflamación que causan daño al tejido periodontal y de igual forma cuando la alteración es de origen periodontal, el tejido pulpar se verá afectado si los microorganismos de la bolsa periodontal alcanzan los límites del foramen apical o alguna de sus variantes anatómicas antes mencionadas.

## **2. OBJETIVO.**

Comprender la conexión anatómica y funcional presente desde su etapa de desarrollo embrionario, entre el tejido pulpar y el tejido periodontal, la cual se continúa estrechamente en procesos de salud y enfermedad.

## **3. PROPÓSITO.**

Cuando la patología pulpar traspasa los límites del conducto radicular. Es una revisión bibliográfica que busca llevar al odontólogo a tener presente las etapas del desarrollo dental para así comprender las conexiones que guarda un órgano dental con los tejidos que lo soportan y que en etapas de enfermedad crónica o aguda, pueden alterarse mutuamente; así mismo guiarlo en el uso correcto de los medios diagnósticos, tratamientos y alternativas terapéuticas; el apoyo y fomento del trabajo interdisciplinario para el beneficio del paciente y un manejo ético de la profesión.

## **4. ASPECTOS EMBRIOLÓGICOS.**

La pulpa y el periodonto tienen un desarrollo embriológico común, y las vías de comunicación entre sí son las mismas: conductos laterales, túbulos dentinarios y forámenes apicales.<sup>1,6,23,24,28</sup> Por lo tanto su interrelación anatómica-funcional<sup>5,6,28,33</sup> es muy estrecha tanto en la salud como en los diferentes procesos fisiopatológicos.<sup>7,9,28</sup>

### **4.1 Embriología Pulpar.**

La pulpa dental deriva de las células de la cresta neural cefálica, tales células son procedentes del ectodermo que se extienden a lo largo de los márgenes laterales de la placa neural, experimentando así una migración extensa. Las células que descienden por los lados de la cabeza hacia el maxilar y la mandíbula darán origen a los gérmenes dentarios, y la papila dental dará origen a la pulpa dental madura, el tejido pulpar se desarrolla mediante la proliferación de las células ectomesenquimatosas condensadas junto a la lámina dental dando lugar a los sitios donde se desarrollaran los dientes.

En la sexta semana de vida embrionaria, comienza la formación de los dientes como una proliferación localizada de ectodermo, la cual, se asocia con el procesos maxilar y mandibular respectivamente, originando estructuras con forma de herradura en cada protuberancia para conformar así la lámina dental primaria (Fig. 1.), constituida por una lámina vestibular y una lámina dental (Fig. 2).<sup>1</sup>

Las células de la lámina vestibular proliferan dentro del ectomesénquima, aumentan rápidamente de volumen, degeneran y forman una hendidura la cual constituye el surco vestibular entre el carrillo y la zona dentaria.



En la octava semana de vida intrauterina la lámina dentaria presenta una actividad intensa y localizada de proliferación dentro del ectomesénquima de cada maxilar en los sitios correspondientes a los 20 dientes deciduos, de esta lámina también se originan los gérmenes dentarios permanentes; los molares se desarrollan por extensión distal de la lámina dental.<sup>38</sup>

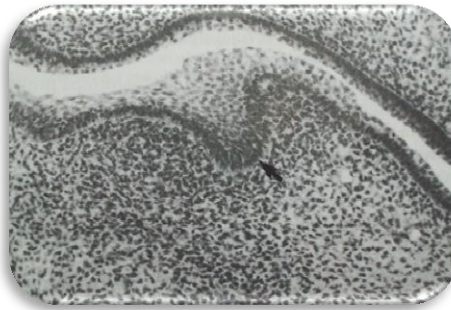


Figura 1. Formación de la lámina dental.<sup>1</sup>

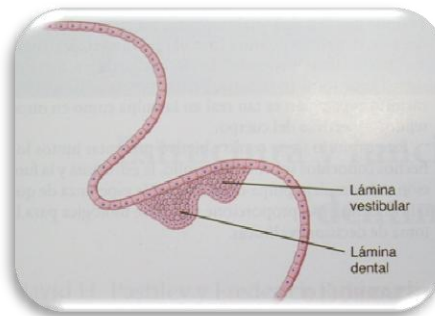


Figura 2. Constitución de la lámina dental primaria:  
Lámina vestibular y la lámina dental.<sup>1</sup>

## Fases del desarrollo dental.

Durante el desarrollo de los gérmenes dentarios se pueden identificar una serie de fases, las cuales se denominan de acuerdo a su morfología:

- Estadio de brote o yema,
- Estadio de casquete,
- Estadio de campana,
- Estadio de folículo dentario, terminal o maduro.<sup>38</sup>

### a) Fase de brote o yema.

Esta es la fase inicial del desarrollo de los órganos dentarios, en la que las células epiteliales de la lámina dental proliferan y producen una proyección en el ectomesénquima adyacente en forma de brote (Fig. 3).<sup>1</sup> Se constituye de una población de células madre que persistirán durante algún tiempo en los siguientes estadios de desarrollo dental.<sup>38</sup>

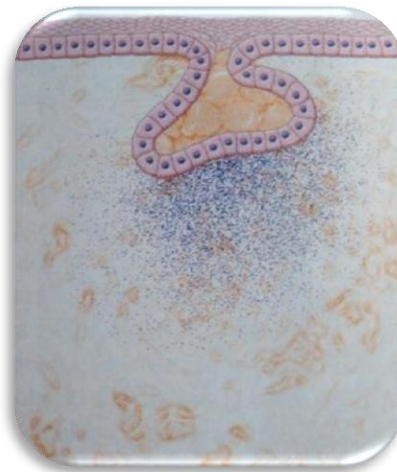

Figura 3. Fase de formación del brote dentario.<sup>1</sup>

Los brotes serán los futuros órganos del esmalte, tejido único de origen ectodérmico, que dará lugar al esmalte.

La periferia del brote se encuentra revestida por células cilíndricas y en su interior por células poligonales con estrechos espacios intercelulares.

Las células del ectomesénquima subyacente se condensan debajo del epitelio de revestimiento y alrededor del brote epitelial (futura papila dentaria).<sup>38</sup>

## b) Fase de casquete.

La fase de casquete es alcanzada cuando las células de la lámina dental han proliferado para formar una concavidad; las células de la parte externa son de forma cuboidal y dan lugar al epitelio externo del esmalte, mientras que la parte interna o cóncava muestra células alargadas que dan lugar al epitelio interno del esmalte, entre ambos epitelios existe una red de células llamada retículo estrellado (Fig. 4).

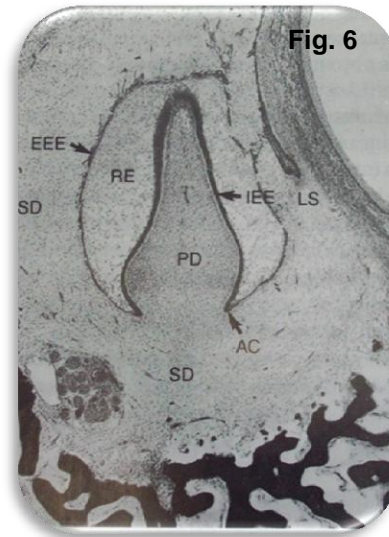
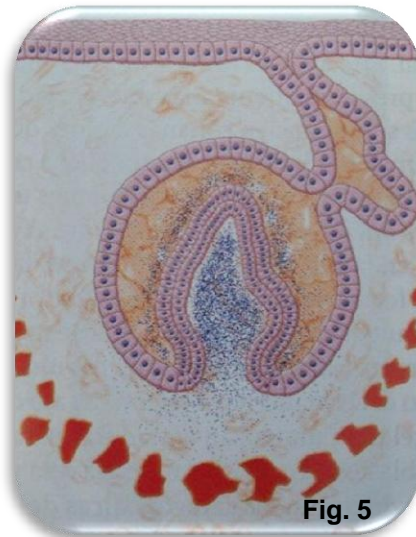
La unión entre el epitelio externo e interno forman el asa cervical, conforme proliferan las células que la constituyen se produce una mayor invaginación del órgano del esmalte en el mesénquima asumiendo así una forma acampanada.<sup>1</sup>

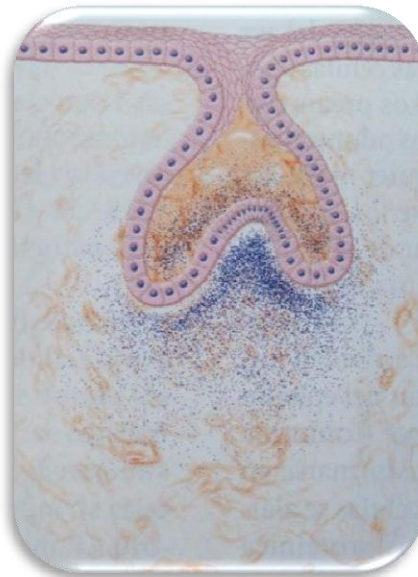

Figura 4. Fase de casquete, células del epitelio externo e interno del esmalte y la papiladental.<sup>1</sup>

### c) Fase de campana.

Durante la fase de campana el ectomesénquima de la papila dental queda parcialmente rodeado por el epitelio invaginado, los vasos sanguíneos se ubican en la papila dental. El ectomesénquima condensado que rodea al órgano del esmalte y al complejo de la papila dental da lugar al saco dental que posteriormente dará origen al ligamento periodontal (Fig. 5).<sup>1,5,6,33</sup>

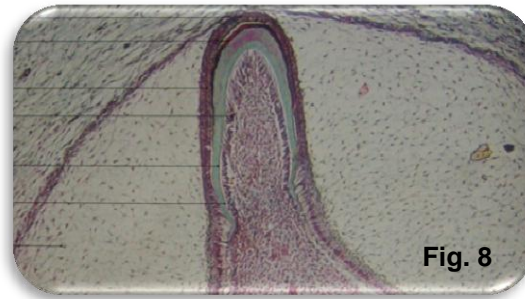
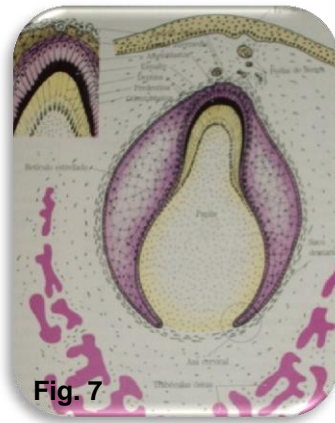


Figuras 5. Fase de campana, papila dental PD parcialmente rodeado por el epitelio invaginado, saco dental SD, epitelio externo del esmalte EEE, epitelio interno del esmalte IEE, retículo estrellado, asa cervical AC y la lámina de reemplazo LS.<sup>1</sup>

El extremo libre de la lámina dental asociada con cada diente primario sigue creciendo y forma la lámina de reemplazo. El germen permanente se formara a partir de esta lámina, conforme el maxilar y la mandíbula crecen; el primer molar permanente nace del extremo posterior de la lámina dental, posteriormente, aparece el folículo del segundo y tercer molar conforme las láminas dentales proliferan en el mesénquima subyacente.<sup>1</sup>

**d) Fase de folículo dentario, terminal o maduro.**

Esta fase comienza al identificarse, la presencia de depósito de matriz del esmalte sobre capas de dentina de desarrollo en la zona de las futuras cúspides o borde incisal, durante el desarrollo de la corona dental el crecimiento aposicional de esmalte y dentina alterna periodos de actividad y reposo a intervalos definidos (Fig. 6).<sup>38</sup>



**Figuras 6. Fase de folículo.**<sup>38</sup>

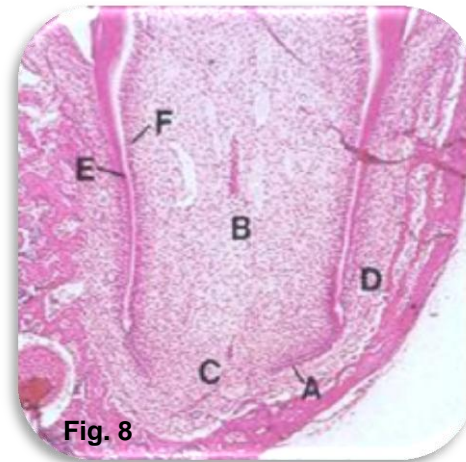
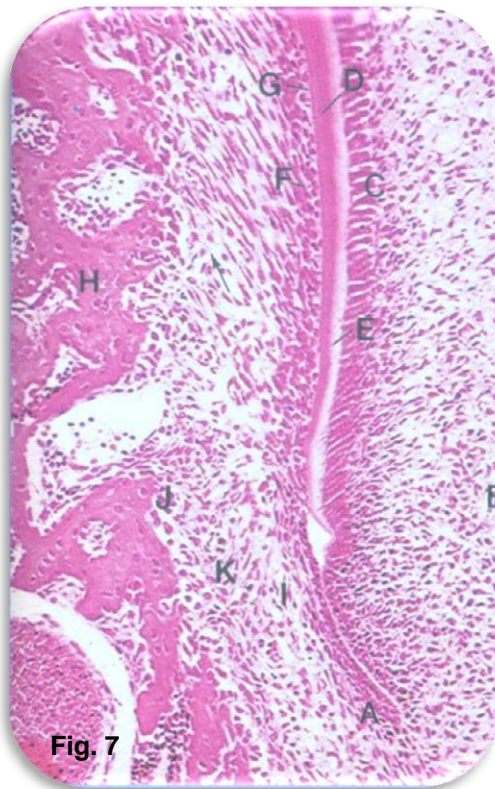
## 4.2 Embriología radicular.

Una vez completada la formación del esmalte, las células que comprenden el asa cervical comienzan a proliferar y a formar una estructura conocida como vaina radicular epitelial de Hertwig. La cual determinará la forma y tamaño de la raíz o raíces (Fig. 7 y 9).<sup>1</sup>

El epitelio interno del esmalte influye sobre las células mesenquimatosas adyacentes para que se diferencien en preodontoblastos y odontoblastos, tan pronto como mineralice esta primera capa de matriz de dentina, aparecen hendiduras en la vaina radicular, permitiendo que las células mesenquimatosas del saco dental se mueva y contacten con la dentina recién formada, posteriormente estas células se diferencian en cementoblastos que depositan matriz de cemento sobre la dentina radicular.<sup>1</sup>

El borde libre de la vaina en su zona más apical forma el diafragma epitelial que se cierra lentamente conforme la raíz va desarrollándose.<sup>2,33</sup>





**Figuras 7. (A) Vaina radicular epitelial de Hertwig. (B) Papila Dental. (C) Odontoblastos. (D) Dentina radicular. (E) Capa de predentina. (F) Cementoblastos. (G) Capa formadora de cemento. (H) Hueso alveolar. (I) Capa interna del folículo dental; esta se diferenciara en cementoblastos. (J) Capa externa. (K) Capa intermedia del folículo dental.**

**Figura 8. Raíz en desarrollo. (A) La Vaina radicular epitelial de Hertwig dividirá al mesodermo de la papila dental, la parte interna forma la pulpa (B) y la parte externa el periodonto (D). (C) Orificio radicular primario. El folículo dental (E) forma al cemento, ligamento periodontal y al hueso alveolar. (E) dentina radicular en desarrollo. (F) Capa de odontoblastos.<sup>28</sup>**

## **5. RELACIONES ANATÓMICAS ENTRE LA PULPA Y EL PERIODONTO.**

Las relaciones entre la pulpa y el periodonto se dan a través de las íntimas conexiones anatómicas y vasculares existentes,<sup>1,7</sup> a lo largo de toda la raíz especialmente en la zona apical.<sup>7</sup> La conexión más evidente y conocida entre estos tejidos es el sistema vascular, tal como puede comprobarse anatómicamente con la presencia de los forámenes apicales. Además de estos existe una numerosa cantidad de líneas de conexión como son los conductos accesorios y los túbulos dentinarios.<sup>1,3,23,24,34</sup>

La pulpa dentaria y el periodonto tienen estrecha relación anatómica-funcional desde sus etapas embrionarias al derivar ambos de una fuente mesodérmica común.<sup>5,7,24,28,33,34</sup> Las cuales permanecen a lo largo de la vida del diente.<sup>33,34</sup> Desde el desarrollo del germen dental, se forman estructuras como los túbulos dentinarios, conductos principales, conductos accesorios, conductos interradiculares y de un mayor diámetro, el foramen apical, dichas estructuras son capaces de comunicar ambos tejidos permitiendo así el intercambio de sustancias.<sup>1,4,5,6,7,9,10,28,24,34</sup> Por lo que es posible que una enfermedad pulpar afecte a las estructuras periodontales y viceversa.<sup>1,7,9,24,33</sup>

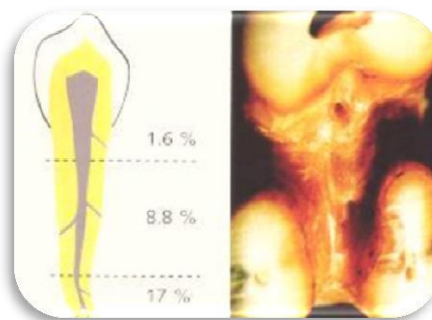
### **5.1 Conductos laterales o accesorios.**

Existen numerosas ramificaciones que conectan al sistema de conductos radiculares con el ligamento periodontal, dichas ramificaciones fueron descritas por primera vez en 1901 por Preiswerk; actualmente han sido denominados conductos accesorios.<sup>34</sup> A veces, durante la formación de la vaina radicular, su continuidad se ve interrumpida produciendo pequeñas hendiduras (la dentinogénesis no se desarrolla en la porción opuesta al



defecto dando lugar a un pequeño conducto accesorio entre el saco dental y la pulpa).<sup>1,6,28,33,34</sup> La relación endo-periodontal de estos conductos laterales proviene desde el desarrollo embriológico temprano de la raíz, en el cual el epitelio radicular de la vaina de Hertwig captura parte del mesodermo de la papila dental hacia la parte más interna que se convertirá en tejido pulpar,<sup>28,33</sup> dejando en la parte externa la porción del mesodermo que se convertirá en periodonto.<sup>28</sup> Éste fenómeno puede acontecer en cualquier lugar a lo largo de la raíz. Creando una vía de comunicación endodóncica-periodontal (Fig. 9).<sup>1</sup>

*“En la enfermedad periodontal, el desarrollo de una bolsa periodontal puede poner en peligro un conducto accesorio y permitir que los microorganismos y sus productos metabólicos tengan acceso a la pulpa. Además, en dientes con pulpas necróticas infectadas, la imposibilidad de limpiar, modelar y obturar estos conductos haría fracasar el tratamiento endodóncico”.<sup>1</sup>*



**Figura 9. Conductos accesorios, frecuencia y localización.**<sup>28</sup>

Se estima que más del 30% de los dientes presentan conductos accesorios, la mayoría de ellos en su tercio apical, y en la zona de la furcación en los dientes multirradiculares (Tabla. 1).<sup>4,23,28,33,34</sup> La presencia de

conductos accesorios, es una vía potencial para la propagación de bacterias y subproductos tóxicos, que pueden causar un proceso inflamatorio directo en los tejidos pulpares y periodontales.<sup>4,23,33</sup>

REFERENCIA.	TÉCNICAS.	INCIDENCIA.
Rubach y Mitchell.	Dientes seccionados.	45%
Lowman et al.	Microscopia de disección.	Molares maxilares: 59% Molares mandibulares: 55%
Burch y Hulén.	Tinte radiopaco.	Conductos accesorios en la bifurcación o trifurcación 76%
Vertucci y Williams.	Hematoxilina como medio de contraste.	46%
Kirkham.	Tinte radiopaco.	23%
Gutmann.	Tinción de safranina.	Molares maxilares: 28-40% Molares mandibulares: 27-40%

**Tabla 1. Incidencia de conductos accesorios en la zona de la bifurcación o trifurcación.<sup>28</sup>**

La identificación clínica y radiológica de los conductos laterales es muy difícil, pero puede realizarse en alguna de las siguientes circunstancias:

- Cuando la lesión laterorradicular de un diente sin pulpa se agranda lo suficiente para ser vista radiográficamente.
- Cuando el material de obturación se disemina a través del conducto lateral.<sup>28,34</sup>

Dentro de los conductos también podemos describir a los que guardan una relación entre la pulpa y el periodonto y que no son tan mencionados pero que de igual forma comunican ambos tejidos.

### 5.1.1 Conducto secundario.

Se localiza en el tercio apical más o menos perpendicular al conducto principal deriva de él y desemboca en el ligamento periodontal (Fig. 10).<sup>2</sup>



Figura 10. Esquema de los diferentes tipos de conductos con la señalización del conducto secundario.<sup>2</sup>

### 5.1.2 Conducto delta apical.

Constituido por varias derivaciones en la región del ápice dentario que parte del conducto principal hacia el ligamento periodontal (Fig. 11).<sup>2</sup>

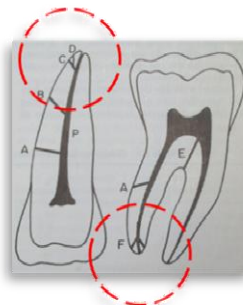


Figura 11. Esquema de los diferentes conductos con la señalización del conducto delta apical.<sup>37</sup>

### 5.1.3 Foraminas.

Son los diferentes orificios que se encuentran alrededor del foramen permitiendo la desembocadura de los diversos conductillos formadores del delta apical (Fig. 12).<sup>37</sup>

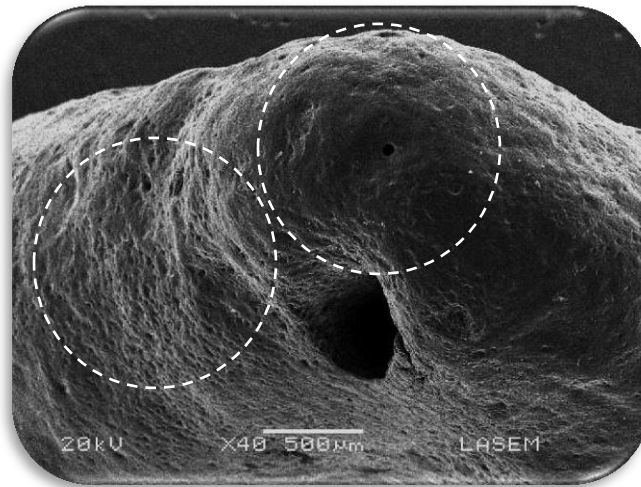


Figura 12. Esquema de las foraminas apicales. Microfotografías a 40X, proyectadas con un proyector (Sony VPL-CX155) a máxima resolución (XGA 1024 x 768).<sup>39</sup>

## 5.2 Túbulos dentinarios.

Su número y tamaño decrece desde el espacio pulpar hacia el periodonto y de cervical a apical. La cantidad de túbulos también se ve reducido con la edad, y su tamaño debido a la deposición continua de dentina peritubular (Fig. 13). La capa de cemento que recubre la periferia radicular funciona como una barrera que previene el paso de microorganismos del periodonto a la pulpa.<sup>28</sup>

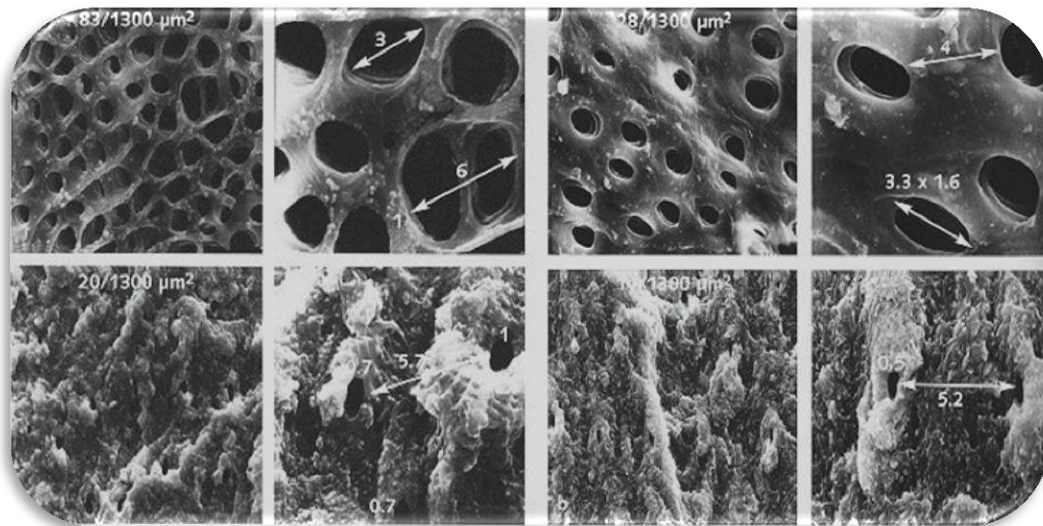


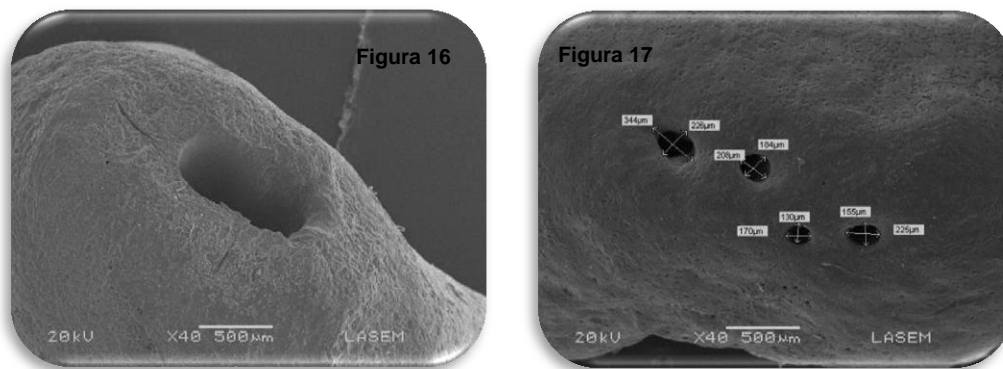
Figura 13. Esquemas de túbulos dentinarios (a) a nivel de la cámara pulpar, y (b) a nivel apical. se muestran los números de los túbulos, su área y el tamaño así como la separación entre los túbulos en la superficie pulpar interna y la superficie radicular externa. Magnificación de la parte izquierda: 3000 x derecha 10000 x. Reproducido con la autorización del Dr. Harrán Ponce.<sup>28</sup>

En condiciones normales los túbulos dentinarios no comunican al tejido pulpar con el periodonto,<sup>9</sup> sin embargo esta comunicación puede darse si los túbulos son despojados de su cobertura de cemento,<sup>4,23,34</sup> como consecuencia de enfermedad periodontal, intervenciones quirúrgicas,<sup>4,23</sup> en ausencia congénita del cemento en la zona de unión del esmalte con el cemento, o después de repetidos tratamientos de raspado y alisado

radicular.<sup>9,23</sup> De modo que una vez denudada la raíz de su cemento, la dentina queda expuesta y se abre la vía de comunicación entre la pulpa y el ligamento periodontal,<sup>4,6</sup> a través de los túbulos dentinarios, proporcionando así el medio para que los agentes patógenos sean intercambiados.<sup>6</sup>

### 5.3 Foramen apical.

Presenta diferentes números, tamaño y distancia del ápice, es la vía más importante de comunicación entre el tejido pulpar y el tejido periodontal (Fig. 14).<sup>3,4,7,23,24,28</sup>



**Figuras 14. Foramen apical con diferentes formas y tamaños, como distancias del ápice. Microfotografías a 40X, proyectadas con un proyector (Sony VPL-CX155) a máxima resolución (XGA 1024 x 768).<sup>39</sup>**

Por medio de estos forámenes se nutrirá e inervará el órgano dental.<sup>6,7,34</sup> También es una puerta de entrada de los subproductos de la inflamación y de las bacterias de la bolsa periodontal profunda a la pulpa,<sup>4,23</sup> sin embargo se ha demostrado que la periodontitis es una patología lentamente progresiva pero que tendrá un efecto atrófico sobre la pulpa.<sup>1,34</sup> No obstante la lesión periodontal puede necrosar al tejido pulpar si se ve involucrado el foramen apical.<sup>28</sup> Cuando la alteración es de origen pulpar, el tejido pulpar muere por numerosas agresiones, como caries, restauraciones, lesiones químicas o térmicas, traumatismo o patología periodontal;<sup>1,16</sup> y los productos y subproductos de la degeneración pueden filtrarse al periodonto a

través del foramen apical<sup>6,23,28</sup> o por algunas de sus variantes morfológicas como un delta apical con sus múltiples foraminas que se abren al periodonto,<sup>7</sup> lo que formara una lesión localizada principalmente en la región apical,<sup>6,23,28</sup> por una rápida reacción inflamatoria local acompañada de resorción ósea o radicular,<sup>1,4,7,23,34</sup> movilidad dental y en ocasiones fistula. Si esto ocurre en la región apical se formara una lesión periapical,<sup>1,7</sup> susceptible a ser reparada si desaparece la causa que la origino, si ocurre junto con una extensión de la inflamación hacia la cresta corresponderá a una periodontitis retrógrada.<sup>1</sup>



## **6. RELACIONES NO FISIOLÓGICAS ENTRE LA PULPA Y EL PERIODONTO.**

Además de las ya mencionadas vías anatómicas o fisiológicas de comunicación entre la pulpa dental y el periodonto, también encontramos las no fisiológicas o vías iatrogénicas.<sup>3</sup>

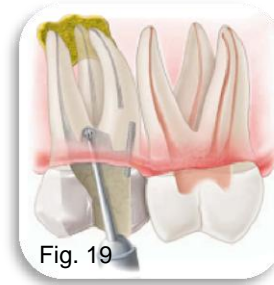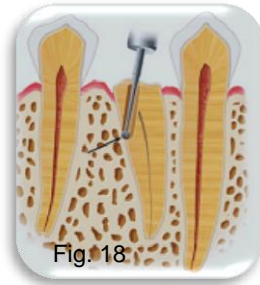### **6.1 Perforaciones iatrogénicas.**

Son complicaciones graves que tienen su origen durante el tratamiento odontológico,<sup>16,23</sup> con un pronóstico poco favorable; pueden ser producidas por caries,<sup>16,23</sup> instrumentos rotatorios al momento de acceder a la cámara pulpar; la manipulación indebida de los instrumentos de endodoncia nos puede llevar a la perforación de las raíces o bien durante la preparación de un poste intrarradicular.<sup>3,6,16,18,23,34</sup> En el sitio de la perforación se puede observar una reacción inflamatoria en el ligamento periodontal que produce una degradación del tejido, dando lugar a la formación de una lesión.<sup>6</sup>

Varios factores de riesgo para llevar a cabo una perforación radicular han sido identificados, como la curvatura del conducto, la localización del diente, la experiencia del profesional y la anatomía que presenta cada órgano dental; el pronóstico de un diente con perforación depende de la localización de esta, el tamaño y el lapso de tiempo en que se maneje.<sup>18,23</sup> Las perforaciones se deben atender lo antes posible y llevar a cabo su sellado con materiales biocompatibles como (MTA) trióxido mineral agregado,<sup>7,8,23</sup> cemento de ionómero de vidrio, amalgama etc.



Las perforaciones se pueden producir a través de las paredes laterales de las raíces (Fig.15) o del piso pulpar en los dientes multirradiculares (Fig. 16). La evolución clínica depende de la magnitud de la infección del área afectada (Beavers y col. 1986).<sup>16</sup>

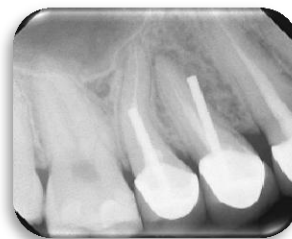

**Figura 15. Perforación de la pared lateral de la raíz.<sup>1</sup>**

**Figura 16. Perforación del piso pulpar de un diente multirradicular.<sup>1</sup>**

Una perforación a nivel de la cresta ósea se caracteriza por una proliferación epitelial y formación de bolsa periodontal (Lanzt y Persson 1967; Petersson y col. 1985).

Si la perforación ocurre en el tercio apical se desarrollará un proceso de infección en el que puede existir dolor agudo, formación de un absceso así como de una fístula, seguido de una mayor pérdida de inserción fibrosa y formación de bolsa periodontal (Fig. 17).<sup>16</sup>



**Figura 17. Perforación en el tercio apical en diseño y cementación de un poste radicular.<sup>1</sup>**

## 7. RELACIÓN ENDO-PERIODONCIA.

Los trastornos de la pulpa dental y el periodonto son los causantes de más del 50% de la pérdida dental.<sup>1</sup> El diagnóstico de estas enfermedades a menudo es complicado ya que ambas han sido estudiadas como entidades separadas,<sup>1,28</sup> y no como un proceso dinámico con diferentes fases de evolución.<sup>28</sup> La interrelación entre la enfermedad pulpar y la enfermedad periodontal ha suscitado duda, confusión y controversia, diferenciar entre ambas enfermedades puede ser difícil ya que un diente puede presentar síntomas de dolor pulpar y/o periodontal, sin embargo la ayuda radiográfica y clínica son de gran importancia para aclarar el origen del problema.<sup>3,33</sup> En algunos casos la influencia de la patología pulpar puede crear afección periodontal y viceversa.<sup>3</sup>

La relación entre la enfermedad pulpar y periodontal fue descrita por Simring y Goldberg en 1964 para describir las lesiones por productos inflamatorios en distintos grados, tanto del periodonto como de los tejidos pulpares.<sup>4,33,34</sup>

Mientras que el efecto destructivo de la necrosis pulpar sobre el periodonto está bien documentado, el efecto de la enfermedad periodontal sobre la pulpa no es tan claro. Algunos autores han reportado una estrecha relación entre la enfermedad periodontal y cambios degenerativos e inflamatorios en la pulpa,<sup>22,28</sup> tales como reducción en el número de las células de la pulpa, la mineralización distrófica, fibrosis, formación de dentina reparativa y resorción radicular<sup>23,34</sup> (Stallar RE, Rubach WC, Mitchell DF).<sup>28</sup> Otros no han encontrado tal relación, únicamente cuando la enfermedad periodontal involucra al foramen apical (Czarnecki RT, Schilder H.), (Torabinejad M, Kinger RD).<sup>28</sup>

## 8. ETIOLOGÍA Y CLASIFICACIÓN DE LAS LESIONES ENDO-PERIODONTALES.

La viabilidad del surgimiento de enfermedades pulpares y periodontales, que puedan causar manifestaciones secundarias en los tejidos periodontales y/o pulpares lleva al surgimiento de distintas circunstancias clínicas que necesitan ser perfectamente diferenciadas en la realización del diagnóstico para un correcto plan de tratamiento.

Para poder entender este proceso infeccioso debemos comenzar por asumir que solo existen dos orígenes: endodóncico y periodontal. Las verdaderas lesiones endo-periodontales se pueden producir de una lesión endodóncica o periodontal independiente que convergen en un diente.<sup>28</sup>

Se han propuesto diversas clasificaciones, sin un consenso entre ellas. Las más divulgadas son la de Guldener y Langeland en 1988 y la más utilizada para lesiones endo-periodontales fue la descrita en 1972 por Simon, Glick y Frank.<sup>3,5,9,24,28,29,34,41</sup> Que divide a las lesiones que afectan tanto a los tejidos periodontales como a los pulpares en los siguientes grupos:

- Lesión endodóncica primaria.
- Lesión endodóncica primaria con afectación periodontal secundaria.
- Lesión periodontal primaria.
- Lesión periodontal primaria con afectación endodóncica secundaria.
- Lesión combinada verdadera.<sup>3,5,9,24,28,29,34</sup>

La inclusión de la lesión endodóncica y periodontal primaria se justificaría por la posibilidad de que sus manifestaciones clínicas pueden involucrar secundariamente una a otra.<sup>24,29</sup>

## 8.1 Lesión endodóncica primaria.

Usualmente, las lesiones endodóncicas se desarrollan de un proceso agudo, con sintomatología característica,<sup>28,6,7,34</sup> se presenta como una inflamación o infección de la pulpa dental que causa edema local, aumento de la presión intrapulpal, hipoxia y necrosis pulpar<sup>6,34</sup> por acción bacteriana y diversas sustancia inflamatorias (Fig. 18). El “dolor endodóncico” usualmente se presenta como palpitante y espontáneo; localizado en un solo diente.<sup>28</sup>

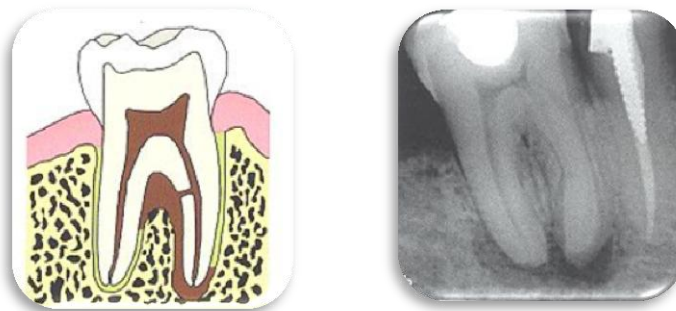

Figura 18. Lesión endodóncica primaria (a), (b) radiografía que muestra zona radiolúcida en los apices.<sup>28</sup>

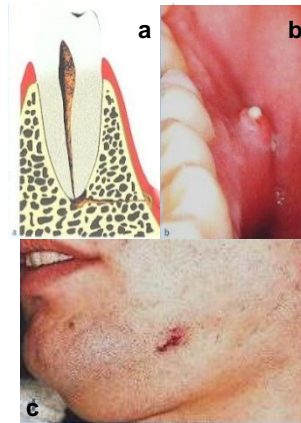La enfermedad pulpar produce una rápida destrucción del aparato de inserción de un diente desde el ápice hacia la corona con fases agudas o crónicas. El examen de sensibilidad pulpar es negativo, pero puede ser positivo en dientes multirradiculares.<sup>28</sup>

Algunas ocasiones la presencia de un irritante de baja intensidad da lugar a un proceso inflamatorio crónico que produce síntomas leves o nulos pero que llevan al esparcimiento del proceso inflamatorio hacia el aparato de inserción, a través de las terminaciones del foramen apical, conductos accesorios o túbulos dentinarios.<sup>6,7</sup> Una vez que éste se ve involucrado se produce una acumulación de células inflamatorias, que el organismo busca drenar.<sup>28,7,6</sup>

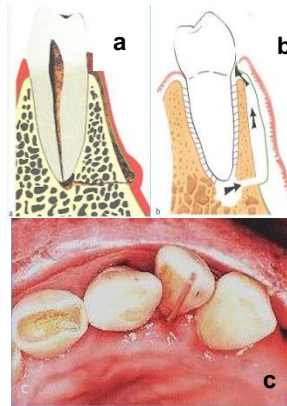
Existen varias vías de drenaje con tres consecuencias clínicas diferentes. Si el aparato de inserción no está afectado (el defecto no es sondeable), una fístula extraósea por inflamación del periápice perforar la lámina ósea y el periostio,<sup>6,7,26,28,34</sup> desembocando intraoral o extraoralmente (Fig. 19). Así mismo, una fístula subperióstica puede perforar la lámina ósea pero no al periostio y drenar a través del surco, lo que clínicamente se asemeja a una lesión periodontal, pero con un sondeo normal (Fig. 20).<sup>6,7,28,34</sup> Si el aparato de inserción es afectado, el espacio del ligamento periodontal puede ser sondeado a través del tracto fistuloso, este tipo de periodontitis retrógrada (Fig. 21), debido a su drenaje que va de apical a cervical, puede ser confundido con lesiones periodontales de la furcación en dientes multirradiculares. De cualquier forma, no existe daño permanente en el cemento o en las fibras del ligamento periodontal, por lo que este tipo de lesión causa una pérdida de inserción que puede ser completamente revertida con un tratamiento endodóncico adecuado.<sup>3,28,34</sup> Si la lesión no es tratada tempranamente, en especial la lesiones de furcación, una lesión periodontal secundaria puede ser producida lo que afectaría el pronóstico del diente.<sup>28</sup>

Para fines diagnósticos es vital el implementar una técnica de fistulografía.<sup>3</sup>

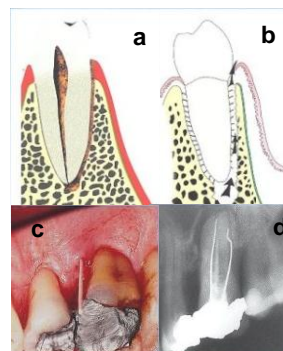
*“La necrosis pulpar no inicia o agrava una enfermedad periodontal a menos que un conducto lateral o una reabsorción radicular en el cemento esponga los túbulos dentinarios a una bolsa periodontal”.<sup>7</sup>*



**Figura 19. (a) y (b) fístula extraósea con desembocadura intraoral, (c) fístula extraósea con desembocadura extraoral.<sup>28</sup>**



**Figura 20. (a) y (b) fístula subperióstica, (c) seguimiento del trayecto fistuloso con punta de gutapercha.<sup>28</sup>**



**Figura 21. (a) Periodontitis retrógrada, (b) Ligamento periodontal como vía de drenaje, (c) Seguimiento del trayecto fistuloso con punta de gutapercha (d) Fistulografía.<sup>28</sup>**

## 8.2 Lesión endodóncica primaria con afectación periodontal secundaria.

El desarrollo de esta lesión sucede en dientes no vitales, (Fig. 22-(a),(b) y (c)) en otras palabras cuando una lesión endodóncica primaria no es tratada, y los productos bacterianos se diseminan a los tejidos que circundan al diente;<sup>34</sup> principalmente a través del foramen apical hacia el espacio del ligamento periodontal, causando una respuesta inflamatoria de defensa en el mismo,<sup>3,4,28,35</sup> dicho proceso puede limitarse al ligamento periodontal o variar y destruir al mismo, causar una resorción radicular u ósea alrededor del diente.<sup>3,35</sup> Tal proceso de destrucción esta mediado por la inflamación, la cual, implica el reclutamiento y activación de leucocitos de la respuesta inmune innata y adaptativa, osteoclastos, desencadenando así la activación osteolítica en el ápice del diente, como consecuencia de la interacción bacteriana con la respuesta del huesped.<sup>35</sup>

Una lesión por necrosis pulpar también puede formar trayectos fistulosos a través de la mucosa alveolar o encía adherida, surco gingival del diente involucrado o bien de algún diente adyacente.<sup>3</sup>

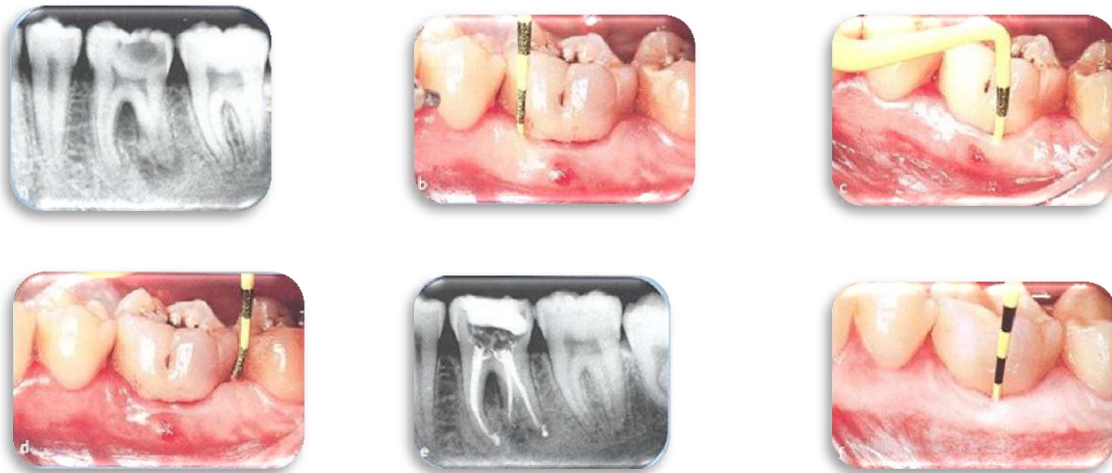Se debe poner atención a las pruebas de diagnóstico para clasificar correctamente la lesión. El diente incluye un historial de episodios de dolor espontaneo localizado en un área particular, cavidades profundas, reconstrucciones grandes, o tratamientos endodóncicos previos fallidos.

Las pruebas clínicas incluyen las de sensibilidad pulpar y el sondeo periodontal; el sondeo debe ser realizado bajo anestesia.



La evaluación radiográfica debe buscar la pérdida angular de hueso.<sup>28</sup>

Después del adecuado tratamiento de conductos, las lesiones resultantes de la necrosis pulpar resuelven favorablemente en un alto porcentaje.<sup>3</sup> (Fig. 22-(d), (e) y (f)).



**Figuras 22. (a) Radiografía, molar izquierdo con lesión en furcación y raíz distal. (b), (c) y (d) Sondeo intrasurcal y del trayecto fistuloso. (e) Obturación de los cuatro conductos. (f) Resolución de la fistula una semana después de realizar el tratamiento de conductos.<sup>28</sup>**



### 8.3 Lesión periodontal primaria.

Los patógenos periodontales son la causada principal de este tipo de lesiones.<sup>3,34</sup> Su flora bacteriana es una mezcla de más de 300 diferentes familias de aerobios y anaerobios facultativos.<sup>28</sup> La enfermedad periodontal es de carácter progresivo, iniciando en el surco gingival y a medida que los depósitos de placa y calculo dental aumentan, produce un proceso inflamatorio,<sup>1,3,6</sup> que migra hacia el ápice dental,<sup>1,6,28,34</sup> provocando así una bolsa periodontal profunda,<sup>1,6,34</sup> (Fig. 23) proceso que está dado por lo mediadores de la inflamación que causan destrucción ósea y de tejidos blandos de soporte.<sup>1,6</sup> En fases agudas del proceso destructivo, ocasiona la destrucción del sistema de sostén y la formación de un absceso periodontal.<sup>1</sup>

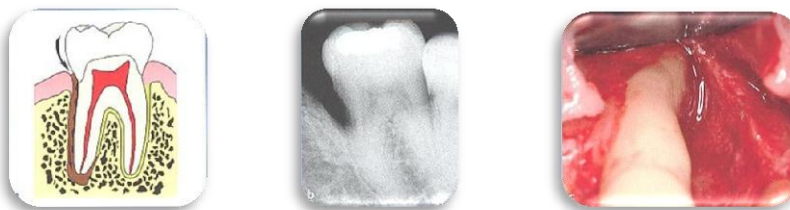

Figura 23. Lesión periodontal. (a) Dirección de progresión. (b) Apariencia radiográfica. (c) Patrón de destrucción angular corono-apical.<sup>28</sup>

El “dolor periodontal” es de baja intensidad, duradero, y es difícil localizarlo. Es referido en un área general. Los episodios de dolor agudo son raros.

La pulpa dental permanece vital, mientras que la red vascular continúe pasando por el foramen apical, solamente se dan cambios degenerativos parciales o calcificaciones.<sup>28</sup> En la implementación de pruebas de sensibilidad pulpar las respuestas clínicas no presentaran alteración.<sup>34</sup>

Los síntomas de pulpitis presentes en un paciente con enfermedad periodontal son más que nada debido a los tratamientos y no a la enfermedad periodontal misma ya que durante el tratamiento periodontal se lleva a cabo la remoción parcial del cemento radicular infectado, de modo que los túbulos dentinarios quedan expuestos.<sup>28,34</sup> De cualquier modo si la enfermedad periodontal o su tratamiento, cortan la vascularización, entonces se produce necrosis pulpar y el daño en el aparato de inserción se incrementara drásticamente.<sup>28</sup>

*“La enfermedad periodontal no causara necrosis pulpar a menos que existan bolsas profundas en la proximidad al ápice dental”.*<sup>7</sup>

El pronóstico del diente dependerá de la etapa de la enfermedad periodontal y de la eficacia del tratamiento así como del mantenimiento periodontal.<sup>3</sup>

## 8.4 Lesión periodontal primaria con afectación endodóncica secundaria.

La enfermedad periodontal primaria con afectación endodóncica secundaria implica la progresión de la bolsa periodontal hasta los límites del foramen apical,<sup>3,4,7,34</sup> pudiendo comprometer la vitalidad de la pulpa como resultado de una infección que entra a través de, túbulos dentinarios, los conductos laterales o el foramen apical.<sup>3,7,34</sup> (Fig. 24). Cuanto mayor sea la rapidez con la que avanza la formación de la bolsa menor será el tiempo que tendrá la pulpa para defenderse de las toxinas que pueden penetrar por las diversas vías de comunicación; y cuanto mayor sea el número de toxinas mayor será la probabilidad de afectación de la pulpa. La enfermedad periodontal causa lesiones pulpares de tipo degenerativas, en general sin sintomatología clínica.<sup>7</sup>

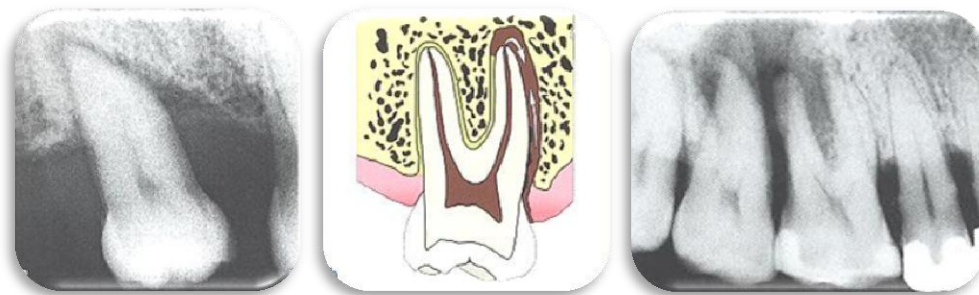
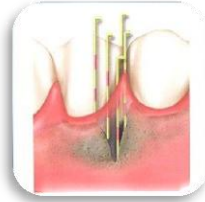
Figura 24. (a) y (c) Lesión periodontal cervical con patrón angular con afectación endodóncica secundaria, (b) Esquema de afectación al foramen apical y lesión sobre el hueso alveolar.<sup>28</sup>

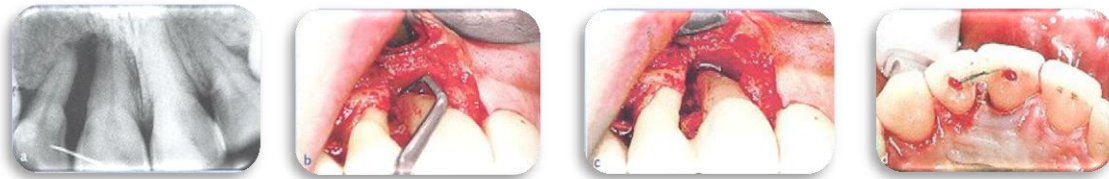La información subjetiva es que el paciente no presenta episodios de dolor espontáneo. La información objetiva incluye un diente intacto con inflamación gingival, mala higiene bucal, pero sin fístula.

Las pruebas clínicas incluyen las de sensibilidad pulpar, que resultan negativas, y el sondeo periodontal, presenta profundidades mayores a 3mm en varios dientes así como sondeos en “V” (Fig. 25).



**Figura 25. Sondeo en “V” de una lesión periodontal.<sup>28</sup>**

La evaluación radiográfica revela lesiones ósea angulares en la parte cervical de varios dientes (Fig. 26).<sup>28</sup>



**Figura 26. Avance de una lesión periodontal que implica los forámenes apicales de un central y lateral superior. Cavidad de acceso, pulpas vitales.<sup>28</sup>**

Es posible que durante el tratamiento periodontal de una bolsa profunda con técnicas de raspado y alisado radicular, sea cortado el suministro sanguíneo de algún conducto accesorio por la acción de la cureta así como el transporte de los microorganismos a los conductos abiertos, creando una lesión endodóncica secundaria al producir inflamación y posible necrosis pulpar.<sup>28,34</sup>

Las lesiones periodontales iniciales que pueden afectar la pulpa dental las que se desarrollan a partir de perlas del esmalte y los surcos de desarrollo.

### **Perlas del esmalte.**

Estas son extensiones del esmalte en la furcación de un diente multirradicular, que permite el acumulo y depósito de placa bacteriana iniciando así la enfermedad periodontal Su origen parece estar relacionado con la presencia esporádica de retículo estrellado y estrato intermedio entre las dos capas epiteliales radicular de la vaina de Hertwig. El rango de frecuencia va del 18 al 45 %.<sup>28</sup>

### **Surcos de desarrollo.**

Estos son anomalías del desarrollo en la parte palatina de los incisivos maxilares<sup>23,28,40</sup> originándose en la fosa central o lateral y pudiéndose extender por la superficie de la radicular hasta el ápice (Fig. 27).<sup>7,23</sup> Su incidencia se reporta entre 1.9 a 8.5%, con una mayor frecuencia en la parte lateral (4.4%) que en la parte central (0.28%). Los surcos del desarrollo pueden ser asintomáticos, o periodontalmente sintomáticos. Cuando se descubren un examen clínico o radiográfico ya presentan una pulpa necrótica, y el tratamiento de conductos regenerara únicamente la parte endodóncica de la lesión (Fig. 28). La lesión periodontal puede ser regenerada a través de cirugía para remover las invaginaciones radiculares y el cálculo presente, y con injertos para dar a largo una situación clínica más estable (Fig. 29).<sup>7,23,40</sup>

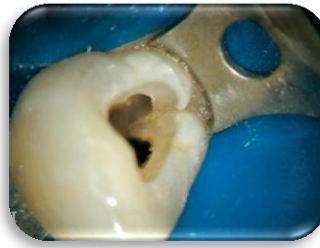

Figura 27. Surco de desarrollo palatino en un diente incisivo lateral.<sup>40</sup>

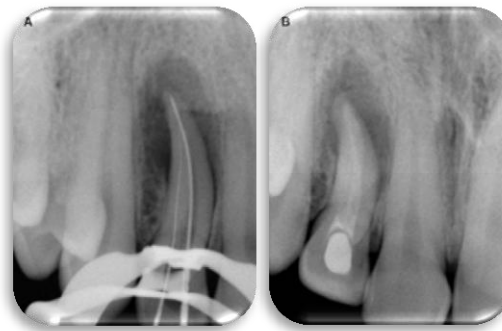


Figura 28. Tratamiento de conductos radiculares en incisivo lateral que presenta surco de desarrollo palatino.<sup>40</sup>

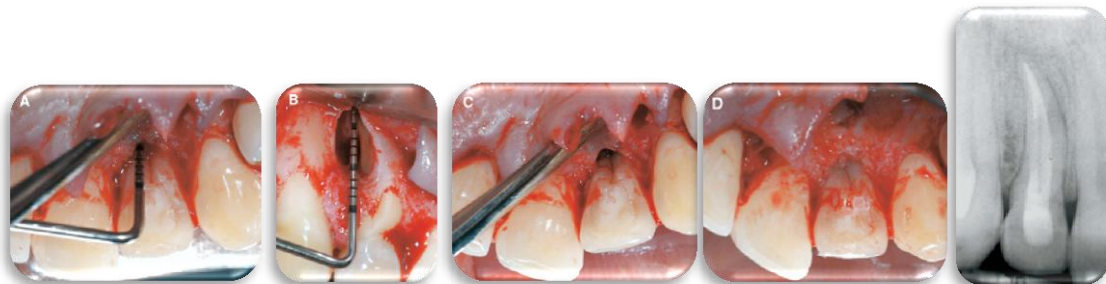

Figura 29. Tratamiento periodontal. (A) Elevación del colgajo con perfecta visión de la lesión, sondeo y de la misma. (B) medición del defecto una vez removida la lesión. (C) Odontoplastia para disminuir el defecto del surco de desarrollo. (D) Uso de injerto óseo como relleno de la lesión. Radiografía con la resolución de la lesión 6 meses después de la cirugía.<sup>40</sup>

También podemos mencionar en este grupo de anomalías de desarrollo a la fusión, que se define como la fusión durante su desarrollo de dos coronas de gérmenes dentales separados;<sup>12</sup> o bien la geminación, como el intento por

parte del germen dental de dividirse, unión o división, quizá total o parcial; pero que anatómicamente pueden encausar una enfermedad pulpar, periodontal o endo-periodontal.<sup>17</sup>

El pronóstico de la lesión periodontal primaria con afectación endodóncica secundaria, suele ser desfavorable en dientes unirradiculares, en dientes multirradiculares el pronóstico mejora,<sup>3,34</sup> puesto que la pérdida de tejido de sostén puede variar entre las raíces y la resección puede ser una alternativa de tratamiento<sup>34</sup> siempre y cuando se cumpla con una adecuada terapia endodóncica, periodontal y de mantenimiento.<sup>3</sup>

## 8.5 Lesión combinada verdadera.

Estas lesiones ocurren cuando la enfermedad pulpar y periodontal se desarrollan de manera independiente o simultánea, en un mismo diente o uno contiguo y se fusionan,<sup>1,3,4,6,34</sup> en un punto de la raíz.<sup>4</sup> Radiográficamente puede ser similar a un diente fracturado, dientes con fractura radicular vertical pertenecen a esta categoría.<sup>3,6</sup> En ocasiones son clínicamente indistinguibles;<sup>1,6</sup> el grado de pérdida ósea en este tipo de lesiones es siempre grande; puede ser necesaria la elevación de un colgajo para determinar la etiología de la lesión.<sup>34</sup>

Se puede encontrar una mezcla de datos diagnósticos de las lesiones que se describieron anteriormente. Ya que muchos de los procesos patológicos tienen los mismos síntomas y el examen de sensibilidad pulpar puede indicar falsos positivos o falsos negativos, es responsabilidad del odontólogo haber un balance objetivo de los síntomas y las pruebas de diagnóstico para lograr el mejor diagnóstico y tratamiento.

La historia dental es crucial para obtener información válida de las características iniciales de la lesión, que son el resultado de un proceso dinámico. Los síntomas pueden ser bien definidos hacia el lado endodóncico o hacia el lado periodontal al principio, pero cuando el odontólogo evalúa la lesión el diagnóstico puede cambiar. Una boca sana sin pérdida de la inserción y con reconstrucciones abundantes es un escenario endodóncico, un así es imposible determinar la condición histológica de la pulpa a través de exámenes clínicos, el examen pulpar es muy útil en dientes sin tratamiento de conductos. Una boca que no es higiénica y muestra pérdida de la inserción en muchos dientes, sin reconstrucciones pero con puntos de sondeo profundo generalizados es un escenario periodontal (Tabla. 2).<sup>13,28</sup>



El tratamiento periodontal se llevará acabo únicamente si el diente responde dentro de los límites normales de sensibilidad pulpar y no hay signos que hagan dudar la valides del examen de sensibilidad.<sup>28</sup>

El pronóstico en dientes multirradiculares depende en gran medida de la extensión de la destrucción del componente periodontal. Así mismo el paciente presenta grados variables de necrosis pulpar o fracaso en su tratamiento endodóncico, también depósitos de placa, cálculo dental y periodontitis.<sup>1,28</sup>

	Localización.	Caries. Restauraciones.	Prueba pulpar.	Sondeo estrecho.	Sondeo amplio.	Percusión. Palpación.	Fistula.	Tratamien to.
Endo.	+	+	+	+	-	+	-	Endo.
Endo + secundaria Perio.	+	+	-	+	-	+/-	+	Endo.
Perio.	-	-	+	-	+	-	-	Perio.
Perio + secundaria Endo.	-	-	-	-	+	+	-	Endo- Perio.
Endo- Perio.	+/-	+/-	-	+/-	+/-	+/-	+/-	Endo- Perio.

**Tabla 2. Escenario endodóncico y periodontal.<sup>28</sup>**

## **9. FALSA LESIÓN ENDODÓNCICA CON AFECTACIÓN PERIODONTAL.**

### **9.1 Fracturas radiculares verticales.**

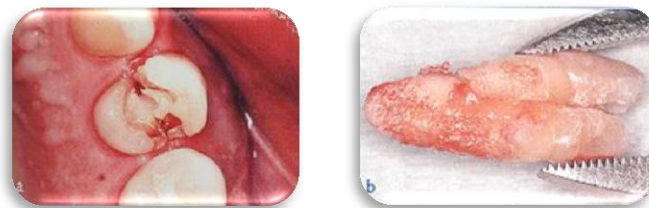Dentro de este campo de lesiones podemos englobar a las fracturas radiculares verticales (Fig. 30). Este tipo de fracturas son accidentes causados por el dentista o el paciente, por diferentes razones.

El diagnóstico puede ser difícil por la falta de signos y síntomas específicos y/o signos radiográficos. Los síntomas pueden aparecer después de que la fractura ha sido producida y se describen diversos factores etiológicos que pueden estar involucrados. Generalmente su diagnóstico se da años después de que el procedimiento endodóncico y protésico han sido completados.

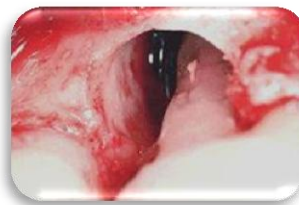A pesar de la inversión de tiempo y esfuerzo en el tratamiento, el pronóstico del diente frecuentemente es muy bajo y la única opción resulta ser la extracción. La decisión de extraer el diente se debe hacer lo más rápido posible para lograr preservar la mayor cantidad de estructura ósea, especialmente si en un futuro el plan de tratamiento es un implante.

Se ha reportado que la frecuencia de fracturas radiculares verticales es de 11-20%. Siendo los dientes más afectados los premolares maxilares y raíces mesiales de molares mandibulares. La etiología es una mezcla de factores predisponentes y iatrogénicos. Entre los factores predisponentes se puede incluir la anatomía del diente; traumatismos y caries (que incrementan el riesgo de microfracturas dentinarias y la posterior propagación de estas); la deshidratación y degeneración de las fibras de colágeno después de un

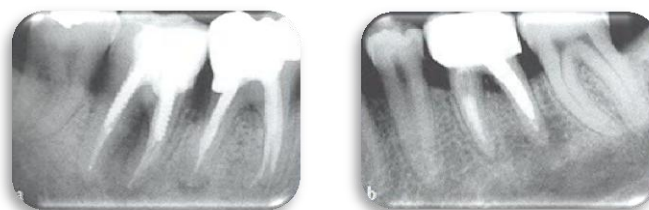tratamiento endodónico; reconstrucciones extensas; la pérdida de soporte alveolar; y la edad. Los factores iatrogénicos abarcan: La remoción excesiva de dentina durante el tratamiento de conductos; la aplicación de presión desproporcionada durante la compactación lateral en la obturación de un conducto (Fig. 31), el aumento exorbitante del conducto para la colocación o el diseño erróneo de postes (Fig. 32), microfracturas preexistentes, restauraciones en oclusión traumática y restauraciones desajustadas.<sup>28</sup>



**Figura 30. (a) y (b) Premolar maxilar, con su pequeña dimensión mesio-distal en comparación vestibulo-palatina son más propensos a fractura radicular vetical.<sup>28</sup>**



**Figura 31. Fractura radicular vertical de molar debido a excesiva presión durante la compactación lateral.<sup>28</sup>**



**Figura 32. (a) y (b) El uso innecesario de un poste metálico grande para la rehabilitación debilita la estructura del diente y puede causar la fractura radicular vertical.<sup>28</sup>**

## 9.2 Diagnóstico de las fracturas radiculares verticales.

El diagnóstico ofrece problemas particulares, los signos y síntomas asociados a las fracturas radiculares son de carácter distinto y en ocasiones resulta difícil diferenciarlos de los de carácter pulpar y periodontal (Fig. 33).<sup>1,13</sup>

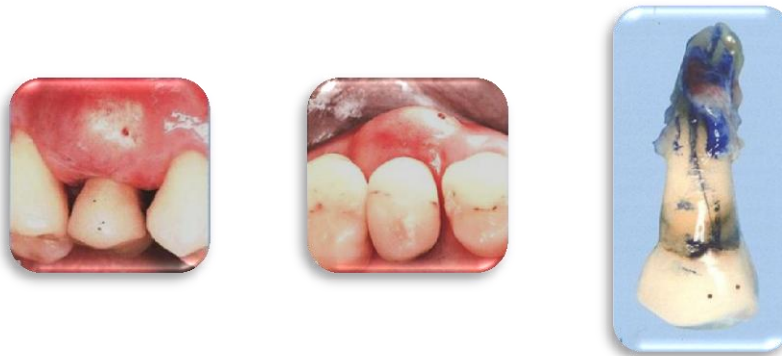


Figura 33. (a), (b) y (c) Un segundo premolar y sondeo a lo largo de la fractura radicular vertical. (d) Después de la extracción, por uso de azul de metileno se identificó la línea de fractura.<sup>28</sup>

Radiográficamente puede existir un ligero ensanchamiento del ligamento periodontal<sup>7,28</sup> o un especie de “conducto lateral” con destrucción ósea laterorradicular delimitada simulando una lesión endodóncica por necrosis pulpa de un conducto lateral. También puede afectar dos lados; a veces, después de la remoción del material de obturación, las fracturas radiculares verticales se pueden observar clínica y radiológicamente.<sup>28</sup>

Puede haber una destrucción ósea laterorradicular que comunica la superficie radicular afectada por la fractura hacia la cresta ósea; esto crea dos patrones radiológicos diferentes:

- Un halo en forma de pera, significa la combinación de lesión laterorradicular y periapical, que representa la proyección del daño excesivo hacia la cortical del hueso. Este tipo es el más frecuente (Fig. 34).
- La apariencia de “lesión periodontal” es una resorción angular de la cresta ósea a lo largo de la raíz en uno o ambos lados sin involucrar el área periapical, este patrón radiolúcido también se encuentra en la enfermedad periodontal o en perforaciones accidentales.<sup>28</sup>

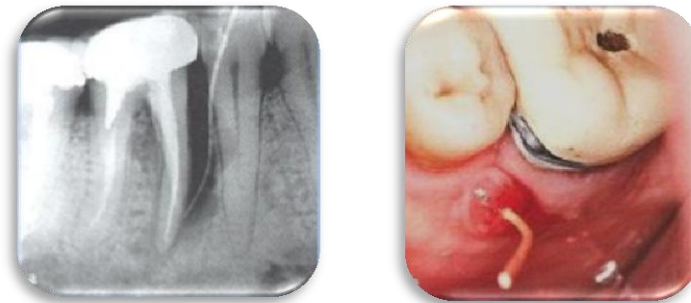


Figura 34. (a) y (b) Primer molar con fractura radicular vertical en el tercio apical, fístula cervical.<sup>28</sup>

La fractura radicular se puede identificar fácilmente solo cuando las porciones se han separado y al tomar una radiografía el ángulo del rayo incidente coincide con el plano de la fractura.<sup>28</sup>

El clínico se puede apoyar de la prueba de presión oclusal, por medio de un algodón, rama de naranja,<sup>36</sup> en la actualidad existen dispositivos diseñados especialmente para esta prueba como el Tooth Slooth,<sup>1</sup> se coloca cúspide por cúspide o bien sobre la cara oclusal esto para simular un bolo

alimenticio y permite ejercer presión sobre la superficie masticatoria; (Fig. 35) arroja síntomas de entre los que destacan: periodontitis apical, absceso apical y las fractura radiculares verticales.<sup>7,36</sup>

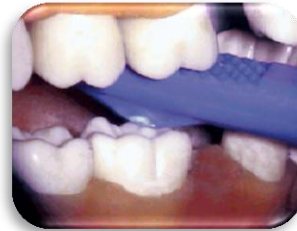

Figura 35. Prueba de mordida. Implemento: Tooth Slooth.<sup>1</sup>

Al sondeo se presenta una bolsa estrecha que se extiende a lo largo de la fractura (Fig. 36). A diferencia a un paciente con enfermedad periodontal que presentará un sondeo profundo generalizado con pérdida de la inserción entre otras.<sup>7,13,28</sup> A excepción del absceso periodontal que presenta el mismo patrón.

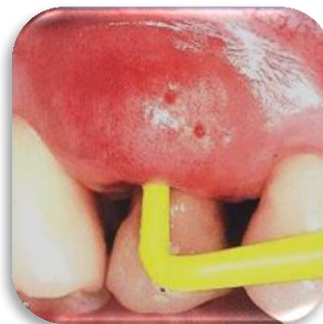

Figura 36. Sondeo a lo largo de la fractura.<sup>28</sup>

Si el defecto periodontal afecta un solo lado de la raíz la fractura es incompleta y si el defecto afecta ambos lados de la raíz será una fractura completa.<sup>7,28</sup>

## 10. ASPECTOS MICROBIOLÓGICOS.

### 10.1 Microbiología del conducto.

El interés de las investigaciones se centra en saber la composición de la microbiota de los conductos radiculares con presencia de síntomas y signos clínicos o radiográficos.<sup>8</sup>

Sassone y cols. Por técnica hibridación DNA-DNA, evaluaron la composición de la microbiota de conductos radiculares en dientes sintomáticos con infección primaria, las especies bacterianas más frecuentes fueron, *Fusobacterium nucleatum*, *Veillonella párvula*, *Treponema vincentii*, *T. socranskii*, *Enterococcus faecalis* y *Camphylobacter gracilis*.<sup>32,8</sup> En formas clínicas asintomáticas la microbiota predominante era diferente: *F. nucleatum*, *E. faecalis* *Eubacterium saburreum* y *Neisseria mucosa*. En las dos etapas clínicas asintomático o sintomático, las bacterias presentes serán *Fusobacterium nucleatum* y *Enterococcus faecalis*. Con una técnica similar se investigaron dientes con presencia de fístula. Cuando existe fístula se eleva la tasa de *F. nucleatum* y de *Porphyromonas gingivalis*.

Gomes y cols. Hallaron una mayor presencia de *Gemella morbillorum* en infecciones primarias (en el 38%) y en casos resistentes al tratamiento (en un 8%).<sup>8</sup>

Los dientes con pulpa necrótica presentan una flora polimicrobiana, caracterizada por una amplia variedad de combinaciones de bacterias, un promedio entre 4 y 7 especies por conducto, predominando los microorganismos anaerobias en una proporción aproximadamente igual de gram-negativas y gram-positivas.<sup>25</sup>

En tratamientos endodóncicos en los que se ha presentado el fracaso, también son frecuentes la presencia de bacterias gram-positivas. *Enterococcus faecalis*, *sptreptococcus spp*, *Actinomyces spp*.<sup>8</sup> Presencia de hongos. *Candida albicans* y alguna gram-negativa. *Pseudomona aeruginosa*.<sup>8,4</sup> Así mismo el papel que puede desempeñar la irritación de los diferente cementos de obturación y la interacción de estos con la microbiota.<sup>22</sup>

## 10.2 Microbiología de las lesiones endo-periodontales.

Los factores etiológicos en la evolución de las lesiones endo-periodontales pueden ser de diversa naturaleza, sin embargo es ampliamente aceptado que las bacterias y sus productos son la causa principal<sup>21,34</sup> de la necrosis pulpar y de lesiones del periápice (Kakehashi et al.1965, Möller et al.1981, Takahashi.1998).<sup>25</sup>

Las características del espacio pulpar permiten una simbiosis especial con las bacterias, principalmente anaeróbicas. Con el tiempo esto resulta en una concentración alta de *Bacteriodes* y *Bacillus* gram-positivos, con una relación simbiótica extrema, y un número reducido de bacterias de una o dos familias dominantes (Fig. 37 y 38).<sup>28</sup>



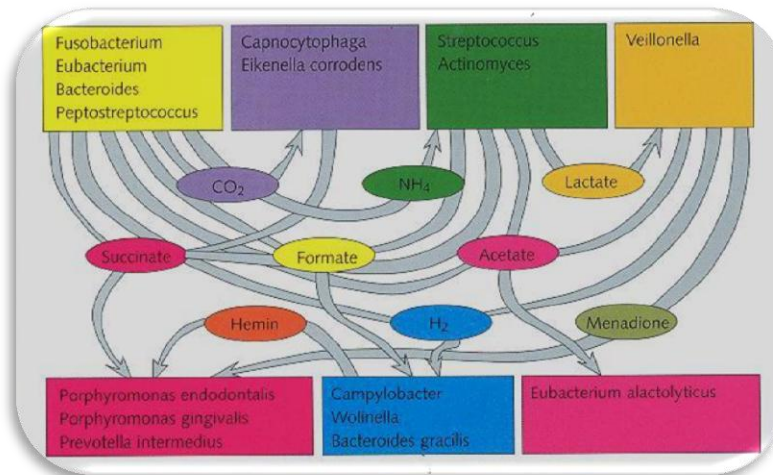


Figura 37. Relación simbiótica entre las diferentes especies: los metabolitos que secretan unas son utilizados por otras como alimentos.<sup>28</sup>

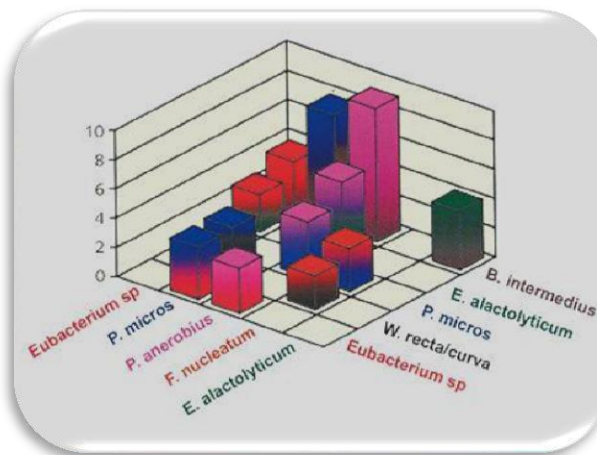


Figura 38. Asociaciones entre especies bacterianas predominantes en las infecciones del conducto radicular. Tres indican la asociación positiva entre dos especies.<sup>28</sup>

En la enfermedad pulpar se encuentra una microbiota parecida a la de la enfermedad periodontal, predominando las bacterias anaerobias siendo los géneros más prevalentes *Fusobacterium*, *Porphyromonas*, *Prevotella*, *Peptostreptococcus* y *Eubacterium*. También son frecuentes *Capnocytophaga*, *Lactobacillus* y espiroquetas.<sup>7</sup> *Campylobacter gracilis* y *C. rectus* han sido recuperados en diferentes formas de enfermedad

periodontal, con actividad potencialmente patógena; así mismo con valores de prevalencia variable en infecciones endodóncicas.<sup>32</sup>

En contraste con la flora polimicrobiana de necrosis pulpar, en la periodontitis apical se ha detectado una microflora con característica monoinfecciosa con el predominio de microorganismos gram-positivos, en aproximadamente proporciones iguales entre facultativos y anaerobios obligatorios.<sup>25</sup>

Entre las bacterias asociadas con la enfermedad pulpar y periodontal presentes al mismo tiempo encontramos *Actinobacillus actinomycetemcomitans*, *Tannerella forsythensis*, *Eikenella corrodens*, *Fusobacterium nucleatu*, *Porphyromonas gingivalis*, *Prevotella intermedia* y *Treponema denticol*. De modo que los patógenos periodontales a menudo acompañan a las infecciones endodóncicas y viceversa lo que apoya la idea de que la interrelación endo-periodontal son vías esenciales para el desarrollo de ambas enfermedades.<sup>4</sup>

La presencia y persistencia de hongos como *Candida albicans* principalmente, está asociada a éstas en enfermedades asintomáticas en especial a tratamiento de conductos con fracaso y periodontitis.<sup>4,8,15</sup> También han sido detectadas *Candida guilliermondii*, *Candida incospicia* y *Rodotorula mucilaginosa*.<sup>23</sup>

Los virus a menudo se presentan en pacientes con enfermedad periodontal, pudiendo encontrar frecuentemente al Virus del herpes simple<sup>4,23</sup> en el fluido crevicular y en biopsias gingivales de lesiones periodontales,<sup>23</sup> Cytomegalovirus<sup>4,23</sup> hallados en bolsas periodontales y el virus<sup>23</sup> Epstein-Barr tipo I <sup>4,23</sup> detectado en más de 40% de bolsas

periodontales. La presencia de virus en la pulpa dental ha sido reportada en pacientes con SIDA, virus VIH en lesiones periapicales.<sup>23</sup>

### 10.3 Biofilm.

Rocha y cols. Mediante por medio del estudio con el uso de microscopía electrónica de barrido investigaron la presencia de *biofilms* bacterianos en superficies externas de la zona apical radicular en dientes primarios, con o sin imagen de lisis periapical. Solo observaron *biofilms* en dientes con patología perirradicular, lo mismo que puede ser observado en dientes permanentes.<sup>8</sup>

El *Biofilm* a menudo es beneficioso para las bacterias e importante para las características de las bacterias vivir en él. Costerton y cols. Refirieron que las infecciones de la biopelícula, se desarrollan sobre superficies inertes o sobre tejido necrótico, comúnmente sobre aparatos médicos y fragmentos de tejido necrótico. Además sugieren que las biopelícula crecen lentamente y que las infecciones de las mismas producen, con frecuencia lentamente, síntomas obvios.<sup>10</sup>

La formación del *biofilm*, al coagregarse distintas especies bacterianas dificulta la acción de los antibióticos.<sup>8</sup> Los antibióticos generalmente mejoran los síntomas agudos, dando lugar a la liberación de células planctónicas de la biopelícula,<sup>10</sup> sin embargo no puede matar las bacterias completamente dentro de la biopelícula.<sup>10,8</sup> La caries y la periodontitis marginal están producidas por la biopelícula de la placa dental.<sup>10</sup>

Por lo general, los principales factores etiológicos de la patología pulpar y periapical, son las bacterias, sus productos metabólicos y los residuos del tejido pulpar necrótico infectado que queda en los conductos

laterales, túbulos dentinarios o en los espacios entre la pared del conducto radicular y los materiales de obturación,<sup>8,10,25</sup> cuando no se mantiene un correcto control de la asepsia del conducto durante el tratamiento (Siren et al.1997).<sup>25</sup> De modo que si las bacterias de los conductos radiculares infectados pueden invadir la zona extrarradicular, vía foramen apical o los túbulos dentinarios, pueden formar una biopelícula bacteriana, ellas y sus componentes pueden jugar un papel etiológico en la periodontitis refractaria y crónica.<sup>8,10</sup>

## 11. DIAGNÓSTICO.

El diagnóstico de las lesiones endo-periodontales constituye todo un reto. Requiere de un análisis minucioso. El odontólogo se enfrenta a menudo con el dilema de valorar con precisión los signos y síntomas de las lesiones pulpares y periodontales.<sup>1,24</sup>

Como ya se ha mencionado antes, la pérdida dental es en más de un 50% por enfermedades pulpares y periodontales. Su diagnóstico es a menudo problemático puesto que el estudio de estas patologías se ha realizado como entidades separadas y cada una puede simular clínicamente a la otra;<sup>1</sup> un diente puede tener los signos y síntomas de origen periodontal y/o pulpar;<sup>3</sup> por lo tanto algunos estudios sugieren que estas dos enfermedades pueden influirse etiológicamente en la progresión de la otra.<sup>1</sup> Las señales clínicas no suelen ser tan claras pero una interrelación entre la patología pulpar y periodontal ya puede estar desarrollándose, tomando en cuenta la amplitud de las vías de comunicación entre ambas estructuras.<sup>24</sup> De modo que no existe una separación obvia entre los dos tipos de lesiones y tanto clínica como radiográficamente parecen ser lo mismo.<sup>1</sup>

*“El diagnóstico debe basarse en la combinación de, la historia obtenida del paciente, los hallazgos del examen clínico, de las observaciones radiográficas y del resultado de algunas pruebas complementarias. Estas pruebas generalmente se relacionan con la determinación de la presencia o ausencia de vitalidad pulpar, el uso de contrastes radiográficos, el tipo de comunicación con la imagen gingival y el análisis microbiológico.”<sup>29</sup>*

En la (Tabla. 3) se resume el diagnóstico diferencial entre las lesiones pulpares y periodontales.<sup>1</sup>

Diagnóstico diferencial entre las la enfermedad pulpar y la periodontal.		
	ENFERMEDAD PULPAR.	ENFERMEDAD PERIODONTAL.
Clínica.		
Causas.	Infección de la pulpa.	Infección periodontal.
Vitalidad.	No vital.	Vital.
Restauración.	Profunda o extensa.	Sin relación.
Placa/cálculo.	Sin relación.	Causa primaria
Inflamación.	Aguda.	Crónica.
Bolsas.	Única, estrecha.	Múltiples, ensanchamiento coronal.
pH.	A menudo ácido.	Por regla general alcalino.
Traumatismos.	Primarios o secundarios.	Son un factor contribuyente.
Microorganismos.	Escasos.	Complejos.
Radiología.		
Patrón.	Localizado.	Generalizado.
Perdida de huesos	Más ancho apicalmente.	Ensanchamiento coronal.
Periapical.	Radiotransparente.	A menudo sin relación.
Perdida de hueso vertical.	No.	Sí.
Histopatología.		
Epitelio de inserción.	Ausencia de migración apical.	Presencia de migración apical.
Tejidos de granulación.	Apical (mínimos).	Coronal (mayores). Cierto grado de recesión.
Encías.	Normal.	
Terapia	Terapia de conductos.	Tratamiento periodontal.
Tratamiento.		

**Tabla 3. Diagnóstico diferencial entre la enfermedad pulpar y periodontal. <sup>1</sup>**

## 11.1 Procedimientos de diagnóstico.

Previamente a cualquier tratamiento, se debe reunir la información referente a síntomas y signos, así como de los antecedentes de enfermedad dental y personal, para después poder combinar ésta con los resultados del examen clínico. De este modo poder idear el plan de tratamiento que lleve a la resolución del problema.<sup>36</sup>

Es fundamental el conocimiento de la enfermedad así como de sus manifestaciones clínicas y radiográficas. El manejo de diferentes modalidades de terapéuticas, una mente inquisitiva, y sin duda el saber escuchar.

Es tarea del clínico realizar una adecuada interpretación de los datos recolectados para emitir un diagnóstico correcto. Como en toda enfermedad el uso correcto de los medios diagnósticos nos facilitaran el mismo. La naturaleza del dolor a menudo es el primer indicio para determinar la etiología del problema. Más no será siempre la resultante, así que se debe llevar a cabo un procedimiento que nos dirija a la evaluación diagnóstica acertada.<sup>3</sup>

### 11.1.1 Historia clínica.

La *anamnesis*, siempre será el primer paso para llegar a un diagnóstico correcto.

*“La historia clínica médica completa deberá incluir, como referencia, signos vitales; proporcionará advertencias iniciales sobre enfermedades generales no sospechadas, y definirá los riesgos para la salud del personal, a la vez que identificará el*

*riesgo del tratamiento para el paciente. La historia clínica médica deberá actualizarse con regularidad, sobre todo si ha habido modificaciones en el estado de salud del individuo”.*<sup>36</sup>

### 11.1.2 Examen extraoral.

Se debe realizar la examinación extraoral, ya que los cambios inflamatorios que se originan dentro de la boca y se observan extraoralmente, indican problema de diseminación, es importante la examinación del paciente en busca de asimetría facial, inflamaciones circunscritas, cambios de color, abrasiones, heridas, traumatismos o tratamientos previos.<sup>36,34</sup> (Fig. 39). Así como tractos fistulosos de origen odontogénico que pueden abrirse a través de la piel de la cara, el cual cicatrizara una vez tratado el diente causante.<sup>1,34</sup>

Durante la examinación extraoral se deben descartar procesos inflamatorios que se extienden más allá de la zona de la lesión; que puedan estar constituidos por exudado purulento y que requiera de una atención especializada.

El examen extraoral comprende la examinación de cabeza y cuello. En ocasiones suele ser preciso palpar cuando el paciente señala dolor o cuando es evidente una zona de inflamación.<sup>1,36</sup>



Figura 39. (A) Inflamación del espacio entre la encía y la mejilla en el lado izquierdo de la cara de esta paciente, (B) Inflamación del espacio canino izquierdo de la cara que se extiende comprometiendo al ojo izquierdo.<sup>1</sup>



### 11.1.3 Examen intraoral.

El examen intraoral inicia con la valoración general de las estructuras bucales.<sup>36</sup> Debemos llevar acabo la inspección de los carrillos, mucosa oral, lengua, paladar, órganos dentarios etc. para de esta forma poder localizar el órgano dental problema o bien la zona afectada. La mucosa alveolar y la encía adherida deben ser examinadas con detenimiento para detectar cambios de color, textura, la presencia de inflamación, úlceras o fístulas.<sup>1,36</sup> Con frecuencia la presencia de esta última se asocia a un tejido pulpar necrótico.<sup>3</sup> Por ultimo se observarán lesiones cariosas, tratamientos previos, manchas o anormalidades relacionadas con los órganos dentarios incluyendo perdida de los mismos y dientes supernumerarios (Fig. 40).<sup>36</sup>

Mediante este examen visual se logra identificar el diente que está causando la molestia, si es que no ha sido señalado ya por el paciente.

*“En realidad, se registrará el estado general y el cuidado de la boca en su totalidad, junto con la posibilidad de restauración y la importancia estratégica de cada pieza dentaria”.*<sup>36</sup>

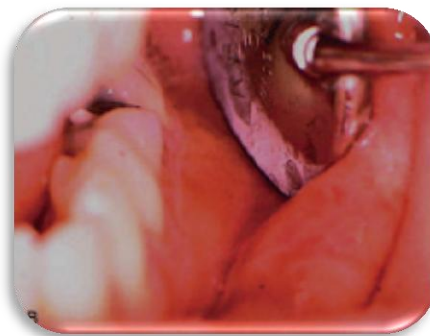


Figura 40. Exploración intraoral.<sup>1</sup>

### 11.1.3.1 Pruebas periodontales.

#### 11.1.3.1.1 Palpación.

La palpación se debe llevar a cabo aplicando una ligera presión digital en la mucosa que recubre las raíces y los ápices dentales. El pulpejo del dedo índice debe ser presionado contra el hueso cortical, lo que permitirá detectar la presencia de inflamación periapical o zonas que producen una respuesta dolorosa (Fig. 41).<sup>13</sup>

*“Además de la reacción de dolor a esta prueba, también se deberá valorar la asimetría y fluctuación de los tejidos que se palpan. En ocasiones, debido al edema excesivo y al dolor intenso que lo acompaña, resulta difícil establecer el diagnóstico de fluctuación (absceso subperióstico)”.*<sup>36</sup>

La inflamación intraoral además de ser visualizada, debe ser palpada para determinar si es difusa o localizada y si es firme o fluctuante; puede presentarse en encía, mucosa alveolar, pliegue mucovestibular, paladar o en la región sublingual.<sup>1</sup>

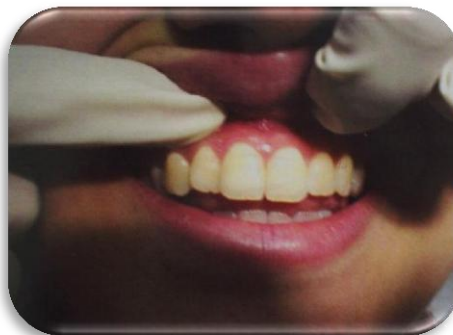

Figura 41. Prueba de palpación.<sup>31</sup>

### 11.1.3.1.2 Percusión.

Este procedimiento es sencillo y se lleva a cabo con el mango de un espejo, se percute con suavidad la superficie oclusal o incisal (vertical); vestibular y palatina o lingual (horizontal) (Fig. 42).<sup>36</sup>

Esta prueba indicará la presencia de una inflamación perirradicular, ya que una respuesta positiva a la percusión vertical u horizontal, nos indicará un proceso de inflamación del ligamento periodontal a nivel apical o cervical que puede ser de origen endodóncico o periodontal. La sensibilidad de las fibras propioceptivas en un ligamento periodontal inflamado ayudará a identificar la localización del dolor. Ésta prueba debe realizarse con cuidado especialmente en dientes muy sensibles.<sup>3</sup>

*“El dolor a la percusión no indica que el diente este necrótico o vital, sino más bien es un signo de inflamación en el ligamento periodontal (es decir, una periodontitis perirradicular aguda). Esta inflamación puede ser secundaria a un traumatismo físico, a un contacto prematuro, a enfermedad periodontal o a la extensión de una patología pulpar al ligamento periodontal”.<sup>1</sup>*

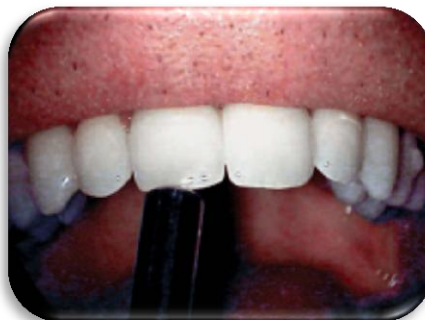

Figura 42. Prueba de percusión de un diente con el extremo posterior de un mango de espejo.<sup>1</sup>

### 11.1.3.1.3 Movilidad.

Esta prueba se lleva a cabo de igual forma que en la percusión, pero con los mangos de dos espejos colocando uno en la cara vestibular y el otro en la cara palatina o lingual. Y se ejerce presión en ambos sentidos para determinar el grado de movilidad (Fig. 43).<sup>1</sup>

La movilidad dentaria puede clasificarse según Miller (1950):

- Grado 0: “Fisiológica”. El diente se mueve dentro de su alveolo de 0.1-0.2 mm en sentido horizontal.
- Grado 1: Aumento en la movilidad de la corona del diente en sentido horizontal, superior a 1 mm.
- Grado 2: Aumento visible del movimiento horizontal superior a 1 mm
- Grado 3: Mayor movilidad del diente en sentido horizontal y vertical.<sup>16</sup>

Al Igual que en la prueba de percusión, la movilidad dentaria no es indicativo de la vitalidad pulpar. Sino del compromiso periodontal del aparato de inserción.<sup>1</sup>

La movilidad dentaria será directamente proporcional a la integridad del aparato de inserción. La movilidad es bastante común en los casos de lesión endodóncica primaria y no debe ser confundida con una movilidad verdadera causada por la destrucción periodontal.<sup>3</sup> En los casos de lesión endodóncica primaria, la movilidad se resuelve a lo largo de la primera semana de iniciar el tratamiento de conductos.<sup>1,3</sup>

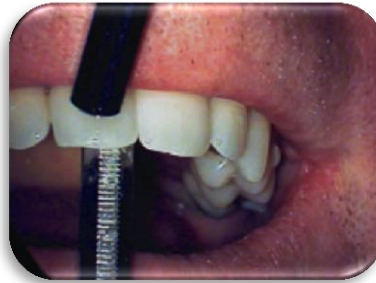

Figura 43. Prueba de movilidad de un diente utilizando los extremos posteriores de dos mangos de espejos.<sup>1</sup>

#### 11.1.3.1.4 Sondeo.

Esta prueba se lleva a cabo con el empleo de sondas periodontales calibradas con las que el clínico debe medir la profundidad de las bolsas periodontales en la zona mesial, media y distal, de la cara vestibular, lingual o palatina del diente, anotando la profundidad en milímetros.<sup>1</sup>

Cuando un paciente presenta una inflamación localizada que involucra al surco gingival puede ser difícil determinar si esta se debe a una lesión de origen periodontal o endodóncica.<sup>3</sup>

La comunicación con el margen gingival, asociada a señales de inflamación gingival, retenciones de placa bacteriana y aumento de profundidad clínica sondeable, indican una naturaleza periodontal, pero pueden enmascarar una posible influencia endodóncica.<sup>24</sup>

La inflamación por lo regular se encuentra por la parte vestibular pero en ocasiones se puede encontrar de lado lingual o palatino.<sup>3</sup> Una bolsa solitaria profunda en ausencia de enfermedad periodontal puede indicar una lesión de origen endodóncico.<sup>24</sup> Por lo regular todas las zonas sondeadas

son normales a excepción del área de drenaje que presentará una profundidad de sondeo mayor (Fig. 44).<sup>3</sup>

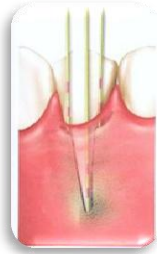

Figura 44. Sondaje en V.<sup>28</sup>

Han sido distinguidas para su diagnóstico diferencial, las lesiones endodóncicas como estrechas y difíciles de sondear, y las lesiones periodontales como anchas y fácilmente sondeables.<sup>24</sup>

La evaluación de la involucración de la furcación en dientes multirradiculares, debe ser contemplada ya que los tejidos de sostén pueden estar comprometidos. Las lesiones de la furcación se exploran con una sonda periodontal curva graduada (sonda de Nabers) (Fig. 45).

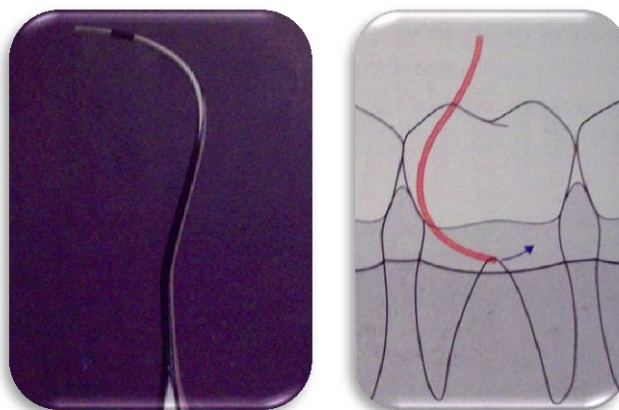


Figura 45. La lesión de la furcación se explora con una onda periodontal curva graduada cada 3 mm (sonda de Nabers).<sup>16</sup>

Las lesiones de la furcación se clasifican como “superficial” o “profunda” según la penetración de la sonda:

- Grado I: Profundidad de sondeo  $\geq 3$  mm desde una o dos entradas.
- Grado II: Profundidad de sondeo  $> 3$  mm en por lo menos una entrada de la furcación o combinada con una de grado I.
- Grado III: Profundidad de sondeo  $> 3$  mm en dos entradas de la furcación; representan una destrucción “de lado a lado” de los tejidos de sostén de la furcación.<sup>16</sup>

### 11.1.3.2 Pruebas de sensibilidad pulpar.

La evaluación de la sensibilidad pulpar es de gran importancia para el diagnóstico diferencial de las lesiones endo-periodontales y se lleva a cabo con la utilización de pruebas de sensibilidad pulpar.<sup>24,29</sup>

Las pruebas de sensibilidad pulpar más usadas son las térmicas (calor y frío) (Fig. 46). La determinación del estado pulpar puede realizarse con un estímulo térmico frío, la posibilidad de que una reacción negativa represente una necrosis pulpar es del 90%.<sup>29</sup> La presencia o ausencia de tejido vital en dientes unirradiculares se puede determinar con confianza, sin embargo este grado de confianza no se puede atribuir a las respuestas de un diente multirradicular.<sup>3,24</sup>

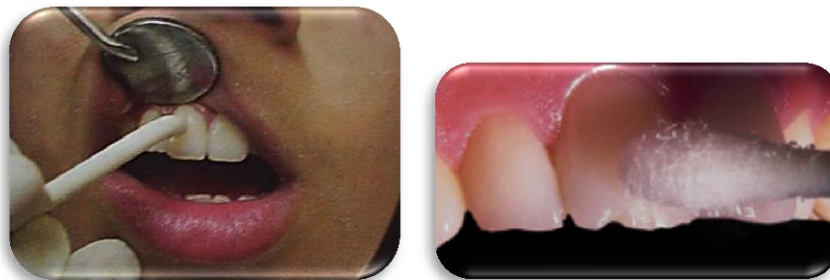

Figura 46. Pruebas de calor<sup>31</sup> y frío.<sup>1</sup>

Los avances tecnológicos han permitido la aplicación de nuevos procedimientos de diagnóstico como: La *flujometría por Laser Doppler*, que permite medir el flujo sanguíneo en los sistemas vasculares del tejido pulpar<sup>1,36</sup> y, con ello, el grado de vitalidad pulpar, el principio establece que el haz de luz infrarrojo, altera su frecuencia con el movimiento de los glóbulos rojos, pero permanecerá inalterado a su paso por un tejido estático;<sup>1</sup> *oximetría de pulso*, de igual forma es un método no invasivo para determinar el flujo sanguíneo por medición de concentración de oxígeno en la sangre y el pulso, el principio, es la detección de hemoglobina oxigenada y desoxigenada al paso de dos longitudes de onda transmitidas por un diodo fotoeléctrico;<sup>1</sup> y la resonancia magnética. Técnicas prometedoras pero de dudosa perspectiva para su uso generalizado.<sup>1,29</sup>

La ausencia de vitalidad pulpar o la presencia de tratamiento de conductos inadecuado, indican la necesidad de tratamiento o retratamiento de conductos cuando se presentan lesiones combinadas.<sup>29</sup>

### 11.1.3.3 Examen radiográfico.

Hoy en día el odontólogo de práctica general puede valerse de distintos métodos radiográficos para la evaluación diagnóstica, para este examen es útil el uso de radiografía dentoalveolar, oclusal, ortopantomografía o bien el uso de radiografía digital;<sup>24,29</sup> esta última tiene la capacidad de capturar, visualizar y almacenar imágenes radiográficas que no se dañan con el paso del tiempo, no emplea películas radiográficas sino un sensor que captura la imagen creada por la fuente de radiación,<sup>1</sup> el uso de tomografía Axial Computarizada; que le permite al clínico observar una imagen tridimensional virtual y con posibilidades de innumerables rotaciones para tratar de mejorar la visión e interpretación anatómica de las estructuras y de la patología (Fig.47).<sup>1,19</sup>



El examen radiográfico presenta limitantes, pero su uso para establecer el diagnóstico de lesiones endo-periodontales radica en el completo análisis de la imagen de la pérdida ósea y su localización, así como de la presencia de restauraciones profundas, recubrimiento pulpar, pulpotomías o tratamiento de conductos previo.<sup>24,29</sup>

A menudo las fases iniciales de la resorción ósea de origen endodónico en la zona del periápice se limita solo al hueso esponjoso por lo tanto es poco detectable dicho proceso a menos que el hueso cortical se vea afectado.<sup>3</sup>

Áreas de rarefacción ósea a nivel de la furcación con nivel normal en las crestas proximales generalmente representan un origen endodónico; Hirsch y Clarke (1993) creen que esta situación se pueden aplicar a las pérdidas óseas estrictas, localizadas a lo largo de la raíz en cualquier zona, si el hueso alveolar proximal adyacente presenta características normales.<sup>24,29</sup>

*“Cuando hay pérdidas óseas marginales, especialmente las más profundas y angulares en dientes aislados, con el contorno apical del ligamento periodontal normal o levemente ensanchado y con imagen difusa de la lámina dura; si en el diente no hay factores que causen agresión a la pulpa, como caries o restauraciones profundas y la prueba de la sensibilidad es negativa, se puede concluir que es posible, que la enfermedad periodontal haya estado sobre la pulpa. Sin embargo, lo más indicativo de la influencia periodontal, es la observación, en el aspecto radiográfico, de un estándar de distribución de la pérdida ósea más generalizado, que incluso*

*podría ser, parte de un cuadro de periodontitis agresiva, pero relacionada con factor de influencia pulpar<sup>29</sup>*

Cuando hay evidencia radiográfica de que la pérdida de hueso se extiende a nivel de la cresta ósea o cerca del ápice del diente, la radiografía es de poco valor en la determinación de la causa.<sup>3</sup>

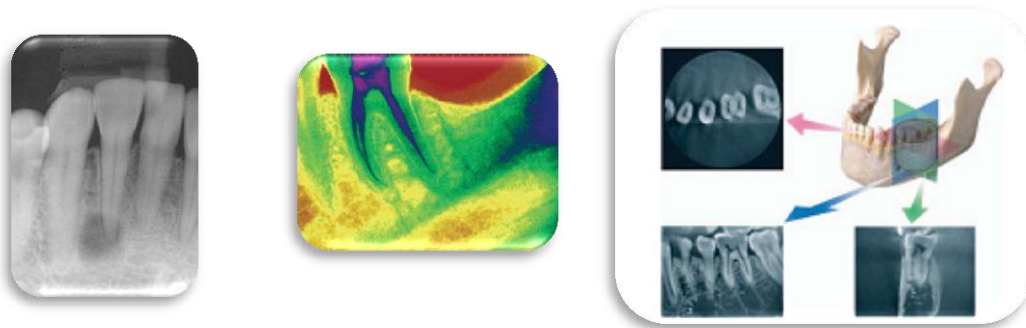


Figura 47. (a) Radiografía dentoalveolar convencional, (b) Radiografía digital, (c) Tomografía axial computarizada Cone Beam.<sup>1</sup>

#### 11.1.3.4 Fistulografía.

La fistulografía es una técnica radiográfica por medio de la cual se logra seguir el trayecto fistuloso desde la superficie externa hasta el inicio de la lesión,<sup>3</sup> gracias al uso de un medio de contraste radiográfico.<sup>24,29</sup> El seguimiento se realiza mediante la inserción de un material radiopaco semirrígido a lo largo del trayecto hasta encontrar resistencia y es tomada la radiografía, lo que revelara el trayecto de fistuloso y el origen del proceso inflamatorio.<sup>3,24,29</sup> Los materiales comúnmente utilizados son los conos de gutapercha (Fig. 48).<sup>3</sup>

A menudo el exudado inflamatorio puede viajar a través de los tejidos y estructuras que ejerzan menor resistencia y abrir a mucosa oral o la piel del

rostro, dicho proceso lo conocemos como trayecto fistuloso. Intraoralmente por lo general es visible en la encía vestibular. A veces la enfermedad periodontal o endodóncica puede desarrollar esta vía de drenaje.<sup>3</sup>

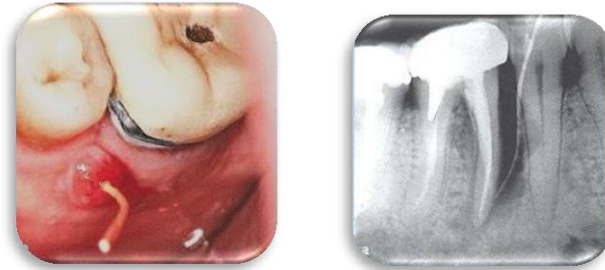

Figura 48. Fistulografía.<sup>28</sup>

## 12. TRATAMIENTO.

### 12.1 Tratamiento de lesión endodóncica primaria.

Puesto que la lesión primaria es un trastorno endodóncico a partir de una pulpa necrótica infectada,<sup>34</sup> que se manifestó a través del ligamento periodontal, en estos casos por lo general se espera una resolución completa del cuadro tras la realización del tratamiento de conductos convencional y no se llevara a cabo ningún tratamiento periodontal,<sup>1</sup> ni quirúrgico endodóncico incluso en presencia de zonas radiolúcidas periapicales extensa o abscesos periodontales (Fig. 49).<sup>27,34</sup> Si la lesión endodóncica primaria persiste, a pesar del correcto tratamiento de conductos, la lesión puede tener afectación periodontal secundaria o puede ser una verdadera lesión combinada.<sup>34</sup>

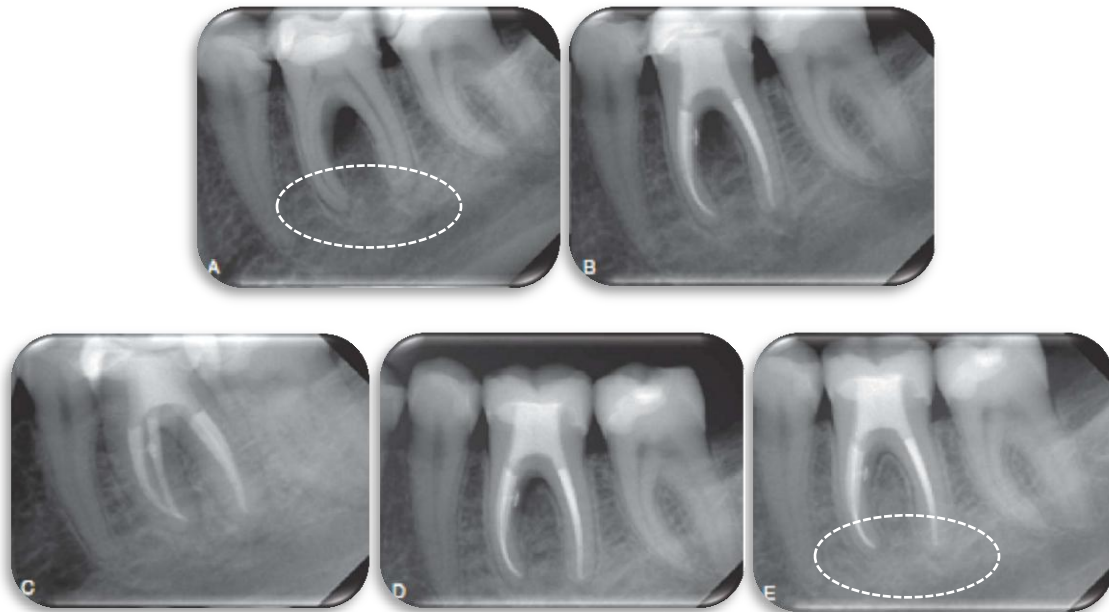


Figura 49. Resolución de la lesión endodóncica primaria después del tratamiento de conductos radiculares convencional adecuado.<sup>1</sup>

Secuencia de tratamiento de una lesión endodóncica primaria:

- Neutralización del contenido toxico/necrótico del conducto(s) radicular.
- Raspado supragingival(es).
- Sellado provisional del conducto(s) radicular(es).
- Raspado subgingival.
- Complementación del tratamiento periodontal.
- Tratamiento endodóncico definitivo.<sup>24</sup>

## **12.2 Tratamiento de lesión endodóncica primaria con afectación periodontal secundaria.**

En estos casos, se lleva a cabo en primer término el tratamiento de conductos, con una excelente limpieza y conformación, posteriormente se lleva a cabo el medicar intraconducto con hidróxido de calcio, que tiene propiedades bactericidas, antiinflamatorias y proteolítica, inhibición de la resorción radicular y una reparación a favor; el colocar una medicación intraconducto también inhibe la contaminación periodontal de conductos ya instrumentados. Ya eliminados los contaminantes, se puede llevar a cabo el tratamiento periodontal.

Los resultados del tratamiento endodóncico deben ser evaluados después de dos o tres meses, tiempo suficiente para la cicatrización de los tejidos y una mejor evaluación de las condiciones periodontales. Solo entonces la terapia periodontal se tomara en cuenta.<sup>34</sup>

La resolución de la lesión endodóncica primaria y de la lesión periodontal secundaria depende del tratamiento de ambas. Si únicamente llevamos a cabo un tratamiento de endodoncia, se espera la curación de tan

solo partes de las lesiones; siempre y cuando dicho tratamiento sea adecuado, el pronóstico dependerá de la gravedad de la enfermedad periodontal y la eficacia de su tratamiento (Fig. 50).<sup>1</sup>

El tratamiento quirúrgico está indicado en dientes con lesiones periapicales que no responden favorablemente con el tratamiento de conductos convencional, así como la persistencia de signos y síntomas; los procedimientos de cirugía incluye, obturación retrógrada<sup>30,11</sup> (en casos en los que el tratamiento de conductos no ofrezca garantías de la correcta obturación tridimensional),<sup>14</sup> premolarización, curetaje apical, apicectomía, amputación o hemisección<sup>14,27,11</sup> acompañado o no por el uso de injertos óseos y membranas de colágeno,<sup>27,11</sup> para la formación de nuevo hueso con técnica de regeneración tisular guiada (RTG)(Fig. 50) etc.<sup>21,11</sup>

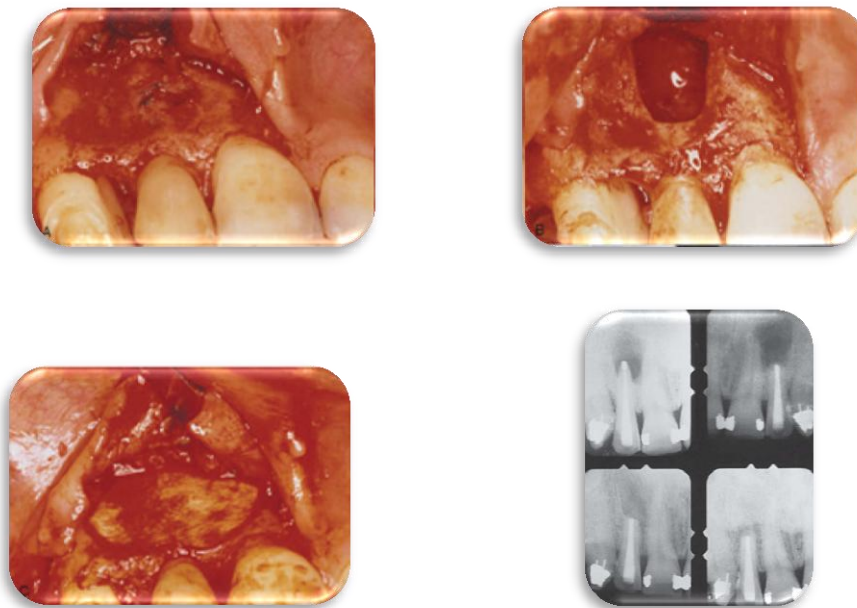


Figura 50. Cirugía endodóncica periapical, usando la combinación de injerto óseo y membrana de colágeno RTG (Regeneración Tisular Guiada). (A) elevación del colgajo vestibular que expone la extensión de la lesión apical. (B) fenestración ósea creada con fresa. (C) el defecto fue reparado con hueso desmineralizado liofilizado (aloinjerto) y cubierto con una membrana de colágeno. (D) Radiografías que muestran las condiciones antes de la cirugía, al momento de la cirugía, 6 y 24 meses después de la cirugía. 24 meses después se muestra una regeneración ósea completa del área quirúrgica.<sup>1</sup>

Secuencia de tratamiento de una lesión endodóncica primaria:

- Neutralización del contenido toxico/necrótico del conducto(s) radicular.
- Raspado supragingival(es).
- Sellado provisional del conducto(s) radicular(es).
- Raspado subgingival.
- Complementación del tratamiento periodontal.
- Tratamiento endodóncico definitivo.<sup>24</sup>

Un pronóstico favorable se obtiene solo cuando el diente se encuentra en un entorno cerrado y protegido.<sup>34</sup>

### **12.3 Tratamiento de lesión periodontal primaria.**

Este tipo de lesión debe ser tratada por primera vez por una fase adecuada de higiene y eliminación de restauraciones que causen problema a la higiene del paciente. Las cirugías periodontales son llevadas a cabo una vez finalizada la fase de terapia de higiene. La terapia periodontal puede inducir la patología pulpar en lesiones que afectan a la bifurcación.

La terapia periodontal puede establecer procedimientos como: Raspado y alisado radicular que tratan a la bolsa periodontal y promover la regeneración de los tejidos de sostén; o bien técnicas quirúrgicas como: Gingivectomía, colgajos desplazados apical, hemisección o resección de la raíz<sup>14,34</sup> etc. En algunos casos el tratamiento de conducto radicular no está indicado a menos que la pulpa dental muestre cambios en las pruebas de sensibilidad pulpar.

La reevaluación debe realizarse periódicamente para descartar posibles problemas endodóncicos de periodontitis retrógrada.<sup>34</sup>

El tratamiento depende de la extensión de la periodontitis, así como de la capacidad del paciente para cumplir con un posible tratamiento crónico y de mantenimiento, al ser este un trastorno exclusivamente periodontal,<sup>1</sup> el pronóstico depende de los resultados obtenidos tras la terapia periodontal.<sup>1,34</sup>

Secuencia de tratamiento de una lesión periodontal primaria:

- Raspado supragingival.
- Neutralización del contenido septico/necrótico del conducto(s) radicular(es)
- Sellado provisional del conducto(s) radicular(es)
- Raspado subgingival
- Complementación del tratamiento periodontal
- Tratamiento endodóncico definitivo.<sup>24</sup>

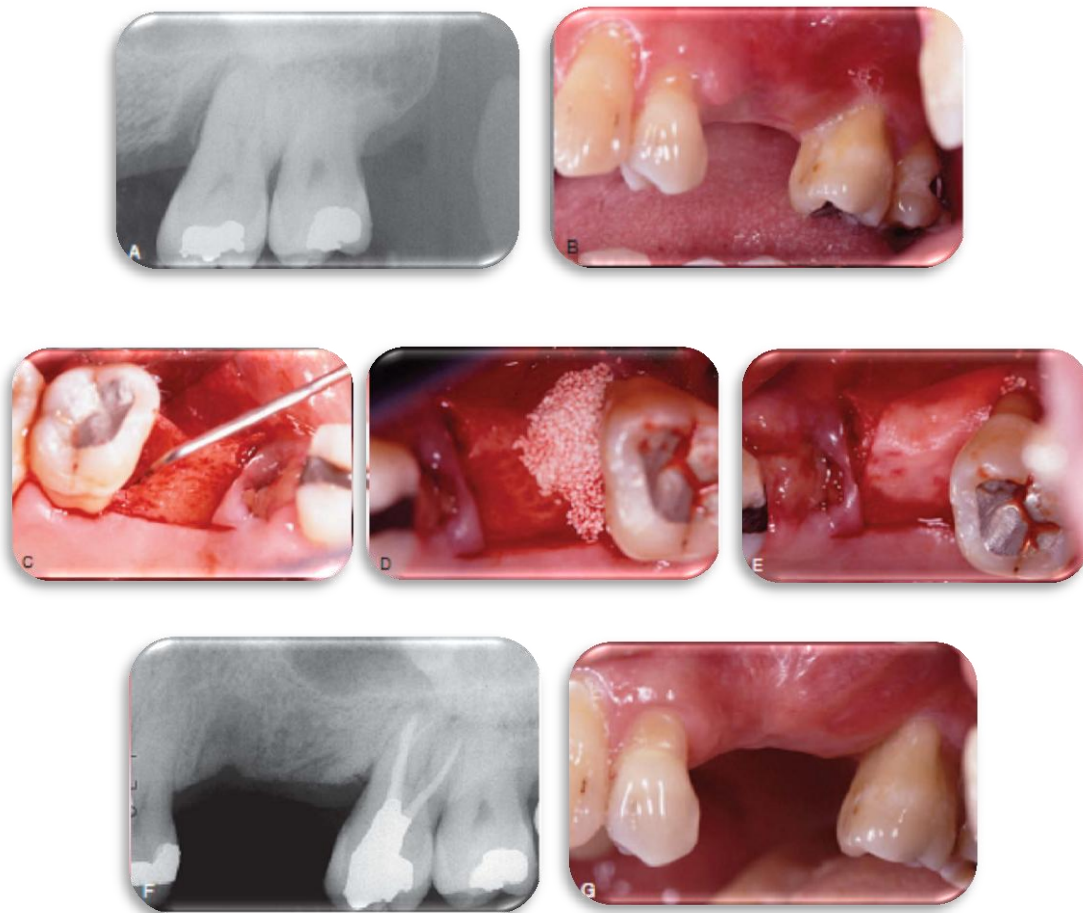
El pronóstico de la lesión periodontal es más pobre que el de una lesión endodóncica y depende de la extensión apical.<sup>34</sup>

#### **12.4 Tratamiento de lesión periodontal primaria con afectación endodóncica secundaria.**

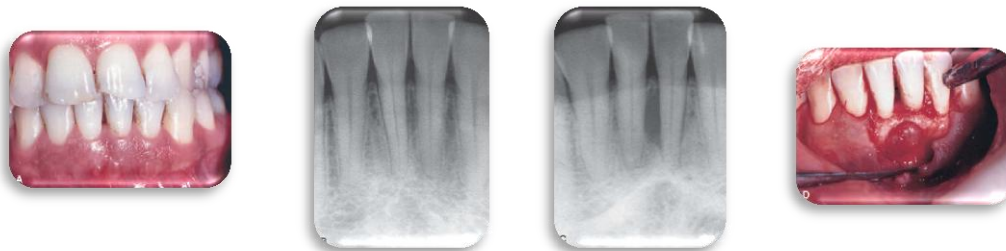Una lesión periodontal primaria temprana con afectación endodóncica secundaria se puede presentar como hipersensibilidad reversible de la pulpa, que puede ser tratada solamente con la terapia periodontal. El tratamiento periodontal erradica los estímulos nocivos y permite la mineralización secundaria de los túbulos dentinarios, lo que permite la resolución de la



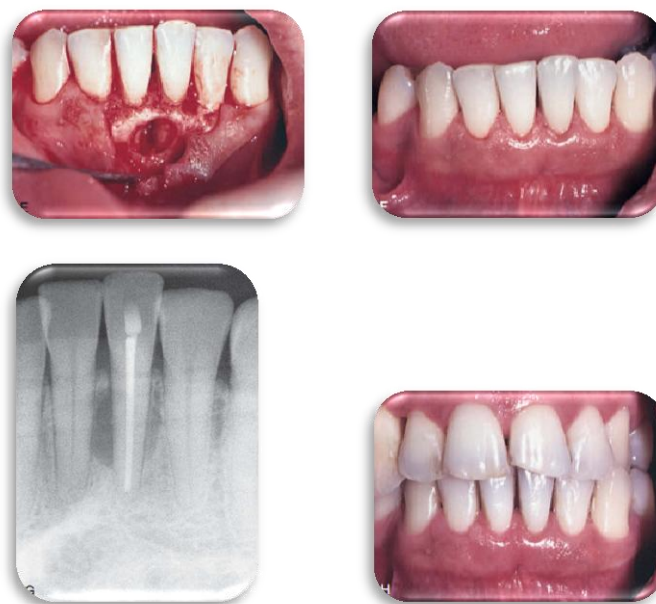hipersensibilidad. Cuando la inflamación pulpar es irreversible, está indicado el tratamiento de conducto.<sup>34</sup> El tratamiento periodontal es una continuación posterior al tratamiento de conductos,<sup>1</sup> en algunos casos la cirugía periodontal es favorable (Fig.,51, 52 y 53).<sup>34</sup>



**Figura 51.** Cirugía periodontal con regeneración ósea guiada. (A) Radiografía inicial, muestra el defecto vertical significativo en la superficie mesial del segundo molar. (B) Fotografía clínica inicial. (C) Colgajo mucoperióstico de espesor total, sonda periodontal que muestra 7 mm de profundidad en el defecto óseo, eliminación del tejido infectado y de granulación. (D) Relleno del defecto con injerto BioOSS® (hueso esponjoso bovino) el paciente fue sometido a tratamiento de conductos radiculares previa intervención quirúrgica. (E) Colocación de membrana Ossix® (colágeno) sobre el injerto. (F) Radiografía 1 año después, muestra la reparación ósea. (G) Fotografía clínica del área intervenida 1 año después del tratamiento.<sup>1</sup>



**Figura 52. Quiste periodontal lateral. (A) Fotografía clínica inicial, (B) Radiografía que muestra una lesión benigna dos años antes, (C) Radiografía que muestra la extensión de la lesión en el momento de la remisión por el periodoncista. (D) Colgajo inicial que muestra la lesión interproximal entre los dientes 31 y 41.<sup>1</sup>**



**Figura 53. (E) La lesión fue enucleada y remitida a estudio histopatológico; diagnóstico de quiste periodontal lateral. (F) Fotografía clínica tres meses después del tratamiento, el diente 31 se encontraba necrótico y con síntoma por lo que fue remitido para su tratamiento de conductos radiculares. (G) Radiografía de seguimiento un año después del tratamiento de conductos y el defecto óseo aún estaba presente. (H) fotografía clínica al año con profundidades al sondeo dentro de lo normal. Se recomendaron citas de control continuas.<sup>1</sup>**

Secuencia de tratamiento de una lesión periodontal primaria con afectación endodóncica secundaria:

- Raspado supraginival.
- Neutralización del contenido séptico/necrótico del conducto(s) radicular(es).
- Sellado provisional del conducto(s) radicular(es).
- Raspado subgingival.
- Complementación del tratamiento periodontal.
- Tratamiento endodóncico definitivo.<sup>24</sup>

### **12.5 Tratamiento de lesión combinada verdadera.**

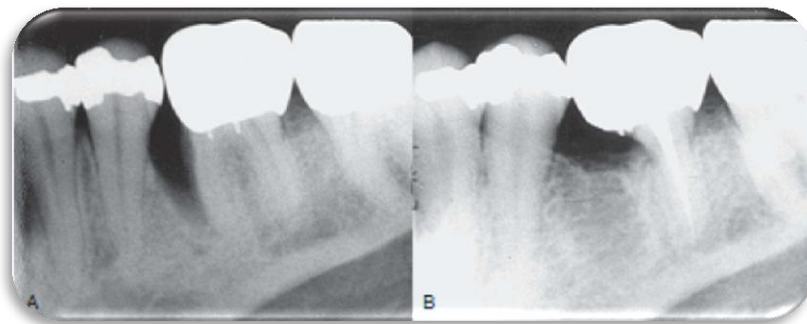
El tratamiento de lesiones combinadas se basa en el diagnóstico diferencial correcto una vez establecido se determina el tratamiento endodóncico o periodontal, independiente o combinado.<sup>29</sup>

Las lesiones combinadas verdaderas deben ser tratadas inicialmente como una lesión endodóncica primaria con afectación periodontal secundaria.<sup>34</sup>

Cuando la enfermedad crónica se encuentra establecida la enfermedad primaria y secundaria deben ser tratadas. Generalmente el tratamiento de conductos precede a la terapia periodontal, la terapia periodontal puede o no ser necesaria, dependiendo del grado de la enfermedad. El restablecimiento completo de los tejidos periodontales se puede esperar después del tratamiento de la enfermedad del tejido pulpar. Sin embargo la resolución de la destrucción tras el tratamiento de la periodontitis crónica es menos predecible.<sup>3</sup>

El pronóstico de una lesión combinada verdadera es pobre, sobre todo cuando la lesión periodontal es crónica y con gran pérdida de tejido de soporte.

El tratamiento quirúrgico incluye técnicas de amputación o hemisección radicular cuando existe la posibilidad de mantener las raíces (Fig. 54).<sup>14</sup> El pronóstico también puede mejorarse mediante técnicas de aumento de soporte óseo, lo que se puede lograr mediante injertos y regeneración tisular guiada. Estas opciones de tratamiento se basan en la respuesta al tratamiento convencional periodontal y endodóncico en un periodo de tiempo prolongado.<sup>34</sup>



**Figura 54.** Resección radicular para corregir el defecto endodóncico y periodontal. (A) radiografía preoperatoria que evidencia la lesión periodontal en la cara mesial. El tratamiento de conductos se realizó antes de la resección quirúrgica de la raíz mesial. (B) radiografía de seguimiento 5 años después, muestra el buen estado de la raíz distal.<sup>1</sup>

El tratamiento de lesiones combinadas endodóncicas y periodontales no difiere de aquel que se lleva a cabo cuando las enfermedades se dan por separado.

Secuencia de tratamiento de una lesión combinada verdadera:

- Neutralización del contenido toxico/necrótico del conducto(s) radicular.
- Raspado supraginival(es).
- Sellado provisional del conducto(s) radicular(es).
- Raspado subgingival.
- Complementación del tratamiento periodontal.
- Tratamiento endodóncico definitivo.<sup>24</sup>

En los casos agudos, es de suma importancia delimitar la fuente de dolor y/o inflamación para poder diagnosticar si el problema es endodóncico o periodontal, y el problema debe ser tratado con prioridad.<sup>3</sup>

## 12.6 Tratamiento de lesiones iatrogénicas.

Las lesiones iatrogénicas ocurridas durante la instrumentación de un conducto, al preparar el acceso o bien al llevar acabo la conformación radicular para recibir un poste extrarradicular, requieren de un sellado, a través de la cavidad de acceso o mediante un abordaje quirúrgico. Los materiales que pueden ser usados para el sellado de la perforación son: ionómero de vidrio, óxido de zinc y eugenol o trióxido mineral agregado etc.<sup>23,34</sup>

### 13. PRONÓSTICO

Los casos en los que se presenta lesión combinada verdadera, el pronóstico es menos favorable. El pronóstico suele ser mejor en lesiones endodóncicas que en lesiones periodontales, por la dificultad de obtener una regeneración total del periodonto afectado. Dientes con enfermedad periodontal e implicación pulpar o tratamiento de conductos a largo plazo el pronóstico empeora.<sup>29,24</sup>

Según Abbott el pronóstico depende de los siguientes factores:

- Longevidad de los servicios restauradores complementarios.
- Determinación de la causa primaria de lesión endodóncica o periodontal.
- Cantidad de destrucción tisular antes del inicio del tratamiento.
- Secuencia y calidad del tratamiento llevado a cabo.
- Capacidad de reparación del paciente.
- Cooperación total del paciente, en la terapia de mantenimiento.
- Eficacia en el control personal de placa por parte del paciente.

De los factores antes mencionados quizá el más importante es el de secuencia y calidad del tratamiento pues se han demostrado las repercusiones de un inadecuado tratamiento de conductos en pacientes susceptibles periodontalmente así como el efecto sobre la pulpa con la remoción de cemento radicular en procedimientos de raspado y alisado radicular.

La reevaluación debe realizarse, después de un periodo de tiempo que permita evaluar la estabilización y reparación de los tejidos de soporte.<sup>24,29</sup>

## 14. CONCLUSIONES.

El manejo básico del desarrollo dental ubica al odontólogo en el entendimiento de la relación anatómica-funcional que guarda la pulpa dental y el periodonto al tener una fuente embriológica común, relación que es identificada principalmente en su foramen apical y las interrupciones en el desarrollo radicular que dan lugar a conductos accesorios, sin dejar atrás a los túbulos dentinarios y a las variantes de conductos que desembocan sobre el ligamento periodontal.

Las relaciones no fisiológicas quedan entendidas como aquellas que se llevan a cabo por iatrogenia o fractura radicular.

Las enfermedades pulpares y periodontal son las causantes en más de un 50% de la pérdida dental; ambas enfermedades han sido largamente estudiadas en forma individual pero el manejo adecuado de una lesión endo-periodontal se establece del entendimiento de ambas enfermedades como un proceso dinámico y no como procesos degenerativos aislados, aunque el patrón de las lesiones combinadas verdaderas en ocasiones se presentan de esa manera.

La clasificación ya ha sido establecida desde 1972 por Simon et al. Partiendo del asumir dos orígenes únicamente el endodóncico y el periodontal.

- Lesión endodóncica primaria.
- Lesión endodóncica primaria con afectación periodontal secundaria.
- Lesión periodontal primaria.
- Lesión periodontal primaria con afectación endodóncica secundaria.
- Lesión combinada verdadera.

El diagnóstico de las lesiones endo-periodontales ofrece una problemática al odontólogo ya que la zona o diente afectado puede presentar los signos y síntomas de una enfermedad endodóncica y/o periodontal de modo que el uso de todos los medios de diagnóstico y el historial del diente, nos llevara al diagnóstico correcto.

La terapéutica aplicada en las lesiones endo-periodontales se originan desde un tratamiento de conductos radiculares convencional, y/o raspado y alisado radicular, hasta procedimientos de mayor complejidad endodóncica o periodontal como:

- Sellado de perforaciones con trióxido mineral agregado MTA.
- Cirugías exploratorias.
- Curetaje apical.
- Retropreparación y retrobturación.
- Apicectomía.
- Hemisección radicular.
- Injertos óseos.
- Regeneración tisular guiada etc.



## 15. REFERENCIAS BIBLIOGRÁFICAS.

1. COHEN, S. et al. ***Vías de la Pulpa***. Ed: Elsevier. 9ª edición. Madrid, España 2008. p.p: 10-34, 468-486, 661-676.
2. ESTRELA, C. ***Ciencia Endodóntica***. Ed: Artes Médicas Latinoamérica. Sao Paulo, Brasil. 2005. p.p: 1-20, 315-318.
3. SHENOY. N y SHENOY. A. ***Endo-perio lesions: Diagnosis and clinical considerations***. Indian Journal of Dental Research. Vol: 21. 2010. p.p: 579-585.
4. NIROLA, A. et al. ***Pulpal perio relations: Interdisciplinary diagnostic approach – I***. Journal of Indian Society of Periodontology. Vol: 15. 201. p.p: 80-82.
5. NARANG, S. et al. ***A sequential approach in treatment of perio-endo lesion***. Journal of Indian Society of Periodontology. 2011. Vol: 15. p.p: 177-180.
6. SINGH. P. ***Endo-Perio Dilemma: A Brief Review***. Dental Research Journal (Isfahan). 2011. Vol: 8. p.p: 39–47.
7. BRAU AGUADÉ, E. y CANALDA SAHLI, C. ***Procesos endoperiodontales. I. Bases Biológicas e interrelaciones***. Revista Oficial de la Asociación Española de Endodoncia. 2007. Vol. 25. Número: 1. p.p: 25-38
8. CANALDA SAHLI, C. et al. ***Actualización en endodoncia 2008***. Revista Oficial de la Asociación Española de Endodoncia. 2009. Vol: 27. Número 3. p.p: 139-157.

9. NUCERA, A. et al. **Tratamiento de conductos radiculares en lesiones endo-periodontales.** Revista Oficial de la Asociación Española de Endodoncia. 2008. Vol: 26. Número 3. p.p: 163-171.
10. NOIRI, Y. et al. **Participación de biopelículas bacterianas en la periodontitis periapical refractaria y crónica.** Revista Oficial de la Asociación Española de Endodoncia. 2003. Vol: 21. Número1. p.p: 50-56.
11. DONADO, A. et al. **Cirugía, ¿una solución en endodoncia? Perspectivas futuras. Parte II.** Revista Oficial de la Asociación Española de Endodoncia. 2001. Vol: 19. Número 3. p.p: 195-206.
12. BARBERO, I. et al. **Incisivo central maxilar con dos raíces: Caso clínico.** Revista Oficial de la Asociación Española de Endodoncia. 2001. Vol: 19. Número 4. p.p: 265-268.
13. RUIZ DE GOPEGUI FERNÁNDEZ, J. y CAMPOS BUENO, L. **¿Endo, perio o fractura radicular?.**Revista Oficial de la Asociación Española de Endodoncia. 2001. Vol: 19. Número 4. p.p: 261-264.
14. DONADO, A. et al. **Cirugía, ¿una solución en endodoncia? Perspectivas futuras. Parte I.** Revista Oficial de la Asociación Española de Endodoncia. 2001. Vol: 19. Número 2. p.p: 110-124.
15. Hallado en:  
[http://scielo.isciii.es/scielo.php?pid=S1698-69462007000800009&script=sci\\_arte](http://scielo.isciii.es/scielo.php?pid=S1698-69462007000800009&script=sci_arte). CARRILLO. C. et al. **La lesión periapical después de la endodoncia: aspectos histológicos y etiopatogénicos.** Medicina Oral, Patología Oral y Cirugía Bucal (Internet). 2007. Vol: 12. Numero 8.

16. LINDHE, J. et al. ***Periodontología Clínica e Implantología Odontológica***. Tomo 2. Ed: Médica Panamericana. 5ª edición. Buenos Aires, Argentina. 2009. p.p: 580-583, 591-592, 848-874.
17. ARYANPOUR, S. et al. ***Endodontic and periodontal treatments of geminated mandibular first premolar***. International Endodontic Journal. 2002. Vol: 35. p.p: 209-214.
18. TSEHIS, I. et al. ***Prevalence and Associated Periodontal Status of Teeth with Root Perforation: A Retrospective Study of 2,002 Patients' Medical Records***. International Endodontic Journal. 2010. Vol: 36. Number 5. p.p: 797-800.
19. YOSHIOKA, T. et al. ***Periapical bone defects of root filled teeth with persistent lesions evaluated by cone beam computed tomography***. International Endodontic Journal. 2011. Vol: 44. p.p: 245-252.
20. HUTH, K.C. et al. ***Effectiveness of ozone against endodontopathogenic microorganisms in root canal biofilm model***. International Endodontic Journal. 2009. Vol: 42. p.p: 2-13.
21. LIN, L. et al. ***Guided Tissue Regeneration in Periapical Surgery***. International Endodontic Journal. 2010. Vol: 36. Number 4 p.p: 618-625.
22. CHANG, M.C. et al. ***Comparative cytotoxicity of five root canal sealers on cultured human periodontal ligament fibroblasts***. International Endodontic Journal. 2010. Vol: 45. p.p: 251-257.
23. ROTSTEIN, I. Y SIMON J. ***Diagnosis, prognosis and decision-making in the treatment of combined periodontal-endodontic lesions***. Periodontology 2000. 2004. Vol: 34. p.p: 165-203.
24. BOTTINO, M. ***Nuevas tendencias 3 en Endodoncia***. Ed: Artes Médicas Latinoamérica. Sao Paulo, Brasil. 2008. p.p: 253-275.

25. PINHEIRO, E.T. et al. ***Microorganisms from canals of root-filled teeth with periapical lesions.*** International Endodontic Journal. 2003. Vol: 36. p.p: 1-11.
26. CHEN, G. et al. ***The management of mucosal fenestration: a report of two cases.*** International Endodontic Journal. 2009. Vol: 42. p.p: 156-164.
27. ÔZTAN, M.D. ***Endodontic treatment of teeth associated with a large periapical lesion.*** International Endodontic Journal. 2002. Vol: 35. p.p: 73-78.
28. MERINO, ENRIQUE M. ***Endodontic microsurgery.*** Ed: Quintessence Publishing Co, Ltd. Great Britain. 2009. p.p: 143-170.
29. LEONARDO, M. ***Tratamiento de conductos radiculares Principios Técnicos y Biológicos.*** Vol: 2. Ed: Artes Médicas Latinoamérica. Sao Paulo, Brasil. 2005. p.p: 1115-1131.
30. MADDALONE, M. y GAGLIANI, M. ***Periapical endodontic surgery: a 3-year follow-up study.*** International Endodontic Journal. 2003. Vol. 36. p.p: 193-198.
31. DE LIMA, M. ***Endodóncia de la Biología a la Técnica.*** Ed: AMOLCA. Sao Paulo. Brasil. 2009. p.p. 65-72.
32. SIQUEIRA JR J.F. y RÔÇAS, I.N. ***Campylobacter gracilis and Campylobacter rectus in primary endodontic infections.*** International Endodontic Journal. 2003. Vol: 36. p.p: 174-180.
33. SINGH. S. ***Management of an endo perio lesion in a maxillary canine using platelet-rich plasma concentrate and an alloplastic bone substitute.*** Journal of Indian Society of Periodontology. 2009. Vol: 13. p.p: 97-100.

34. SUNITHA, V. et al. ***The periodontal – endodontic continuum: A review.*** 2008. Vol: 11. p.p: 54-62.
35. GRAVES, D.T et al. ***Review of osteoimmunology and the host response in endodontic and periodontal lesions.*** 2011. Vol: 3
36. INGLE, J.I. LEIK, K. BAKLAND. ***Endodoncia.*** 4<sup>a</sup> edición. México 1996. Ed. Mc Graw-Hill Interamericana. p.p: 487-500.
37. LASALA, A. ***Endodoncia.*** Ed: SALVAT. 4<sup>a</sup> Edición. Barcelona, España. 1992. p.p: 5-6.
38. GÓMEZ DE FERRARIS, M.E. y CAMPOS, A. ***Histología y Embriología Bucodental.*** Ed: Médica Panamericana. 3<sup>a</sup> edición. Madrid, España. 2002. p.p: 114-135.
39. Hallado en:  
<http://www.asociacioncolombianadeendodóncica.com/content/morfolog%C3%AD-apical>. ENSISNAS, P. et al. ***Study of the apical morphology of mesial roots in lower first molars in a population of northern of Argentina.A scanning electron microscopic study.*** Asociación Colombiana de Endodoncia 2009.
40. SCHWARTZ, S. et al. ***Combined Endodontic-Periodontic Treatment of a Palatal Groove: A Case Report.*** International Endodontic Journal. 2006. Vol: 32. Number. 6 p.p: 573-578.
41. APONTE, R. et al. ***Lesiones endoperiodontales. Revisión bibliográfica.*** 2004. Vol: 22. Number. 3. p.p: 176-182.