



UNIVERSIDAD NACIONAL AUTÓNOMA DE  
MÉXICO

---

---



**FACULTAD DE ODONTOLOGÍA**

MANUAL DE PROCEDIMIENTOS PARA EL  
DIAGNÓSTICO EN PRÓTESIS FIJA.

**T E S I N A**

QUE PARA OBTENER EL TÍTULO DE

**C I R U J A N A   D E N T I S T A**

P R E S E N T A:

DENISSE KARINA ORIHUELA GUDIÑO

TUTOR: Esp. JORGE PIMENTEL HERNÁNDEZ

MÉXICO, D.F.

2013



Universidad Nacional  
Autónoma de México

Dirección General de Bibliotecas de la UNAM

**Biblioteca Central**



**UNAM – Dirección General de Bibliotecas**  
**Tesis Digitales**  
**Restricciones de uso**

**DERECHOS RESERVADOS ©**  
**PROHIBIDA SU REPRODUCCIÓN TOTAL O PARCIAL**

Todo el material contenido en esta tesis esta protegido por la Ley Federal del Derecho de Autor (LFDA) de los Estados Unidos Mexicanos (México).

El uso de imágenes, fragmentos de videos, y demás material que sea objeto de protección de los derechos de autor, será exclusivamente para fines educativos e informativos y deberá citar la fuente donde la obtuvo mencionando el autor o autores. Cualquier uso distinto como el lucro, reproducción, edición o modificación, será perseguido y sancionado por el respectivo titular de los Derechos de Autor.



*Por todo el amor, esfuerzo y apoyo que me han brindado a lo largo de mi vida, tanto en el aspecto personal como académico, éste trabajo va dedicado mis padres Félix Orihuela Rosales y Blanca E. Gudiño Chávez, y a mis hermanas Blanca y Diana Orihuela, gracias por siempre creer en mí.*

*A Dios por darme la oportunidad de vivir y haberme permitido llegar a este momento de mi vida junto a mi familia y amigos, así como también agradezco todo lo que has puesto en mi camino, bueno o malo, me ha llevado a tener grandes satisfacciones siendo éste punto uno de los mejores logros.*

*A mis amigos de la Facultad, Christian, Ariadna y Fanny, por su apoyo y sincera amistad que me demostraron en todos estos años que recorrimos juntos el mismo camino, apoyándome de manera incondicional en todo momento.*

*A mis amigas, Lula y Zuri, por su grandiosa, valiosa y sincera amistad, porque gracias a ustedes todo fue mejor.*

*A mi tutor el Dr. Jorge Pimentel Hernández, por su tiempo, paciencia y dedicación en todo el proceso de este trabajo, muchas gracias.*

*A la Dra. María Luisa Cervantes, por brindarme su apoyo y entera disposición durante el seminario.*

*De manera especial agradezco a la Universidad Nacional Autónoma de México por haberme acogido a lo largo de toda mi formación académica.*

*“Por mi raza hablará el espíritu”*



## ÍNDICE

<b>I. INTRODUCCIÓN</b>	<b>4</b>
<b>II. MARCO TEÓRICO</b>	<b>5</b>
<b>MANUAL DE PROCEDIMIENTOS</b>	<b>5</b>
<b>HISTORIA CLÍNICA</b>	<b>7</b>
<i>Historia clínica general</i>	7
<i>Historia clínica dental</i>	12
<b>ARTICULACIÓN TEMPOROMANDIBULAR (ATM)</b>	<b>15</b>
<i>Elementos anatómicos</i>	17
<b>MÚSCULOS DE LA MASTICACIÓN</b>	<b>19</b>
<b>MODELOS DE DIAGNÓSTICO</b>	<b>21</b>
<i>Toma de impresiones</i>	21
<i>Selección del articulador y arco facial</i>	21
<i>Registros interoclusales</i>	24
<i>Montaje de los modelos diagnósticos en el articulador</i>	30
<i>Ajuste del articulador</i>	31
<i>Análisis oclusal en el articulador</i>	31
<i>Encerado diagnóstico</i>	36
<b>EVALUACIÓN RADIOGRÁFICA</b>	<b>37</b>
<i>Radiografías dentoalveolares</i>	38
<i>Ortopantomografía</i>	39
<i>Tomografía axial computarizada (TAC)</i>	40
<b>PLAN DE TRATAMIENTO</b>	<b>42</b>
<b>III. PLANTEAMIENTO DEL PROBLEMA</b>	<b>44</b>
<b>IV. JUSTIFICACIÓN</b>	<b>44</b>
<b>V. OBJETIVO</b>	<b>45</b>
<b>VI. METODOLOGÍA</b>	<b>46</b>
<i>Manual de procedimientos para el diagnóstico en prótesis fija</i>	47
<b>VII. CONCLUSIONES</b>	<b>124</b>
<b>VIII. REFERENCIAS BIBLIOGRÁFICAS</b>	<b>125</b>
<b>ANEXO 1</b>	<b>129</b>
<b>ANEXO 2</b>	<b>139</b>



## I. INTRODUCCIÓN

En los últimos años la odontología ha mostrado un espectacular avance, el cual se ve reflejado en los nuevos materiales, técnicas y métodos de elaboración de restauraciones. En el campo de la prótesis dental fija, que abarca desde la restauración de un órgano dentario hasta la rehabilitación bucal completa, éste avance tecnológico ha permitido un mejor ajuste marginal y reducción del tiempo de trabajo clínico. Sin embargo, el diagnóstico sigue siendo la base de toda restauración que se realice y de igual manera su éxito depende de él. Para alcanzar resultados deseados y predecibles, es preciso obtener la información indispensable para el diagnóstico, la cual se consigue a través de una historia clínica general y dental completa en donde el paciente expone sus necesidades y expectativas con respecto a su tratamiento; la interpretación radiográfica nos aportará información complementaria sobre las estructuras que clínicamente no se pueden evaluar, y los modelos diagnósticos montados en el articulador permiten al odontólogo realizar un análisis oclusal completo sin la interferencia de tejidos blandos. La sesión diagnóstica habrá finalizado en el momento en que el clínico cuente con los datos necesarios para dar un pronóstico y plan de tratamiento individualizado a las necesidades, circunstancias y expectativas de cada paciente.

Por tal motivo el propósito de este trabajo es elaborar un manual que describa los procedimientos de diagnóstico, su aplicación e importancia en la fase clínica, para lograr establecer de manera racional el plan de tratamiento adecuado a las necesidades y deseos del paciente.



## II. MARCO TEÓRICO

La odontología está guiada en su mayoría por procedimientos ya sean clínicos o prácticos, los cuales no siempre están bien definidos, por tal motivo este manual busca establecer una guía de trabajo para orientar a la correcta realización del proceso diagnóstico en el área de prótesis fija.

La prótesis fija es una disciplina de la odontología relacionada con la rehabilitación de la función oral, anatomía, estética y salud por medio de la restauración o reemplazo de los dientes a través de sustitutos artificiales adheridos a los dientes naturales, raíces o implantes.

Para alcanzar resultados predecibles en ésta disciplina tan exigente y precisa se requiere dedicar mucha atención a todos los detalles desde el momento de la entrevista inicial del paciente para la obtención del diagnóstico correcto.

Diagnóstico se puede entender como el arte o acto de reconocer una enfermedad a través de sus síntomas; y su correcta realización es necesaria para el establecimiento de un plan de tratamiento apropiado.

### MANUAL DE PROCEDIMIENTOS

Un manual de procedimientos es un instrumento de apoyo que contiene la descripción metódica los pasos que deben seguirse a lo largo de un proceso para el desarrollo de las actividades específicas, y obtener una mejora continua de manera estructurada y ordenada.

El contenido de los manuales de procedimientos varía según su ámbito de aplicación y su alcance. No obstante, se recomienda adoptar, en su caso, el modelo siguiente<sup>1</sup>:

- *Presentación*, deberá contener una explicación del documento, cuáles son sus propósitos y a quienes se dirigen, así como su ámbito de aplicación.



- *Objetivo General*, establecer lo que se desea alcanzar y los medios o acciones para lograrlo.
- *Identificación e integración de procesos*, se representarán de manera gráfica y en forma general, los procesos clave identificados que formarán parte del manual.
- *Relación de procesos y procedimientos*, una vez identificados los procesos se deberán precisar los procedimientos que se derivan de cada uno de ellos.
- *Descripción de los procedimientos*
- *Registro de ediciones*, para controlar las ediciones del manual.

Las principales ventajas que aporta un manual son:

- Disminuir la improvisación y los errores
- Proporcionar una visión global y sistemática del trabajo
- Ser documentos de consulta
- Empezar acciones de mejora



## HISTORIA CLÍNICA

La historia clínica completa incluye un estudio general y bucal del paciente, con el objetivo de recopilar la mayor cantidad de información necesaria para el tratamiento.

### ***Historia clínica general***

La Historia Clínica es un documento médico-legal elaborado con un criterio cronológico e histórico, mediante el cual el médico tratante conoce el estado general de salud del paciente a través de los datos obtenidos del interrogatorio y la exploración física.

De acuerdo a la Norma Oficial Mexicana NOM-168-SSA1-1998, Del expediente clínico, la historia clínica deberá contar con: *Interrogatorio, exploración física, diagnósticos y tratamientos*<sup>2</sup>.

- **Interrogatorio**

Es la recopilación de todos los datos del paciente que estén relacionados con su problema actual de salud. Generalmente suele tomarse como sinónimo de anamnesis, lo que en un sentido estricto no lo es; anamnesis significa retraer de la memoria algo que se ha obtenido previamente (datos del paciente)<sup>3</sup>; es decir, razonar los datos obtenidos en el interrogatorio.

Los componentes principales de éste apartado son: *Ficha de identificación, padecimiento actual, antecedentes heredo familiares, antecedentes personales patológicos, antecedentes personales no patológicos e interrogatorio por aparatos y sistemas.*





- ***Ficha de identificación***

Primera sección de la historia clínica en la cual se completarán los datos personales del paciente como:

- Nombre completo
- Edad
- Género
- Lugar y fecha de nacimiento
- Domicilio
- Teléfono
- Estado civil
- Ocupación
- Religión
- Escolaridad
- Ocupación
- Motivo de la consulta

- ***Padecimiento actual***

Parte central de la historia clínica en la cual se describe el motivo de la consulta; escribiendo literalmente las palabras con que el paciente explica su problema.

Se deben analizar todos los síntomas importantes y colocarlos de forma coherente y cronológica de manera que la evolución sea clara.

El padecimiento actual consta de tres partes<sup>4</sup>:

- *Inicio*- Análisis de los síntomas iniciales del proceso.
- *Curso*- Progreso y evolución de los síntomas.
- *Estado Actual*- Resumen del análisis de los síntomas actuales del paciente.

- ***Antecedentes heredo familiares***

En este apartado de la historia clínica se indaga sobre las enfermedades que presenten o hayan presentado familiares en línea directa, abuelos, padres y



hermanos, ya que éstos antecedentes pueden aumentar el riesgo de padecer ciertas enfermedades que tengan transmisión por herencia.

Es importante destacar patologías cómo: *Enfermedades cardiovasculares, mentales, diabetes, cáncer y alergias.*

- ***Antecedentes personales patológicos***

El propósito de este apartado del interrogatorio es recolectar la información sobre las enfermedades pasadas y presentes en orden cronológico.

La importancia de estos datos para el Cirujano Dentista, reside en el efecto que tienen las patologías sistémicas sobre los tratamientos odontológicos.

La información a obtener es:

- Enfermedades exantemáticas
- Enfermedades infectocontagiosas
- Enfermedades crónico-degenerativas
- Parásitos
- Alergias
- Traumatismos
- Transfusiones
- Adicciones
- Hospitalizaciones
- Cirugías previas

- ***Antecedentes personales no patológicos***

Se deben registrar los datos socioculturales del paciente que tienen efecto sobre la patología presente, tales como:

- Alimentación
- Habitación
- Hábitos higiénicos individuales
- Inmunizaciones
- Actividad Física



- ***Interrogatorio por aparatos y sistemas***

Interrogatorio que se realiza enfocándose en las alteraciones sobresalientes de cada aparato y sistema, obteniendo así un sentido amplio de lo que afecta al paciente en ese momento. Es importante que él médico conozca las causas de la enfermedad y el lenguaje médico para designarlas.

• **Exploración física general**

Es un examen de reconocimiento físico que tiene como objetivo detectar o descartar patologías relacionadas al padecimiento actual. Se realiza de la cabeza a los pies, de manera ordenada y simétrica.

Consiste en cuatro métodos básicos:

- 👁 *Inspección:* A través del sentido de la vista
- 👐 *Palpación:* Por medio del sentido del tacto
- 👂 *Percusión:* Aplicación de pequeños golpes sobre la superficie del cuerpo para conocer el estado de los órganos internos en base al sonido
- 👂 *Auscultación:* Se utiliza el sentido del oído

Los elementos básicos de este apartado son: *Inspección general, signos vitales, peso y talla.*

- ***Inspección general***

La captura de estos datos se inicia desde el momento en que el paciente llega al consultorio. Se consideran como partes de la inspección general:

- Edad aparente
- Facies
- Constitución
- Conformación
- Complejón
- Postura
- Actitud



- Movimientos anormales
- Estado de la conciencia
- Marcha

- **Signos vitales**

Son indicadores que reflejan el estado fisiológico del paciente; la alteración de uno o varios de éstos puede establecer un diagnóstico presuntivo sistémico.

De manera habitual deben examinarse:

○ **Frecuencia respiratoria (FR)**

La respiración es una función cuya finalidad es proporcionar oxígeno a todas las células del organismo y, a la vez, eliminar el CO<sub>2</sub> que resulta de la combustión celular<sup>5</sup>.

*Valores Normales:      Mujer – 12 - 20 respiraciones por minuto  
                                  Hombre – 12 - 16 respiraciones por minuto*

○ **Frecuencia cardíaca (Pulso)**

Representa la onda pulsátil de sangre originada por la sístole ventricular que es impulsada a lo largo de las arterias; siendo sus características generales la frecuencia, ritmo, intensidad, tensión, simetría y amplitud<sup>5</sup>.

*Valores Normales (Adulto):      60- 80 pulsaciones por minuto*

○ **Presión sanguínea o tensión arterial (TA)**

Es la presión a la cual se encuentra la sangre en las arterias, la cual se debe al impulso ventricular y a la resistencia que ofrecen las arterias en la periferia.

La presión de la sangre no es un valor fijo, oscila entre un valor máximo y un valor mínimo. La presión máxima o sistólica está dada por la entrada de sangre al árbol arterial durante la sístole ventricular. La presión mínima o



diastólica, se debe al vaciamiento del contenido del árbol arterial hacia la red capilar durante la diástole ventricular <sup>5</sup>.

<i>Valores Normales</i>	<i>Presión sistólica</i>	<i>Presión diastólica</i>
<i>(Adulto) :</i>	<i>(mmHg)</i>	<i>(mmHg)</i>
	120 ± 20	80 ± 10

○ **Temperatura**

Es el resultado de un equilibrio entre la generación y la pérdida de calor <sup>5</sup>.

*Valor normal (Adulto):* 36 - 37°C.

- **Peso**

El peso es un indicador que representa la masa corporal expresada en gramos. Debe tomarse en ayunas, sin ropa, después de orinar o defecar <sup>6</sup>.

- **Talla**

La talla es un parámetro que mide la altura de una persona desde los pies hasta la cabeza.

Debe evaluarse con el individuo descalzo, talones juntos, espalda recta apoyada en la pared, una escuadra sobre la cabeza, y oídos y nariz a la misma altura, es decir plano de Frankfort horizontal<sup>6</sup>.


***Historia clínica dental***

El examen oral tiene como objetivo generar una idea clara acerca de la condición en que se encuentra la cavidad oral del paciente, para lograr de ésta manera relacionar los datos obtenidos en la historia clínica general con las manifestaciones bucales presentes.

Los componentes de una historia clínica dental completa son: *Examen general, odontograma, examen periodontal, examen endodóncico y examen oclusal.*

- **Examen general**

Se comienza con la exploración de tejidos blandos en busca de malignidades (carrillos, labios, piso de boca, lengua, paladar duro y blando); en caso de encontrar lesiones sospechosas se debe remitir al paciente con el especialista correspondiente. Se continúa con la evaluación de la higiene oral a través del control personal de placa (CPP), la presencia de caries, así como la calidad y cantidad de saliva. Figura 1<sup>7</sup>.



Formulario de Control Personal de Placa Bacteriana (CPP) que muestra un odontograma con 85 dientes numerados (1-85) y espacios para registrar el porcentaje, fecha, total de dientes, caras y caras teñidas.

Figura 1 Control Personal de Placa Bacteriana.

- **Odontograma**

Incluye la inspección y registro de las restauraciones presentes, observando ajuste, caries recurrente, contorno y alineación de las mismas. Figura 2<sup>FD</sup>:

- Resina
- Amalgama
- Incrustación metálica o estética
- Coronas individuales
- Prótesis fija y/o removible

La antigüedad de las restauraciones existentes puede servir para establecer un pronóstico y la probable durabilidad de nuestras restauraciones fijas<sup>8</sup>.

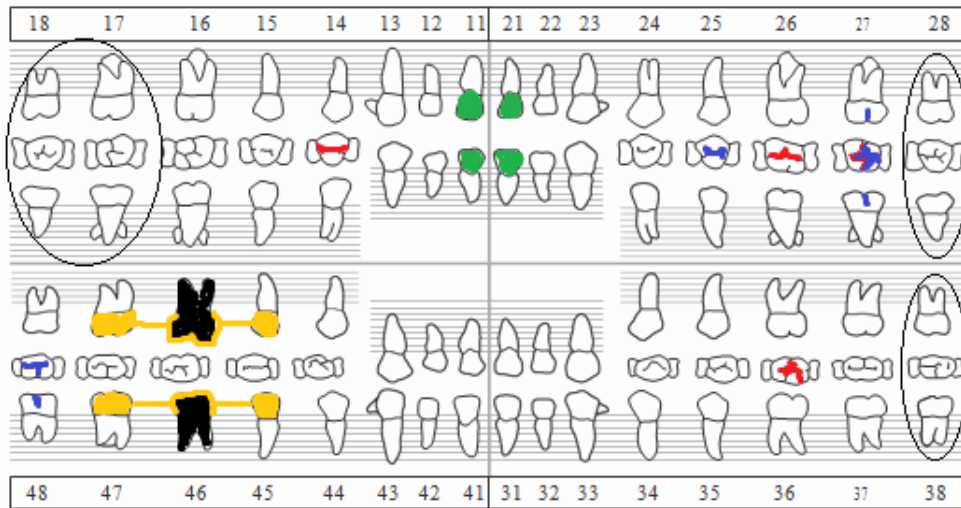


Figura 2 Caries (rojo). Resinas, amalgamas e incrustaciones (azul). Coronas individuales (verde). Prótesis Fija (amarillo). Pónico (negro).

- **Examen periodontal**

Se debe valorar el estado en el que se encuentran los tejidos de soporte, determinando la presencia o ausencia de bolsas periodontales, así como su profundidad y si existe movilidad dentaria y su grado.

La importancia de la historia periodontal recae en que son los tejidos que soportan a los dientes pilares y sobre los cuales se colocará la prótesis fija. Figura 3<sup>7</sup>.

Bolsas periodontales:	No <input type="radio"/>	Si <input type="radio"/>	Profundidad:	mm
Movilidad dentaria:	Negativa	Positiva		
Dientes:			Grado:	1° <input type="radio"/> 2° <input type="radio"/> 3° <input type="radio"/>
Otro tipo de alteración:				
Observaciones:				

Figura 3 Evaluación Periodontal.

- **Examen endodóncico**

Se realiza mediante la observación de las radiografías (dentoalveolares y ortopantomografía), las cuales nos ayudan a determinar: los dientes que hayan recibido tratamiento de conductos, el estado periodontal del hueso de soporte y la presencia de lesiones periapicales. Figura 4<sup>7</sup>.



Con vitalidad:	Con tratamiento endodóncico previo:
Dientes pilares que necesiten tratamiento endodóncico:	
Retratamientos:	Observaciones:

Figura 4 Evaluación Endodóncica.

• **Examen oclusal**

Se debe evaluar la oclusión en base a:

- Clase I, Clase II división 1 y 2 ,o Clase III
- Mordida cruzada
- Mordida abierta
- Dimensión vertical
- Traslape horizontal y vertical (mm)
- Protección canina
- Protección anterior
- Función de grupo

Además se deben registrar los dientes ausentes o rotados, apiñamientos o diastemas, y si existe evidencia de algún hábito parafuncional. Figura 5<sup>7</sup>.

El examen oclusal más detallado se realiza por medio de modelos de diagnóstico montados en un articulador<sup>9</sup>.

<b>Clasificación de Angle:</b>	
Clase I <input type="radio"/> Clase II <input type="radio"/> Clase III <input type="radio"/>	
Protección canina:	Derecha <input type="radio"/> Izquierda <input type="radio"/>
Protección anterior:	Si <input type="radio"/> No <input type="radio"/>
Función de grupo:	Mutua <input type="radio"/> Derecha <input type="radio"/> Izquierda <input type="radio"/>
Mordida cruzada:	Ant. <input type="radio"/> Post. <input type="radio"/> Der. <input type="radio"/> Izq. <input type="radio"/>
Mordida abierta:	Ant. <input type="radio"/> Post. <input type="radio"/> Der. <input type="radio"/> Izq. <input type="radio"/>
Contacto dentario anterior en oclusión céntrica:	Si <input type="radio"/> No <input type="radio"/>
Traslape horizontal: mm	Traslape vertical: mm
Hábitos parafuncionales:	

Figura 5 Análisis de la oclusión.

**ARTICULACIÓN TEMPOROMANDIBULAR (ATM)**

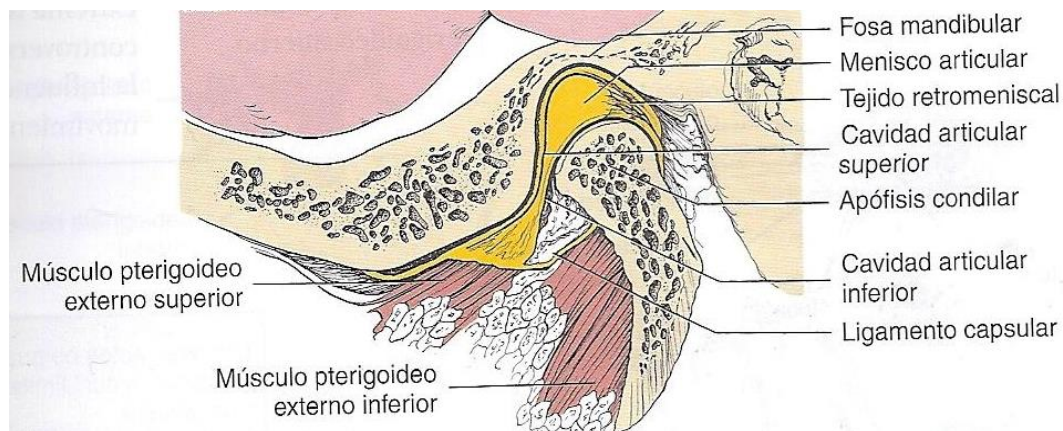
Como parte importante de la exploración física extraoral debemos presentar atención en la ATM y los músculos involucrados en la masticación, debido a



que una desviación de la normalidad indica una enfermedad grave subyacente.

La ATM es una diartrosis bicondílea, constituida por los cóndilos mandibulares, la cavidad glenoidea del temporal, el disco y la cápsula articular. Se denomina diartrosis, debido a que es una articulación móvil con superficies esféricas revestidas por tejido cartilaginoso el cual impide su desgaste.

Se considera además, una articulación *ginglimoartroïdal*; gíglimoide debido a que permite el movimiento de bisagra en un plano, y artroïdal ya que permite movimientos de deslizamiento .Figura 6<sup>8</sup>.



**Figura 6** Articulación temporomandibular (corte lateral). La mandíbula está abierta.

## ***Elementos anatómicos***

- ***Cavidad glenoidea***

Cavidad ósea de la parte inferior del hueso temporal, limitada posteriormente por el conducto auditivo interno y anteriormente por la eminencia articular. Constituye la parte estática de la articulación<sup>10</sup>.

- ***Cóndilo mandibular***

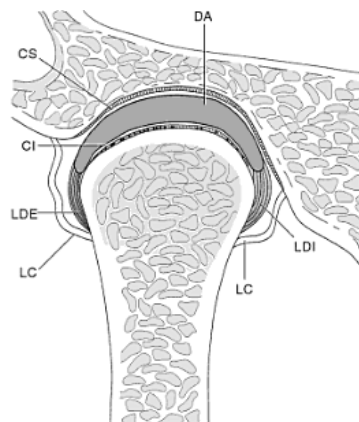
Apófisis ósea que se extiende de forma posterosuperior en la rama ascendente de la mandíbula; la cabeza condílea tiene forma ovoide de aproximadamente 1cm en sentido anteroposterior y 2cm en sentido mediolateral. Ambos cóndilos son simétricos, lo cual es una condición necesaria para su funcionamiento coordinado<sup>10</sup>.

- ***Disco articular***

Estructura de tejido fibroso denso avascular, localizado entre el cóndilo y la cavidad glenoidea. La zona anterior y posterior son más gruesas que la central que es delgada debido a que es el área de función.

El disco articular divide a la articulación en dos partes. Figura 7<sup>11</sup>:

- ***Porción inferior***, permite los movimientos tipo bisagra, depresión y elevación mandibular.
- ***Porción superior***, permite la proyección del cóndilo hacia delante (propulsión), hacia la eminencia articular del temporal articular y hacia atrás en la fosa mandibular (retropulsión)<sup>12</sup>.



**Figura 7 Articulación Temporomandibular.** CI-Cavidad articular inferior. CS- cavidad articular superior. DA- Disco articular. LC- ligamento capsular. LDE- Ligamento discal externo. LDI- Ligamento discal interno.



- *Medios de unión*
  - Cápsula

Estructura fibrosa que se inserta en los bordes de las superficies articulares de la fosa glenoidea, la eminencia del hueso temporal y el cuello del cóndilo. Consiste en una capa sinovial interna y una capa fibrosa externa que contiene nervios y fibras colágenas. La inervación surge del nervio trigémino y el aporte vascular proviene de las arterias maxilar, temporal y maseterina<sup>13</sup>.

- Ligamentos

Fibras colágenas que sirven de guía para limitar los movimientos mandibulares. Figura 8<sup>8</sup>.

**Tabla 1 Ligamentos de la ATM**

LIGAMENTO	ORIGEN	INSERCIÓN	FUNCIÓN
<b>Temporomandibular</b>	2 fascículos:		
	- <i>Oblicua externa</i> , eminencia articular - <i>Horizontal interna</i> , parte lateral del cóndilo	- <i>Oblicua externa</i> , cuello del cóndilo  - <i>Horizontal interna</i> , al margen posterolateral del disco	- <i>Oblicuo</i> : limita los movimientos de rotación (apertura)  - <i>Horizontal</i> : limita el movimiento posterior
<b>Esfenomandibular</b>	Espina del esfenoides	Língula	Contribuye como punto de rotación y limita la apertura mandibular
<b>Estilomandibular</b>	Apófisis estiloides	Ángulo de la mandíbula	Limita movimientos de protrusión excesiva

<b>Pterigomandibular</b>	Apófisis pterigoidea del esfenoides	La línea oblicua interna de la mandíbula	Limita el movimiento de apertura mandibular
--------------------------	-------------------------------------	--	---

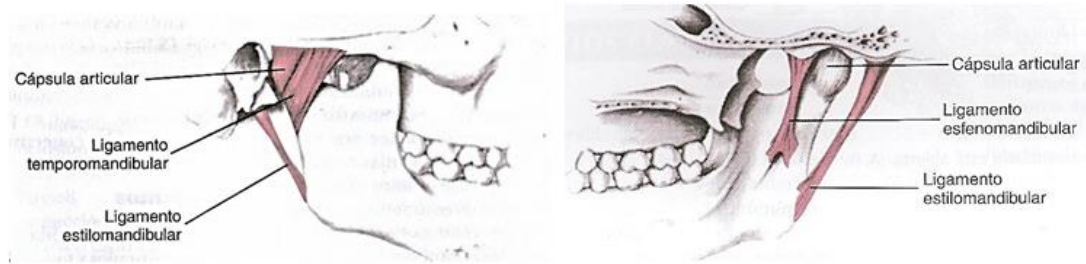


Figura 8 Ligamentos de la articulación Temporomandibular.

## MÚSCULOS DE LA MASTICACIÓN

La importancia de los músculos de la masticación reside en que los movimientos de la ATM están producidos principalmente por éstos. Figura 9<sup>13</sup>.

Tabla 2 Músculos de la masticación

Músculo	Origen	Inserción	Inervación	Acción sobre la Mandíbula
<b>Temporal</b>	Fosa y fascia temporal	Apófisis coronoides y borde anterior de la rama de la mandíbula	Temporales profundas	Elevación y retropulsión mandibular
<b>Masetero</b>	Arco cigomático y apófisis maxilar del hueso cigomático	Superficie lateral de la rama de la mandíbula	Nervio maseterino	Elevación

Tronco anterior del nervio mandibular

<b>Pterigoideo medial</b>	Dos cabezas: <i>Profunda,</i> superficie media de la lámina lateral de la apófisis pterigoidea	Superficie media de la mandíbula cercana al ángulo	Tronco anterior del nervio mandibular	Nervio pterigoideo medial	Elevación, lateropulsión y protrusión
	<i>Superficial,</i> tuberosidad del maxilar				
<b>Pterigoideo lateral</b>	Dos cabezas: <i>Superior,</i> techo de la fosa infratemporal	<i>Superior,</i> en la cápsula articular	Tronco anterior del nervio mandibular	Nervios pterigoideos laterales	<i>Contracción bilateral-</i> protrusión y deprime el mentón
	<i>Inferior,</i> cara lateral de la lámina pterigoidea lateral	<i>Inferior,</i> en la fosa pterigoidea del cuello del cóndilo mandibular			<i>Contracción unilateral-</i> movimientos masticatorios laterales

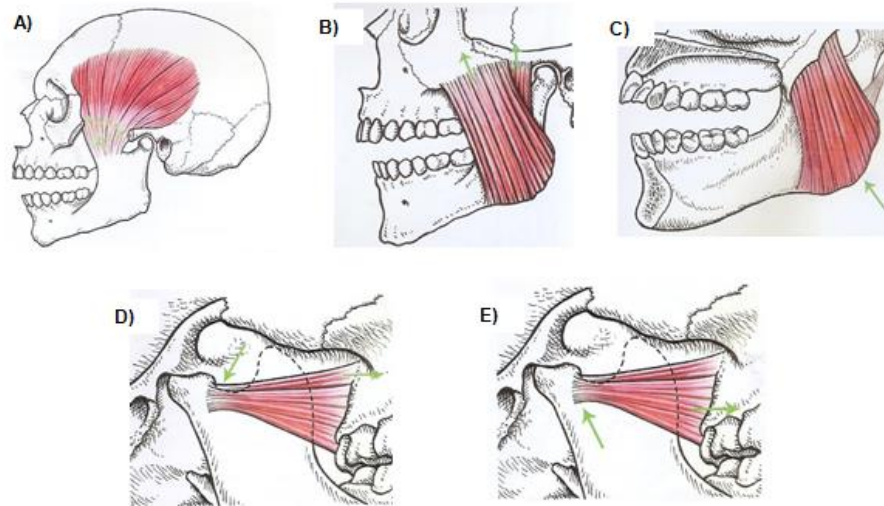


Figura 9 Músculos de la masticación. A) Músculo temporal. B) Fascículos del músculo masetero. C) Músculo pterigoideo interno. D) Músculo pterigoideo externo, fascículo superior. E) Músculo pterigoideo externo, fascículo inferior.



## MODELOS DE DIAGNÓSTICO

Para efectuar una completa evaluación del sistema estomatognático y una correcta planificación del tratamiento es necesario obtener impresiones precisas de ambas arcadas y realizar el montaje en el articulador semiajustable; de esta forma se pueden examinar:

- Anatomía de las arcadas dentarias
- Forma y tamaño de los dientes
- Relaciones estáticas y dinámicas de los dientes
- Movimientos mandibulares

Los procedimientos que se incluyen para el correcto uso de los modelos diagnósticos son: *Toma de impresiones, selección del articulador y arco facial, registros interoclusales, montaje de los modelos diagnósticos en el articulador semiajustable, análisis oclusal y encerado diagnóstico.*

### ***Toma de impresiones***

Una impresión dental es una réplica o copia en negativo exacta de cada uno de los elementos de la arcada dentaria.

### ***Selección del articulador y arco facial***

Es de suma importancia saber elegir el tipo de articulador que se requiere para cada caso, junto con el arco facial correspondiente.

- **Articulador**

Un articulador es un dispositivo mecánico que simula los movimientos mandibulares<sup>8</sup>, y su selección dependerá de la complejidad del tratamiento, la precisión requerida y los recursos con los que se cuente. Además, se debe tomar en cuenta la capacidad y los conocimientos del odontólogo para explotar al máximo el instrumento.



Para establecer que articulador utilizar se deben determinar los tipos que existen en base a la capacidad de reproducción de los movimientos determinantes posteriores:

- **Oclusores**, en ellos se puede observar la relación interdental estática, y realiza únicamente movimientos de apertura y cierre (bisagra).
- **Semiajustable**, reproducen la dirección y el punto final de algunos movimientos condilares, aunque no el trayecto intermedio de éstos. Éste tipo de articuladores viene acompañado de un arco facial estático. De acuerdo a su diseño se dividen en:
  - o *Arcón*- la caja condilar, que representa la cavidad glenoidea, se encuentra en la rama superior y los elementos condilares están situados en la rama inferior al igual que los cóndilos mandibulares.
  - o *No arcón*- los trayectos condilares están situados en la parte inferior del instrumento, mientras los elementos condilares se encuentran en la parte superior.
- **Totalmente ajustables**, reproducen todos los movimientos bordeantes, lo que significa una reproducción altamente precisa de los movimientos mandibulares, y se poya en el uso de un arco facial cinemático o pantógrafo; su desventaja es su alto costo y las técnicas de utilización requieren mucha habilidad, práctica y tiempo.

Debido a su practicidad, sencillez y costo accesible los articuladores semiajustables tipo arcón son los de mayor uso en la práctica odontológica, por tal motivo este trabajo se enfocará en el montaje de modelos diagnósticos en este tipo de articulador.

Por lo tanto, antes de iniciar un trabajo rehabilitador, de cualquier naturaleza, debemos recurrir al montaje en el articulador.



- **Arco facial**

De acuerdo al Glosario de términos de Prostodoncia, el arco facial se define como: *instrumento utilizado para registrar la relación espacial de la arcada superior con algún punto o puntos tomados como referencia anatómica y para transferir posteriormente esta relación a un articulador*<sup>14</sup>.

La función del arco facial es registrar la posición espacial anteroposterior y mediolateral de las superficies oclusales maxilares en relación con el eje transversal de apertura y cierre mandibular<sup>8</sup>; es decir reproduce el movimiento de bisagra.

*Registro con arco facial de montaje rápido*

Es la transferencia craneométrica del modelo superior en relación a puntos y planos de la cara, mediante el uso del arco facial. Las referencias anatómicas son el eje horizontal transversal (bisagra) de los cóndilos y un punto anterior de referencia craneal.

Los datos que obtenemos a través del arco facial son:

- Eje intercondilar
- Distancia intercondilar
- Inclinación del plano oclusal
- Plano horizontal de referencia
- Relación dentoaxiocraneal

El arco facial estático con registro promedio del eje terminal de bisagra, es la forma más utilizada y se basa en las siguientes medidas:

- Línea tragus ala de la nariz (plano de Camper), 11mm por delante del tragus se localiza el centro de rotación.
- Línea de la base de la órbita hasta el tragus (plano de Frankfort), 11mm por delante y 2mm abajo del plano de Frankfort se encontrará el centro de rotación.

Clínicamente, ambas medidas coinciden con la arruga más próxima al tragus.





## ***Registros interoclusales***

El registro interoclusal es un registro de la relación posicional entre dientes o arcadas antagonistas<sup>8</sup>.

En los articuladores semiajustables se utilizan registros plásticos que nos aportan información del principio y fin del movimiento.

Para la obtención de un registro interoclusal satisfactorio, los materiales a utilizar deben contar con características tales como<sup>15</sup>:

- Biocompatibilidad
- Baja viscosidad
- No adherencia a los dientes
- Plasticidad
- Tiempo apropiado de trabajo
- Rigidez después del fraguado
- Reproducción de detalles (superficies oclusales e incisales)
- Estabilidad dimensional
- Fácil manipulación
- Bajo costo
- Verificable

Los materiales más empleados en la clínica para el registro interoclusal son: *cera, siliconas por condensación, siliconas por adición, y pasta de óxido de zinc y eugenol.*

- **Registro en cera**

El uso de cera para los registros interoclusales es el método más popular; la razón principal de esa popularidad se basa en su simplicidad y bajo costo, pero debemos saber que el registro en cera puede ser una de las mejores técnicas en cuanto a precisión si se utiliza adecuadamente<sup>13</sup>.



Para lograr un correcto registro la cera a utilizar debe contar con características tales como: ser dura cuando se enfría, al romperse lo hace con un ruido seco, pero lo suficientemente blanda para no causar movimiento dentario cuando se calienta; esto es importante ya que si la cera se puede doblar y deformar, sin calentarse, se acoplará a los modelos y los errores quedarán enmascarados<sup>13</sup>.

- **Registro en siliconas por adición (polivinil siloxano)**

La precisión de los materiales de registro reducen los errores durante el montaje de los modelos<sup>16</sup>; por tanto, actualmente el uso de siliconas por adición para el registro interoclusal es cada vez más frecuente, ya que ha demostrado tener una muy buena estabilidad dimensional, además de su fácil manipulación y buena reproducción de detalle (20 micras).

Los registros a obtener para poder realizar el correcto montaje en el articulador son dos: *en relación céntrica y excéntrica*.

*Registro interoclusal en relación céntrica (RC)*

De acuerdo al glosario de términos prostodónticos, la RC se define *como la relación maxilomandibular en la que los cóndilos articulan con la porción avascular más delgada de sus discos respectivos con el complejo en posición anterosuperior contra las eminencias articulares. Esta posición es independiente del contacto entre los dientes y se distingue clínicamente cuando la mandíbula está dirigida hacia arriba y adelante, además está limitada a un movimiento de rotación puro alrededor del eje horizontal transversal*<sup>14</sup>.

En conclusión, la relación céntrica es la posición fisiológica de la mandíbula con respecto al maxilar, cuando el conjunto cóndilo-disco se encuentra en la posición más superior, anterior y media de la cavidad glenoidea, en relación a la vertiente posterior de la eminencia articular.



Se trata de una posición límite, anatómica y fisiológicamente estable, independiente del contacto dentario, registrable y reproducible<sup>13</sup>.

El objetivo de un registro de oclusión en relación céntrica es registrar en un material estable la relación de la mandíbula con respecto al maxilar cuando los cóndilos se encuentran en su posición de eje terminal, y de esta forma poder montar en el articulador el modelo diagnóstico inferior en una situación de relación céntrica.

Para lograr registros eficaces los cóndilos se deben encontrar en una posición músculo-esquelética estable, y lograrlo es posible a través de técnicas manuales y autoinducidas.

<b>Técnicas manuales para obtención de registros en relación céntrica</b>	
<b>Resultante posterior</b>	<b>Resultante anterosuperior</b>
<ul style="list-style-type: none"> <li>- Pulgar intrabucal</li> <li>- Pulgar extrabucal</li> </ul>	<ul style="list-style-type: none"> <li>- Técnica bimanual de Dawson</li> <li>- Técnica punta del mentón</li> </ul>

Tabla 3 Técnicas manuales.

<b>Técnicas autoinducidas para obtención de registros en relación céntrica</b>
<ul style="list-style-type: none"> <li>- Jig de Lucía</li> <li>- Láminas de Long</li> <li>- Desprogramador anterior modificado</li> </ul>

Tabla 4 Técnicas autoinducidas.

- **Técnicas manuales**

La localización de la relación céntrica es determinada bajo manipulación mandibular por parte del operador; en estas técnicas se pone en duda la estabilidad de la posición.

Long<sup>17</sup> menciona que la aplicación de una fuerza externa en la mandíbula puede producir el desplazamiento inferior de los cóndilos debido a una reacción protectora muscular.

Por lo tanto, los procedimientos manuales son utilizados con fines diagnósticos presuntivos, en busca de interferencias oclusales. Tabla 3.

- *Técnica pulgar intrabucal y extrabucal*

Su finalidad es llevar a una relación céntrica la mandíbula del paciente, se realiza colocando el dedo pulgar sobre los incisivos inferiores en el límite de la mucosa con el cuello del diente (intrabucal) o ubicando el pulgar sobre la barbilla sin contactar el dedo con los dientes, y se guía a relación céntrica sin exceder 20mm de apertura bucal. Figura 10<sup>18</sup>.

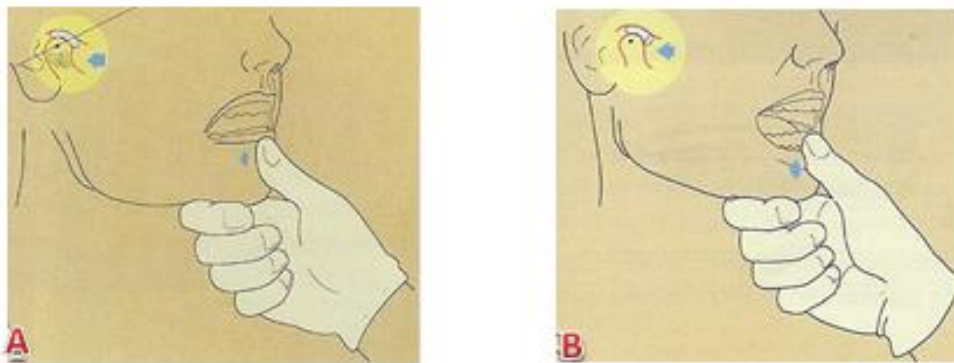


Figura 10 A) Pulgar extrabucal. B) Pulgar intrabucal.

- *Técnica punta del mentón*

También conocida como “chin point”, tiene como objetivo el asentamiento anterosuperior de los cóndilos mandibulares. Esta técnica consiste en

colocar el dedo pulgar sobre el mentón y el dedo índice contra el borde inferior mandibular; se pide al paciente con la boca abierta que la vaya cerrando y se hace ligera presión con el pulgar hacia abajo y atrás, lo que resultará en una relación céntrica fisiológica.

- *Técnica bimanual de Dawson*

Técnica descrita por Dawson en 1977, consiste en llevar la mandíbula hacia atrás y arriba mediante la aplicación una fuerza ascendente en el borde inferior de la mandíbula y ángulos goníacos, mientras con los pulgares se presiona hacia abajo y atrás. Figura 11<sup>18</sup>.

De acuerdo al estudio realizado por Kantor y cols. ésta técnica es considerada de las más fiables al resultar la variación media de tan solo 0.05mm, junto con el Jig anterior con una variación de 0.07mm<sup>19</sup>.

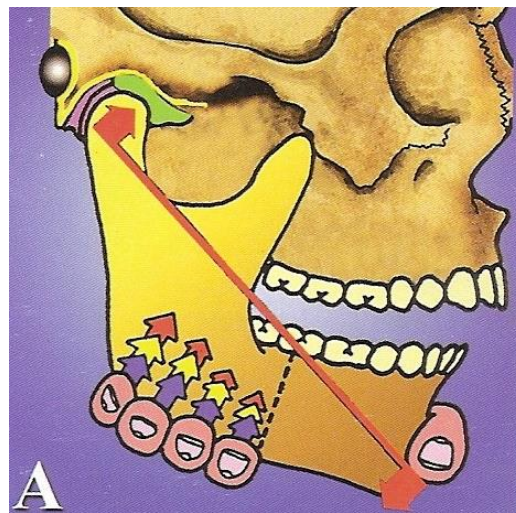


Figura 11 Técnica bimanual de Dawson.

- **Técnicas Autoinducidas**

Son técnicas en las que se colocan dispositivos a nivel de los dientes anteriores superiores con la finalidad de alterar la propiocepción del cierre



mandibular, por lo que reciben el nombre de *desprogramadores*, y utilizan los músculos para alcanzar una posición músculo-esquelética estable.

Éstas técnicas están basadas en la idea de que la relación céntrica es libre, sin influencia articular, la cual debe lograrse sin manipulación y el paciente va solo a la posición posterior y superior de la mandíbula. Tabla 4.

La manera ideal de utilizar cualquier tope anterior es combinar su uso con la técnica bilateral de Dawson, de esta manera se verifica que la relación céntrica adecuada ha sido alcanzada.

- *Jig de Lucía*

Lucía en 1964 ideó un dispositivo con resina acrílica al que llamó “jig” con un tope anterior en forma de plano inclinado, cuyo fundamento de acción se basa en un cambio del patrón existente de los estímulos propioceptivos que alteran la relación cóndilo-fosa articular<sup>17</sup>. El principio básico de ésta técnica es la de separar los dientes posteriores colocando el desprogramador entre los dientes anteriores.

- *Láminas de Long*

Hart Long en 1973, propone el uso de laminillas de acetato de 10-12mm de ancho, 40-50mm de largo y un espesor de 0.1mm, denominado *Leaf gauge*; lo que constituye una modificación del Jig de Lucía, basado en el mismo principio básico de obtener el mínimo aumento de dimensión vertical, y siendo la colocación progresiva de laminillas su principal ventaja.

- *Desprogramador anterior modificado (DAM)*

Este dispositivo permite que los centrales inferiores contacten contra una superficie delgada de la región maxilar anterior, lo cual provocará la desoclusión de los dientes posteriores eliminando la mecanorrecepción. La



falta de mecanorrecepción permite que el pterigoideo lateral se libere, proporcionando así el fácil asiento de los cóndilos en relación céntrica.

El uso del desprogramador anterior modificado permite obtener una separación interdientaria necesaria para el montaje y registro de la posición de RC.

### *Registros interoclusales excéntricos*

El objetivo de estos registros es encontrar las posiciones diagnósticas que permitan analizar la armonía entre la articulación temporomandibular y el sistema neuromuscular<sup>20</sup>.

Estos registros se utilizan para ajustar los elementos condilares del articulador semiajustable.

### ***Montaje de los modelos diagnósticos en el articulador***

Los modelos de diagnóstico son réplicas exactas de las arcadas dentarias del paciente, y para realizar su estudio es importante realizar un montaje en el articulador, que es un registro fundamental de las relaciones oclusales pre-tratamiento (diagnóstico), y ayuda a elaborar un plan de tratamiento y la presentación final de éste al paciente.

Las restauraciones realizadas sobre modelos incorrectamente montados pueden requerir ajustes intraorales considerables para corregir la oclusión o incluso obligar a repetir la restauración. Por tanto, el propósito de un montaje es alcanzar en los modelos la misma relación de las arcadas dentarias con respecto a la articulación en el cráneo.



### ***Ajuste del articulador***

Una vez que los modelos están orientados y montados adecuadamente en el articulador semiajustable, el siguiente paso es ajustar las inclinaciones de las cajas condilares y sus paredes internas, así como la guía incisal.

Es importante destacar que la trayectoria condílea (angulación) no influye en la trayectoria del vástago incisal, ni el ángulo de la platina incisal afecta la trayectoria condílea.

Con estos ajustes el cóndilo del articulador queda alojado en su posición más posterior, superior y media dando como resultado una relación céntrica instrumental.

### ***Análisis oclusal en el articulador***

Análisis significa descomponer un todo en sus partes y estudiar cada una de ellas por separado<sup>21</sup>, de manera que esto es lo que realizaremos en el análisis oclusal, siguiendo la siguiente secuencia:

1. Análisis de los modelos por separado.
2. Análisis de modelos en oclusión.
3. Análisis funcional.

Sus principales indicaciones son dos:

- Oclusión relacionada con un trastorno temporomandibular (TTM).
- Rehabilitaciones oclusales extensas (cirugía ortognática, prótesis u ortodoncia).

#### ***1. Análisis de los modelos por separado***

- **Número de piezas dentarias:** Se registra cualquier pérdida de integridad de la arcada dentaria, es decir ausencia de dientes o pérdida de estructura dentaria por caries.





- **Migraciones:** Localización y ubicación de cada pieza dentaria en la arcada, como pueden ser inclinaciones, giroversiones, transportaciones, extrusiones o intrusiones.
- **Alineación:** Es la relación de todos los dientes en conjunto dentro de la arcada dentaria, ya que cada órgano dentario debe estar ubicado en el ángulo que le permita oponerse a las fuerzas que debe soportar.
- **Forma y tamaño del arco dentario:** En cuanto a forma pueden ser triangular, ovoide o rectangular; con respecto al tamaño, se determina en relación a la cubeta que se utilizó para tomar la impresión del modelo diagnóstico, pequeño, mediano o grande.
- **Morfología de las caras oclusales:** Consiste en observar cada pieza dentaria y contar sus elementos estructurales, lo que permite reconocer anomalías de formación.
- **Facetas de desgaste dentarias:** Son todas aquellas superficies donde existe pérdida de esmalte y dentina. Para poder determinar cada una de las facetas de desgaste se debe tener una clara idea de los siguientes términos:
  - *Atrición dentaria*, desgaste fisiológico causado por el contacto entre órganos dentarios antagonistas, como resultado de un efecto amortiguador de las fuerzas de masticación.
  - *Abrasión*, pérdida patológica de los tejidos duros dentarios por acción mecánica de objetos extraños introducidos constantemente en boca y que entran en contacto con los dientes.
  - *Erosión*, es la pérdida gradual de estructura dentaria debido a la acción de ácidos.
  - *Abfracción*, microfracturas del esmalte y la dentina, en forma de cuña y localizadas en la unión amelocementaria; son el resultado de fuerzas oclusales excéntricas que producen flexión de la pieza dental.

## 2. Análisis de modelos en oclusión

- Clasificación de Angle
- Curvas de compensación

*Curva de Spee* – Curva anteroposterior que se mide desde la cúspide del canino inferior, pasando por las cúspides vestibulares de los dientes posteriores, hasta la cúspide distovestibular del segundo molar inferior. Figura 12<sup>22</sup>.

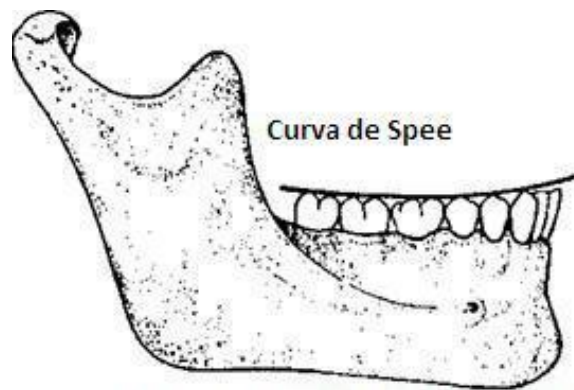


Figura 12 Curva de Spee.

*Curva de Wilson* – Curva mediolateral que contacta las cúspides vestibulares y linguales de cada lado de la arcada. Figura 13<sup>22</sup>.

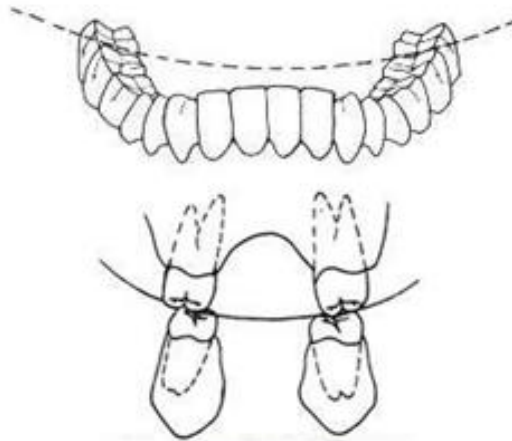


Figura 13 Curva de Wilson.

- Línea media

Es la línea que pasa por el punto de contacto de los incisivos centrales; de manera ideal la línea media dental superior e inferior deben coincidir. Figura 14<sup>18</sup>.

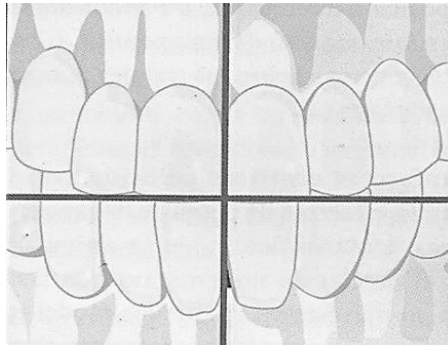


Figura 14 Línea media dental.

- Sobremordida horizontal y vertical

*Sobremordida horizontal*, es la distancia horizontal entre el borde incisal del incisivo superior a la cara bucal de los incisivos inferiores, en posición de máxima intercuspidad.

*Sobremordida vertical*, es la medida vertical del borde incisal superior al borde incisal del incisivo inferior. Figura 15<sup>23</sup>.

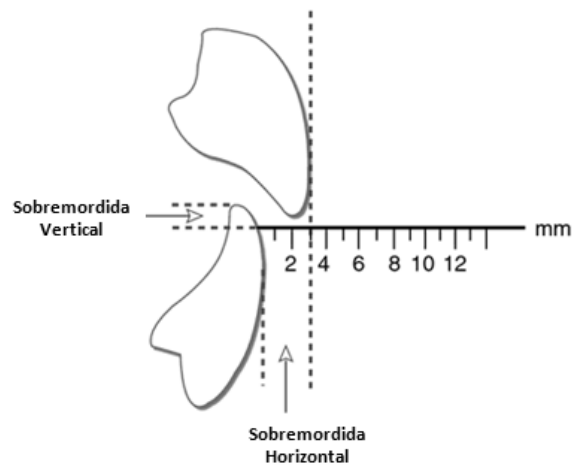


Figura 15 Overjet y overbite.



### 3. *Análisis funcional*

Éste análisis tiene como punto de partida los modelos montados en relación céntrica y un articulador semiajustable programado.

La primera lectura del vástago incisal corresponde al primer contacto oclusal del modelo en relación céntrica<sup>21</sup>, esto se determina de la siguiente forma: en el montaje del modelo inferior se aumentó el vástago incisal a +5mm con el objeto de que al quitar el registro oclusal, el modelo superior bajara hasta establecer un contacto oclusal, con lo que la calibración del vástago bajará a valores aproximados de +1 a -1.

Después colocaremos los modelos en una posición de máxima intercuspidad, con lo que el vástago descenderá, dando una lectura nueva más baja que la anterior que corresponde a la dimensión vertical.

La diferencia entre ambas lecturas representa el camino que hay que recorrer para que la oclusión céntrica se corresponda con la relación céntrica a la dimensión vertical adecuada<sup>21</sup>.

Lo segundo a realizar es tomar el articulador con ambas manos, observando de frente realizamos movimientos de lateralidad derecha e izquierda, determinando la existencia de contacto en el lado de trabajo, distinguir quién guía la lateralidad, ya sea el canino o algún otro diente posterior, o si existe función de grupo.

De la misma manera pero con la vista por detrás, podemos observar los contactos del lado de balance.

Posteriormente se averiguará que cúspides muestran los primeros contactos en relación céntrica, para lo cual se utiliza papel de articular de 0.025mm/63 micrones, y se realizan movimientos de apertura y cierre en céntrica.



Finalmente, realizaremos los movimientos excéntricos a partir de una máxima intercuspidad, para determinar que diente o grupo de dientes guían la protrusiva y lateralidades.

### ***Encerado diagnóstico***

El encerado diagnóstico es una preparación diagnóstica para desarrollar un plan de tratamiento programado en una visualización tridimensional. Además se considera una herramienta esencial de comunicación con el equipo de trabajo en la predicción de la rehabilitación, y para el paciente representa una visualización de la restauración final.

El encerado diagnóstico junto con las restauraciones provisionales son etapas críticas para la determinación del éxito de la rehabilitación, ya que idealmente deberían tener como única diferencia de la restauración final, el material<sup>24</sup>.

Su propósito es ver qué se debe hacer para satisfacer todos los requisitos necesarios para lograr estabilidad oclusal<sup>25</sup>.

Las ventajas de realizar un encerado diagnóstico son:

- ✓ Proporcionar una visión clara del plan de tratamiento al paciente.
- ✓ Facilita determinar la secuencia de tratamiento.
- ✓ Sirven como modelos para la fabricación de las restauraciones provisionales.
- ✓ Disminuye el tiempo de trabajo clínico.

El encerado diagnóstico debe ser realizado por el odontólogo debido que es él quien ha examinado al paciente y conoce sus necesidades<sup>26</sup>; sin embargo muchos odontólogos confían totalmente en el técnico para la realización del encerado diagnóstico. El técnico puede ser simplemente una ayuda para



refinar el encerado después de que todas las decisiones de tratamiento hayan sido tomadas por el odontólogo.

## EVALUACIÓN RADIOGRÁFICA

Las radiografías aportan información esencial que complementan la información que no se puede determinar clínicamente. La interpretación radiográfica se combina con los demás hallazgos, es decir, constituye un auxiliar para determinar un diagnóstico definitivo y desarrollar un plan de tratamiento.

La interpretación radiográfica o radiología, requiere del conocimiento de las referencias anatómicas, tanto radiolúcidas como radiopacas, lo cual permite distinguir los procesos patológicos.

Cuando se realiza la interpretación de una radiografía es importante examinar todos sus componentes, porque regularmente se examinan unas cuantas partes y se olvida el resto pasando por alto datos importantes. Para evitar lo anterior, se debe utilizar un sistema de análisis para asegurar un examen completo de la radiografía.

Para demostrar radiológicamente una lesión debe existir un cambio sustancial en los tejidos<sup>27</sup>.

Si se localiza una lesión se debe hacer una descripción completa incluyendo localización, tamaño, forma, simetría, bordes y asociaciones; dicha descripción se debe anotar en la historia clínica del paciente.

Los elementos auxiliares diagnósticos imagenológicos de mayor uso e importancia en prótesis fija son: *radiografías dentoalveolares, ortopantomografía y tomografía axial computarizada.*



## ***Radiografías dentoalveolares***

Técnica intraoral diseñada para mostrar dientes de manera individual y los tejidos que lo rodean.

La imagen obtenida en estas radiografías es por zona, centrales, lateral y canino, premolares y molares; esto se debe a la distinta angulación anatómica de cada diente.

Sus principales indicaciones clínicas son:

- ✓ Evaluación endodóncica.
- ✓ Determinación del estado periodontal.
- ✓ Traumatismos con hueso alveolar asociado.
- ✓ Previo a una extracción.
- ✓ Control postoperatorio de una cirugía periapical.
- ✓ Evaluación postoperatoria de implantes.
- ✓ Valoración detallada de quistes y lesiones del hueso.

Además, el examen radiográfico intraoral revela datos como:

- Soporte óseo remanente.
- Número y morfología radiculares.
- Anchura de los espacios de los ligamentos periodontales
- Evidencia de trauma oclusal.
- Áreas de resorción ósea vertical y horizontal.
- Inclinação axial de los dientes.
- Continuidad e integridad de la lámina ósea.
- Morfología pulpar y tratamientos endodónticos anteriores.
- Presencia de enfermedad apical, resorción ósea o fracturas radiculares
- Fragmentos radiculares retenidos, áreas radiolúcidas, calcificaciones, cuerpos extraños o dientes impactados.



- Depósito de cálculo subgingival.
- Presencia de lesiones cariosas, condición de las restauraciones existentes y la proximidad de las caries y restauraciones al tejido pulpar.

### **Ortopantomografía**

La radiografía panorámica, también llamada ortopantomografía, es una técnica extraoral destinada a obtener una sola imagen en la que se observan todos los dientes y sus estructuras de soporte.

<b>VENTAJAS</b>	<b>DESVENTAJAS</b>
<ul style="list-style-type: none"> <li>- Cobertura anatómica amplia</li> <li>- Técnica sencilla</li> <li>- Dosis baja de radiación</li> <li>- Tiempo corto para completar la técnica (3-4 minutos)</li> <li>- Se puede utilizar en paciente con apertura bucal mínima</li> <li>- Aceptada fácilmente por los pacientes</li> </ul>	<ul style="list-style-type: none"> <li>- Resolución anatómica con poco detalle</li> <li>- Interpretación complicada.</li> <li>- Distorsión geométrica (1°-2°) que limita su valor como método para evaluar la angulación de las piezas dentarias</li> <li>- Superposición de imágenes de los dientes</li> </ul>

El uso de radiografías panorámicas en la práctica general se recomienda en las siguientes circunstancias:

- ✓ Traumatismos
- ✓ Terceros molares
- ✓ Desarrollo dental (dentición mixta)
- ✓ Dientes retenidos
- ✓ Anomalías de desarrollo
- ✓ Pacientes intolerantes a los procedimientos intraorales
- ✓ Evaluación ortodóncica
- ✓ Enfermedades que destruyen superficies articulares de la ATM
- ✓ Enfermedad periodontal extensa



### ***Tomografía axial computarizada (TAC)***

También conocida como tomografía computarizada (TC), es un procedimiento radiográfico especializado, asistido por un ordenador, para la obtención de radiografías que muestran únicamente una sección o corte del paciente<sup>28</sup>.

La ventaja de ésta técnica radica en la buena visualización de las estructuras óseas<sup>28</sup>, mayor velocidad en su obtención y una menor generación de sombras, pero no reproduce fielmente los tejidos blandos. Además, gracias al ordenador se pueden realizar cortes anatómicos en distintos planos e incluso representaciones tridimensionales. Figura 16<sup>29</sup>.

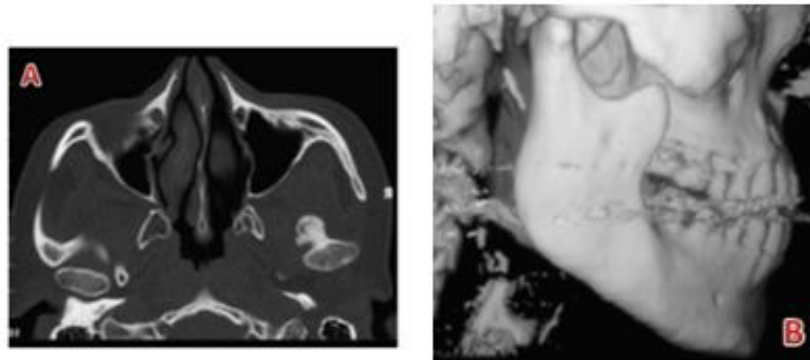


Figura 16 Tomografía axial computarizada. A) Corte horizontal. B) Tridimensional.

En odontología, las principales indicaciones para una tomografía son:

- ✓ Evaluación de la altura, grosor y tipo de trabeculado de los maxilares, antes de la colocación de implantes.
- ✓ Localización de dientes desplazados y cuerpos extraños.
- ✓ Observación de senos maxilares.
- ✓ Valoración de fracturas faciales, estableciendo los puntos de fractura y su extensión.
- ✓ Exploración adicional de la ATM.
- ✓ Diagnóstico preoperatorio y la detección de tumores.

Actualmente, la tomografía computarizada de haz cónico (TCHC), en inglés cone-beam, se ha convertido en una técnica de gran potencial en odontología; desarrollada con el fin de obtener escáneres tridimensionales del esqueleto maxilofacial<sup>30</sup>.

Las principales ventajas, en comparación con la tomografía computarizada convencional, son que la TCHC utiliza una dosis de exposición menor y menor tiempo, se obtienen imágenes 3D a escala 1:1 con una mejor resolución espacial. Figura 17<sup>29</sup>.

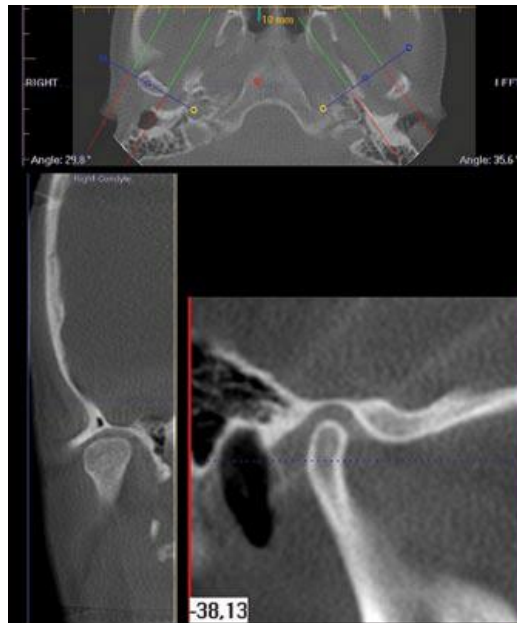

Figura 17 Imagen axial (arriba), sagital (abajo, derecha), y coronal (abajo, izquierda) TCHC de ATM.

La combinación de proyecciones convencionales como las radiografías dentoalveolares y ortopantomografía, son adecuadas para el abordaje de situaciones clínicas no complicadas; sin embargo la tomografía computarizada añade tridimensionalidad para lograr así una mejor exploración, brindando al odontólogo información suficiente para el correcto diagnóstico y plan de tratamiento.



## PLAN DE TRATAMIENTO

La sesión de diagnóstico habrá finalizado en el momento en que se hayan obtenido todos los datos necesarios para que el clínico sea capaz de dar un pronóstico y plan de tratamiento individualizado a las necesidades, expectativas y circunstancias personales de cada paciente.

Se entiende por pronóstico la predicción hipotética que se hace con respecto a la posible evolución que tendrá el paciente con respecto a su rehabilitación; mientras que el plan de tratamiento es una propuesta de resolución integral de los problemas planteados.

El plan de tratamiento es una propuesta de resolución ante una afección que requiere atención, la cual debe plantearse de manera lógica, secuencial y ordenada, ofreciendo un pronóstico favorable. Lo más importante en la toma de decisión del plan de tratamiento es determinar cuál de los planes es el mejor y más adecuado a las necesidades y expectativas del paciente.

El destino del paciente depende del plan de tratamiento decidido por el clínico tratante, tomando en cuenta los siguientes criterios:

- Priorizar los objetivos, tanto del paciente como del odontólogo.
- Tomar las decisiones que permitan al odontólogo tratar al paciente para alcanzar el mayor número de los objetivos realizables. Siendo para la mayoría de los pacientes, la estética, salud, función, y estabilidad.

Existen factores determinantes en la planificación de tratamiento que se deben considerar:

- Número y ubicación de los dientes ausentes
- Estado periodontal y periapical de los dientes pilares; así como su vitalidad y grado de movilidad
- Condiciones de los dientes pilares en cuanto a caries, restauraciones presentes o fracturas



- Relaciones oclusales
- Higiene oral del paciente
- Factores estéticos
- Posición dentaria con respecto a dientes mesializados o distalizados, vestibularizados o lingualizados, intruídos o extruídos
- Proporción corona-raíz
- Tipo de prótesis fija

El tratamiento en prótesis fija puede abarcar desde una corona individual, la reposición de uno o más dientes perdidos, o hasta la restauración implantosoportada.



### **III. PLANTEAMIENTO DEL PROBLEMA**

Durante el proceso diagnóstico en prótesis fija se busca realizar debidamente cada uno de los pasos que son determinantes para obtener un plan de tratamiento adecuado; sin embargo, el odontólogo comienza a omitir pasos para ahorrar tiempo, lo que trae como consecuencia aumento de tiempo de trabajo clínico y la pérdida de control del tratamiento lo que nos lleva al fracaso.

### **IV. JUSTIFICACIÓN**

Para la elaboración de un plan de tratamiento en prótesis fija se requieren procedimientos diagnósticos básicos de gran importancia que no siempre se llevan a cabo; de tal forma, el presente trabajo pretende establecer una guía paso a paso para obtener un correcto diagnóstico, de manera sencilla y abarcando todos los elementos necesarios para el éxito del tratamiento protésico.



## **V. OBJETIVO**

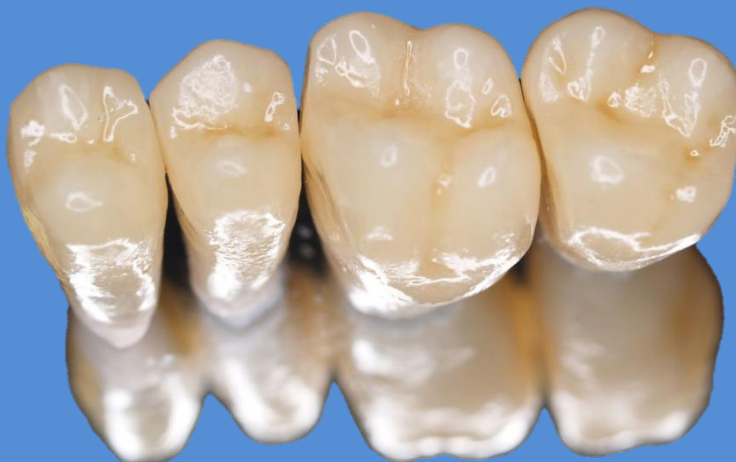Elaborar un manual de procedimientos que describa la metodología básica de los procedimientos clínicos y técnicos indispensables para la integración del diagnóstico en prótesis dental fija, el cual permita establecer un plan de tratamiento adecuado para cada paciente.

Universidad Nacional Autónoma de México  
*Facultad de Odontología*  
Seminario de Titulación  
Prótesis dental parcial fija y removible

# MANUAL DE PROCEDIMIENTOS PARA EL DIAGNÓSTICO EN PRÓTESIS FIJA.

*Orihuela Gudiño Denisse Karina*

*MAYO 2013*





## ÍNDICE

### MANUAL DE PROCEDIMIENTOS PARA EL DIAGNÓSTICO EN PRÓTESIS FIJA.

Exploración de la articulación temporomandibular .....	48
Exploración de los músculos de la masticación .....	55
Toma de impresiones .....	60
Registro con arco facial de montaje rápido.....	70
Técnica bimanual de Dawson.....	76
Técnica para la confección de un desprogramador anterior modificado.....	78
Registro de relación céntrica con siliconas por adición .....	83
Registros interoclusales excéntricos con silicona por adición.....	87
Montaje de los modelos al articulador semiajustable.....	89
Ajuste del articulador .....	97
Secuencia de análisis oclusal .....	106
Encerado diagnóstico .....	110
Secuencia para la interpretación de radiografías dentoalveolares .....	114
Secuencia sistémica de evaluación de una ortopantomografía .....	117



## Exploración de la articulación temporomandibular

La exploración consiste en detectar estados que salen de los parámetros normales a través del uso de los sentidos (vista, tacto y oído), y para su exploración se ha dividido en dos: *inspección extraoral e intraoral*.

### *Inspección extraoral*

**Paso 1** Observar simetría y perfil facial. Figura 18<sup>FD</sup>.

- Debemos ubicarnos frente al paciente.
- Hacer que el plano bipupilar quede paralelo al piso, de esta manera se observarán: *la simetría facial, nariz, filtrum labial, mentón, comisuras labiales*, así como la *sonrisa* y su relación con la estética facial.
- Para valorar la altura facial se trazan tres planos perpendiculares al plano sagital.
  - *Tercio superior*: de la línea de inserción del cabello hasta la glabella.
  - *Tercio medio*: distancia glabella- subnasal.
  - *Tercio inferior*: distancia subnasal- mentoniana.

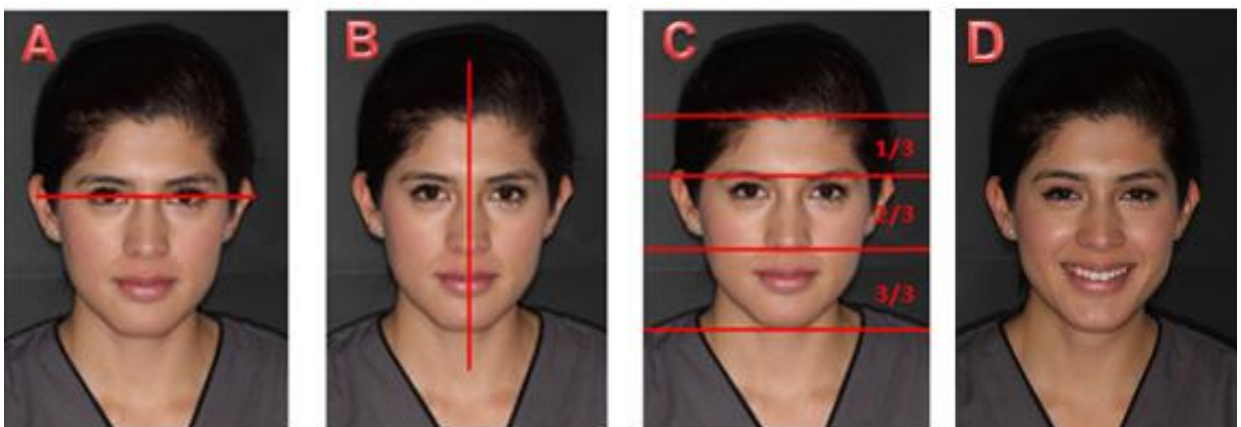


Figura 18 Simetría facial. A) Línea bipupilar. B) Simetría. C) Altura facial. D) Sonrisa.

- Después nos colocaremos a un lado del paciente para examinar el perfil facial, con lo cual podemos determinar prognatismo y retrognatismo. Figura 19<sup>FD</sup>.

Existen 3 tipos de perfil: *recto*, *convexo* y *cóncavo*. Figura 20<sup>31</sup>. Éstos se determinan en base a tres puntos de referencia de tejidos blandos, nasion de tejidos blandos, subnasal y mentoniano.

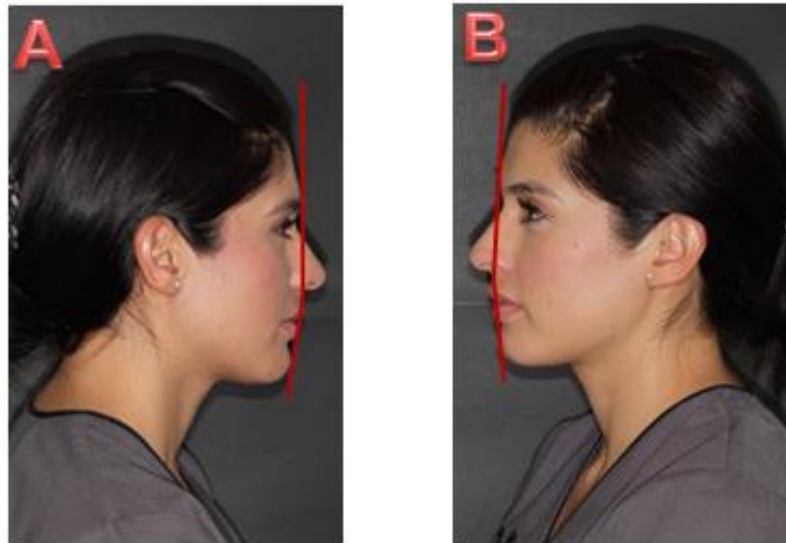

Figura 19 Perfil Facial. A) Derecho; B) Izquierdo.

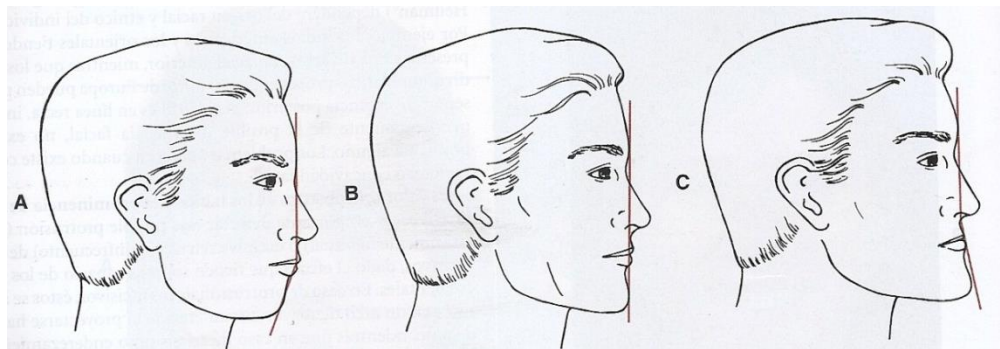


Figura 20 Perfil facial. A) Convexo. B) Recto. C) Cóncavo.

## Paso 2 Exploración de la ATM, palpación externa e intraauricular

- Localizar, con los dedos índices y medios, la ATM palpando bilateralmente justo por delante del tragus auricular. Figura 21<sup>FD</sup>.

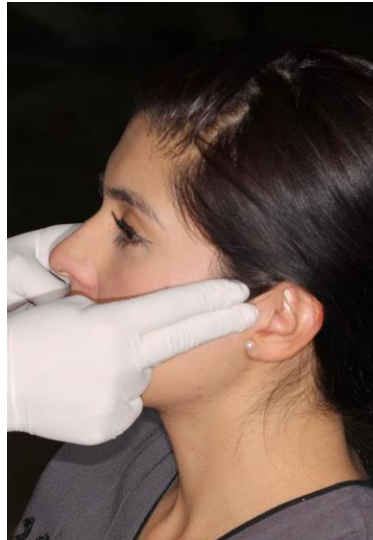

Figura 21 Localización correcta de los dedos para la palpación de ATM.

- Realizar primero la palpación en posición de reposo, y después en movimientos de apertura y cierre. Figura 22<sup>FD</sup>.

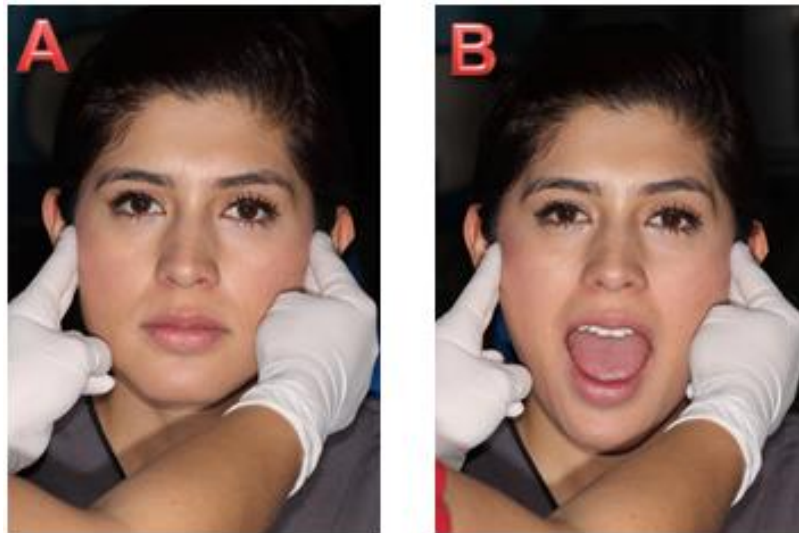


Figura 22 Palpación de ATM. A) Reposo. B) Apertura y cierre.

- Se continúa con la palpación intraauricular, utilizando los dedos índice y medio, con ligera presión anterior (se identifica el movimiento condilar), indicando los mismos movimientos mandibulares. Esto ayuda a identificar posibles alteraciones en la inserción posterior del disco<sup>8</sup>. Figura 23<sup>FD</sup>.

**Buscamos:** dolor a la palpación, ruidos articulares y asimetrías.

**Nota.** Anotar a que amplitud se ha producido la alteración.

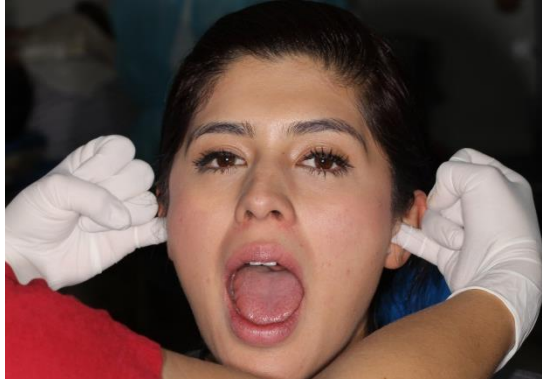

Figura 23 Palpación intraauricular.

**Paso 3** Auscultación de la ATM. Figura 24<sup>FD</sup>.

- Colocar el estetoscopio en la zona pretraguiana.
- Pedir al paciente que realice movimientos de: *apertura, cierre, lateralidad, protrusión y retrusión.*

**Nota.** En condiciones normales no se deben escuchar ruidos, en caso de oírlos anotar el tipo de ruido, en que movimiento y amplitud se produjo.

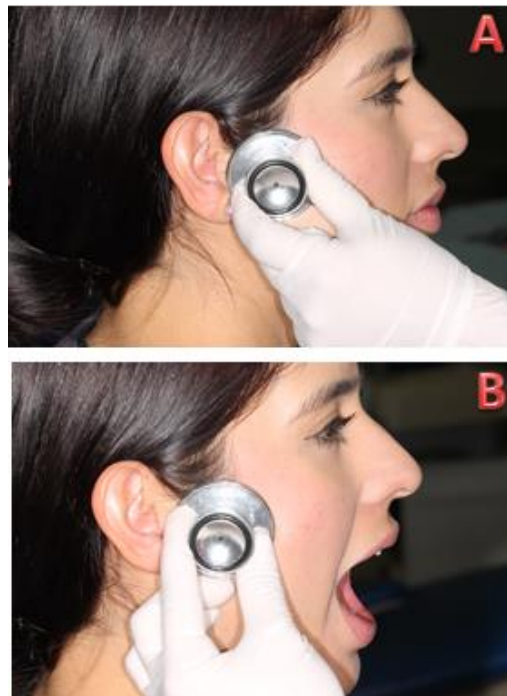

Figura 24 Auscultación de ATM. A) Colocación correcta del estetoscopio. B) Movimientos mandibulares.

## *Inspección intraoral*

### **Paso 1** Exploración de los movimientos articulares.

Nos permite la comparación relativa entre las fases de los movimientos condilares (derecho e izquierdo).

- **Apertura activa:** Pedir al paciente que abra la boca tanto como pueda.

**Buscamos:** amplitud, simetría y dolor.

- *Amplitud:* La apertura normal de un adulto oscila entre 40-50mm, siendo la referencia anatómica el punto interincisal. Una apertura menor de 25mm, suele indicar problema articular, y entre 25-35mm un problema muscular<sup>32</sup>.

- ✎ Medir con una regla milimetrada o con la referencia de los dedos índice, medio y anular, entre los puntos interincisivos superior e inferior. Figura 25<sup>FD</sup>.

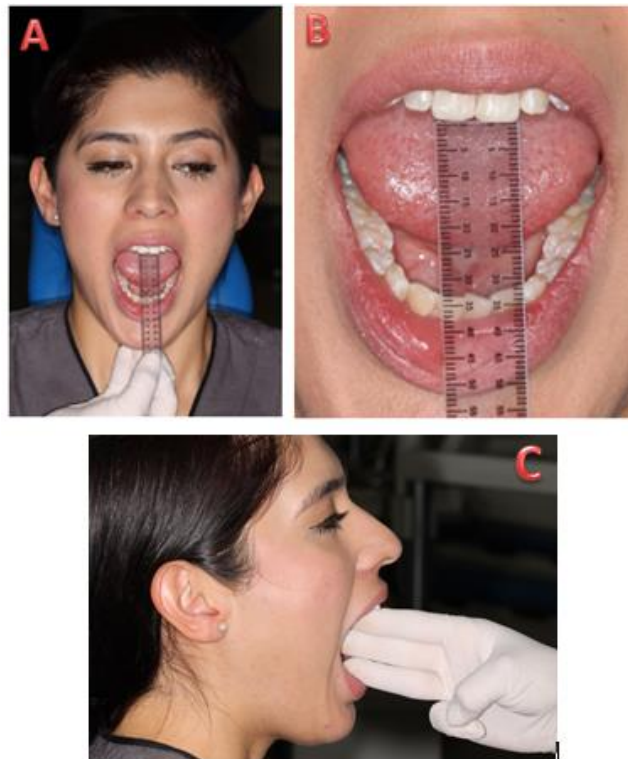

Figura 25 Apertura activa. A) Apertura normal; B) Regla milimetrada; Dedo índice, medio y anular.

- **Simetría:** Pedir al paciente que realice movimientos de apertura y cierre bucal, buscando simetría en los movimientos.
  - 👁️ Observar cualquier desviación del punto interincisivo inferior mayor a 2mm se considera patológico, y determinar su repercusión estética<sup>32</sup>.
- **Dolor:** La aparición de dolor indica siempre patología, pero se debe determinar su origen (articular, muscular, otitis, etc.)<sup>32</sup>.
- **Apertura pasiva:** Se aprecia la sensación de tope de la articulación y se mide la amplitud pasiva intentando moderadamente abrir la boca un poco más.

En condiciones normales la apertura forzada debe aumentar sólo en 1 o 2mm la apertura activa y no ser dolorosa. Si encontramos resistencia, medir a qué grado de apertura la encontramos y describir si es *rígida* (causa articular) o *elástica* (causa muscular)<sup>32</sup>.

- 👉 Colocar el dedo pulgar en los incisivos superiores del paciente y el dedo medio en los inferiores para que de esta manera forcemos suavemente su separación. Figura 26<sup>FD</sup>.

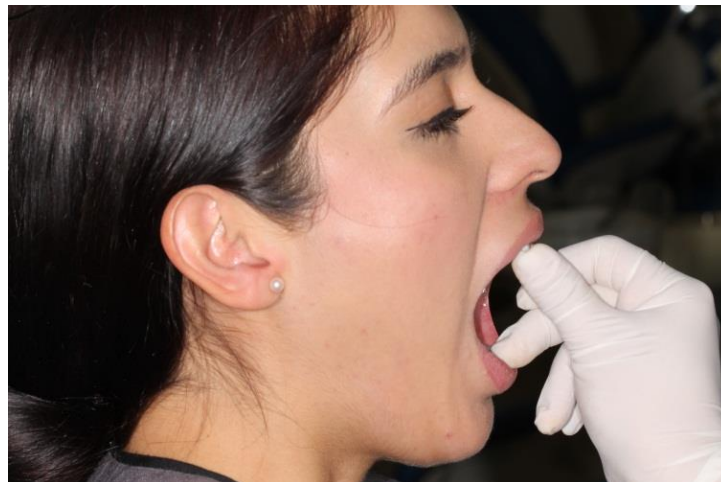

Figura 26 Apertura Pasiva.

- **Protrusión:** Se observa la capacidad del paciente de adelantar la mandíbula desde la posición de reposo y se mide. La amplitud de movimiento es de aproximadamente 10mm. Figura 27<sup>FD</sup>.



Figura 27 Amplitud de protrusión mandibular.

- **Lateralidad:** Explorar el movimiento en ambos lados (derecho e izquierdo), siendo un parámetro normal 12mm aproximadamente. Figura 28<sup>FD</sup>.

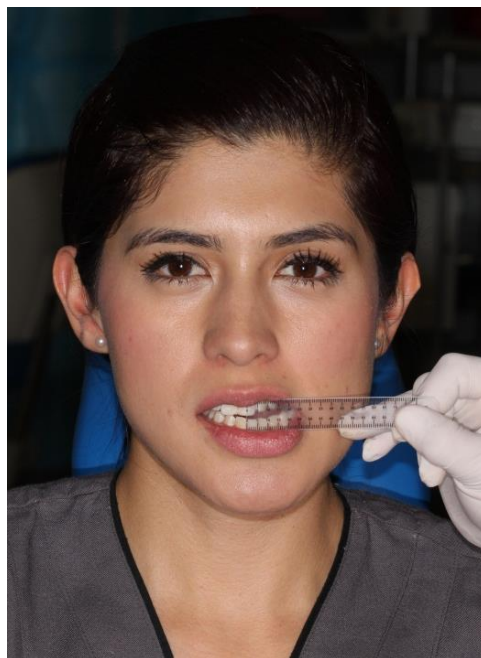

Figura 28 Amplitud de movimiento en lateralidad.

## Exploración de los músculos de la masticación

Se deben palpar los músculos involucrados en la masticación así como músculos posturales relevantes; la palpación debe realizarse con presión ligera de manera simétrica y bilateral, lo que permite comparar y diferenciar entre el lado derecho e izquierdo (figura 29)<sup>8</sup>.

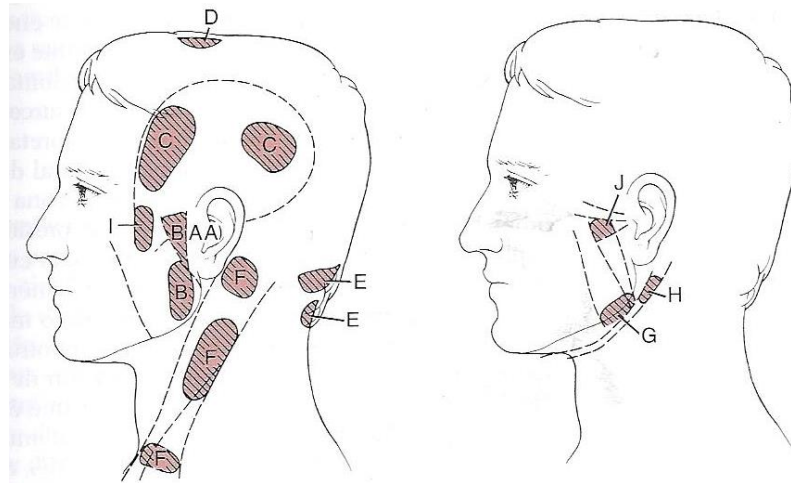


Figura 29 Áreas de palpación para evaluar la sensibilidad dolorosa muscular. A) Cápsula de la articulación: lateral y dorsal. B) Masetero: superficial y Profundo. C) Músculo Temporal: anterior y posterior. D) Vértex. E) Cuello: nuca y base. F) Músculo Esternocleidomastoideo: inserción, cuerpo y origen. G) Pterigoideo interno. H) Porción posterior del músculo digástrico. I) Tendón del músculo Temporal. J) Músculo pterigoideo externo.

### A. Músculo temporal

Se palpa con el dedo índice y medio, pidiendo al paciente que apriete y relaje los dientes de manera alternada. Con esta técnica se logra palpar la contracción del vientre en forma de abanico del músculo. Figura 30<sup>FD</sup>.

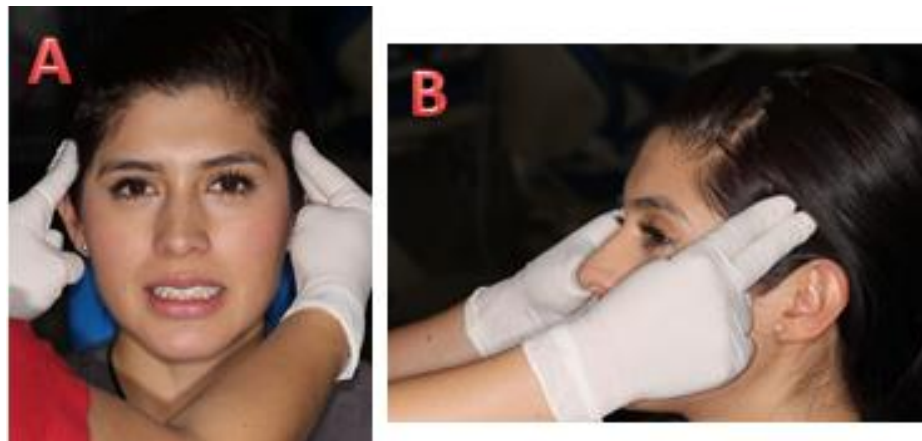


Figura 30 Palpación del músculo temporal. A) Vista frontal. B) Vista lateral.



## B. Músculo masetero

Palpamos, con los dedos índice y medio. Repitiendo la mis acción que en el temporal, se comienza a explorar a partir del tragus (15mm por delante de éste), justo debajo del arco cigomático y se continúa la palpación en toda su inserción superior, bajamos por su borde anterior, y seguimos su inserción inferior hasta el ángulo de la mandíbula. Figura31<sup>FD</sup>.

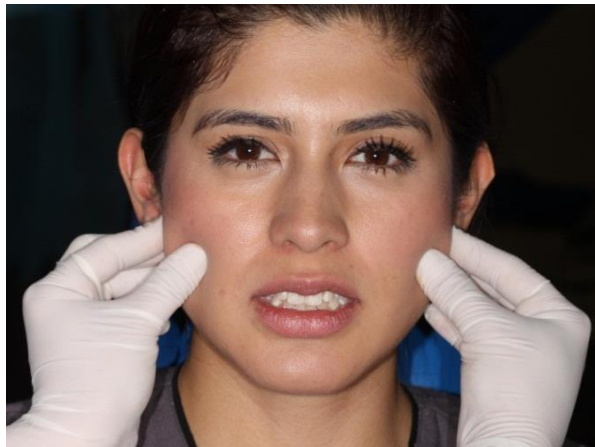

Figura 31 Palpación del músculo masetero.

## C. Músculos de la parte posterior del cuello

Se le indica al paciente inclinar la cabeza hacia delante, y se realiza la palpación con los dedos índice y medio con presión ligera de arriba hacia abajo. Figura 32<sup>FD</sup>.

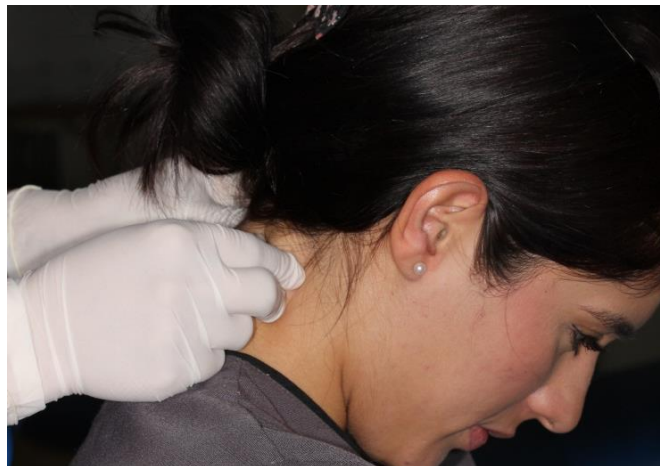


Figura 32 Palpación de los músculos de la parte posterior del cuello.

#### D. Músculo esternocleidomastoideo (postural)

Haciendo girar la cabeza del paciente hacia el otro lado y un poco hacia abajo, se palpa fácilmente en toda su extensión. Tomando el músculo entre los dedos, como tomando una cuerda vamos deslizando y apretando desde su inserción superior a la inferior. Figura 33<sup>FD</sup>.

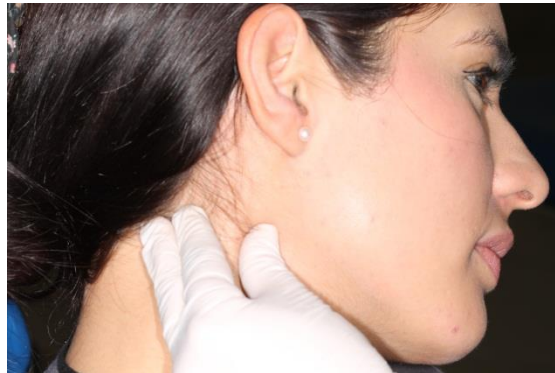

Figura 33 Palpación del músculo esternocleidomastoideo.

#### E. Músculo digástrico

*Ventre Anterior*- Se palpa realizando presión digital a partir del borde inferior del mentón (símfisis mentoniana) hasta el hueso hioides.

*Ventre Posterior*- Se le puede palpar introduciendo los dedos meñiques entre el borde posterior de la rama ascendente de la mandíbula (extraoralmente). Figura 34<sup>FD</sup>.

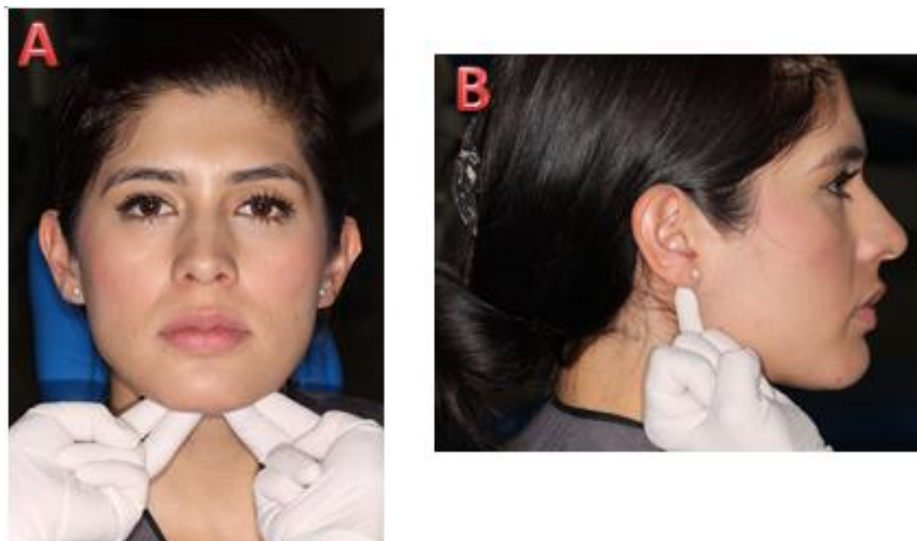


Figura 34 Palpación del músculo digástrico. A) Ventre anterior. B) Ventre posterior.

## F. Músculo pterigoideo interno

Se realiza su palpación intraoral con el dedo índice con un poco de presión hacia abajo hasta llegar a la inserción del músculo en el ángulo de la mandíbula, tanto del lado derecho como izquierdo. Figura 35<sup>FD</sup>.

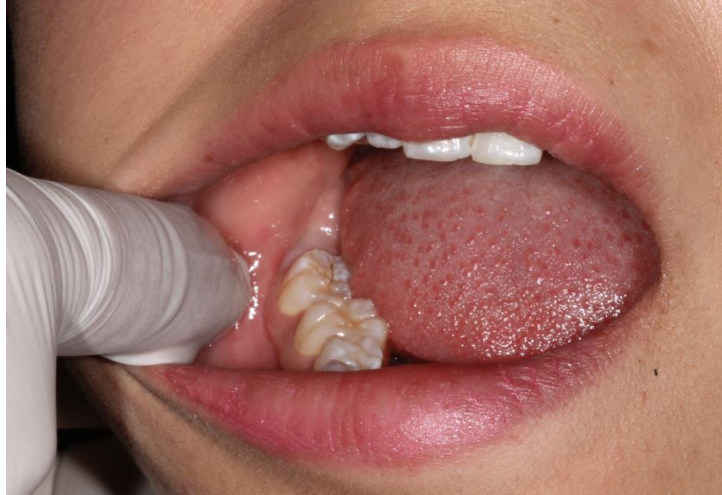

Figura 35 Palpación del músculo pterigoideo interno.

## G. Músculo pterigoideo externo

Con la boca ligeramente abierta, se llevan los dedos índices sobre vestibular de los molares superiores hasta la tuberosidad, y se empuja desde allí hacia arriba y atrás. Con ésta técnica palpamos la porción más inferior del músculo, que si está afectado, acusa fuerte dolor. Figura 36<sup>FD</sup>.

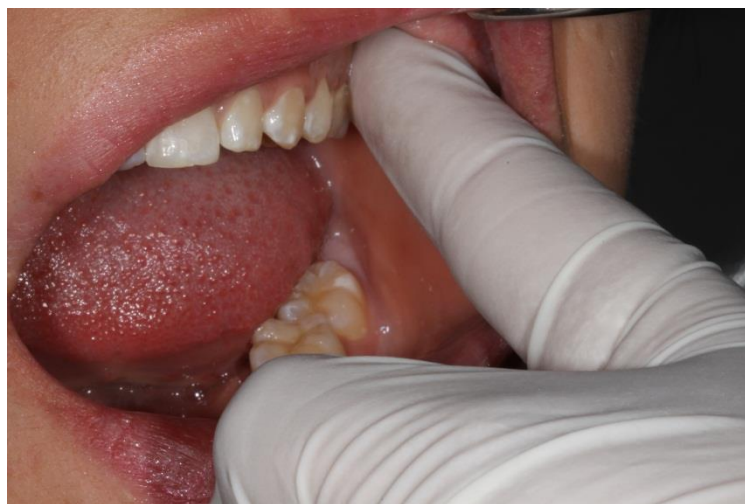

Figura 36 Palpación del músculo pterigoideo externo.

## H. Tendón del músculo temporal

Se palpa situando el dedo de una mano dentro de la boca sobre el borde anterior de la rama de la mandíbula, el dedo de la otra mano se coloca por fuera en la misma zona; el dedo colocado en la cavidad oral se desplaza hacia arriba siguiendo el borde anterior de la rama hasta que se palpe la apófisis coronoides y el tendón. Figura 37<sup>FD</sup>.

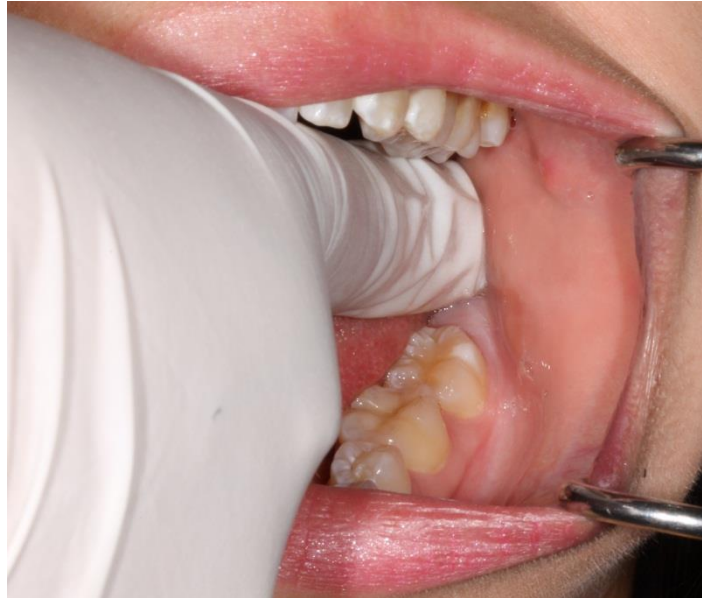

Figura 37 Palpación del tendón del músculo temporal.



## Toma de impresiones

### *Instrumental*

- Portaimpresiones con retenciones
- Taza de hule
- Espátula de mezcla para alginato (rígida y ancha)
- Espátula de mezcla para yesos
- Espátula de mezcla para ceras
- Utensilio para servir agua y polvo
- Vibrador
- Lámpara de alcohol
- Encendedor

### *Material*

- Alginato
- Yeso tipo III
- Cera para bardear
- Cera pegajosa

Es importante seguir estrictamente las instrucciones del fabricante del alginato para establecer las proporciones de agua-polvo, el tiempo de mezcla y de manipulación del material.

### *Procedimiento*

#### **Paso 1**     *Preparación del paciente*

La posición del paciente para la toma de impresiones debe ser sentado erguido, para así reducir el reflejo nauseoso y para evitar la posibilidad de que fluya material hacia la faringe. La cabeza del paciente debe quedar a la altura de los codos del operador para que se facilite la toma de las impresiones.

## Paso 2 Selección de los portaimpresiones

Los portaimpresiones se seleccionan en base al tamaño de la arcada del paciente, tomando en cuenta la anchura, altura y extensión distal; es importante recordar que entre los dientes y la cubeta debe haber al menos 3-5mm de distancia. Los mejores portaimpresiones y los más recomendados son los metálicos sin perforaciones tipo Rim-lock. Figura 38<sup>FD</sup>.

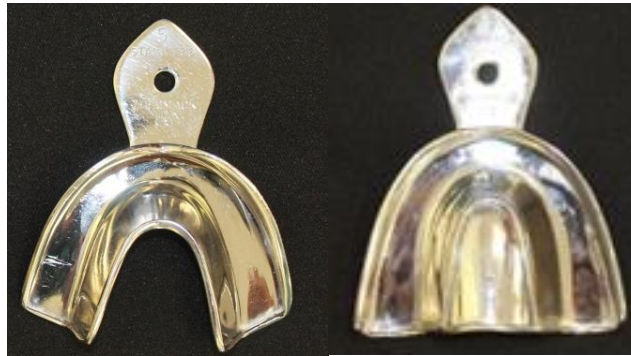

Figura 38 Portaimpresiones tipo Rim-lock.

### - Superior

Se debe verificar que en vestibular la cubeta llegue hasta el fondo del vestíbulo, mientras que en posterior, debe incluir dentro de su área interna aproximadamente un centímetro de tejidos blandos por detrás del último molar erupcionado; esto no debe ser preciso cuando hay terceros molares<sup>33</sup>.

### - Inferior

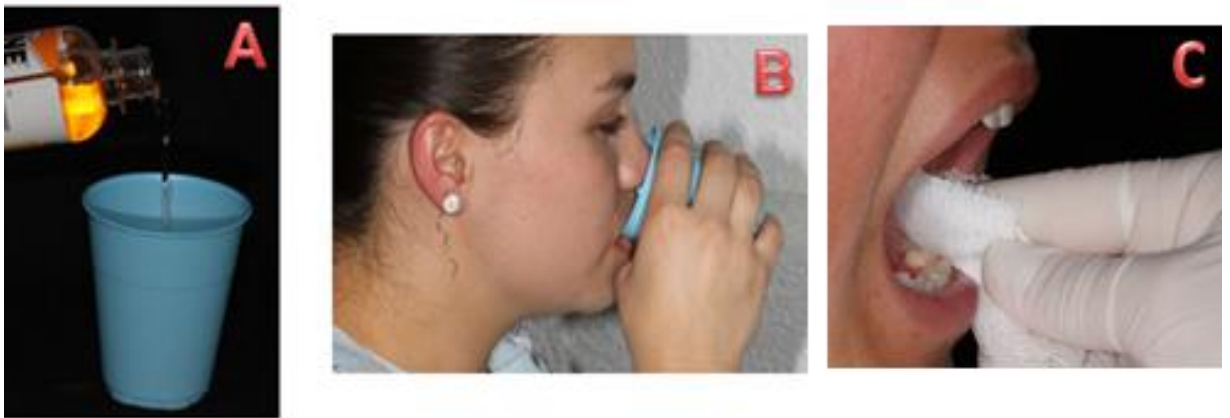Tiene como particularidad la zona lingual, donde el portaimpresión debe llegar hasta el fondo del surco gingivo-lingual. Es decir, los bordes vestibulares y linguales deberán llegar tan profundamente como sea posible, sin causar daño al paciente<sup>33</sup>.

### **Paso 3**      *Preparación de la boca del paciente*

Teniendo seleccionados los portaimpresiones tanto el superior como el inferior, se prepara la boca del paciente para poder tomar las impresiones.

Para obtener resultados óptimos los dientes deben estar limpios por lo que se le pide al paciente que se enjuague un par de veces con agua y enjuague bucal, para retirar los restos alimenticios que pudieran existir en su boca y eliminar la presencia de mucina de la saliva en las superficies de las piezas dentarias y el paladar, puesto que esto impide la reproducción adecuada de los detalles y ocasiona cambios superficiales en el alginato, lo que, a su vez, resultará en una superficie áspera en el modelo<sup>34</sup>. Figura 39<sup>FD</sup>.

Es necesario que las superficies dentales estén secas, pero no tanto como para que el alginato se quede pegado<sup>8</sup>.



**Figura 39** Preparación de la boca del paciente. A) Enjuague bucal; B) Paciente realizando enjuagues; C) Secado de las superficies dentales con una gasa.

### **Paso 4**      *Selección del material de impresión*

El alginato es un hidrocoloide irreversible que se utiliza por ser exacto, su bajo costo y fácil de manipular.

- Colocar el polvo en la taza y después el agua, en correctas proporciones. Figura 40<sup>FD</sup>.



Figura 40 Mezcla polvo-líquido en correctas proporciones.

- Con la taza en la palma de la mano se toma la espátula con la otra y se presiona el producto sobre las paredes de la taza con movimientos revolventes en dirección de las manecillas del reloj mientras se gira la taza en el sentido contrario<sup>35</sup>; con un tiempo aproximado de mezclado no mayor a 1 minuto. Figura 41<sup>FD</sup>.



Figura 41 Mezcla del alginato.

- Obtención de una consistencia cremosa fácil de aglutinar y transportar al portaimpresión. Figura 42<sup>FD</sup>.

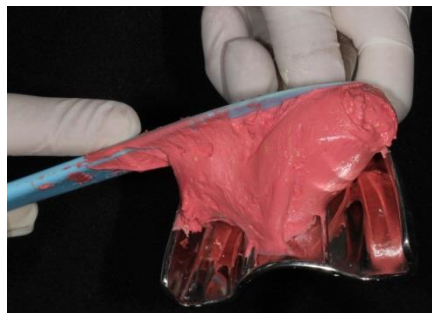


Figura 42 Consistencia cremosa del alginato, lista para transportarse al portaimpresión.



- Cargar la cubeta procurando no generar burbujas o espacios vacíos. Figura 43<sup>FD</sup>.

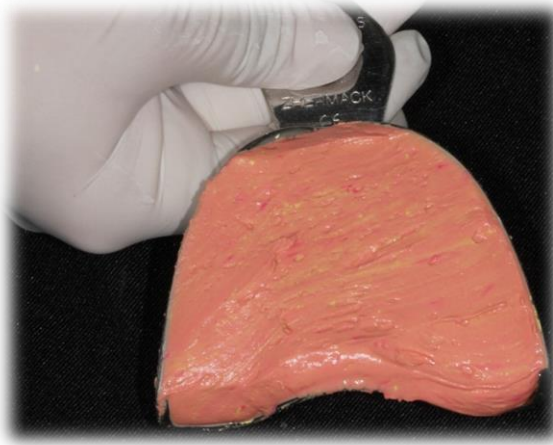

Figura 43 Cubeta cargada de alginato.

- Alisar la superficie con los dedos enguantados y humedecidos, y llevar a boca. Figura 44<sup>FD</sup>.




Figura 44 Alisado de la superficie.

### **Paso 5**      *Toma de impresiones*

El orden recomendado para la toma de impresiones es primero en mandíbula y después en maxilar, con el objetivo de dar confianza al paciente con un mejor manejo de la situación en la parte inferior y reducir la sensación de náuseas.

- Se lleva el portaimpresión a la boca, se centran los órganos dentarios en la cubeta y se relaciona el mango de la cubeta con la línea media del paciente. Figura 45<sup>FD</sup>.

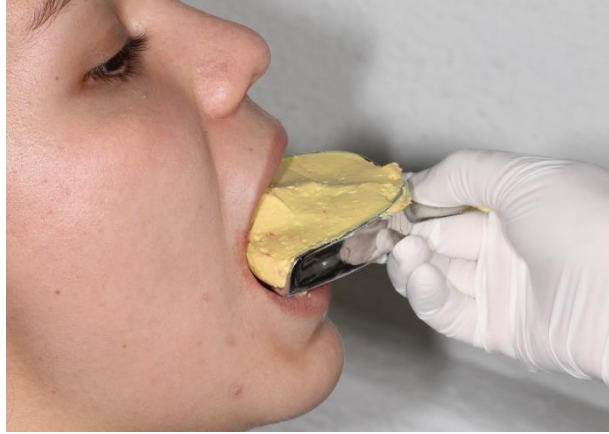

Figura 45 Transporte del portaimpresión a boca.

- Profundizamos el portaimpresión primero de la zona posterior, para evitar que el material fluya hacia atrás, y después presionamos en la zona anterior. *Es importante que los dientes no contacten con la cubeta.* Figura 46<sup>FD</sup>.

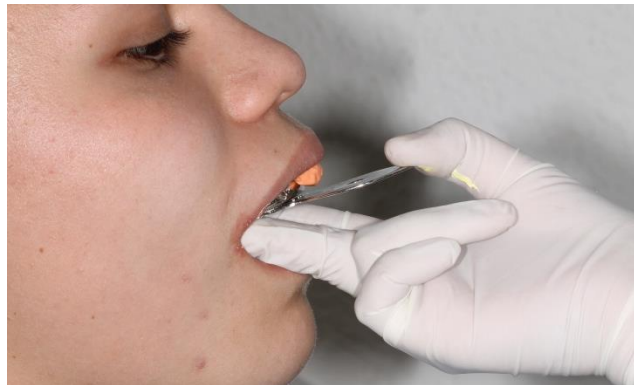

Figura 46 Profundización del portaimpresión.

- Se traccionan suavemente labios y mejillas, lo cual nos va a permitir impresionar frenillos.

- En la impresión inferior se debe indicar al paciente que eleve su lengua hacia paladar. Figura 47<sup>FD</sup>.

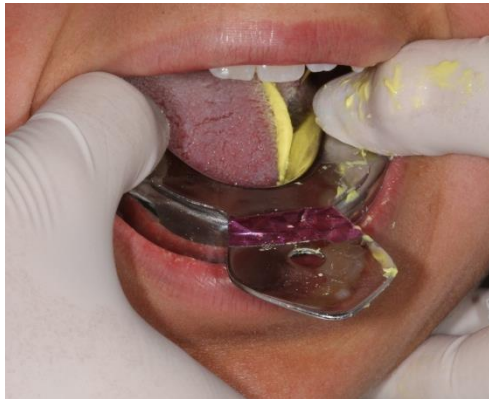

Figura 47 en la impresión inferior, pedir al paciente que eleve su lengua hacia paladar.

- Mantener la cubeta en posición durante el proceso de gelificación, para no provocar cambios.
- Ya que el alginato ha gelificado (pérdida de adherencia) esperamos de 2-3 minutos y retiramos de boca.

#### **Paso 6**      *Remoción de la impresión*

El operador se coloca por detrás del paciente, primero se debe romper el vacío, esto se logra a través de la entrada de aire entre los bordes de la impresión pidiendo al paciente que infle sus mejillas o intente soplar; posteriormente se realiza un movimiento de palanca firme para remover la impresión. Figura 48<sup>FD</sup>.

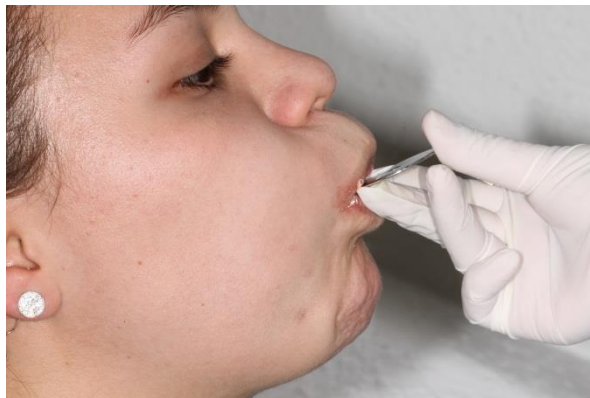

Figura 48 Ruptura del vacío pidiendo al paciente que infle sus mejillas o intente soplar.

### **Paso 7** *Crítica de la impresión*

Se analiza la impresión obtenida para verificar que cumpla con los objetivos requeridos<sup>18</sup>, es decir el material debe tener una superficie lisa y suave sin defectos, burbujas, vacíos o desgarres. Figura 49<sup>FD</sup>.

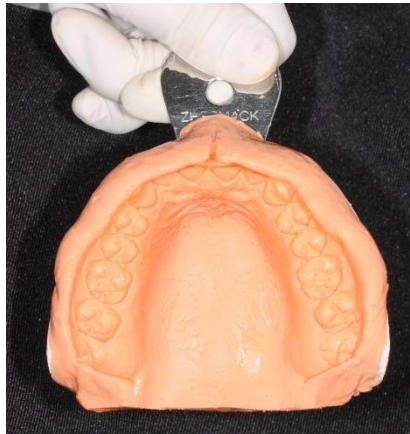

Figura 49 Crítica de la impresión.

### **Paso 8** *Desinfección de las impresiones*

La desinfección es un proceso obligado e importante para la prevención de infecciones cruzadas, que no altera la exactitud o detalles de la impresión. Figura 50<sup>FD</sup>.

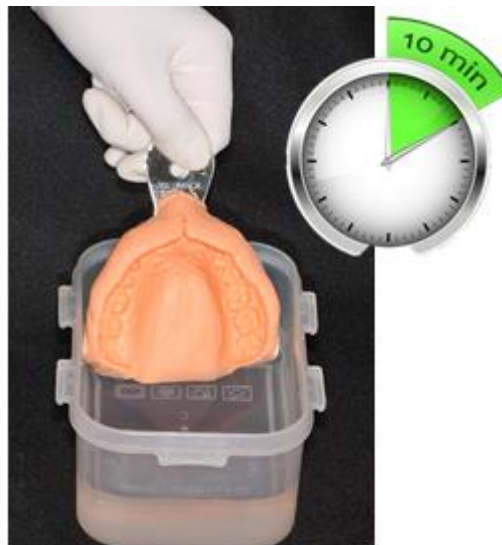

Figura 50 Desinfección de la impresión durante 10 minutos.

Los productos más utilizados son:

- *Glutaraldehído*: A una concentración del 2% se sumergen las impresiones, o aplicar en spray y colocarlo en una bolsa con sellado hermético durante 10 minutos.
- *Hipoclorito de sodio*: Se puede aplicar una solución en spray al 0.5% o sumergir las impresiones y dejar actuar por 10 minutos.

### **Paso 9**      *Obtención del positivo en yeso piedra tipo III*

Antes de realizar el vaciado de yeso se debe enjuagar la impresión con agua corriente y retirar el excedente de agua. Figura 51<sup>FD</sup>.



Figura 51 Enjuague de la impresión al chorro de agua.

Para asegurar la exactitud, el positivo se debe obtener en un tiempo aceptable de 10 a 15 minutos después de haber sido retirada de boca la impresión.

La proporción recomendada es 30ml de agua/ 100g de yeso<sup>36</sup>, se mezcla el yeso y se coloca bajo vibración en pequeñas cantidades en un extremo de la impresión deslizándolo por todos los detalles de la misma, el yeso se coloca siempre sobre el mismo sitio para evitar la formación de burbujas; este paso se repite hasta que la zona de los dientes y encía estén

completamente cubiertos. Después de realiza un zócalo que brinde la suficiente superficie de retención para el montaje en el articulador. Figura 52<sup>FD</sup>.

Para obtener los mejores resultados, el modelo debe separarse una hora después del vaciado<sup>8</sup>.

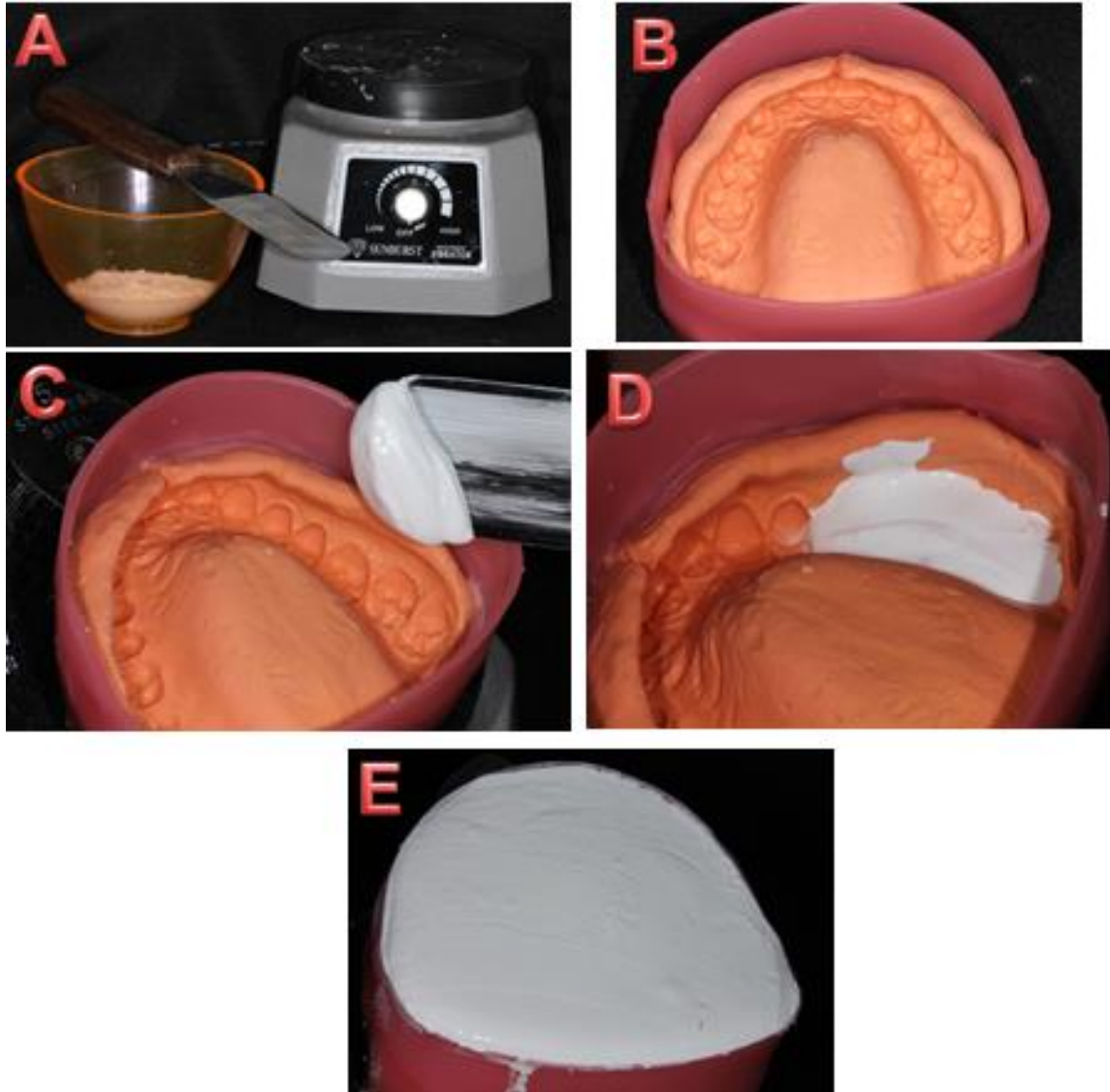


Figura 52 Obtención del modelo diagnóstico en yeso tipo III. A) Material. B) Bardeado de la impresión. C) Colocación del yeso comenzando por la zona de molares. D) Colocación en el vibrador para evitar la formación de burbujas. E) Llenado completo de la impresión.

## Registro con arco facial de montaje rápido

### *Instrumental*

- Arco facial estático
- Calentador de agua
- Bisturí con hoja N°15

### *Material*

- Compuesto para modelar

### *Procedimiento*

**Paso 1** Calentar agua para ablandar el compuesto de modelar.

Figura53<sup>FD</sup>.



Figura 53 Material necesario para ablandar el compuesto para modelar.

**Paso 2** Colocar el compuesto de modelar en la horquilla, cubriéndola en su totalidad lo más lisa y plana posible. Figura 54<sup>FD</sup>.




Figura 54 Compuesto de modelar sobre la horquilla.

**Paso 3** Tomar la impresión de las cúspides de los dientes superiores, con la profundidad suficiente que permita la reposición del modelo superior al momento del montaje. Figura 55<sup>FD</sup>.

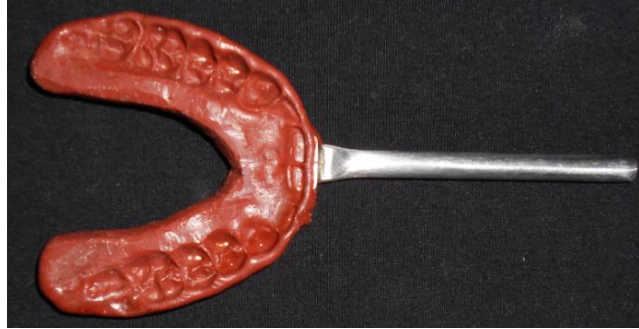

Figura 55 Impresión de las cúspides de los dientes superiores.

**Paso 4** Al momento de colocar la horquilla en boca se debe observar que el vástago de unión con el arco facial coincida con la línea media facial del paciente. Figura 56<sup>FD</sup>.

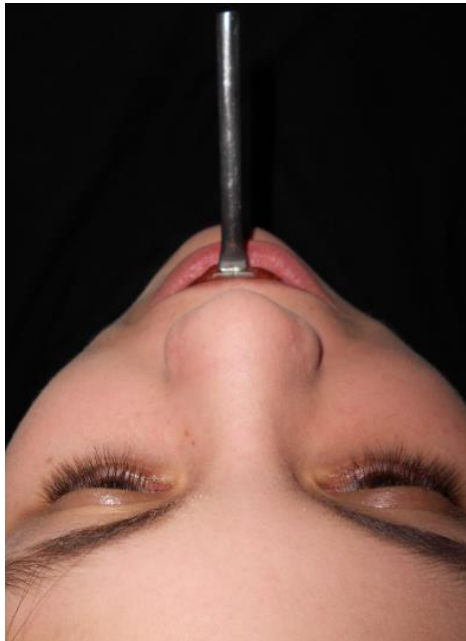

Figura 56 Coincidencia de línea media facial del paciente con el vástago.

**Paso 5** Retirar la horquilla de la boca; enfriar el registro con agua y volver a asentar el compuesto para comprobar que no se han producido distorsiones.



**Paso 6** Estabilizar la horquilla haciendo que el paciente la sostenga mediante presión con sus dedos pulgares o muerda unos rollitos de algodón, o añadir cera en la parte anterior inferior para que sean los incisivos inferiores quienes estabilicen la horquilla. Figura 57<sup>FD</sup>.

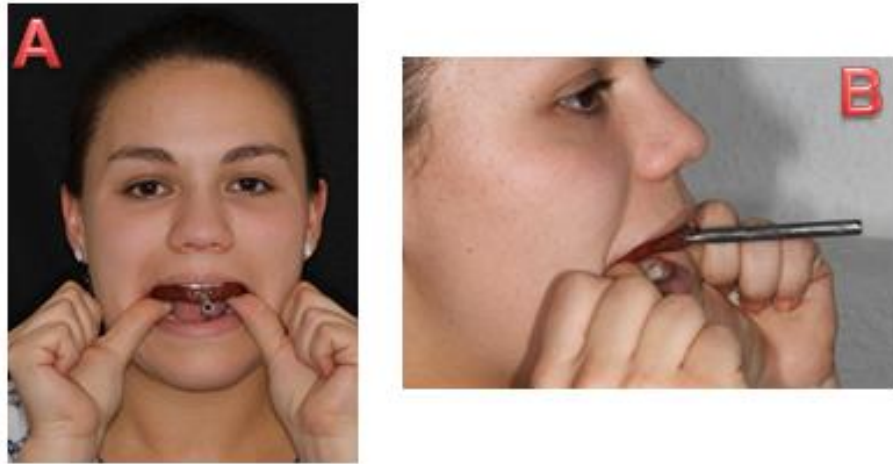

Figura 57 Estabilización de la horquilla. A) Vista frontal; B) Vista Lateral.

**Paso 7** Introducir el vástago de la horquilla en su llave de fijación sin apretarla.

**Paso 8** Situar las ramas laterales del arco hasta que las olivas laterales coincidan con el meato auditivo externo (eje horizontal transversal), manteniendo una leve presión hacia adelante. Figura 58<sup>FD</sup>.

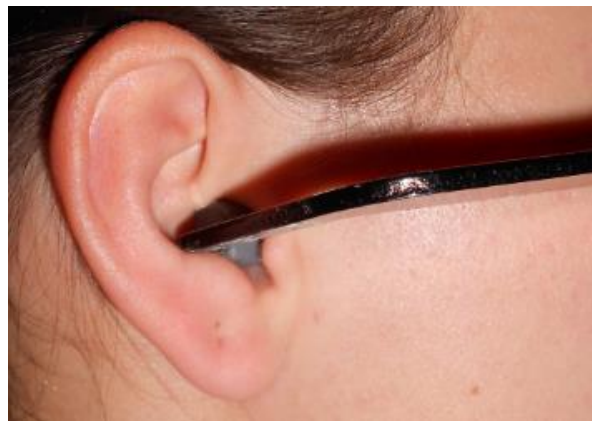

Figura 58 Colocación de las olivas en el meato auditivo externo.

**Paso 9** Fijar los tornillos tres tornillos de la parte superior del arco facial y determinar la distancia intercondílea (S, M, L). En caso de valores intermedios, es conveniente elegir la menor distancia dando así una mayor amplitud de movimiento. Figura 59<sup>FD</sup>.




Figura 59 Distancia intercondilar.

**Paso 10** Localizar el punto anterior de referencia mediante el nasion y fijarlo. Figura 60<sup>FD</sup>.

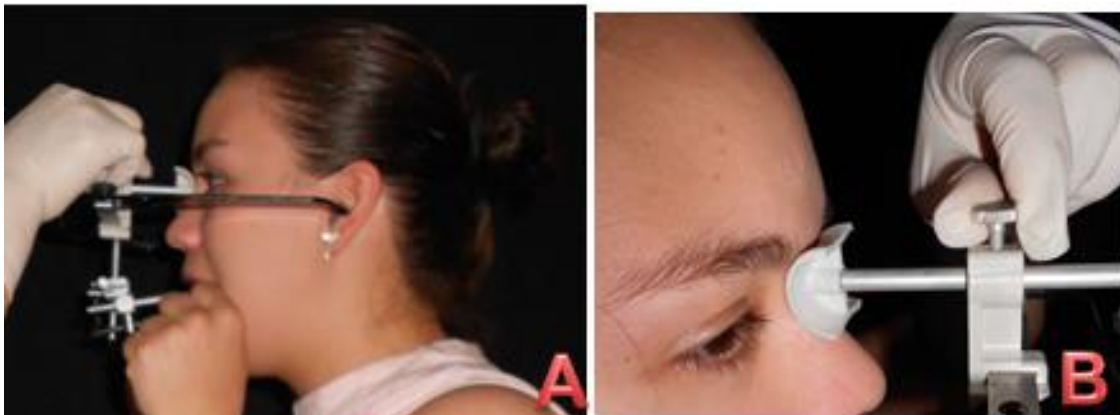

Figura 60 A) Localización del punto anterior de referencia B) Fijación del tornillo.

**Paso 11** Contener la horquilla con firmeza, con el objetivo de evitar distorsiones en el montaje al articulador. Figura 61<sup>FD</sup>.

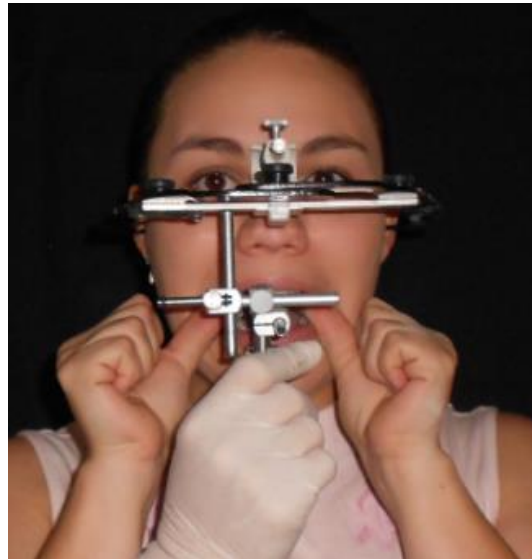


Figura 61 Contención de la horquilla.

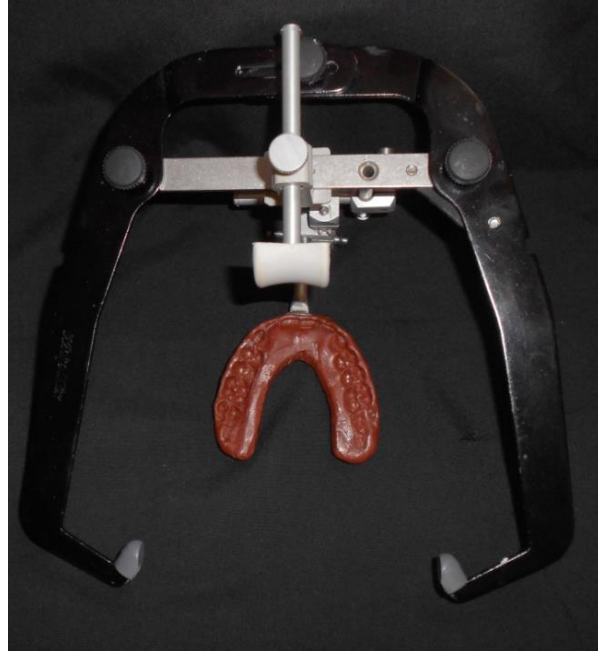
**Paso 12** Una vez que el arco facial se encuentra en posición se procede a verificar el ajuste de todos los tornillos. Figura 6<sup>FD</sup>.

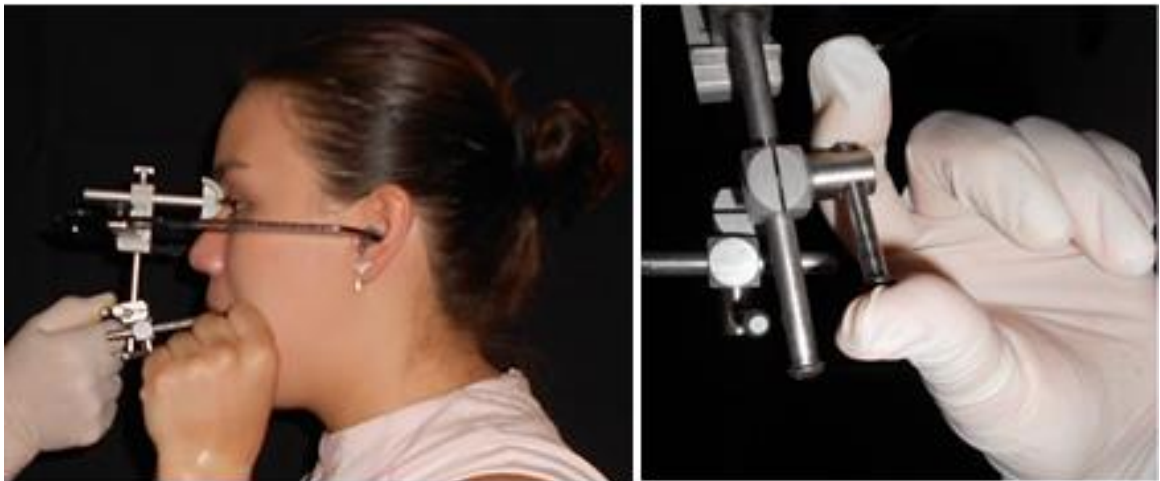

Figura 62 Ajuste de todos los tornillos.

**Paso 13** Tomado el registro, se retira el nasion, se aflojan los tornillos que mantienen la distancia intercondílea, se pide al paciente deje de ejercer presión en la horquilla y se retiran las olivas del meato auditivo

externo de modo que se pueda retirar el arco facial sin modificar la posición de la horquilla. Figura 63<sup>FD</sup>.



**Figura 63 Registro final con el arco facial estático.**

## Técnica bimanual de Dawson

**Paso 1** Explicar al paciente el procedimiento para obtener su cooperación.

**Paso 2** Ubicar al paciente en posición supina con el mentón apuntando hacia arriba, con la cabeza y cuello rectos. Figura 64<sup>37</sup>.




Figura 64 Posición supina.

**Paso 3** Se pide al paciente que se relaje, dando la orden con voz suave y amable para lograr la pasividad del paciente, la cual se percibe cuando la mandíbula “flota” en la mano sin resistencia muscular.

**Paso 4** Ubicarse por detrás del paciente.

**Paso 5** Colocar suavemente los cuatro dedos de cada mano en el borde inferior de la mandíbula, estando el meñique ligeramente por detrás del ángulo de la mandíbula. Figura 65<sup>FD</sup>.

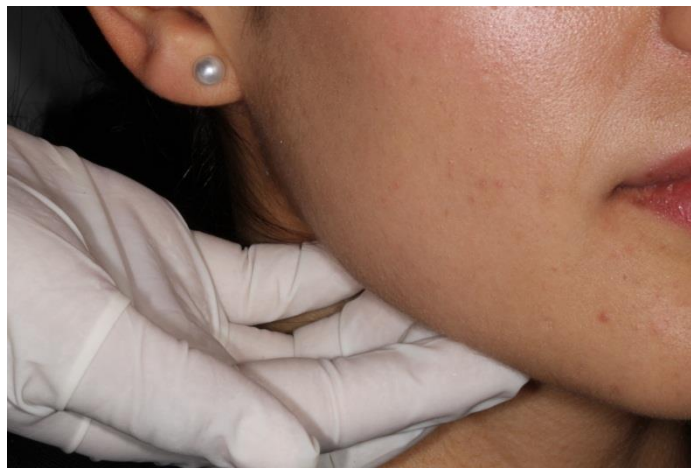

Figura 65 Colocación correcta de los dedos en el borde inferior de la mandíbula.

**Paso 6** Colocar los dedos pulgares sobre la sínfisis del mentón formando una “C”. Figura 66<sup>FD</sup>.

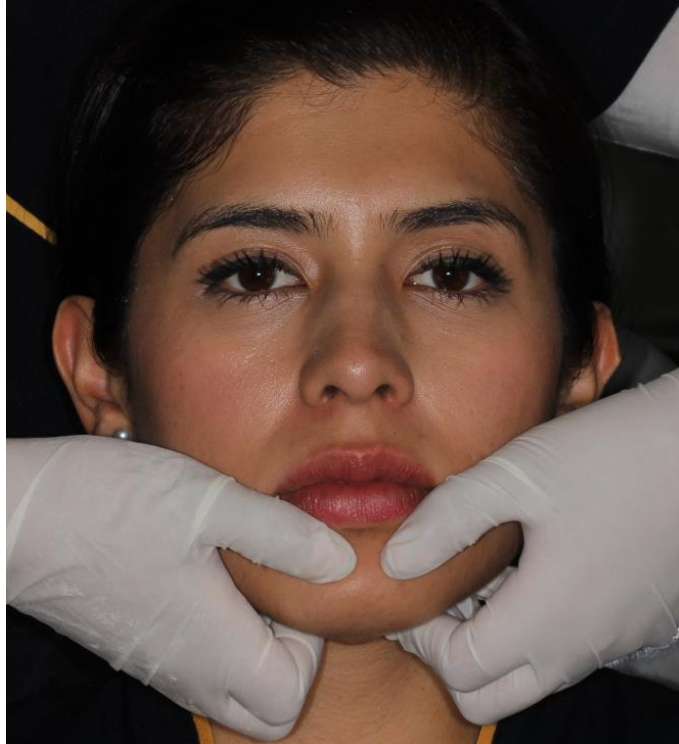


Figura 66 Colocación de los pulgares en forma de “C” sobre la sínfisis.

**Paso 7** Manipular la mandíbula de modo que abra y cierre despacio en el eje de bisagra, sin ejercer presión, con lo que se busca desactivar a los músculos sobre todo los pterigoideos laterales.

**Paso 8** Para verificar el correcto asentamiento condilar, se comienza a ejercer carga suave y ascendente sobre el borde inferior mandibular y ángulos goníacos, y al mismo tiempo se presiona con los pulgares hacia abajo y atrás. Con esto las articulaciones se cargan a una dirección hacia arriba y adelante.

**Paso 9** Logrando así una relación céntrica fisiológica.

## Técnica para la confección de un desprogramador anterior modificado (DAM)

### *Instrumental*

- Godete
- Gotero
- Fresa
- Pieza de baja velocidad
- Pinzas porta papel de articular
- Espátula para mezclar

### *Material*

- Acrílico autopolimerizable (polvo –líquido)
- Vaselina
- Papel de articular

### *Procedimiento*

**Paso 1** Preparar acrílico autopolimerizable en un godete, dejar reposar hasta alcanzar la fase plástica. Figura 67<sup>FD</sup>.



Figura 67 Preparación de acrílico autopolimerizable en un godete.

**Paso 2** Colocar vaselina sólida con los dedos sobre los incisivos superiores e inferiores. Figura 68<sup>FD</sup>.

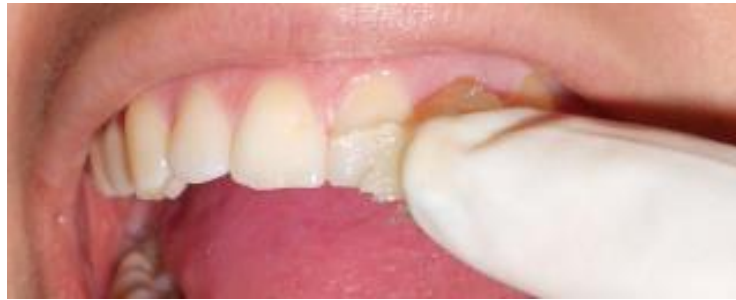

Figura 68 Colocación de vaselina en incisivos superiores.

**Paso 3** Estando el acrílico en fase plástica se deberá moldear un cubo de acrílico de aproximadamente 1.5cm de ancho y 3-4 cm de largo y se llevará a boca adaptándolo a los bordes incisales de los incisivos centrales superiores y llegando a sobrepasar el cíngulo de los mismos. Figura 69<sup>FD</sup>.

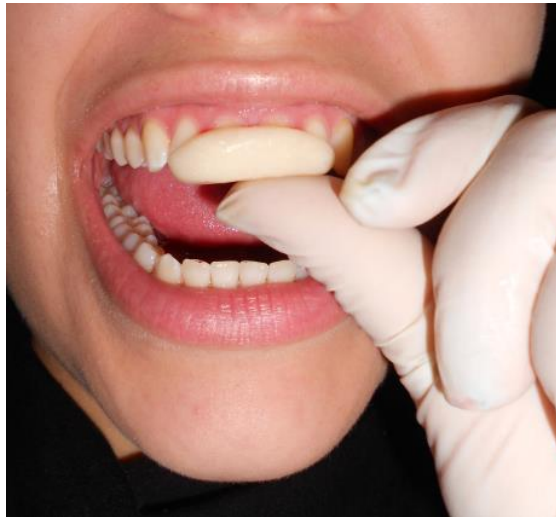

Figura 69 Colocación del acrílico en boca, adaptándolo a los bordes incisales de los dientes centrales superiores.

**Paso 4** Mediante la técnica de Punta del mentón o chin point, manipular la mandíbula del paciente a una posición de relación céntrica para lograr que se marquen ligeramente los bordes incisales de los incisivos inferiores.



Grosor del tope anterior de 3-5mm, lo que corresponde a una desoclusión molar de 1-3mm; asegurando un grosor adecuado del registro. Figura 70<sup>FD</sup>.

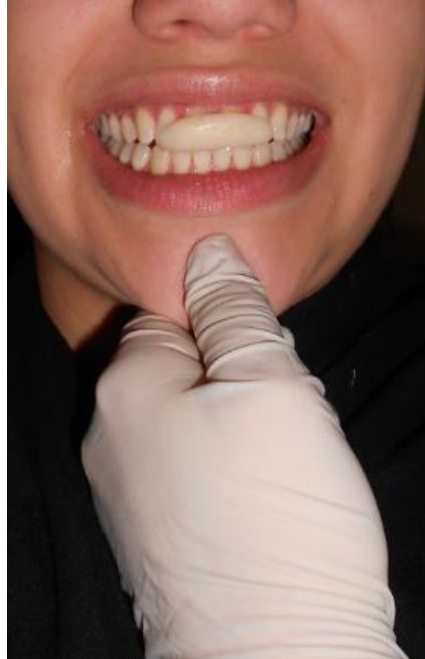

Figura 70 Manipulación de la mandíbula mediante la técnica manual punta del mentón extrabucal para obtener el registro de los incisivos inferiores.

**Nota.** En pacientes Clase II esquelética deben ser aproximadamente 4mm o 1mm en pacientes clase III.

**Paso 5** Una vez que se consigue la marca se espera a que el acrílico llegue a su fase rígida, pero el dispositivo se debe colocar y retirar de manera continua de la boca para evitar que el calor producido durante la polimerización cause daño al paciente.

**Paso 6** Una vez polimerizado, se tallará con una fresa el dispositivo para darle una forma adecuada, de manera que sea cómodo y no interfiera con labios y lengua. Figura 71<sup>FD</sup>.

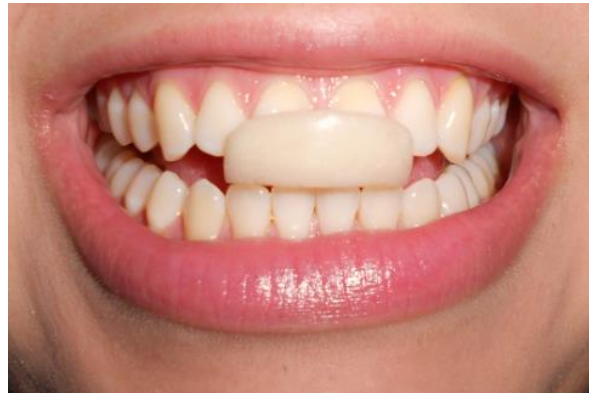

Figura 71 Ajuste y recortado del DAM.

**Paso 7** Colocar nuevamente el DAM en boca, tomar papel de articular para registrar los contactos de los incisivos inferiores sobre el plano horizontal del DAM. Figura 72<sup>FD</sup>.

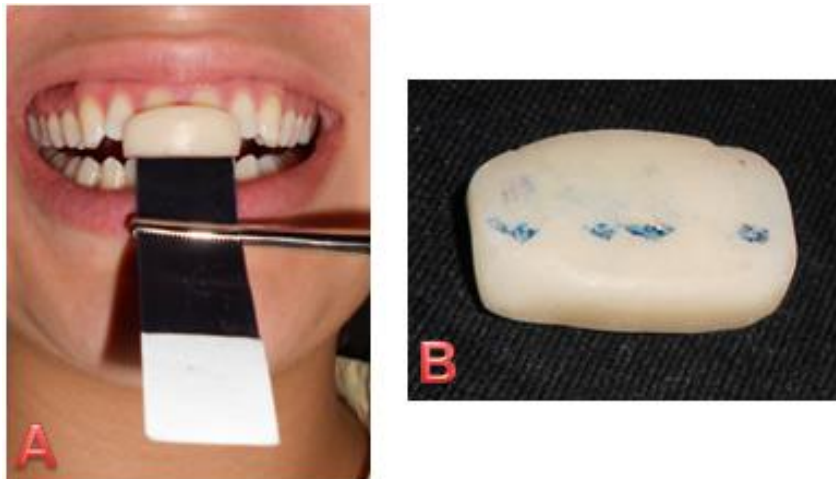
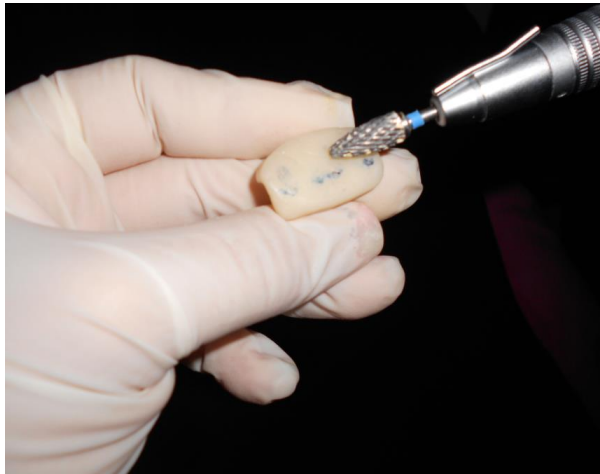

Figura 72 Colocación del papel de articular para el registro de los contactos de los incisivos inferiores. A) Registro con papel de articular. B) Marca obtenida en el DAM.

**Paso 8** Utilizando la fresa se comienzan a desgastar las marcas hasta obtener un contacto único, localizando el punto más medial del DAM.

**Paso 9** Finalmente se pide al paciente que ocluya y realice movimientos de lateralidad, y se realizan los tallados necesarios hasta lograr trazos uniformes y lineales. Figura 73<sup>FD</sup>.



**Figura 73** Desgaste de las marcas del papel de articular hasta obtener trazos uniformes y lineales.

**Paso 10** Pulir el DAM e indicar al paciente que lo utilice por un periodo de 30-60 minutos.

**Paso 11** Colocar al paciente en el sillón dental de tal manera que el plano de Frankfort sea perpendicular al respaldo del sillón.

**Paso 12** Tomar el registro en relación céntrica.

## Registro de relación céntrica con siliconas por adición

### *Instrumental*

- DAM (dispositivo de desprogramación anterior)
- Bisturí con hoja N° 15
- Punta mezcladora
- Aplicador

### *Material*

- Gasa
- Silicona por adición

### *Procedimiento*

**Paso 1** Ya confeccionado el dispositivo de desprogramación anterior y con la posición de relación céntrica reproducible, se procede al registro.

**Paso 2** Verificar que la punta de la jeringa tenga el grosor adecuado para que el material elastómero fluya correctamente. Figura 74<sup>FD</sup>.



Figura 74 Material de impresión.

**Paso 3** Secar con una gasa las superficies de los dientes. Figura 75<sup>FD</sup>.

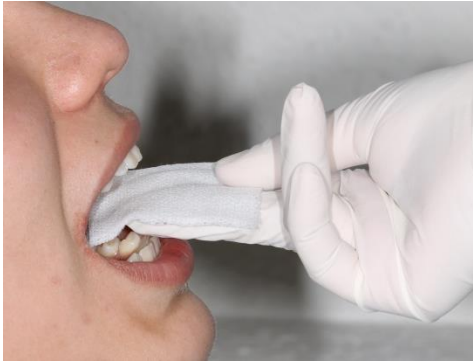

Figura 75 Secar con una gasa las superficies dentales.

**Paso 4** Colocar en boca el DAM (dispositivo de desprogramación anterior). Figura 76<sup>FD</sup>.

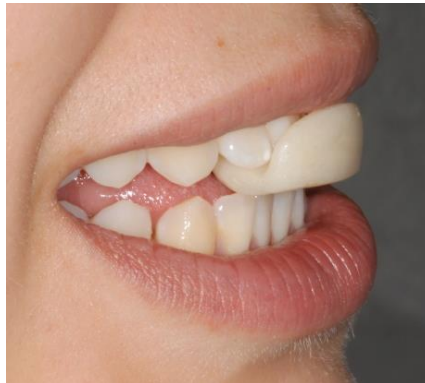

Figura 76 DAM colocado en boca.

**Paso 5** Aplicar el material para el registro por vestibular, sin dejar espacios. Figura 77<sup>FD</sup>.

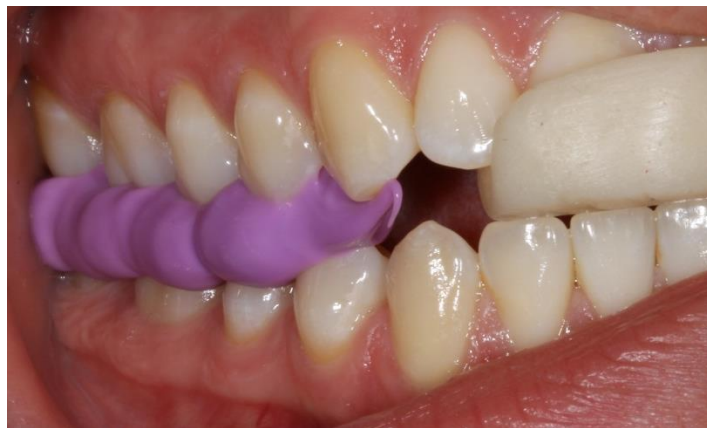

Figura 77 Aplicación de la silicona por vestibular.

**Paso 6** Pedir al paciente que mantenga esta posición hasta que el material complete su polimerización. Figura 78<sup>FD</sup>.

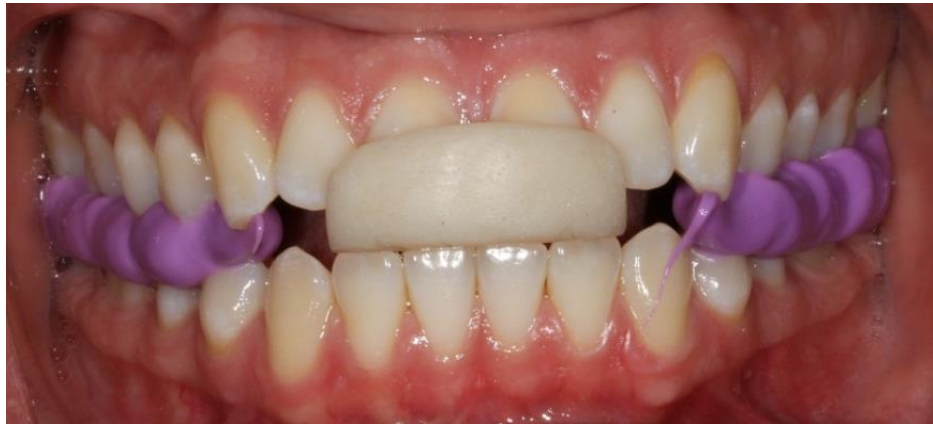

Figura 78 Colocación final del polivinil siloxano.

**Paso 7** Una vez que el material está rígido, se retira de boca el registro y el dispositivo anterior.

**Paso 8** Verificar que las cúspides vestibulares y palatinas del maxilar superior y las cúspides linguales de la mandíbula estén correctamente registradas. Figura 79<sup>FD</sup>.

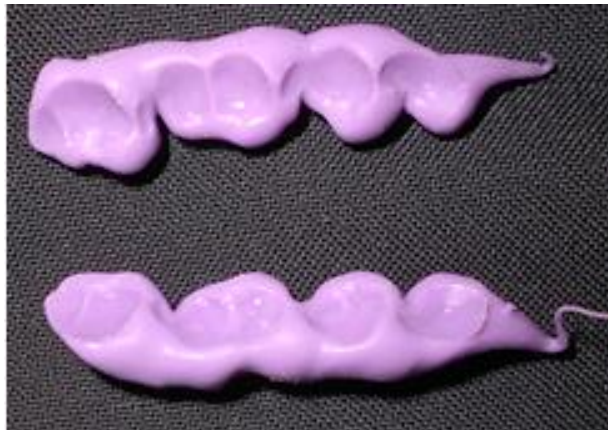
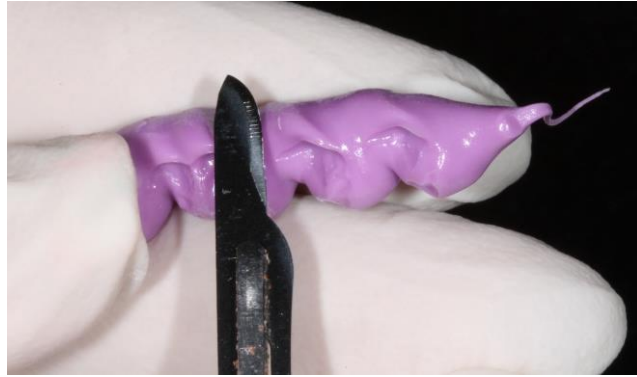
Figura 79 Registros obtenidos.

**Paso 9** Con la ayuda de un bisturí se recortan los excedentes de material; eliminar los excedentes que se localicen por distal del segundo molar y acortar la altura del registro hasta una profundidad cuspídea de 1.5mm. Figura 80<sup>FD</sup>.



**Figura 80** Recorte de los excedentes.

**Paso 10** Verificar que los modelos diagnósticos asienten completamente sobre el registro.

**Nota.** La exactitud del registro depende del grado de asentamiento que tengan los modelos sobre el material que se emplee, es decir que no exista balanceo o movimiento de los modelos.

## Registros interoclusales excéntricos con silicona por adición

### *Instrumental*

- Espejo
- Lápiz
- Bisturí con hoja N° 15
- Punta mezcladora para la silicona
- Aplicador

### *Material*

- Gasa
- Silicona por adición

### *Procedimiento*

**Paso 1** Instruir al paciente, frente a un espejo y con una marca de lápiz grafito realizada en la cara vestibular del canino superior e inferior, para realizar movimientos de lateralidad y lograr una posición borde a borde de los caninos. Figura 81<sup>FD</sup>.

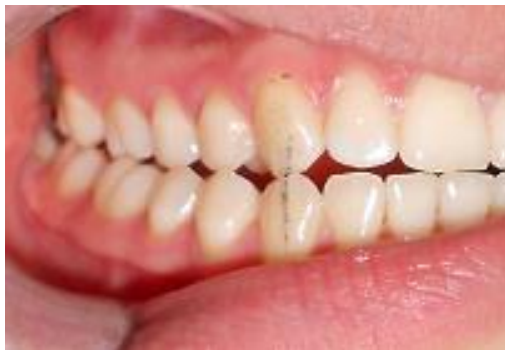

Figura 81 Marca de lápiz en caninos en movimiento de lateralidad.

**Paso 2** Una vez que el paciente ha comprendido y puede repetir el movimiento, se deben secar las superficies oclusales de todos los dientes con una gasa.



**Paso 3** Comenzar a inyectar la silicona para registro de mordida por la cara vestibular sin dejar espacios; con un tiempo de trabajo de aproximado de 45 segundos. Figura 82<sup>FD</sup>.

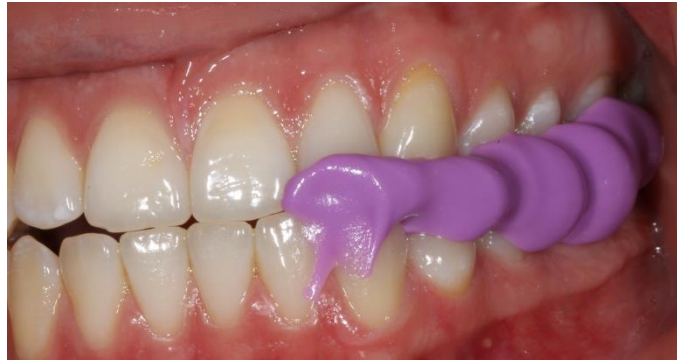

Figura 82 Aplicación de la silicona en movimiento de lateralidad.

**Paso 4** Pedir al paciente mantener la posición por 45 segundos más, tiempo necesario para que el material termine de polimerizar.

**Paso 5** Retirar el registro de boca y recortar los excedentes con un bisturí. Figura 83<sup>FD</sup>.

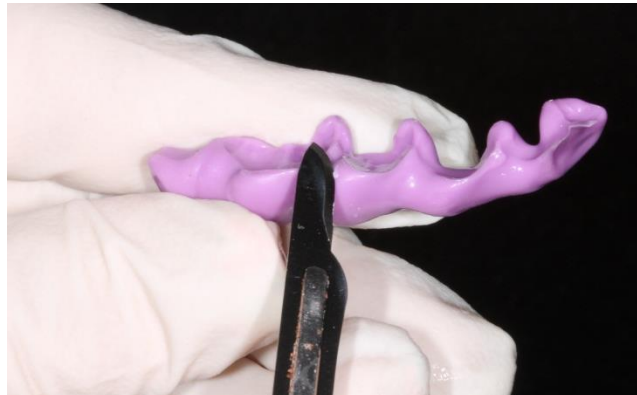

Figura 83 Recorte de los excedentes.

## Montaje de los modelos al articulador semiajustable

### *Instrumental*

- Articulador semiajustable
- Taza de hule
- Espátula para yesos
- Peso de 0.5kg

### *Material*

- Modelos de diagnóstico superior e inferior
- Registro con el Arco facial
- Registro interoclusal en RC
- Yeso tipo II
- Cera pegajosa

### *Montaje del modelo superior*

**Paso 1** En base a la distancia intercondilar que se obtuvo con el registro del arco facial se modifica la posición de los elementos condilares del articulador a S, M o L. Figura 84<sup>FD</sup>.




Figura 84 Ajuste de los elementos condilares.

**Paso 2** Ajustar el segmento superior del articulador a la misma distancia que el segmento inferior; se logra quitando o agregando los anillos espaciadores. Figura 85<sup>FD</sup>.




Figura 85 Ajuste del segmento superior del articulador.

**Paso 3** Inclinar las cajas condilares a  $30^\circ$  con el fin de recibir al arco facial; esto es debido a que el agujero que tienen las olivas se encuentran atrás y arriba del extremo de la caja condilar, a una distancia de 7.1mm y a una altura de un ángulo de  $30^\circ$  con respecto a ese extremo (figura 86)<sup>38</sup>.

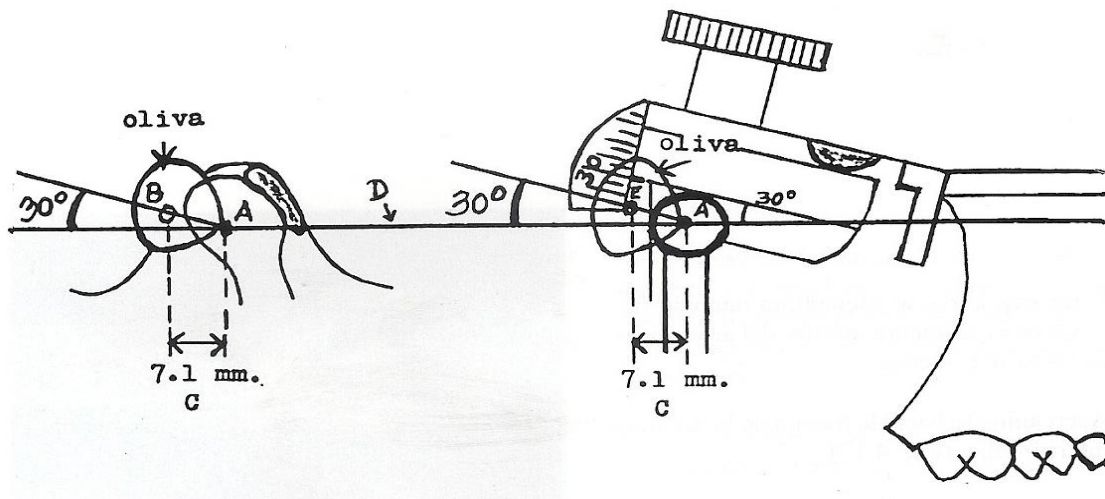


Figura 86 Relación de las olivas con respecto a los cóndilos mandibulares. A) Eje intercondilar. B) Agujero de la oliva. C) distancia (7.1mm) entre el eje, el agujero de la oliva y la saliente metálica. D) Plano horizontal de referencia. E) Saliente metálica.

**Paso 4** Asegurar el arco facial al segmento superior mediante la introducción de las olivas a las salientes metálicas de las cajas condilares, y se aprietan los tornillos. Figura 87<sup>FD</sup>.



Figura 87 Introducción de la olivas en las alientes metálicas.

**Paso 5** Con la finalidad de inmovilizar los cóndilos, las paredes internas de las cajas se llevan a su máxima apertura, quedando correctamente colocado el arco facial en el articulador. Figura 88<sup>FD</sup>.



Figura 88 Colocación correcta del arco facial en el articulador.

**Paso 6** Colocar el modelo superior sobre la horquilla y bajar la rama superior del articulador para verificar el espacio, en caso de no ser suficiente se debe recortar el zócalo del modelo. Figura 89<sup>FD</sup>.




Figura 89 Colocación del modelo superior sobre la horquilla. A) Vista lateral. B) Vista frontal.

**Paso 7** Aplicar yeso para montaje sobre el zócalo y la platina de montaje; el yeso debe estar blando para no realizar presiones excesivas que puedan causar alteraciones. Figura 90<sup>FD</sup>.




Figura 90 Yeso tipo II sobre el modelo superior.

**Paso 8** Cerrar el articulador hasta que la rama superior contacte con la platina transversa del arco facial, y se mantiene una presión constante hasta que el yeso haya fraguado.

**Paso 9** De esta manera el modelo superior queda orientado con las mismas relaciones tridimensionales en que se encuentra el maxilar. Figura 91<sup>FD</sup>.




Figura 91 Montaje final del modelo superior en el articulador.

## Montaje del modelo Inferior

**Paso 1** Colocar las guías condíleas a 30° de inclinación y con 0° en la pared interna de la caja. El vástago incisal se colocará a +5mm de apertura. Figura 92<sup>FD</sup>.




Figura 92 Ajuste del articulador previo al montaje del modelo inferior. A) Pared interna de la caja a 0°.B) Inclinación de la caja condilar a 30°.

**Paso 2** Voltrear el articulador sobre la mesa de laboratorio y asentar el registro de relación céntrica sobre el modelo diagnóstico superior. Figura93<sup>FD</sup>.

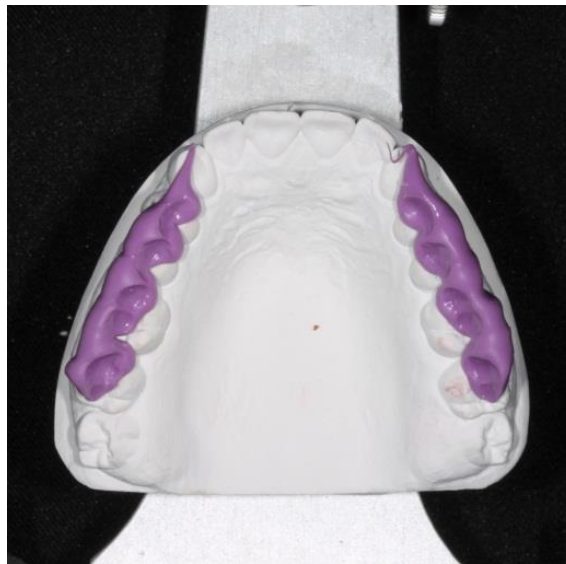


Figura 93 Colocación del registro de RC sobre el modelo superior.

**Paso 3** Colocar el modelo inferior sobre el registro, verificando que no exista balanceo. Figura 94<sup>FD</sup>.

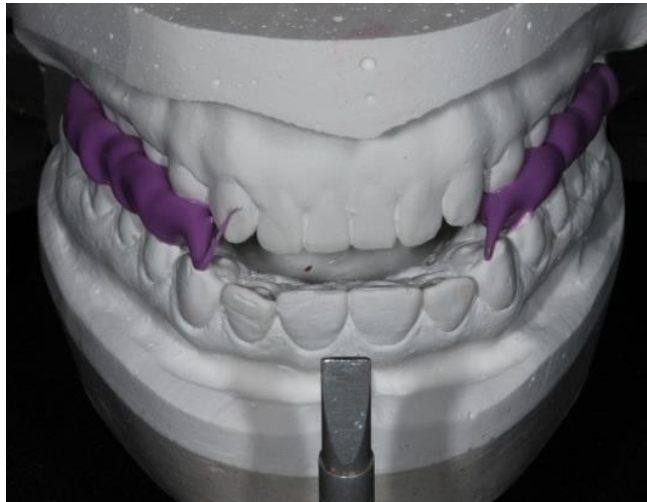


Figura 94 Colocación del modelo superior sobre el registro en RC.

**Paso 4** Para estabilizar los modelos y reducir discrepancias verticales y horizontales causadas por el registro oclusal, es recomendable colocar peso de 0.5 kg sobre el modelo (figura 95)<sup>39</sup>.




Figura 95 Estabilización de modelos.

**Paso 5** Para fijar los modelos se debe colocar cera pegajosa o compuesto para modelar en las zonas que se encuentren ampliamente separadas unas de otras<sup>39</sup>.

**Paso 6** Se prepara el yeso para montaje, con una consistencia cremosa, se retira el peso y se coloca el yeso sobre el modelo inferior.



**Paso 7** Cerrar el brazo mandibular del articulador contra el modelo con el yeso haciendo que el vástago incisal contacte plenamente contra la mesa incisal; no se debe realizar ningún intento de alisado del yeso hasta que éste haya fraguado completamente.

**Paso 8** Finalmente se hará el alisado de los montajes de los modelos; éste paso es importante para dar una buena presentación de nuestro trabajo al paciente. Figura 96<sup>FD</sup>.




Figura 96 Montaje final de los modelos diagnósticos en el articulador.

## Ajuste del articulador

Los materiales necesarios para realizar todos los ajustes del articulador son:

- Modelos diagnósticos montados en RC en un articulador semiajustable.
- Registros interoclusales excéntricos
- Acrílico (polvo y líquido)
- Vaselina
- *Trayectoria condílea*

**Paso 1** Levantar el vástago incisal unos milímetros para que no interfiera con los movimientos.

**Paso 2** Aflojar los tornillos que controlan la caja condilar y la pared interna de ésta. Figura 97<sup>FD</sup>.

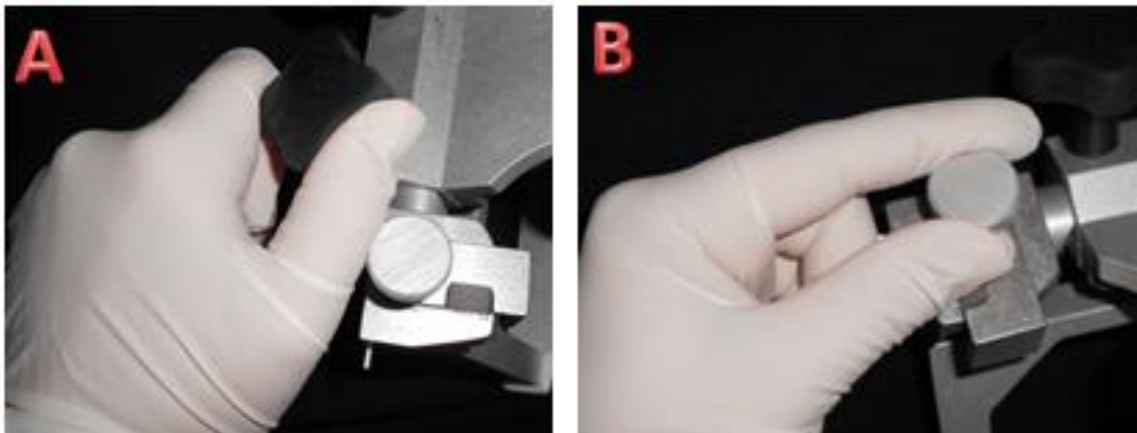


Figura 97 Aflojar los tornillos. A) Tornillo de caja condilar. B) Tornillo de la pared interna.

**Paso 3** Colocar el registro excéntrico de lateralidad sobre el modelo superior y se cierra el articulador de manera que coincidan los dientes inferiores con las huellas del registro. Figura 98<sup>FD</sup>.

**Nota.** El registro de lateralidad derecha programará la caja articular izquierda y viceversa.

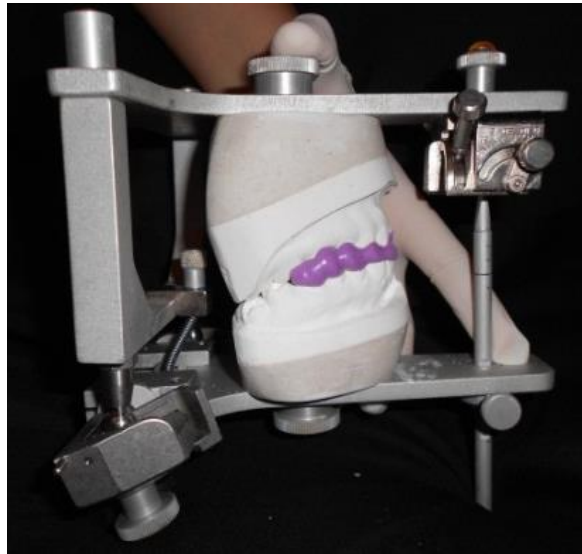

Figura 98 Colocación del registro de lateralidad.

**Paso 4** Se comienza a inclinar la caja hasta que ésta quede muy cerca del cóndilo del articulador; teniendo precaución de no ejercer presión sobre el cóndilo lo que causaría que las superficies oclusales del lado de descanso se separen de sus huellas, causando error en el ajuste. Figura99<sup>FD</sup>.



Figura 99 Inclinación de la eminencia articular muy cercana del cóndilo, el cual se desplaza hacia adelante y adentro.

**Paso 5** Fijar el tornillo que controla la caja condilar.

- *Ángulo de la pared interna de la caja condilar*

**Paso 1** Una vez que se obtiene la inclinación se procede al ajuste de la pared interna del cóndilo en el lado de descanso, para que el cóndilo no se desplace hacia afuera.

**Paso 2** Ajustar la pared interna de la caja lo más cercano posible al cóndilo, de igual manera sino se tiene cuidado y se ejerce presión sobre éste causará errores en el ajuste del articulador. Figura 100<sup>FD</sup>.



Figura 100 Ajuste de la pared interna de la caja condilar.

**Paso 3** Fijar el tornillo de la pared.

**Paso 4** Realizar las lecturas de los grados de angulación. Figura 101<sup>FD</sup>.




Figura 101 A) Angulación final de la pared interna de la caja condilar. B) Cóndilo ubicado en su posición más posterior, superior y media.

**Nota.** Seguir los pasos ya descritos para el ajuste de los elementos condilares del lado contrario.

- *Mesa incisal ajustable*

Estructura metálica que recibe al vástago incisal en su extremo plano, en la cual puede ser gradúa la guía incisal y la altura cusπίdea.

**Paso 1** Colocar el extremo plano del vástago incisal en contacto pleno con la mesa metálica. Figura 102<sup>FD</sup>.




Figura 102 Contacto pleno del vástago sobre la mesa incisal metálica.

**Paso 2** Mover suavemente la parte superior del articulador hacia atrás hasta lograr una posición borde a borde; el puntero se levantará de la mesa incisal. Figura 103<sup>FD</sup>.



Figura 103 Elevación del vástago en una posición borde a borde.

**Paso 3** Levantar la parte posterior de la guía incisal hasta lograr que el puntero vuelva a contactar con la mesa metálica, apretar el tornillo para mantener esta inclinación y registrar la angulación que se obtuvo. Figura 104<sup>FD</sup>.




Figura 104 Angulación posterior de la mesa incisal.

**Paso 4** Mover los modelos hacia lateralidad izquierda, resultando que el vástago se desplace a la derecha y se separe de nuevo de la tabla. Figura 105<sup>FD</sup>.




Figura 105 Elevación del vástago en movimiento de lateralidad.

**Paso 5** Usar el tornillo de elevación derecha para levantar el ala del mismo lado hasta lograr contacto de la tabla con la esquina del vástago; fijar el tornillo y anotar la angulación. Figura 106<sup>FD</sup>.

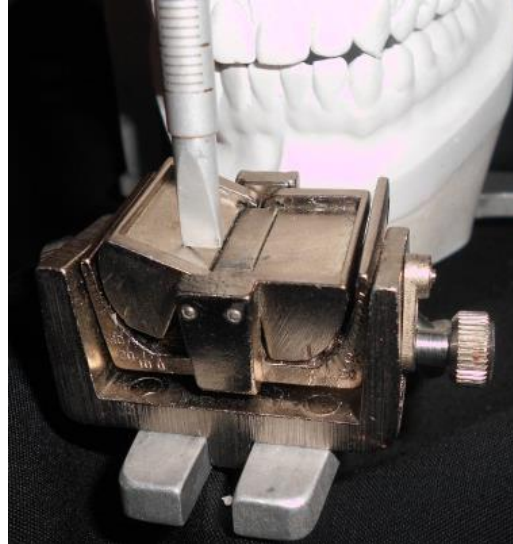


Figura 106 Ajuste del ala derecha de la mesa incisal metálica.

**Paso 6** Repetir el proceso con el movimiento de lateralidad izquierda, levantar el ala derecha hasta que exista contacto con el vástago, ajustar el tornillo y registrar la angulación. Figura 107<sup>FD</sup>.




Figura 107 Ajuste completo de la mesa incisal metálica. A) Céntrica. B) Lateralidad.

- *Guía incisal individualizada*

**Paso 1** Colocar y fijar la mesa incisal plástica en la parte inferior del articulador. Figura 108<sup>FD</sup>.




Figura 108 Mesa incisal plástica.

**Paso 2** Colocar acrílico autopolimerizable sobre la mesa incisal plástica y vaselina en el vástago sobre su parte convexa. Figura 109<sup>FD</sup>.

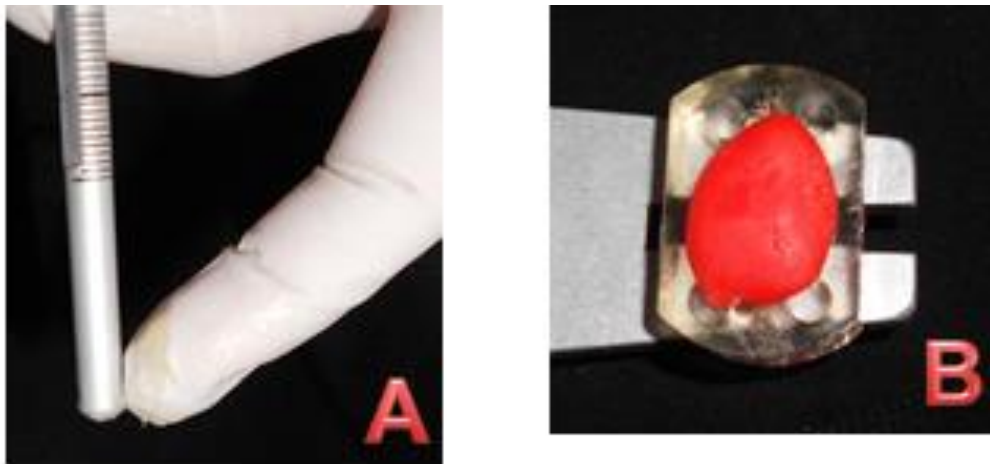


Figura 109 A) colocación de vaselina en el vástago incisal. B) Colocación del acrílico rápido en la mesa incisal.



**Paso 3** Bajar el vástago en céntrica. Figura 110<sup>FD</sup>.

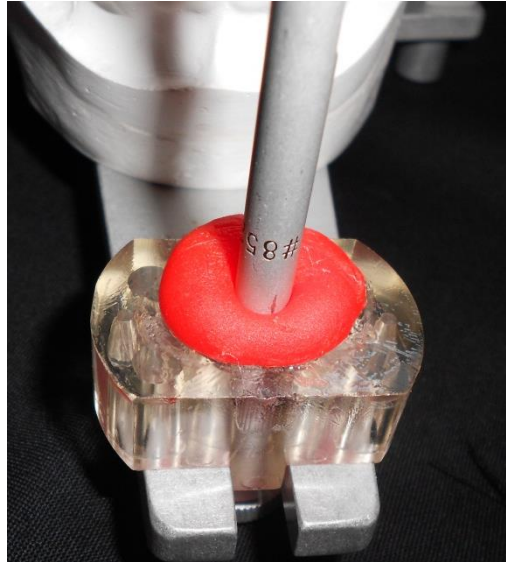


Figura 110 Registro de céntrica en el acrílico.

**Paso 4** Mover el segmento inferior del articulador en dirección protrusiva, con el fin de que el vástago modele en el acrílico las trayectorias excéntricas de los dientes anteriores inferiores.

**Paso 5** Registrar los movimientos de lateralidades derecha e izquierda. Figura 111<sup>FD</sup>.

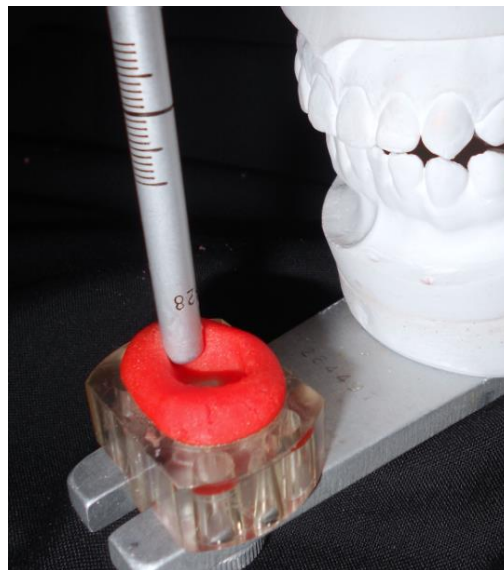

Figura 111 Registro de movimientos de lateralidad.

**Paso 6** Continuar con los movimientos hasta que el acrílico complete sus fases de polimerización; quedando de esta forma la mesa incisal individualizada. Figura 112<sup>FD</sup>.

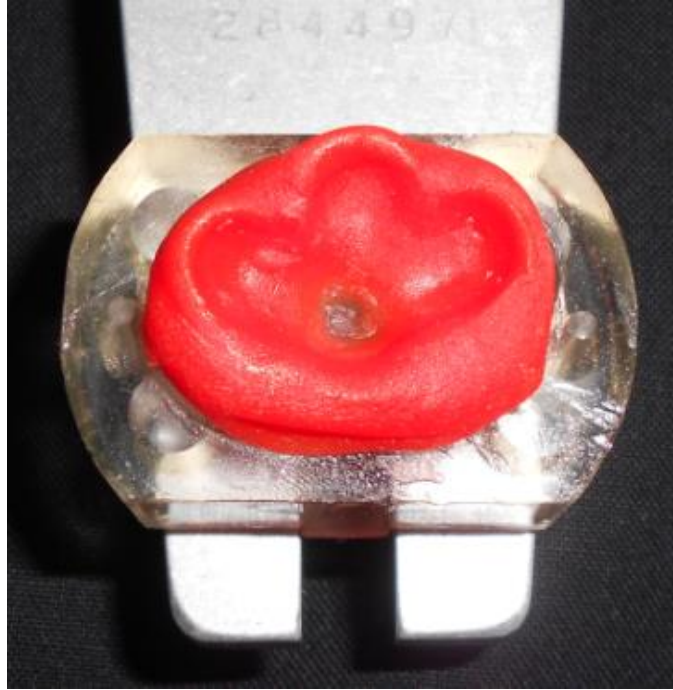


Figura 112 Mesa incisal individualizada.

**Nota.** En caso de que los dientes anteriores no cumplan con los requerimientos de una desoclusión inmediata, se debe realizar un encerado diagnóstico y elaborar una guía incisal nueva.

## Secuencia de análisis oclusal

**Paso 1** Revisar en los modelos diagnósticos: *número de piezas dentarias. Migraciones alineación dentaria, forma y tamaño del arco dentario, morfología de las caras oclusales y facetas de desgaste dentaria.* Figura 113<sup>FD</sup>.

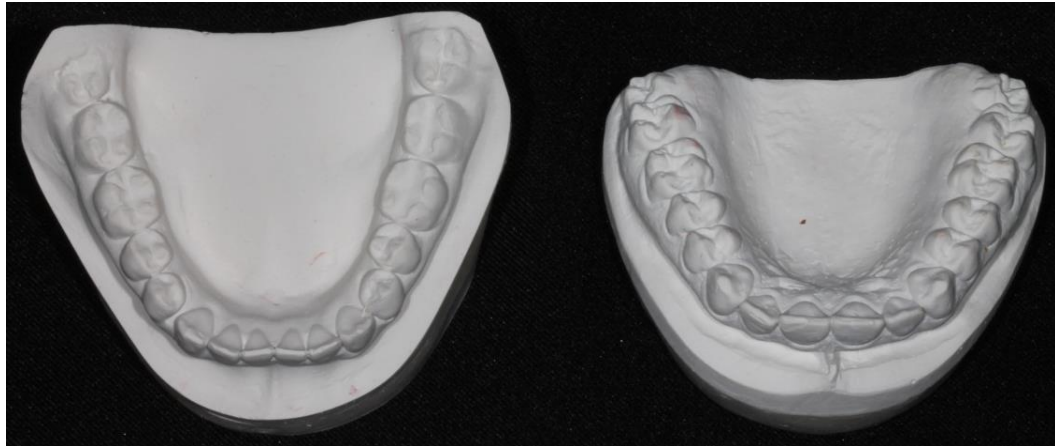

Figura 113 Análisis de los modelos por separado.

**Paso 2** Determinar la clasificación de Angle. Figura 114<sup>FD</sup>.

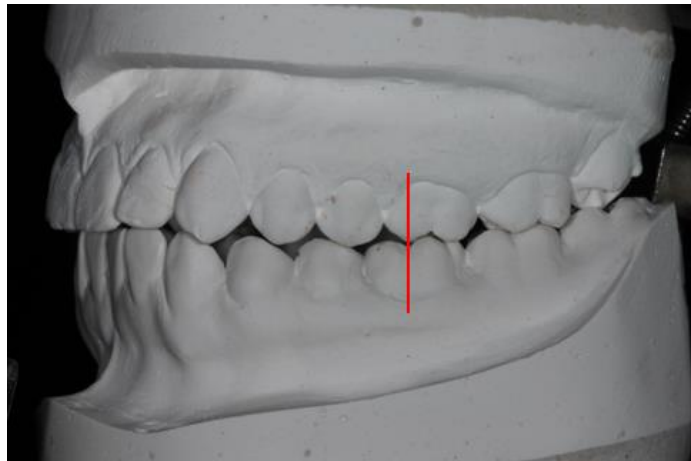


Figura 114 Clasificación de Angle.

**Paso 3** Observar la sobremordida vertical y horizontal entre los dientes anteriores.

**Paso 4** Examinar si coinciden las líneas medias dentales superior e inferior. Figura 115<sup>FD</sup>.

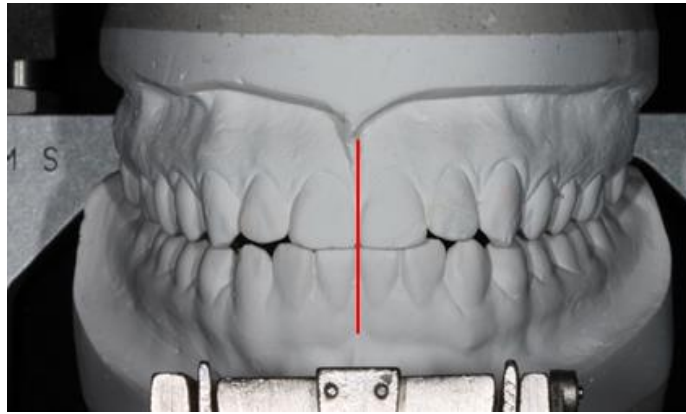


Figura 115 Coincidencia de líneas medias dentales superior e inferior.

**Paso 5** Colocar los modelos en máxima intercuspidadación y fijar la dimensión vertical.

**Paso 6** Analizar los contactos oclusales en máxima intercuspidadación (MI), así como la estabilidad oclusal en céntrica. Figura 116<sup>FD</sup>.

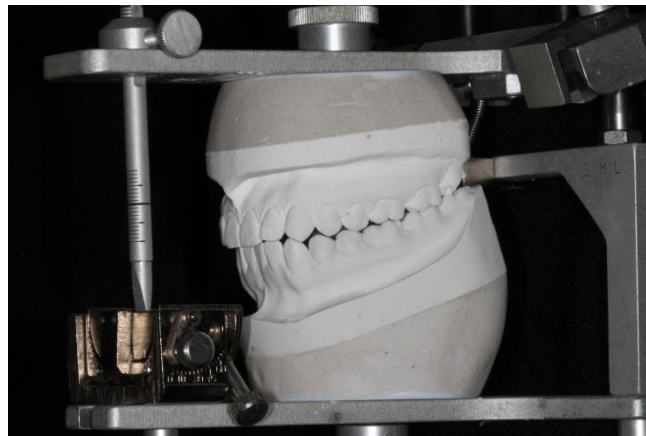


Figura 116 Modelos en máxima intercuspidadación.

**Paso 7** Verificar el primer contacto en relación céntrica y observar la posición del vástago incisal.

**Paso 8** Medir la distancia correspondiente al aumento de dimensión vertical que generan los contactos prematuros en RC.

**Paso 9** Observar de frente los movimientos de lateralidad, determinando los contactos del lado de contacto y que diente guía el movimiento o si es función de grupo.

**Paso 10** Con la vista por detrás, podemos observar los contactos existentes en céntrica por lingual y palatino, así como los contactos del lado de balance al realizar movimientos de lateralidad. Figura 117<sup>FD</sup>.

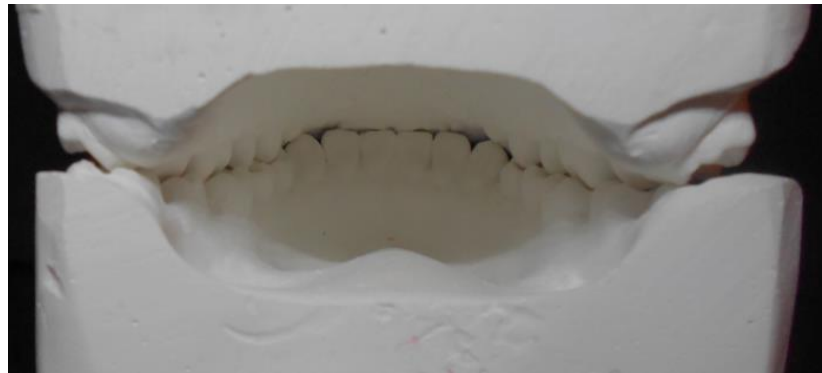

Figura 117 Vista posterior de los modelos diagnósticos en RC.

**Paso 11** Averiguar que cúspides muestran los primeros contactos en relación céntrica, para lo cual se utiliza papel de articular de 0.025mm/63 micrones y se realizan movimientos de apertura y cierre en céntrica. Figura 118<sup>FD</sup>.

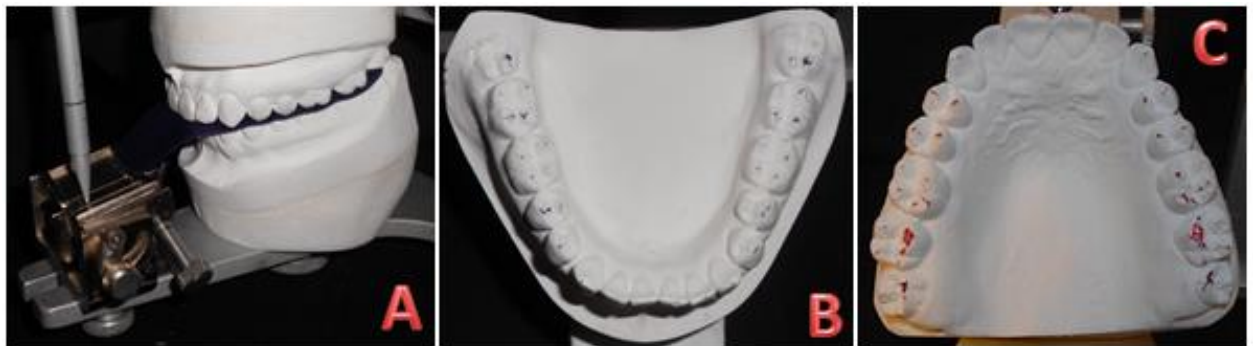

Figura 118 Registro de contactos en RC con ayuda del papel de articular. A) Colocación del papel de articular para realizar movimientos de apertura y cierre en céntrica. B) Registro de contactos en RC en el modelo inferior. C) Registro de contactos en RC en el modelo superior.



**Paso 12** Realizar los movimientos excéntricos a partir de una máxima intercuspidad, para determinar que diente o grupo de dientes guían la protrusiva y lateralidades.



## Encerado diagnóstico

### *Instrumental*

- PKT (1-5)
- Lámpara de alcohol
- Encendedor
- Campo de trabajo
- Cepillo de dientes
- Papel de articular
- Pinzas sujetadoras de papel de articular
- Cera para modelar

### *Procedimiento de encerado funcional cúspide-fosa*

Es un procedimiento mediante el cual se construyen las caras oclusales de los dientes posteriores, creando un contacto cúspide–fosa, con tres puntos de contacto (tripoidismo).

**Paso 1** Ubicar y marcar el vértice de las cúspides oclusales.

**Paso 2** Marcar con un lápiz la dirección de las cúspides, en sentido ocluso-cervical.

**Paso 3** Por la cara vestibular, dividir el diente en tercios (oclusal, medio y cervical).

**Paso 4** Marcar las vertientes de las cúspides en sentido mesio-distal.  
Figura 119<sup>FD</sup>.

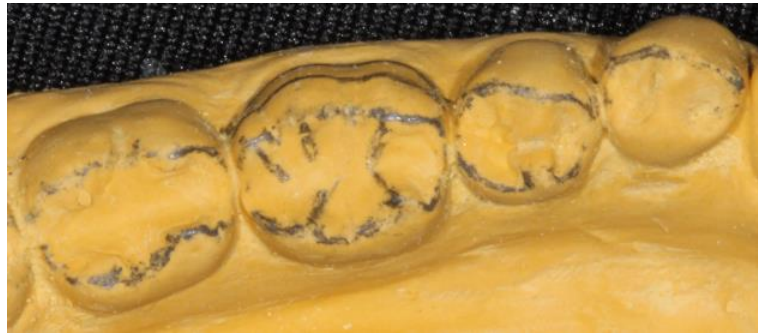

Figura 119 Marcar en el modelo: el vértice de las cúspides y su sentido mesio-distal, el sentido ocluso-cervical de las cúspides y por la cara vestibular dividir en tercios.

**Paso 5** De los dientes a rehabilitar, desgastar el tercio oclusal; en la superficie lisa se marcará la ubicación de las cúspides. Figura 120<sup>FD</sup>.

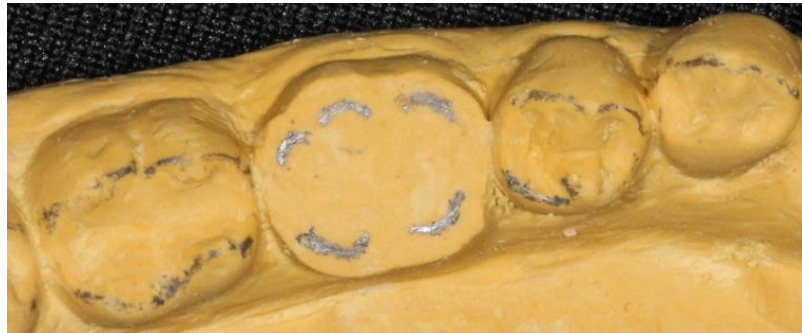

Figura 120 Desgaste del tercio medio y oclusal, y marca de las cúspides.

**Paso 6** Observar cuales son las fosas que se encuentran en mejor posición para recibir las cúspides, y se deposita una pequeña gota de cera en el centro de cada fosa.

**Paso 7** Los conos cuspidéos se forman siguiendo la posición hacia las fosas antagonistas, de tal manera que estos conos pasen libremente a través de los surcos correspondientes<sup>40</sup>. Figura 121<sup>FD</sup>.

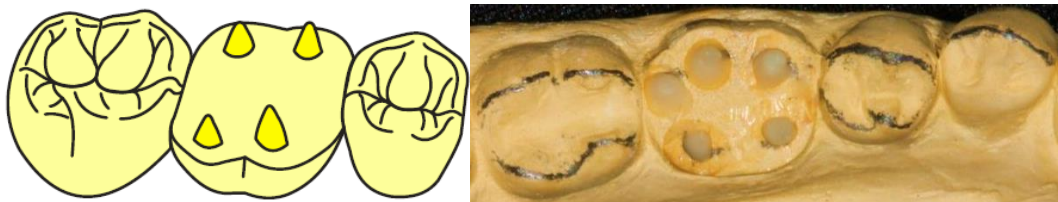

Figura 121 Conos cuspidéos.



**Paso 8** Unir los conos cúspides colocando cera alrededor de la circunferencia del diente a reconstruir, estableciendo la altura de los dientes en su perímetro completo. Figura 122<sup>FD</sup>.

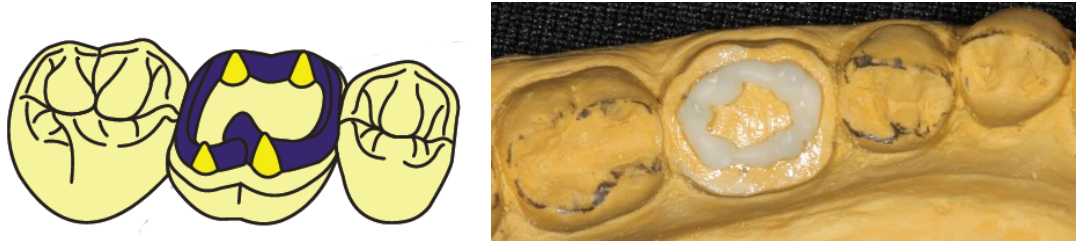

Figura 122 Perímetro oclusal.

**Paso 9** Adicionar cera desde los vértices de las cúspides hacia el margen cavo superficial; comprobar la correcta posición realizando movimientos excéntricos, asegurando un contacto con el antagonista pero no interferencias. Figura 123<sup>FD</sup>.

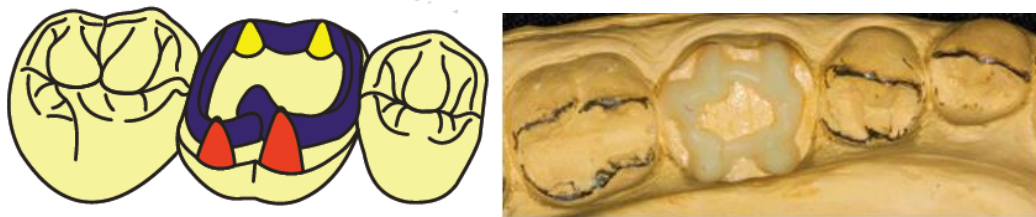

Figura 123 Rebordes de las cúspides vestibulares y linguales.

**Paso 10** Completar el contorno externo llenando las áreas que rodean a las vertientes externas, completando de esta manera los rebordes cuspidos vestibulares y linguales/palatinos. Figura 124<sup>FD</sup>.



Figura 124 Contorno externo completo.

**Paso 11** Colocar cera para formar los rebordes triangulares y oblicuos, es decir dirigir la cera del vértice de la cúspide hacia el área de la fosa; estableciendo de esta forma contactos en relación céntrica. Figura 125<sup>FD</sup>.

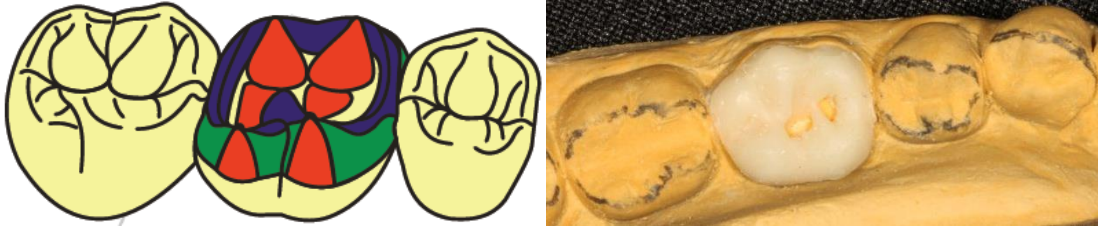


Figura 125 Rebordes triangulares y oblicuos.

**Paso 12** El área de las fosas, áreas que aún están vacías, se rellenan en este momento, estableciendo así los surcos de desarrollo y complementarios. Figura 126<sup>FD</sup>.

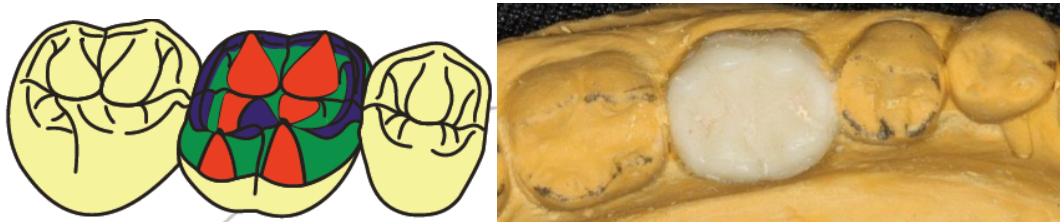

Figura 126 Surcos de desarrollo y complementarios.

**Paso 13** Verificar la uniformidad de los contactos en relación céntrica

**Paso 14** Refinar la superficie oclusal y definir la forma de fosas y fisuras.

Figura 127<sup>FD</sup>.

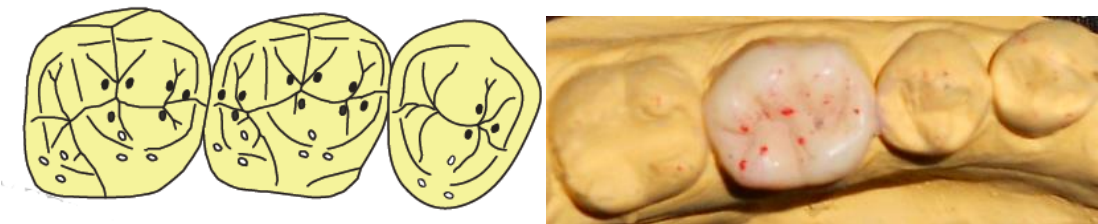


Figura 127 Terminado final con verificación de contactos.

**Nota.** Debe trabajarse un diente a la vez y mover el articulador en todas las excursiones mandibulares para comprobar que no existan interferencias.

## Secuencia para la interpretación de radiografías dentoalveolares

**Paso 1** Observar las placas con la convexidad del punto hacia el observador, de esta forma es como si se estuviese viendo de frente al paciente.

**Paso 2** Colocarlas radiografías en un negatoscopio y disponer de lupas para permitir el estudio detallado de áreas críticas. Figura 128<sup>FD</sup>.




Figura 128 Elementos indispensables para la evaluación radiográfica.

**Paso 3** Evaluar primero los dientes en busca de caries primarias o recurrentes. Comenzar a observar las radiografías posteriores, primero con la arcada superior derecha y continuar a lo largo del maxilar superior. Seguir después con los dientes inferiores desde el lado izquierdo para terminar en el lado derecho; asegurándose de ver las superficies de todos los dientes. Figura 129<sup>FD</sup>.

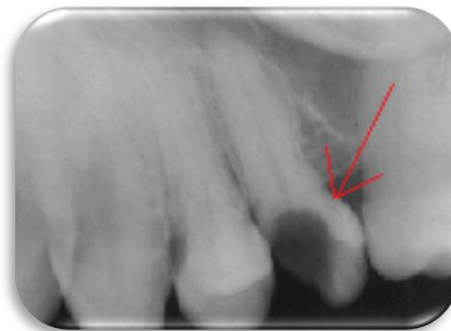

Figura 129 Evaluación en busca de caries.

**Paso 4** Comprobar el nivel de la cresta alveolar, comenzando con los molares superiores derechos recorriendo toda la arcada hasta el lado superior izquierdo, después observamos los molares inferiores izquierdos hasta el lado derecho de la arcada inferior. Figura 130<sup>FD</sup>.

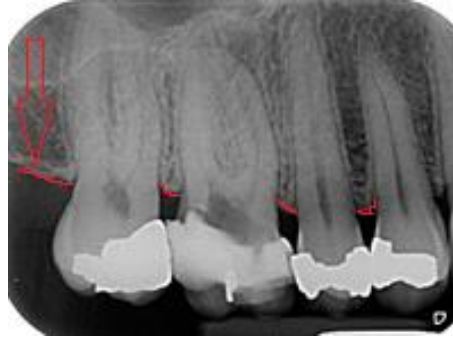

Figura 130 Evaluación del nivel de la cresta alveolar.

**Paso 5** Examinar la cámara pulpar y el espacio del ligamento periodontal en cada diente, siguiendo el mismo patrón de observación. Figura 131<sup>FD</sup>.

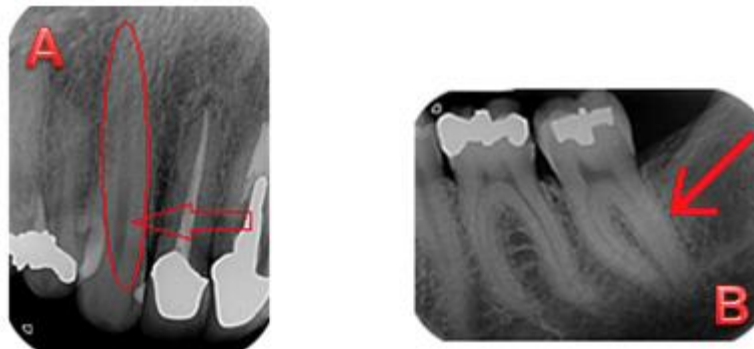


Figura 131 A) Cámara pulpar. B) Espacio del ligamento periodontal.

**Paso 6** Inspeccionar el hueso alveolar de todas las piezas dentales y la extensión de las trabéculas óseas.

**Paso 7** Observar las referencias anatómicas. En maxilar, senos maxilares, contorno de vías nasales, espina nasal anterior, conducto y

fosa nasopalatinos; en mandíbula los agujeros mentonianos y conductos dentales inferiores.

**Nota.** La secuencia para observar todas las estructuras en una serie radiográfica es comenzar de izquierda a derecha en la parte superior, y continuar hacia abajo de derecha a izquierda. Figura 132<sup>FD</sup>.

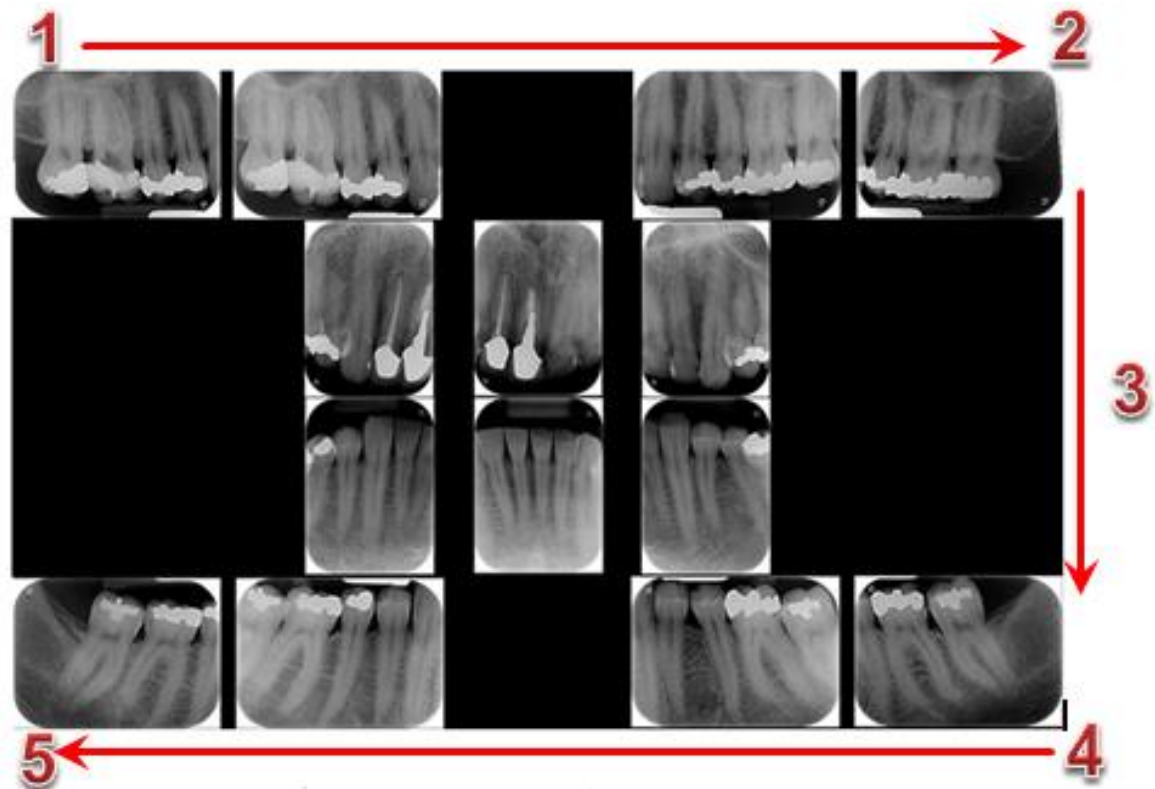


Figura 132 Secuencia de observación de una serie radiográfica.

## Secuencia sistémica de evaluación de una ortopantomografía

**Paso 1** Colocar la radiografía en el negatoscopio, colocando las estructuras del lado derecho del paciente en el lado izquierdo, como si se estuviese mirando de frente al paciente. Figura 133<sup>FD</sup>.

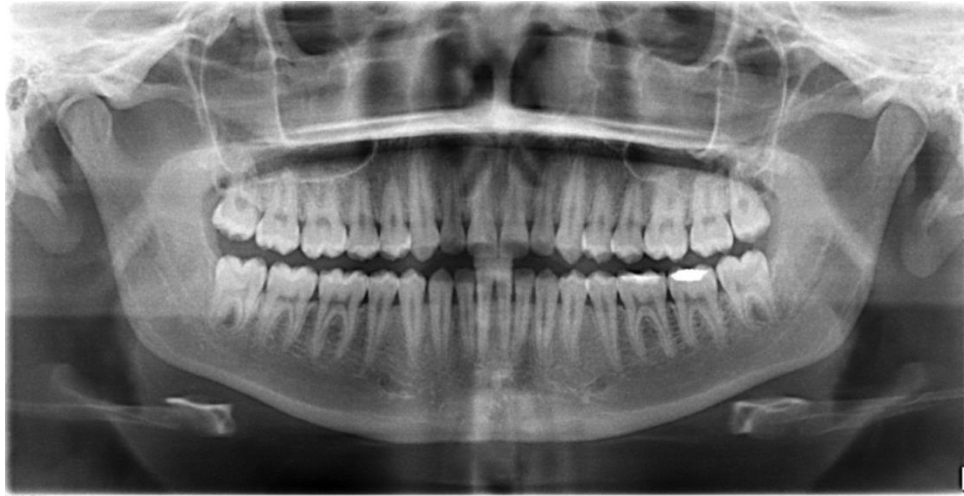

Figura 133 Colocación correcta de la Ortopantomografía para su observación.

**Paso 2** Comenzar el examen de la radiografía por la cara superior de la cabeza del cóndilo mandibular derecho, siguiendo el borde posterior hacia el cuello del cóndilo.

**Paso 3** Continuar a lo largo del borde posterior de la mandíbula hasta el ángulo, evaluando la integridad del contorno del borde. Figura 134<sup>FD</sup>.

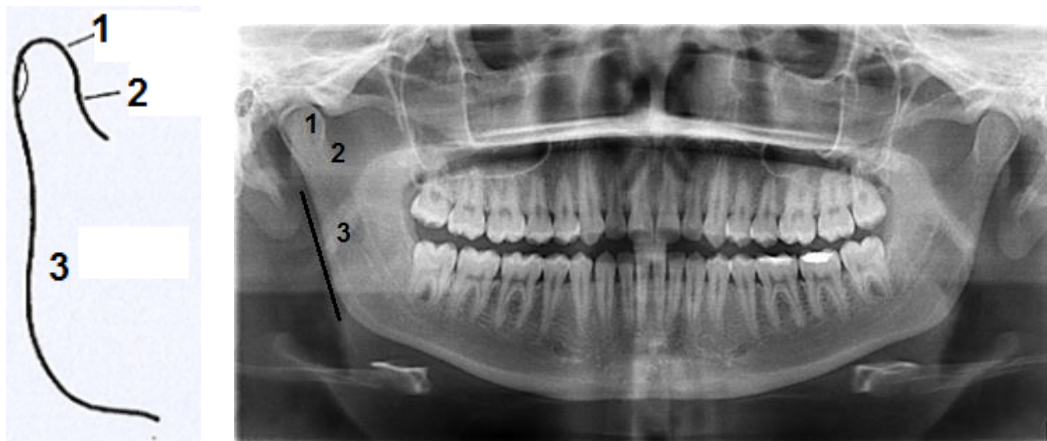


Figura 134 Contornos anatómicos. 1) Cabeza del cóndilo. 2) cuello del cóndilo. 3) Rama mandibular

**Paso 4** A partir del ángulo de la mandíbula, continuar hacia la región de la sínfisis y seguir la observación hacia el lado opuesto mandibular. En este punto debemos comparar la simetría entre ambos lados. Figura 135<sup>FD</sup>.

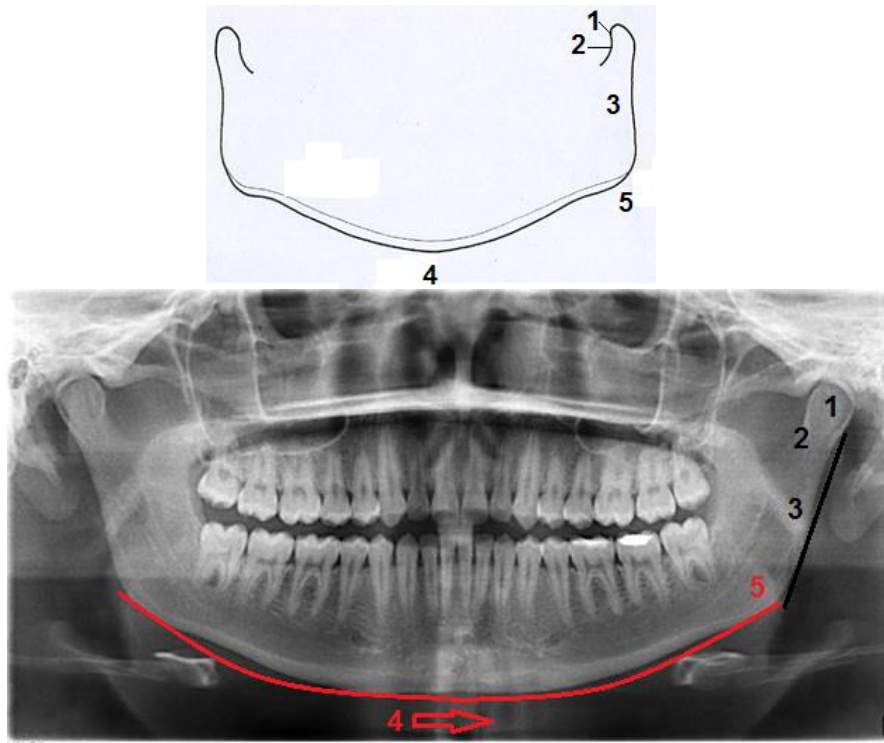


Figura 135 Contorno de estructuras mostradas. 1) Cabeza del cóndilo. 2) cuello del cóndilo. 3) Rama mandibular. 4) Corteza mandibular y sínfisis mentoniana. 5) Ángulo de la mandíbula.

**Paso 5** Evaluar el trabeculado e integridad del hueso medular de la mandíbula.

**Paso 6** En la mandíbula, buscar estructuras normales como: apófisis coronoides, línea oblicua externa, conductos mandibulares, agujeros mentonianos, protuberancia mentoniana, región de las fosas de las glándulas submandibulares. Figura 136<sup>FD</sup>.

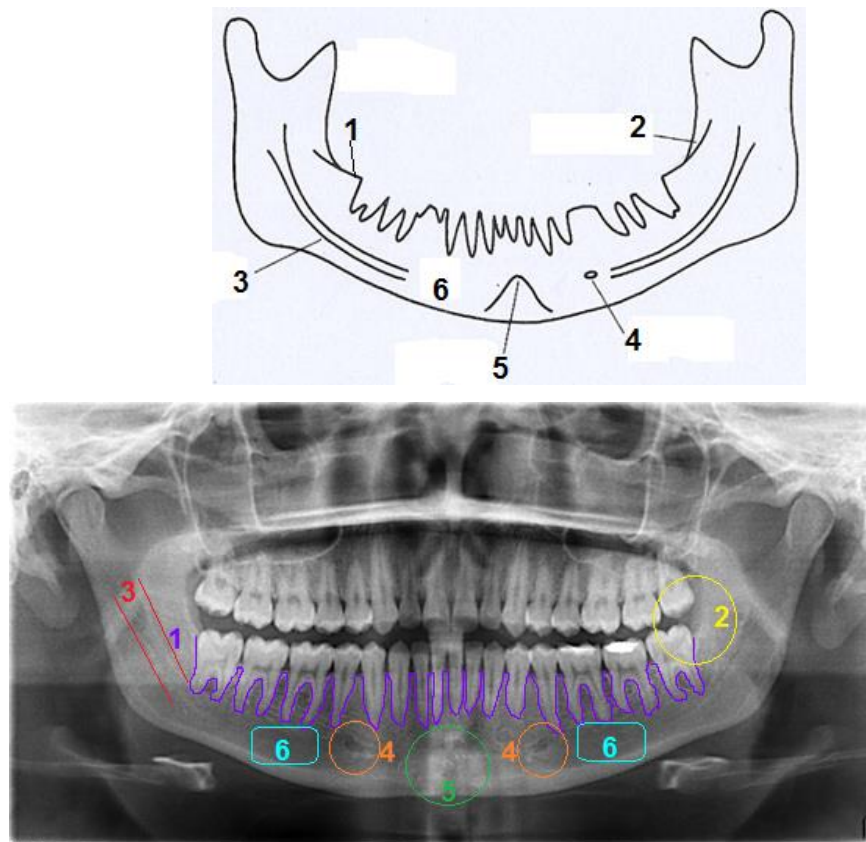


Figura 136 Estructuras anatómicas. 1) Trabeculado e integridad del contorno del hueso medular. 2) Línea oblicua externa. 3) Conducto mandibular. 4) Agujeros mentonianos. 5) Protuberancia mentoniana. 6) Región de las fosas de las glándulas submandibulares.

**Paso 7** Examinar el contorno cortical del maxilar, comenzando del lado derecho en la parte superior de la fisura pterigomaxilar bajando a la región de la tuberosidad, y después comparar con el lado izquierdo. Figura 137<sup>FD</sup>.

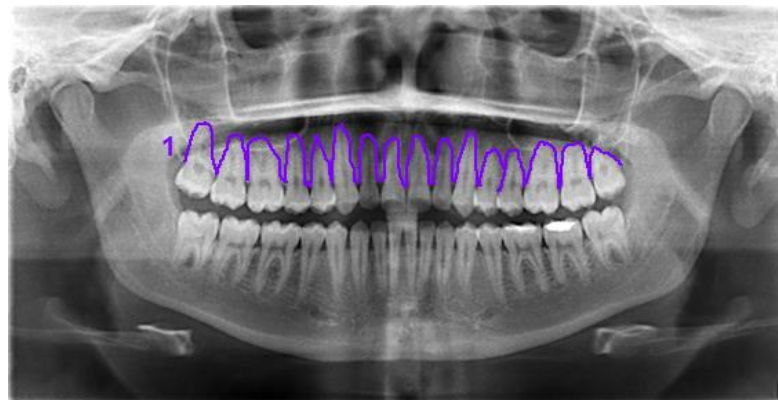


Figura 137 Contorno cortical del maxilar.



**Paso 8** Analizar comparativamente los senos maxilares, identificando cada uno de los bordes y después comprobar si están totalmente contorneados por hueso cortical; observar la cavidad nasal y la dirección del tabique nasal. Figura 138<sup>FD</sup>.

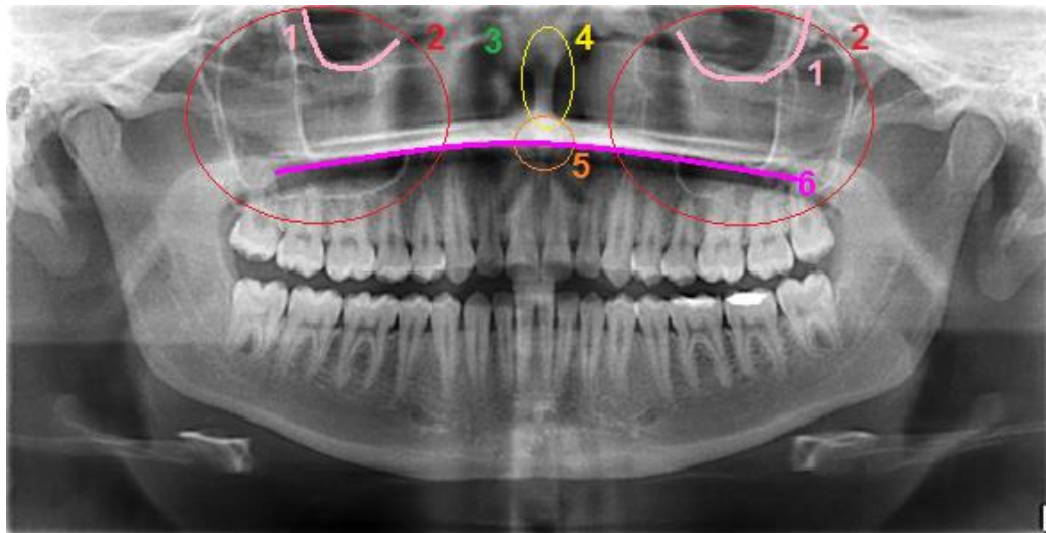
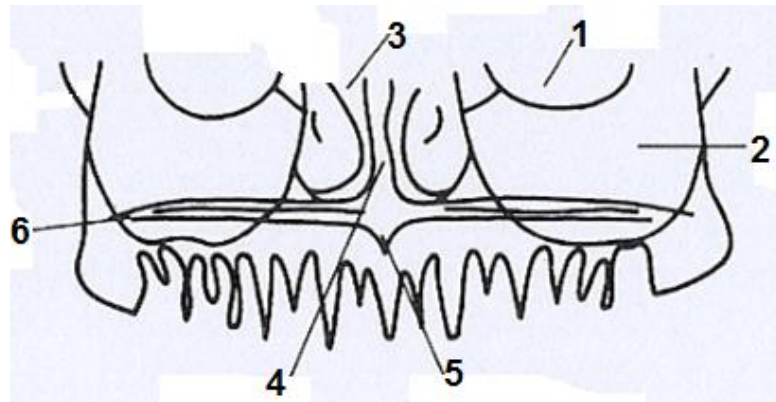


Figura 138 Estructuras anatómicas del Maxilar. 1) Órbita. 2) Seno Maxilar. 3) Cavidad nasal. 4) Tabique nasal. 5) Espina nasal anterior. 6) Paladar duro.

**Paso 9** Valorar el hueso hioides y la apófisis cigomática, que normalmente se origina del primero o segundo molar superior. Figura139<sup>FD</sup>.

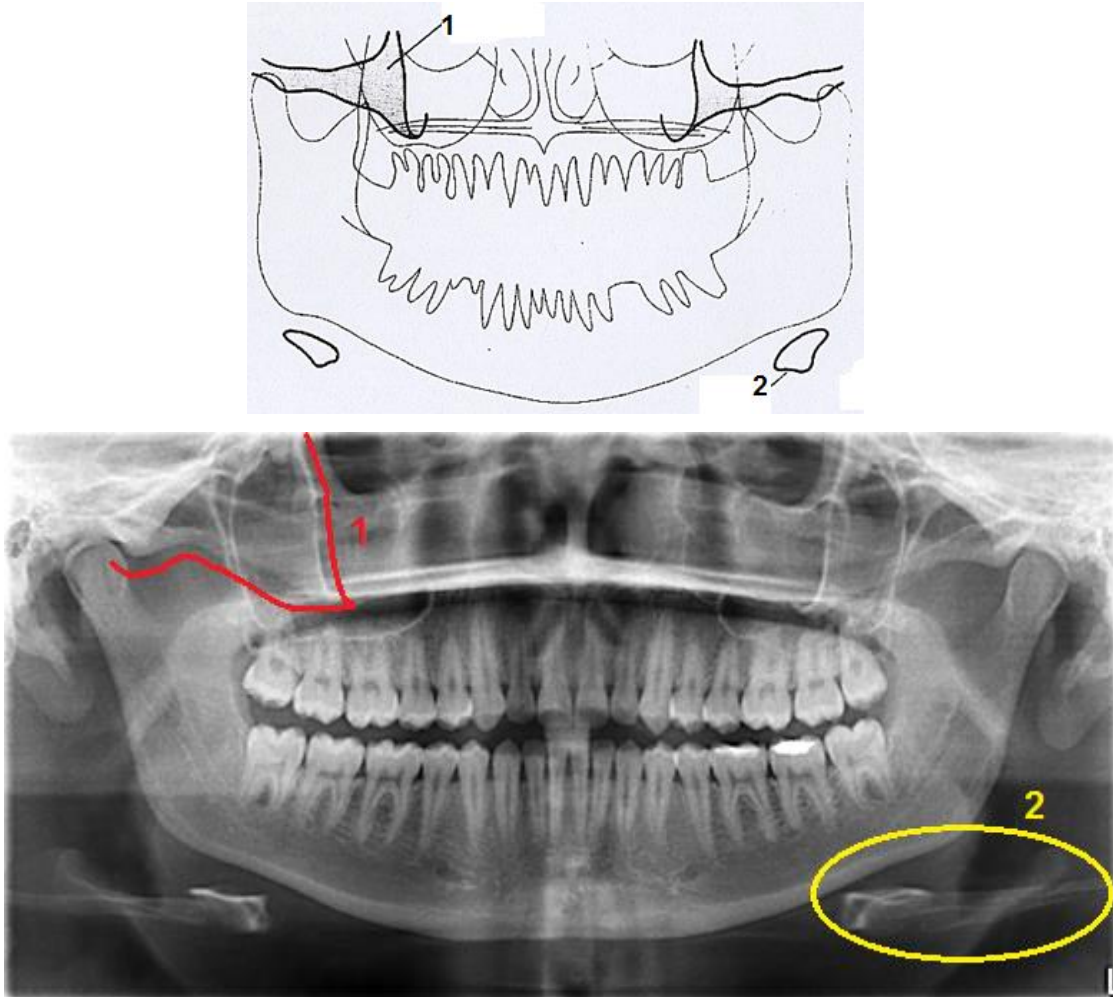


Figura 139 Radiografía Panorámica normal para estudio de arcos cigomáticos. 1) Contorno del arco cigomático. 2) Hueso hioides.

**Paso 10** En éste tipo de radiografías se pueden identificar ciertas estructuras de tejido blando como: lengua, labios, paladar blando, orejas y nariz. Figura 140<sup>FD</sup>.

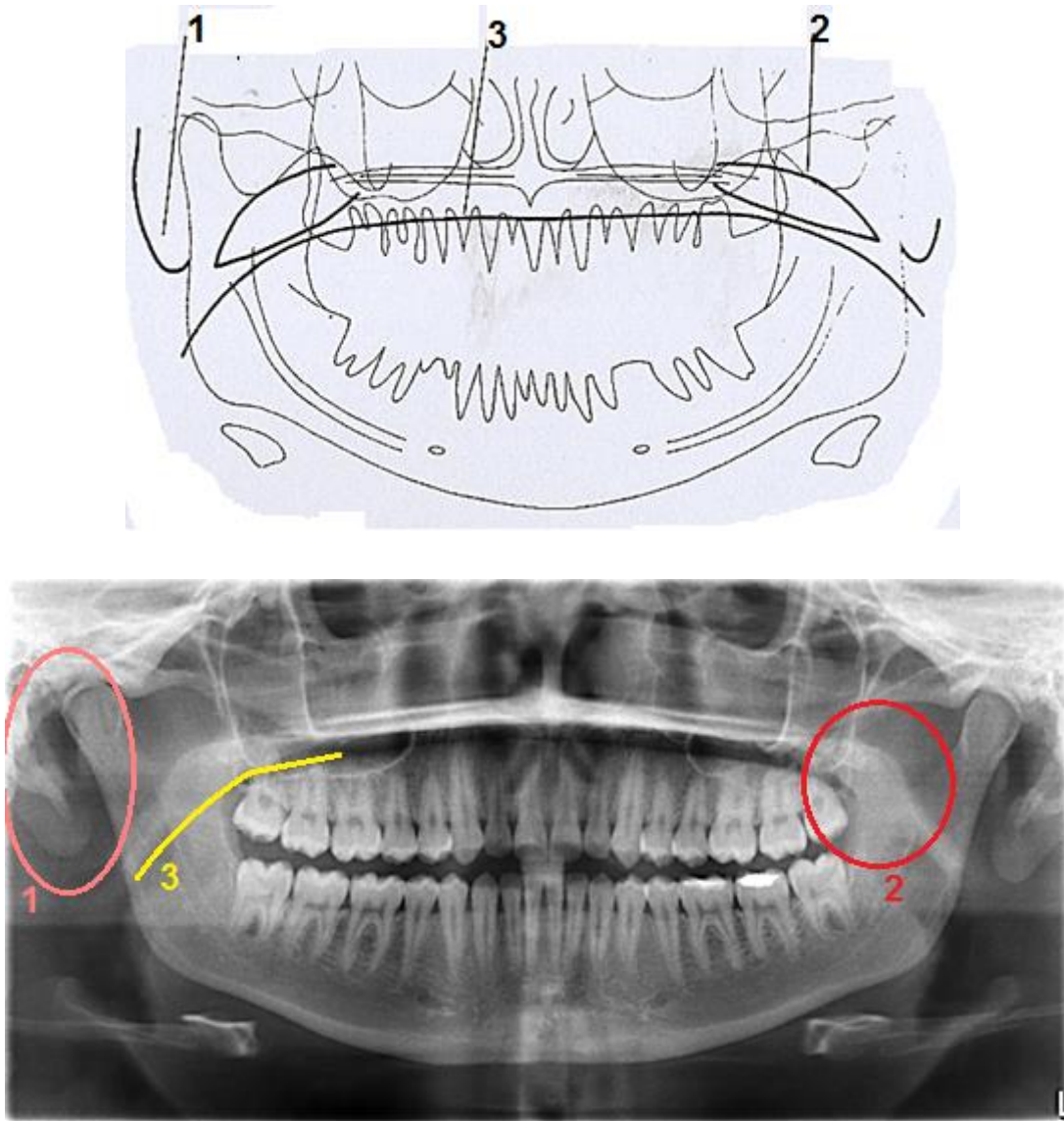


Figura 140 Tejidos Blandos. 1) Lóbulo de la oreja. 2) Paladar blando. 3) Dorso de la lengua.

**Paso 11** Lo último a evaluar serán los dientes, observando que no debe existir contacto intercuspídeo y se debe formar una ligera línea curva línea de la sonrisa.

**Paso 12** Primero se inspeccionarán los dientes anteriores, seguido de los premolares, que generalmente se encuentran superpuestos, y finalmente los molares. Figura 141<sup>FD</sup>.

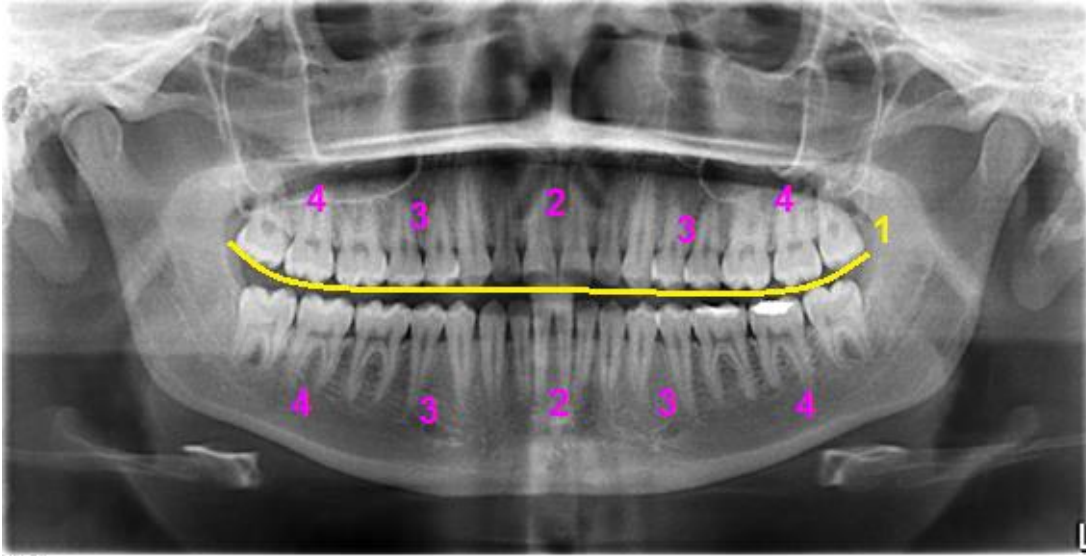


Figura 141 Evaluación de los órganos dentarios. 1) Línea de la sonrisa. 2) Región anterior. 3) Región de premolares. 4) Región de molares.



## VII. CONCLUSIONES

En la actualidad la prótesis fija sigue siendo una de las principales bases para lograr calidad de vida en los pacientes con problemas de estética y pérdida de órganos dentarios. Por lo que es indispensable decidir el mejor plan de tratamiento en base a un correcto diagnóstico.

Es de suma importancia que la odontología restauradora lleve a cabo una metodología específica para establecer un diagnóstico, con esto se logrará disminuir la improvisación y errores clínicos, proporcionando al mismo tiempo una visión global y sistemática del trabajo que se debe realizar.

Por lo tanto, es muy importante la recopilación de todos los datos que nos proporciona el paciente, desde la historia clínica general, que nos servirá para tomar las medidas necesarias preventivas para el buen manejo del individuo, hasta la exigencia dental a la que él desea llegar, tomando en cuenta las opciones que tenemos al alcance para su rehabilitación.

Son necesarias impresiones precisas de ambas arcadas dentarias para lograr un montaje exacto al articulador, lo que proporcionará la máxima información diagnóstica logrando una mínima necesidad de ajuste clínico durante el tratamiento. Así como los modelos diagnósticos articulados permiten un análisis detallado de la oclusión mejorando tanto el diagnóstico como el plan de tratamiento.

El encerado diagnóstico ayuda a simplificar la planificación del tratamiento lo cual nos permite la evaluación y determinación de los posibles resultados del tratamiento propuesto, brindando además una herramienta de apoyo en la comunicación odontólogo-paciente.

Finalmente, unificar los criterios permite llegar a un diagnóstico único y acertado, para tener un plan de tratamiento adecuado y proceder de manera eficaz hacia el éxito.



## VIII. REFERENCIAS BIBLIOGRÁFICAS

- <sup>1</sup>Guía técnica para la elaboración de manuales de procedimientos.  
[http://salud.edomexico.gob.mx/intranet/uma/doctos/guia\\_para\\_manual\\_de\\_procedimientos.pdf](http://salud.edomexico.gob.mx/intranet/uma/doctos/guia_para_manual_de_procedimientos.pdf)
- <sup>2</sup> Norma Oficial Mexicana NOM-168-SSA1-1998.
- <sup>3</sup> Historia Clínica Académica. 3ª Edición. Facultad de Medicina, Universidad Nacional Autónoma de México; 2007.
- <sup>4</sup> Ortega C. *Casos clínico: Semiología y Publicación*. Panamá: Editorial Internet Medical Publishing; 2010.
- <sup>5</sup> Duque L, Rubio H. *Semiología Médica integral*. Colombia: Editorial Universidad de Antioquia; 2006.
- <sup>6</sup> Requejo A, Ortega R. *Nutriguía: Manual de Nutrición Clínica en atención primaria*. España: Editorial Complutense; 2006.
- <sup>7</sup> Historia Clínica de la Facultad de Odontología, UNAM.
- <sup>8</sup> Rosenstiel S, Land M, Fujimoto J. *Prótesis Fija Contemporánea*. 4ª Edición. España: Elsevier; 2009.
- <sup>9</sup> Malone W, Koth D. *Tylman's Teoría y Práctica en Prosthodontia Fija*. 8ª Edición. Colombia: Actualidades Médico Odontológicas Latinoamérica, C.A.; 1994.
- <sup>10</sup> Raspall G. *Cirugía Maxilofacial*. España: Médica Panamericana; 2001.
- <sup>11</sup> Okeson L. *Tratamiento de oclusión y afecciones temporomandibulares*. 6ª Edición. España: Elsevier; 2008.
- <sup>12</sup> Drake R, Vogl W, Mitchell A. *Anatomía para estudiantes: Gray*. 2ª Edición. Madrid: Elsevier; 2010.
- <sup>13</sup> Tomás O. *Prótesis: Bases y Fundamentos*. España: Ripano; 2013.
- <sup>14</sup> *The Glossary of Prosthodontics Terms*. The Journal of Prosthetic Dentistry. July 2005; 94 (1): 10-92.



- 
- <sup>15</sup> Pagnano V, Bezzon O, Mattos M, Ribeiro R. *A clinical evaluation of materials for interocclusal Registration in Centric Relation*. Brazilian Dental Journal. July 2000; 11(1): 41-47.
- <sup>16</sup> Ghazal M, Klaus L, Matthias K. *Evaluación de la precisión vertical de materiales de registro intermaxilar*. Quintessence. Edición en Español. 2009.22 (8): 382-386.
- <sup>17</sup> Rivera E, Díaz A. *Uso del Deprogramador Anterior Modificado en el registro de la relación céntrica*. Revista Estomatológica Herediana. 1999; 9 (1-2): 42-46.
- <sup>18</sup> Manns A, Biotti J. *Manual Práctico de Oclusión Dentaria*. 2ª Edición. Venezuela: AMOLCA; 2006.
- <sup>19</sup> Orozco A, Arroyo G, Martínez R, Ventura de la Torre J, Cañadas D, Jiménez E. *Relación céntrica: revisión de conceptos y técnicas para su registro. Parte II*. Avances en Odontoestomatología; 24 (86): 369-376.
- <sup>20</sup> Alonso A, Albertini J, Bechelli A. *Oclusión y Diagnóstico en Rehabilitación Oral*. Argentina: Editorial Médica Panamericana; 1999.
- <sup>21</sup> Campos A. *Rehabilitación oral y oclusal*. Volumen I. España: Harcourt; 2000.
- <sup>22</sup> <http://resumosdosegunda.wordpress.com/2011/08/27/fund-da-oclusao-posicionamento-e-oclusao-dental/>
- <sup>23</sup> <http://medical-dictionary.thefreedictionary.com/overjet>
- <sup>24</sup> Vargas O. *Rehabilitación oral mediante el uso del encerado diagnóstico*. Revista de la Facultad de Odontología de la Universidad Latina de Costa Rica. Abril 2005. 1(4): 3-7.
- <sup>25</sup> Dawson P. *Oclusión Funcional: diseño de la sonrisa a partir de la ATM*. 2ª Parte. EUA: AMOLCA; 2009.
- <sup>26</sup> Tristán F. *Comparación de dos técnicas de encerado por adición. Revisión bibliográfica*. Revista CCDCR. Octubre 2007. 3(2): 51-57.



- 
- <sup>27</sup> Goaz P, White S. *Radiología Oral. Principios e interpretación*. España: Mosby; 1995.
- <sup>28</sup> Whaites E. *Fundamentos de Radiología dental*. 4ª Edición. España: Elsevier; 2008.
- <sup>29</sup> Peroz I. *Imágenes diagnósticas de la ATM*. Quintessence. 2008; 21 (5):292-298.
- <sup>30</sup> Lenguas A, Ortega R, Samara G, López M. *Tomografía computarizada de haz cónico. Aplicaciones clínicas en odontología; comparación con otras técnicas*. *Cient. Dent.* 2010; 7 (2): 67-79.
- <sup>31</sup> William R. *Ortodoncia Contemporánea*. 4ª Edición. España: Elsevier; 2008.
- <sup>32</sup> Perea B, Labajo E, Santiago A, Ochandiano S. *Propuesta de una metodología de exploración y valoración de las secuelas de la articulación témporo mandibular (ATM)*. *Mapfre Medicina*, 2007; 18 (1):18-26.
- <sup>33</sup> Solano E, Campos A. *Manual Teórico Práctico de Ortodoncia. Ortodoncia I*. España: Manuales Universitarios. Universidad de Sevilla; 2002. P. 23-26.
- <sup>34</sup> Ponce de León R. *Procedimientos Clínicos y de Laboratorio de Oclusión. Toma de impresiones con alginato y obtención de modelos de estudio de yeso piedra*. Guatemala: Universidad de San Carlos de Guatemala; 2006.
- <sup>35</sup> Barceló F, Palma J. *Materiales Dentales. Conocimientos básicos aplicados*. 2ª Edición. México: Trillas; 2004.
- <sup>36</sup> Malone W, Koth D. *Tylman's Teoría y Práctica en Prostodoncia Fija*. 8ª Edición. Colombia: Actualidades Médico Odontológicas Latinoamérica, C.A.; 1994.
- <sup>37</sup> [http://2.bp.blogspot.com/\\_IAqUtMuZbYI/S9WlxQdV5bl/AAAAAAAAAdY/pEUL6KjNqqc/s1600/decubito.gif](http://2.bp.blogspot.com/_IAqUtMuZbYI/S9WlxQdV5bl/AAAAAAAAAdY/pEUL6KjNqqc/s1600/decubito.gif)
- <sup>38</sup> Espinosa R. *Diagnóstico Práctico de Oclusión*. 2ª Edición. México: Editorial Médica Panamericana; 1995.





---

<sup>39</sup> Ghazal M, Kern M. *Mounting casts on an articulator using interoclusal records*. The Journal of Prosthetic Dentistry. November 2008. 100(5):408-409.

<sup>40</sup> Ponce de León R. *Encerado funcional Cúspide-fosa*. Dr. Peter K. Thomas. Guatemala: Universidad de San Carlos de Guatemala; Mayo 2011.

<sup>FD</sup> Fuente Directa.



---

## ANEXO 1

### GLOSARIO DE TÉRMINOS

#### A

##### **Abfracción**

Lesiones en forma de cuña en la unión cementoadamantina, se considera que son resultado de fuerzas oclusales excéntricas que producen flexión de la pieza dental.

##### **Abrasión**

Término clínico utilizado para describir la pérdida patológica de tejido mineralizado dentario provocada por acciones mecánicas anormales producidas por objetos extraños introducidos en forma repetida en la boca y que contactan con los dientes.

##### **Alginato**

Hidrocoloide irreversible que consiste en un sol de ácido algínico que tiene un estado físico que cambia mediante una reacción química irreversible que forma alginato cálcico.

##### **Análisis de la oclusión**

Examen sistemático del sistema masticatorio, con interés especial en el efecto de la oclusión dental en los dientes y estructuras relacionadas con ellos.

##### **Análisis oclusal**

Examen de la oclusión en el que se evalúan las relaciones interoclusales de modelos montados.

##### **Anamnesis**

Retrotraer de la memoria algo que se ha obtenido previamente (datos del paciente). Es pensar, razonar en lo que se ha obtenido del interrogatorio.



---

### **Arcón**

Contracción de las palabras “articulador” y “cóndilo” utilizada para describir un articulador que tiene los elementos de las guías condíleas en la parte superior y los elementos condíleos en la parte inferior.

### **Articulación mutuamente protegida**

Esquema oclusal en el que los dientes posteriores evitan el contacto excesivo entre los dientes anteriores en máxima intercuspidad y los dientes anteriores desocluen los dientes posteriores en todos los movimientos excursivos mandibulares.

### **Articulación borde a borde**

Los dientes anteriores antagonistas contactan con sus bordes incisales cuando se encuentran en máxima intercuspidad.

### **Articulador**

Instrumento mecánico que representa los maxilares y las articulaciones temporomandibulares y al que pueden unirse los modelos del maxilar y la mandíbula para simular algunos de los movimientos mandibulares.

### **Atrición**

Desgaste fisiológico de los tejidos duros dentarios por el contacto diente-diente, sin interposición de sustancias y elementos extraños, juntos o por separado. Este contacto ocurre cuando los dientes contactan entre sí.

### **Auscultación**

Método de exploración física que se realiza por medio del oído.

## **C**

### **Chasquido**

Serie de clics, similares a crujidos o chasqueos, en las excursiones mandibulares; sonido o sensación distintiva de crujido, generalmente audible o palpable que se produce en las articulaciones temporomandibulares durante los movimientos mandibulares.



---

### **Crepitación**

Ruido chirriante que se parece al ruido de la sal fina en el fuego o al frotamiento del cabello entre los dedos; ruido producido por el roce entre sí de las superficies óseas de las articulaciones.

### **Curva de Spee**

Curva anatómica anteroposterior formada por el alineamiento oclusal de los dientes comenzando con la cúspide del canino inferior y siguiendo con las puntas de las cúspides vestibulares de los premolares y molares, continuando con el borde anterior de la rama de la mandíbula.

### **Curva de Wilson**

Curva mediolateral; en la arcada mandibular es cóncava hacia arriba y en la que contactan las puntas de las cúspides vestibulares y linguales de los molares mandibulares; en la arcada maxilar es convexa hacia abajo y en la que contactan las puntas de las cúspides vestibulares y palatinas de los molares maxilares.

## **D**

### **Desprogramador**

Dispositivo utilizado para modificar el mecanismo de propiocepción durante el cierre mandibular.

### **Desoclusión**

Separación de los dientes antagonistas durante los movimientos excéntricos de la mandíbula

### **Diagnóstico**

Del griego diagnostikós= capaz de discernir

Proceso por el cual se agrupan los datos y/o síntomas y signos obtenidos en el estudio de un paciente y que se relacionan con el conocimiento que se tiene de las enfermedades.

### **Dimensión vertical**

Distancia entre dos puntos anatómicos (habitualmente uno es la punta de la nariz y otro está en el mentón), uno es un miembro fijo y otro en un miembro móvil.



---

### **Distancia intercondilar**

Distancia entre los centros de rotación de los dos cóndilos o sus análogos.

### **Distancia interoclusal**

Distancia entre las superficies oclusales de los dientes maxilares y mandibulares cuando la mandíbula se encuentra en una posición determinada.

## **E**

### **Eje condíleo**

Línea hipotética que atraviesa los cóndilos de la mandíbula alrededor de los que rota la mandíbula; también llamado *eje intercondilar*.

### **Eje de bisagra**

Línea imaginaria alrededor de la cual rota la mandíbula en el plano sagital.

### **Encerado diagnóstico**

Encerado sobre los modelos dentales de los contornos que se quieren dar a las restauraciones con el fin de evaluarlas y planificarlas.

### **Erosión**

Pérdida progresiva de estructura dentaria debida a procesos químicos y que producen defectos muy definidos, depresiones en forma de cuña, a menudo en las zonas vestibulares y cervicales.

## **F**

### **Faceta**

Superficie pequeña y plana de cualquier cuerpo duro.

### **Frémito**

Vibración perceptible a la palpación cuando los dientes se ponen en contacto.



---

### **Función de grupo**

Contactos múltiples entre los dientes superiores e inferiores en los movimientos de lateralidad en el lado de trabajo, mientras que el contacto simultáneo de varios dientes actúa como un grupo para distribuir las fuerzas oclusales.

## **G**

### **Guía anterior**

**1:** Influencia de las superficies en contacto de los dientes anteriores en los movimientos mandibulares limitados por los dientes; **2:** Influencia de las superficies en contacto del puntero de la guía incisal y de la mesa de la guía anterior en los movimientos articulares.

### **Guía condílea**

**1:** Guía mandibular generada por el cóndilo y el disco articular al desplazarse siguiendo el contorno de la fosa glenoidea; **2:** elemento mecánico localizado en la región posterosuperior del articulador que controla el movimiento de la parte superior de éste.

### **Guía incisal**

**1:** Influencia de las superficies contactantes de los dientes anteriores superiores e inferiores en los movimientos mandibulares; **2:** Influencia de las superficies contactantes del pin guía y la mesa guía en los movimientos del articulador.

## **I**

### **Inspección**

Método de exploración física que se realiza mediante el sentido de la vista. Puede ser directa (sólo con la vista del médico) o indirecta (mediante instrumentos).

### **Intercuspidación**

Interdigitación de las cúspides de dientes antagonistas.



---

## **Interrogatorio**

Recopilación de todos los datos del paciente que puedan tener relación con su problema actual de salud. Se realiza preguntando en forma ordenada.

## **J**

### **Jig de Lucía**

Guía anterior fabricada individualmente que permite movimientos mandibulares sin influencia de los contactos dentarios y que facilita el registro de las relaciones maxilomandibulares.

## **L**

### **Lado de balance**

Lado de la mandíbula que se mueve hacia la línea media en las excursiones laterales.

### **Lado de trabajo**

Lado hacia el que la mandíbula se mueve en una excursión lateral.

## **M**

### **Modelos diagnósticos**

Reproducción a tamaño real de una parte o partes de la cavidad oral y/o las estructuras faciales con el objetivo de estudiarlos y elaborar un plan de tratamiento.

### **Montaje**

Relación entre los modelos dentales con el instrumento al que están unidos.

### **Montar**

Procedimiento de laboratorio consistente en fijar un modelo a un articulador.

### **Mordida abierta anterior**

Ausencia de contacto entre los dientes anteriores en cualquier posición de oclusión de los dientes posteriores.



---

### **Mordida abierta posterior**

Ausencia de contacto entre los dientes posteriores en cualquier posición de oclusión de los dientes anteriores.

### **Mordida cruzada**

Relación oclusal en la que los dientes mandibulares se localizan por delante de los dientes maxilares antagonistas; las cúspides vestibulares maxilares se colocan en las fosas centrales de los dientes mandibulares.

## **N**

### **Nasion**

Marca cefalométrica ósea situada en la bisectriz entre la sutura nasofrontal y el plano mediosagital.

## **O**

### **Oclusal**

Relativo a las superficies masticatorias de los dientes posteriores.

### **Oclusión céntrica**

Oclusión entre dientes antagonistas cuando la mandíbula está en relación céntrica. También se conoce como *oclusión en relación céntrica* (ORC).

### **Overjet (Resalte o sobremordida horizontal)**

Proyección de los dientes más allá de sus antagonistas en el plano horizontal.

### **Overbite (Sobremordida vertical)**

Distancia que los bordes de los incisivos superiores cubren a los dientes inferiores medida verticalmente.

## **P**

### **Percusión**

Método de exploración física que se realiza mediante la aplicación de pequeños golpes sobre la superficie de alguna parte del cuerpo para





---

conocer el estado de los órganos y/ o respuesta al dolor. Puede ser directa (con los dedos) o indirecta (aplicando un instrumento).

### **Plano de Camper**

Plano formado por el borde inferior del ala de la nariz y el borde superior del tragus de cada oreja.

### **Plano Horizontal de Frankfort**

Plano horizontal representado de perfil por una línea entre el punto más inferior del borde de la órbita y el punto más alto del borde del meato auditivo.

### **Plano horizontal de referencia**

Plano horizontal formado en la cara del paciente por un punto de referencia anterior y dos puntos de referencia posteriores a partir de los cuales se hacen mediciones de los determinantes anatómicos posteriores y del movimiento mandibular.

### **Plano oclusal**

Plano formado por los bordes incisales y las superficies oclusales de los dientes.

### **Posición de bisagra condílea**

Posición de los cóndilos de la mandíbula en las fosas glenoideas en la que es posible el movimiento alrededor del eje de bisagra.

### **Posición de bisagra mandibular**

Posición de la mandíbula respecto al maxilar en la que los movimientos de apertura y cierre pueden hacerse en el eje de bisagra.

### **Posición de contacto retruida**

Relación oclusal guiada que se produce en la posición más retruida de los cóndilos en las cavidades articulares. Se trata de una posición que puede ser más retruida que la posición de relación céntrica.

### **Pronóstico**

Predicción hipotética, razonada y fundamentada que se hace con respecto a la probable evolución que tendrá un enfermo.



---

### **Protección canina**

Tipo de articulación mutuamente protegida en la que el resalte y sobremordida de los caninos desocluye los dientes posteriores en los movimientos excursivos de la mandíbula

### **Prótesis dental fija**

Cualquier prótesis dental que va cementada, atornillada o unida mecánicamente a dientes naturales, raíces dentales y/o pilares de implantes dentales que proporcionan el soporte principal de la prótesis dental.

## **R**

### **Radiografía**

Imagen producida sobre una superficie sensible por una radiación electromagnética diferente a la luz.

### **Radiografía panorámica**

Tomografía del maxilar y la mandíbula tomada con una máquina especialmente diseñada para presentar una imagen panorámica de toda la longitud circunferencial del maxilar y mandíbula en una sola película; recibe también el nombre de *Ortopantomografía*.

### **Registro de la oclusión**

Registro de las superficies oclusales antagonistas en cualquier relación maxilomandibular

### **Registro de relación céntrica**

Registro de la relación entre el maxilar y la mandíbula cuando la mandíbula está en relación céntrica.

### **Registro de relación céntrica de oclusión**

Registro de la relación céntrica tomado en la dimensión vertical oclusal establecida.

### **Registro del arco facial**

Registro obtenido mediante un arco facial.



---

### **Registro interoclusal**

Registro de la relación posicional entre dientes o arcadas antagonistas.

### **Relación céntrica**

Relación maxilomandibular en la que los cóndilos articulan con la porción avascular más delgada de sus discos respectivos con el complejo en posición anterosuperior contra las eminencias articulares. Esta posición es independiente del contacto entre los dientes. Esta posición se distingue clínicamente cuando la mandíbula está dirigida hacia arriba y adelante y está limitada a un movimiento de rotación puro alrededor del eje de bisagra.

### **Relación dentoaxiocraneal**

Es la posición que guarda el eje intercondilar con respecto a los dientes y al cráneo.

## **T**

### **Tomografía**

Radiografía producida por una maquina en la que la fuente de radiación se mueve en una dirección y la película se mueve en la dirección opuesta.

### **Tomografía Axial Computarizada**

Técnica mediante la cual los datos de la transmisión de rayos X multidireccionales que atraviesan un cuerpo son reconstruidos matemáticamente por un ordenador que forma una representación transversal eléctrica de la anatomía de un paciente.



## ANEXO 2

### CARTA DE AUTORIZACIÓN PARA PUBLICACIÓN DE FOTOGRAFÍAS

*Orihuela Gudiño Denisse Karina*

Gerentes N°10 Col. San José Aculco

Delegación Iztapalapa

México D. F, a \_\_\_\_\_ de 2013.

Por medio de la presente, solicito su autorización para que se tomen fotografías extrabucales e intrabucales, así como su autorización para publicar dicho material en la tesina titulada “Manual de procedimientos para el diagnóstico en prótesis fija”, realizado por Denisse Karina Orihuela Gudiño, el cual será empleado con fines académicos.

Si usted firma, ello significa que está de acuerdo en lo siguiente:

1. Las fotografías realizadas serán utilizadas únicamente con fines académicos.
2. Dicho material será publicado en la tesina “Manual de procedimientos para el diagnóstico en prótesis fija”.
3. Se pueden reproducir las fotografías ya sea en color o en blanco y negro.

Si está de acuerdo en permitir la toma de fotografías y la publicación de éstas, en base a lo establecido con anterioridad sírvase completar el formulario de consentimiento.

-----  
Estoy de acuerdo, sujeto a las condiciones descritas previamente, en que se tomen fotografías para ser usadas por Denisse Karina Orihuela Gudiño, para la realización de la tesina titulada “Manual de procedimientos para el diagnóstico en prótesis fija”, la cual será utilizada únicamente con fines académicos.

Nombre : \_\_\_\_\_

Firma de autorización: \_\_\_\_\_

Fecha: \_\_\_\_\_