



UNIVERSIDAD NACIONAL AUTÓNOMA DE MÉXICO

HOSPITAL GENERAL "DR. MIGUEL SILVA"
SERVICIOS DE SALUD DEL ESTADO DE MICHOACÁN.

"TRATAMIENTO CONSERVADOR VS TRATAMIENTO
QUIRÚRGICO EN LAS FRACTURAS DIAFISIARIAS MEDIAS DE
HÚMERO CERRADAS CON TRAZOS SIMPLES".

TESIS

PARA OBTENER EL DIPLOMA DE ESPECIALIDAD EN:

ORTOPEDIA

PRESENTA:

DRA. LILIANA LÓPEZ AVILA.

ASESORES DE TESIS:

DR. RENATO NICOLÁS ESCUTIA GARCÍA.

DR. JUAN ANTONIO SILVA MENDEZ.

DR. MARIO HUMBERTO CARDIEL RÍOS.

MORELIA MICHOACÁN, AGOSTO DEL 2011.



Universidad Nacional
Autónoma de México




UNAM – Dirección General de Bibliotecas
Tesis Digitales
Restricciones de uso

DERECHOS RESERVADOS ©
PROHIBIDA SU REPRODUCCIÓN TOTAL O PARCIAL

Todo el material contenido en esta tesis esta protegido por la Ley Federal del Derecho de Autor (LFDA) de los Estados Unidos Mexicanos (México).


El uso de imágenes, fragmentos de videos, y demás material que sea objeto de protección de los derechos de autor, será exclusivamente para fines educativos e informativos y deberá citar la fuente donde la obtuvo mencionando el autor o autores. Cualquier uso distinto como el lucro, reproducción, edición o modificación, será perseguido y sancionado por el respectivo titular de los Derechos de Autor.



DR. RAFAEL GARCÍA TINAJERO PÉREZ.
DIRECTOR GENERAL DEL HOSPITAL.



DR. JOSÉ LUIS DAVILA MEJÍA.
JEFE DE ENSEÑANZA E INVESTIGACIÓN



DR. RAFAEL REYES PANTOJA.
JEFE DE SERVICIO TRAUMATOLOGÍA Y ORTOPEDIA


DR. NICOLÁS ESCUTIA NIETO.
JEFE DE CURSO ORTOPEDIA


DR. NICOLÁS RENATO ESCUTIA GARCÍA.
PROFESOR DE CURSO ORTOPEDIA


DR. JUAN ANTONIO SILVA MÉNDEZ.
PROFESOR DE CURSO ORTOPEDIA.


DR. MARIO HUMBERTO CARDIEL RÍOS
MÉDICO ADSCRITO A INVESTIGACIÓN, ASESOR ESTADÍSTICO


DRA. LILIANA LÓPEZ AVILA
TESISTA.

DEDICATORIA.

≈ A **DIOS** ... POR BENDECIRME CON UNA VIDA Y UNA FAMILIA MARAVILLOSA Y POR PERMITIRME CUMPLIR MIS SUEÑOS...GRACIAS.

≈ A MIS **PAPÁS**...POR DARME LA VIDA, POR TODOS LOS SACRIFICIOS, POR SU INCANSABLE AMOR Y APOYO; LOS AMO...GRACIAS.

≈ A **MIS HERMANITOS** PACO Y ANDRÉS...POR SER MI MÁS GRANDE ORGULLO, POR SU BONDAD Y EJEMPLO; LOS AMO...GRACIAS.

≈ A **MIS MAESTROS**...POR SUS EJEMPLOS, ENSEÑANZA Y PACIENCIA...GRACIAS.

≈ A **MIS AMIGOS Y COMPAÑEROS**...POR TODOS LOS MOMENTOS COMPARTIDOS, POR SU CARIÑO, AMISTAD Y ENSEÑANZA...GRACIAS.

≈ A **MIS POLLITOS**...POR RECIBIRME SIEMPRE MOVIENDO LA COLITA...GRACIAS.

INDICE

RESUMEN	1
INTRODUCCIÓN	3
MARCO TEÓRICO	4
≈ Historia	4
≈ Epidemiología	4
≈ Anatomía	5
≈ Fracturas diafisarias de húmero	11
≈ Biomecánica	12
≈ Clasificación de las fracturas diafisarias de húmero	13
≈ Tratamiento	14
≈ Abordajes quirúrgicos	21
≈ Complicaciones	24
≈ Escalas de evaluación.	25
PREGUNTA DE INVESTIGACIÓN	27
DISEÑO DEL ESTUDIO	27
JUSTIFICACIÓN	27
OBJETIVOS	28
HIPÓTESIS	28
HIPÓTESIS NULA	29
HIPÓTESIS ALTERNATIVA	29
MATERIAL Y MÉTODOS	29
PROCEDIMIENTO	30
VARIABLES DE ESTUDIO	31
FUENTES DE INFORMACIÓN	31
PLAN DE ANÁLISIS ESTADÍSTICO	32
RESULTADOS	32
GRÁFICAS	36
CONCLUSIONES	40
DISCUSIÓN	41
BIBLIOGRAFÍA	42
ANEXOS	44

RESUMEN.

Objetivo.

Evaluar los resultados clínicos y radiográficos del tratamiento conservador comparándolo con el tratamiento quirúrgico en las fracturas diafisarias de húmero cerradas con trazos simples, realizados en el Hospital General "Dr. Miguel Silva".

Material y Métodos.

Es un estudio comparativo, analítico, prospectivo, experimental y aleatorizado, realizado en 60 pacientes de entre 15 y 75 años de ambos sexos con fracturas diafisarias medias de húmero cerradas con trazos simples, divididos en 2 grupos en el grupo 1, 30 pacientes tratados de manera conservador a base de férulas de coaptación y en el grupo 2, 30 pacientes tratados quirúrgicamente con placa DCP ancha. Se compararon los resultados clínicos y radiográficos las 2, 4 y 8 semanas. Se captaron los pacientes en el servicio de urgencias del Hospital General "Dr. Miguel Silva" con fracturas de húmero tipo 12 A1, 12 A2 y 12 A3 de la AO, y de manera aleatoria, previa autorización de consentimiento bajo información se otorgó tipo de tratamiento asignado, conservador o quirúrgico, registrando edad, sexo, lado afectado, mecanismo de lesión y tipo de trazo fracturario. Se integró expediente clínico y radiográfico inicial, se colocaron férulas de coaptación en los pacientes del grupo 1, y en el grupo 2 se hospitaliza y se somete a reducción abierta y fijación interna de su fractura con placa DCP ancha de entre 6 y 8 orificios. Se realiza seguimiento a través de la consulta externa a las 2, 4 y 8 semanas respectivamente de ambos grupos, evaluándolos clínicamente con la escala visual análoga del dolor (EVA), con la escala funcional DASH, y radiográficamente con los criterios de consolidación ósea de Montoya.

Resultados.

Se integraron 2 grupos en el estudio: el grupo 1 pacientes con tratamiento conservador a base de férulas de coaptación de yeso (foto1); y el grupo 2 (foto2) con tratamiento quirúrgico con reducción abierta y fijación interna con placas DCP anchas 4.5; todos ellos manejados en el servicio de Traumatología y Ortopedia del Hospital General "Dr. Miguel Silva". En total estudiaron 60 pacientes, 30 pacientes (50%) en cada grupo

El intervalo de edad fue de 15 a 75 años, el promedio de 38.9 años con una desviación estándar de 20.5. 38 pacientes (63.3%) fueron del sexo masculino y 22 pacientes del sexo femenino (36.7%).

Se lesionó la extremidad torácica derecha en 34 pacientes (56.7%) y en 26 pacientes la izquierda (43.3%).

Respecto al mecanismo de lesión de la fractura encontramos que 30 pacientes (50%) cayeron de su plano de sustentación, 22 pacientes por accidente automovilístico (36.7%) y 8 pacientes por caídas de altura de más de 1 metro (13.3%).

El trazo fracturario según la AO más frecuente fue el 12A 3 con 29 pacientes que equivale al 48.3%, el 12A 2 con 26 pacientes (43.3%) y por último el 12A 1 con sólo 5 pacientes (8.3%).

Se realizó estudio comparando la edad, la escala visual análoga del dolor, la escala funcional DASH y la clasificación de Montoya para la consolidación ósea radiográfica en los dos grupos de tratamiento obteniendo que en la edad el grupo 1 tuvo un promedio de 44.9 años, una desviación estándar de 22.2 con una p significativa de 0.02.

No encontramos significancia estadística respecto al dolor por EVA a las 2 ($p=0.891$), a las 4 semanas ($p=0.601$) y a las 8 semanas ($p=0.154$).

Hubo una p significativa de 0.000 respecto a la escala funcional a las dos semanas y a las 8 semanas con $p=0.002$ a las 8 semanas no así a las 4 semanas ($p=0.142$).

Respecto a la consolidación ósea radiográfica según la clasificación de Montoya no hubo significancia con $p=0.437$ a las 4 semanas y con $p=0.199$ a las 8 semanas.

Tomando en cuenta la edad y el mecanismo de lesión de la fractura resultó el promedio de edad fue de 51 años; por caídas de altura en 8 sujetos promedio de edad de 31 años; por accidente automovilístico presentado en 22 sujetos un promedio de edad de 25 años.

Respecto al tipo de abordaje quirúrgico se realizó anterolateral en 24 pacientes (80%), y en 6 pacientes (20%) abordaje posterior.

El número de orificios de la placa DCP 4.5 más usado fue de 7 orificios en 15 pacientes (50%), de 6 orificios en 9 pacientes (30%) y de 8 orificios en 6 pacientes (20%).

La lesión del nervio radial se observó en 8 pacientes, 4 con abordaje anterolateral y 4 con abordaje posterior. Se recuperaron 5 pacientes.

Conclusiones.

El presente es un estudio comparativo, aleatorizado y prospectivo entre dos métodos de tratamiento en las fracturas diafisarias medias de húmero cerradas con trazos simples.

Los dos grupos estudiados fueron: 1 grupo de pacientes tratados de manera conservadora y el otro grupo recibió manejo con osteosíntesis

Estudiamos la evolución clínica y radiográfica en 2, 4 y 8 semanas. Encontramos que el intervalo de edad es grande; observamos que en pacientes jóvenes se presenta con más frecuencia por accidentes automovilísticos y en personas de alrededor de 50 años por caídas de su plano de sustentación. No hubo diferencia significativa por sexo, y lado afectado. El trazo fracturario más encontrado según la AO fue el 12 A3.

Se hizo valoración de nuestros pacientes con la escala visual análoga del dolor, no encontrando diferencias significativas. Estudiamos la funcionalidad con el DASH siendo significativa la evolución a las 2 y 8 semanas a favor del método quirúrgico. Se valoró la consolidación radiográfica con la clasificación de Montoya sin diferencias entre los dos grupos.

Respecto al grupo quirúrgico el abordaje anterolateral fue más frecuente. Como complicación encontramos lesión del nervio radial en 8 pacientes de los cuales recuperaron 5 en un promedio de 10 semanas. Se observó que aumenta 10.2 veces el riesgo de ocasionar lesión del nervio radial cuando se somete a un paciente abordaje posterior.

INTRODUCCIÓN.

Las fracturas de la diáfisis humeral representan aproximadamente el 1% de todas las fracturas, y 20% de las fracturas localizadas a este hueso y son generalmente resultado de traumatismos directos ¹. Tienen una incidencia de 14.5 por cada 100,000 habitantes por año ². Causa de atención a pacientes de todos los grupos etarios en el servicio de urgencias con diversidad de circunstancias.

Los primeros métodos de tratamiento de las fracturas de húmero se centraban primariamente en el confort y movilización del paciente. El método más simple consistía en vendar la extremidad con un sistema de faja y cabestrillo, pero el alineamiento se controlaba mal ³. El yeso colgante, introducido más tarde consigue mejor alineación con las desventajas de inmovilización del codo y distracción excesiva que pueden llevar a la falta de consolidación ⁴. Sarmiento popularizó la inmovilización funcional con el principio que el peso aplicado mejoraba la alineación ⁵.

Aunque los métodos no quirúrgicos habitualmente tienen un resultado excelente, pueden persistir ciertos problemas ³. Dichos problemas han estimulado el desarrollo de técnicas de fijación interna y externa ³. Las fracturas del tercio medio y distal de la diáfisis humeral pueden producir la lesión del nervio radial. La evaluación general del paciente y sobre todas las lesiones asociadas son importantes a la hora de la decisión del tratamiento ¹. Aunque la fijación con placas se utiliza en la mayoría de las fracturas de húmero el clavo intramedular está indicándose cada vez más ¹.

Este es un estudio comparativo clínico y radiográfico entre dos formas de tratamiento, una conservadora a base de colocación de férulas de coaptación y el otro quirúrgico con reducción abierta y fijación interna con placa DCP ancha de fracturas de húmero localizadas a la diáfisis media, cerradas, con trazos simples. No se cuenta con bibliografía internacional actual donde se comparen estos dos tipos de manejo, lo que justifica su realización así como determinar la experiencia en este hospital.

MARCO TEÓRICO.

HISTORIA

Aunque no disponemos de testimonios escritos, el hombre prehistórico nos ha legado sus fósiles. Éstos muestran que la patología ósea ya existía en sus tiempos, se han hallado evidencias de huesos fracturados, en algunos de los cuales se produjo la consolidación con un alineamiento bastante aceptable. Es interesante destacar esto, pues nos proporciona una manera ética de ver los efectos de no aplicar ningún tratamiento, por ejemplo, la aplicación instintiva del reposo y la movilización precoz. En algún momento, el hombre prehistórico creara alguna férula tosca, y que desde entonces se reconocieran sus ventajas.

Los jeroglíficos, cuerpos momificados y murales de los egipcios nos han mostrado algunas de las prácticas ortopédicas; Se han hallado férulas en momias fabricadas con bambú, caña, madera o cortezas de árboles, almohadilladas con lienzo. Se han atribuido a los antiguos Griegos muchos de los principios que hacen referencia a distintas condiciones y su tratamiento. Varios volúmenes del Corpus Hipocraticus tienen relevancia en ortopedia. Hipócrates tenía un conocimiento exhaustivo de las fracturas. Conocía los principios de la tracción y contra-tracción; desarrolló férulas especiales. En el imperio Romano cabe destacar la figura de Galeno, conocido como el padre de la medicina deportiva al hacer una excelente descripción del esqueleto y de los músculos que lo mueven. En la Época Árabe; Pablo de Egina (625-690 a.C.) trabajaba en Alejandría y escribió el "Epítome de la Medicina", consistente en siete libros basados en los textos hipocráticos. El sexto libro trata de las fracturas y dislocaciones. Un persa conocido por el nombre de Abu Mansur Muwaffak describió la colocación de yesos para fracturas y otras lesiones óseas de los miembros ⁸.

EPIDEMIOLOGÍA

Las fracturas de la diáfisis humeral representan aproximadamente el 1% de todas las fracturas, y 20% de las fracturas localizadas a este hueso y son generalmente resultado de traumatismos directos. También se producen durante la práctica deportiva donde las fuerzas de rotación son grandes por ejemplo beisbol y lucha libre¹. Tiene una incidencia de 14.5 por cada 100,000 habitantes por año, y aumenta a 60 por cada 100,000 en la novena década de la vida. La mayoría de las fracturas cerradas en los pacientes de edad avanzada son el resultado de simples caídas. La edad de distribución en las mujeres se caracteriza por un pico en la octava década de la vida y en los hombres fue en edades mayores. Las fracturas con trazos simples son las más comunes y la localización más común fue en la diáfisis media o proximal ².

ANATOMÍA.

ESQUELETO DEL BRAZO.

Se halla constituido por un sólo hueso, el húmero que se articula por arriba con el omóplato y por abajo con los huesos del antebrazo.

El húmero es un hueso largo, dirigido oblicuamente hacia abajo y hacia adentro y torcido sobre su eje; se distinguen en él un cuerpo o diáfisis y dos extremidades o epífisis (figura 1). El cuerpo es más o menos cilíndrico, salvo en su tercio inferior donde su forma es de un prisma triangular, y se distinguen tres caras y dos bordes. La cara externa se halla vuelta hacia afuera en su parte superior, encima de su mitad lleva una cresta rugosa en forma de V, en donde se inserta el músculo deltoides. La cara interna está vuelta hacia dentro y adelante, en la parte superior está el canal bicipital, y por debajo del canal se encuentra una zona rugosa. En la cara posterior se encuentra el canal radial.

La extremidad superior lleva una superficie articular esférica o cabeza del húmero separada del resto del hueso por una ligera angostura, denominada cuello anatómico. Por fuera y por arriba de la cabeza existen dos salientes rugosas, separadas por el canal bicipital y llamado troquíter y troquíter. La superficie articular tiene su parte interna en forma de polea o tróclea humeral, y otra externa esferoidal o cóndilo del húmero, ambas se hallan separadas por el canal condilotrocLEAR. Sus salientes rugosas o apófisis laterales son la interna o epitrocLEAR y la externa o epicóndilo, la primera más pronunciada.

El húmero está formado por tejido esponjoso que es más abundante en la epífisis que en la diáfisis y la cual se halla cubierta por tejido compacto.

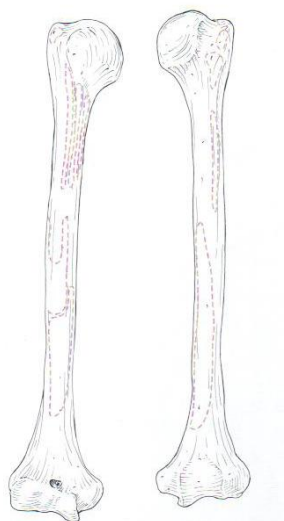


Figura 1. Esqueleto del húmero

ARTICULACIONES.

ξ ARTICULACION GLENOHUMERAL.

En su extremo proximal se articula con la cavidad glenoidea del omóplato, a la cual se le conoce como la articulación del hombro, es del grupo de las enartrosis. Los medios de unión comprenden la cápsula articular y los ligamentos de refuerzo coracohumeral y glenohumerales que provienen respectivamente de la coracoidea y del rodete glenoideo (figura 2).

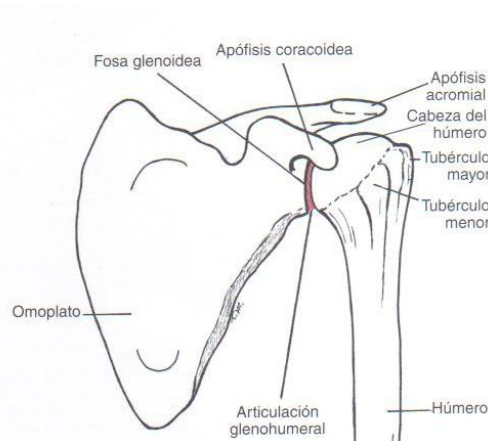


Figura 2. Articulación glenohumeral.

ξ ARTICULACION DEL CODO.

Está formada por la extremidad inferior del húmero y por las extremidades superiores del cúbito y del radio, la humerocubital es una trocleartrosis, la humerorradial una condílea. Los medios de unión son la cápsula articular y cuatro ligamentos de refuerzo. Dichos ligamentos son: el ligamento anterior, ligamento posterior, ligamento lateral interno y ligamento lateral externo.

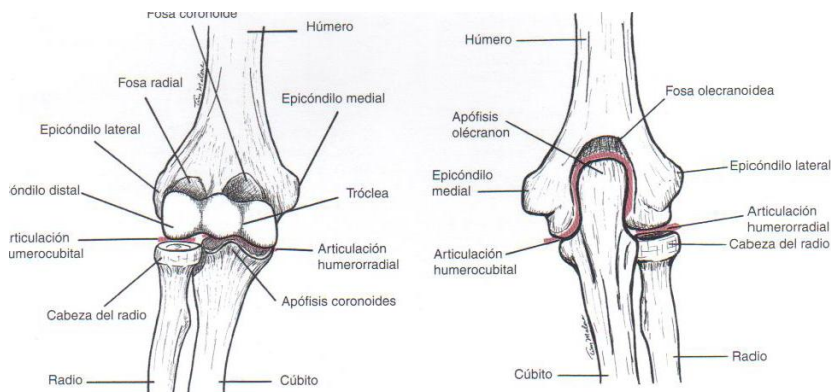


Figura 3. Articulación del codo

MÚSCULOS DEL BRAZO

Se hallan agrupados en dos regiones: anterior y posterior, limitados por los tabiques aponeuróticos intermusculares interno y externo.

Región Anterior del Brazo (figura 4):

- ≈ Coracobraquial: ocupa la parte interna y superior de la región anterior del brazo y se extiende de la apófisis coracoides al húmero en la parte superior de su cara interna.
- ≈ Bíceps braquial: bifurcado en su parte superior, su porción larga se inserta superiormente en la apófisis coracoides, y la porción corta va de la cavidad glenoidea y del rodete glenoideo, ambas porciones terminan en una sola masa muscular a insertarse en la tuberosidad bicipital del radio.
- ≈ Braquial anterior: es el más ancho de los músculos anteriores del brazo, se halla situado por detrás del bíceps y se extiende del húmero a la parte superior del cúbito.

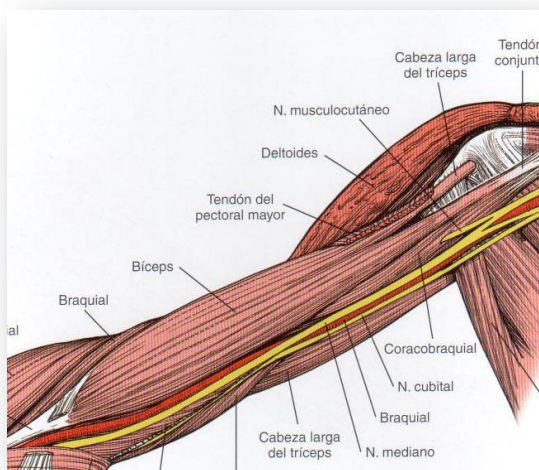


Figura 4. Músculos de la región anterior del brazo

Región posterior del Brazo (figura 5):

- ≈ Tríceps braquial: esta parte solo la forma este músculo, también llamado musculo extensor del antebrazo, se compone de tres porciones, la porción media es la más larga se extiende del omóplato al tendón común y recibe el nombre de porción larga del tríceps; las partes laterales más cortas se extienden del húmero al tendón común y son conocidas con los nombres de vasto interno y vasto externo, la porción larga termina en la parte superior del tendón mientras que los vastos se unen a sus bordes laterales, el tendón común va a fijarse en la cara posterior del olecranon y sus borde laterales.

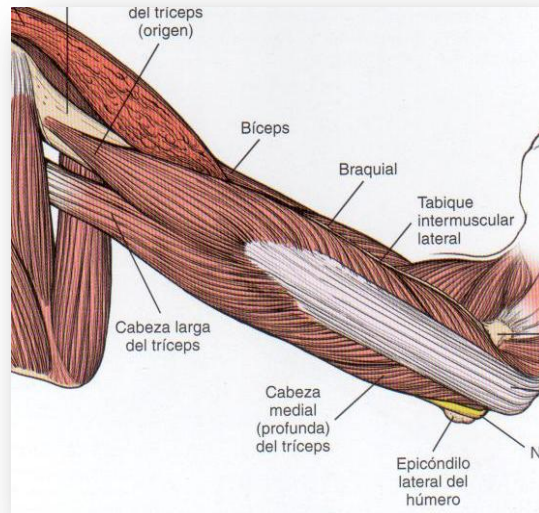


Figura 5. Músculos de la región posterior del brazo

VASCULARIDAD.

El eje arterial del miembro superior, continuación de la arteria subclavia, atraviesa la región de la axila, y se sitúa inmediatamente en la cara anterior del miembro, de él se originan ramas colaterales, para las regiones anterior y posterior del brazo, del antebrazo y de la mano. Se presentan sucesivamente la arteria axilar, la arteria braquial o humeral, la arteria radial y el tronco de las arterias cubital e interóseas¹⁸. La *arteria humeral* (figura 6) se encarga de la circulación del brazo y las estructuras que lo conforman. Es la prolongación de la arteria axilar, se halla comprendida entre el borde inferior del pectoral mayor y del pliegue del codo, donde se divide en sus ramas terminales, radial y cubital. La arteria nutricia del hueso tiene su origen en la humeral o en una de sus colaterales y se introduce en el conducto nutricia del húmero⁹.

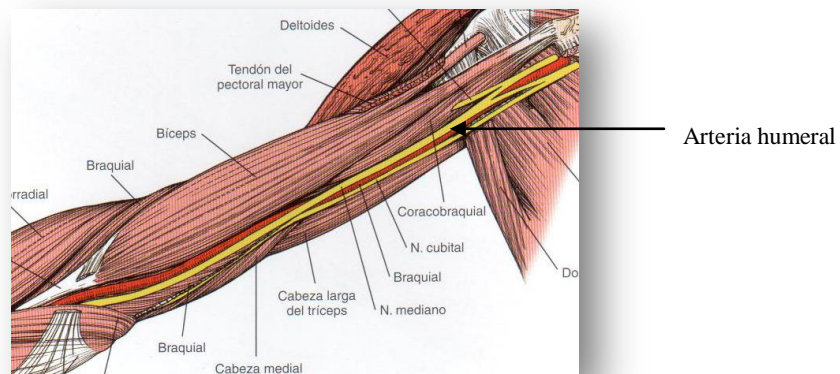


Figura 6. Arteria humeral

INERVACIÓN

El plexo braquial (figura 7) por sus ramas terminales y colaterales asegura la inervación sensitiva, motora, vasomotora y propioceptiva del cíngulo pectoral y del miembro superior. Este constituido por las ramas anteriores de los cuatro últimos pares cervicales y el último par dorsal. Se subdivide formando tres troncos primarios: superior, medio e inferior. Las tres ramas posteriores convergen para formar un sólo tronco secundario posterior, que se divide en el hueco de la axila y da origen al nervio circunflejo y al nervio radial. Las ramas anteriores de los troncos primarios, anterior y medio forman el tronco secundario anteroexterno, de donde se derivan el nervio musculocutáneo y la rama externa del nervio mediano. La rama anterior del tercer tronco primario forma sola el tronco secundario anterointerno, de donde parten los nervios braquial cutáneo interno, cubital y raíz interna del mediano⁹. Los nervios que interesan particularmente al brazo son los siguientes.

- ≈ **Nervio Musculocutáneo**
- ≈ **Nervio Mediano**
- ≈ **Nervio Cubital**
- ≈ **Nervio Braquial Cutáneo interno**
- ≈ **Nervio Circunflejo**
- ≈ **Nervio Radial:** nace de la axila en relación del borde inferior del pectoral menor y termina algo abajo de la fosa cubital. Atraviesa verticalmente la parte inferior de la fosa axilas, llegando al brazo penetra en el espacio axilar inferior, y llega a la cara posterior del húmero, aplicado contra la diáfisis humeral de la cual sigue el pseudocanal de torsión, perfora hacia adelante el septo intermuscular lateral y aparece en la cara anterolateral del brazo, luego transcurre por el surco bicipital lateral hasta la interlínea donde se divide en dos ramos terminales a nivel del epicóndilo lateral. Su acción se puede resumir diciendo que es el “nervio de la extensión”, extiende el antebrazo sobre el brazo, de la mano sobre el antebrazo y de los dedos, abduce el pulgar y contribuye a la flexión del antebrazo sobre el brazo. El territorio sensitivo del radial es posterior en el brazo y el antebrazo, dorsal a nivel de la mano y de los dedos.

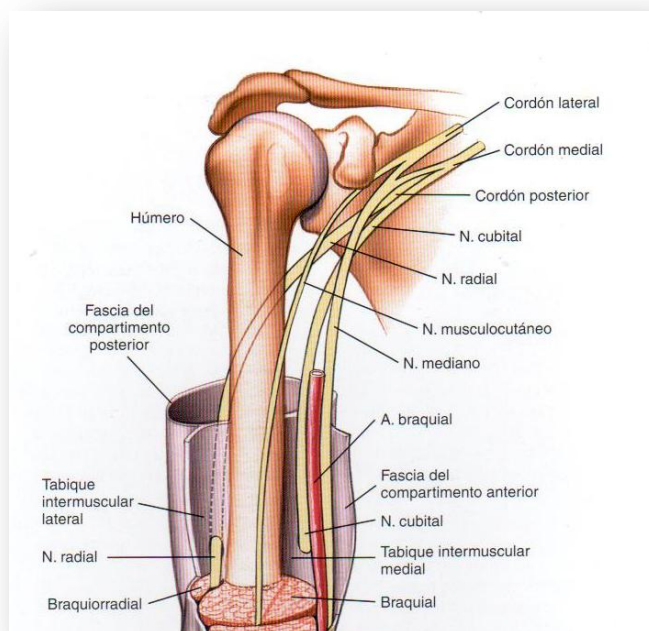


Figura 7. Plexo braquial y sus ramas

MOVILIDAD

La movilidad del brazo está dada por las dos articulaciones de las cuales participa.

La articulación glenohumeral (figura 2) presenta tres grados de libertad. Los movimientos que permite son el de flexión-extensión, el de abducción-aducción y el de rotación medial-lateral, y la combinación de éstos ¹⁰(figura 8).

<i>Movimiento</i>	
Flexión	180
Extensión	60
Abducción	180
Rotación medial	70
Rotación lateral	90

Figura 8. Arcos de movilidad normales de la articulación glenohumeral

La articulación del codo (figura 3) compuesta por la articulación humerocubital y la articulación humerorradial, sólo presentan una dirección del movimiento; la flexión- extensión (figura 9) que se produce en el plano sagital en torno al eje medial-lateral (coronal). Durante la flexión del codo el eje de rotación se sitúa aproximadamente en el centro de la tróclea.

<i>Movimiento</i>	
Flexión	150
Extensión	0

Figura 9. Arcos de movilidad normales de la articulación del codo

FRACTURAS DIAFISIARIAS DE HÚMERO.

Las fracturas diafisiarias de húmero (figura 10) se producen por varios mecanismos de lesión:

Directo: es el más frecuente; se da por un traumatismo directo sobre el húmero por un proyectil o accidente de tráfico, da lugar a fracturas transversales o conminutas.

Indirecto: caída sobre el brazo extendido , que origina fracturas espiroideas u oblicuas, sobre todo en ancianos, se han descrito casos raros de fracturas de la diáfisis humeral por movimientos con una contracción muscular externa ⁷.

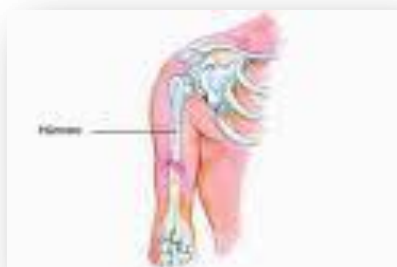

Figura 10. Fractura medio-diafisiaria de húmero

DIAGNÓSTICO

Clínico.

La sintomatología en de la fractura de la diáfisis humeral ejemplifica la de las fracturas de huesos largos e incluye dolor extremo en el foco e inestabilidad esquelética. La exploración clínica revela un brazo muy sensible que está hinchado y a menudo muy deformado (figura 11), el paciente se presenta con frecuencia sujetando la extremidad con la otra mano, evitando toda manipulación o movimiento de las articulaciones adyacentes. La crepitación puede usarse pero no debe buscarse

Aunque deben examinarse todos los nervios periféricos, *el nervio radial* merece una evaluación particularmente cuidadosa debido a la asociación frecuente de la parálisis radial con las fracturas de húmero..

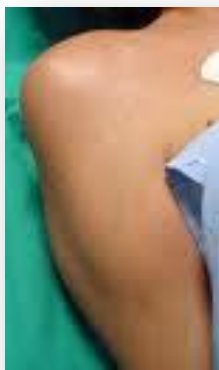

Figura 11. Aspecto clínico de paciente con fractura diafisiaria cerrada de húmero

Radiográfico.

El examen radiográfico incluye proyecciones anteroposterior y lateral de la diáfisis (figura 12), así como visiones de las articulaciones del hombro y del codo. Para obtener diferentes proyecciones y limitar las molestias del paciente, se mueve éste mientras el brazo cuelga en posición suspendida cómoda a su lado.

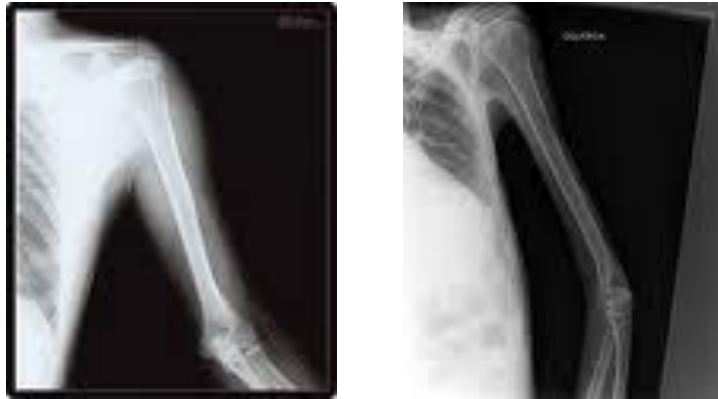

Figura 12. Proyecciones radiográficas AP y lateral para húmero.

BIOMECÁNICA

El patrón de fractura depende en general del tipo de fuerza aplicada:

- ≈ compresiva: fractura humeral proximal o distal
- ≈ arqueamiento: fractura transversal de la diáfisis humeral
- ≈ torsional: fractura espiroidea de la diáfisis humeral
- ≈ torsional con arqueamiento: fractura oblicua , a menudo acompañada de un fragmento en alas de mariposa ⁷.

La posición de los fragmentos fracturados por efecto de la acción muscular pueden tener los siguientes desplazamientos:

Localización de la fractura	Fragmento proximal	Fragmento distal.
Por encima de la inserción del pectoral mayor	Abducido y rotado externamente por el manguito rotador	Medial y proximal por el deltoides y el pectoral mayor
Entre el pectoral mayor y la tuberosidad deltoidea	Medial por el pectoral, el redondo mayor y el dorsal ancho	Lateral y proximal por el deltoides.
Distal a la tuberosidad deltoidea	Abducido por el deltoides	Medial y proximal por el tríceps y el bíceps.

CLASIFICACION DE LAS FRACTURAS DIAFISIARIAS DE HÚMERO.

La localización anatómica, la calidad del hueso, la edad del paciente , la orientación y la composición representan datos útiles para clasificar las fracturas humerales.

Ningún sistema particular de clasificación ha conseguido aceptación universal ³. Pero la clasificación comprensiva de las fracturas de los huesos largos de la Arbeitsgemeinschaft Fur Osteosynthesfragen (AO)/ Asociación para el estudio de la fijación interna (ASIF), habitualmente es suficiente para describir las fracturas diafisarias del húmero ¹⁷.

CLASIFICACIÓN AO

Al húmero se le asigna el número 1 (figura 13), al extremo proximal del húmero 11, a la diáfisis 12 y al extremo distal 13.

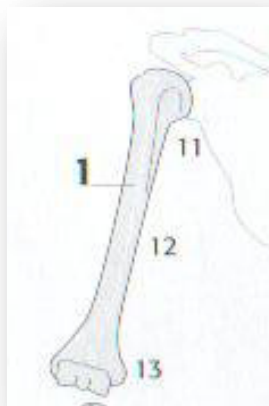


Figura 13. Clasificación AO para húmero

Posteriormente asigna las siglas A, B o C (figura 14), si se trata de fracturas simples, en cuña o complejas respectivamente

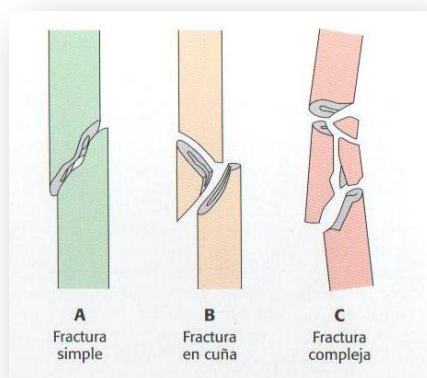


Figura 14. Clasificación AO para las fracturas diafisarias.

Si se trata de fracturas simples o A, se le asignan subtipos: A1 fractura espiroidea, A2 fractura oblicua o menor a 30°, y A3 fractura trasversal o mayor a 30°.




Figura 15. Subclasificación AO para las fracturas diafisarias simples tipo A

TRATAMIENTO DE LAS FRACTURAS DIAFISIARIAS DE HÚMERO.

Las opciones de tratamiento como en la mayoría de las fracturas, se puede agrupar en las categorías de técnicas cerradas y abiertas. El tratamiento cerrado produce un resultado clínico excelente en la mayoría de las fracturas humerales^{16,17,18}. Está indicado un intento de tratamiento cerrado inicialmente para la mayoría de las fracturas cerradas de húmero, existen indicaciones absolutas y relativas para el manejo quirúrgico³.

Indicaciones absolutas¹:

- ✓ Politraumatizado .
- ✓ Fracturas abiertas.
- ✓ Fracturas humerales bilaterales.
- ✓ Fracturas Patológicas.
- ✓ Codo Flotante.
- ✓ Lesión Vascular.
- ✓ Parálisis del nervio radial tras reducción cerrada.
- ✓ Pseudoartrosis.

Indicaciones Relativas^{1,3}:

- ✓ Fracturas espiroideas largas.
- ✓ Fracturas trasversales.
- ✓ Lesiones del plexo braquial.
- ✓ Parálisis nerviosa primaria.
- ✓ Imposibilidad para mantener la reducción.

- ✓ Incapacidad para mantener la alineación de la fractura con ortesis funcional: angulación mayor a 15°.
- ✓ Incumplimiento del uso o intolerancia a la ortesis.
- ✓ Fractura segmentaria.
- ✓ Déficits neurológicos, enfermedad de Parkinson.
- ✓ Pacientes no colaboradores debido a alcoholismo o drogadicción.
- ✓ Obesidad.

TRATAMIENTO CONSERVADOR

Históricamente, los métodos cerrados de tratamiento de las fracturas de húmero han usado una de dos técnicas básicas: inmovilización toracobraquial y tracción ¹⁹.

La inmovilización toracobraquial consiste en ferulizar el húmero fracturado contra el tórax para proporcionar estabilidad y promover la consolidación. Dos de éstos métodos los representan el simple cabestrillo con faja (figura 16) y el yeso toracobraquial en espiga (figura 17). Éstas técnicas aumentan en confort del paciente pero no controlan de manera fiable el alineamiento ni promueven la consolidación ³. Tienen poco lugar en el tratamiento de las fracturas humerales. Todos los métodos de tratamiento cerrado aceptados habitualmente se basan en la tracción que ejerce la gravedad para ayudar a la alineación.

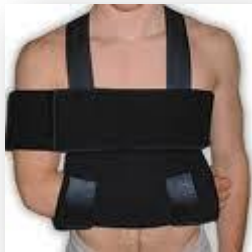

Figura 16. Cabestrillo con faja



Figura 17. Yeso toracobraquial

El yeso de brazo colgante (figura 18) popularizado por Caldwell ⁴ representa el primer método de tratamiento que se basa sustancialmente en el efecto de la gravedad para conseguir una posición adecuada de la fractura.

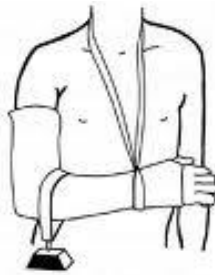

Figura 18. Yeso colgante

Las férulas de coaptación o las férulas en U (figura 19), representan un segundo método dependiente de tracción para fracturas de húmero. Este método es útil como tratamiento temporal así como tratamiento definitivo, consiste en colocar una férula de yeso bien moldeada desde la axila, rodeando el codo hasta llegar sobre el deltoides, con el codo flexionado a 90°. Un cabestrillo de suspensión del cuello a la muñeca soporta el antebrazo. Éste método combina la ferulización de protección con la tracción dependiente de forma similar al yeso colgante pero tiene menos tendencia a la distracción¹⁹. La ventaja de la férula de coaptación descansa principalmente en su aplicación universal, está fabricada con materiales disponibles en la mayoría de los servicios de urgencias y despachos de clínicas y se hace medida del paciente. Esta férula se puede aplicar en la presentación inicial del paciente y cambiarla después por una ortesis funcional u otro método de tratamiento si está indicado. Las informaciones con respecto a este método como tratamiento definitivo muestran que es efectivo, aunque no superior a los métodos con ortesis funcionales⁴.

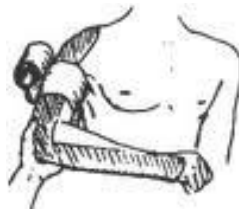

Figura 19. Férulas de coaptación o en U.

La ortesis funcional humeral (figura 20) representa el método preferido para el tratamiento cerrado. La técnica como la popularizaron inicialmente sarmiento³ se basa en depender de la tracción y en una ortesis ligera para alinear los fragmentos de la fractura.

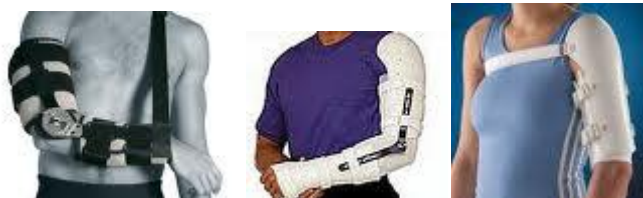

Figura 20. Tipos diversos de ortesis funcionales para húmero

Los ejercicios de amplitud del movimiento activa de la articulación del codo, así como movimientos de péndulo, y periconducción del hombro, comienzan tan pronto como el dolor lo permita³.

TRATAMIENTO QUIRÚRGICO

Indicaciones para la fijación quirúrgica.

Aunque el tratamiento cerrado produce resultado satisfactorio para la mayoría de las fracturas de húmero, existen situaciones específicas en las que se consiguen mejores resultados con la estabilización quirúrgica. Si los métodos cerrados no pueden conseguir o mantener el alineamiento adecuado debe considerarse la estabilización quirúrgica. La deformidad angular residual se tolera mejor en el húmero que en muchos otros huesos debido a que el grosor de los tejidos blandos que rodean el húmero disimulan la deformidad esquelética. Además debido a que el húmero no es un hueso que soporte carga, la deformidad angular no resulta de las fuerzas reactivas articulares anormales, y el acortamiento no produce una discapacidad funcional significativa. Klenerman ³ estableció por primera vez los criterios de los límites aceptables de alineación en 1966. Con los métodos habituales de tratamiento la deformidad en varo es lejos, la deformidad angular más común mientras la angulación antero-posterior y en valgo tienen raramente influencia en el plan de tratamiento²¹. La obesidad hace más difícil el mantenimiento de la alineación, pero la deformidad estética también se disimula mejor por el tamaño del brazo²¹.

Otras indicaciones para la fijación incluyen lesiones asociadas que se producen en pacientes con fracturas de la diáfisis del húmero. Los pacientes politraumatizados se benefician de la fijación de su fractura de humero por que facilita el confort, la movilidad y los cuidados de enfermería ^{17,22}Con cualquier lesión que fuerza al paciente a permanecer en reposo un periodo prolongado o que impide la utilización de técnicas de reducción por gravedad, debe usarse fijación interna de la fractura del húmero.

Las fracturas bilaterales de húmero constituyen una lesión específica compleja en la que la estabilidad humeral presenta distintas ventajas, llevando al paciente a una recuperación precoz de su independencia²².

Las fracturas de húmero que asocian fracturas de ambos huesos del antebrazo, la lesión en "codo flotante", requieren fijación interna para evitar la pseudoartrosis y llevar a una recuperación funcional precoz de toda la extremidad ²³.

Los paciente con laceraciones de la arteria braquial o del nervio radial que requieren reparación, necesitan una estabilización quirúrgica para proteger dichas reparaciones ^{24,25}. El paciente con una parálisis del plexo braquial pierde un importante soporte muscular de la fractura debido a su disfunción motora, que a menudo resulta en distracción en el foco de fractura. El tratamiento no quirúrgico de estas fracturas conlleva un alto riesgo de pseudoartrosis y la fijación interna de estas fracturas con placas de compresión ha mejorado los resultados²⁶.

Las fracturas abiertas y las fracturas patológicas proporcionan razones adicionales para considerar la fijación interna. La fijación interna produce estabilización inmediata y habitualmente ofrece más confort y más rápida recuperación de la función que lo que le ofrece el tratamiento cerrado para la limitada esperanza de vida de estos pacientes²⁷.

Las fracturas segmentarias representan un patrón especialmente inestable, difícil de controlar con los métodos de tratamiento cerrados.

MÉTODOS DE FIJACIÓN

PLACAS DE COMPRESIÓN

Las técnicas de fijación con placas de compresión como han sido desarrolladas y refinadas por el grupo AO/ASIF han mostrado ser efectivas en la mayoría de las indicaciones de fijación interna de la diáfisis del humero²⁸. Se han definido abordajes anterolateral y posterior, pero se usa con más frecuencia el abordaje anterior. Se recomienda usar un abordaje posterior para las fracturas del tercio distal y anterior para la parte media de la diáfisis. Es necesario proteger la vascularización de todos los fragmentos de la fractura a través de una técnica cuidadosa y de reducción indirecta. En el pasado se recomendaba la placa ancha DCP 4.5 (figura 21); hoy se prefiere la placa estrecha LC-DCP (figura 22), que se adapta bien tanto a la cara posterior como a la cara externa del húmero¹. El método se basa en la consecución de una compresión entre los fragmentos de la fractura para conseguir estabilidad y promover la curación. Los métodos modernos de fijación de la fractura exigen un despegamiento adicional mínimo de los tejidos blandos de los fragmentos de la fractura durante el procedimiento.

El procedimiento demanda habilidad técnica³. La fijación definitiva se realiza siguiendo las pautas de la AO/ASIF (figura 23). La placa ancha de compresión dinámica 4.5 fue diseñada originalmente para las fracturas de húmero, pero la placa estrecha 4.5 ha mostrado excelentes resultados. La compresión proporciona un montaje más rígido y se pueden usar para fracturas simples y con trazos oblicuos cortos. Para conseguir una sólida fijación de la placa los tornillos (figura 24) deben hacer presa en 6 a 8 corticales (habitualmente de 3 a 4 agujeros) por encima y otras tantas por debajo de la fractura, siempre que sea posible debe procurarse conseguir compresión interfragmentaria, mediante un tornillo a través de la placa o por tracción axial, bien utilizando los agujeros de compresión dinámica o con la ayuda de un tensor articulado. Es importante que los tornillos no se coloquen paralelos entre sí, si no más bien ligeramente divergentes, para evitar las fracturas por fatiga debidas a las rotacionales¹. No debe despegarse el periostio, ni en la fijación de la placa ni en la colocación de los tornillos.

La tasa de pseudoartrosis y de fallo el material de osteosíntesis han variado del 0 al 7%²⁹. En casi todos los casos la pseudoartrosis se han tratado con éxito con placa de revisión e injerto de cresta iliaca. Las complicaciones más frecuentes con procedimientos de placas son la infección y la parálisis radial iatrogénica.



Figura 21. Placa DCP ancha 4.5



Figura 22. Placa LCDCP

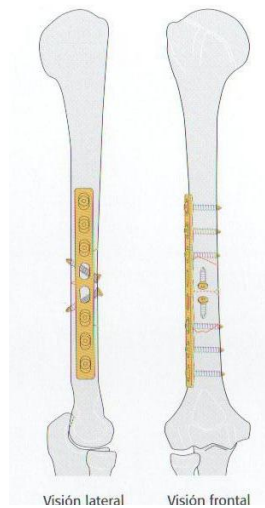


Figura 23. Fijación de fractura de húmero con placa de compresión y tornillos según AO.

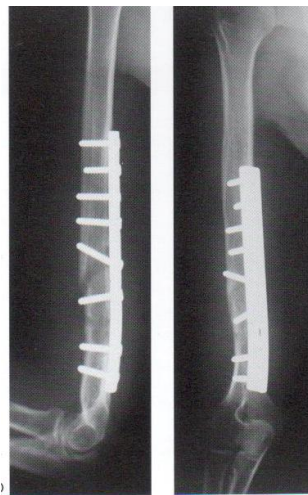


Figura 24. Fijación con placa compresión y tornillos en fractura de la diáfisis humeral

FIJACIÓN INTRAMEDULAR

Este método ofrece una alternativa de estabilización de este tipo de fracturas, existen muchas técnicas. La elección del implante incluye tanto sistemas múltiples, flexibles, como un único clavo encerrojado .

El uso de tecnologías de encerrojado de clavos para el húmero es una extensión del éxito de estos implantes en las fracturas diafisarias de la extremidad inferior ; sin embargo es una extrapolación que no ha probado necesariamente ser efectiva. La inserción de los implantes intramedulares puede hacerse de forma retrógrada , con una puerta de entrada proximal a la fosa olecraniana, o anterógrado desde una apertura en extremo proximal del húmero.

CLAVOS FLEXIBLES

Se han usado muchas variedades de clavos flexibles en la fijación del húmero (figura 25). La mayoría de ellas han sido insertadas de forma retrógrada³. El portal de entrada debe ser lo bastante proximal a la fosa olecraniana para conseguir acceso al canal intramedular. También se ha descrito la inserción anterógrada, pero un portal que lesione el manguito de los rotadores puede resultar en discapacidad significativa²².

Los clavos flexibles proporcionan menos rigidez a la flexión que otros implantes, y una mínima estabilidad rotacional. La tasa de pseudoartrosis varía del 0 al 9%. Las técnicas de inserción retrógrada pueden ocasionar pérdidas de la extensión del codo, también puede ocurrir la migración de los clavos.

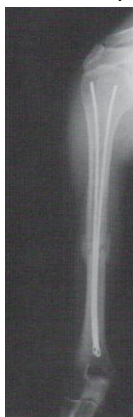

Figura 25. Fijación con clavos flexibles.

CLAVOS ENCERROJADOS.

La técnica de fijación con los clavos encerrojados (figura 26) representa la aproximación más moderna al tratamiento de las fracturas de húmero. Los resultados varían por efecto de la técnica y el implante.

En los nuevos sistemas se han mostrado menores problemas mecánicos y la consolidación desviada, infección y lesión nerviosa iatrogénicamente se producen raramente.

La inserción retrógrada del clavo ha resultado en mejor función posoperatoria del hombro comparado con técnicas anterógradas. En la mayoría de los pacientes se deben usar el clavo de menor diámetro disponible y fresar lo menos posible, a ser posible nada, si el canal es demasiado estrecho se debe elegir otro método de estabilización. Se dispone de clavos más rígidos con capacidad para ser encerrojados, las primeras versiones como el clavo de Seidel se fabrican sólo en un diámetro de 9mm y habitualmente se necesita fresado del canal para introducir clavos tan gruesos, los dispositivos más actuales son más pequeños para que sea posible su colocación sin fresado, incorporando tornillos de encerrojado distal y proximal. Para la inserción anterógrada, se coloca al paciente en una mesa radiotransparente.

. En el enclavado intramedular existen dos tipos de montaje. Para conseguir una compresión interfragmentaria y aumentar la estabilidad rotacional, existe un dispositivo específico de compresión que se utiliza en fracturas trasversales u oblicuas cortas. Con cuidadosos movimientos de rotación manualmente y sin el empleo del martillo el clavo se introduce hasta el foco de fractura continuando su avance una vez que la fractura esté reducida. El bloqueo proximal se realiza a través del dispositivo guía y el bloqueo distal, en sentido anteroposterior mediante la técnica de manos libres.

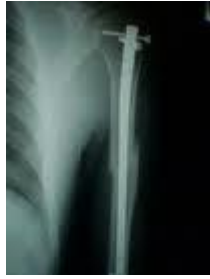

Figura 27. Clavo encerrojado de húmero

FIJACION EXTERNA.

La fijación externa de las fracturas del húmero (figura 28) tiene indicaciones limitadas. Estas incluyen las fracturas abiertas en las que se ha producido una lesión tan severa de las partes blandas que el cirujano no puede realizar con seguridad una fijación interna y las fracturas en las que ha habido una pérdida de hueso segmentaria. Además el uso de la fijación externa ante una lesión vascular que amenaza la extremidad puede ser el método más rápido de estabilización de la fractura, que permite al cirujano realizar la reparación de los vasos. La fijación externa puede realizarse con un diseño de marco unilateral con medias agujas o con agujas finas a tensión o anillos circulares³. Los clavos de Shantz se insertan a través de las zonas seguras debido a que el recorrido de los nervios y de los vasos varía, por lo que se recomiendan zonas limitadas para su colocación. La inserción se realiza con una pequeña incisión y mediante disección roma se alcanza al hueso, introduciendo una guía a través de él.

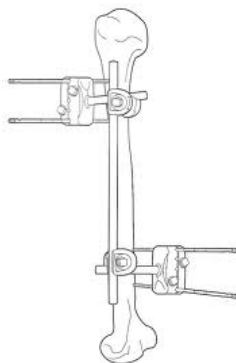


Figura 28. Fijación externa de húmero

ABORDAJES QUIRÚRGICOS

ABORDAJE ANTERIOR

El abordaje anterior (figura 29) expone la superficie anterior de la diáfisis humeral. Habitualmente para cualquier tipo de intervención quirúrgica solo se precisa parte del abordaje. Al igual que sucede con los demás abordajes del húmero, el nervio radial es la estructura más expuesta a sufrir una lesión durante la intervención quirúrgica. Las indicaciones para el abordaje anterior incluyen:

- ≈ Fijación interna de las fracturas de húmero
- ≈ Osteotomía de húmero.

Posición del paciente. Se coloca al paciente en decúbito supino en la mesa quirúrgica, con el brazo situado sobre el reposabrazos y abducido aproximadamente 60°.

Referencias e incisión. Se palpa la apófisis coracoides de la escapula inmediatamente por debajo de la unión del tercio medio externo y de la clavícula.

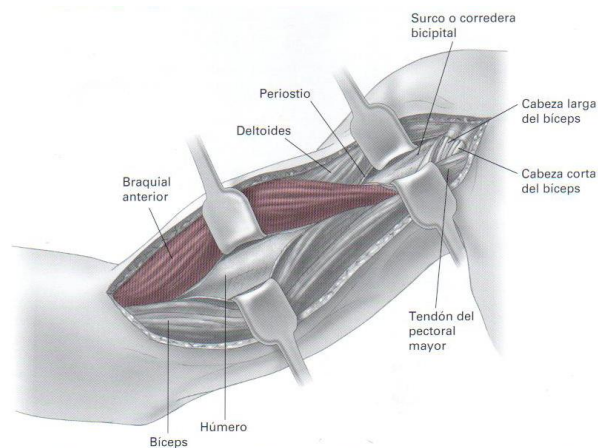


Figura 29. Abordaje anterior al húmero

Se realiza una incisión longitudinal sobre la punta de la apófisis de la escapula. Se prolonga hacia distal y lateralmente siguiendo el surco deltopectoral hasta la inserción del músculo deltoideus en la región lateral del húmero, aproximadamente hasta la mitad de la diáfisis. A partir de ahí la incisión debe prolongarse distalmente según se precise, siguiendo el borde lateral del bíceps. La incisión debe detenerse 5cm por encima del pliegue flexor del codo.

Plano internervioso. Ese abordaje utiliza dos planos internerviosos, proximalmente el plano se encuentra entre el deltoideus (nervio axilar) y pectoral mayor (nervios pectorales medial y lateral); distalmente el plano se encuentra entre las fibras mediales del braquial (musculocutáneo) medialmente y las fibras laterales del braquial (nervio radial) lateralmente.

Dissección quirúrgica superficial. Se identifica el surco deltopectoral utilizando la vena cefálica como referencia y se separan los dos músculos rechazando la vena cefálica medialmente junto con el pectoral mayor o lateralmente junto con el deltoideus. Se disecciona el intervalo muscular distalmente hasta la inserción del deltoideus en la tuberosidad deltoidea y la inserción del pectoral mayor en el labio lateral del surco bicipital, más distalmente se secciona la fascia profunda del brazo siguiendo la incisión cutánea. Se identifica el intervalo entre los músculos bíceps y braquial. Se disecciona el intervalo rechazando medialmente el bíceps, debajo de él se encuentra la región anterior, que envuelve a la diáfisis humeral.

Dissección quirúrgica profunda. Para exponer la porción proximal de la diáfisis humeral, se secciona longitudinalmente el periostio inmediatamente lateral a la inserción del tendón del pectoral mayor. Se continúa la incisión proximalmente, manteniéndose lateral al tendón largo de la cabeza larga del bíceps. La arteria humeral circunfleja anterior cruza el campo de disección en sentido medial a lateral y debe ligarse. Para la exposición más distal se separan longitudinalmente las fibras del braquial en la línea media con el fin de exponer la superficie anterior de la diáfisis humeral, se secciona el periostio y se despeja el braquial de la superficie anterior del hueso⁵³.

ABORDAJE POSTERIOR.

El Abordaje posterior (figura 30) en la línea media del húmero, es clásicamente un abordaje ampliable que proporciona un acceso excelente a los tres cuartos inferiores de la región posterior del húmero, se ve complicado por la exposición a sufrir lesión del nervio radial. Esta indicado en:

- ≈ Reducción abierta y fijación interna de las fracturas de húmero.
- ≈ Tratamiento de osteomielitis.
- ≈ Biopsia y excéresis de tumores.
- ≈ Tratamiento de la pseudoartrosis.
- ≈ Exploración del nervio radial en el surco espiroideo.
- ≈ Introducción de clavos humerales retrógrados.

Posición del paciente. Son posibles dos posiciones del paciente para la cirugía posición lateral sobre la mesa quirúrgica sobre el lado afectado por encima o posición en decúbito prono sobre la mesa quirúrgica sobre el brazo abducido a 90°.

Referencias e incisión. El acromion en una prominencia ósea rectangular que forma el techo del hombro. Debe palpase la fosa olecraniana en el extremo distal de la región posterior el húmero. La palpación es difícil porque se encuentra cubierta de tejidos blandos.

Se realiza una incisión longitudinal en el medio de la región posterior del brazo, desde aproximadamente 8 cm por debajo del acromion hasta la fosa olecraniana.

Disección quirúrgica superficial. Se secciona la fascia profunda del brazo siguiendo la incisión cutánea. La clave de la disección superficial esta en comprensión de la anatomía del musculo tríceps.

Disección quirúrgica profunda. La cabeza medial del tríceps se encuentra por debajo de las otras dos cabezas, el nervio radial discurre inmediatamente proximal a ella en el surco espiroideo, se secciona la cabeza medial en la línea media, continuando la disección hasta el periostio del húmero, después se despega el músculo mediante disección subperióstica.

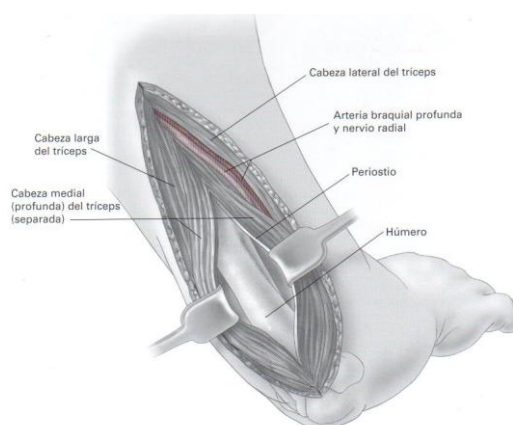


Figura 30. Abordaje posterior al húmero.

COMPLICACIONES.

LESION DEL NERVI RADIAL.

La parálisis del nervio radial acompaña a las fracturas de húmero (figura 31) en un 6 a 15% de las ocasiones. Algunos informes muestran que las fracturas asociadas con parálisis se distribuyen a partes iguales entre el tercio medio y distal del húmero, otros reportan más del tercio medio o del distal. Se ha asociado más comúnmente a patrones de fractura espirales, pero también puede ocurrir con fracturas transversas u oblicuas ^{artículo 11}.

La mayoría de las parálisis ocurren en el momento de la lesión y se identifican en la evolución inicial, del 10 al 20% se desarrollan durante el curso del tratamiento. El nervio radial lesionado tiene un buen pronóstico anatómicamente debido a la corta distancia entre el lugar de la lesión y de los músculos inervados.

La evidencia en electromiografía de recuperación puede preceder a los signos clínicos de recuperación en aproximadamente 4 semanas. La indicación para una exploración quirúrgica de un nervio radial en una fractura cerrada con parálisis debe ser la ausencia de signos clínicos de recuperación después de que se haya pasado un periodo de tiempo razonable, que es de al menos 4 meses en fracturas de la parte media de la diáfisis. El tiempo de recuperación de la parálisis del nervio radial primaria y secundaria por tratamiento quirúrgico es similar, parece no haber ventajas con la exploración temprana, se recomienda esperar al menos 4 meses ³⁴.

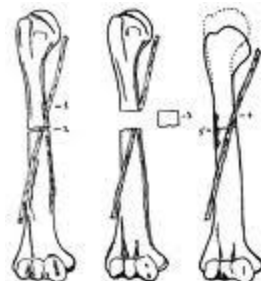


Figura 31. Lesión de Nervio radial por fractura humeral diafisaria

INFECCION.

El tratamiento de una infección en una fractura de húmero se basa en los mismos principios generales de otras infecciones asociadas a fracturas. La mayoría de las infecciones resultan de una fractura abierta, algunas son secundaria a una cirugía de fijación interna.

PSEUDOARTROSIS.

La curación normal de una fractura de húmero se produce en unas 8 a 10 semanas. Si la fractura no ha unido en 3 o 4 meses puede ser considerada como retardo de la consolidación, si la consolidación no ha ocurrido en 6 a 8 meses la fractura ha progresado a la pseudoartrosis (figura 32). Los tipos generales de pseudoartrosis son la hipertrófica y la avascular. En las variedades hipertróficas una vascularización adecuada permite la formación de abundante callo óseo, pero una estabilidad insuficiente no permite la consolidación.

El éxito de las placas de compresión en la pseudoartrosis de húmero, con injerto óseo en casos avasculares, ha resultado en que la técnica se convierta en el tratamiento de elección.

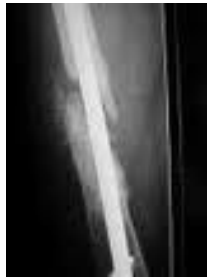

Figura 32. Pseudoartrosis de húmero

ESCALAS DE EVALUACIÓN.

ESCALA VISUAL ANALOGA DEL DOLOR (EVA)

La escala visual análoga (figura 33) EVA: consiste en una línea recta, habitualmente de 10 cm de longitud, con las leyendas "SIN DOLOR" y "DOLOR MAXIMO" en cada extremo. El paciente anota en la línea el grado de dolor que siente de acuerdo a su percepción individual, midiendo el dolor en centímetros desde el punto cero (SIN DOLOR).

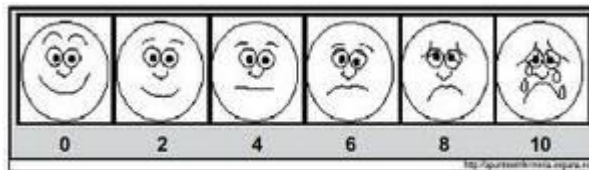


Figura 33. Escala visual análoga del dolor

La EVA es hoy de uso universal. Es un método relativamente simple, que ocupa poco tiempo, aun cuando requiere de un cierto grado de comprensión y de colaboración por parte del paciente. Tiene buena correlación con las escalas descriptivas, buena sensibilidad y confiabilidad, es decir, es fácilmente reproducible.

ESCALA FUNCIONAL DEL BRAZO, HOMBRO Y MANO.

DASH (Disability of the Arm, Shoulder and Hand).(anexo1).

El DASH fue desarrollado por la AAOS (American Academy of Orthopaedic Surgeons) y el IWH (Institute for Work and Health, Canadá) para medir discapacidad y síntomas en relación con los miembros superiores y sus afecciones músculo-esqueléticas. Está constituido por un cuestionario de 30 ítems: 21 ítems relacionados con la función física, 6 ítems relacionados con síntomas y 3 ítems que abordan las limitaciones sociales y el rol funcional. Por otro lado, cuenta con dos módulos opcionales de 4 ítems: uno dirigido a deportistas y músicos; y otro a la población trabajadora con el fin de conocer la dificultad o discapacidad para realizar las actividades cotidianas específicas en estas poblaciones.

El cuestionario DASH se puntúa en dos componentes: las preguntas de la escala de discapacidad/síntomas (30 preguntas, puntuados del 1 al 5).

Puntuación de discapacidad/síntomas

Al menos 27 de las 30 preguntas deben ser completadas para poder obtener la puntuación. Los valores asignados a cada una de las respuestas son sumados y divididos por el número de respuestas con lo que se obtiene una puntuación promedio de 1 a 5. Este valor es entonces transformado a una puntuación de 0 a 100, restando 1 y multiplicando por 25. Esta transformación se realiza para hacer más fácil la comparación con otros instrumentos de medición que dan sus resultados en escalas de 0 – 100. A mayor puntuación mayor discapacidad.

$$\text{Discapacidad/Síntomas DASH} = \left(\left[\frac{\text{suma de n respuestas}}{n} \right] - 1 \right) \times 25,$$

donde n es igual al número de respuestas completadas.

CLASIFICACIÓN DE CONSOLIDACIÓN RADIOGRÁFICA DE MONTOYA.

- I.-Reacción perióstica sin callo.
- II.-Callo con trazo de fractura visible.
- III.-Callo con trazo de visible sólo en parte.
- IV.-Desaparición del trazo de fractura.

PREGUNTA DE INVESTIGACIÓN.

¿ Hay diferencia en la evolución clínica y radiográfica en el tratamiento de las fracturas diafisarias medias de húmero con trazos simples manejadas de manera conservadora con férulas de coaptación y las tratadas con reducción abierta y fijación interna con placa DCP 4.5 ; realizadas en el Hospital General “Dr. Miguel Silva”.?

DISEÑO DEL ESTUDIO.

- ≈ Comparativo.
- ≈ Analítico.
- ≈ Prospectivo.
- ≈ Experimental .
- ≈ Aleatorizado.

JUSTIFICACIÓN.

Las fracturas de húmero se presentan con relativa frecuencia en nuestro medio y son causa de consulta de urgencias en el servicio de Traumatología y Ortopedia.

El tratamiento cerrado produce un resultado clínico excelente en la mayoría de las fracturas humerales. Pero existen situaciones específicas en las que se consiguen mejores resultados con la estabilización quirúrgica.

El tratamiento conservador se realiza a base de inmovilización ya sea en forma de férulas, yesos y diferentes tipos de ortesis o bien de manera quirúrgica con reducción abierta y fijación interna con diversos materiales de osteosíntesis como son placas de compresión con tornillos, clavos intramedulares flexibles, clavos intramedulares encerrojados y fijadores externos . Hay indicaciones absolutas y relativas para la someter al paciente a manejo quirúrgico de su fractura. Las indicaciones absolutas incluyen por ejemplo lesión vascular o nerviosa asociada, fractura expuesta, no se logra por métodos conservadores reducción y alineación estable, entre otras, sin embargo la indicación relativa de la cirugía permite de alguna manera también su manejo conservador. Las indicaciones relativas incluyen fracturas espiroideas largas, fracturas transversas, incapacidad para mantener la reducción , pacientes obesos, parálisis radial primaria, déficits neurológicos etc. Existen lesiones asociadas a este tipo de fracturas inherentes al momento de la lesión o al momento del tratamiento quirúrgico como es el caso de las lesiones vasculares o propiamente del nervio radial por estar en íntima relación con el hueso en su trayecto diafisario y que durante el abordaje quirúrgico pueda lesionarse. El tratamiento ortopédico consigue una alta incidencia de consolidación con menos complicaciones que la reducción abierta con fijación interna. Sin embargo existen situaciones especiales que determinan la necesidad de someter a estos pacientes a un tratamiento quirúrgico ⁶ . Existe alta posibilidad de complicaciones durante el procedimiento quirúrgico. Ningún tratamiento descrito para este tipo de fracturas es una panacea y las complicaciones pueden ocurrir en cualquiera. Una apropiada apreciación de la respuesta biológica en las diferentes modalidades, un adecuado entendimiento de las complicaciones, contraindicaciones y posibles complicaciones de los tratamientos, y conocimiento de las técnicas de aplicación son esenciales para lograr resultados clínicos

satisfactorios³⁸. El costo de las férulas de coaptación es mucho menor que las placas DCP , por lo que es importante conocer las ventajas y desventajas en los dos tipos de tratamiento.

No existen reportes en el Hospital General Dr. Miguel Silva respecto a la evolución clínica y radiográfica así como de las posibles complicaciones como son el caso de la pseudoartrosis ó la lesión del nervio radial de los pacientes sometidos a los dos tipos de tratamiento sea conservador ó quirúrgico en las fracturas diafisarias medias de húmero con trazos simples. Por la variedad de médicos tratantes y las diferencias de criterio no se ha unificado en el hospital un protocolo específico de manejo de estas lesiones; referente al tratamiento con reducción abierta con fijación interna tampoco existe un método de abordaje unificado. Por lo tanto las tendencias de manejo no están bien establecidas.

OBJETIVOS.

GENERAL.

Evaluar los resultados clínicos y radiográficos del tratamiento conservador comparándolo con el tratamiento quirúrgico en las fracturas diafisarias medias de húmero cerradas con trazos simples.

ESPECÍFICOS.

- ≈ Identificar pacientes con fracturas diafisarias medias de húmero con trazos simples.
- ≈ Determinar la epidemiología de las fracturas diafisarias medias de húmero con trazos simples en nuestro medio.
- ≈ Determinar los resultados de la evaluación clínica de los pacientes sometidos a uno u otro tipo de tratamiento mediante la escala visual análoga del dolor y la escala funcional para extremidad torácica DASH a las 2, 4 Y 8 semanas después del inicio del tratamiento.
- ≈ Determinar los resultados radiográficos mediante la clasificación de Montoya para la consolidación ósea a las 4 y 8 semanas.
- ≈ Identificar las complicaciones en ambos tipos de tratamiento.
- ≈ Determinar en el caso de los pacientes sometidos a reducción abierta y fijación interna el abordaje quirúrgico que haya presentado menos índices de complicaciones.

HIPÓTESIS.

En pacientes con fracturas diafisarias medias de húmero cerradas con trazos simples, el manejo conservador comparado con el tratamiento quirúrgico proporciona mejores resultados clínicos y radiográficos teniendo el tratamiento quirúrgico mayor índice de complicaciones.

HIPÓTESIS NULA

No existe diferencia en resultados clínicos (dolor , consolidación , función y complicaciones) entre pacientes con fractura diafisiaria media de húmero manejadas de manera conservadora comparado con aquellos manejados con tratamiento quirúrgico.

HIPÓTESIS ALTERNATIVA

Si existe diferencia en resultados clínicos (dolor , consolidación, función y complicaciones) entre pacientes con fractura diafisiaria media de húmero manejadas de manera conservadora comparado con aquellos manejados con tratamiento quirúrgico.

MATERIAL Y MÉTODOS.

UNIVERSO O POBLACIÓN.

Se incluyeron en el estudio pacientes que presenten fracturas diafisiarias medias de húmero cerradas con trazos simples que sean captados en los servicios de Urgencias Generales y Traumatología y Ortopedia del Hospital General “Dr. Miguel Silva”, en el periodo de tiempo a partir de Junio de 2010 a Junio de 2011.

CRITERIOS DE INCLUSIÓN.

- ≈ Pacientes con fracturas diafisiarias medias cerradas de húmero con trazos simples (A1 , A2 y A3 de la AO) captados en los servicios de Urgencias Generales y Traumatología y Ortopedia en el Hospital General “Dr. Miguel Silva” en el periodo comprendido de Junio de 2010 a Junio de 2011.
- ≈ Pacientes de ambos sexos.
- ≈ Pacientes de 15 a 75 años.
- ≈ Pacientes con proyecciones radiográficas anteroposterior y lateral de brazo fracturado.
- ≈ Pacientes sin lesión vascular o nerviosa inicial.
- ≈ Pacientes que aceptaron el procedimiento conservador o quirúrgico.
- ≈ Pacientes con expediente clínico completo.
- ≈ Pacientes que contaron con hoja de consentimiento informado de inclusión al estudio.(anexo 2).

CRITERIOS DE EXCLUSIÓN

- ≈ Pacientes con fracturas articulares de húmero.

- ≈ Pacientes con antecedente previo de fractura diafisaria media de húmero del lado afectado.
- ≈ Pacientes con codo flotante.
- ≈ Pacientes con fractura bilateral de húmero.
- ≈ Pacientes con fracturas expuestas.
- ≈ Pacientes con fracturas de húmero con trazos complejos.
- ≈ Pacientes politraumatizados con lesiones asociadas abdominales, torácicas o traumatismo craneoencefálico.
- ≈ Pacientes embarazadas.
- ≈ Pacientes con antecedente de cirugía previa de brazo afectado.
- ≈ Pacientes con índice de masa corporal mayor de 30.
- ≈ Pacientes con más de 15 grados de angulación.

CRITERIOS DE ELIMINACIÓN.

- ≈ Pacientes que no aceptaron el tratamiento.
- ≈ Pacientes que egresaron de alta voluntaria.
- ≈ Pacientes que no acudieron a sus citas seguimiento mínimas requeridas.

En el presente estudio sólo se incluyeron pacientes que se vieron beneficiados con el tratamiento ofrecido de manera aleatoria sea conservador o quirúrgico. Y de ninguna manera se puso en riesgo la buena evolución de la consolidación de la fractura.

PROCEDIMIENTO.

- ✓ Se autorizó protocolo por comité de ética del hospital. (anexo3).
- ✓ Se captaron pacientes con fracturas diafisarias medias cerradas de húmero con trazos simples de los servicios de Urgencias Generales y Traumatología y Ortopedia que cumplieron los criterios de inclusión.
- ✓ Se integró el expediente clínico (hoja frontal con diagnóstico, historia clínica, notas médicas, hojas de consentimiento informado, hojas de autorización quirúrgica firmadas, además estudios recientes de laboratorio y valoración preoperatoria mayores de 45 años para los que se sometieron a tratamiento quirúrgico).
- ✓ Se tomaron y verificaron las proyecciones radiográficas en anteroposterior y lateral del brazo afectado.
- ✓ Se clasificaron de acuerdo a la clasificación de la AO para fracturas diafisarias de húmero.
- ✓ Se realizó exploración clínica de la extremidad torácica afectada con énfasis en las probables lesiones vasculares y del nervio radial.
- ✓ Se realizó medición radiográfica de los grados de desplazamiento y angulación de la fractura medio humeral.

- ✓ Se informó ampliamente al paciente la opción de manejo conservador o quirúrgico y el turno que le correspondió de manera aleatoria.
- ✓ En caso de tratamiento conservador se colocó inmovilización de la fractura con férulas de coaptación de yeso (férula en pinza braquial y férula posterior).
- ✓ En caso de tratamiento quirúrgico se realizó programación quirúrgica para osteosíntesis del húmero.
- ✓ Se abordó el brazo (según el criterio quirúrgico del cirujano), se sintetizó la fractura con placa DCP ancha de 4.5 de entre 6 y 8 orificios, con sus respectivos tornillos de cortical 4.5 diversas medidas.
- ✓ Se valoró clínicamente al paciente en el posoperatorio inmediato intencionadamente buscando lesión del nervio radial.
- ✓ Se egresó al paciente con cita a la consulta externa después de la colocación de las férulas o del evento quirúrgico con radiografía de control a las 2 semanas para valorar desplazamientos o para revisión de herida.
- ✓ Posteriormente se dieron citas a la consulta externa con radiografías de control a las 4 y 8 semanas.
- ✓ Se valoró la evolución clínica y radiográfica con las escalas: Análoga del dolor, escala funcional DASH, y clasificación de la consolidación radiográfica de Montoya, en cada consulta se seguimiento.

VARIABLES DE ESTUDIO.

- ≈ Edad.
- ≈ Sexo.
- ≈ Lado afectado.
- ≈ Mecanismo de lesión.
- ≈ Tipo de trazo de fractura.
- ≈ Tipo de tratamiento : conservador o quirúrgico.
- ≈ Tipo de abordaje quirúrgico.
- ≈ Número de orificios de la placa DCP 4.5 ancha.
- ≈ Evaluación del dolor con la Escala visual análoga del dolor.
- ≈ Evaluación funcional de la extremidad con la escala DASH.
- ≈ Evaluación radiográfica de consolidación ósea con la clasificación de Montoya.
- ≈ Pacientes con lesión del nervio radial con el tratamiento quirúrgico.

FUENTES DE INFORMACIÓN.

Revisión e interrogatorio al paciente al ingreso y en las consultas de seguimiento; apoyándose en el expediente clínico y radiográfico.

PLAN DE ANÁLISIS ESTADÍSTICO.

Se utilizó estadística descriptiva, medidas de tendencia central y de dispersión.

La comparación entre grupos se realizó con la prueba t de Student no pareada. Se considera significativo un valor de p menor a 0.05. Para el análisis de variables nominales se usó Chi cuadrada y se calculó la razón de momios con intervalos de confianza del 95% para evaluar la fuerza de la asociación..

La captura de datos se hizo en hoja de Excel y se analizó en el SPSS versión 17 para Windows.

RESULTADOS.

Se integraron 2 grupos en el estudio: el grupo 1 pacientes con tratamiento conservador a base de férulas de coaptación de yeso (foto1) ; y el grupo 2 (foto2) con tratamiento quirúrgico con reducción abierta y fijación interna con placas DCP anchas 4.5 ; todos ellos manejados en el servicio de Traumatología y Ortopedia del Hospital General "Dr. Miguel Silva". En total estudiaron 60 pacientes, 30 pacientes (50%) en cada grupo (gráfica1).

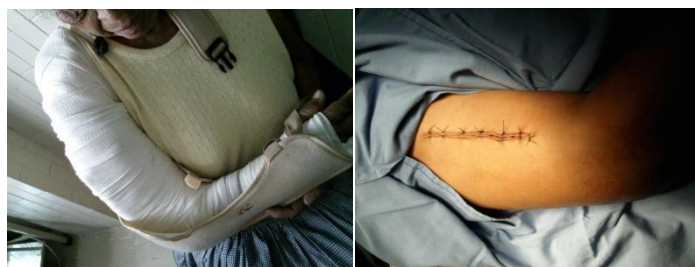

Foto1

Foto2

El intervalo de edad fue de 15 a 75 años, el promedio de 38.9 años con una desviación estándar de 20.5. En la percentila 28 encontramos un porcentaje acumulativo de 51.7, esto indica que por arriba de ella más del 50% de los pacientes son menores de 28 años, y por abajo más del 50% de los pacientes son mayores de 28 años.

38 pacientes (63.3%) fueron del sexo masculino y 22 pacientes del sexo femenino (36.7%) (gráfica2)

Se lesionó la extremidad torácica derecha en 34 pacientes (56.7%) y en 26 pacientes la izquierda (43.3%)(gráfica3).

Respecto al mecanismo de lesión de la fractura encontramos que 30 pacientes (50%) cayeron de su plano de sustentación, 22 pacientes por accidente automovilístico (36.7%) y 8 pacientes por caídas de altura de más de 1 metro (13.3%) (gráfica4).

El trazo (gráfica5) fracturario según la AO más frecuente fue el 12A 3 con 29 pacientes que equivale al 48.3%, el 12A 2 con 26 pacientes (43.3%) y por último el 12A 1 con sólo 5 pacientes (8.3%).(foto3)

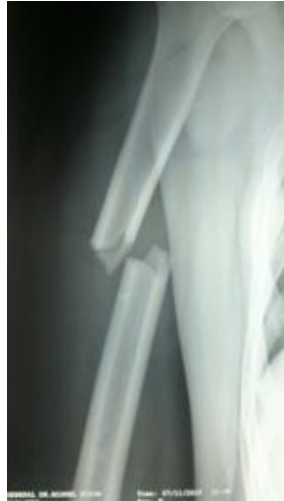

Foto3

Se realizó estudio comparando la edad, la escala visual análoga del dolor, la escala funcional DASH y la clasificación de Montoya para la consolidación ósea radiográfica en los dos grupos de tratamiento (tabla 1).

Obteniendo que en la edad el grupo 1 tuvo un promedio de 44.9%, una desviación estándar de 22.2 con una p significativa de 0.02.

No encontramos significancia estadística respecto al dolor por EVA a las 2 ($p=0.891$), a las 4 semanas ($p=0.601$) y a las 8 semanas ($p=0.154$).

Tomando en cuenta la edad y el mecanismo de lesión de la fractura resultó que por caída de su propia altura en 30 sujetos el promedio de edad fue de 51 años, con una desviación estándar de 20; por caídas de altura en 8 sujetos promedio de edad de 31 años con una desviación estándar de 16 y; por accidente automovilístico presentado en 22 sujetos un promedio de edad de 25 años con una desviación estándar de 8.

Hubo una p significativa de 0.000 respecto a la escala funcional a las dos semanas y a las 8 semanas con $p=0.002$ a las 8 semanas no así a las 4 semanas ($p=0.142$).

Respecto a la consolidación ósea radiográfica según la clasificación de Montoya no hubo significancia con $p=0.437$ a las 4 semanas y con $p=0.199$ a las 8 semanas.

Tabla 1: cuadro comparativo.

Variable	Conservador(n=30)	Quirúrgico(n=30)	Valor de p
Edad(años) (promedio/Des.std)	44.9 / 22.2	32 / 17	<u>0.002*</u>
Eva 2sem (0-10)	2.3 / 1.2	2.2 / 1.2	0.89
Eva 4sem (0-10)	2 / 0.9	1.6 / 0.8	0.60
Eva 8 sem (0-10)	1.40 / 0.72	1.27 / 0.5	0.15
Dash 2sem (0-100)	5.30 / 1.2	11.5 / 4.8	<u>0.000*</u>
Dash 4sem (0-100)	13.7 / 6.2	23.2 / 7.9	0.14
Dash 8sem (0-100)	25.7 / 9.7	42.8 / 16.5	<u>0.002*</u>
Montoya 4sem(0-4)	1.17 / 0.53	0.93 / 0.52	0.43
Montoya 8sem(0-4)	3.03 / 0.66	2.6 / 0.718	0.19
*p significativa< 0.05 t de Student no pareada.			

EVA: ESCALA VISUAL ANÁLOGA DEL DOLOR

DASH: ESCALA FUNCIONAL PARA EXTREMIDAD TORÁCICA

MONTOYA: CLASIFICACIÓN PARA LA CONSOLIDACIÓN ÓSEA.

Respecto al tipo de abordaje quirúrgico se realizó anterolateral (foto 4) en 24 pacientes (80%), y en 6 pacientes (20%) abordaje posterior.(gráfica 6).

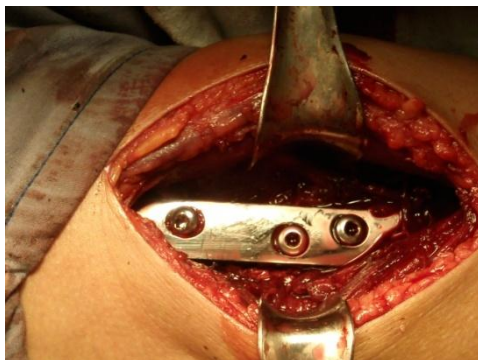

Foto4

El número de orificios de la placa DCP 4.5 más usado fue de 7 orificios en 15 pacientes (50%), de 6 orificios en 9 pacientes (30%) y de 8 orificios en 6 pacientes (20%).

La lesión del nervio radial se observó en 8 pacientes (foto5) (26.7%) y ausente en 22 pacientes (foto6)(73.3%), 4 con abordaje anterolateral y 4 con abordaje posterior (gráfica7).

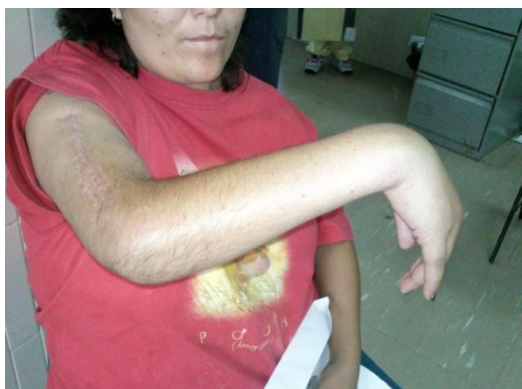

Foto 5

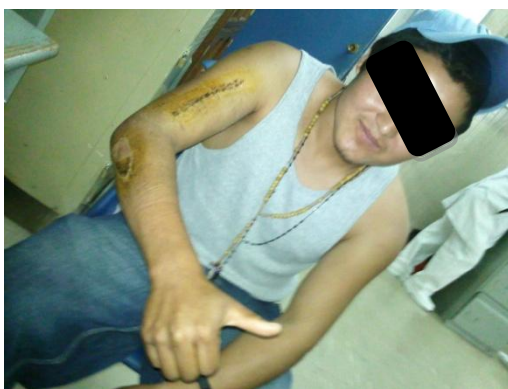

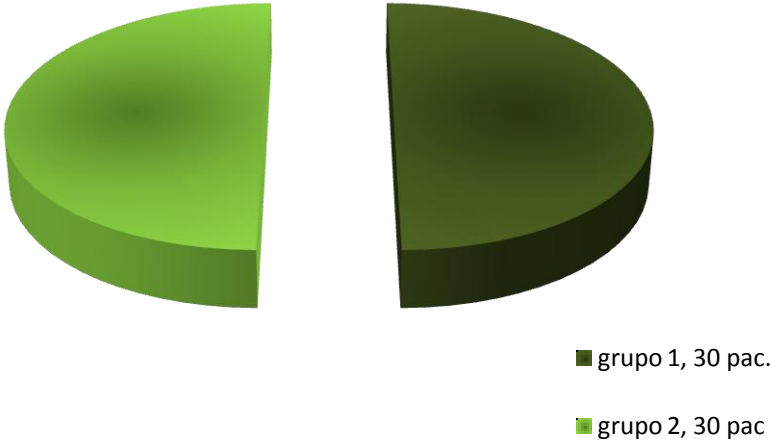
Foto 6

Comparando la lesión del nervio radial con el tipo de abordaje encontramos que por razón de momios existe un riesgo de 10.2 veces más que se presente dicha lesión en los pacientes operados con abordaje posterior que en aquellos sometidos a un abordaje antero lateral con un intervalo de confianza de 95% (1.3-74):

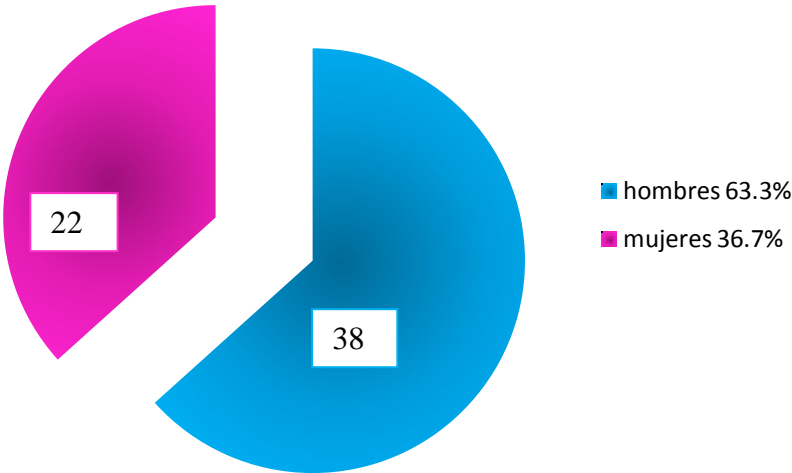
De los 8 pacientes con lesión del nervio radial 5 recuperaron en los siguientes tiempos: 2 a las 10 semanas, 2 a las 12 semanas y 1 a las 16 semanas (gráfica8).

GRÁFICAS

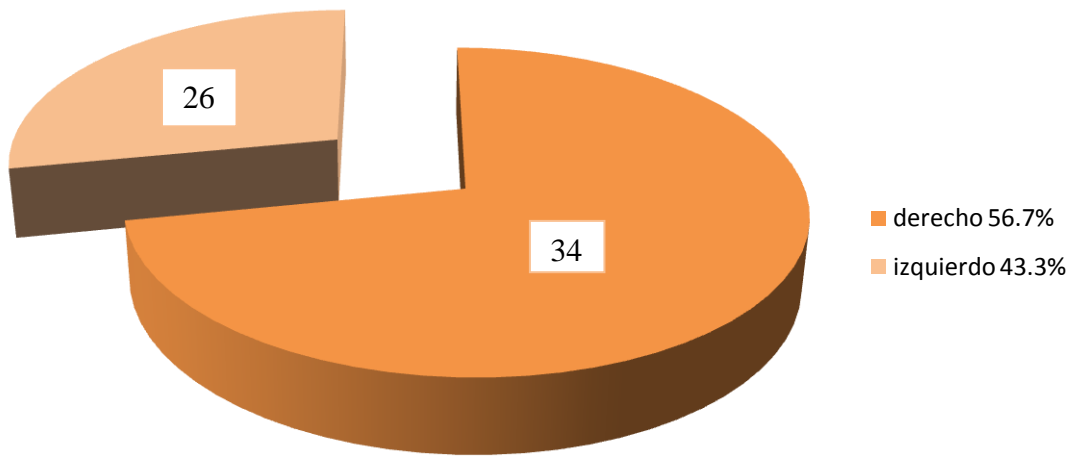
GRUPOS.(gráfica 1).



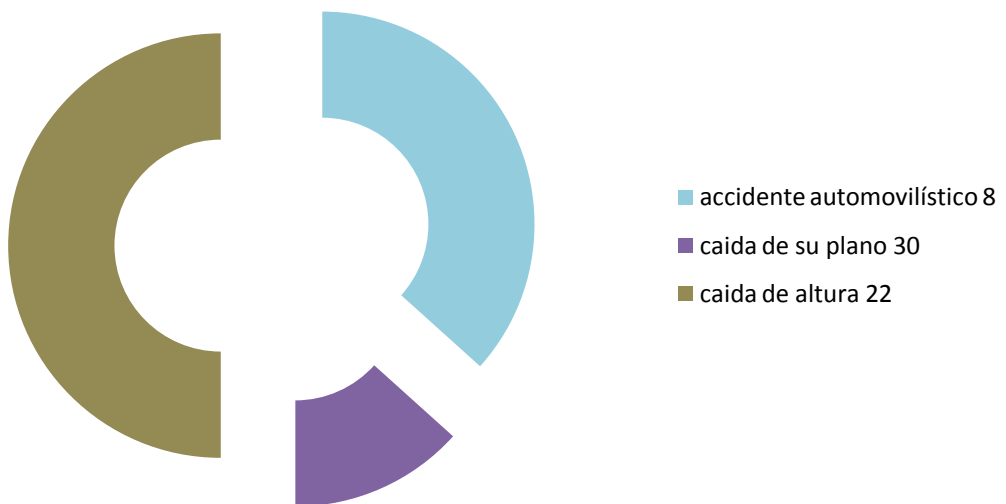
Sexo. (gráfica2)



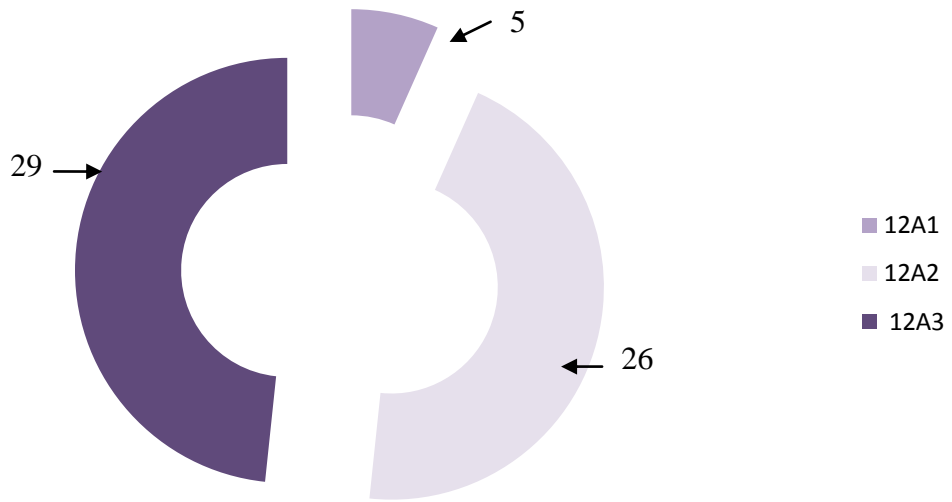
Lado afectado (gráfica3).



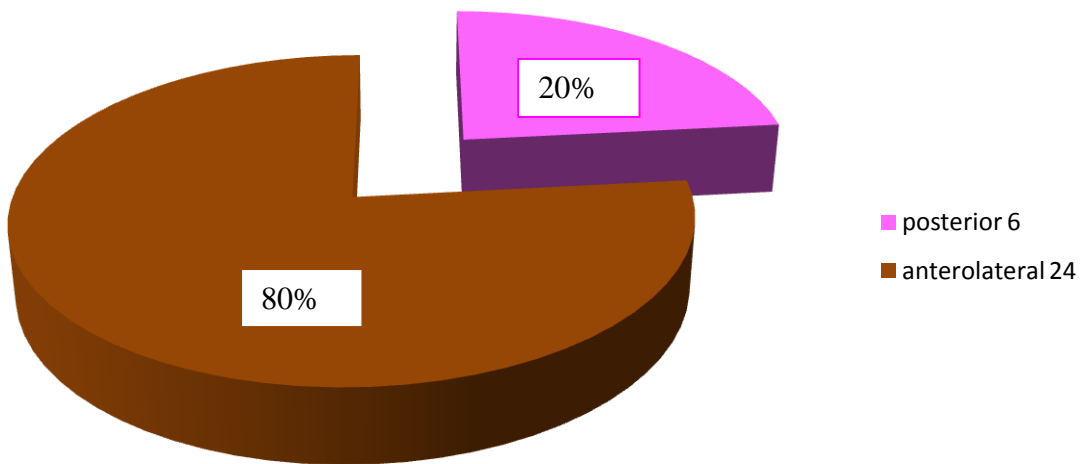
Mecanismo de lesión (gráfica4).



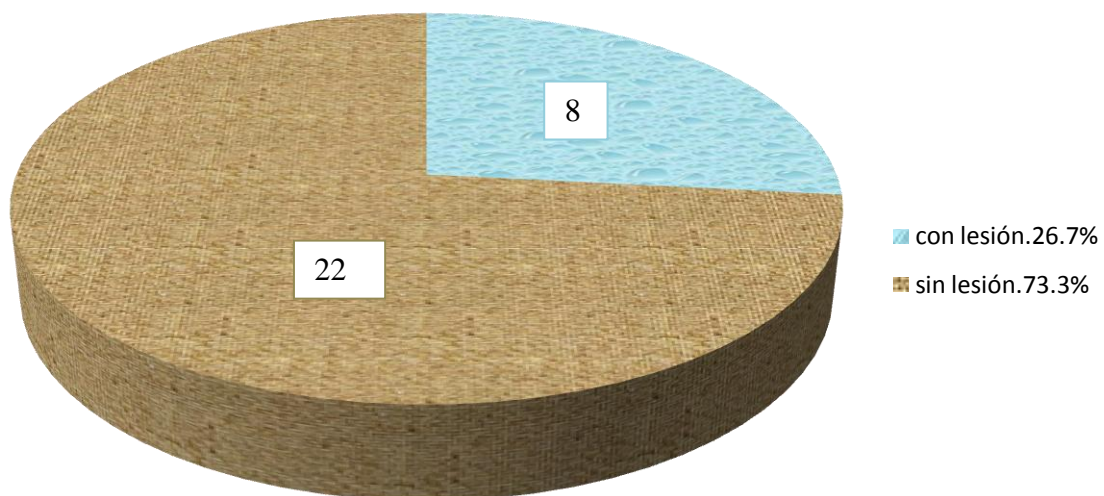
TIPO DE TRAZO AO (Gráfica5).



Abordaje quirúrgico (gráfica6).



Lesión de n.radial (gráfica 7)



Recuperación de lesión de radial.(gráfica 8)



CONCLUSIONES.

El presente es un estudio comparativo entre dos métodos de tratamiento en las fracturas diafisarias medias de húmero cerradas con trazos simples realizado en el Hospital General "Dr. Miguel Silva" en un periodo de 1 año.

Los dos grupos estudiados fueron: 1 grupo de pacientes tratados de manera conservadora a base de colocación de férulas de coaptación de yeso y el otro grupo recibió manejo con osteosíntesis de la fractura con placa DCP ancha 4.5 de entre 6 y 8 orificios, se realizó de manera aleatoria y prospectiva.

Estudiamos la evolución clínica y radiográfica en 2, 4 y 8 semanas. Encontramos que el intervalo de edad es grande, que es una patología que se puede presentar en casi cualquier edad, que el mecanismo de lesión está muy relacionado con la edad; vemos que en pacientes jóvenes se presenta con más frecuencia por accidentes automovilísticos y en personas de alrededor de 50 años por caídas de su plano de sustentación. No hubo diferencia significativa por sexo, y lado afectado. El trazo fracturario más encontrado según la AO fue el 12 A3.

Se hizo valoración de nuestros pacientes con la escala visual análoga del dolor, no encontrando diferencias significativas entre los dos grupos a las 2, 4 y 8 semanas. Estudiamos la funcionalidad de la extremidad con el DASH donde fue significativa la evolución a las 2 y 8 semanas a favor del método quirúrgico. Se valoró la consolidación radiográfica con la clasificación de Montoya sin diferencias entre los dos métodos.

Respecto al grupo quirúrgico el abordaje anterolateral fue el que se realizó en más número de pacientes. Como complicación encontramos lesión del nervio radial en 8 pacientes de los cuales recuperaron 5 en un promedio de 10 semanas. Se observó que aumenta 10.2 veces el riesgo de ocasionar lesión del nervio radial cuando se somete a un paciente abordaje posterior.

DISCUSIÓN.

En la actualidad y en nuestro medio son relativamente frecuentes las fracturas diafisarias medias de húmero con trazos simples en casi cualquier grupo de edad, habiendo relación entre la edad y el mecanismo de producción, en personas mayores las caídas de su propia altura son la característica y en gente más joven los accidentes automovilísticos.

Estas fracturas pueden ser tratadas manera conservadora o de manera quirúrgica, con resultados similares en cuanto al tiempo de consolidación y referentes al dolor. No así para la evolución funcional que se presenta más tempranamente en los pacientes operados.

El abordaje quirúrgico anterolateral del brazo reportó ser más para evitar la lesión del nervio radial y cuando esto sucede la recuperación se presenta en la mayoría de los pacientes.

Sin embargo la realización de osteosíntesis conlleva complicaciones importantes a destacar la lesión quirúrgica del nervio radial, que produce importantes discapacidades para el paciente relacionadas con el ejercicio de su vida diaria que viendo afectada su vida laboral.

Quedaría la inquietud por conocer la evolución clínica y radiográfica de estos pacientes en un seguimiento más largo y saber qué resultados funcionales se obtendrían.

A pesar de que actualmente la Ortopedia vive una era quirúrgica del manejo de las fracturas a lo que se destinan muchos recursos para su estudio , hemos observado que bien aplicados los métodos conservadores de tratamiento a base de inmovilizaciones sencillas siguen siendo excelentes para nuestros pacientes .

BIBLIOGRAFÍA.

1. Prodi Thomas, William M.Murphy. Principios de la AO en el tratamiento de las fracturas. Madrid, España 2004, páginas 295-307.
2. Ekholm R.,J. Adami,J.Tidermark. Fractures of shaft of the humerus. The journal of Bone and Joint Surgery. Estocolmo ,Suecia. Vol. 88 Nº 11, Noviembre 2006, páginas 1469-1472.
3. Rockwood & Green's. Fracturas en el adulto. Madrid , España 2007.Tomo 1.Páginas 973-997.
4. Caldwell JA. Treatment of fractures of the shaft of the humerus by hanging cast. Surgery Gynecol 1940; 70: 421-425.
5. Sarmiento A.Kinam PB ,Galvin EG, et al.Functional bracing of fractures of the shaft of the humerus. J.Bone & Joint surgery. 1977;59:596-601.
6. Terry Canale S. Campbell Cirugía Ortopédica. Memphis Tenesse. Volumen tres; 3002-3016.
7. Koval Kenneth J. Fracturas y luxaciones. Madrid, España 2003. Páginas 97-103.
8. Historia de la Ortopedia. <http://www.worldortho.com/history1.html>
9. Quiroz Gutierrez Fernando. Tratado de Anatomía Humana. México DF 1990, páginas132-136,398-402,(tomo 1), 86-92,438-445 (Tomo 2).
10. Norikin-White. Goniometría ,Evaluación de la movilidad articular, páginas 57-106.
11. Green DP. Radial nerve palsy. Operative Hand surgery, 3ra edición .New York 1993: 1401-1417.
12. Klenerman L. Experimental fractures of adult fractures. Medical and biological engineering 1969;7:357-364.
13. Kaplan H. Kiral M,et al.Report of eighth cases of humeral fracture following the throwing of hand grenades. Arch orthop trauma 1998; 117: 50-52.
14. Ruedi T.Schweiberer L.Scapula, clavicle, humerus. Manual oh internal fixation : techniques recomendado by the AO-ASIF group 3ra edición. Berlin 1991; 427-452.
15. Latarjet M. Ruiz Liard. Anatomía Humana, 3ra edición . Madrid ,España 1998, páginas 523-526,565-567, 700-726,
16. Balfour Marrero. Fracture brace of the treatment of humerus shaft fractures caused by gunshot wounds. Orthop clin north am 1995;26:55-63
17. Bleeker WA. Nijsten MW. Treatment of humeral shaft fractures related to associated injuries: a retrospective study of 237 patients. Acta orthop scandinava. 1991;62: 148153.
18. Camden P. Nade S. fracture bracing of the humerus. Injury . 1992;23: 245-248.
19. Holm CL. Managment of humeral shafts fractures: fundamental non-operative technics. Clin orthop 1970;71:132-139.
20. Wallny T. Westerman Sagebiel. Functional treatment of humeral shafts fractures : indications and results. J orthop trauma 1997;11: 238-287.
21. Zagorsky JB, Latta LL. Diaphyseal fractures of humerus: treatment whit prefabricated braces. J bone and joint surgery Am. 1998;70:607-610.
22. Bromback RJ, Bosse MJ. Intramedullary stabilization of humeral shaft fractures in patients whit multiple trauma. J bone and joint sur am. 1986;68:960-970.
23. Lange RH, Foster. Skeletal Management of humeral shaft fractures associated whit forearm fractures. Clin orthop. 1985;195:173-177.
24. Conolly J. Williams E. The influence of fracture stabilization on the outcome of arterial repair in combined fracture-arterial injuries. Surg fórum. 1969;20:450-452.
25. Foster RJ, Swiontkowsky MF. Radial nerve palsy caused by open humeral shaft fractures. J hand surg. 1993;18:121-124.
26. Brien WW. Gellman H. Management of fractures of the humerus in patients who have an injury of the ipsilateral brachial plexus. J bone and joint surgery am.1990;72:1208-1210.

27. Dijkstra S, Strapert J. Treatment of pathologic fractures of the humeral shaft due to bone metastases: a comparison of intramedullary locking nail and plate osteosynthesis with adjunctive bone cement. *Eur j surg onc.* 1996;22:621-626.
28. Dabezies EJ, Banta CJ. Plate fixation of the humeral shaft for acute fractures, with and without radial nerve injuries. *J orthop trauma* 1992;6:10-13
29. Heim D, Herkert F. Surgical treatment of humeral shaft: the Basel experience. *J trauma* 1993;35:226-232.
30. Hoppenfield & de Boer. *Abordajes en Cirugía Ortopédica*. Madrid, España 2005. Páginas 79-85.
31. Garcia A. Jr Maeck. Radial nerve injuries in fractures of the shaft of the humerus. *Am J surgery.* 1960;99:625-627.
32. Virkus Walter, Steven H. A comparison of compressive force generation by plating and intramedullary nailing techniques in a transverse diaphyseal humerus fracture model. *The journal of trauma, injury infection and critical care*. Chicago Illinois, Noviembre 2006, 65:1:103-108.
33. Frank Wolfgang María, Manuel Olivieri. Expandible nail system of osteoporotic humeral shaft fractures: preliminary results. *The journal of trauma injury, infection and critical care*. Erlangen Alemania 2003.54;1152-1158.
34. Wang Jung-Pang, Wun-Jer Shen. Iatrogenic radial nerve palsy after operative management of humeral shaft fractures. *The journal of trauma, injury, infection and critical care*. Taipei, Taiwan. Marzo 2009;6:800-803.
35. Stannard James, Howard W. Harris. Intramedullary nailing of humerus shaft fractures with locking flexible nail. *The journal of bone and joint surgery*. Alabama. 85 a:11:2103-2110.
36. Hall RF. AM Pankovick. Ender nailing of acute fractures of the humerus. A study of closed fixation by intramedullary nails without reaming. *The journal of bone and joint surgery.* 1987;69:558-567.
37. Foster RJ, Dixon GL. Internal fixation of the fractures and nonunions of the humeral shaft. Indications and results in a multicenter study. *The journal bone and joint surgery.* 1985;67:857-864.
38. Sarmiento Augusto, James P. Diaphyseal humeral fractures: treatment options. *The journal of bone and joint surgery.* 2001, 83:10:1566-1579.
39. Garder J Michael, Mathew H. Hybrid locked plating of osteoporotic fractures of the humerus. *The journal of bone and joint surgery.* 2006;88:1962-1967.
40. Hierholzer Cristian, Domenico Samaof. Plate fixation of ununited humeral shaft fractures: effect of type of bone graft on healing. *The journal of bone and joint surgery.* 2006;88;7:1442-1447.
41. Shao YC, P. Harwood. Radial nerve palsy associated with fractures of the shaft of the humerus. *The journal of bone and joint surgery.* 2005,87;12:1647-1652
42. Tingstand Edwing, Philip R. Effect of immediate weightbearing on plated fractures of humeral shaft. *The journal of trauma injury, infection and critical care.* 2000,49:278-280.
43. Arthur C. Guyton, MD.; John E. Hall, Ph.D.; *Tratado de Fisiología Médica*. McGraw-Hill. Interamericana. Novena Edición. 1996. Pp 336-337.
44. Dawson Saunders Beth, Trapp Robert. *Bioestadística médica. El manual moderno*. Edición 1997, pág: 83-86,375, 343-344.

A N E X O S

DASH (anexo1)

Instrucciones:

Este cuestionario pregunta sobre los síntomas así como la capacidad para realizar ciertas actividades o tareas. Se contesta cada pregunta basándose en su condición o capacidad durante la última semana. Para ello se marca un círculo en el número apropiado. Si no se tuvo la oportunidad de realizar alguna de las actividades durante la última semana, se intenta aproximarse a la respuesta que considere que sea la más exacta. No importa que mano o brazo usa para realizar la actividad; se contesta basándose en la habilidad o capacidad y como pueden llevar a cabo dicha tarea o actividad.

	Ninguna dificultad	Dificultad leve	Dificultad moderada	Mucha dificultad	Imposible de realizar
1. -Abrir un bote de cristal nuevo	1	2	3	4	5
2.-Escribir	1	2	3	4	5
3.- Girar una llave	1	2	3	4	5
4.- Preparar la comida	1	2	3	4	5
5.-Empujar y abrir una puerta pesada	1	2	3	4	5
6.-Colocar un objeto en una estantería situadas por encima de su cabeza.	1	2	3	4	5
7.-Realizar tareas duras de la casa (p. ej. fregar el piso, limpiar paredes, etc.	1	2	3	4	5
8.-Arreglar el jardín	1	2	3	4	5
9.-Hacer la cama	1	2	3	4	5
10.-Cargar una bolsa del supermercado o un maletín.	1	2	3	4	5
11.-Cargar con un objeto pesado (más de 5 Kilos)	1	2	3	4	5
12.-Cambiar una bombilla del techo o situada más alta que su cabeza.	1	2	3	4	5
13.-Lavarse o secarse el pelo	1	2	3	4	5
14.-Lavarse la espalda	1	2	3	4	5

15.- Ponerse un jersey o un suéter	1	2	3	4	5
16.-Usar un cuchillo para cortar la comida	1	2	3	4	5
17.-Actividades de entretenimiento que requieren poco esfuerzo (p. ej. jugar a las cartas, hacer punto, etc.)	1	2	3	4	5
18.-Actividades de entretenimiento que requieren algo de esfuerzo o impacto para su brazo, hombro o mano (p. ej. golf, martilear, tenis o a la petanca)	1	2	3	4	5
19. Actividades de entretenimiento en las que se mueva libremente su brazo (p. ej. jugar al platillo "frisbee", badminton, natación, etc.)	1	2	3	4	5
20.- Conducir o manejar sus necesidades de transporte (ir de un lugar a otro)	1	2	3	4	5
21.- Actividad sexual	1	2	3	4	5
	No, para nada	Un poco	Regular	Hastante	Mucho
22.- Durante la última semana, ¿su problema en el hombro, brazo o mano ha interferido con sus actividades sociales normales con la familia, sus amigos, vecinos o grupos?	1	2	3	4	5

	No para nada	Un poco	Regular	Bastante limitado	Imposible de realizar
23.- Durante la última semana, ¿ha tenido usted dificultad para realizar su trabajo u otras actividades cotidianas debido a su problema en el brazo, hombro o mano?	1	2	3	4	5

Por favor ponga puntuación a la gravedad o severidad de los siguientes síntomas

	Ninguno	Leve	Moderado	Grave	Muy grave
24.-Dolor en el brazo, hombro o mano.	1	2	3	4	5
25.- Dolor en el brazo, hombro o mano cuando realiza cualquier actividad específica.	1	2	3	4	5
26.-Sensación de calambres (ormigueos y alfilerazos) en su brazo, hombro o mano.	1	2	3	4	5
27.-Debilidad o falta de fuerza en el brazo, hombro, o mano.	1	2	3	4	5
28.-Rigidez o falta de movilidad en el brazo, hombro o mano	1	2	3	4	5

	No	Leve	Moderada	Grave	Dificultad extrema que me impedía dormir
29.- Durante la última semana, ¿cuanta dificultad ha tenido para dormir debido a dolor en el brazo, hombro o mano?	1	2	3	4	5

	Totalmente falso	Falso	No lo sé	Cierto	Totalmente cierto
30.- Me siento menos capaz, confiado o útil debido a mi problema en el brazo, hombro, o mano	1	2	3	4	5

Hospital General "Dr. Miguel Silva"
Departamento de Ortopedia y Traumatología
Hoja de recolección de datos (anexo 2)

Nombre del paciente: _____

Edad: _____

Sexo: _____

Lado afectado: derecho _____ izquierdo _____

Mecanismo de lesión _____

Tipo de trazo de fractura A1 _____ A2 _____ A3 _____

Hallazgos clínicos y calificación de escala funcional:

Hallazgos radiográficos (Montoya):

Hallazgos Quirúrgicos y abordaje (si corresponde):

Complicaciones:

Notas:

Recolecto Datos: _____

HOJA DE CONSENTIMIENTO INFORMADO.(anexo3)

Morelia, Mich. _____ No. Exp _____
Día/Mes/Año

Yo C. _____
Apellido Paterno Apellido Materno Nombres

Como paciente del Hospital General "Dr. Miguel Silva" en Morelia, Michoacán.

De _____ años de edad y sexo _____ con domicilio en:

<i>Calle</i>	<i>No. Interior</i>	<i>No. Exterior</i>	
<i>Colonia</i>	<i>Código Postal</i>	<i>Población</i>	<i>Municipio</i>
<i>Estado</i>		<i>No. Telefónico</i>	

Doy mi autorización en forma voluntaria para ser incluido en el estudio llamado: **Tratamiento conservador vs tratamiento quirúrgico en las fracturas diafisarias medias de húmero cerradas con trazos simples.**

Que se lleva a cabo en el Hospital General "Dr. Miguel Silva". Realizado por la Dra. Liliana López Avila, residente de tercer año del servicio del servicio de Traumatología y Ortopedia.

Conservo el derecho de retirarme del estudio si así lo decido. Se me asignará al azar un tipo de tratamiento (conservador o quirúrgico) para mi tipo de fractura, sabiendo que cualquiera de los dos tratamientos han demostrado ser efectivos para la consolidación de mi fractura. No afectando en ningún caso el pronóstico de mi padecimiento, buscando en todo caso mi beneficio.

Se me informo que este estudio será útil para valoración y la evolución de la lesión que presento actualmente. La valoración de la evolución se hará clínica y radiográficamente en las citas subsecuentes a la consulta externa requeridas (2,4 y 8 semanas).

Declaro que se me ha informado ampliamente acerca de los riesgos, complicaciones y beneficios, derivados de mi participación en el estudio. Liberando de toda responsabilidad al personal e instituciones participantes en el estudio.

La persona responsable del estudio se ha comprometido a mantener en completa confidencialidad mi identidad y los datos obtenidos de mi persona, e informarme acerca de los resultados en caso de solicitarlo.

Paciente

Testigo

Testigo

(anexo 3)



DEPENDENCIA: HOSPITAL GENERAL DR. MIGUEL SILVA
DEPARTAMENTO: ENSEÑANZA E ENSEÑANZA
NÚMERO DE OFICIO: 5009/099/11
EXPEDIENTE:

ASUNTO: Observaciones al protocolo

Morelia, Michoacán, 1 de febrero del 2011.


Dra. Liliana López Avila.
Presente

Por este conducto informo a usted, que el Comité de Ética del Hospital General "Dr. Miguel Silva", **revisó y aprobó** las observaciones que se le hicieron a su protocolo de investigación titulado:

"Tratamiento conservador vs tratamiento quirúrgico en las fracturas diafisarias medias de húmero cerradas con trazos simples".

Le solicitamos que una vez terminado su proyecto de investigación lo envíe a este comité junto con una carta firmada por su asesor donde especifique que ya lo revisó.

ATENTAMENTE


DR. GUILLERMO PUNZO BRAVO
PRESIDENTE DEL COMITÉ DE ÉTICA DEL HOSPITAL GENERAL
"HOSPITAL GENERAL "DR. MIGUEL SILVA" COMITÉ DE ÉTICA"