



UNIVERSIDAD NACIONAL AUTÓNOMA DE MÉXICO
Facultad de Medicina

ESPECIALIDAD: Oftalmología

GRADO ACADÉMICO A OBTENER: Subespecialidad en Retina y Vitreo

Incidencia de Tumores Vasculares de Retina y Coroides en la Asociación para Evitar la Ceguera en México

Presenta:
Ximena Ortega Larrocea

ASESOR:
Dr. Daniel Ochoa Contreras

México, D.F.

2012



Universidad Nacional
Autónoma de México



UNAM – Dirección General de Bibliotecas
Tesis Digitales
Restricciones de uso

DERECHOS RESERVADOS ©
PROHIBIDA SU REPRODUCCIÓN TOTAL O PARCIAL

Todo el material contenido en esta tesis esta protegido por la Ley Federal del Derecho de Autor (LFDA) de los Estados Unidos Mexicanos (México).

El uso de imágenes, fragmentos de videos, y demás material que sea objeto de protección de los derechos de autor, será exclusivamente para fines educativos e informativos y deberá citar la fuente donde la obtuvo mencionando el autor o autores. Cualquier uso distinto como el lucro, reproducción, edición o modificación, será perseguido y sancionado por el respectivo titular de los Derechos de Autor.

Incidencia de Tumores Vasculares de Retina y Coroides en la Asociación Para Evitar la Ceguera en México



Dra. Ximena Ortega Larrocea

Retina y Vítreo

Asociación Para Evitar la Ceguera en México, I.A.P.

Noviembre 2012

TUMORES VASCULARES DE RETINA

Los tumores vasculares de la retina son conocidos históricamente como angiomas de retina y presentan características clínicas bien definidas que permiten clasificarlos en grupos claramente diferenciados. A pesar de que algunos de ellos pueden formar parte de las hamartomatosis sistémicas o facomatosis, con manifestaciones sistémicas de gravedad variable, desde el punto de vista oncológico sistémico su comportamiento es benigno. Sin embargo, localmente pueden evolucionar de forma muy agresiva dando lugar a complicaciones vítreoretinianas susceptibles de tratamiento (desprendimiento de retina traccional, desprendimiento de retina exudativo, hemorragias, proliferaciones epirretinianas, exudación lipídica y edema macular quístico).

Representan un grupo diverso de enfermedades congénitas y adquiridas. Los principales tumores vasculares de retina incluyen el hemangioma capilar, hemangioma cavernoso, tumor vasoproliferativo y hemangiomatosis racemosa o Síndrome de Wyburn-Mason. El tratamiento de estas lesiones puede ser un reto; de particular importancia son las asociaciones sistémicas que requieren del oftalmólogo un diagnóstico temprano y certero. El propósito de este trabajo es describir las principales características de estos tumores y reportar los casos que se presentaron en la Asociación para Evitar la Ceguera en México, I.A.P. desde el año 2000.

1. TUMOR VASOPROLIFERATIVO DE RETINA

Se trata de lesiones poco comunes idiopáticas en 74% de los casos. La mayoría de las veces se trata de una lesión única, secundaria a otra patología ocular en una tercera parte de los casos. Usualmente se presentan en la 3ª o 4ª década de la vida. Lesión en forma de domo, amarillo-rosada, con vasos en la retina periférica, predominantemente en la parte inferior. Se asocia a exudados subretinianos extensos (80%), DR seroso, hemorragia vítrea y lesiones maculares (fibrosis, MER y edema)^{1, 7}. El tratamiento de estos tumores es variable, se han obtenido buenos resultados con antiangiogénicos como el bevacizumab³, agentes como el Infliximab (anti-FNT)⁴, terapia fotodinámica⁵ y radioterapia⁶. Se tienen registrados en la Asociación para Evitar la Ceguera en México hasta el momento 4 casos con diagnóstico certero de Tumor Vasoproliferativo de Retina desde el año 2000.

Paciente masculino de 26 años originario y residente del Distrito Federal que ingresa el 9 de Enero del 2009 por disminución de la AV del OI de dos meses de evolución. Sin antecedentes heredofamiliares ni personales patológicos de importancia. A la exploración física se encuentra una AV de 10/10 en OD y 3/10 (.) 4/10 en OI, PIO normal y segmento anterior sin alteraciones en ambos ojos. El polo posterior del OD normal y el OI con una masa en la periferia temporal inferior que eleva el plano retiniano, vascularizada y rodeada de exudados en toda el área inferior (Fig 1 y 2). Se encuentran cambios del EPR y proliferaciones vasculares peripapilares, con pliegues en área macular (Fig 3). Se solicita FAG encontrando un aumento en el calibre y tortuosidad de los vasos a partir de la papila y dirigidos hacia la lesión, así como un aumento en el número de capilares originados a partir de estos vasos que muestran datos de fuga capilar (Fig 4 y 5). El OCT macular muestra engrosamiento y edema (Fig 6). La ecografía modo B muestra un área de engrosamiento en el área de la macular y demuestra las dimensiones de la lesión descrita previamente con alta reflectividad (Modo A) (Fig 7y 8). Con estos datos se llega al diagnóstico de tumor vasoproliferativo y se da tratamiento con antiangiogénicos mostrando cierta regresión de la lesión.

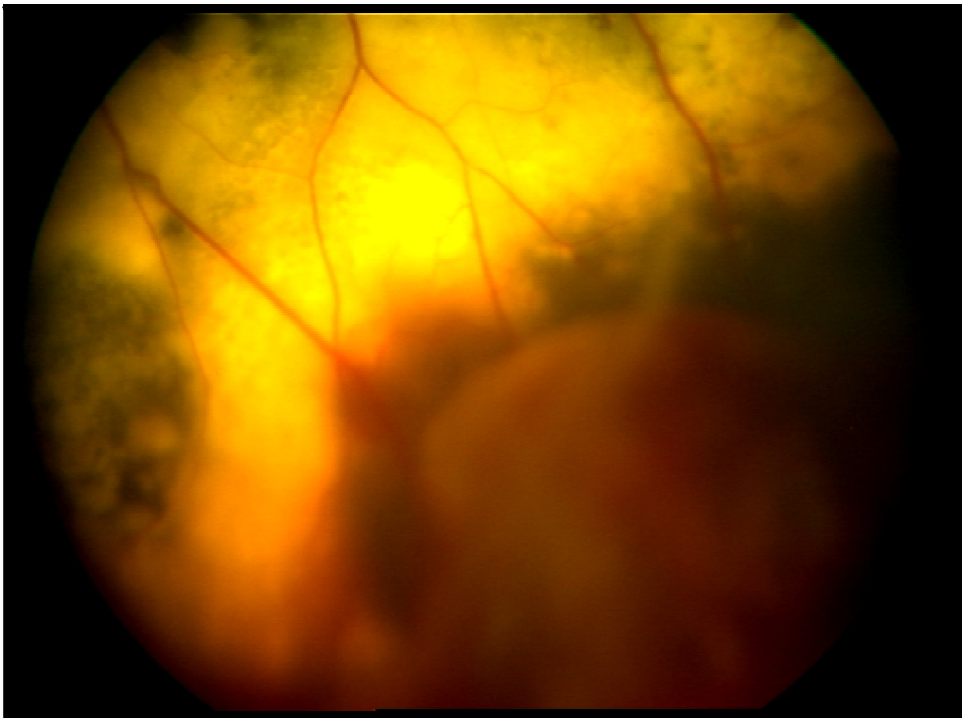


FIG 1. POLO POSTERIOR OJO IZQUIERDO

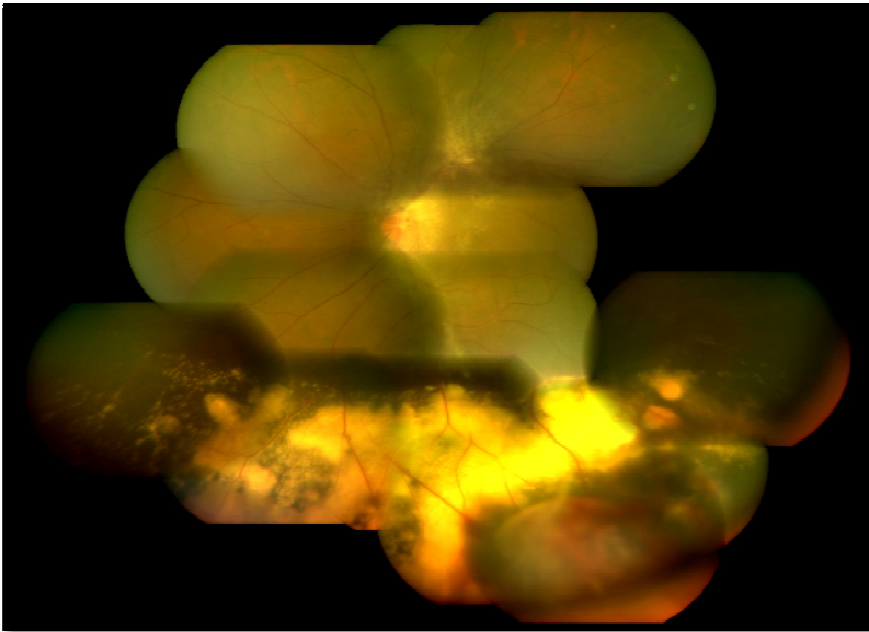


FIG 2. POLO POSTERIOR OJO IZQUIERDO

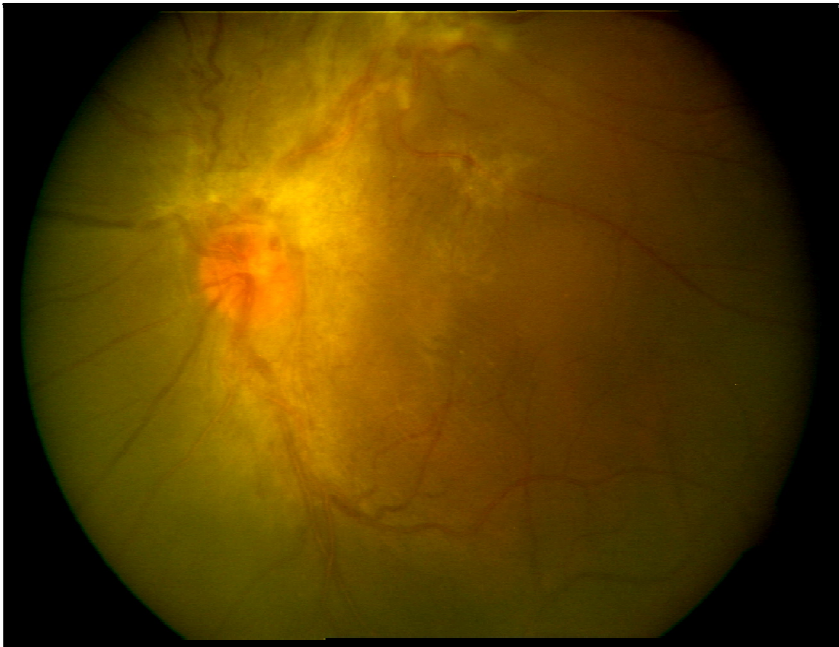

FIG 3. POLO POSTERIOR OJO IZQUIERDO

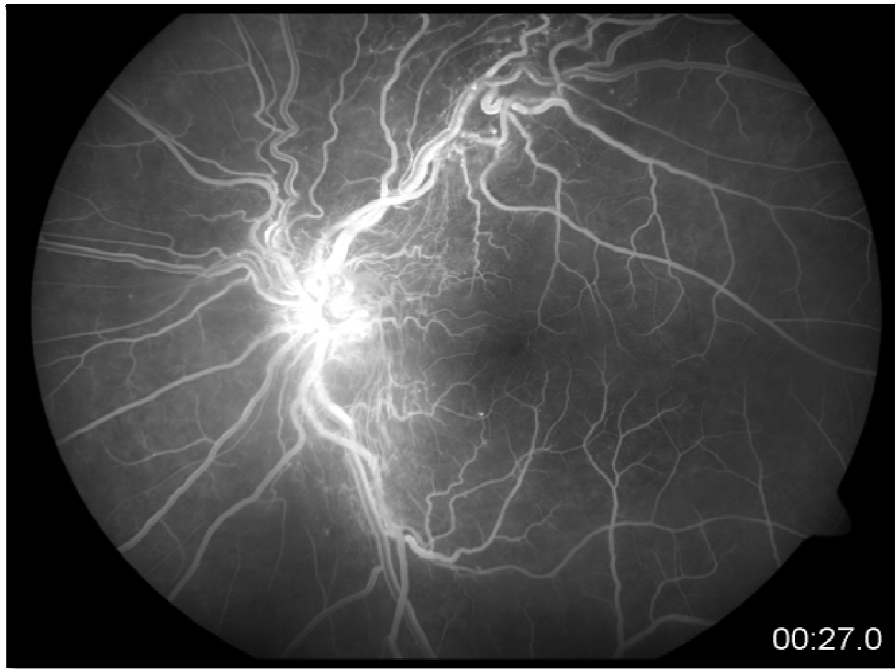


FIG 4. FAG OJO IZQUIERDO

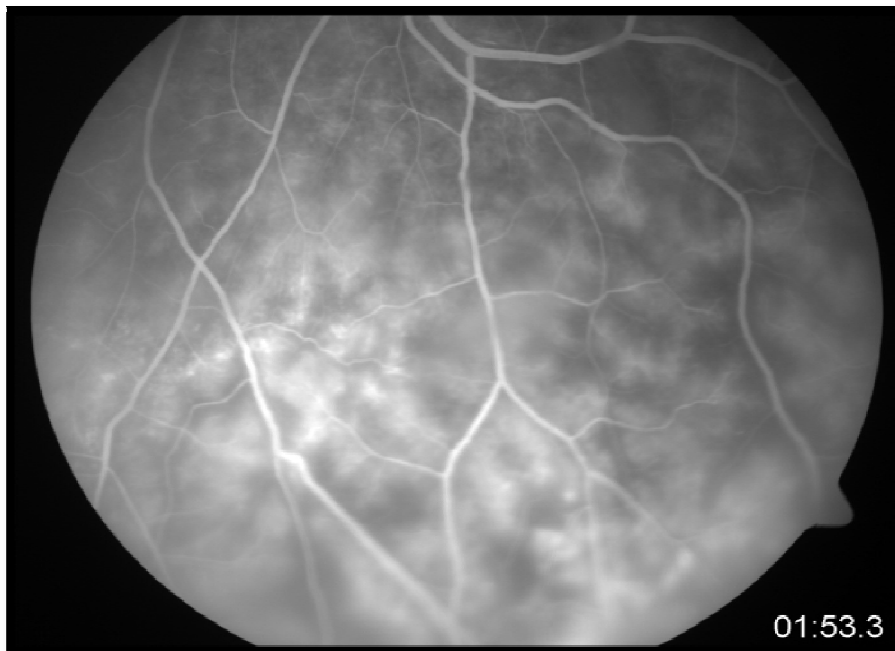


FIG 5. FAG OJO IZQUIERDO

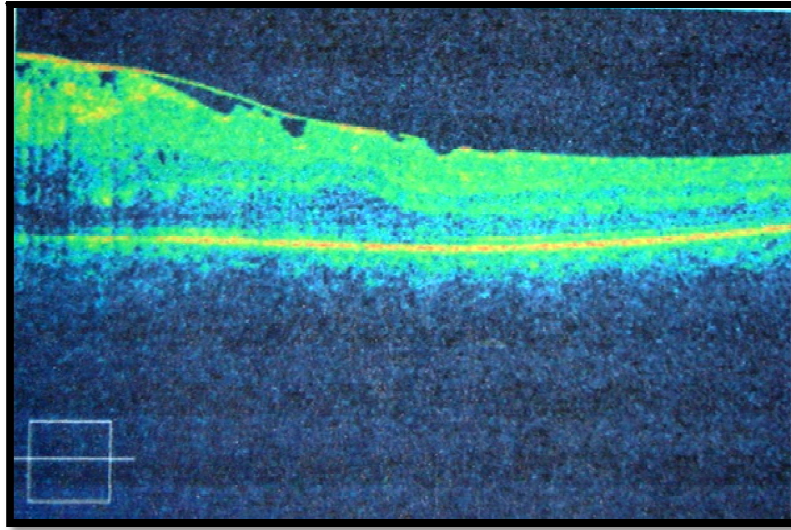


FIG 6. OCT MACULAR OJO IZQUIERDO

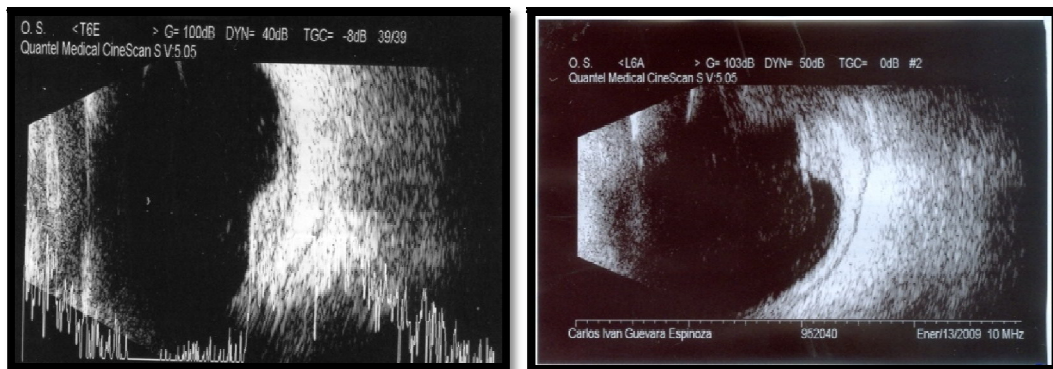


FIG 8. ECOGRAFÍA OJO IZQUIERDO. Se muestra una lesión de 6.5 mm de base y 3.3 mm de altura.

2. HEMANGIOMA CAVERNOSO

Tumor vascular de retina AD que suele presentarse entre la 1era y 5ta década de la vida, asociada a hamartomas congénitos y alteraciones vasculares cerebrales. Suele ser un tumor sésil con múltiples canales vasculares en forma de racimo de uvas, que afecta las capas internas de la retina o el nervio óptico. La mayoría de los pacientes son asintomáticos, excepto aquellos con afección

macular¹. Se han reportado un caso de Hemangioma Cavernoso en en la Asociación para Evitar la Ceguera en México desde el año 2000.

3. SINDROME DE WYBURN-MASON

Reportado por primera vez en 1943 como un tumor raro en el que se presentan malformaciones arteriovenosas congénitas unilaterales, principalmente en retina y cerebro. También puede afectar la piel, tracto gastrointestinal, huesos, riñones y músculo. Generalmente se describen tres grupos dentro de esta patología:

- I. Plexo capilar anormal entre los vasos mas grandes de las malformaciones AV
- II. Comunicaciones AV con el plexo capilar anormal
- III. Comunicaciones A-V extensas, arterias y venas indistinguibles

El diagnostico accidental por ser asintomático, aunque puede causar mala visión o ambliopía. Las malformaciones vasculares pueden ir aumentando con los años e incluso pueden desarrollar oclusiones, isquemia, hemorragias intraretinianas o glaucoma neovascular². El tratamiento se enfoca a las complicaciones asociadas; vitrectomía para hemorragias vítreas masivas, PFC para isquemia, etc. En la Asociación para Evitar la Ceguera en México se han reportado dos casos con esta patología desde el año 2000.

Paciente femenino de 5 años , originaria y residente de Toluca, que ingresa a la Asociación para Evitar la Ceguera el 23 de Julio de 1997 por exodesviación del OD desde los 8 meses de edad ingresando al servicio de Estrabismo, tratada con oclusión OI y revisión y refracción periódica. Antecedentes heredofamiliares positivos para DM en la madre y personales patológicos negados. En agosto del 2008 se realiza una exploración física encontrando una AV de CD a 4 mts (.)1/10 en OD y 10/10 en OI, PIO normal y segmento anterior sin alteraciones en ambos ojos. El polo posterior del OD presenta tortuosidad anormal en los vasos de la retina predominantemente en el área macular y cambios del EPR generalizados; papila de características normales (Fig 1 y 2). El polo posterior del OI normal. Se solicita FAG apreciando aumento en la tortuosidad de los vasos y en el número de capilares en la región macular con fuga de los mismos en la periferia y algunas

comunicaciones arteriovenosas anormales (Fig 3, 4). Se realiza un OCT de mácula (Fig 5) llegando al diagnóstico de Wyburn Mason.

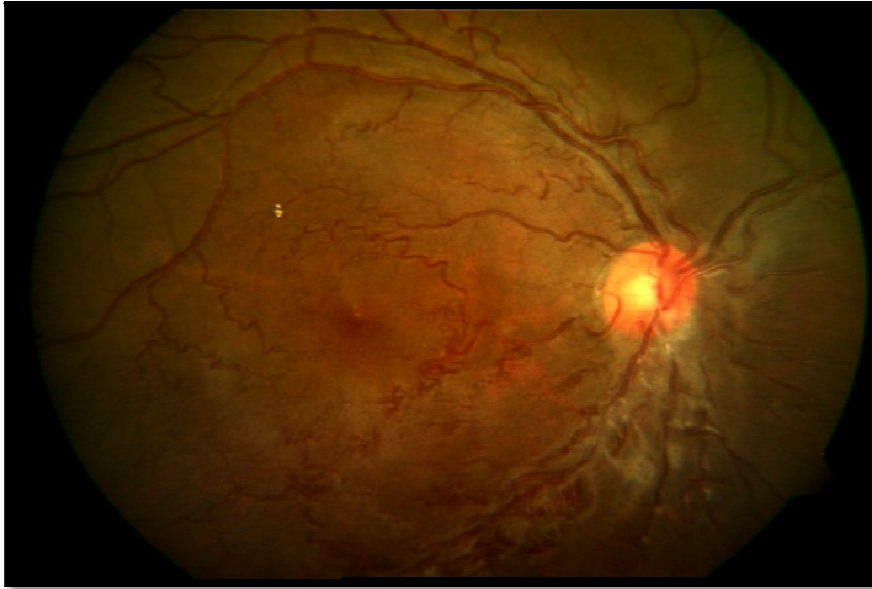

FIG 1. POLO POSTERIOR OJO DERECHO

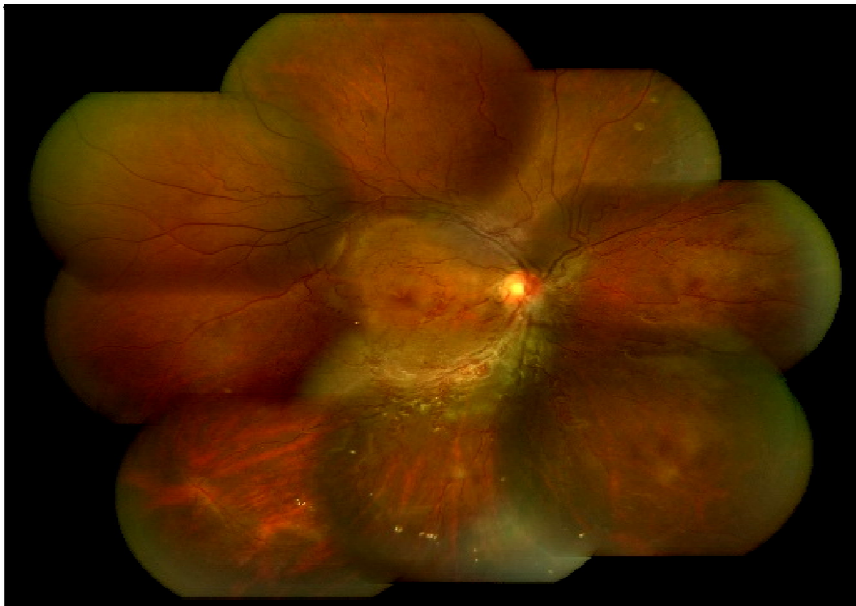


FIG 2. POLO POSTERIOR OJO DERECHO

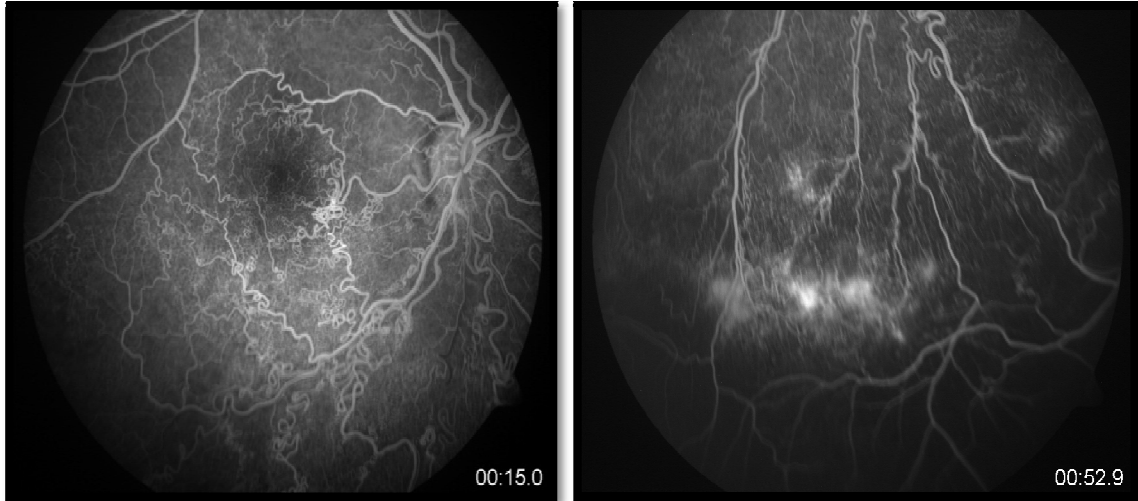


FIG 3. FAG OJO DERECHO

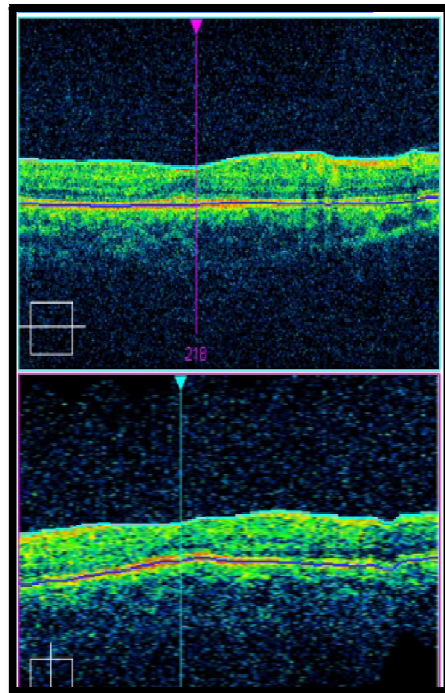


FIG 5. OCT MACULAR OJO DERECHO

4. HEMANGIOMA CAPILAR (VON HIPPEL-LINDAU)

El hemangioma capilar retiniano se reportó por primera vez en 1904 como un tumor vascular benigno y se encontró su asociación con otros tumores en 1964, cuando se describió la enfermedad de Von Hippel- Lindau, a la cual puede asociarse o no. Suele presentarse a cualquier edad, aunque predomina en la tercera década sin predominio de sexo. Se ha asociado con algunas mutaciones genéticas en el brazo corto del cromosoma 3 (gen tumor supresor de la enfermedad de Von Hippel Lindau)¹², transmitido con carácter autosómico dominante. Su incidencia se ha reportado de 1 caso en 36,000¹³. El hemangioma capilar retiniano suele ser la presentación más temprana y también la más frecuente de la enfermedad de von Hippel Lindau, y de ahí la importancia de un diagnóstico preciso y oportuno¹³.

Generalmente se trata de una lesión redondeada, de bordes circunscritos con prominentes vasos nutricios. Suele aparecer en la periferia, aunque puede ser también peripapilar en un 10% de los casos. En cuanto a su morfología puede ser endofítico, exofítico o sésil. Una tercera parte de los pacientes presentan lesiones múltiples y más de un 50% de los casos son bilaterales¹. Su diagnóstico suele ser clínico, aunque pueden solicitarse estudios complementarios para confirmar el diagnóstico de la lesión tanto en el ojo como en otros órganos que suelen presentar lesiones similares (páncreas, riñón, SNC).

Las complicaciones que se presentan con mayor frecuencia son la hemorragia vítrea, el desprendimiento de retina exudativo y el edema macular. El tratamiento actualmente se enfoca en lograr la regresión de la lesión y en tratar las complicaciones. Por lo general no responden a antiangiogénicos^{8,9,10}, fotocoagulación o crioterapia. La fotocoagulación para lesiones pequeñas puede resultar benéfica pero no ha demostrado un buen resultado en lesiones grandes, exudativas o hemorrágicas; la crioterapia puede resultar más efectiva en lesiones grandes pero puede aumentar el grado de exudación¹⁴. Se ha intentado aplicar radiación pero con efectos adversos importantes a largo plazo. Finalmente, en algunos casos se ha intentado tratamiento quirúrgico, especialmente para resolución de complicaciones¹¹. En general, el pronóstico visual suele ser malo, con un riesgo de pérdida visual permanente del 60%¹³.

En la Asociación para Evitar la Ceguera en México se han diagnosticado 16 hemangiomas capilares desde el año 2000, de las cuales 9 tuvieron otros tumores asociados (Von Hippel-Lindau).

Paciente femenino de 21 años estudiante, originaria y residente de Tampico, que ingresa a la Asociación para Evitar la Ceguera el 12 de Enero del 2009 por disminución de

la AV del OD de tres años de evolución refiriendo una aplicación de láser por un oftalmólogo particular tres meses previos a su ingreso. Presenta antecedentes heredofamiliares positivos para hemorragia intracraneana espontánea y desprendimiento de retina en la madre con pérdida total de la visión del ojo izquierdo. Niega antecedentes personales patológicos. Durante la exploración física se encuentra una AV de MM en OD y 10/10 en OI, PIO normal y segmento anterior sin alteraciones en ambos ojos. El polo posterior del OD presenta un aumento importante en el calibre de los vasos de la arcada temporal superior, dirigidos hacia una lesión hiperémica redondeada bien delimitada localizada en la periferia del cuadrante temporal superior (Fig 1 y 2) . La parte inferior de la retina se encuentra elevada aparentemente por un DR seroso, se encuentran pliegues y líquido subretiniano (Fig 3). Por último, el área macular se encuentra con lesiones pequeñas redondeadas pigmentadas con pliegues y exudados, engrosamiento y una aparente membrana epiretiniana, la papila con bordes difusos (Fig 4). El polo posterior del OI normal. Se solicita FAG apreciando el aumento en el calibre vascular, una marcada hiperfluorescencia bien delimitada en el área que corresponde a la lesión vascular y una extensa zona de fuga capilar. También se aprecia el DRS seroso inferior (Fig 5, 6, 7). No se da tratamiento con antiangiogénicos por no haberse reportado buenos resultados en la literatura. Se mantiene en observación y se envía a valoración sistémica para descartar la presencia de otros tumores.

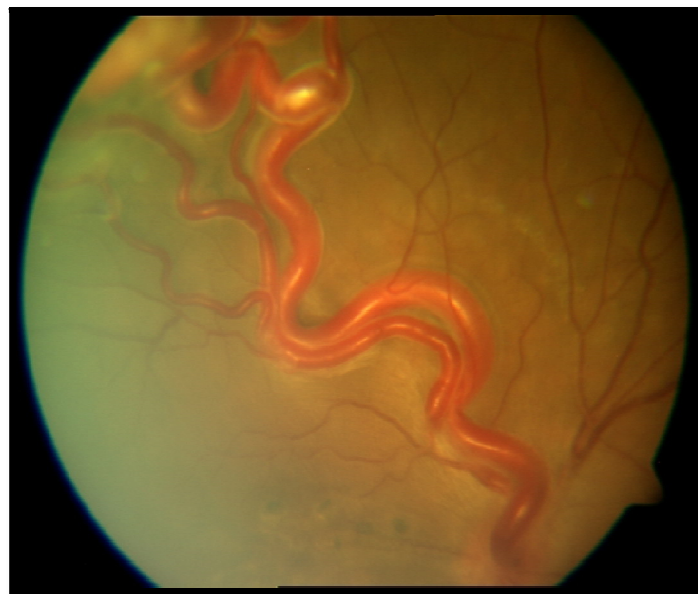


FIG 1. POLO POSTERIOR OJO DERECHO

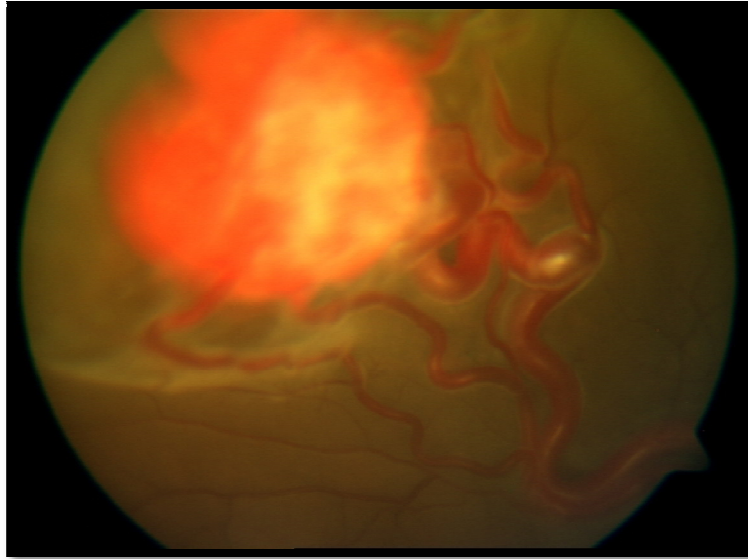


FIG 2. POLO POSTERIOR OJO DERECHO

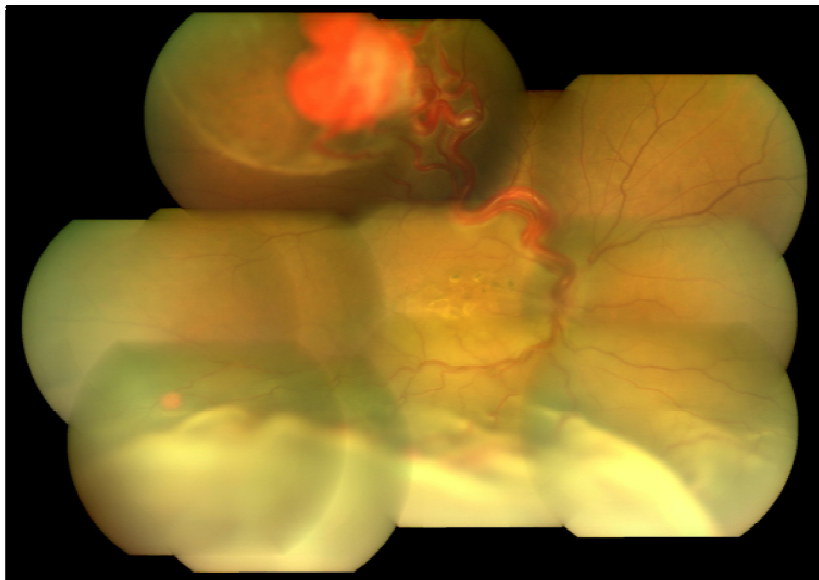


FIG 3. POLO POSTERIOR OJO DERECHO

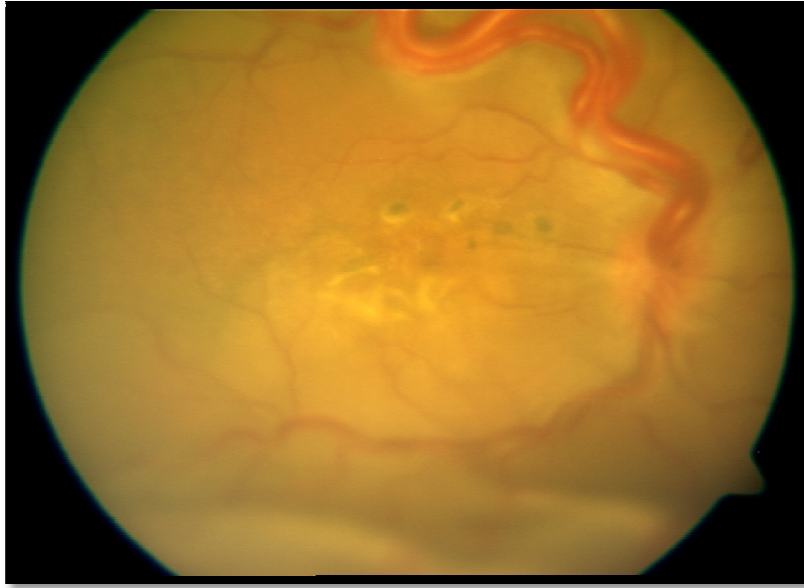


FIG 4. POLO POSTERIOR OJO DERECHO

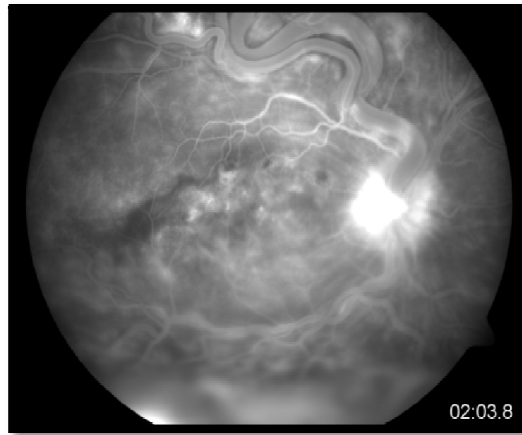
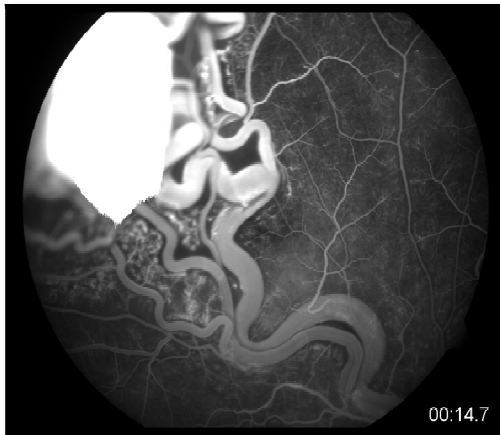

FIG 5. FAG OJO DERECHO

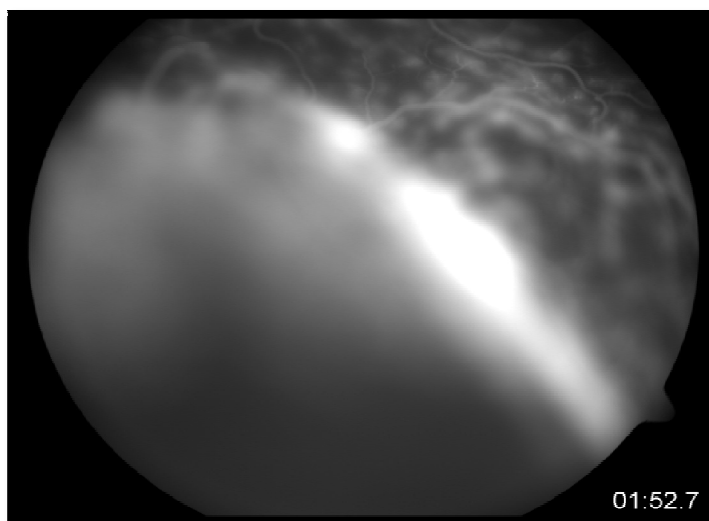


FIG 6. FAG OJO DERECHO

BIBLIOGRAFÍA

1. Singh et al, Retinal Vascular Tumors, *Ophthalmol Clin Am*, 2005;18:167-176
2. Schmidt D. et al. Mayor Review, *Surv Ophtalmol*, 2008;53:227-249
3. Kenawy N, Groenwald C, Damato B. Treatment of a vasoproliferative tumour with intravitreal bevacizumab (Avastin). *Eye*. 2007 Jun;21(6):893-4.
4. Japiassú RM, Brasil OF, Cunha AL, de Souza EC. Regression of vasoproliferative tumor with systemic infliximab. *Ophthalmic Surg Lasers Imaging*. 2008 Jul-Aug;39(4):348-9
5. Maria A. Blasi, et . al., Photodynamic therapy for vasoproliferative retinal tumors. *Retina*. 2006. Apr;26(4):404-9
6. Cohen VM, Shields CL, Demirci H, Shields JA. Iodine I 125 plaque radiotherapy for vasoproliferative tumors of the retina in 30 eyes. *Arch Ophthalmol*. 2008 Sep;126(9):1245-51
7. Shankar P, Bradshaw SE, Ang A, Rennie IG, Snead DR, Snead MP. Vascularised epiretinal membrane associated with vasoproliferative tumour. *Eye*. 2007 Jul;21(7):1003-4.
8. Von Buelow M, Pape S, Hoerauf H. Systemic bevacizumab treatment of a juxtapapillary retinal haemangioma. *Acta Ophthalmol Scand* 2007; 85:114–116.
9. Wai T. Wong and Emiliy Y. Chew. Ocular von Hippel-Lindau disease: clinical update and emerging treatments. *Current Opinion in Ophthalmology*. 2008: 19,213-217.

10. Wai T. Wong et. al. Intravitreal ranibizumab therapy for retinal capillary hemangioblastoma related to von Hippel-Lindau Disease. *Ophthalmology* 2008,115: 1957-1964.
11. George A. Williams. Surgical Mangement of retinal capillary hemangioblastoma associated with retinal detachment. *Retina*. 2008 Oct;28(8):1159-62.
12. Deidre Anne De Silva, Andrew BS Pan. Putting Together Lesions in the Brain, Retina, Kidney and Pancreas. *Annals Academy of Medicine*, 2006.
13. Min Zhou, Defen Shen, James E. Head, Emily Y. Chew, Patricia Chévez-Barrios, W. Richard Green, Chi-Chao Chan. Ocular clusterin expression in von Hippel-Lindau disease. *Molecular Vision* 2007; 13:2129-36.
14. Shin Cho Suh, MD, Sun Young Jin, MD, Seon Hee Bae, MD, Chul Gu Kim, MD, Jong Woo Kim, MD. Retinal Capillary Hemangioma Treated with Verteporfin Photodynamic Therapy and Intravitreal Triamcinolone Acetonide. *Korean Journal of Ophthalmology* 21(3):178-184, 2007.