



**UNIVERSIDAD NACIONAL AUTÓNOMA DE
MÉXICO**



FACULTAD DE ODONTOLOGÍA

**AFECCIONES ENDOPERIODONTALES OCASIONADAS
POR LESIONES TRAUMÁTICAS EN NIÑOS Y
ADOLESCENTES.**

T E S I N A

QUE PARA OBTENER EL TÍTULO DE

C I R U J A N A D E N T I S T A

P R E S E N T A:

KAREN ALEJANDRA GÓMEZ RAMOS

TUTOR: Esp. ROBERTO DE JESUS MORA VERA



Universidad Nacional
Autónoma de México



UNAM – Dirección General de Bibliotecas
Tesis Digitales
Restricciones de uso

DERECHOS RESERVADOS ©
PROHIBIDA SU REPRODUCCIÓN TOTAL O PARCIAL

Todo el material contenido en esta tesis esta protegido por la Ley Federal del Derecho de Autor (LFDA) de los Estados Unidos Mexicanos (México).

El uso de imágenes, fragmentos de videos, y demás material que sea objeto de protección de los derechos de autor, será exclusivamente para fines educativos e informativos y deberá citar la fuente donde la obtuvo mencionando el autor o autores. Cualquier uso distinto como el lucro, reproducción, edición o modificación, será perseguido y sancionado por el respectivo titular de los Derechos de Autor.

Agradecimientos

A mi Madre

Mey quiero agradecerte por acompañarme a lo largo de estos años. Gracias por tu apoyo, por los ánimos de cada día, por todos los sacrificios que hiciste para que yo saliera adelante, por qué siempre creíste en mí. Por todo tu amor. Eres la mejor, y tengo la gran fortuna de que seas mi madre. Sin ti este paso hubiera sido imposible. Te amo.

A mi Padre

Sé que siempre estuviste ahí, gracias por tu amor, por todo tu apoyo a lo largo de mi formación escolar. Te amo Pa.

A mi Hermano

Alex, nunca dudaste de mí, gracias por tu paciencia en mis momentos de estrés, gracias por el gran amor que me das, gracias por compartir las risas y los momentos tan lindos e inolvidables. Ahora es tu turno y recuerda que nada es imposible si nos tenemos uno al otro. Te amo hermano.

A mis Tíos:

Dani, Arturo, Hugo, Norma, Eva: nunca me dejaron sola, gracias por creer en mí, gracias por su amor, por su ayuda, ustedes fueron fundamentales para culminar este gran logro. Los amo.

Tío Manuel, Tía Came, por demostrarme su cariño y amor sin esperar nada a cambio, gracias por confiar en mí. Los quiero.

A mis Amigos

Iara, Judith, Rebeca, Ilse, Ale, Yohaly, Ale Gama, Diego, fue un honor haber compartido este camino con ustedes, gracias por su amistad, por su cariño, por su confianza y lealtad. Los quiero mucho.

A mis Profesores

Dra. Rosalía Hernández, Dr. Carlos Monteagudo. Ustedes fueron la llave fundamental para enamorarme de esta hermosa profesión, sus enseñanzas y consejos los llevaré por siempre, para mí fue un honor haberlos tenido como profesores. Muchas gracias.

Dra. Elizabeth Casasola. Gracias por darme su confianza y apoyo durante estos últimos años, le tengo un gran cariño.

Dr. Roberto Mora. Gracias por la paciencia y por la ayuda en la realización de este trabajo.

A la Universidad Nacional Autónoma de México y a la Facultad de Odontología. Es un gran orgullo pertenecer a tan respetuosas instituciones.

Y a ti Abuelita Eva, porque nos enseñaste a ser los mejores. Sé que siempre estarás ahí, que nunca me dejaras sola, hoy eres mi Ángel.

AFECCIONES ENDOPERIODONTALES OCASIONADAS POR LESIONES TRAUMÁTICAS EN NIÑOS Y ADOLESCENTES.

ÍNDICE

| | |
|---|----------|
| INTRODUCCIÓN | 7 |
| 1. Lesiones dentales | 8 |
| 1.1 Trauma dental | 8 |
| 1.2 Etiología | 8 |
| 1.3 Clasificación de traumas dentales | 9 |
| 1.4 Respuesta de las estructuras ante el trauma dental. | 11 |
| 1.5 Lesiones producidas por traumatismos | 11 |
| 2. Lesión de tejidos periodontales | 13 |
| 2.1 Concusión | 13 |
| 2.2 Subluxación | 14 |
| 2.3 Luxación extrusiva | 16 |
| 2.4 Luxación intrusiva | 17 |
| 2.5 Luxación lateral | 18 |
| 2.6 Avulsión | 20 |
| 2.7 Lesión de la encía | 21 |
| 2.8 Lesión del periostio | 21 |
| 2.9 Lesión del cemento | 22 |
| 2.10 Lesión del ligamento periodontal | 22 |
| 2.11 Lesión del hueso alveolar | 24 |
| 3. Lesión de tejidos duros y de la pulpa | 26 |
| 3.1 Infracción y fractura del esmalte | 26 |
| 3.2 Fracción coronal no complicada | 28 |
| 3.3 Fracción coronal complicada | 29 |

| | |
|---|----|
| 3.4 Fractura corono- radicales | 30 |
| 3.5 Fractura corono-raíz no complicada | 31 |
| 3.6 Fractura radicular | 33 |
| 3.7 Lesión del esmalte | 35 |
| 3.8 Lesión de la dentina | 35 |
| 3.9 Lesión de la pulpa | 36 |
| | |
| 4. Complicaciones de la cicatrización | 38 |
| 4.1 Cicatrización del ligamento periodontal | 38 |
| 4.1.1 Reabsorción por reparación | 38 |
| 4.1.2 Reabsorción por infección | 38 |
| 4.1.3 Anquilosis asociada a la reabsorción | 39 |
| 4.1.4 Trastorno marginal transitorio | 39 |
| 4.2 Cicatrización pulpar | 40 |
| 4.2.1 Revascularización pulpar/necrosis | 40 |
| 4.2.2 Cicatrización pulpar | 41 |
| 4.2.3 Obliteración del conducto radicular | 41 |
| 4.2.4 Trastorno apical transitorio | 42 |
| | |
| 5. Fisiopatología y consecuencias del trauma dentario | 43 |
| 5.1 Lesión por separación | 43 |
| 5.2 Lesión por compresión | 43 |
| 5.3 Eventos de la cicatrización | 44 |
| 5.4 Reabsorción asociado a infección | 46 |
| 5.5 Reabsorción asociada a reparación (superficial) | 47 |
| 5.6 Reabsorción asociada a anquilosis (reemplazo) | 47 |
| 5.7 Trastorno óseo marginal y apical | 49 |

| | |
|--|-----------|
| 5.8 Trastorno marginal permanente | 49 |
| 5.9 Efecto del tratamiento en la cicatrización después de luxación y reimplante post avulsión | 50 |
| 5.9.1 Efecto de la reposición | 50 |
| 5.9.2 Efecto de la ferulización | 52 |
| 5.9.3 Efecto de los antibióticos | 52 |
| 6. Secuelas postraumáticas | 54 |
| 6.1 Cambios de color en la corona | 54 |
| 6.2 Reabsorción radicular | 54 |
| 6.3 Abscesos y celulitis | 56 |
| 6.4 Necrosis pulpar | 56 |
| 6.5 Efectos de los traumatismos sobre gérmenes de dientes permanentes | 57 |
| 6.6 Factores que influyen en las secuelas | 58 |
| 6.7 Efectos sobre las coronas del diente permanente | 59 |
| 6.8 Alteraciones de la corona raíz | 61 |
| 6.9 Alteraciones en la raíz | 61 |
| 6.10 Alteraciones en la totalidad del sucesor | 62 |
| 6.11 Alteraciones en la erupción | 63 |
| CONCLUSIÓN | 65 |
| BIBLIOGRAFÍA | 66 |



Introducción

Cuando hablamos de lesiones traumáticas dentales, es importante saber que el daño ocasionado involucra tejidos de soporte y estructuras circundantes propias del diente. Reconocer la anatomía morfología y fisiología, resulta de gran utilidad cuando se desea asegurar los efectos del trauma.

El propósito de esta revisión bibliográfica es que el odontólogo tenga los conocimientos necesarios para poder identificar y dar un manejo adecuadamente para cada uno de los traumatismos dentales.

Encontraremos cual es la etiología de estos eventos, así como una clasificación del trauma dental. Se dará una recopilación actualizada de cada una de las lesiones que afecta a los tejidos duros, pulpares y periodontales, su incidencia, las reacciones que presentan a corto y largo plazo, los diferentes tipos de complicaciones al momento de la cicatrización, así como las consecuencia y secuelas que provocan en los germenos de dientes permanentes .



1. Lesiones dentales

1.1 Trauma dental

El traumatismo dentoalveolar es una de las lesiones que afecta a la mayoría de la población, se puede presente en niños, adolescentes, adultos y ancianos. El trauma dental es considerado una de las causas más frecuentes de las emergencias odontológicas, por lo cual el cirujano dentista debe estar preparado para responder con un manejo adecuado de estas lesiones.

Muchos accidentes que afectan la dentición primaria ocurren durante los primeros tres años de vida debido a que en este periodo de crecimiento y desarrollo, el niño pasa de una dependencia a un estado de independencia y estabilidad a medida que aprende a sentarse, gatear, pararse, caminar y correr. Las lesiones en niños y jóvenes presentan una respuesta al traumatismo mayor y rápida.¹

1.2 Etiología

La mayoría de las lesiones traumáticas se presentan durante el periodo de vacaciones y durante los fines de semana, cuando los niños no se encuentran en la escuela. Esto nos hace pensar que las lesiones traumáticas tienen una estrecha relación con las actividades al aire libre. Los incisivos centrales primarios y permanentes son los dientes que con mayor incidencia de afección.

En la dentición primaria las lesiones más frecuentes son las fracturas coronales y radiculares. Las fracturas faciales ocurren con mayor frecuencia en los niños mayores y como consecuencia de accidentes automovilísticos.²

Sin embargo las caídas son la causa más común del traumatismo dentoalveolar en niños. La mayoría ocurren en casa, accidentes asociados a

¹ Bordoní. *Odontología pediátrica la salud bucal del niño y el adolescente en el mundo actual*. Panamericana 2011 (Pág. 511)

² Ibid. Pág. 512



la práctica de deportes, juegos con bicicletas o cualquier otro vehículo de ruedas (patines, patineta etc.).

Nguyen y cols. (1999) informaron que los niños que tienen sobre mordida horizontal (overjet) mayor de 3 mm son más propensos a las lesiones traumáticas de los incisivos.

Otro factor asociado con la etiología del traumatismo dental está relacionado con factores médicos, especialmente en aquellos pacientes que sufren convulsiones incontrolables, o que presentan alteraciones motoras que impiden una adecuada coordinación al caminar o al practicar deportes.

La etiología de las lesiones traumáticas depende en gran parte de la edad del paciente.³

1.3 Clasificación del traumatismo dentoalveolar.

La siguiente clasificación se basa en un sistema adoptado por la Organización Mundial de la Salud (OMS) (1995) en la Clasificación internacional de enfermedades aplicadas a la odontología y estomatología, por J.O. Andreasen y F.M. Andreasen (Andreasen J y cols., 1994).

Incluye las lesiones traumáticas en los tejidos duros del diente, en los tejidos de soporte, basado primordialmente en consideraciones anatómicas y terapéuticas.⁴

³ Bordoni Op Cit. Pág. 512

⁴ Ibid. Pág. 523



Esta clasificación se puede aplicar tanto a la dentición primaria como a la permanente.

Clasificación:

1. Traumatismos sobre los tejidos duros y de la pulpa dental
 - Infracción del esmalte
 - Fracción coronal no complicada
 - Fracción coronal complicada
 - Fractura corona-raíz no complicada
 - Fractura corona-raíz complicada
 - Fractura radicular

2. Traumatismos sobre los tejidos periodontales
 - Concusión
 - Subluxación
 - Luxación intrusiva
 - Luxación extrusiva
 - Luxación lateral
 - Avulsión o exarticulación

3. Lesiones del hueso de sostén
 - Conminución de la cavidad alveolar
 - Fractura de maxilar y mandíbula

4. Lesiones de la encía o de la mucosa oral
 - Laceración
 - Contusión
 - Abrasión⁵

⁵ Bordoní Op. Cit. Pág. 523.



1.4 Respuesta de las estructuras ante el trauma dental

Desde el inicio de la odontogénesis el diente puede sufrir diversas agresiones, como traumatismos directos o indirectos, infecciones y procesos inflamatorios.

Estas agresiones condicionan la pérdida de la continuidad de los tejidos dentales, en los que posteriormente se pueden producir la curación con el restablecimiento de la continuidad perdida, ésta se lleva a cabo por reparación y cicatrización de los tejidos dañados, con una regeneración, restaurando la anatomía y la función. Esta reparación depende de la persistencia de las células específicas del tejido después de la lesión, de las condiciones que faciliten la migración de las células específicas del tejido dentro de la lesión y de la existencia o no de contaminación por un cuerpo extraño o bacterias.⁶

1.5 Lesiones producidas por traumatismos

Las agresiones traumáticas tempranas que ocurren en los dientes primarios, son transmitidas a los gérmenes de los dientes permanentes en vías de desarrollo, originando un daño al folículo dental que puede variar dependiendo de la fase de desarrollo del órgano dental y del tiempo que dure la agresión. Se puede producir una curación, sin embargo en ocasiones, cuando la parte del folículo dental es eliminado se produce una anquilosis imposibilitando la erupción del diente permanente.

Una lesión pequeña, que se produzca en el epitelio externo del órgano dental, es reparada por una capa delgada de epitelio escamoso, sin embargo si la lesión que se presenta es extensa puede resultar como consecuencia una anquilosis.

⁶ C. García Ballesta. *Traumatología oral en Odontopediatría diagnóstico y tratamiento integral*. Ergon madrid 2003. (Pág. 7).



Cuando se produce una lesión parcial del epitelio interno del órgano dental, ya diferenciados los ameloblastos, estando en fase secretora, se puede producir una regeneración, pero no cuando es total, deteniéndose la maduración del esmalte, dando así una hipoplasia permanente.⁷

Si la agresión sucede durante la fase de maduración, se produce una zona de hipomineralización del esmalte, pero si ocurre cuando el esmalte es maduro, se produce una fisura que puede alcanzar hasta el límite amelodentinario.

El asa cervical es muy resistente a los eventos traumáticos, pero si éste sucede en un diente temporal sobre el permanente se puede detener la odontogénesis. Cuando se está formando la vaina epitelial de Hertwing y se produce una luxación, se puede producir una detención parcial o total de la raíz en desarrollo. En los casos de avulsión o trasplante, se puede producir un daño en la raíz, durante su almacenamiento que es variable, dependiendo de la fase del desarrollo radicular, siendo diversas las lesiones que se pueden observar después de la reimplantación.⁸

⁷ Ibid. Pág. 7

⁸ C. García Ballesta. Op.Cit. Pág. 7

2. Lesión de tejidos periodontales

Cuando hablamos de las lesiones que involucran a los tejidos periodontales es importante conocer las diferencias que hay entre cada una y cuál es la afección predominante para cada caso después de un trauma dental. Esto es sustancial para poder manejar la situación de una manera adecuada y dar el diagnóstico, pronóstico, y plan de tratamiento correcto.

A continuación se describen las diferentes lesiones traumáticas que afectan principalmente a los tejidos periodontales, los daños que ocurren en dentición temporal y permanente, sus características, diagnóstico, evidencias radiográficas, tratamiento y consideraciones biológicas de cada una, según la clasificación dada por la Organización Mundial de la Salud (OMS).

2.1 Concusión

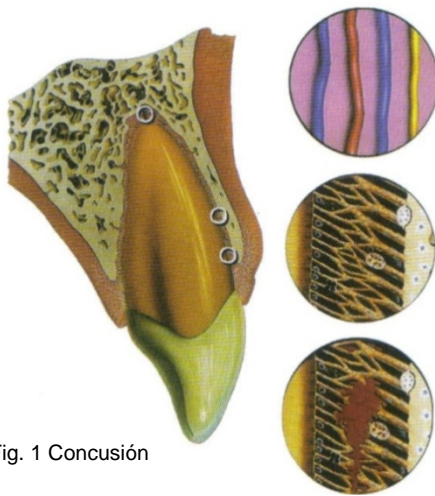


Fig. 1 Concusión

Es la lesión más leve sobre el ligamento periodontal, el impacto no produce ruptura de sus fibras, únicamente un pequeño edema y hemorragia que no trasciende al exterior. (Fig.1). El diente permanece firme y sin desplazamiento en el alveolo, pero se vuelve sensible a la masticación y a la percusión. El impacto sobre este tipo de lesión suele

ser un impacto frontal leve sobre la cara vestibular del diente. El paciente se queja de dolor durante la masticación, el diente se encuentra firme y sin hemorragia, hay dolor a la percusión y radiográficamente no hay signos patológicos.⁹

⁹ C. García Ballesta. Op. Cit. Pág. 145-146

Fig.1. J.O. Andreasen. *Manual de lesiones traumáticas dentarias*. Tercera edición Amolca 2012. Pág. 38.

En la dentición primaria, luego de la lesión puede notarse un cambio de coloración coronal u obliteración pulpar, es importante informar a los padres de estas posibilidades.¹⁰

Se deberá mantener una buena higiene bucal para prevenir la invasión bacteriana a través del ligamento periodontal.

Un control radiográfico y exámenes periódicos serán necesarios para descartar un daño a nivel pulpar (ejem. necrosis pulpar o reabsorción radicular).¹¹

Se recomienda una dieta blanda durante 8 días y si hay contacto con el antagonista, se realiza una liberación oclusal razonable.

2.2 Subluxación

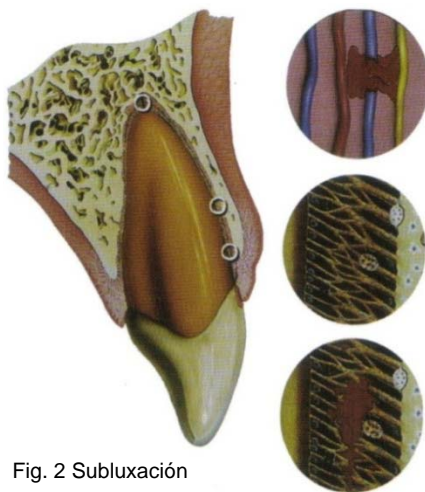


Fig. 2 Subluxación

Lesión del ligamento periodontal por un impacto mayor que en la concusión, que dará lugar a la ruptura de las fibras del ligamento periodontal, el diente se afloja pero no se desplaza y puede haber hemorragia en el surco gingival.

Histológicamente, en las primeras horas, el ligamento periodontal presenta edema, hemorragia y ruptura de pocas fibras principales. La pulpa muestra un acúmulo de eritrocitos y leucocitos, con desorganización de la capa odontoblástica. El módulo de reparación tisular se pone en marcha, solucionando el problema en unos días.¹²

¹⁰ Mitsuhiro T. *Plan de tratamiento para dientes traumatizados*. Amolca 2002. (Pág.112).

¹¹ J.O. Andreasen. *Textbook and color atlas of traumatic injuries to the teeth*. 4th edition 2007. (Pág.527).

¹² C. García Ballesta. Op. Cit. Pág. 146.

Fig. 2 J.O. Andreasen. *Manual de lesiones traumáticas dentarias*. Op. Cit. 40



El mecanismo principal de producción es un golpe de impacto frontal sobre la cara vestibular del diente, mayor al de la concusión. El diente puede presentar movilidad anormal en dirección horizontal sin presentar dislocamiento, sensible a la percusión, a las fuerzas oclusales y puede presentarse sangrado en el surco gingival.

Radiográficamente no hay signos patológicos, pero pueden encontrarse daños secundarios en la inervación e irrigación de la pulpa, por lo que es aconsejable seguir un control radiográfico y pruebas de vitalidad pulpar durante un año.

En estudios se ha demostrado que al día siguiente del trauma, aparecen zonas de inflamación en el ligamento periodontal y zonas de actividad osteoclástica en el hueso alveolar. Esta actividad reabsortiva desaparece totalmente a los diez días, restableciéndose a la normalidad el ligamento periodontal y el hueso.¹³

Al igual que en la concusión se recomienda dieta blanda durante dos semanas y se realiza una liberación oclusal si el diente lesionado se encuentra en contacto con el antagonista.¹⁴

¹³ C. García Ballesta. Op. Cit. Pág. 146.

¹⁴ Mitsuhiro T. Op. Cit. Pág. 112.

2.3 Luxación extrusiva

Se define como el desplazamiento del diente en sentido oclusal, hay movilidad en sentido anteroposterior y hemorragia por el surco gingival. Clínicamente el diente parece elongado con desviación de la corona hacia palatino.

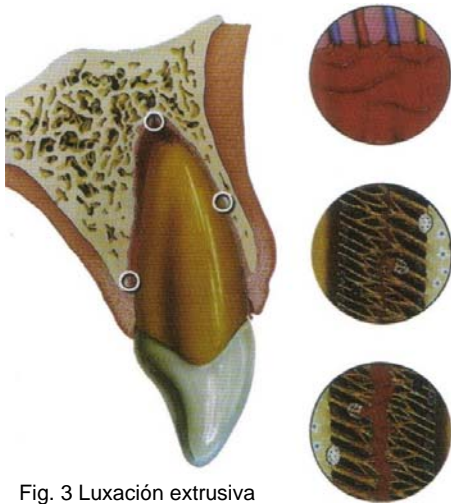

Fig. 3 Luxación extrusiva

Inmediatamente después de la extrusión se produce una desorganización de la capa odontoblástica con edema pulpar. Entre el primer y tercer día hay un acúmulo de componentes celulares hematíes y leucocitos debido a la hemorragia. La desorganización de los odontoblastos se aprecia más en la pulpa y conducto.¹⁵

Radiográficamente se observa un aumento del espacio periodontal en la zona apical.

En el caso de la primera dentición, al igual que el permanente se encuentra elongado y con desplazamiento de la corona en dirección palatina.

En cuanto al tratamiento para dientes primarios y permanentes se hará la reposición por presión digital lenta, si el coágulo de sangre se forma en el alvéolo la reposición no se podrá realizar. Dependiendo del grado de extrusión y movilidad, estará indicada la extracción solo para dientes primarios.¹⁶El diente deberá ser monitoreado radiográficamente para determinar la condición pulpar, y verificar que no haya signos de cambios en los tejidos duros. El diente debe ser ferulizado de 8 a 10 días.¹⁷

¹⁵ Ibid. Pág. 154-155

¹⁶ C. García Ballesta. Op. Cit. Pág. 146

¹⁷ J.O. Andreasen. *Textbook and color atlas of traumatic injuries to the teeth*. 4th edition Blackwell 2007. (Pág. 527,528)

Fig.3 J.O. Andreasen. *Manual de lesiones traumáticas dentarias*. Op. Cit. Pág.42.

En cuanto a las condiciones pulpares, en dientes con ápices abiertos en los cuales ocurre revascularización, la obliteración del conducto radicular es un hallazgo frecuente. La necrosis pulpar es rara. En dientes con ápices abiertos, la situación ocurre a la inversa. En casos donde se asocia una fractura coronaria, se puede presentar la necrosis pulpar.

En el ligamento periodontal, las fibras se fracturan y en otras zonas se comprimen o elongan. La reabsorción es rara, pero si existe, ésta estará asociada a reparación.¹⁸

2.4 Luxación intrusiva

En este tipo de luxación, el diente es empujado hacia el interior del alveolo y trabado en posición en el hueso. Esta lesión es acompañada de conminución o fractura del alvéolo. Clínicamente la corona del diente aparece acostada. Se observa sangrado de la encía y el diente se encuentra inmóvil.

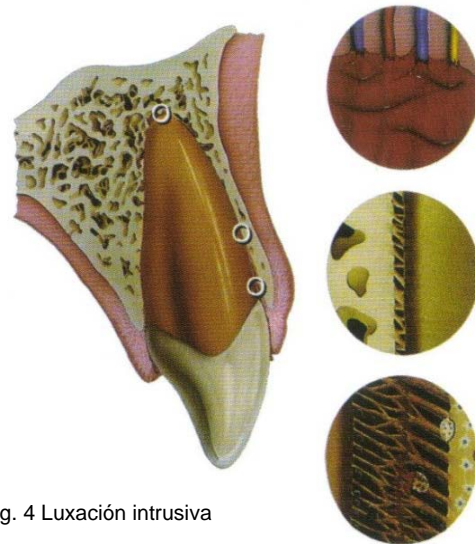


Fig. 4 Luxación intrusiva

Radiográficamente el diente aparece dislocado en dirección apical con descripción parcial o total del espacio del ligamento periodontal. Ésto es más evidente a nivel cervical.

Sin embargo la apariencia radiográfica no siempre es útil para establecer el diagnóstico. La intrusión representa una lesión muy compleja, que involucra ruptura del sellado marginal, contusión del hueso alveolar, ruptura de las fibras periodontales, daño en el cemento y ruptura del aporte vasculonervioso de la pulpa.

¹⁸ J.O. Andreasen. *Manual de lesiones traumáticas dentarias*. Tercera edición Amolca 2011(Pág. 43)
Fig.4 J.O. Andreasen. *Manual de lesiones traumáticas dentarias*. Op. Cit. Pág.42.

Esta lesión incluye la contusión de todo el complejo dentoalveolar e implica un proceso de cicatrización complejo. Una cicatrización óptima del ligamento periodontal (LP) depende de la presencia de las áreas extensas libres de lesión del LP, lo que no es frecuente en los casos de intrusión. El hueso reemplazará al LP resultando una anquilosis. Se ha observado que la reerupción espontánea o guiada lleva una cicatrización adecuada en la mitad de los casos.

En dientes de la primera dentición que sufren intrusión reerupcionan pasivamente a su posición normal dependiendo del grado de intrusión (de tres a nueve meses). Debe tomarse en cuenta que el germen permanente está ubicado lingualmente al diente primario y existe la posibilidad de que cause daño.¹⁹

2.5 Luxación lateral

Es la compresión del diente sobre la pared alveolar, produciendo un aplastamiento de las fibras periodontales, ruptura del paquete vasculonervioso y fractura de la pared ósea. Se puede apreciar un desplazamiento lateral y una hemorragia en el surco gingival. No presenta movilidad, pero puede estar comprometida la oclusión del paciente.

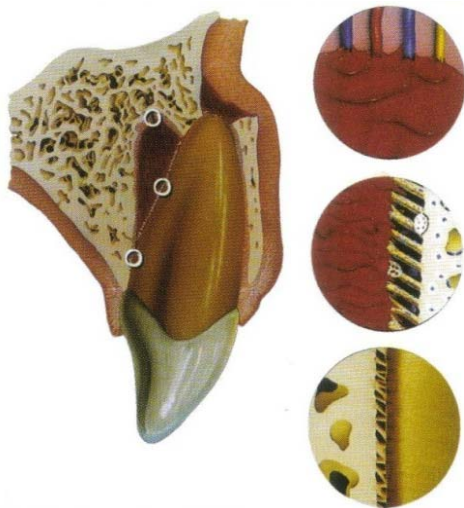


Fig. 5 Luxación lateral.

¹⁹ C. García Ballesta. Op. Cit. Pág. 159

Fig. 5 J.O. Andreasen. *Manual de lesiones traumáticas dentarias*. Op. Cit. Pág.44



Radiográficamente hay un incremento del espacio periodontal en la porción apical.

En la mayoría de estas lesiones la corona del diente se desplaza en dirección palatina, por lo que el ápice lo hace hacia vestibular, llegando a romper la tabla ósea externa, quedando el diente encajado.

Previa anestesia, hay que desimpactar el diente de la lámina de la cortical y luego en sentido apical con una adecuada recolocación aplicada por el cirujano dentista. Esto facilitará la cicatrización pulpar y periodontal.

Una vez desencajado se realizará una prueba radiográfica de control y si el diente está en posición, las paredes vestibular y palatina se comprimirán ligeramente.

Es recomendable ferulizar el diente por tres semanas.²⁰

En el caso de la dentición primaria se sugiere realizar el mismo manejo que en dientes permanentes, reposición del diente y ferulización.

Se necesitará ser cauteloso al momento de aplicar la fuerza en la reposición para evitar traumas adicionales al germen dental permanente. Por lo regular se presenta una obliteración pulpar o una rápida reabsorción radicular.²¹

²⁰ C. García Ballesta. Op. Cit. Pág. 155-156

²¹ Mitsuhiro T. Op. Cit. Pág. 112.

2.6 Avulsión

Se define como el desplazamiento completo del diente fuera del alveolo, hay una fractura del ligamento periodontal, dejando una porción en el alveolo y en el diente. Idealmente el diente avulsionado debe ser reimplantado de inmediato (dentro de los primeros 5 minutos) con el fin de permitir la regeneración del ligamento periodontal y el regreso de su función normal (Fig.6).

Si el diente es guardado seco por más de 15 minutos, o según otros por más de 30 minutos, las células precursoras del ligamento periodontal de la raíz dentinaria estarán muertas. Si el diente es almacenado en un medio adecuado, puede mantener las células del ligamento periodontal con vitalidad permitiendo la reparación, aunque se pierde la capacidad de que lleguen los fibroblastos para realizar la función normal.



Fig. 6 Avulsión

En los casos de reimplante de dientes con ligamento periodontal seco dentro de los 30 minutos siguientes al traumatismo se consigue mantener el diente por reparación más no por regeneración. Si es implantado, en seguida se formará un coágulo entre las dos zonas del ligamento periodontal seccionado.

La solución de continuidad generalmente se encuentra a la mitad del ligamento, pero puede ocurrir a nivel del cemento o en el hueso alveolar. Dos semanas después la herida está cicatrizada y las fibras de colágeno se extienden desde el cemento hasta el hueso.



En este momento se comienza a apreciar procesos de reabsorción a lo largo de la superficie radicular, dando lugar a una reparación con cemento (reabsorción superficial) o en procesos de reabsorción inflamatoria o anquilosis. En casos de dientes de la primera dentición, no es recomendable la reimplantación.²²

2.7 Lesión de la encía

En un estudio experimental realizado en monos, se demostró que después de la avulsión dental, el incremento celular se da después de un día, alcanzando el máximo nivel celular después de siete días. El epitelio y tejido conectivo se regeneran. La ruptura de la encía y fibras de colágena transceptales, se unieron en la mayoría de los casos después de una semana.²³

2.8 Lesión del periostio

El desplazamiento de la encía adherida o de la mucosa alveolar involucra la lesión del periostio y el hueso adyacente. Por esto la superficie del hueso se ve afectada en varios sentidos.

1. La continuidad del hueso pierde una parte importante de su aporte vascular.
2. La cubierta celular del hueso proporcionada por la capa más interna de periostio total o proporcionalmente removida.

Estos dos eventos invitan a que se dé una resorción inicial de la superficie del hueso, seguido por la deposición ósea para reparar la pérdida inicial.²⁴

²² C. García Ballesta. Op. Cit. Pág. 165-166

Fig. 6 J.O. Andreasen. *Manual de lesiones traumáticas dentarias*. Op. Cit. Pág.44

²³ J.O. Andreasen. *Textbook and color atlas of traumatic injuries to the teeth*. Blackwell. 4th edition. 2007. (Pág.75).

²⁴ Ibid. Pág.75.



2.9 Lesión del cemento

Cuando se produce una lesión del ligamento periodontal, la existencia de la hemorragia hace que aparezcan macrófagos y cementoblastos, que originan pequeñas áreas de reabsorción, que dependiendo de la intensidad y grado de la agresión facilitan o no la restauración posterior con neocemento.²⁵

Si existe una infección el proceso de reabsorción a nivel radicular condiciona la exposición de la dentina, si se presenta contaminación bacteriana de los túbulos dentinarios, facilita la contaminación del área de reabsorción por proliferación del tejido de granulación que empeorará el proceso.²⁶

La lesión del cemento se da frecuentemente en caso que existe una fractura de raíz. El nuevo cemento es encontrado en la dentina expuesta. Este proceso comienza aparentemente por la existencia de cementoblastos próximos al tejido perdido. El cemento es considerado como la llave para la reparación de tejidos duros.²⁷

2.10 Lesión del ligamento periodontal

El ligamento periodontal es un tejido conectivo especializado, que responde específicamente a las lesiones traumáticas. Formado microscópicamente por fibras extrínsecas colágenas dispuestas en haces de fibras principales o de Sharpey. En un recorrido desde el cemento hasta el hueso alveolar, la mayoría de las fibras atraviesan todo el espacio periodontal, ramificándose y creando una arquitectura en escalera. La vascularización proviene de las arterias dentarias, que emiten ramas para la parte apical del ligamento y del hueso antes de penetrar el foramen apical.

²⁵ C. García Ballesta. Op. Cit. Pág.8.

²⁶ C. García Ballesta. Op. Cit. Pág.8.

²⁷ J. O. Andreasen. *Pulp and periodontal tissue repair-regeneration or tissue metaplasia after trauma*. Dental Traumatology 2012; 28: 19-24.



Histológicamente está constituido por células mesenquimales indiferenciadas, y fibroblastos que envuelven a las fibras de Sharpey. Esta relación entre fibroblastos y fibras de Sharpey es importante para la rápida cicatrización del ligamento periodontal que la misión del fibroblasto es la formación, mantenimiento y remodelación de las células de éste.²⁸

La lesión del ligamento periodontal ante los diferentes traumatismos, como luxación lateral o intrusión se caracteriza por edema, hemorragia y rotura de fibras. El edema y hemorragia se producen al menor trauma como es en los casos de concusión o subluxación. En casos de luxación, la hemorragia que se produce puede originar zonas de presión condicionando áreas de reabsorción de la raíz.

La rotura de fibras del ligamento periodontal se produce fundamentalmente en casos de luxaciones y de avulsiones, comenzando la regeneración con la proliferación de fibroblastos y vasos sanguíneos a la semana, con fibras colágenas a las dos semanas, restableciéndose a las 8 semanas.

En traumas de menor grado como la contusión, se pueden producir áreas de necrosis del ligamento, el hueso y el cemento, que en el intento de reparación originan una anquilosis.

Si hay infecciones en el ligamento periodontal estas se producen por vía gingival directa, por los conductos laterales del conducto radicular o por el foramen apical. El proceso inflamatorio existente, que puede contener bacterias y toxinas, condiciona áreas de reabsorción en la raíz y en el hueso. Una hora después se observa una proliferación de fibroblastos, osteoblastos y cementoblastos, que alcanzan su máxima expresión a los dos o tres días. Los cementoblastos se normalizan a los veinticinco días, mientras que los fibroblastos y osteoblastos siguen proliferando hasta los treinta días.²⁹

²⁸ Ibid. Pág.127.

²⁹ C. García Ballesta. Op. Cit. Pág.8-9.



2.11 Lesión del hueso alveolar

El hueso alveolar es el que provee un medio de unión para los haces de fibras del ligamento periodontal, por lo que se le denomina hueso fascicular.

Los osteoclastos que revisten la pared alveolar, los espacios medulares y los conductos de Havers, son los responsables junto con los osteocitos, del proceso de remodelamiento óseo.

Morfológicamente, el osteoclasto es una célula gigante multinucleada, con numerosos lisosomas y alta polaridad, formado por la fusión de monocitos precursores. Una característica típica es su borde arrugado en la superficie ventral, constituido por invaginaciones de la membrana citoplasmática que le hacen adherirse a la superficie ósea. Su actividad está precisada por una serie de marcadores moleculares que le confiere función osteolítica.³⁰

Un traumatismo produce en el hueso una fractura con hemorragia y coagulación, delimitado por un precipitado fibroso. A los dos días comienza a proliferar un tejido de granulación, que reemplaza por completo al coágulo a los siete días. En la periferia comienza una proliferación de tejido fibroso que a los 20 días sustituye al tejido de granulación. Pero es a partir del séptimo día que comienza la neoformación ósea, observándose a los treinta y ocho días ocupación del área de la lesión por hueso inmaduro. A los dos o tres meses después se aprecian áreas de hueso maduro, que se completa aproximadamente a los cuatro meses.

La lesión del hueso alveolar que se produce en casos de luxación y avulsión, tiene una reparación dependiendo de la edad de paciente, mostrándose más rápida en pacientes jóvenes.³¹

³⁰ C. García Ballesta. Op. Cit. Pág. 128.

³¹ Ibid. Pág.9



La lesión producida por infección pulpar origina una inflamación aguda o crónica del periápice, y por lo tanto, del hueso. Si se produce una infección aguda como respuesta a la virulencia bacteriana y a complejos inmunes, se observan abundantes poliformonucleares neutrófilos que originan un absceso periapical, que va destruyendo el ligamento periodontal, advirtiéndose en la periferia una intensa actividad osteoclástica.

En los casos de inflamación crónica, el tejido de granulación proliferante origina una actividad osteoclástica en la periferia, debido a la acción de las toxinas bacterianas y a los mediadores de la inflamación, mientras que en el interior del hueso el tejido graso es sustituido por tejido fibroso.³²

Traumatismos sobre el hueso de sostén

- Conminución: comprensión de la cavidad alveolar. Esta circunstancia se presenta junto con la luxación intrusiva o una luxación lateral.
- Fractura de la pared alveolar: fractura limitada de la pared alveolar
- Fractura del proceso alveolar: fractura del proceso alveolar que puede o no afectar la cavidad alveolar.
- Fractura de la mandíbula o del maxilar: fractura que afecta a la base de la mandíbula o del maxilar superior y con frecuencia el proceso alveolar (fractura del maxilar); la fractura puede afectar la cavidad alveolar.³³

³² Ibid. Pág.9.

³³ Ibid. Pág. 17.



3. Lesión de tejidos duros y de la pulpa

La pulpa es un tejido conectivo laxo especializado constituido por células mesenquimáticas indeferenciadas, fibroblastos (segregan colágeno dentinario) y odontoblastos (células adyacentes a la dentina, que segregan dentina esclerótica o reparativa)

La vascularización e inervación de la pulpa (fibras mielínicas y amielínicas), consiste en múltiples nervios, arterias y venas de paredes delgadas que pasan a través del foramen apical. La cantidad de vasos que penetran el agujero apical, está relacionada con la madurez del diente, hallándose en menor cantidad en dientes con ápice cerrado. Los nervios son los responsables de la vasoconstricción/vasodilatación y la respuesta al estímulo doloroso, respondiendo ante un traumatismo con cambios adaptativos (regenerativos, inflamación y regulación hemodinámica)

La función del complejo pulpodentinario es múltiple. En dientes jóvenes, junto con la vaina epitelial de Hertwing, asegura el cierre apical. Posteriormente, la función se torna defensiva (formación de dentina) ante una lesión.³⁴

3.1 Infracción y fractura del esmalte

Infracción: Es una ruptura de los prismas de esmalte sin pérdida de estructura dentaria que se extiende desde la superficie del esmalte al límite amelodentinario.

Fractura del esmalte: Es la pérdida de la sustancia dentinaria limitada al esmalte (Fig.7)³⁵

³⁴ C. García Ballesta. Op. Cit. Pág. 124.

³⁵ J.O. Andreasen. *Manual de lesiones traumáticas dentarias*. Tercera edición Amolca 2012. (Pág. 28)

Las fracturas del esmalte son muy comunes, llegando a ser del 10,5% al 12,5 % de los traumas en los incisivos. Suelen ser consecuencia de impactos directos, pudiendo mostrarse con pérdida de la estructura dental o sin ella.

Las líneas de infracción siguen un patrón coronal, que depende de la dirección de la fuerza y de la localización del impacto de la pieza afectada aunque pasan desapercibidas. Pueden ser verticales, horizontales diagonales. La lesión se puede visualizar fácilmente por transiluminación aplicada en la cara palatina del diente.³⁶

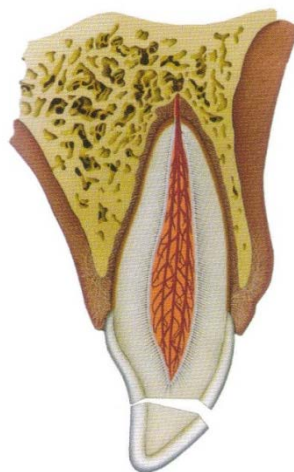


Fig. 7 Infracción del esmalte

Después de una fractura de esmalte y dentina, el potencial de invasión bacteriana hacia los túbulos dentinarios expuestos es un punto de preocupación. Estas bacterias son un factor etiológico para la reacción inflamatoria de la pulpa. Existen mecanismos de defensa activos en la pulpa para evitar la invasión bacteriana a través de un gradiente de presión hidrostática.³⁷

La severidad de esta respuesta está relacionada a la vascularidad pulpar, por ejemplo, si el aporte vasculonervioso ha sido o no comprometido por una luxación asociada.

Una circulación detenida o comprometida representa una situación óptima para la penetración de bacterias a través de los túbulos dentinarios hacia la pulpa.³⁸

³⁶ C. García Ballesta. Op. Cit. Pág. 58-59.

³⁷ Güngör HC, *A retrospective evaluation of crown-fractured permanent teeth treated in a pediatric dentistry clinic.* Dental Traumatology Volume 23, Issue 4, Article first published online: 22 MAY 2007

³⁸ J.O. Andreasen. *Manual de lesiones traumáticas dentarias.* Op. Cit. Pág. 28.

Las infracciones no suelen requerir tratamiento. Se colocan resinas sin carga en la línea de la fractura, o un composite fluido.

En cuanto a su pronóstico, el riesgo de necrosis pulpar es poco probable, se produce solo si está relacionado con otra lesión que afecte el ligamento periodontal (concusión, subluxación).³⁹

3.2 Fracción coronal no complicada

Es una fractura que afecta solamente al esmalte y dentina, pero sin exposición pulpar.

En la fractura no complicada de la corona se produce la exposición de miles de canalículos dentinarios por cada milímetro cuadrado que se pone en

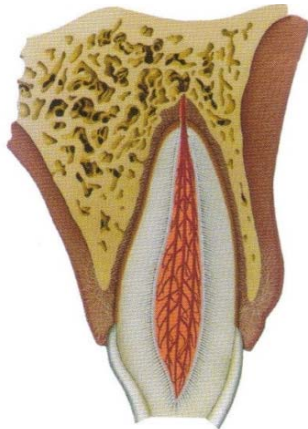


Fig. 8 Fracción coronal no complicada

contacto con el medio bucal constituyen la vía de entrada para bacterias y toxinas bacterianas que pueden alcanzar la pulpa, causando inflamación. En dientes permanentes jóvenes, el peligro es aun mayor debido en el aumento del diámetro de sus canalículos dentinarios.

Las reacciones inflamatorias o degenerativas de la pulpa van a depender de la distancia de la línea de la fractura a la pulpa, del tiempo transcurrido desde el traumatismo hasta el tratamiento, del diámetro de los túbulos dentinarios y de la posible asociación de la fractura con una lesión del ligamento periodontal.

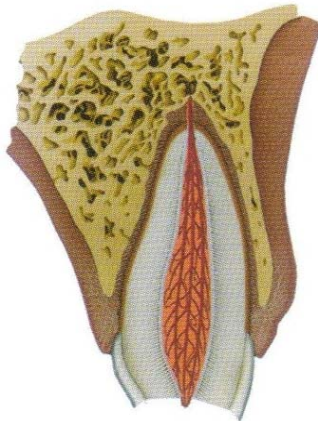
Por lo tanto en este tipo de lesiones es necesario restaurar el diente afectado lo antes posible para proteger y sellar los túbulos dentinarios.

³⁹ Ibid. Pág. 59.

Al evitar la irritación pulpar mediante el tratamiento de la dentina expuesta, se produce una capa de dentina reparadora que reemplaza el tejido dañado y devuelve la salud del diente. Cuando las exposiciones dentinarias próximas a la pulpa quedan sin protección durante un tiempo prolongado, la pulpa puede necrosarse y sufrir una decoloración de la corona. Esta necrosis está relacionada con la lesión contaminante del ligamento periodontal que ocasiona un daño a la circulación pulpar.⁴⁰

3.3 Fracción coronal complicada

Las fracturas complicadas de la corona afectan al esmalte, dentina y exposición pulpar al medio oral. Existe un punto de hemorragia que



corresponde a la parte expuesta de la pulpa seguida de la respuesta inflamatoria superficial a causa del contacto que hay con bacterias y productos de degradación; se produce una coagulación y en días posteriores aparecen cambios destructivos (formación de abscesos o necrosis) o proliferativos (hiperplasia pulpar).

El tratamiento de elección para este tipo de fracturas debe ser la formación de un tejido duro que conserve la pulpa viva libre de inflamación. Por lo cual se realizara un recubrimiento pulpar directo o pulpotomía parcial con

Fig. 9 Fracción coronal complicada

hidróxido de calcio, para conservar la pulpa viva en caso de que el cierre apical no se haya completado y pueda terminar su formación y desarrollar un ápice con construcción en la proximidad de la dentina con el cemento (apicogénesis).

⁴⁰ C. García Ballesta. Op. Cit. Pág. 81-82

Fig. 8 J.O. Andreasen. *Manual de lesiones traumáticas dentarias*. Op. Cit. Pág.29



Cuando estos tratamientos no pueden realizarse debemos extraer la pulpa y realizar una inducción apical (apicoformación) en el caso de los dientes con ápice abierto u obturar el conducto con gutapercha en dientes que ya concluyeron su desarrollo apical.⁴¹

En dentición primaria, se trata de conservar el diente hasta su exfoliación fisiológica, siempre y cuando no implique riesgo de alteración directa o indirecta sobre el diente permanente en formación.⁴²

Las probabilidades de contaminación pulpar del diente primario nos conduce a la realización de un tratamiento pulpar (pulpotomía, pulpectomía) y la conveniente restauración de la anatomía y función dentaria, el material restaurador debe garantizar un buen sellado completo del procedimiento terapéutico pulpar, de forma que impida la contaminación bacteriana posterior y con ello el fracaso del procedimiento.⁴³

3.4 Fracturas corono-radiculares

Las fracturas corono-radiculares se definen como aquellas fracturas que afectan al esmalte, la dentina y el cemento. Su línea de fractura puede ser oblicua en bisel o vertical y en su trayecto puede comprometer a la pulpa, dividiéndose dependiendo de la posible afectación pulpar en:

- Fracturas corono-radiculares no complicadas
- Fracturas radiculares

⁴¹ C. García Ballesta. Op. Cit. Pág.82-85.

⁴² Ibid. Pág. 277.

3.5 Fractura corona-raíz no complicada

Fractura que expone al esmalte, dentina, cemento, pero no expone la pulpa. La presencia de este tipo de patología traumática en dentición primaria es muy escasa variando de entre 1% y 3% y 5% en dentición permanente.⁴⁴

El problema principal de esta fractura radica en la invasión por la pérdida de estructura dentaria, del espacio periodontal, y las percusiones que ello supone de cara a la completa y correcta restauración de los tejidos implicados. Es imprescindible valorar la amplitud de la pérdida de la inserción a nivel del periodonto del niño, y calcular la altura real de la misma.

Las pruebas diagnósticas radiológicas intraorales son importantes para poder interpretar los daños corono-radiculares sobre todo si se ha provocado un desplazamiento de los fragmentos.

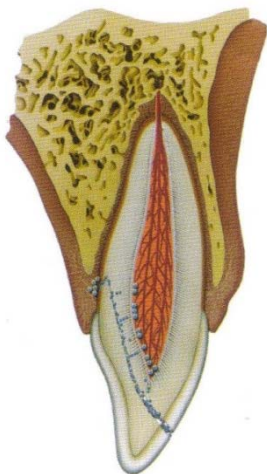


Fig.10 Fractura corona-raíz no complicada

En dentición permanente las fracturas corono-radiculares casi siempre se produce una exposición pulpar, por lo tanto la cavidad oral, se pone en comunicación con la pulpa y con el ligamento periodontal, causando cambios histológicos tanto en el tejido pulpar como en el ligamento periodontal.

En el lugar de la exposición de la pulpa aparecerá hemorragia seguida de una inflamación pulpar aguda que irá colonizándose posteriormente por bacterias.

En fracturas no tratadas, más tarde puede aparecer una proliferación del epitelio de revestimiento en el tejido pulpar.

⁴⁴ Ibid. Pág. 101.

Fig.10 J.O. Andreassen. *Manual de lesiones traumáticas dentarias*. Op. Cit. 29.



El diagnóstico clínico de este tipo de lesiones es sencillo cuando hay movilidad y dolor en la masticación. Sin embargo, cuando la línea de la fractura es muy alta y la corona se conserva en su posición en la zona lingual gracias a las fibras del ligamento periodontal, puede que no exista ninguno de estos síntomas clínicos, dificultando el diagnóstico inmediato de estas lesiones. Cuando se identifica la línea de la fractura principal, siempre debemos continuar con la exploración buscando líneas de fractura secundarias que pueden pasar desapercibidas al estar totalmente unidas por las fibras del ligamento periodontal. Es recomendable realizar un sondeo periodontal para verificar la profundidad de la línea de la fractura.

En cuanto a su tratamiento la mayor parte de los dientes que han sufrido fractura corono-radiculares, pueden conservarse, el tratamiento debe realizarse lo antes posible, ya que al estar comunicada la cavidad oral con la pulpa o con el ligamento periodontal, se producen rápidamente cambios histológicos en estas zonas que con llevan a una inflamación aguda cerca de la línea de la fractura.

Cuando se habla del tratamiento es muy importante tomar en cuenta el ancho biológico del diente, dependiendo de la profundidad de la fractura, se establecen diferentes procedimientos terapéuticos para restaurar el diente, evitando que invadan el ancho biológico de unión y así descartar futuras complicaciones.⁴⁵

⁴⁵ C. García Ballesta. Op. Cit. Pág. 102-103.

3.6 Fractura radicular

Las fracturas radiculares son poco comunes en el trauma dental, el 7% se presenta en dientes permanentes.⁴⁶

La fractura radicular involucra dentina, cemento y pulpa. Además puede ser clasificada con respecto al desplazamiento del fragmento coronario. Clínicamente el diente parece elongado y por lo general está desplazado hacia palatino. Puede aparecer decoloración transitoria de la corona (rojo o gris). Radiográficamente se observa una línea radiolúcida que separa la raíz en dos fragmentos.

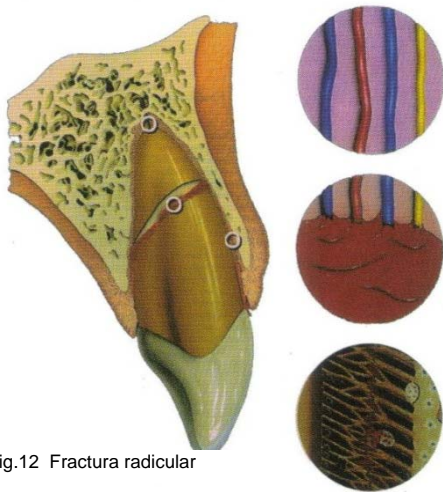


Fig.12 Fractura radicular

El fragmento apical siempre permanece *in situ* mientras que el fragmento de la corona se observa desplazado. Este tipo de lesiones representa un daño complejo al ligamento periodontal, pulpa, dentina y cemento. La lesión al segmento coronario puede ser considerada como una luxación con trauma resultante al ligamento periodontal y al aporte vasculonervioso de la pulpa coronaria.

El fragmento apical aparece sin lesión alguna. Para facilitar su cicatrización, es esencial una óptima reposición. La ferulización semirrígida por cuatro semanas parece ser suficiente para una adecuada cicatrización. En los casos donde la fractura esté localizada a nivel cervical se puede indicar un periodo mayor de ferulización (cuatro meses).

⁴⁶ T. Rintaro. Conservative treatment for root fracture located very close to gingiva. Dental Traumatology. 21: 111–114, April 2005.



En casos de fractura radicular con luxación asociada el fragmento coronario desplazado debe ser reposicionado cuidadosamente, después se debe realizar un control radiográfico y monitorear la cicatrización por al menos 1 año para determinar el estado pulpar.⁴⁷

En dentición primaria las fracturas radiculares con mínimo desplazamiento del fragmento coronario pueden dejarse sin tratamiento y las raíces se reabsorben en el tiempo esperado. Si el fragmento coronario se encuentra desplazado, se extrae sólo esa porción. El fragmento apical se puede dejar para su reabsorción fisiológica.

Los fragmentos coronarios desplazados pueden reposicionarse. Sin embargo, la ferulización generalmente no es posible ni necesaria. Si ocurre la necrosis pulpar, el fragmento coronario debe ser extraído mientras que el fragmento apical se deja para que se reabsorba fisiológicamente. La erupción del diente permanente no se verá afectada.⁴⁸

Los principios de tratamiento de las fracturas radiculares de los dientes permanentes son la reducción del fragmento coronal desplazada y la inmovilización firme. Las fracturas radiculares en el margen cervical tienen un pronóstico muy pobre, en el caso de ambas denticiones. En dientes permanentes la extracción del fragmento coronal ha sido propuesta, antes de pensar en la intervención quirúrgica o la extrusión del fragmento apical con ortodoncia.⁴⁹

⁴⁷ J.O. Andreasen. *Manual de lesiones traumáticas dentarias*. Op. Cit. Pág. 34

⁴⁸ Ibid. Pág. 55

⁴⁹ T. Rintaro. Op. Cit.



Los eventos de cicatrización después de una fractura radicular pueden dividirse en tres grupos;

- Cicatrización por tejido duro: la dentina formadora por los odontoblastos y el nuevo cemento formado desde el periodonto que invade la línea de fractura sellan brecha de la fractura.
- Cicatrización por tejido conectivo: donde las células del ligamento periodontal invaden por completo la brecha de la fractura incluyendo los dos fragmentos separados.
- Interposición de tejido de granulación: ocurre cuando la pulpa coronaria necrótica se infecta por invasión bacteriana proveniente de la ruptura del ligamento periodontal. Entonces se forma tejido de granulación entre los dos fragmentos como una respuesta al conducto radicular coronado infectado.⁵⁰

3.7 Lesión del esmalte

El esmalte dental es incapaz de una auto-reparación cuando se presentan lesiones traumáticas, debido a las características histológicas del tejido.⁵¹

3.8 Lesión de la dentina

Un traumatismo puede originar una exposición de los túbulos dentinarios, lo que facilita la invasión bacteriana y la contaminación e inflamación pulpar posterior. En ocasiones, después de un traumatismo se puede observar la absorción radicular externa, con una mayor incidencia a nivel cervical.⁵²

⁵⁰ J.O. Andreasen. *Manual de lesiones traumáticas dentarias*. Op. Cit. Pág. 35.

⁵¹ George T. *Dental Pulp and Dentin Tissue Engineering and Regeneration Advancement and Challenge*. National institutes of health. 3: 788–800. 2012 February 28.

⁵² C. García Ballesta. Op. Cit. Pág. 8.



Según sea el grado de afección dentinario, se verá comprometida la capa de dentinoblastos, dando lugar a la muerte celular con la formación de tractos muertos, dentina esclerótica y secundaria reparativa o terciaria.

En una lesión por infección, la exposición directa de los túbulos dentinarios al medio bucal después de una fractura, facilita la penetración de microorganismos, que pueden hacer más susceptible al diente a un proceso carioso, o una infección directa del tejido pulpar, a través de los túbulos.⁵³

3.9 Lesión de la pulpa

La invasión bacteriana que se produce directamente por una exposición a través de los túbulos dentinarios, condiciona a una repuesta al tejido pulpar que intenta neutralizar o controlar a los microorganismos y a las toxinas bacterianas. Esto origina una respuesta inflamatoria que puede producir una curación del tejido pulpar dañado.

Cuando hay una exposición directa de la pulpa, con pérdida de la capa de dentinoblastos, es a partir de células escamosas perivasculares existentes en la pulpa, a partir de las que se origina la nueva capa de dentinoblastos una vez empleado el tratamiento adecuado.

En algunas lesiones traumáticas, se puede producir una lesión de grado variable del paquete vasculonervioso, que puede llegar a la ruptura total, originando isquemia del tejido pulpar y como consecuencia una necrosis pulpar por coagulación parcial o total de la pulpa.⁵⁴

⁵³ C. García Ballesta. Op. Cit. Pág. 8.

⁵⁴ Ibid. Pág. 8.



En los casos de dientes reimplantados inmediatamente después de la avulsión, se ha comprobado que existe una revascularización apical a los cuatro días, posteriores al trauma y es completada aproximadamente a las tres semanas. De acuerdo con esto la formación de la dentina se acelera, llegando a obliterar la cámara pulpar y conductos radiculares.

Dependiendo del número de virulencia de las bacterias se observa una inflamación aguda crónica o una necrosis pulpar cualitativa, parcial o total.⁵⁵

Las lesiones ocasionadas por las bacterias, se pueden originar debido a un grupo restringido de especies. Cuando la dentina pulpar es expuesta, bacterias pueden ser la causa de infección e inflamación pulpar. El metabolismo y otros productos químicos de la bacteria son los responsables de las reacciones inflamatorias, desintegración e infección del espacio pulpar. Si la infección crónica en el conducto radicular persiste, se puede dar una pérdida ósea.

Como ya se ha mencionado, todas las bacterias en contacto con la cavidad bucal, tienen la oportunidad de invadir el espacio del conducto radicular. Sin embargo solo un grupo limitado de especies bacterianas han sido identificadas en conductos infectados. En estudios se ha reportado que las bacterias predominantes son las anaerobias, tales como *Enterococcus faecalis* y *Candida albicans*.⁵⁶

⁵⁵ Ibid. Pág. 8.

⁵⁶ Baumotte K. *Microbiologic endodontic status of young traumatized tooth*. Dental Traumatology 2011; 27: 438–441



4. Complicaciones de la cicatrización

4.1 Complicaciones de la cicatrización periodontal

4.1.1 Reabsorción por reparación: Este tipo de reabsorción representa una respuesta cicatricial a una lesión localizada en ligamento periodontal, que afecta a las células adyacentes a la superficie radicular. La lesión en donde ocurre una reabsorción asociada a reparación es en la concusión y luxación lateral.

Puede ocurrir después de una intrusión y reimplante, afectando toda la superficie radicular, y en fracturas radiculares donde se observa próximo a la línea de la fractura. La reabsorción asociada a reparación se identifica típicamente después de 4 semanas de ocurrida la lesión (Fig.12 A).

4.1.2 Reabsorción por infección: Representa una lesión combinada de pulpa y ligamento periodontal, en donde las bacterias localizadas en el conducto radicular y túbulos dentinarios desencadenan una actividad osteoclástica sobre la superficie radicular.

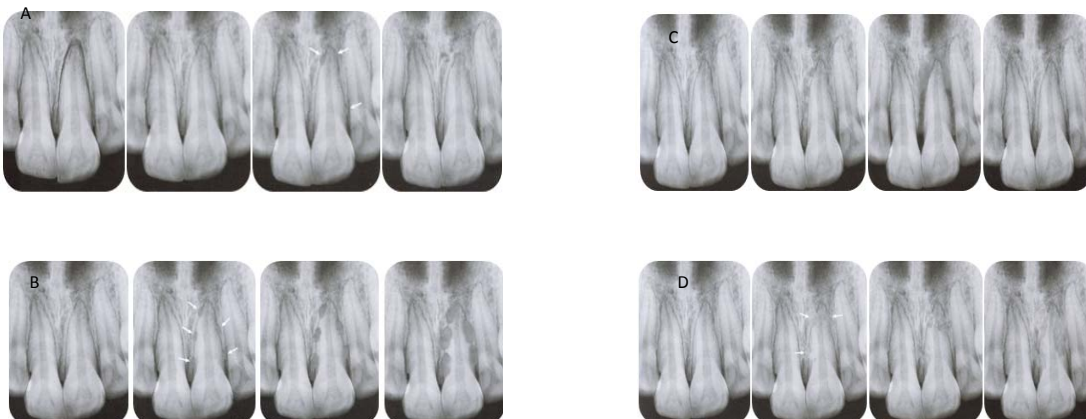
Este tipo de reabsorción puede afectar toda la superficie radicular y en especial después de una intrusión y en dientes reimplantados. La reabsorción asociada a la infección se diagnostica de 2-4 semanas después de la lesión. Este tipo de reabsorción es un proceso rápido, que puede culminar con la reabsorción completa de la raíz dentro de un mes, en dientes permanentes inmaduros (Fig.12 B).⁵⁷

⁵⁷ J.O. Andreasen. *Manual de Lesiones Traumáticas Dentarias*. Op. Cit. Pág. 24.

4.1.3 Anquilosis asociada a la reabsorción: Este tipo de reabsorción ocurre como respuesta a un daño extenso a la capa más interna del ligamento periodontal. Debido a que predomina una respuesta cicatricial de la pared alveolar, y se da una anquilosis.

A consecuencia del remodelado óseo, la estructura radicular es sustituida gradualmente por hueso. La anquilosis ocurre frecuentemente después de intrusiones y reimplante de dientes avulsionados. Por lo general puede ser diagnosticada radiográficamente después de dos meses ocurrida la lesión, pero clínicamente después de un mes (Fig. 12 C)

4.1.4 Trastorno marginal transitorio: Existe un daño extenso sobre las paredes óseas del alvéolo. Esta situación puede ocurrir después de luxación lateral e intrusión. Puede observarse radiográficamente como reabsorción de la lámina dura y clínicamente como tejido de granulación en la zona gingival. Después de 1 mes este proceso se resuelve con reformación posterior de hueso alveolar (Fig.12 D).⁵⁸



⁵⁸ Ibid. Pág. 25.



4.2 Complicaciones de la cicatrización pulpar

4.2.1. Revascularización pulpar/necrosis: Después de una lesión, la pulpa puede ser seccionada a nivel del foramen apical o cerca de él, con la consiguiente afección de las células que la componen. Histológicamente en primer lugar ocurre un edema pulpar y hemorragia perivascular apical. Posteriormente, se desorganiza la capa odontoblástica con una picnosis fibroblástica, después de una semana, hay evidencia histológica de necrosis, desapareciendo los odontoblastos y los componentes celulares del estroma. Los dientes inmaduros pueden mostrar necrosis de la zona coronal, con vitalidad de la pulpa localizada más apical. Los procesos de cicatrización comienzan apicalmente por crecimiento hacia el interior del conducto de tejido conectivo vascular, que desplaza gradualmente la pulpa necrótica y la sustituye por células mesenquimales y capilares en proliferación. Este proceso va a una velocidad de 0,5 mm por día, concluyendo a la cuarta a quinta semana. La probabilidad de que ocurra una revascularización pulpar depende de varios factores:

1. Estado de desarrollo radicular: Es el factor más importante. En las avulsiones, la probabilidad de que se revascularice es mayor en dientes con ápice abierto (más de 1 mm) que en dientes maduros (ápice menor de 0,5 mm)
2. Tipo de luxación: Entre más se desplace el diente, habrá mayores probabilidades de necrosis. La frecuencia después de la luxación varía, según los estudios de 15-59%.
3. Posibilidad de infección: Si los gérmenes logran acceder a la pulpa seccionada, la revascularización es imposible por: manipulación y contaminación extraoral, dentina expuesta y surco gingival con hemorragia.⁵⁹

⁵⁹ C. García Ballesta. Op. Cit. Pág.124-125.



La infección de la pulpa necrosada sucede en un plazo de tres semanas aproximadamente y puede persistir mucho tiempo sin infectarse. A veces los pacientes con necrosis son asintomáticos.

4. Tardanza en recibir el tratamiento. Se considera que en la concusión, subluxación, luxación lateral y extrusiva, un retraso superior a veinticuatro horas en recibir tratamiento, es un factor importante para que se mantenga la necrosis pulpar. En la avulsión es de sesenta minutos.⁶⁰

4.2.2 Cicatrización pulpar: Después de una luxación puede presentarse interrupción parcial o total del aporte vasculonervioso a la pulpa a nivel apical. En estos casos, aún es posible mantener una circulación reducida en toda la pulpa, con una reconstitución vasculonerviosa completa al cabo de algunas semanas. En casos de ruptura total del aporte vasculonervioso, se producirá una revascularización gradual en sentido apicocoronario a una velocidad de crecimientos de vasos sanguíneos hacia el interior del conducto aproximadamente de 0,5mm por día. Los signos de una revascularización exitosa son el estrechamiento del conducto radicular y una prueba de sensibilidad pulpar positiva, que por lo general se manifestarán después de 2-3 meses (Fig.13).⁶¹

4.2.3 Obliteración del conducto radicular: En casos en donde la lesión compromete el aporte vasculonervioso de la pulpa, la cicatrización implica la revascularización y la reinervación del tejido pulpar isquémico. Si este proceso resulta, se dará un proceso de deposición de tejido duro a lo largo de las paredes del conducto a un paso acelerado.⁶²

⁶⁰ Ibid. Pág. 125.

⁶¹ J.O. Andreasen. *Manual de lesiones traumáticas dentarias*. Op. Cit. 22.

⁶² Ibid. Pág. 22.

Este tipo de respuesta pulpar es frecuente en todos los tipos de luxación que involucren desplazamiento, especialmente en dientes permanentes jóvenes con formación radicular incompleta. En el transcurso de un año puede observarse un conducto radicular casi totalmente obliterado (Fig.14).

4.2.4 Trastorno apical transitorio: Cuando la lesión ha resultado en ruptura del aporte vasculonervioso a la pulpa y el foramen apical es estrecho, el proceso de revascularización también comprometerá actividad osteoclástica en la base del alvéolo y el foramen apical con la finalidad de crear espacio para el crecimiento del nuevo tejido al interior del conducto.

Este proceso es transitorio; y cuando se completa la revascularización, el área radiolúcida desaparecerá. Este proceso es por lo general observado 2-12 meses posteriores a la lesión y normalmente involucra a dientes permanentes jóvenes con luxación extrusiva lateral (Fig.15).⁶³

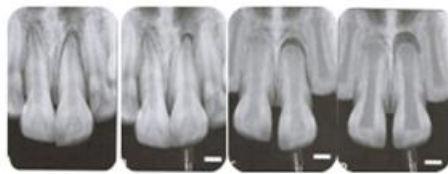


Fig. 13. Cicatrización pulpar

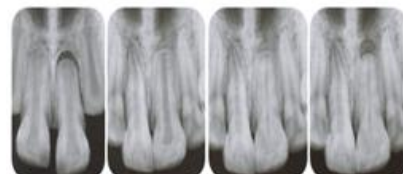


Fig. 14. Obliteración del conducto radicular.

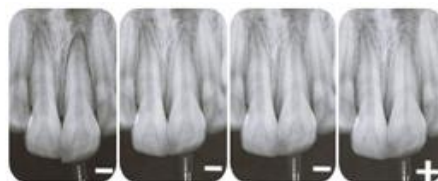

Fig.13 necrosis pulpar

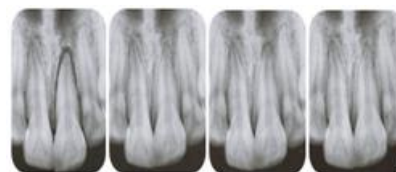

Fig.15. Trastorno apical transitorio

⁶³ Ibid. Pág. 23.

Fig.13 Ibid. Pág. 22.

Fig. 14, 15 Ibid. Pág. 23.

5. Fisiopatología y consecuencias del trauma dentario

5.1 Lesión por separación: Una lesión traumática dentaria representa la transmisión aguda de energía a un diente y a sus tejidos de soporte, que resulta en fractura y/o desplazamiento del diente y/o separación o compresión de los tejidos de soporte (encía, ligamento periodontal y hueso). La mayor parte del daño sobre los tejidos de soporte consiste en la ruptura de estructuras intercelulares (colágeno y sustancia intercelular), con daño limitado a las células en el área del trauma. Esto implica que la cicatrización puede derivar de sistemas celulares existentes con mínimo retraso (Fig.16).

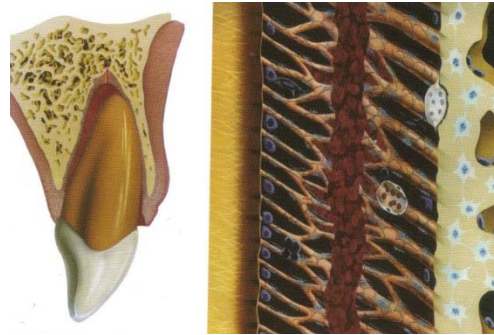


Fig.16. Lesión por separación.

5.2 Lesión por compresión A diferencia de las lesiones por separación, en una lesión comprensiva (luxación lateral y luxación intrusiva), hay un daño extenso a ambos sistemas, tanto celular como intercelular; en consecuencia,

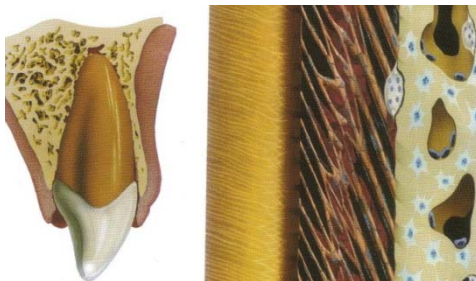


Fig. 17. Lesión por compresión.

el tejido dañado debe ser removido por macrófagos y/u osteoclastos antes de que el tejido traumatizado pueda ser reparado. En este tipo de lesión, el proceso de cicatrización toma varias semanas como se evidencia en el periodo de ferulización recomendado (Fig.17).⁶⁴

⁶⁴ J.O. Andreasen. *Manual de Lesiones Traumáticas Dentarias*. Op. Cit. Pág. 10. Fig.16,17. bid. Pág. 10.



5.3 Eventos de la cicatrización

Eventos tempranos. Los eventos que ocurren inmediatamente después del trauma incluyen la hemorragia del producto de la ruptura de los vasos sanguíneos, seguidos por la coagulación. Las plaquetas desempeñan un papel significativo en el coágulo, no solo en la transformación del fibrinógeno en fibrina, sino también debido a su contenido de factores de crecimiento, los cuales inician el proceso de cicatrización. Posteriormente, ocurre la llegada de leucocitos, neutrófilos y macrófagos.

El primer tipo de células está encargada de la infección, mientras que las segundas limpian el área de tejido dañando y cuerpos extraños, ayudando a los leucocitos neutrófilos en defenderse contra o combatir la colonización microbiana, y finalmente en intervenir sobre el rol de las plaquetas en dirigir los eventos de cicatrización.

Eventos tardíos. Los eventos relacionados con la cicatrización comprenden la revascularización del tejido isquémico, y la formación de nuevo tejido en el caso que haya sido perdido. En ambas instancias la cicatrización ocurre por un movimiento coordinado de células hacia la zona afectada, en donde los macrófagos constituyen el frente de cicatrización, seguidos de las células endoteliales y fibroblastos. Las asas vasculares se forman en un estroma de tejido dominado por colágeno inmaduro (tipo III) y por proliferación de fibroblastos. Estas células envían señales químicas liberadas por las células involucradas y por tejido circundante. Este fenómeno ha sido descrito como el módulo cicatricial. Y parece avanzar en la pulpa y el periodonto con una velocidad de aproximadamente de 0,5mm por día.⁶⁵

⁶⁵ J.O. Andreasen. *Manual de Lesiones Traumáticas Dentarias*. Op. Cit. Pág. 11.



Ligamento Periodontal (LP): después de 1 semana, la formación de nuevo colágeno empieza a unir las fibras dañadas del LP, que lleva a la consolidación inicial de un diente luxado o reimplantado. Después de dos semanas, la reparación de las fibras principales está tan avanzada que se ha logrado recuperar aproximadamente dos tercios de la resistencia mecánica del LP.

PULPA: en dientes luxados con un aporte vascular fue dañando, el crecimiento interno de nuevos vasos sanguíneos hacia la pulpa se inicia 4 días después de la lesión y avanza con una velocidad aproximada de 0,5 mm por día en dientes con ápices abiertos. La revascularización se ve considerablemente influenciada por el tamaño de la interfase pulpoperiodontal (diámetro del foramen apical), siendo completa y predecible en dientes con ápices abiertos (>1,0mm) y rara en dientes con un foramen apical estrecho (<0,5mm). El factor más significativo que puede detener el proceso de revascularización, parece ser la colonización bacteriana en el tejido pulpar isquémico. El origen de estas bacterias puede ser la invasión desde los túbulos dentinarios por una fractura coronaria, o invasión a lo largo del coágulo sanguíneo en el LP dañado. Finalmente, las bacterias también pueden llegar a la zona afectada mediante la circulación sanguínea (anacoresis). De esta manera, se ha observado que el proceso de revascularización con sus brotes endoteliales es a menudo incontinente, permitiendo que los elementos corpusculares, como eritrocitos y bacterias, salgan del torrente sanguíneo.

En las luxaciones complicadas con comprensión u otro daño del LP (desección después de la avulsión) puede ocurrir una secuela complicada, la cual resulta en reabsorción radicular.⁶⁶

⁶⁶ J.O. Andreasen. *Manual de Lesiones Traumáticas Dentarias*. Op. Cit. Pág. 11.



Estos procesos suceden debido a la pérdida de la capa protectora de cementoblastos y los restos epiteliales de Malassez a lo largo de la superficie radicular, causada por los eventos traumáticos. Cuando éstas capas celulares desaparecen, los osteoclastos y macrófagos tienen acceso libre para remover el LP dañado y el cemento en la superficie radicular.

Los nuevos eventos son posteriormente determinados por tres factores:

- Eventual exposición de los túbulos dentinarios.
- Condición de la pulpa, ya sea que se encuentre isquémica y estéril o necrótica infectada.
- Presencia de cementoblastos vitales adyacentes.⁶⁷

5.4 Reabsorción asociada a infección.

En el caso de que la reabsorción inicial penetre el cemento y exponga los túbulos dentinarios, las toxinas de bacterias presentes en los túbulos dentinarios y/o en el conducto radicular infectado pueden difundir por los túbulos expuestos hacia el LP, esto resulta en la continuación del proceso osteoclástico y en una infección asociada en el LP llevando a una reabsorción a la lámina dura y del hueso adyacente junto con la reabsorción de la estructura dentinaria (Fig. 18B). Este proceso es generalmente progresivo hasta que el conducto radicular se someta a una terapia pulpar. Si se eliminan las bacterias presentes en el conducto y/o tubulos dentinarios con un apropiado tratamiento, se detendrá el proceso de reabsorción. El defecto producto de la reabsorción será entonces rellenado con el cemento o hueso, dependiendo del tipo de tejido vital que se encuentre próximo al sitio de reabsorción (LP o tejido derivado de la médula ósea).⁶⁸

⁶⁷ J.O. Andreasen. *Manual de Lesiones Traumáticas Dentarias*. Op. Cit. Pág. 11

⁶⁸ Ibid. Pág. 12.



5.5 Reabsorción asociada a reparación (superficial)

En casos de daño a la capa del LP más cercana al cemento, la zona sería reabsorbida por macrófagos y osteoclastos, resultando en una cavidad con forma de platillo en la superficie radicular. Cuando ésta cavidad no entra en contacto con los túbulos dentinarios y la capa adyacente de cementoblastos está intacta, esta cavidad de reabsorción se repara con nuevo cemento e inserción de nuevas fibras de Sharpey. El ancho del ligamento resultante es normal y sigue el contorno del defecto (Fig. 18B).

5.6 Reabsorción asociada a anquilosis (reemplazo)

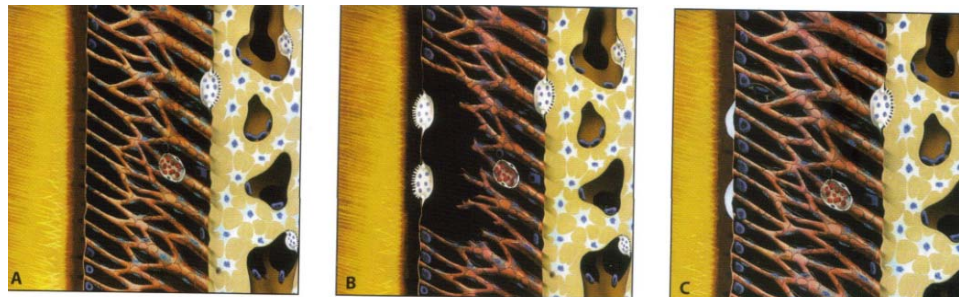
En casos de extenso daño a la capa más interna del LP, habrá competitividad por los eventos de reparación, a través de los cuales la cicatriz a apartir de la pared alveolar (creando hueso a partir de las células derivadas de la médula ósea) y la cicatrización del LP adyacente próximo a la superficie radicular (creando cemento y fibras de Sharpey) ocurrirán simultáneamente (Fig.18C).

En casos de lesiones moderadas (1 a 4 mm²), se genera una anquilosis inicial. Esta puede ser sustituida posteriormente por nuevo cemento y LP, si se permite movilidad funcional mediante el uso de una férula semirrígida o sin ferulización (anquilosis transitoria). De esta forma puede ocurrir la reabsorción de la zona de anquilosis inicial. En lesiones más extensas (> 4 mm²) ocurre anquilosis transitoria progresiva. Esto conduce a que el diente pase a formar parte integral del sistema de remodelación ósea. El proceso completo incluye reabsorción osteoclástica dependiendo del desarrollo de remodelado óseo, reabsorción inducida por la hormona paratiroidea, remodelado por función y reabsorción debido a bacterias presentes en el área gingival y/o en el conducto radicular.⁶⁹


⁶⁹ Ibid. Pág. 13.

Todos estos procesos son muy activos en niños y llevan a una infraoclusión gradual y detención del desarrollo del proceso alveolar. En niños, esta combinación de procesos en un periodo de 1 a 5 años.

En individuos mayores, la reabsorción por reemplazo es significativamente más lenta y con frecuencia permite que el diente permanezca en función por periodos mayores de tiempo (de 5 a 20 años).



A. Reabsorción asociada a infección.



B. Reabsorción asociada a reparación (superficial)

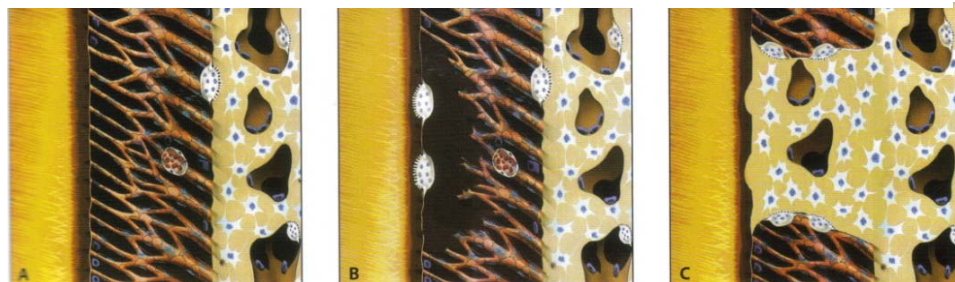

Fig.18 C. Reabsorción asociada a anquilosis (reemplazo)



5.7 Trastorno óseo marginal y apical

En situaciones donde ocurre compresión del LP (luxación lateral e intrusión), la remoción del tejido dañado por acción de los macrófagos/osteoclastos previo a la cicatrización periodontal trae con frecuencia como resultado un *trastorno marginal transitorio* que se manifiesta por la formación de tejido de granulación gingival en el sitio de la compresión y un trastorno radiográfico transitorio de la lámina dura del sitio afectado. Después de 2-3 meses, el periodonto generalmente estará regenerado. Igualmente, en la región apical puede ocurrir un *trastorno apical transitorio* en dientes con ápices cerrados en casos donde la cicatrización pulpar ocurre después de lesiones de luxación (extrusión, luxación lateral). Bajo éstas circunstancias, radiográficamente se puede observar una radiolucidez transitoria como respuesta al crecimiento interno de nuevo tejido al conducto radicular.

5.8 Trastorno marginal permanente

Las causas del trastorno marginal permanente son las mismas descritas para el trastorno marginal transitorio. Sin embargo, el proceso de cicatrización puede ser detenido por acción de infección o del tamaño inicial de la lesión. En algunos casos puede observarse después de luxaciones laterales, avulsión, intrusión, fractura alveolar y fracturas mandibulares.⁷⁰

⁷⁰ J.O. Andreasen. *Manual de Lesiones Traumáticas Dentarias*. Op. Cit. Pág. 13



5.9 Efecto del tratamiento en la cicatrización después de luxación y reimplante post avulsión

A continuación se describen los efectos que se presentan, después de establecer el plan de tratamiento (ferulización, reposición o antibioticoterapia) para luxación o avulsión dental, así como las secuelas en el ligamento periodontal y la pulpa.

5.9.1 Efecto de la reposición

Dependiendo de la fuerza requerida para reposicionar un diente desplazado, en menor o mayor grado se transmitirá un trauma adicional al periodonto y la pulpa. Aparte de la necesidad de reposicionar el diente con fines funcionales y estéticos, este efecto negativo debe ser valorado teniendo en cuenta los posibles beneficios en el proceso de cicatrización posterior con la aproximación de las superficies lesionadas.

LP. Reposición incompleta – a diferencia de la completa- lleva a un ligero retardo (aprox. 2 semanas) en el proceso de cicatrización. Sin embargo, el resultado final para el LP es el mismo. Si parte de la superficie radicular resulta expuesta a la saliva (p. ej., luxación extrusiva), ocurrirá una pérdida de inserción en esa zona en particular a menos que se lleve a cabo una completa reposición (Fig.19A). En luxación lateral, se desconoce el valor de la reposición (Fig.19B).

Especialmente en aquellos casos en donde sería necesario reposicionar con fuerza, se debe considerar la reposición espontánea (en pacientes jóvenes) o la reposición ortodóncica. Sin embargo la demanda de la oclusión y estética por lo general requieren inmediata reposición aún en estos casos.⁷¹

⁷¹ J.O. Andreasen. *Manual de Lesiones Traumáticas Dentarias*. Op. Cit. Pág. 14.

Después de intrusión de dientes permanentes, la reerupción espontánea normalmente sólo puede esperarse en dientes con formación radicular incompleta (Fig.19C).

En dientes con formación radicular completa es probable que se prefiera la reposición ortodóncica por sobre la reposición inmediata, con el fin de mejorar la cicatrización ósea marginal (Fig.19D).

Pulpa. Una reposición óptima conduce a una revascularización pulpar más rápida y predecible. Además, si no se ha completado la formación radicular, hay una buena posibilidad de sobrevida de la vaina epitelial y por ende una óptima probabilidad de continuación del desarrollo radicular.

En fracturas radiculares, una reposición óptima parece favorecer la cicatrización entre los fragmentos con tejido duro (dentina y cemento) y reducir la posibilidad de necrosis pulpar.⁷²

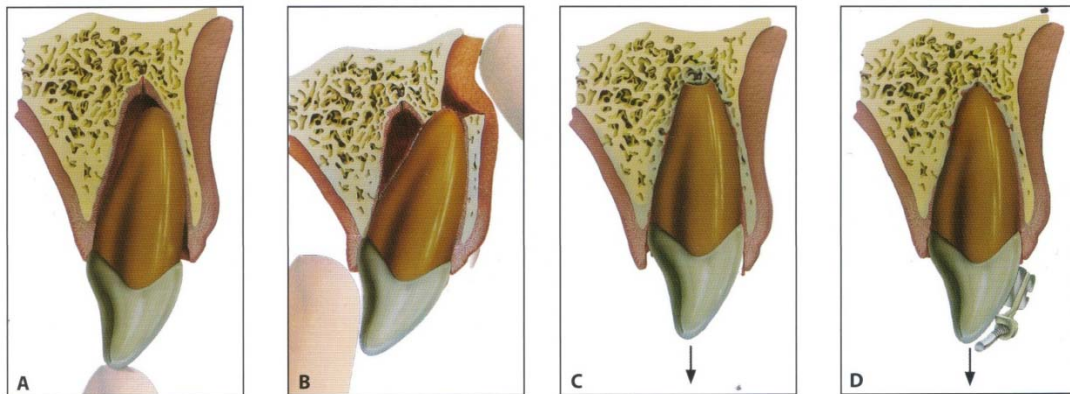


Fig. 19 Efecto de la reposición.

⁷² J.O. Andreasen. *Manual de Lesiones Traumáticas Dentarias*. Op. Cit. Pág. 15.
Fig. 19 Ibid. Pág. 14.



5.9.2 Efecto de la ferulización

LP: En casos de una ruptura no complicada del LP (por ejemplo luxación extrusiva), la ferulización rígida no promueve la cicatrización. Actualmente se cree que la colocación de una férula flexible es recomendable para promover la cicatrización periodontal, debido a que la circulación vascular del LP será óptima. En casos donde se presenta la muerte celular masiva en el LP (por ejemplo dientes avulsionados), una ferulización rígida prolongada puede conducir a sitios de anquilosis, formados inicialmente a lo largo de la superficie radicular. En estos casos, se recomienda usar una férula semirrígida por un periodo de 1 a 2 semanas.

Pulpa: la ferulización rígida hace que el proceso de revascularización pulpar sea lento. Se prefiere utilizar una férula flexible.⁷³

5.9.3 Efecto de los antibióticos

Existen pruebas limitadas para el uso de antibióticos sistémicos en el manejo de las luxaciones y no hay evidencia de que la cobertura con antibióticos mejora los resultados para dientes con fractura radicular.⁷⁴

LP: bajo condiciones experimentales en monos, los antibióticos administrados por vía tópica (por 5 minutos) antes del reimplante de dientes o sistémicamente el día del reimplante de dientes o sistémicamente el día del reimplante, se ha demostrado que reduce el grado de reabsorción radicular externa. El uso de estos antibióticos logra la eliminación de las bacterias de la superficie radicular, evitando que éstas se eliminen por una respuesta inflamatoria, que podría dar lugar a un ataque osteoclástico sobre la superficie radicular.⁷⁵

⁷³ J.O. Andreasen. *Manual de Lesiones Traumáticas Dentarias*. Op. Cit. Pág. 15.

⁷⁴ http://www.iadt-dentaltrauma.org/GUIDELINES_Book.pdf

⁷⁵ Ibid. Pág. 15.



Pulpa: el efecto de los antibióticos en la cicatrización pulpar aún no está determinado, la administración sistémica de antibióticos después de luxaciones, fracturas radiculares y fracturas alveolares, no ha demostrado en estudios clínicos, mejorar la cicatrización pulpar.

En estudios experimentales en monos se ha demostrado que una aplicación tópica por 5 minutos (1mg de doxiciclina en 20 ml de suero fisiológico) favorece la probabilidad de revascularización después de un reimplante de dientes extraídos con formación radicular incompleta.⁷⁶

⁷⁶ Ibid. Pág. 15

6. Secuelas postraumáticas

Tras todo proceso traumático en la dentición primaria, hay que pensar en las complicaciones posteriores en el propio diente afectado, así como en el sucesor permanente.

6.1 Cambios de color en la corona

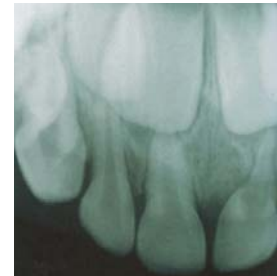
En la dentición primaria son muy frecuentes en traumas que pasaron desapercibidos por los padres del niño. En situaciones como en la luxación lateral o intrusiva, presentan cambios de color. Pueden manifestarse después de haber transcurrido semanas o meses después del trauma (Fig.20).

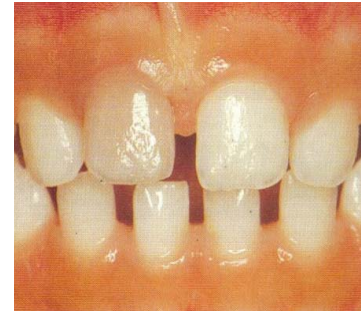

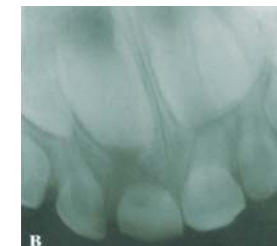
Fig 20

6.2 Reabsorción radicular

Interna pueden presentarse debajo de la forma de inflamación o sustitución. Aparecen pocas semanas o meses tras el trauma. La formación inflamatoria aparece radiográficamente con la forma de “huevo” en el conducto, producida por la transformación del tejido pulpar en tejido de granulación.



La forma de reabsorción por sustitución aparece por que se produce metaplasia de la pulpa normal a hueso poroso, dando lugar al aumento de la cámara pulpar.



En ambos casos el tratamiento previsto es la extracción y reposición dentaria, valorando individualmente cada caso (Fig. 21).⁷⁷

⁷⁷ C. García Ballesta. Op. Cit. Pág. 297-300.
Fig.20 Mitsuhiro T. Op. Cit. Pág. 109.



Externa. Existen igualmente dos formas de presentación: inflamatoria y por sustitución. La forma inflamatoria se produce como consecuencia de la lesión del ligamento periodontal y de la pulpa. Si la lesión periodontal produce en la raíz reabsorción radicular, que llega a exponer los túbulos dentinarios, puede producirse a través de ellos una comunicación de la pulpa necrótica con el periodonto, con la siguiente inflamación de éste acompañada de actividad osteoclástica (Fig.22).

Radiográficamente aparece ensanchado el espacio periodontal periapical, reabsorción radicular patológica acelerada y rarefacción ósea, pudiendo llegar a la destrucción rápida de la raíz en pocos meses. En estos casos el tratamiento a seguir será la extracción y reposición dentaria.

La forma de sustitución, reemplazamiento o anquilosis, es relativamente frecuente en dentición primaria, ya que va asociada a traumatismos en el ligamento periodontal y hueso alveolar, de manera que la cicatrización de estas estructuras provoca que los tejidos óseos invadan la superficie radicular.

La raíz va siendo sustituida progresivamente por el hueso alveolar. Clínicamente se aprecia infraoclusión, ausencia de movilidad fisiológica y sonido mate a la percusión.

Pueden causar problemas de reabsorción radicular, provocando erupciones ectópicas de los sucesores permanentes, por lo que tendrán que ser extraídos.⁷⁸

Fig. 21, 22 Ibid. Pág. 300.

⁷⁸ C. García Ballesta. Op. Cit. Pág. 300-301.

6.3 Abscesos y celulitis

La posibilidad de producirse un absceso agudo alrededor del diente primario traumatizado ocurre con frecuencia. La infección induce molestias e inflamación en la zona periapical del incisivo, que en ocasiones puede pasar desapercibidas para el niño y los padres, por lo que puede complicarse a una lesión de absceso crónico (Fig.23), que genera exudado purulento dando lugar a una formación de fistula en el sitio de lesión. Radiográficamente se observa una imagen radiolúcida que puede llegar a rodear el germen del diente permanente.

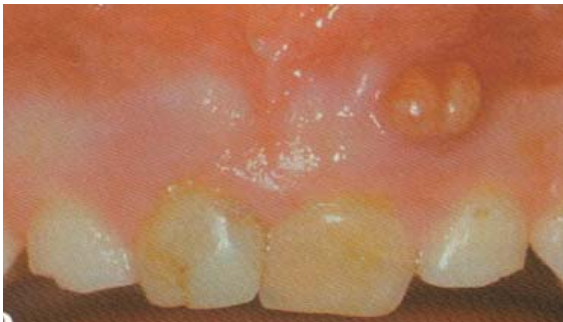

Fig. 23. Absceso crónico sobre el diente con coloración amarillenta.

Hay que considerar que en estos casos la reabsorción radicular y ósea puede provocar un aceleramiento en la cronología de la erupción de los dientes permanentes, con lo cual hay que valorar detenidamente las variables, y planificar un

tratamiento correcto. Lo ideal sería realizar la extracción del diente afectado seguida de la colocación de un mantenedor de espacio.⁷⁹

6.4 Necrosis pulpar

Los signos clínicos que nos estarían indicando una necrosis del tejido pulpar, además del color, son la presencia de alteración en los tejidos blandos, como cambios en la coloración además de inflamación, movilidad y dolor a la percusión. Estos signos clínicos pueden aparecer después de un mes después del traumatismo.⁸⁰

⁷⁹ C. García Ballesta. Op. Cit. Pág. 301.

⁸⁰ *ibid.* Pág. 299



Radiográficamente se pueden observar signos, como engrosamiento de la línea periodontal, reabsorción radicular externa o interna. La necrosis pulpar ocurre con mayor frecuencia en luxaciones intrusivas y hay una menor incidencia en el caso donde los ápices sigan abiertos en el momento del trauma.⁸¹

6.5 Efectos de los traumatismos sobre los gérmenes de los dientes permanentes

El trauma de un diente primario se transfiere fácilmente a su sucesor permanente. La frecuencia de los trastornos del desarrollo se encuentra después de intrusiones y subluxaciones y avulsión.

La mayoría de los efectos se produce cuando el ápice del diente primario traumatiza directamente al germen del diente permanente. La inflamación periapical de los dientes primarios también puede tener efectos nocivos.

El tipo y la severidad de los trastornos encontrados entre los incisivos permanentes están también estrechamente relacionados con la edad en el momento de la lesión.

Los cambios en la morfología o la mineralización de la corona del incisivo permanente son los tipos más comunes de complicaciones. Estas lesiones van desde pequeñas opacidades del esmalte a malformaciones graves. Los traumatismos también pueden interferir con la formación de la raíz, lo que lleva a una curvatura de la raíz o la detención parcial del desarrollo.⁸²

⁸¹ *ibid.* Pág. 299

⁸² G. Koch. *Op. Cit.*. Pág. 287.



6.6 Factores que influyen en las secuelas

Edad del niño en el momento del trauma

Los dientes primarios y permanentes son especialmente sensibles cuando la lesión se produce durante las fases de su desarrollo dentario. En el caso de los dientes permanentes, están tienen lugar entre los cuatro meses y los cuatro años de edad. Durante esta etapa de la vida se producen las diversas fases de la odontogénesis.⁸³

Estudios cefalométricos demuestran que la proximidad del ápice del diente temporal al germen permanente, ponen en manifiesto que la barrera del tejido que se encuentra entre ambos representa un grosor de 3 mm y que la misma podría estar constituida de tejido fibroso conectivo. Un germen dental es especialmente vulnerable durante sus etapas tempranas de desarrollo. Los trastornos más graves se pueden observar cuando el daño ocurre antes de los 3 años de edad, estas lesiones pueden dar lugar a hipoplasia del esmalte, dilaceración de la corona.

Entre los 3 y 4 años la raíz del incisivo se convierte en el sitio más vulnerable que puede presentar una dilaceración menor hasta la detención del desarrollo radicular.⁸⁴

Tipo de traumatismo

Los traumatismos en dentición primaria que con mayor frecuencia van a generar secuelas, son las luxaciones intrusivas y las avulsiones dentarias. Cuando éstas se acompañan de fractura alveolar, aumenta la posibilidad de que el trauma se transfiera al germen en desarrollo y se induzcan trastornos en la morfología o la mineralización del diente.⁸⁵

⁸³ ⁸³C. García Ballesta. Op. Cit. Pág. 303.

⁸⁴ G. Koch. Op. Cit. Pág. 287

⁸⁵ ⁸⁵bid. Pág. 305.



Las lesiones traumáticas que causaran daño en el germen, son aquellas que el ápice se encuentra en posición lingual y la corona en posición vestibular, invadiendo el espacio ocupado por el germen del incisivo, produciendo una disrupción del epitelio del esmalte, desplazamiento de los tejidos duros en relación con la curvatura cervical, o la disrupción de la vaina epitelial de Hertwing.

En el caso de una fuerza intrusiva aplicada en sentido vestibular, el ápice se aleja del área ocupada por el germen dentario, lo que disminuye la posibilidad de que aparezcan secuelas a largo plazo en el diente permanente.

El grado del impacto será un factor importante para determinar el daño patológico. La lesión intrusiva moderada o grave es la que presenta una mayor probabilidad de ocasionar daño que ocasiona un mayor impacto en el diente permanente.⁸⁶

⁸⁶ C..García Ballesta. Op. Cit. Pág. 305.

6.7 Efectos sobre las coronas del diente permanente

Es una de las afecciones más comunes sobre el diente permanente tras el traumatismo.

Hipocalcificación. El trauma afecta las fases de mineralización de la corona de los incisivos (entre los dos y siete años), una vez formada la matriz adamantina. Aparecen zonas hipocalcificadas más grandes de color pardo amarillento.

Hipoplasia. Se produce cuando el traumatismo sucedió antes de la mineralización afectando a la matriz del esmalte (entre los dos y tres años). Clínicamente se manifiesta con surcos y cavidades teñidas que pueden ser detectadas radiográficamente antes de la erupción del diente permanente (Fig.25).⁸⁷

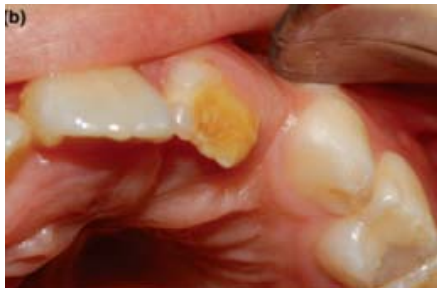

Fig. 24. Hipocalcificación en incisivo central, con antecedentes de avulsión de los predecesores primarios.

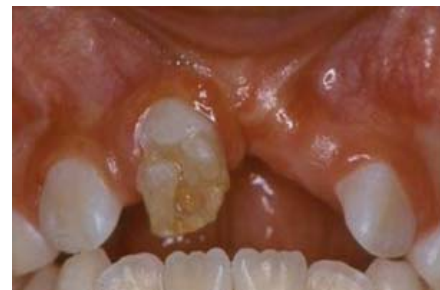

Fig. 25. Hipoplasia de incisivo central tras un traumatismo en sus predecesores temporales.

⁸⁷ Boj J. R. *Odontopediatría. La evolución del niño al adulto joven.* Editorial Ripano 2011. Pág. 380.

Fig.24. Arenas M. *Severe trauma in the primary dentition –diagnosis and treatment of sequelae in permanent dentition.* Dental Traumatology 2006; 22: 226–230.

Fig.25. Cunha R. F. *Facial and dental injuries due to dog bite in a 15-month-old child with sequelae in permanent teeth: a case report.* Dental Traumatology 2008; 24: 81–84.

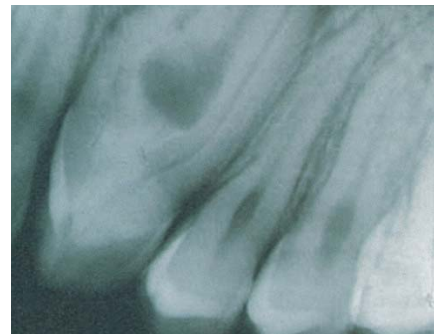
6.8 Alteración corona-raíz.

Es una desviación aguda del eje longitudinal de la corona que se debe al desplazamiento no axial del tejido duro ya formado, en relación con el tejido en desarrollo no calcificado.

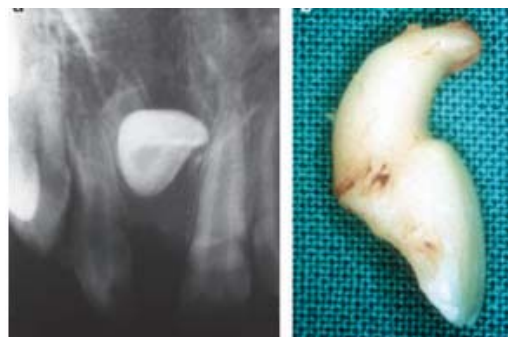Ocasionalmente el epitelio del esmalte desplazado, se activa en la nueva posición, dando lugar a una nueva forma del esmalte proyectada al interior del conducto pulpar, o al exterior de la unión corona/raíz. Clínicamente puede observarse alteraciones en la cronología de erupción.⁸⁸

6.9 Alteraciones de la raíz

Duplicaciones. Alteración poco común. Sucede cuando la intrusión grave ha ocurrido sobre los dos años de, con menos de la mitad de la corona formada del incisivo. El impacto traumático da como resultado la duplicación radicular por división de las crestas cervicales, dando lugar a la una división en una porción mesial y otra distal (Fig.26).



Angulación radicular. La lesión del diente temporal produce formación del tejido cicatricial en el cambio de la erupción, variando del diente en desarrollo su posición en sentido vestibular. El diente suele quedar alojado o retenido parcialmente en el maxilar (Fig.27).⁸⁹



⁸⁸C. García Ballesta. Op. Cit. Pág. 309.

⁸⁹bid. Pág. 310
Fig. 26 bid. Pág. 310

Dilaceración radicular. Se manifiesta como una curvatura aguda en el eje longitudinal de la raíz, cuyo origen es el cambio de dirección durante la fase de desarrollo radicular, con dirección vestibular o lingual. El traumatismo producirá un desplazamiento de los tejidos duros formados en relación con los tejidos no mineralizados que estén en proceso de desarrollo. Radiográficamente se observa un acortamiento dentinario. La erupción puede ser interrumpida, o cambiar su trayectoria (Fig.28).

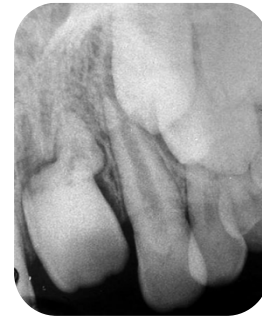

Fig.28.Dilaceración radicular.
Secuela de una luxación lateral.

Interrupción en la forma de la raíz. Se produce por un traumatismo severo entre los cuatro y siete años que provoca la agresión en la vaina epitelial de Hertwig y como consecuencia de ello una raíz corta. Como consecuencia de la falta de soporte, el diente se pierde prematuramente (Fig.29).

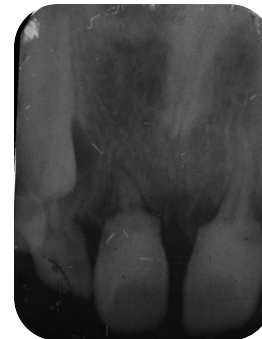


Fig. 29. Interrupción de
formación de la raíz

6.10 Alteraciones en la totalidad del sucesor

Tumoraciones-odontoma. Ocurre cuando el evento traumático fue muy agresivo, el diente se encuentra en fase temprana de formación entre 1 y tres años, por lo tanto la odontogénesis se detiene, originando una hendidura del germen dentario, que da lugar al desarrollo de elementos dentarios separados con características similares a un odontoma (Fig.30).⁹⁰

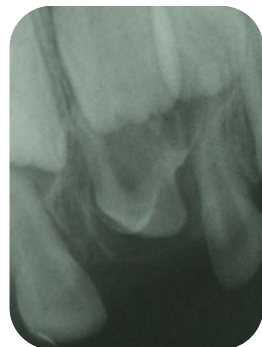

Fig. 30. Odontoma
ocasionado por alteración.

Fig.27 Sennhenn-Kirchner S. *Traumatic injuries to the primary dentition and effects on the permanent successors –a clinical follow-up study.* Dental Traumatology 2006; 22: 237–241.

⁹⁰ C. García Ballesta. Op. Cit. Pág. 309.

Fig.28 Da Silva L. R. *Effects on permanent teeth after luxation injuries to the primary predecessors: a study in children assisted at an emergency service.* Dental Traumatology 2009; 25: 165–170.

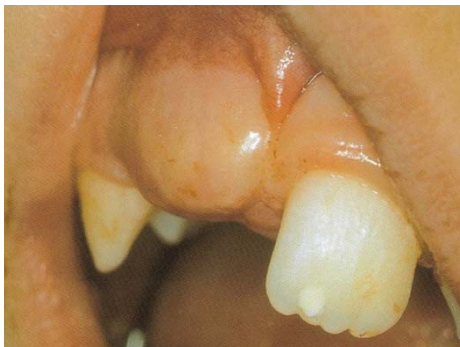Fig.29 Tewari N. Root hypoplasia: an unusual sequel to primary tooth trauma. Dental Traumatology 2010; 26: 115–117.

El tratamiento consistirá en la apertura y exéresis quirúrgica de todos los elementos diagnosticados radiográficamente.

Secuestro del germen del diente permanente. Se encuentra en procesos infecciosos crónicos producidos por intrusiones graves. En el diagnóstico radiográfico se observa una ancha imagen radiolúcida alrededor del germen en desarrollo no siendo visible el perfil de la cripta dental.

6.11 Alteraciones de la erupción

Erupción ectópica. Se describe como el desplazamiento físico del germen dentario en el momento del trauma. Existe ausencia de la vía eruptiva, por lo cual, puede ocurrir una desviación vestibular o lingual del diente permanente (Fig.31).



Cuando el diente primario se mantiene demasiado tiempo en esta situación anómala, frecuentemente se origina una anquilosis de este diente, obligando al diente sucesor a erupcionar en una posición ectópica.⁹¹

Fig. 31. Retraso de la erupción del incisivo central por pérdida prematura del diente primario.

Fig.30 Shaked I, Peretz B, Ashkenazi M. *Development of odontoma-like malformation in the permanent dentition caused by intrusion of primary incisor – a case report.* Dent Traumatology 2008; 24: 395.

⁹¹ C. García Ballesta. Op. Cit. Pág. 310-311.
Fig.31. bid. Pág. 312.



Obstáculos en la erupción.

La pérdida prematura del diente primario va asociada al retraso en la erupción del diente permanente, sobre todo cuando en el momento de la erupción es aún lejano. La ausencia del diente primario a la edad de dos a tres años, suele representar un retraso en la erupción del sucesor permanente ya que el tejido cicatricial de la mucosa del maxilar se engrosa y dificulta su erupción.

Cuando el trauma ocasiona una pérdida dentaria a los cinco años o más, la erupción del diente permanente se observa acelerada, sobre todo si ocurrió algún proceso infeccioso anteriormente. Estos eventos ocasionan una alteración en la secuencia y cronología de la erupción dental permanente, debe tenerse en cuenta la planificación terapéutica sustitutiva de los dientes perdidos por el traumatismo.⁹²

⁹² C. García Ballesta. Op. Cit. Pág. 311.



Conclusión

En dentición primaria y permanente, las lesiones endoperiodontales que se presentan en el trauma dental pueden tener un buen pronóstico, si después del evento son atendidas inmediatamente. El tiempo es de vital importancia ante estas situaciones, cuando la lesión no es están grave o clínicamente aparatosas, muchas veces pasan inadvertidas por los padres o por el mismo paciente, otras pueden tener un manejo inadecuado por parte del odontólogo y como consecuencia, se pueden manifestar secuelas que no tendrán un diagnóstico favorable.

Cuando el trauma dental es atendido es importante relatar en la historia clínica como sucedió el evento, observar y revisar cuidadosamente los signos clínicos, realizar el examen radiográfico, y tomar en cuenta los síntomas que ha presentado el paciente.

Es primordial que el Cirujano dentista conozca cuáles son los daños a nivel endoperiodontal, saber qué tipo de lesión compromete más a los tejidos de soporte (encías, periostio, ligamento periodontal, hueso alveolar), tejidos duros (esmalte, dentina, cemento, pulpa, raíz), o a él germen dental permanente.

Los procesos de reparación, regeneración, y tiempo de cicatrización, serán óptimos para establecer el diagnóstico, y determinar el plan de tratamiento correcto a beneficio del paciente.

Finalmente es importante mencionar, que la respuesta de los tejidos endoperiontales no será la misma en dentición primaria que en la permanente, y que por lo tanto el diagnóstico y tratamiento pueden cambiar.



Bibliografía:

1. Arenas M. Severe trauma in the primary dentition –diagnosis and treatment of sequelae in permanent dentition. Dental Traumatology 2006; 22: 226–230.
2. Baumotte K. Microbiologic endodontic status of young traumatized tooth. Dental Traumatology 2011; 27: 438–441.
3. Boj J. R. Odontopediatria. La evolución del niño al adulto joven. Editorial Ripano 2011.
4. Bordoni. Odontología pediátrica la salud bucal del niño y el adolescente en el mundo actual. Panamericana 2011.
5. C. García Ballesta. Traumatología oral en Odontopediatria diagnóstico y tratamiento integral. Ergon madrid 2003.
6. Cunha R. F. Facial and dental injuries due to dog bite in a 15-month-old child with sequelae in permanent teeth: a case report. Dental Traumatology 2008; 24: 81–84.
7. Da Silva L. R. Effects on permanent teeth after luxation injuries to the primary predecessors: a study in children assisted at an emergency service. Dental Traumatology 2009; 25: 165–170.
8. G. Koch. Odontopediatria abordaje clínico. Segunda edición. Amolca 2011.
9. George T. Dental Pulp and Dentin Tissue Engineering and Regeneration Advancement and Challenge. National institutes of health. 3: 788–800. 2012 February 28.
10. Güngör HC. A retrospective evaluation of crown-fractured permanent teeth treated in a pediatric dentistry clinic. Dental Traumatology Volume 23, Issue 4: 22 MAY 2007.
11. <http://www.dentaltraumaguide.org>
12. http://www.iadt-dentaltrauma.org/GUIDELINES_Book.pdf



13. J. O. Andreasen. *Pulp and periodontal tissue repair-regeneration or tissue metaplasia after trauma.* *Jornual of Dental Traumatology* 2012; 28: 19–24.
14. J.O. Andreasen. *Manual de lesiones traumáticas dentarias.* Tercera edición Amolca 2012.
15. J.O. Andreasen. *Texbook and color atlas of traumatic injuries to the teeth.* 4th edition 2007.
16. M. Haas. *Characterization of root surface periodontal ligament following avulsion, severe intrusion or extraction: preliminary observations.* *Dental Traumatology* 2008; 24: 404–409.
17. Mitsuhiro T. *Plan de tratamiento para dientes traumatizados.* Amolca 2002
18. Sennhenn-Kirchner S. *Traumatic injuries to the primary dentition and effects on the permanent successors –a clinical follow-up study.* *Dental Traumatology* 2006; 22: 237–241.
19. Shaked I, Peretz B, Ashkenazi M. *Development of odontoma-like malformation in the permanent dentition caused by intrusion of primary incisor – a case report.* *Dent Traumatology* 2008; 24: 395.
20. T. Rintaro. *Conservative treatment for root fracture located very close to gingival.* *Dental Traumatology* Volume 21, Issue 2, pages 111–114, April 2005.
21. Tewari N. Root hypoplasia: an unusual sequel to primary tooth trauma. *Dental Traumatology* 2010; 26: 115–117.