



UNIVERSIDAD NACIONAL AUTÓNOMA DE
MÉXICO



FACULTAD DE ODONTOLOGÍA

COMPLICACIONES QUIRÚRGICAS Y PROTÉSICAS EN
IMPLANTOLOGÍA.

T E S I N A

QUE PARA OBTENER EL TÍTULO DE

C I R U J A N A D E N T I S T A

P R E S E N T A:

SARA STEPHANY FLORES MEDERO NAVARRO

TUTOR: Esp. JORGE PIMENTEL HERNÁNDEZ



Universidad Nacional
Autónoma de México

Dirección General de Bibliotecas de la UNAM

Biblioteca Central



UNAM – Dirección General de Bibliotecas
Tesis Digitales
Restricciones de uso

DERECHOS RESERVADOS ©
PROHIBIDA SU REPRODUCCIÓN TOTAL O PARCIAL

Todo el material contenido en esta tesis esta protegido por la Ley Federal del Derecho de Autor (LFDA) de los Estados Unidos Mexicanos (México).

El uso de imágenes, fragmentos de videos, y demás material que sea objeto de protección de los derechos de autor, será exclusivamente para fines educativos e informativos y deberá citar la fuente donde la obtuvo mencionando el autor o autores. Cualquier uso distinto como el lucro, reproducción, edición o modificación, será perseguido y sancionado por el respectivo titular de los Derechos de Autor.

Este trabajo esta dedicado a mis padres, como un testimonio de cariño y eterno agradecimiento por mi existencia, valores morales y formación profesional. Porque sin escatimar esfuerzo alguno, sacrificaron gran parte de su vida para formarme y porque nunca podré pagar todos sus desvelos, ni aún con las riquezas más grandes del mundo. Por lo que soy y por todo el tiempo que les robé pensando en mí...

Papá: *Fuiste un gran hombre y un gran padre, tu partida fue el suceso más doloroso de mi vida, pero ahora comprendo que estas en un mejor lugar. Gracias por guiarme en el camino del bien, por darme una carrera y por forjarme como una mujer independiente, sé que estarías muy orgulloso de mí. Gracias por todo el amor que me brindaste, las palabras sinceras que me decías en nuestro regreso a casa de la escuela y también por los regaños, sé que lo hacías por mí bien. Debo admitir que me haces mucha falta, no es lo mismo sin ti, hay muchas veces que regreso a casa y espero encontrarte, pero cual es mi sorpresa... no estas ahí, solo pienso en ti y todo vuelve a la calma, ¡te extraño! No hay mejor manera de honrarte más que llevar a cabo todo lo que me enseñaste. Siempre estarás en mi corazón. ¡Te amo!*

Mamá: *eres una gran mujer, gracias por estar conmigo siempre, en las buenas y en las malas, gracias por todo el amor que me haz dado, por hacerme sentir segura y protegida, agradezco tu paciencia y tu confianza a lo largo de mi vida, gracias por escucharme, por apoyarme en todo lo que me emociona, me apasiona y me hace feliz, gracias por toda tu ayuda e impulso, gracias por que aparte de ser la madre mas amorosa del mundo eres mi gran amiga, gracias por ser un ejemplo de vida para mi. ¡Te amo!*

A Billy: *por estar siempre en los momentos importantes de mi vida, por ser el ejemplo para salir adelante y por los consejos que han sido de gran ayuda. Esta tesina es el resultado de lo que me has enseñado en la vida, ya que siempre has sido una gran persona. Gracias por confiar en mí. Te quiero. **A Laura:** gracias por tu paciencia, por enseñarme el camino de la vida y buscar la felicidad a toda costa, gracias por tus consejos, por el cariño que me has dado y por tu apoyo incondicional en mi vida, eres una persona muy importante para mí.*

A Edgar: *que con tu cariño me has enseñado a salir adelante. Gracias por tu paciencia, por preocuparte por tu hermanita, por pasar horas conmigo viendo televisión, pero sobre todo, gracias por estar en otro momento tan importante en mi vida. Te quiero. **A Oliva e Irvin:** Gracias por todo el apoyo y cariño, me han ayudado a seguir adelante, son parte fundamental de mi vida. **A Fernanda:** haz dado una nueva luz a nuestra familia, espero algún día ser un ejemplo a seguir, te quiero mucho pequeña.*

*A **Jimmy**: Gracias por cada palabra de aliento, por preocuparte por mi, es muy importante para mí tu presencia, gracias por la nalgada que me diste de pequeña... jajaja, nunca lo olvidare, espero estés orgulloso de mi, te quiero. A **Alexa**: Gracias por las sonrisas que me brindas, por todo el amor y cariño que me tienes, se que no te lo digo mucho pero te quiero un chorro.*

*A **Gabriel**: Mas que con palabras, con hechos has demostrado el gran amor que me tienes, gracias por el apoyo, comprensión y paciencia que has tenido para conmigo. Me has enseñado muchas cosas y ahora miro al mundo con otros ojos. La vida te mando por alguna razón a mi camino. Te amo.*

*A **mis amigos**: Lupe, Natalia, Rubi, Ilse, Nadya, Dany, Kike, Itzel, Eva, Shey, Gaby, Omar, Juan, Vane, Aldo, Marisol y todos los que me faltaron por nombrar. Gracias por todos los buenos momentos y los no tan buenos, por cada consejo y jalón de greña para que entendiera las cosas, también por enseñarme que la verdadera amistad existe y la encontré con ustedes.*

*Debo agradecer de manera especial y sincera al **Esp. Jorge Pimentel Hernández** por aceptarme para realizar esta tesina bajo su dirección. Su apoyo y confianza en mi trabajo y su capacidad para guiar mis ideas ha sido un aporte invaluable, no solamente en el desarrollo de está, sino también en mi formación profesional. Quiero expresar también mi más sincero agradecimiento a la **Mtra. María Luisa Cervantes Espinosa** por su importante aporte y participación activa en el desarrollo de este trabajo.*

ÍNDICE

INTRODUCCIÓN	9
OBJETIVO	12
CAPÍTULO I. GENERALIDADES DE IMPLANTOLOGÍA	14
1.1 Conceptos generales	15
1.2 Ventajas y desventajas	16
1.3 Indicaciones y contraindicaciones	17
1.4 Implantes	19
1.4.1 Clasificación	19
1.4.2 Morfología	20
1.5 Oseointegración	24
CAPÍTULO II. CONSIDERACIONES ANATÓMICAS Y	
RADIOGRÁFICAS	32
2.1 Maxilar	33
2.2 Mandíbula	38
2.3 Radiografía panorámica	42
2.4 Radiografía oclusal	44

2.5 Tomografía computarizada	44
CAPÍTULO III. CONSIDERACIONES QUIRÚRGICAS	47
3.1 Preparación del colgajo quirúrgico	48
3.1.1 Incisión	48
3.1.2 Disección del colgajo	50
3.2 Regularización de la cresta	51
3.3 Elaboración del lecho receptor del implante	52
3.3.1 Irrigación	52
3.3.2 Velocidad de fresado	53
3.3.3 Técnica de fresado	55
3.4 Colocación del implante	57
3.5 Sutura	58
CAPÍTULO IV. COMPLICACIONES QUIRÚRGICAS	60
4.1 Inmediatas	61
4.1.1 Hemorragias	61
4.1.2 Mala orientación del implante	62
4.1.3 Perforación de la cresta cortical mandibular, tabla interna o externa	64
4.1.4 Penetración en el canal dentario	65

4.1.5 Penetración en el seno maxilar	66
4.1.6 Penetración en la fosa nasal	68
4.1.7 Sobrecaentamiento del hueso	68
4.1.8 Ausencia de sangrado del lecho	69
4.2 Mediatas	70
4.2.1 Hemorragias	70
4.2.2 Parestesia	72
4.2.3 Inflamación y hematomas	74
4.3 Tardías	76
4.3.1 Sinusitis	76
4.3.2 Falla en la integración del implante	77
4.3.3 Fractura del implante	78
4.3.4 Fractura mandibular	80

CAPÍTULO V. COMPLICACIONES EN LA REHABILITACIÓN

PROTÉSICA	81
5.1 Mecánicas	82
5.1.1 Fractura de prótesis y tornillos	82
5.1.2 Sobrecarga	84
5.1.3 Mala posición del implante	86

5.1.4 Espacio interoclusal	92
5.2.2 Enfermedad periimplantaria	94
5.2.2.1 Periimplantitis	96
5.2.2.2 Mucositis periimplantaria	99
CONCLUSIONES	102
REFERENCIAS BIBLIOGRÁFICAS	105

INTRODUCCIÓN

La implantología dental tiene como objetivo reponer la pérdida de piezas dentales y rehabilitar la función estética y masticatoria, para lo que precisa la utilización de técnicas quirúrgicas.

Esta técnica, comienza su desarrollo a mediados de los años 60, al descubrirse la compatibilidad del titanio con los tejidos biológico. Posteriormente, con el desarrollo de nuevas técnicas quirúrgicas y los avances en el diseño de biomateriales han permitido obtener éxitos predecibles que facilitaron la ampliación de las indicaciones de la implantología.

La colocación de implantes dentales a pesar de ser una cirugía programada y reglada no esta exenta de complicaciones, se pueden presentar en cualquiera de las fases del tratamiento implantológico, desde la primer cirugía hasta la fase de mantenimiento.

Se pueden presentar muchas complicaciones al no planifica correctamente la colocación de los implantes como inclinaciones excesivas, falta de espacio entre los dientes contiguos, implantes muy delgados; lo que puede ocasionar muchas dificultades técnicas, estéticas y en algunas ocasiones se imposible su rehabilitación.

Las complicaciones en los implantes óseointegrados puede ser inmediatas, es decir al momento de la cirugía, mediatas a unos días del procedimiento quirúrgico o tardíos debido a diversos factores. Dentro de estos podemos citar el trauma quirúrgico, la contaminación microbiana durante el acto operatorio, entre otros. Tras las primeras semanas siguientes a la cirugía de

colocación de los implantes, las complicaciones son generalmente muy limitadas, pero no por eso menos graves.

Por otro lado tenemos complicaciones protésicas, son problemas frecuentes de difícil solución. Se requiere tener una minuciosa evaluación y manejo. Dentro de las más graves son: la fractura del tornillo de fijación de la prótesis y la fractura de la supraestructura. Las causas obedecen a un inadecuado planteamiento del caso que generalmente lleva a una mala posición de los implantes.

El propósito de este trabajo es describir de manera clara la información más relevante acerca de las complicaciones quirúrgicas y protésicas en implantología. En el entendimiento de que realizando un buen diagnóstico y teniendo en consideración las estructuras anatómicas propensas a afectarse y la forma de rehabilitar los implantes podemos identificar muchas de las complicaciones.

OBJETIVO

Determinar cuales son las complicaciones quirúrgicas y protésicas que se pueden presentar en la colocación y la rehabilitación de implantes.

CAPÍTULO I

GENERALIDADES DE IMPLANTOLOGÍA

1.1 Conceptos Generales

La implantología es el “estudio o ciencia de la colocación y restauración de los implantes dentales”¹. Es una disciplina dentro de la odontología que condujo al desarrollo de técnicas quirúrgicas destinadas a lograr no solo la integración de los implantes en los huesos maxilares sino también a la regeneración del tejido óseo perdido o reabsorbido, indispensable para la colocación de implantes.

Los implantes dentales son “dispositivos protésicos hechos de materiales aloplásticos implantados en los tejidos de la boca por debajo de la mucosa o / y capa de periostio, y en / o dentro del hueso para proporcionar retención y soporte para una prótesis dental fija o removible”¹. Fig. 1².



Fig. 1 Implantes dentales.

Un implante dental es un aditamento desarrollado a partir de materiales biocompatibles que es colocado dentro del hueso mandibular o maxilar para promover un soporte a una prótesis³.

Un implante endóseo es un material aloplástico quirúrgicamente insertado en el hueso residual desdentado para servir primariamente para fines protésicos⁴.

Es un remplazo artificial a los dientes naturales que se han perdido y que posee varios diseños. Dicho implante puede ser colocado en el borde del hueso (yuxtaóseos), o a través de este (intraóseo). Fig. 2².

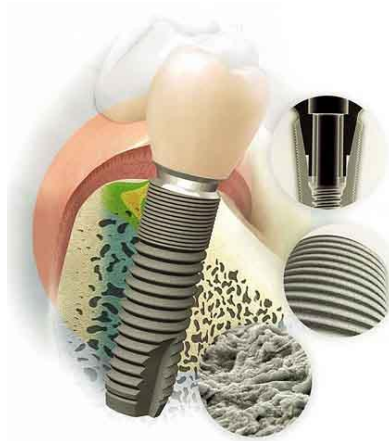

Fig. 2 Implante intraóseo.

El significado de implante y de la implantología misma va mas allá de ser una terapia innovadora. Es una alternativa más que constituye un desafío al tratamiento tradicional, ya que aporta grandes posibilidades de conservación de tejidos blandos y óseos y nos brinda una gran variedad de opciones para la rehabilitación de problemas de ausencias dentarias³.

1.2 Ventajas y Desventajas

Ventajas⁴:

- Optimiza el mantenimiento dental en su conjunto que suele verse deteriorado por el constante uso de las dentaduras.
- Brindan soporte y estabilidad mejorada para coronas y prótesis fija.

- Facilitan una masticación adecuada de una gran variedad de alimentos que con otros sistemas de remplazo dental es imposible consumir.
- Promueven la autoestima pues la apariencia y el habla mejoran considerablemente.
- Aseguran una durabilidad superior para la cual están especialmente diseñados y aseguran perdurar en el tiempo.
- El hueso puede ser preservado mejor. Los implantes dentales integrados con el maxilar, ayudan a mantener el hueso saludable e intacto.
- Favorece la higiene de la prótesis.

Desventajas⁴:

- El implante dental requiere procedimientos adicionales en cuestiones quirúrgicas y protésicas.
- Como cualquier procedimiento quirúrgico, los implantes dentales encierran riesgos de infección.
- Tanto en el maxilar como en la mandíbula existen ciertas estructuras anatómicas con las cuales se deben de tener cuidado para evitar complicaciones postoperatorias. Una complicación de este tipo no suele ser frecuente, y en caso de suceder, en la mayoría de los casos tienen solución.

1.3 Indicaciones y Contraindicaciones

Indicaciones:

- Pacientes edéntulos.
- Pacientes parcialmente edéntulos con historia de dificultades en usar dentaduras parciales removibles.
- Cambios severos en tejidos que soporten una dentadura completa.

- Pobre coordinación muscular oral.
- Baja tolerancia del tejido, por ejemplo más mucosa alveolar en vez de mucosa adherida.
- Hábitos parafuncionales que comprometan la estabilidad de la prótesis.
- Reflejo de náuseas hiperactivo.
- Actitud psicológica del paciente contra prótesis removibles.
- Localización y número desfavorable de pilares de dientes naturales.
- Pérdida de un sólo diente, para evitar la preparación de un diente sano.

Contraindicaciones:

- Pacientes con dosis altas de irradiación.
- Pacientes con problemas psiquiátricos como psicosis.
- Desórdenes sistémicos hematológicos.
- Patología de los tejidos duros y blandos.
- Pacientes con abuso de alcohol, drogas, tabaco.
- Pacientes con dosis bajas de irradiación.
- Afecciones vasculares.
- Diabetes no controlada.
- Trastorno de la coagulación sanguínea.
- Terapia anticoagulante.
- Enfermedad ósea metabólica.
- Inflamación periodontal crónica no controlada.
- Trastornos metabólicos o sistémicos relacionados con la consolidación de los huesos.
- Uso de fármacos que inhiban o alteren la reestructuración ósea natural del paciente.
- Cualquier trastorno que inhiba la capacidad del paciente de mantener higiene oral adecuada.

1.4 Implantes

1.4.1 Clasificación

Los diferentes tipos de implantes (fig. 3) pueden clasificarse de acuerdo a:

A. Sitio de localización del implante:

- a. Endóseos o intraóseos: son colocados a través de la encía en el hueso y sirven como pilares artificiales.
- b. Subperiosticos o yuxtaóseos: posterior a una impresión de los maxilares, una estructura es acabada sobre el reborde óseo. Pilares transmucosos soldados a la estructura metálica sirven de soporte a una prótesis (Están en desuso).
- c. Transóseos o transmandibulares: presentan una inserción a partir del borde inferior de la mandíbula y por medio de unos pilares se proyectan a la boca para soportar una prótesis.



Fig. 3 Sistemas de implantación.

B. Interfase resultante hueso-implante:

- a. De interfase directa: sin presencia de tejido fibroso.

La primera interfase es la denominada oseointegración que resulta del contacto íntimo y dinámico entre una capa de óxido de titanio proveniente del titanio y una capa de proteoglicanos proveniente del huésped de 30 a 40 μm que lo separan del hueso.

La segunda interfase es la biointegración, donde una capa de hidroxiapatita que recubre el implante, la separa del hueso. Pero se considera de interfase directa gracias a la capacidad osteoinductiva de la hidroxiapatita.

b. De interfase indirecta:

Fibrointegración: tejido fibroso separa el metal del hueso⁴.

1.4.2 Morfología

Los implantes dentales endoóseos deben reunir una serie de características fisicoquímicas en cuanto a biocompatibilidad, estabilidad química, rigidez y elasticidad, para favorecer su integración ósea y permitir situaciones de carga funcional. El material utilizado actualmente en la fabricación de la mayoría de los implantes es el titanio. Existen diferentes tipos y formas de implantes, que afectan tanto a su morfología externa como su morfología microscópica. En la actualidad están prácticamente desechados los implantes subperiósticos y en láminas, siendo los endoóseos (con morfología externa que recuerda a las raíces) los más usados por la mayoría de sistemas de implantes⁵.

Morfología macroscópica

La forma más utilizada es la de tornillo cilíndrico o de raíz en el que se pueden diferenciar tres partes: Plataforma, Cuerpo y Ápice.

La plataforma ofrece resistencia física a las cargas oclusales axiales, se incluye a menudo un mecanismo antirrotacional sobre la plataforma (hexágono externo), aunque puede extenderse hacia el interior del cuerpo del implante (hexágono

interno, cono Morse, surcos internos). La plataforma presenta un acoplamiento que puede estar por encima o por debajo del nivel de la cresta ósea.

El hexágono interno transmite fuerzas horizontales y así estabilidad mejor al implante. El cono Morse permite una distribución uniforme de la carga, la traba mecánica de los elementos protésicos y la unión estable entre el implante y el pilar; ya sea con angulaciones o paralelo, se creó con el objeto de dar una mayor estabilidad entre el pilar y el implante.

El cuerpo es la parte fundamental del implante que, colocada quirúrgicamente en el interior del hueso, permite su oseointegración⁵. El diseño del cuerpo implantario en forma de tornillo macizo con un ápice romo ofrece ventajas significativas en los diferentes sistemas de implantes. Un tornillo macizo permite la preparación y la colocación del implante en el hueso cortical denso y en el fino hueso trabecular, además que permite retirar el implante en el momento de la cirugía si la colocación no ha sido ideal⁶.

El ápice tiene una característica antirrotatoria la cual permite que el hueso crezca contra éstas regiones y evite cargas rotacionales. Puede ser en forma de "V", plana o curva. Pueden tener una retención con orificio redondo, oval con cámara apical o ranuras⁵.

Dependiendo de la morfología y el procedimiento quirúrgico utilizado para conseguir el anclaje primario, se distinguen dos tipos básicos de implantes.

- Implantes lisos: el implante representa una superficie cilíndrica homogénea y su colocación endoósea se realiza mediante un mecanismo de presión axial o percusión (fig. 4). Su inserción es más sencilla, presenta menos pasos quirúrgicos, pero la obtención de una fijación primaria, en ocasiones, es más difícil si se produce una pequeña sobreinstrumentación (Poco utilizados hoy en día).

- Implantes roscados: el implante presenta espiras propias de un tornillo y su colocación endoósea (fig. 4) se realiza labrando el lecho mediante un macho terraja que permitirá el posterior enroscado del implante. Requiere más pasos quirúrgicos, pero representa una buena fijación primaria.
- Implantes anatómicos: constituyen un tipo intermedio entre los dos tipos anteriores, puesto que su cuerpo macizo, es abultado en las primeras espiras y presenta un adelgazamiento hacia apical, intentando imitar la morfología de los alveolos vacíos tras un extracción, de tal forma que la filosofía de este sistema de implantes es la colocación inmediata tras la extracción dental⁵.



Fig. 4 Diversos tipos de implantes.

Morfología microscópica

Los rasgos microscópicos son los más importantes durante la cicatrización inicial con el objeto de dar el mayor contacto del área superficie del implante-hueso. El cuerpo del implante está diseñado también según su diseño superficial y pueden ser lisos o rugosos.

- Lisos: los implantes oseointegrados que reciben solamente el corte de la pieza metálica como fabricación se denominan lisos. Tienen una inserción por fricción y no requieren la necesidad de ensanchar el hueso. En caso de una presión de inserción demasiado tensa tiene menor riesgo de necrosis ya que a comparación con los texturizados presentan menores índices de contaminación⁷.

Son implantes de aspecto metálico, brillante, realizados a partir de titanio comercialmente puro. Microscópicamente la superficie es lisa, aunque puede representar pequeñas irregularidades, pero no se beneficia de las propiedades que aporta la rugosidad diseñada específicamente para mejorar la relación con el hueso vecino. En la actualidad, su uso se limita prácticamente a implantes que combinan superficie pulida, que corresponde con la parte más cervical de la porción endoósea, con la superficie rugosa en el resto⁶.

- Rugosos: Son aquellas que, con independencia de la morfología del implante, presentan una irregularidad microscópica más o menos uniforme. Existe evidencia en la literatura que demuestra que las superficies rugosas no sólo aumentan la superficie real que el implante ofrece al hueso vecino, sino que favorecen a la oseointegración, con un mayor porcentaje de contacto hueso-implante, y resultan en una unión más resistente a la ruptura por torsión o torque. Fig. 5¹³.

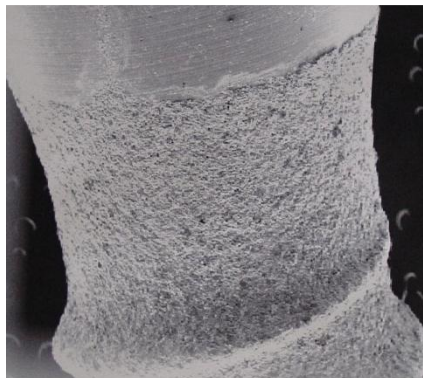


Fig. 5 Implante con superficie rugosa.

Cuando la rugosidad del implante se consigue añadiendo partículas a un núcleo de titanio, hablamos de superficies rugosas por adición. Cuando, por el contrario, la rugosidad se consigue creando oquedades mediante métodos físicos o químicos, eliminando parte del núcleo del implante, hablamos de rugosidad por sustracción⁷.

Por adición encontramos los que son roseados con spray de plasma de titanio o Hidroxiapatita, generando superficies rugosas o porosas (fig. 6). Por sustracción están las arenadas (Oxido de Aluminio o el Oxido de titanio), las grabadas con ácido (ácido clorhídrico más ácido sulfúrico o una solución de ácido fluorhídrico y ácido nítrico) y las híbridas (arenado seguido de grabado con ácido). Bioactivas son aquellas superficies que son químicamente activas para lograr una unión química entre el implante y el hueso que lo rodea, ya sea con fosfato cálcico o con flúor⁵.



Fig. 6 Implante recubierto de Hidroxiapatita (MEB, x20)

1.5 Oseointegración

La Oseointegración es definida como la “aparente unión directa o conexión de tejido óseo a un material aloplástico inerte sin intervención de tejido conectivo. El proceso y resultado aparentemente directo de la conexión entre la superficie de un

material exógeno a los tejidos del huésped, sin estar presente la intervención de un tejido conectivo fibroso. La interfase entre materiales aloplásticos y el tejido¹¹.

La oseointegración puede definirse como el contacto estable entre el hueso viable y remodelado con la superficie del implante, sin la interposición de tejido conectivo u otra cosa que no sea tejido óseo. Es en sí un contacto directo a nivel microscópico entre el hueso vivo y la superficie de un implante (fig. 7). La oseointegración es, por tanto, la conexión directa, estructural y funcional entre el hueso vivo bien organizado y la superficie del sustituto dental implantado que será capaz de absorber las fuerzas provenientes de las funciones propias del sistema estomatognático⁸.

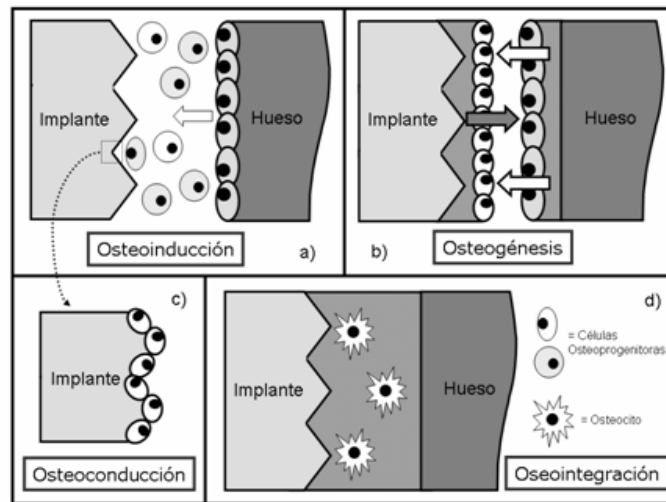


Fig. 7 Proceso de la oseointegración.

El espacio presente entre el tejido óseo mineralizado y la capa de plasma de titanio no es mayor de 10Å y parece lleno de proteoglicanos. Por lo tanto, la superficie del implante tiene un efecto sobre la aposición ósea, tanto física como químicamente¹⁰.

Una red de colágeno rodea los osteocitos y se inserta en la capa de glicoproteínas, que se fusionan con la capa de óxido. Las trabéculas óseas crecen acercándose al implante y contactando con la capa de plasma. Por ellas llegan los vasos que aportan nutrición, elementos celulares para la remodelación y rodean el implante; las células blásticas (fibro y osteoblastos), aumentan y al acercarse al implante se unen a la capa de óxido formándose sustancia fundamental que llena los espacios trabeculares y se fusiona con la capa de óxido. Por lo tanto, la interfase implante-tejidos orales es una zona dinámica sometida a una actividad remodeladora por parte de las células óseas y la matriz extracelular¹¹.

Existen tres fenómenos biológicos que confluyen en el proceso de la oseointegración o secuencia de curación ósea alrededor de un implante, Osteoconducción, Formación ósea y Remodelado óseo.

Una vez efectuado el lecho e insertado el implante existe un defecto periimplantario de 1mm a su alrededor. En la interfase hueso-implante este espacio esta ocupado por sangre, partículas de hueso fresco, hueso necrótico, hueso viejo y tejido conectivo. Además en esta interfase también encontramos otras sustancias producto de la respuesta inflamatoria aguda, que provoca la emisión y activación de los factores de crecimiento que van a influir sobre la cicatrización inicial⁸.

A partir de este momento se desencadenan los procesos biológicos que permitirán la ontogénesis o formación de hueso nuevo hasta que se cubra la superficie del implante. Estos procesos biológicos se denominan osteogénesis a distancia y osteogénesis de contacto.

La osteogénesis a distancia ocurre en la superficie ósea del lecho periimplantario. Es un crecimiento parecido al crecimiento por aposición gracias a que las superficies óseas aportan células pluripotenciales indiferenciadas que pasarán a

diferenciarse en células osteogénicas (osteoblastos) que, a su vez secretarán matriz extracelular y factores reguladores locales¹².

Conforme la osteogénesis avanza se llegará a establecer el contacto de las células indiferenciadas potencialmente osteogénicas y la matriz extracelular con la superficie del implantes quedando finalmente rodeada de hueso. Fig. 8¹³.

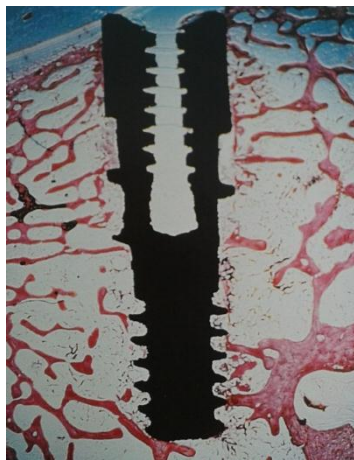

Fig. 8 Oseointegración a 3 semanas de la colocación.

En la siguiente etapa (osteogénesis de contacto), la formación ósea se produce desde la superficie del implante. Dicha superficie debe ser colonizada por células osteogénicas antes de que formen matriz extracelular, puesto que a partir de ese momento ya no podrán desplazarse.

El desplazamiento de las células a lo largo de la superficie implantaria se denomina osteoconducción. Inicialmente el coágulo formado en el lecho implantario será remplazado por tejido conectivo y células osteogénicas. En este momento, el tipo de superficie implantaria juega un papel de gran importancia. Las superficies rugosas tienen mayor capacidad para retener mecánicamente la malla de fibrina del coágulo y, cuando se produce su retracción las fibras que lo

componen tienen un anclaje de mayor calidad y más amplio para retenerlas que en el caso de las superficies lisas, con lo que se consigue una matriz arquitectónica más sólida que permitirá posteriormente la migración de las células osteogénicas que deben alcanzar la superficie. Además, las superficies rugosas aportan una mayor área de contacto.

A continuación, la calcificación de la matriz extracelular dará lugar a la formación de hueso nuevo. Inicialmente la secreción de los osteoblastos no tiene colágeno, identificándose dos proteínas colagénicas como lo son la osteoprotina y la sialoproteína ósea⁸ y algunas proteínas del suero (fibronectina y vitronectina), que están implicadas en la adhesión de las células progenitoras no diferenciadas. Estas proteínas tienen los aminoácidos arginina-glicina-ácido aspártico-serina (RGDS) que es un dominio peptídico de adhesión, que se une a las secuencias que permiten la conexión de las células mesenquimales indiferenciadas. En ausencia de proteínas de adhesión, la adhesión de los osteoblastos a la superficie de un material es muy escasa o nula. Las proteínas que contienen este dominio peptídico son reconocidas por las integrinas de las células a las que se adhieren fuertemente⁹. Algunos tipos de superficies implantarías, especialmente si son porosas y capaces de absorber la humedad y las proteínas que contienen este dominio, son más estimuladoras de la osteointegración. Estas superficies se denominan “bioactivas”⁸.

Se ha podido comprobar que entre el implante y el tejido óseo existe una interfase de material amorfo, por lo que hay un contacto directo real entre el hueso y el titanio. Se trata de una capa de sustancia amorfa electro-densa parcialmente mineralizada que tiene un espesor de entre 20 y 40 nm.

La fase de remodelado óseo es especialmente importante para la estabilidad del implante a largo plazo, ya que se ha demostrado que el hueso cortical sufre una lesión de aproximadamente 1mm como consecuencia de la preparación quirúrgica

del lecho del implante. A través del remodelado óseo que ocurre en el largo periodo de curación, el implante termina atrapado en el nuevo hueso. Se distinguen tres fases en el proceso biológico de remodelación ósea periimplantaria (resorción, inversión y aposición). Se trata de una secuencia de eventos que se inicia cuando el implante soporta una carga, la cual se transmite al hueso que lo rodea. Es en este momento cuando se inicia la resorción ósea, llevada a cabo por osteoclastos. Cuando la carga llega a un determinado valores los osteocitos se activan, dando lugar al proceso de inversión, bloqueando los osteoclastos y como consecuencia iniciando el proceso de diferenciación de los osteoblastos (formación ósea) y posteriormente de aposición ósea que se interrumpe cuando finaliza la carga¹².

Estabilidad

La estabilidad se define como la ausencia de movilidad clínica de un implante y se trata de una percepción subjetiva de la oseointegración. Desde el punto de vista estructural y morfológico es el resultado del contacto entre el hueso y la superficie del implante.

Estabilidad primaria

Tan pronto como un implante se coloque en el hueso maxilar o mandibular, ciertas áreas de la superficie del implante estarán en contacto directo con el hueso. Este contacto se llama estabilidad primaria o mecánica y depende de la forma del implante, la calidad del hueso y de la preparación de la cama del implante. La estabilidad primaria disminuye gradualmente durante el proceso que remodela el hueso y madura⁸.

La estabilidad del implante tras su inserción es el factor de éxito más importante para la oseointegración. La estabilidad primaria de los implantes viene determinada inicialmente por la densidad ósea, estructura trabecular del hueso, la

técnica quirúrgica, el número y diseño de los implantes utilizados y su distribución en la arcada dentaria.

Posteriormente es favorecida por un correcto diseño oclusal que controle las cargas masticatorias, la ausencia de extensiones y la unión rígida de todos los implantes por la prótesis provisional.

Tan importante es la densidad y la estructura trabecular del hueso que va a albergar los implantes. Tal vez sea la estabilidad primaria del implante el factor clínico inmediato más importante para valorar la eficacia del tratamiento. De una buena estabilidad primaria depende la inmediata función, e incluso la función a medio plazo.

Esta estabilidad primaria es el factor fundamental para evitar la aparición de tejido fibroso interpuesto, de tipo reparativo o cicatricial, que unido a las cargas que vaya a soportar, podrá conducir a una fibrointegración del implante, o a un bajo índice de contacto hueso-implante, o al fracaso incipiente del mismo.

La densidad y calidad del hueso es, finalmente, el factor que más influirá en esta estabilidad primaria: un implante insertado en áreas de hueso compacto tendrá una mayor estabilidad inicial, y será capaz de soportar las fuerzas masticatorias⁹.

Estabilidad secundaria

En el proceso cicatrizal el hueso se remodela y se forman nuevas áreas en contacto directo con la superficie del implante. Este nuevo contacto del hueso se llama estabilidad secundaria o biológica. Cuando el proceso curativo es completo, la estabilidad mecánica inicial es sustituida completamente por estabilidad secundaria. Microscópicamente se detectan los sitios con mayor densidad, donde los osteones presentan una estructura de hueso compacto que consta cada uno de un conducto haversiano y sus laminillas bien definidas arregladas

concéntricamente. Este proceso puede iniciarse en dos a cuatro semanas y concluirse en ocho a diez semanas a partir de la colocación del implante. Por lo tanto es aquella etapa de formación y remodelación ósea en la interfase hueso-implante⁸.

CAPÍTULO II

CONSIDERACIONES ANATÓMICAS Y RADIOGRÁFICAS

2.1 Maxilar

El maxilar superior esta situado craneal a la cavidad bucal, caudal a la cavidad orbitaria y distal a las fosas nasales. Participa en la formación de las paredes de estas tres cavidades por lo tanto cada vez que realicemos un fresado estaremos actuando en mayor o menor medida sobre ellos. El maxilar superior es voluminoso y sin embargo ligero debido a la existencia de una cavidad, el seno maxilar, que ocupa los dos tercios del espesor del hueso. La configuración externa del maxilar superior es muy irregular. No obstante, se puede reconocer en él una forma cuadrilátera y distinguirle dos caras, una externa y otra interna, y cuatro bordes (fig. 9).

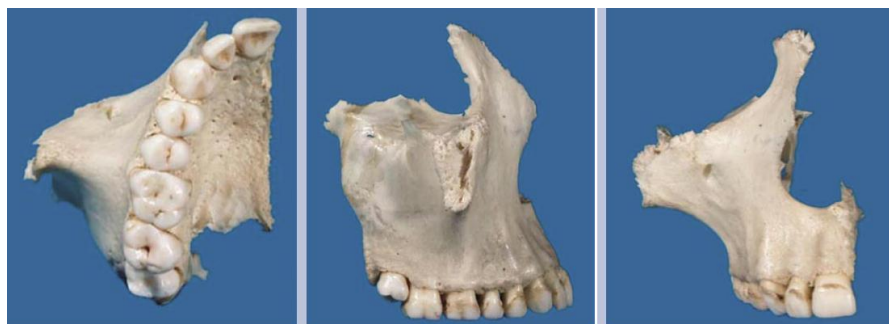

Fig. 9 Maxilar superior.

La calidad ósea que encontraremos en estas áreas implantológicas superiores será un hueso poco denso y muy trabeculado sobretodo cuanto más nos dirijamos hacia distal, dato de importancia puesto que en ocasiones deberemos fresar algún milímetro menos de diámetro para conseguir la estabilidad del implante con la compresión del hueso hacia las paredes del lecho. El hueso maxilar es par y se fusiona en la línea media por la sutura intermaxilar y constituye el centro del macizo facial superior, forma parte de la cavidad bucal, del paladar óseo, de las fosas orbitarias, de las nasales pterigopalatina y de la fosa zigomática¹⁴.

La resorción del proceso alveolar con la edad es un hecho comprobado, que en ocasiones puede acentuarse en pacientes afectados de osteoporosis, pero que en general obedece a una serie de factores más amplios entre los que se incluyen la edad de pérdida de dientes, el tipo de oclusión y la rehabilitación protésica llevada por el paciente ⁴.

Tomando como referencia la eminencia canina y la cresta zigomática alveolar que son dos estructuras fácilmente detectables realizando una palpación en el vestíbulo, delimitan las tres áreas implantológicas superiores:

- Zona anterior: Desde la sutura intermaxilar hasta la eminencia canina.
- Zona media: Eminencia canina y la cresta zigomática-alveolar o infratemporal
- Zona posterior: Distal a la cresta zigomática-alveolar.

Zona Anterior

Es la zona comprendida por el grupo anterior, incisivos y caninos. Hay que tener en cuenta antes de elegir la inclinación de los implantes la concavidad vestibular haciendo un buen despegamiento a espesor total hasta ver bien el fondo del vestíbulo, para que los implantes no fenestren por vestibular. El límite anterior esta formado por la sutura intermaxilar, en la cara vestibular de esta zona encontramos una cortical fina y una estructura anatómica, la escotadura nasal que limita con la del lado contrario formando el orificio piriforme.

Posterior a la escotadura y justo por delante de la eminencia canina encontramos una depresión, la fosita mirtiforme, de la que tendremos que ver su grado de concavidad, que se corresponde a las raíces de los incisivos superiores y que sirve de origen para el músculo de igual nombre. La cortical palatina es más gruesa en esta área que en el resto del maxilar, la cara nasal del maxilar al articularse forma la cresta nasal que en su tercio anterior se

eleva y forma la cresta incisiva que se prolonga por la espina nasal anterior. En su cara palatina por detrás de los alvéolos de los centrales superiores, encontramos una fosita ovalada (forma variable) la fosita incisiva donde encontramos la salida de los vasos palatinos anteriores y nervios nasopalatinos; la altura varía desde 17,6 mm en su punto más anterior hasta 11,66 en su zona más posterior, este conducto tiene una inclinación de 20° con respecto al plano medio sagital.

El límite posterior en la cara palatina existe un surco que corresponde a los vestigios de la sutura incisiva; la atrofia del maxilar en esta zona provoca una disminución de la altura de la arcada que en casos de reabsorciones muy extremos nos podemos encontrar muy próximos a la basal de la espina nasal anterior.

Cuando tengamos que colocar un implante en esta zona tendremos que tener en cuenta que en muchos casos encontraremos una pérdida de la cortical vestibular por lo que iniciaremos el fresado del implante hacia palatino huyendo del defecto para conseguir la situación final deseada del implante. Además para la colocación de los implantes en los incisivos centrales deberemos tener en cuenta la fosita incisiva para no realizar la compresión del nervio¹⁴.

Zona Media

Es la zona limitada anteriormente por la eminencia del canino y posteriormente por la cresta zigomática-alveolar. Sería la zona que alberga a premolares y molares.

La eminencia canina sería una zona noble de hueso para colocar implantes y hay que tener en cuenta que justo distal se encuentra una depresión muy marcada, la fosa canina, que correspondería a las raíces de los premolares.

CONSIDERACIONES ANATÓMICAS Y RADIOGRÁFICAS

Su cara palatina esta formada por gran parte de la apófisis palatina del maxilar donde encontramos multitud de pequeños orificios vasculares que nos facilitan la vascularización, es frecuente encontrar en esta zona un accidente, el torus Palatino medio. En la zona palatina también encontramos dos surcos: el surco palatino lateral, que alberga el ramo principal de la arteria palatina mayor y se encuentra más profundo, y el surco palatino interno por donde discurre el nervio palatino mayor. Para la colocación de implantes no deberemos invadir esos espacios.

En esta zona nos encontramos con uno de los accidentes anatómicos mas limitantes en la colocación de implantes en la zona del maxilar superior, el seno maxilar, antes de pensar en elevarlo habrá que pensar en delimitarlo y situarlo. Esta limitado por tres pilares que le ayudan a soportar las fuerzas de la masticación, el pilar canino en la parte anterior a nivel de la eminencia canina, el pilar zigomático en la parte externa a nivel de la cresta infratemporal y el pilar pterigoideo entre la apófisis pterigoides y la tuberosidad del maxilar. El seno puede estar relacionado con la zona posterior dependiendo de su extensión. Fig. 10¹⁵.

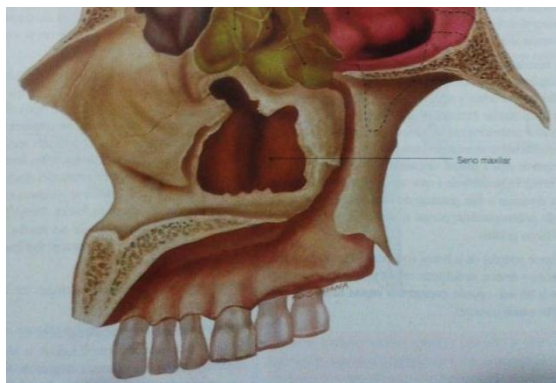


Fig. 10 Seno maxilar.

Deberíamos considerar al seno como una cavidad mixta, es la dependencia más importante de las fosas nasales pero también es un seno dentario debido a su relación con las raíces de ciertos dientes. Con un volumen medio

de 10-15 cm³ reduciéndose en los pequeños hasta los 5-6 cm³ y llegando hasta los 20cm³ llegando a invadir el hueso malar en los grandes. Podemos hacernos una idea de cómo va a ser el seno si nos fijamos en el cuerpo del maxilar. Su pared anterior o quirúrgica tiene su límite anterior en la eminencia canina, distal a esta se encuentra la fosa canina. La profundidad de la fosa canina nos dará una idea de cómo va a ser ese seno, si encontramos una fosa muy marcada, el seno que tendremos será muy pequeño y viceversa, por lo tanto el tamaño del seno será inversamente proporcional al tamaño de la fosa canina. Por eso es muy importante en el examen inicial realizar una palpación exhaustiva vestibular reparando en la profundidad de los accidentes anatómicos.

El seno maxilar es lobulado y presenta un orificio que le comunica con el meato medio, es importante en las cirugías implantarias de elevación de seno maxilar no obturar este conducto llamado de drenaje, aunque su cierre no es fácil ya que su posición elevada en el seno lo protege de esta cirugía.

Zona Posterior

Es la zona distal a la cresta zigomática-alveolar, correspondería a la zona del segundo y tercer molar, es una zona conflictiva a la hora de colocar nuestros implantes, es convexa y rugosa hacia palatino y presenta un saliente: la tuberosidad del maxilar que se continúa con el triángulo retromolar de la maxila. El tipo de hueso será predominantemente esponjoso. Otros dos huesos que participan en esta zona implantológica son el palatino mediante su apófisis piramidal, y el esfenoides con su apófisis pterigoides, son unas finas láminas óseas que salen del esfenoides¹⁴.

2.2 Mandíbula

En las zonas implantológicas inferiores solo está implicado un hueso, la mandíbula. Debemos definir dos zonas óseas mandibulares. El hueso alveolar que sustenta a los dientes y su presencia o ausencia depende de la existencia o no de dientes; y el hueso basal relacionado con las inserciones musculares, que en caso de grandes reabsorciones será el hueso remanente.

La mandíbula tiene un trabeculado denso rodeado por una cortical gruesa. La cortical mandibular es más gruesa en la cara lingual de la zona incisiva y en el vestibular de la zona molar, esta característica nos marcará la inclinación de nuestras preparaciones. Podemos definir dos zonas implantológicas determinadas por el orificio mentoniano:

- Zona Anterior: delante del orificio mentoniano.
- Zona Posterior: detrás del orificio mentoniano.

Zona anterior

En la zona anteroinferior, en su zona media, tenemos la sínfisis mentoniana, sobre la línea media se encuentra la protuberancia mental y cerca del borde inferior del hueso y en su parte lateral el tubérculo mental. Parasinfisariamente se encuentran las fositas mentonianas. A cada lado de las fositas parte la línea oblicua externa que acaba situándose en la rama de la mandíbula, por encima de ella se encuentran las depresiones y los salientes de los alvéolos dentarios.

En la cara vestibular de esta zona anterior debemos tener en cuenta la angulación sinfisaria mandibular en la edad adulta a 62,71 y llegando a ser de 52,57 en el anciano. Será de interés a la hora de calcular la angulación de los implantes a este nivel. Esta zona antero inferior es la zona que más

CONSIDERACIONES ANATÓMICAS Y RADIOGRÁFICAS

tratamientos implantológicos va a recibir. Un tratamiento muy común es el de edéntulos totales en el que busquemos una solución implantológica que posibilite la sujeción de implantes en maxilar inferior, para lo que tendremos que tener en cuenta una serie de factores.

Primero: esta angulación a nivel vestibular en un anciano edéntulo. Nunca podremos hacer un fresado paralelo al plano medio sagital sino que tendremos que ver esa angulación sinfisaria.

Segundo: la cortical vestibular es más fina que la lingual, por lo cual el inicio del fresado de la preparación se realizará cerca de la cortical lingual para conseguir que el implante termine situado en la posición deseada. En la zona lingual nos encontramos cuatro salientes las apófisis geni y una depresión la fosita sublingual. Es importante realizar un correcto despegamiento a espesor total y así poder observar tanto la concavidad vestibular como la depresión lingual, evitando invadir el espacio blando en la zona lingual y también no dejar espiras expuestas en la cara vestibular. Fig. 11¹⁵.

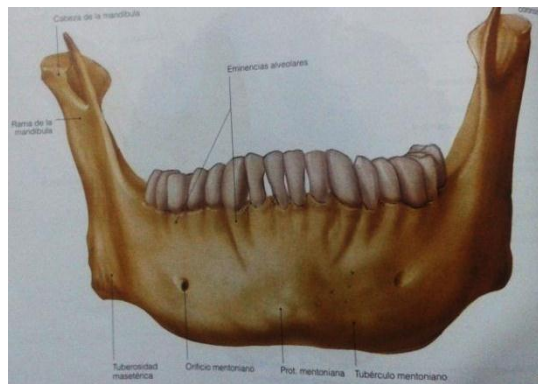


Fig. 11 Mandíbula.

Al realizar un despegamiento a espesor total rechazamos y respetamos los vasos terminales (ramas de la arteria lingual y sublingual) y al reposicionar el

colgajo aportaremos vascularización. Por esto, respecto a la cirugía de implantes, debemos tener en cuenta la entrada de un ramo de la arteria sublingual en la mandíbula entre las dos apófisis geni superiores, esta irrigación será importante para la correcta osteointegración de los implantes parasinfisarios.

En el límite posterior encontramos una estructura limitante el agujero mentoniano, clásicamente se dice que está aproximadamente en la zona del segundo premolar a unos 25mm de la sínfisis mandibular, aunque recientes estudios realizados lo sitúa a 20-31mm de la sínfisis mentoniana. También hay que tener en cuenta que el nervio forma un bucle a este nivel que emerge por un orificio orientado hacia arriba y hacia atrás con un borde cortante. Una vez analizada esta estructura podemos ver que aunque coloquemos nuestros implantes en la zona anterior alejado de la salida del mentoniano, si no tenemos cuidado de localizar la salida del mentoniano lo podríamos lesionar tanto a la hora de realizar una descarga, como a la hora de realizar una incisión supracrestal (en edéntulos con gran atrofia), como a la hora de despegar, si no tenemos en cuenta que el orificio tiene un borde posterior cortante podemos lesionar el bucle al tensarlo sobre dicho borde cortante.

Hasta ahora hemos hablado de edéntulos totales pero existe una situación que da mucha problemática a la hora de reponer con implantes cualquier incisivo inferior. Tenemos que saber que además de partir el bucle, del orificio mentoniano parte un conducto, el conducto incisivo, que continua hasta emerger en la zona incisal dando la salida del nervio incisivo, el cirujano puede cortarlo con su preparación pudiendo llegar a comprometer la vitalidad de las piezas vecinas o producir una neuralgia muy dolorosa por compresión de dicho nervio que se soluciona fácilmente dando una vuelta

atrás en la rosca. En el edéntulo total dicho nervio deja de tener sentido y carece de importancia, puesto que normalmente se atrofia.

Zona posterior

Parte del orificio mentoniano, salida del conducto dentario inferior. En esta zona lo más representativo a la hora de colocación de implantes será una prominencia ósea muy marcada en la zona lingual. Debemos tener la máxima consideración con esta región, por invasión de este espacio y desgarrar de la arteria sublingual, produciendo tal edema que se produce el compromiso de las vías aéreas superiores y la consecuente muerte del paciente. Fig. 12¹⁵.

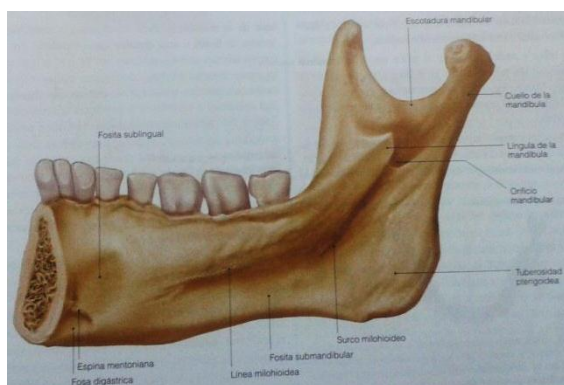


Fig. 12 Ubicación de conducto del nervio dentario inferior.

El conducto del nervio dentario inferior visto en una radiografía panorámica tiene dos corticales bien definidas una superior y otra inferior. La cortical inferior es más gruesa que la superior por lo que nos será muy útil a la hora de trazar el recorrido del nervio, sobretodo en aquellas radiografías donde no se ve con claridad el conducto. Esto quiere decir que si solamente vemos una de las corticales, ésta será la inferior y a partir de aquí sabremos que el recorrido del nervio será 3mm superior a esta línea, con lo cual sabremos

hasta dónde debemos fresar dejando siempre un margen de seguridad, puesto que la cortical superior del canal del nervio no es apreciable durante el fresado. También podemos calcular la anchura del canal del nervio si tomamos como referencia la anchura existente en el tramo de entrada del nervio en la mandíbula y trasladar esta anchura al resto del conducto, pues el canal toma aquí su máximo grosor.

Una de las ramas del nervio mandibular es el nervio lingual. En la región más posterior de la mandíbula el nervio lingual es superficial y además en un 25% de la población está íntimamente relacionado con la tabla lingual de la mandíbula en la zona del tercer molar; por lo que el despegamiento por esta zona deberá ser lo mas cuidadosa posible, para no comprometer su inervación. En caso de realizar despegamiento siempre será a espesor total¹⁴.

2.3 Radiografía Panorámica

La radiografía panorámica extraoral se considera el método mas apropiado para obtener información general de ambos maxilares. Muestra una imagen general bidimensional de una superficie curvada correspondiente al maxilar y la mandíbula⁵. El clínico puede identificar fácilmente la anatomía general de los maxilares y de los reparos opuestos, además de formarse una evaluación inicial de la altura vertical del hueso. Cualquier patología dentro del hueso maxilar y/o mandibular puede ser detectada. Así mismo determina la morfología de estructuras importantes adyacentes, como el suelo de la cavidad nasal y del seno maxilar, el conducto mandibular y el orificio mentoniano (fig. 13 y 14). El paciente es expuesto a una dosis de radiación relativamente baja comparada con una tomografía axial computarizada o con una tomografía convencional.

CONSIDERACIONES ANATÓMICAS Y RADIOGRÁFICAS

Sin embargo, la radiografía panorámica tiene diversas desventajas tales como imágenes superpuestas, distorsión de la relación especial entre los reparos anatómicos, y errores de magnificación. Asimismo, los detalles anatómicos finos no pueden ser vistos como cuando aparecen en una tomografía axial computarizada. Esta radiografía usualmente aumenta la dimensión horizontal alrededor de 30-70 por ciento e incrementa la dimensión vertical en aproximadamente 20-30 por ciento¹⁶.

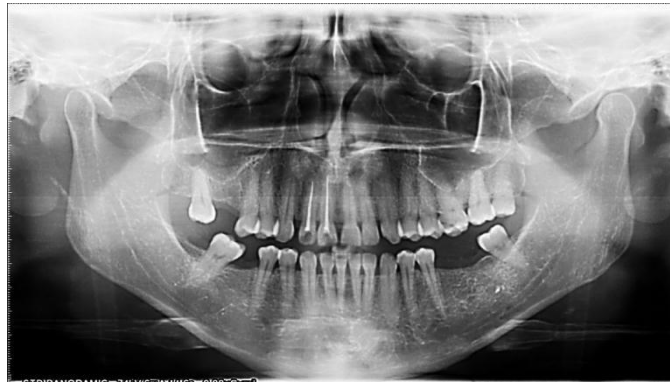

Fig. 13 Radiografía panorámica.

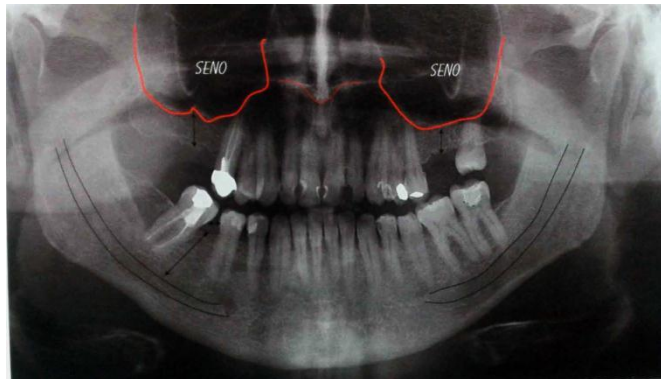


Fig. 14 Localización del canal del nervio dentario inferior y seno maxilar.

Mediante la radiografía panorámica obtenemos una visión general, lo que nos permite conocer las estructuras anatómicas próximas a la ubicación de los implantes. Existen variaciones individuales en cuanto a la situación de las

diversas estructuras anatómicas por lo que su localización debe ser determinada en cada paciente. Entre estas hay que diferenciar el canal del nervio dentario inferior, en pacientes con pérdida parcial o total de los molares inferiores, así como la salida del nervio mentoniano, en zonas edéntulas correspondientes a los premolares inferiores. En la porción anterior del maxilar hay que diferenciar la zona correspondiente a las fosas nasales y en la zona posterior a partir del primero o segundo premolar superior, la base de los senos maxilares⁵.

2.4 Radiografía oclusal

Resulta especialmente útil en la mandíbula ya que colocada intraoralmente perpendicular al reborde gingival, y proyectando el haz de rayos submentalmente permite determinar ambas corticales (vestibular y lingual), la posición de los implantes en dicha zona con respecto a éstas. Así mismo, colocándola extraoralmente, paralela a la zona mandibular o maxilar, y proyectando el haz de rayos por su lado opuesto, resulta útil para proporcionar datos complementarios en la ubicación de los implantes, en pacientes totalmente edéntulos, la zona correspondiente a la sínfisis mentoniana, determinando la angulación mandibular, el grosor de la cortical y la morfología del hueso⁵.

2.5 Tomografía Computarizada

La tomografía computarizada es un sistema de exploración radiográfica que proporciona imágenes del maxilar y la mandíbula en cortes axiales o coronales de fácil lectura, mediante métodos de cálculo especiales por computadora. Las imágenes así obtenidas nunca sufren distorsiones o magnificación, por lo que las medidas que se obtienen sobre las mismas son

CONSIDERACIONES ANATÓMICAS Y RADIOGRÁFICAS

reales. El ordenador puede reorganizar la información obtenida reconstruyendo imágenes de los maxilares desde cualquier punto de vista que se preseleccione y ofrece reconstrucciones panorámicas similares a las obtenidas con la radiografía panorámica convencional ⁵.

La tomografía computarizada crea imágenes tridimensionales de los arcos edéntulos total o parcialmente a intervalos de 1 mm de izquierda a derecha alrededor del arco dental entero tanto en el maxilar como en la mandíbula. Las imágenes (secciones transversales) se enumeran secuencialmente. El clínico tiene a su disposición vistas transversales, panorámicas y oclusales de la topografía ósea real. Esta tecnología radiográfica no da lugar al error de magnificación, y todas las imágenes tienen exactamente las mismas dimensiones que las estructuras anatómicas del paciente que deben ser examinadas. Por consiguiente esta exploración permite la medida exacta de las estructura ósea que es relevante para las localizaciones deseables del implante en los tres planos¹⁶. Fig 15⁶.

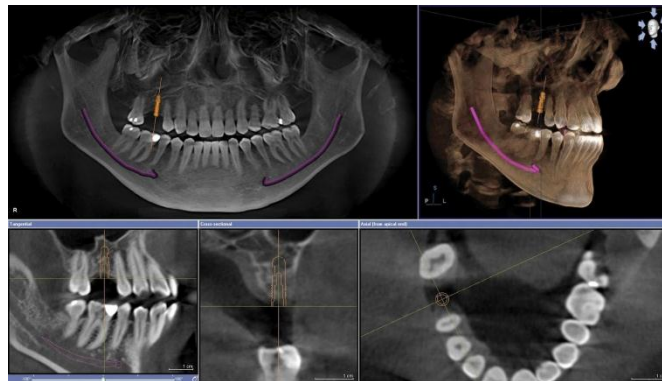


Fig. 15 Tomografía computarizada.

Ventajas

La tomografía computarizada proporciona imágenes y medidas exactas tridimensionales, así como cortes seccionales de los lugares donde se van a colocar los implantes, indicándonos la orientación optima de las fijaciones, la angulación, la longitud y la inserción quirúrgica, y determina también la disposición en el diseño de la guía quirúrgica. Asimismo permite la visualización de las irregularidades del maxilar y mandíbula, incluyendo la morfología y localización de las estructuras internas como el canal alveolar inferior y los senos maxilares.

Otra posibilidad que permite la tomografía computarizada es realizar una replica anatómica exacta, permitiendo con ello la planificación prequirúrgica. Esta siendo también utilizada en la valoración de distintos materiales de injerto óseo, utilizados tanto para aumentar la zona de recepción de implantes, como en la utilización mediata en la colocación de estos.

Entre las indicaciones mas importantes, destaca la localización insuficiente de estructuras vitales con otros métodos, procesos alveolares con distancias vestibulolinguales comprometidas, procesos alveolares irregulares o con lesiones cavitarias e implantes en zonas de premolares y molares, también se ha utilizado para la medición del tamaño y volumen del seno maxilar⁵.

CAPÍTULO III

CONSIDERACIONES QUIRÚRGICAS

3.1 Preparación del colgajo quirúrgico

El colgajo debe ser realizado y movilizado para poder permitir una buena visibilidad de la morfología ósea, pero, al mismo tiempo garantizar una segura y rápida cicatrización de la herida. Tomando en cuenta esto, la preparación del colgajo debe ser, de cualquier forma, suficientemente amplio para que la tracción intraoperatoria sobre los márgenes, para la exposición e iluminación del campo, determine un trauma reducido¹⁷.

Para colocar los implantes es necesario tener un acceso a la cresta ósea que permita realizar la preparación de los lechos y verificar la integridad del reborde alrededor de estos. En la mayor parte de los casos se prepara un colgajo mucoperiostico de espesor completo; sólo cuando se requiera técnicas adicionales puede ser necesaria la realización de un colgajo de espesor parcial para posibilitar un cierre correcto⁵.

3.1.1 Incisión

El tipo de incisión depende de las características de cada paso, pues la manipulación de la encía queratinizada o del propio tejido conjuntivo subepitelial permiten remodelar el contorno periimplantario. Con un bisturí de corte frío con hoja de número 15, se traza una incisión de trazo continuo, limpio, para evitar necrosis. Se extiende por uno o más dientes adyacentes si existen, o bien 10 o 15 mm distal al punto de colocación del último implante si se trata de una cresta adéntula. En general, con la preparación de colgajos amplios se evita la realización de incisiones de descarga. Para la intervención implantológica obtenga un resultado satisfactorio es necesario tener una buena visibilidad del hueso alveolar, de manera que se identifique la localización exacta de estructuras tan importantes como el nervio mentoniano, y así evitar la perforación de los tejidos blandos circundantes⁵.

En la cresta edéntula, la incisión se realiza en posición supracrestal haciendo contacto directo el bisturí con el hueso, relacionando a la mucosa y al periostio. La incisión se extiende a ambos lados, con un margen de 1 cm, recorriendo o la cresta edéntula. En el maxilar se puede completar con dos descargas vestibulares y palatinas para exponer convenientemente el hueso alveolar. La incisión adopta el aspecto de una "H". En la mandíbula, la incisión crestal, se puede acompañar de una descarga vestibular central que levanta dos colgajos triangulares o bien dos descargas distales que proveen un colgajo trapezoidal. Esta última posibilidad de descargas distales debe tener en cuenta la emergencia del nervio mentoniano, que en mandíbula con intensa resorción ósea puede ser muy superficial. Fig. 16²³.

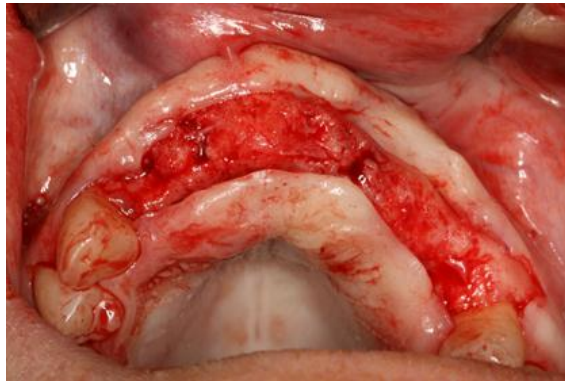


Fig. 16 Incisión paracrestal para la colocación de implantes.

En los edentulismos parciales, en las zonas correspondientes a premolares o molares, si existe un buen tejido queratinizado sin resorciones importantes en grosor ni pérdidas de altura de la cresta alveolar, la incisión será supracrestal, procurando llegar al periostio. En los extremos libres posteriores, se podrá realizar descargas distales en la zona vestibular para favorecer el desplazamiento del colgajo y permitir una buena exposición del

tejido óseo subyacente. Si la zona donde se va a colocar los implantes es posterior y esta delimitada por dientes, las descargas pueden realizarse en sentido transversal a la incisión principal y a 1.5 mm de los dientes contiguos.

Cuando la colocación de implantes se realiza en zonas anteriores donde esta comprometida la estética, la incisión debe ser paracrestal, situándose mas hacia palatino para poder contornear el colgajo desprendido alrededor del transepitelial por su cara vestibular, consiguiendo con ello una emergencia mas estética de la restauración definitiva. Otra modalidad de abordaje quirúrgico consiste en el despegamiento de las papilas de los dientes contiguos sin necesidad de recurrir a las descargas. En la zonas anteriores es muy útil la combinación de despegar la curvatura gingival en el diente mesial a la zona del implante y realizar una única descarga, distal a la zona que se ha de implantar, lo cual presenta muy buenos resultados estéticos⁵.

3.1.2 Disección del colgajo

Una vez realizada la incisión, debe precederse al levantamiento del colgajo, de espesor total, es decir, con el periostio incluido, procurando despegarlo sin desgarrarlo, tras lo cual se podrá observar con claridad el reborde de la cresta ósea donde van a ser colocados los implantes⁵. La disección resulta más o menos sencilla, dependiendo de la zona y de la importancia de las fibras de Sharpey. Estas fibras no existen en los huesos con una cortical abundante, como la región posterior de la mandíbula, en donde resulta más fácil el legrado; en cambio, estas fibras abundan a nivel palatino, lo que dificulta la retracción del colgajo¹⁹.

La adecuada manipulación de los tejidos blandos es un prerrequisito (fig. 17) para obtener buenos resultados. El conocimiento de la anatomía subyacente es necesario para cualquier cirugía. Cuando trabajemos en la mandíbula, debe realizarse un túnel subperiostico lateral desde las regiones caninas

hasta que sean visibles los agujeros mentonianos; localizaremos el nervio mentoniano para evitar daños durante la intervención⁵.

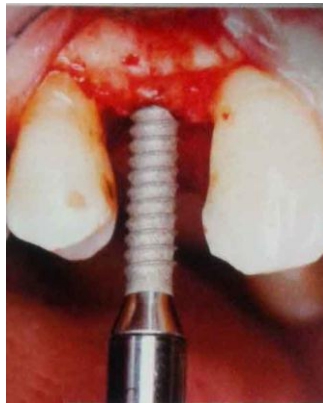

Fig. 17 Diseción del colgajo para la correcta colocación del implante.

3.2 Regularización de la cresta

Es necesario disponer de una superficie plana sobre la que realizar las preparaciones, y el diámetro vestibulolingual mayor que el diámetro de los implantes que se deseen colocar. Puede realizarse con fresas redondas gruesas con irrigación o mediante instrumental de mano o limas de hueso. Una vez finalizada la regularización debe disponerse de una meseta ósea, de suficiente anchura y desprovista de cualquier resto o adherencia fibrosa. Eliminando el hueso crestal fino y regularizando la cresta, la anchura del hueso se mejora para evitar la exposición de las espiras mas superficiales de los implantes, pero se puede altura de a cresta ósea. Hay que considerarlo para realizar el lecho óseo y comprobar dos veces la longitud de los implantes antes de su inserción.

3.3 Elaboración del lecho receptor del implante

La preparación de la zona receptora esta condicionada por el tipo de implante que se incorpora, debe permitir una preparación precisa del lecho implantar, de manera de permitir alcanzar una segura estabilidad primaria. Resulta de importancia fundamental que en la fase de perforación de lecho implantar sean evitados el sobrecalentamiento o daños mecánicas al substrato óseo¹⁷.

3.3.1 Irrigación

Durante todo el acto quirúrgico es necesaria la irrigación con suero salino o agua destilada estéril (fig. 18) para evitar el sobrecalentamiento. La irrigación favorece el mantenimiento de temperaturas bajas en el hueso y la retirada progresiva de partículas de hueso fresado. Durante la preparación del lecho quirúrgico, la fresa se mueve hacia arriba y hacia abajo en el emplazamiento preparado para ayudar a extraer el hueso residual y mantener la irrigación que evite el calentamiento, tan profundamente como se posible⁵.

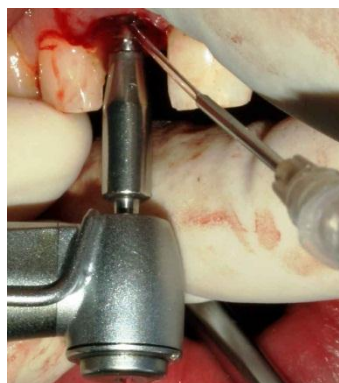

Fig. 18 Preparación del lecho quirúrgico con irrigación de solución salina.

Uno de los principales factores que se deben tener en cuenta en este momento es no producir un aumento de la temperatura del hueso por encima de 47°C durante más de 30 segundos, o bien de 40°C durante 7 minutos, aunque podemos encontrar estudios que hablan de temperaturas distintas, lo cierto es que si elevamos la temperatura del hueso por encima del umbral térmico de peligrosidad provocamos la necrosis del osteocito y termocoagulación (o desnaturalización) de proteínas, lo cual compromete la osteointegración de los implantes²⁰.

3.3.2 Velocidad de fresado

Se recomienda no exceder las 800 revoluciones por minuto (rpm). Otros autores aceptan hasta 1,500-2,000 rpm de velocidad de fresado. Deben usarse solo fresas bien afiladas y, a ser posible, con escasa presión. Las fresas de punta roma requieren una presión mayor en la preparación ósea. Una velocidad alta facilita el sobrecalentamiento del tejido óseo y puede impedir el flujo correcto del suero para la refrigeración. Para la preparación eficaz y rápida a bajas velocidades es imprescindible la utilización del contrángulo con un motor de torque elevado; los motores quirúrgicos ofrecen la posibilidad de regular este torque y además la velocidad de fresado; también permiten invertir el sentido del giro, en caso de atascado de la fresa, y controlar el volumen por minuto de irrigación.

En la preparación de la osteotomía es inevitable producir calor. La producción de calor depende de la fricción, si es mayor la velocidad del taladro resulta mayor la fricción y por ende, mayor es la producción de calor. Esto depende de la densidad del hueso a preparar, la mayor resistencia a la fricción se encuentra en hueso más denso; 600 rpm reduce la producción de calor durante el corte del hueso, y recomiendan reducir la velocidad de

perforación en el hueso denso para reducir la generación de calor (fig 19). Casi todos los sistemas de implantes en el mercado dental recomiendan el uso de una velocidad de perforación de entre 800 a 2,000 rpm. Los experimentos han demostrado que cuanto mayor sea la velocidad, menor es la producción de calor puesto que se da un corte más rápido del hueso y es menor la fricción debido a las mejoras de la eficacia del corte del instrumento²¹.

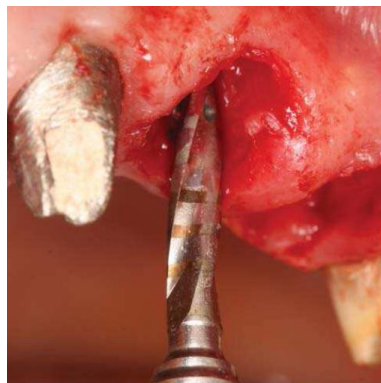


Fig. 19 La velocidad de fresado no debe exceder las 2000 rpm para no generar calor friccional.

Se debe considerar la calidad del hueso del paciente, el grosor de hueso cortical y su dureza y la profundidad hasta la que se debe fresar. Existen múltiples clasificaciones en cuanto a la calidad y la cantidad de hueso remanente en zonas edéntulas de maxilar y mandíbula. Las más clásicas y más utilizadas son, en cuanto a calidad la de Lekholm y Zarb, (fig. 20)²⁰.

Clase 1: El hueso se compone casi exclusivamente de hueso compacto.

Clase 2: El hueso compacto ancho rodea el hueso esponjoso denso.

Clase 3: La cortical delgada rodea el hueso esponjoso denso.

Clase 4: La cortical delgada rodea el hueso esponjoso poco denso.

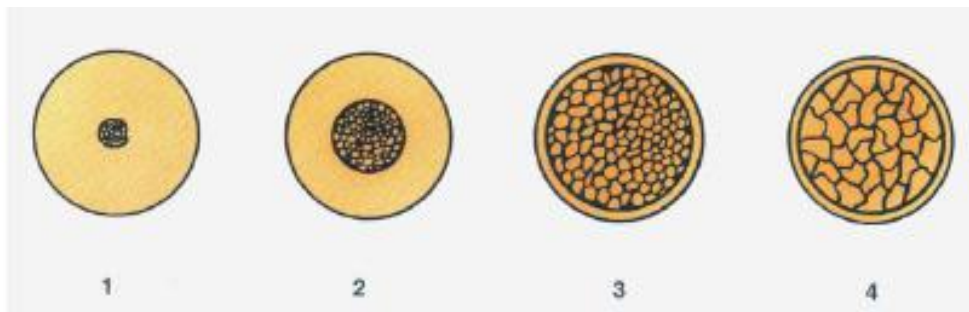

Fig. 20 Clasificación de la calidad ósea según Lekholm y Zarb.

En el sector anterior de la mandíbula se encuentra una calidad ósea clase 1 ó 2, mientras que en el sector posterior la calidad ósea puede ser 2 ó 3. En el maxilar por lo general la calidad ósea es tipo 3, pudiendo encontrarse calidad ósea 2 en el sector anterior y calidad ósea 4 en el sector posterior¹⁸.

3.3.3 Técnica de fresado

Se deben usar las fresas durante periodos cortos y siempre en movimiento. Debe mantenerse una dirección de fresado constante, para no crear un lecho de forma irregular, que puede comprometer la estabilidad primaria del implante. Las fresas deben mantener un corte óptimo y ser renovadas regularmente.

Los diversos sistemas de implantes disponen de series de fresas de osteotomía de diámetros progresivamente mayores para realizar las preparaciones, así como de aditamentos para verificar su dirección y profundidad. La elaboración del lecho implantario sigue un protocolo establecido, similar en la mayoría de sistemas de implantes. El procedimiento

quirúrgico consiste en la utilización secuencial de fresas quirúrgicas específicas para cada sistema⁵.

La fabricación del lecho quirúrgico se realiza con fresas progresivas (fig. 21). Existen distintos tipos de fresas¹⁸:

- Fresa redonda: perfora la cortical, para que no se resbale en la cresta la siguiente fresa.
- Fresa de 2mm: fresa cilíndrica estrecha que da la profundidad total y la dirección. Es la fresa más importante, las otras ensanchan esta preparación.
- Fresa de punta lisa: tiene 2 mm en la punta y 3 mm en la parte marginal, a este nivel es activa, ya que prepara fundamentalmente esa superficie.
- Fresa de 3mm: fresa que ensancha la preparación.
- Avellanador: ensancha la entrada de la preparación.
- Terraaja: realiza la rosca en la preparación. Solo se utiliza en sínfisis.



Fig. 21 Secuencia de perforación estándar para un implante roscado.

En tejidos óseos clase 1 o 2 se va a utilizar una ultima fresa muy cercana al diámetro del implante, y luego se utilizara un avellanador para conformar la plataforma del implante. En tejidos óseos clase 3 o 4 se va a eliminar una fresa de manera que el implante tenga mas ajuste, y se realizara un avellanado suave o bien no se utilizara avellanador para que el implante quede estable a nivel de la plataforma.

3.4 Colocación del implante

La colocación de implantes puede realizarse en forma manual a través de una llave críquet, o bien puede realizarse en forma mecánica con contrangulos reductores.

Existe controversia sobre que manera resulta mas beneficiosa para la colocación de implantes, se considera que la forma mecánica permite una colocación mas delicada y exacta (fig. 22) en cuanto al mantenimiento de la dirección del fresado.

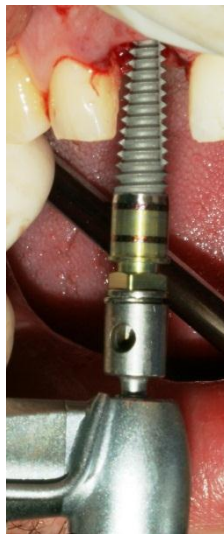

Fig. 22 Colocación del implante de forma mecánica.

En tejidos óseos muy duros se comienza la colocación del implante en forma mecánica y cuando el hueso ofrece resistencia, se continua en forma manual con una llave criquet. En tejidos óseos muy blandos a veces se realiza toda la colocación en forma manual sin llave criquet¹⁸.

La fijación se instala inicialmente sin irrigación hasta que se haya enroscado en su emplazamiento y no sea visible el lecho del implante; así se evita que el suero fisiológico sea presionado en el lecho por el implante. Cuando el lecho ya no es visible se empieza por la irrigación copiosa. Una vez finalizada la colocación, el implante debe quedar estable tanto por la existencia de soporte óseo en el final de la preparación como por fricción con las paredes. Esta situación se denomina estabilidad primaria, y es una de las condiciones para la consecución de la oseointegración.

Una vez colocados los implantes se retira la pieza portadora mediante el aflojamiento del tornillo superior, no sin antes fijar la cabeza del implante para evitar que rote. Después de colocar los implantes, se coloca los tornillos de cierre o cicatrización, y si se percute la cabeza de los implantes el sonido obtenido es metálico, denso y mate, lo cual confirma la buena estabilidad primaria⁵.

3.5 Sutura

La sutura representa la última etapa del acto quirúrgico. Al igual que la incisión, se trata de una intervención decisiva que influye de manera fundamental en la cicatrización¹⁹. Antes del cierre de la herida se limpia a fondo el campo quirúrgico con suelo salino estéril y se retiran los bordes óseos cortantes sin dañar los tejidos blandos. El diseño correcto del colgajo,

su preparación y manejo adecuado son los condicionantes más importantes para el cierre de la herida quirúrgica y su posterior cicatrización²³.

Se prefiere la utilización del material de sutura no reabsorbible, puesto que la reabsorbible presenta una mayor respuesta inflamatoria de los tejidos y más molestias para el paciente por la rigidez de los puntos debido al proceso de reabsorción de éstos. Hay que procurar que el tornillo de cierre o tapón de cicatrización quede completamente rodeado de mucosa queratinizada, ya que ello facilitaría la cicatrización y la posterior higiene de la zona. En la zona del perímetro del implante no sumergido se hace una escisión de la encía, para que la mucosa no llegue a cubrir el implante y origine problemas de cicatrización. Los puntos de sutura no deben estar muy juntos, ya que favorecen la retención de placa y dificultan la cicatrización y epitelización de la mucosa⁵.

CAPÍTULO IV

COMPLICACIONES QUIRÚRGICAS

4.1 Inmediatas

4.1.1 Hemorragias

Ésta es una complicación que puede aparecer en cualquier acto quirúrgico sea de la índole que sea. Es preciso tener un buen conocimiento anatómico de la zona donde vamos a colocar los implantes a fin de evitar esta complicación.

El sangrado es mas intenso y frecuente en las incisiones que están lejos de la cresta (incisiones de descarga). Es mejor hacer las incisiones en la línea mucogingival con el fin de evitar el sangrado y así poder tener una mejor visión durante la cirugía. Fig. 23¹⁸.

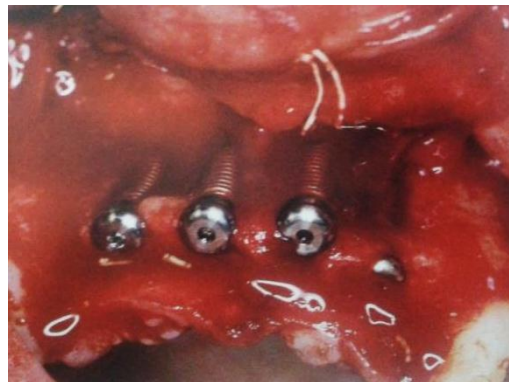

Fig. 23 Hemorragia posterior la colocación de los implantes.

Las hemorragias arteriales aparecen sobre todo en los lechos que preparamos para los implantes (ante esto, es el propio implante el que hará la hemostasia). La sínfisis se considera como zona de poco riesgo hemorrágico. La perforación de la cortical interna sinfisaria puede provocar hemorragia del suelo bucal por sección de la arteria sublingual o la arteria

submaxilar. La cercanía se la arteria sublingual y de la arteria semental a la cortical lingual de la mandíbula, provoca un alto riesgo de lesionar estos vasos causando una hemorragia del suelo de la boca, que llega a amenazar la vida del paciente. El sangrado intenso en la región del suelo de la boca es resultado de un trauma vascular inducido por los instrumentos rotatorios que provocan perforación de la cortical lingual sobre todo. La hemorragia puede aparecer inmediatamente o bien pasando algún tiempo.

Al extenderse progresivamente a la región lingual, sublingual, submandibular y submental el hematoma tiende a desplazar la lengua y el suelo bucal con obstrucción de vías aéreas que, de seguir evolucionando produciría asfixia. En la mayoría de los casos la hemorragia requiere tratamiento quirúrgico para hacer la ligadura del vaso sangrante y a la vez procede a la evacuación del hematoma.

En la inserción de implantes en el área pterigo maxilar deberemos tener muy en cuenta, en el momento de preparar el lecho, la arteria pterigo maxilar, pues, en caso de lesión, cohibir la hemorragia en esta zona es difícil por su gran calibre, dificultad de acceso y la elasticidad del vaso que lo contrae al ser cortado y lo aleja del campo operatorio. La ligadura de la arteria carótida externa o la embolización pueden resolver el problema si no es posible una ligadura directa, sólo se puede hacer a nivel hospitalario ²⁴.

4.1.2 Mala orientación del implante

En el momento de insertar los implantes debemos de tener en cuenta las zonas vecinas, ya sean seno, canal mandibular, etc. Pero también hemos de hacer hincapié en los dientes colindantes, ya que su lesión puede acarrear complicaciones, que se habrían evitado con un buen diseño de nuestra intervención²⁵.

Es una complicación que no es infrecuente, de fácil solución, pues, en caso de duda, con una simple radiografía intrabucal se puede verificar si estamos próximos a la raíz de algún diente contiguo o alguna zona anatómicamente comprometida. Hasta la fresa de 2mm de diámetro podremos cambiar la dirección o angulación de nuestro fresado del lecho quirúrgico. En caso de mala orientación de un implante es mejor no colocarlo y buscar una nueva ubicación, ya que ninguna sintomatología e un implante mal ubicado comprometerá la prótesis y fracasara a largo plazo²⁴.

La afectación de un ápice vecino suele acarrear dolores postoperatorios en algunos casos, si bien en otras ocasiones cursa sin ningún tipo de sintomatología. De esta manera, la utilización de férulas quirúrgicas, evitando así posibles complicaciones en cuanto a la orientación y localización del implante²⁵. Fig. 24²⁴.

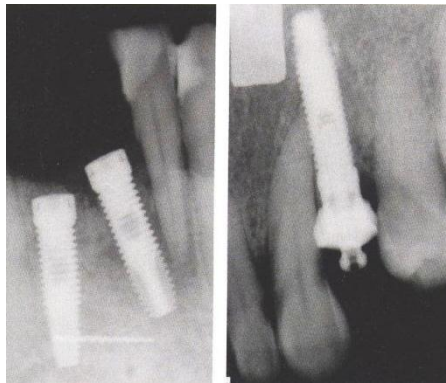


Fig. 24 Implantes próximos al ápice.

Debemos asegurar la ausencia de focos infecciosos próximos a los implantes, ya que puede comprometer su supervivencia. Las inclinaciones en

sentido vestibular o lingual pueden provocar fenestraciones a nivel apical, dichas fenestraciones pueden pasar inadvertidas.

4.1.3 Perforación de la cresta cortical mandibular, tabla interna o externa

La perforación de la cortical mandibular es una complicación no infrecuente y cuyo mayor riesgo estriba en la posibilidad de pasar desapercibida. Esto ocurre principalmente en el área de la sínfisis mandibular en aquellas mandíbulas muy reabsorbidas con 6-7 mm. de altura disponible entre orificios mentonianos y también en el área posterior de la mandíbula debido al balcón lingual que forma el hueso en esa región.

La importancia de esta complicación reside en tres factores a considerar:

- A. Posibilidad de fractura ósea.
- B. Infecciones que pueden llegar a fistulizar.
- C. Alteraciones en la oseointegración.

Las causas por las que se producen estas perforaciones son múltiples: en el sector anterior de la mandíbula, la falta de visión tridimensional al trabajar sin guía quirúrgica en mandíbulas edéntulas, y en el sector posterior, el desconocimiento de la anatomía de la zona al no considerar la existencia de la zona.

Por ello se debe tener en cuenta y procurar dar la inclinación precisa a los implantes en el área parasinfisaria hacia lingual, intentando que el eje de la fresa sea paralelo a las tablas óseas vestibulares y linguales.

En cuanto a la perforación en el sector posterior, se debe considerar la angulación precisa en cada caso, según nos indique la tomografía del área²⁴.

4.1.4 Penetración en el canal dentario

La importancia de esta complicación radica en el hecho de la simple lesión del nervio dentario, ya que el hueso disponible en áreas atróficas del sector posterior de la mandíbula es escaso con frecuencia. Por ello, cuando planifiquemos la inserción de implantes en zona de riesgo (fig. 25) para el dentario, conviene asegurarnos antes la altura de hueso remanente, siempre con 5 mm de margen de seguridad como mínimo, a fin de evitarlo.

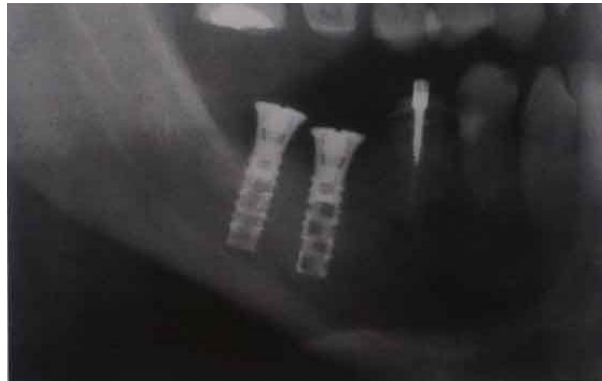

Fig. 25 Lesión del nervio dentario inferior por la perforación del canal.

Sea nuestra intervención con anestesia infiltrativa o con anestesia troncular, el contacto de cualquier instrumento con el nervio dentario desencadena dolor. Es en este momento cuando debemos hacer una radiografía de control para verificar la situación en la que nos encontramos.

El trauma, la compresión y estiramiento del nervio dentario pueden provocar la sección total o parcial de éste y, por ello, el daño neural puede ser:

- Neuropraxia: es la forma más leve de lesión nerviosa, dando lugar a una condición neuronal anómala y reversible, consecuente con un proceso de desmielinización focal.

- Axonotmesis: lesión de fibras nerviosas, sin llegar a la sección completa de nervio.
- Neurotmesis: lesión completa del nervio.

En los casos en que el paciente refiera de sintomatología neurológica local como la disminución de una sensación, que es menor que la esperada para la intensidad del estímulo (hipoestesia); cuando existe una sensación distinta a la esperada y generalmente resulte desagradable (disestesia) o cuando se presente una sensación en una zona no estimulada como “hormigueo” (parestesia) y hayamos comprobado que no ha habido lesión nerviosa (sección), el solo hecho de cambiar el implante por uno más corto o desenroscándolo un par de vueltas, es suficiente para su solución. Se ha demostrado también que toda parestesia sin lesión nerviosa desaparece en unos meses²⁶.

Tratamiento:

- Neurolisis: La neurolisis significa liberar el tejido nervioso funcional del tejido anómalo cicatrizal. La neurolisis puede ser interna (defasciculación perineural) o externa (epineural).
- Neurorrafia: Es la sutura de los segmentos proximal y distal de un nervio en un sitio de lesión traumática que no permite el paso del flujo axonal o cuando existe separación completa de ellos.

4.1.5 Penetración en el seno maxilar

Si bien clásicamente se ha considerado fundamental respetar la integridad del seno maxilar, la experiencia recogida demuestra que la perforación de la cortical del seno maxilar en condiciones de asepsia absoluta no produce alteración patológica alguna.

De hecho, desde hace varios años se popularizó la técnica de elevación atraumática del seno que consiste en: una vez preparado el lecho, bien con fresa, bien con osteotomos, al llegar a la cortical del seno, la romperemos, dando un golpe con el osteotomo; de esta manera preservaremos la membrana de Schneider, a fin de poder hacer un relleno óseo, entre la misma y el ápice del implante. Fig. 26²⁴.

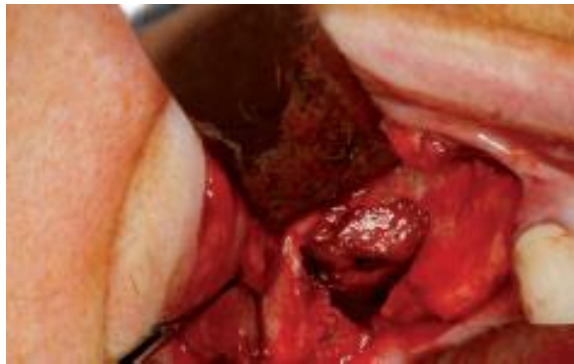

Fig. 26 Perforación del seno maxilar al momento de realizar el lecho quirúrgico del implante.

Las complicaciones sinusales recopiladas no son muchas. Tratándose principalmente de sinusitis, hemoseno, intrusión del implante, mucocele, comunicación buco-sinusal. Un aspecto importante a considerar es la perforación o desgarró de la membrana de Schneider, ya que puede regenerarse o no, pero jamás deberíamos pensar en suturarla, pues al ser tan fina el intentarlo podría aumentar este desgarró.

En el caso de comunicación buco-sinusal, normalmente es el propio implante el que hace de tapón, realizaremos luego una buena sutura de aproximación de bordes, a fin de que sea lo más hermética posible. Cuando ya es la intrusión del implante debemos realizar la extracción del mismo mediante una

osteotomía antral con el fin de recuperarlo, ya que, si éste obstruyera el ostium, la complicación podría ser más grave²⁶.

4.1.6 Penetración en la fosa nasal

Al igual que la penetración en seno, tampoco es una complicación mayor, pues no afecta a estructuras vitales. Cuando perforamos el suelo de la fosa nasal, el sangrado es más evidente debido a la rica vascularización de la zona, pero la simple colocación de un pin de paralelismo o el propio implante, consigue cohibir la hemorragia.

En estos casos, lo que debemos hacer es introducir material de relleno en el lecho del implante, con la intención de lograr formación de hueso a nivel del ápice a modo de elevación sinusal. En maxilares con grandes reabsorciones el índice de éxitos es mayor, en los casos de implantes insertados con anclaje en la cortical²⁵.

4.1.7 Sobre calentamiento del hueso

Es la principal causa de fracasos de implantes. El sobre calentamiento del tejido óseo se produce por:

- No utilizar fresas afiladas.
- No respetar la velocidad.
- No refrigerar con solución salina.
- No trabajar con intermitencia.

Todas estas causas generan calor friccional que produce la necrosis de las células óseas (fig. 27) circundantes¹⁹.

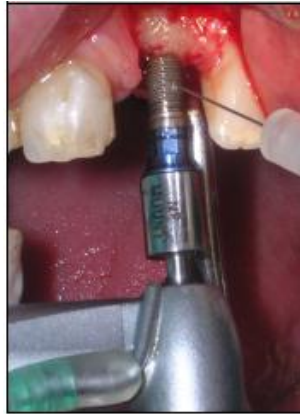

Fig. 27 Para evitar el sobrecalentamiento irrigar constantemente.

El labrado del lecho óseo debe realizarse de forma adecuada para poder conservar la vitalidad del hueso. Para ello es imprescindible la utilización de fresas con un buen corte, realizar el fresado secuencial evitando la sobreinstrumentación del lecho implantario y refrigerar en todo momento mediante la irrigación abundante con suero fisiológico. El aumento de temperatura producido por la excesiva velocidad de fresado o la falta de irrigación refrigerada produce necrosis, fibrosis, degeneración osteolítica y aumento de la actividad osteoclástica. También puede observarse necrosis del hueso periimplantario por una hiperpresión ósea cuando el hueso denso no se realiza la contrarrosca⁵.

4.1.8 Ausencia de sangrado del lecho

Ésta es una complicación no infrecuente. Se presenta en gente de edad avanzada con grandes reabsorciones óseas, dejándose ver, más

frecuentemente, en zona parasinfisaria, donde nos encontraremos un hueso muy compacto, poco vascularizado y densidad tipo 1. Fig. 28¹⁸.

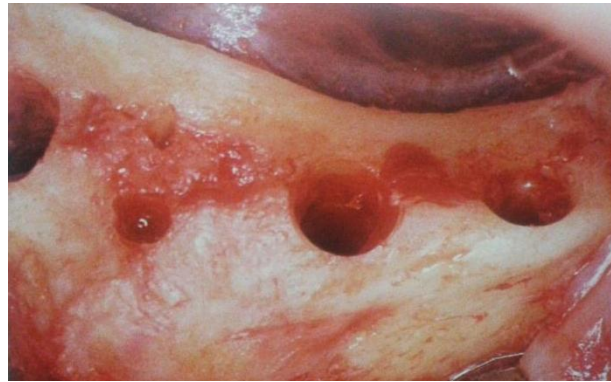

Fig. 28 Falta de sangrado en el lecho quirúrgico.

Cuando hay ausencia de sangrado, es aconsejable el aplazar la colocación de los implantes unos 60 días, para así hacer un buen refrescamiento del lecho, ya preparado, con el fin de promover una neovascularización de la zona. Normalmente, pasado este tiempo, nos encontramos un hueso sangrante. Será entonces cuando coloquemos los implantes. Si no hubiese, mejor no ponerlos, a pesar de la estabilidad primaria que podamos tener, ya que no sería viable la oseointegración²⁴.

4.2 Mediatas

4.2.1 Hemorragias

El cuidadoso control de la hemostasia al finalizar la intervención, el reposicionamiento sin tracción de los colgajos, el cierre de los márgenes con suturas no isquematizantes asociado con la aplicación de hielo en las

primeras 12 horas y una dieta semilíquida fría en los primeros días post-intervención, minimizan la eventualidad de hemorragias tardías. La aparición de un sangrado prolongado debe orientar hacia un diagnóstico de problemas de coagulación, desconocidas o no expuestas por el paciente en la anamnesis, o a la ingestión de fármacos anticoagulantes o fluidificantes en los días anteriores a la intervención. La terapia es la compresión de la zona intervenida con gasas embebidas en preparados como ácido tranexámico, acetato de desmopresina, etc. que favorecen la coagulación asociado con compresas de hielo¹⁸.

La hemorragia del suelo de la boca por perforación de la arteria sublingual durante la colocación de implantes es una complicación grave (fig. 29). Se presenta al día siguiente de la cirugía con una gran tumefacción tipo celulitis geniana baja, hematoma y dificultad a la deglución y respiración. Afortunadamente es una complicación rara, pero puede ser fatal.

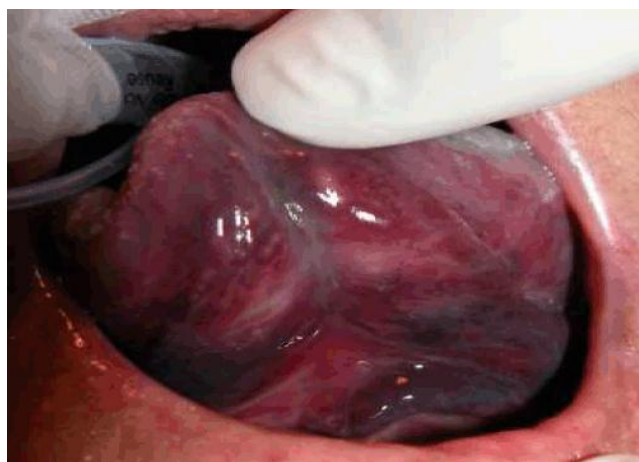

Fig. 29 Hematoma sublingual.

4.2.2 Parestesia

Las lesiones nerviosas sobre todo de las ramas periféricas del trigémino son una complicación potencial e importante, derivada de la cirugía de la colocación de implantes, aunque en la mayoría de los casos las alteraciones son transitorias.

La afección neural puede ser debida a trauma, compresión o estiramiento. Debemos poner atención durante el fresado del lecho quirúrgico, tanto a la longitud de trabajo, como la separación de los colgajos. Al separar un colgajo, se puede producir un estiramiento, causando una estenosis de la Vaina de Schwann que ocasionara sintomatología neural.

El daño neural puede ser:

- Neuropraxia o lesión de primer grado: término que expresa una interrupción de la conducción motora por fragmentación segmentaria de la mielina, con integridad de los axones y de las cubiertas conjuntivas.
- Axonotmesis o lesiones de segundo grado: integra aquellas lesiones que cursan con una interrupción del axón y de la vaina de mielina que lo recubre; quedan ilesos los tejidos conjuntivos endo, peri y epineurales.
- Lesiones de tercer grado: esta lesión es un grado superior en donde además de la lesión mielínica y de la fibra nerviosa se produce una desorganización del tejido conjuntivo endoneural estando conservado el perineuro y epineuro.
- Lesiones de cuarto grado: se deben a una mayor agresividad del agente que lesiona el nervio, originando una destrucción casi completa del nervio conservando solamente el epineuro.

- Neurotmesis o lesiones de quinto grado: engloba aquellas lesiones nerviosas que incluyen, además de la fragmentación de la mielina e interrupción de axón, la rotura o pérdida de continuidad de los tejidos conjuntivos que los envuelven.

En implantología los nervios involucrados, que podemos dañar son:

Afección del dentario: El nervio dentario inferior, se afecta por un implante, que invade o presiona el canal (fig. 30), y que da una sintomatología neural. El déficit nervioso es puramente sensitivo, ya que las fibras lesionadas en el conducto mandibular, pertenecen al Trigémino, que esta porción no es motor. Por ello se afecta la sensibilidad del labio, la comisura labial esta colocada normalmente y la fonación no se ve afectada.

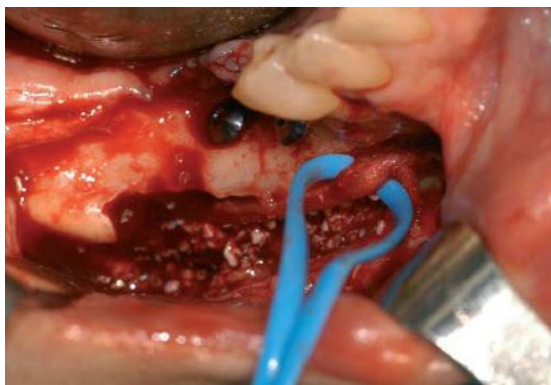


Fig. 30 Liberación del nervio dentario inferior.

La sintomatología que presenta el paciente puede ser: Anestesia, hipoestesia, parestesia y disestesia.

Etiología:

- Implantes colocados correctamente.

- Lesión causada por la inyección anestésica troncular.
- Invasión del canal en el fresado con afectación neural.
- Implante cerca del canal o presión sobre el canal.
- Lesión de un canal aberrante que no se ve radiográficamente.
- Implantes colocados lesionando el nervio.
- Generalmente, estos pacientes presentan anestesia, que puede ser dolorosa o no.

Tratamiento:

Si el implante esta muy cerca del dentario podemos retirarlo y colocar otro de menor longitud. Farmacoterapia y tratamientos paleativos.

Afectación del nervio lingual: La parestesia del nervio lingual después de la colocación de implantes no ocurre con frecuencia. Se debe conocer perfectamente el curso del nervio lingual para evitar lesionarlo en el momento quirúrgico. Puede ser lesionado al manejar el colgajo, sobre todo a nivel del segundo molar. Su lesión provoca insensibilidad lingual y descontrol de la secreción salival.

Afectación del nervio mentoniano: Cabe esperar esta complicación, dado que los implantes dentales se colocan cerca del foramen mentoniano. Hay que tener en cuenta la variedad anatómica del nervio, que con frecuencia puede presentar antes de su salida por el foramen una prolongación hacia mesial, y por ello se aconseja dejar un margen de seguridad mesialmente a la salida del nervio como mínimo de 5mm²⁶.

4.2.3 Inflamación y hematomas

La inflamación comienza inmediatamente después de la colocación del implante y en ausencia de factores que la prolonguen, dura

aproximadamente de 3 a 5 días. La inflamación, empieza inicialmente con una vasoconstricción debido a la ruptura celular, con la finalidad de disminuir la pérdida de sangre en el área de la lesión, y a su vez promover la coagulación sanguínea. Pocos minutos después, la histamina y las prostaglandinas E1 y E2, elaboradas por los leucocitos causan vasodilatación y aumento de la permeabilidad al crear pequeñas aberturas entre las células endoteliales, lo cual permite el escape de plasma y leucocitos que migran hacia los espacios intersticiales, facilitando la dilución de los contaminantes y generando una colección de fluidos que es conocido como edema.

Los signos propios de la inflamación son eritema, edema, dolor, calor y pérdida de la función. El calor y el eritema son causados por la vasodilatación; el edema es producido por la trasudación de líquidos; el dolor y la pérdida de la función son causadas por la histamina, quininas y prostaglandinas liberadas por los leucocitos, así como por la presión del edema.

Una vez en contacto con el implante los neutrófilos liberan el contenido de sus lisosomas (desgranulización). Las enzimas lisosómicas (formadas fundamentalmente por proteasas y proteínas antimicrobianas llamadas defensinas) trabajan para destruir bacterias y otros materiales extraños y para digerir tejido necrótico.

Al producirse una fractura (solución de continuidad en tejido óseo, que tiene su origen no sólo en los traumatismos sino también en los cortes realizados por el cirujano bucal en sus intervenciones quirúrgicas), el primer evento que ocurre es una intensa hemorragia como resultado de la ruptura de los numerosos vasos sanguíneos que discurren en su interior. Esta sangre extravasada difunde por los espacios trabeculares y periostales generando

un aumento de la tensión en toda la zona, con la elevación del periostio que es estimulado en su capacidad formadora. Cuando la sangre se coagula, el hematoma va a estar formado por los componentes hemáticos y por un exudado de polimorfonucleares, linfocitos e histiocitos. Este proceso dura unos 7 días³¹.

4.3 Tardías

4.3.1 Sinusitis

Se considera que una sinusitis es de causa odontogénica cuando se comprueba un vínculo directo entre el seno maxilar y una implante con algún tipo de proceso infeccioso periimplantario²⁹.

Se considera que una sinusitis es aguda cuando los síntomas infectoinflamatorios duran no más de tres a cuatro semanas. Los signos y síntomas característicos incluyen exudado nasal purulento, secreción retranasal (el paciente refiere gusto y olor fétido principalmente a la mañana), dolor en región geniana e infraorbitaria a la palpación, obstrucción nasal con escasa respuesta a los descongestivos, dolor facial unilateral y dolor en zona de molares y premolares superiores; pero ninguno de los signos o los síntomas es de utilidad diagnóstica cuando se presenta aislado. Es importante saber que un proceso inflamatorio agudo en la mucosa sinusal puede provocar síntomas compatibles con una pulpitis debido a la estrecha relación de los filetes nerviosos que penetran por el foramen apical. Los estudios por imágenes, principalmente tomográficos son de extrema importancia para evaluar la situación. En muchos casos es muy difícil establecer el diagnóstico diferencial y solo la evolución de los síntomas van a esclarecerlo³⁰.

4.3.2 Falla en la integración del implante

El éxito del implante dental depende en gran medida de dos procesos: integración de tejidos blandos e integración de tejidos duros con la superficie del implante. En la integración biológica de los tejidos involucrados se desarrollará una adaptación dinámica bajo un determinado esquema de cargas oclusales. La oseointegración se logra solo si la mucosa periimplantaria cicatriza muy rápidamente en la región marginal, sellando las estructuras de soporte más profundas. Basados en este principio el trabajo esencial del epitelio durante la cicatrización de la herida es cubrir la superficie de cualquier tejido conectivo descubierto durante la cirugía, las células epiteliales localizadas en la periferia de la herida, producidas al momento de la colocación del implante son codificadas para dividirse y migrar al área intervenida hasta que la continuidad epitelial sea restaurada.

Hay 2 tipos de fracasos relacionadas con el periodo de colocación del implante: fallas tempranas o producidas durante el periodo de oseointegración (usualmente en el primer año luego de colocado el implante, periodo de cicatrización o carga inicial) y las fallas ocurridas después del periodo de oseointegración (después de un año de inserción del implante, cuando el proceso de oseointegración está completo y la función del implante es estable).

El motivo de fracasos de los sistemas de implantes es que estos se encapsulen en tejido de cicatrización fibroso mal diferenciado. Esto crea movilidad, que lleva a reacciones en la mucosa y finalmente a la pérdida. Si se observa movilidad en un implante es prácticamente imposible restablecer la inmovilidad. En tal caso es aconsejable informar al paciente esta circunstancia y extirpar el implante³³.

4.3.3 Fractura del implante

La fractura en los implantes ocurre muy rara vez. Por lo general se presenta por sobrecarga, parafunción o impactos fuertes recibidos en la zona. El paciente puede llegar a la consulta sin siquiera sospecharlo, para un control o mantenimiento. Al observar las radiografías (fig. 31) y compararlas con las tomadas hace seis meses en su última cita, se ve una pérdida ósea marginal progresiva. Cuando la fractura es muy reciente es difícil detectarla radiográficamente, ya que la pérdida ósea no es tan rápida.

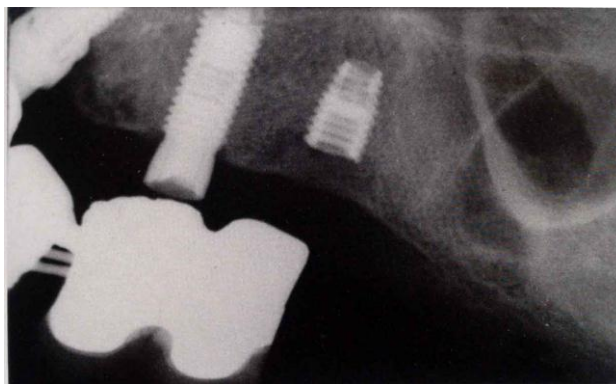


Fig. 31 Fractura de implante observado radiográficamente.

Algunas veces el paciente consulta por sentir movilidad e inseguridad al masticar con su prótesis, e inestabilidad; es entonces cuando se sospecha fractura de algún implante de manera que se toma una radiografía y se procede a desatornillar la prótesis y chequear individualmente la estabilidad; la fractura de los implantes puede estar relacionada directamente con un diseño inadecuado de la prótesis y complicarse la situación si el paciente no está cooperando con una higiene adecuada.

Cuando la fractura del implante ocurre apicalmente en la rosca interna, sólo se puede tratar removiendo el fragmento coronal y apical usando una fresa trepanadora. El mismo sitio se puede utilizar para colocar el nuevo implante si es necesario, se recomienda retiro del implante, cubrir la zona con una membrana que asegura la osteogénesis. Si la fractura es transversa y ocurrió coronalmente de la parte apical, el fragmento apical del implante puede utilizarse como soporte de la prótesis. Fig. 32³⁹.

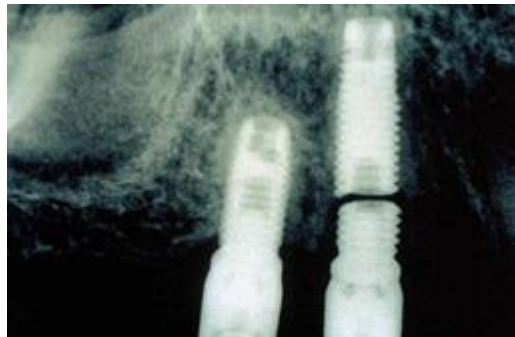

Fig. 32 Fractura de implante por sobrecarga.

Si el problema se diagnostica inmediato al tratamiento, se recomienda remover la prótesis, el cilindro o “abutment” y el fragmento coronal del implante. Se retira el fragmento con una fresa de diamante con muy buena irrigación. Algunas veces es necesario hacer un colgajo para mayor visibilidad del área. Se debe retirar todo el tejido de granulación que se encuentre en la periferia del implante y colocar un implante nuevo. Primero es necesario cortar el tornillo de fijación con una fresa de diamante, se prueba su longitud remanente para atornillarla al fragmento apical del implante. El nuevo cilindro se aprieta al fragmento de fijación, el cual necesitará una cabeza hexagonal. El cilindro debe quedar sin algún tipo de

rotación. Debe tomarse una radiografía para estar seguros de la unión correcta entre el pilar y el ajuste coronal²⁸.

4.3.4 Fractura mandibular

Las fracturas de mandíbulas edéntulas atróficas es una patología importante para los cirujanos debido a las dificultades asociadas a la pérdida severa de tejido óseo y a la pobre calidad y vascularización de este tejido. La atrofia mandibular conduce a una disminución de la masa ósea, provocando que el hueso sea más frágil y vulnerable a las fracturas. La atrofia es la etapa final de los pacientes edéntulos, comenzando este proceso desde que una pieza dental se pierde, desencadenando una serie de efectos biológicos que conducen a la pérdida de la apófisis alveolar, esta pérdida de masa ósea y la disminución de la vascularización, sumado a la colocación de implantes provocan una disminución de la resistencia mandibular lo que la hace más vulnerable a las fracturas.

Usualmente estas fracturas ocurren en pacientes adultos mayores, con capacidad osteogénica reducida por una disminución de sus células osteoprogenitoras y morfológicamente por la presencia mayoritaria de hueso cortical, acompañado de insuficiente irrigación sanguínea, características asociadas a la atrofia ósea mandibular³⁴.

CAPÍTULO V

COMPLICACIONES EN LA REHABILITACIÓN PROTÉSICA

5.1 Mecánicas

5.1.1 Fractura de prótesis y tornillos

Compromiso de los tornillos de cierre: La conexión implante-pilar y sobreestructura protésica-pilar es asegurada por los tornillos de cierre, aplicando un torque determinado, variable de acuerdo del tipo de sistemática implantar utilizado.

El cierre de los tornillos define la precarga, es decir, la carga que sostienen dos unidades unidas entre si. Una carga tensional externa eventual de magnitud inferior a la precarga será absorbida como un aumento reducida de la tensión por cuenta del tornillo sin determinar fuerzas compresivas negativas para las unidades conectadas por el tornillo mismo.

Un ajuste poco preciso entre las unidades protésicas o un cierre inadecuado de los torillos constituyen factores predisponentes para la transferencia de las cargas masticatorias totalmente sobre los tornillos; esta condición predispone a la fractura del tornillo mismo. Fig. 33¹⁸.



Fig. 33 Fractura del tornillo de cierre.

La causa mas común de la fractura de los tronillos de cierre pilar-sobreestructura protésica es la pérdida de la precarga del tornillo mismo. Si la fractura ocurriere a pesar de un cierre adecuado, la causa deberá buscarse en la escasa precisión de la estructura metálica. Si, por ultimo, a pesar de una precarga del tornillo y un ajuste adecuado de la estructura metálica, ocurriera la fractura de mismo tornillo, el sistema probablemente estará sobrecargado.

Fractura del pilar: Una precarga incongruente del tornillo de cierre pilar-sobreestructura protésica; el tornillo de cierre transfiere la carga de tensión aplicada al interior del pilar, de aquí que el estrés de tensión se propaga a la estructura del pilar mismo. A veces podrán verificarse dos inconvenientes: el primero consiste en la resistencia al estrés biomecánico aplicado gracias a las propiedades físicas del material del que está compuesto el pilar. En este caso, el estrés es absorbido adecuadamente por el pilar. Por otra parte, en caso de una desfavorable relación estrés/carga y resistencia de flexión al material que constituye el pilar es posible el desarrollo de microfracturas de magnitud creciente en la medida que aumenta las cargas masticatorias.

Fractura de la sobreestructura protésica: Los picos de carga o el estrés estructural pueden llevar a lesiones del marco metálico sin que el paciente lo siente, debido a la inestabilidad implantar.

La escasa precisión de ajustes implantosoportados crea estrés a nivel de la sobreestructura protésica inicialmente (fig. 34) y de la interfase implante-hueso después, con carga nada homogénea sobre los pilares implantares. Estas fuerzas anómalas son de tipo estático, es decir, actúan cuando los implantes no han sido cargados oclusalmente y entonces, mantienen un estado de requerimientos anormal y prolongado en el tiempo. El problema del ajuste pasivo está principalmente presente en las prótesis atornilladas con respecto a las cementadas sobre implantes, ya que la precarga de los tornillos es

utilizado para unir las superficies no competentes de la prótesis y del implante, creando tensiones a la estructura y reduciendo la capacidad de oposición a las cargas oclusales. Por lo tanto resulta fundamental cerciorarse de la total pasividad de la estructura protésica³⁵.

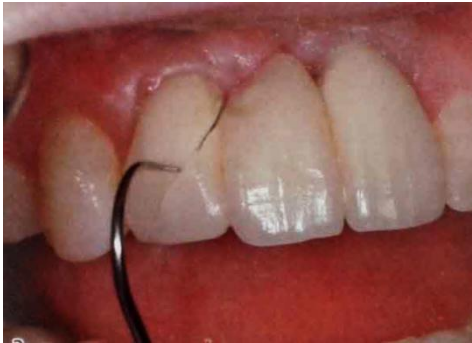

Fig. 34 Fractura de la restauración cerámica del implante.

5.1.2 Sobrecarga

A pesar de que un implante este inicialmente oseointegrado, es posible que el estado de la interfase se modifique, después de una sobre carga oclusal. La aplicación de una carga excesiva o, de cualquier forma, no congruente puede implicar microfracturas del hueso o a nivel de la interfase con el implante y, en consecuencia micromovimientos de la misma. Ya que la capacidad reparadora del hueso no esta en capacidad de compensar la reabsorción ósea que ocurre alrededor del implante, la reparación se produce con la interposición del tejido fibroso. La prolongación de esta situación implica la perdida progresiva de la oseointegración del implante hasta su movilidad irreversible, signo evidente de fracaso.

Es posible encontrar reabsorción ósea periimplantar (fig. 35) debido a una sobrecarga oclusal, a menudo, en total ausencia de reacciones inflamatorias

por cuenta de los tejidos blandos circundantes, y por tanto en un ambiente de microflora normal.

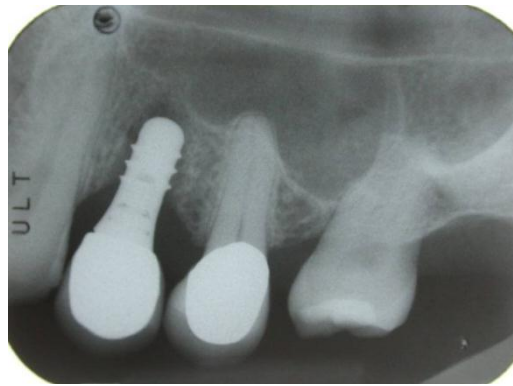


Fig. 35 Pérdida ósea por sobrecarga en implante.

Se reconoce que con cargas oclusales congruentes, mediadas por una rehabilitación protésica adecuada, se preserva la oseointegración inicial del implante, promoviendo un retorno fisiológico del hueso. Para alcanzar esta condición favorable deberá ser manejado adecuadamente todas las facetas de rehabilitación protésica: un posicionamiento de los implantes protésicamente guiado, una selección adecuada de los pilares, de la sobreestructura protésica, de los materiales estéticos de revestimiento y un esquema oclusal adecuado.

Además se debe tener presente que los sectores posteriores son sometidos a fuerzas oclusales mucho mayores con respecto a los anteriores, debido a la diferencia de transmisión de las fuerzas a la dentadura y al hueso de soporte bajo la acción de los músculos masticatorios, en especial el masetero³⁵.

5.1.3 Mala posición del implante

La posición tridimensional del implante está determinada por dos aspectos, uno el restaurador el cual debe permitir la reproducción de restauraciones estéticas y otro el biológico que establece que el implante debe ser colocado de tal forma que permita mantener la salud y la arquitectura tanto del tejido duro como del tejido blando (fig. 36)³⁶.

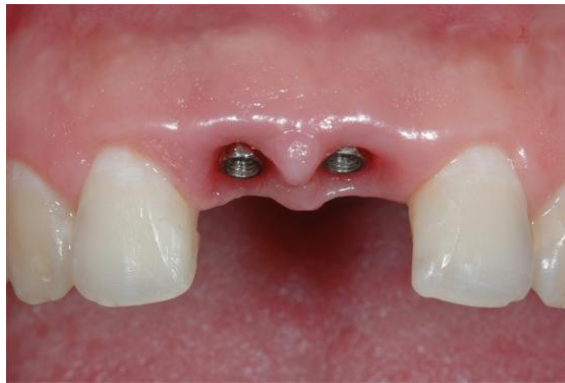

Fig. 36 Adecuado perfil de emergencia de los implantes, lo que permite mantener la salud de los tejidos blandos y tejidos duros.

Las diferentes posiciones de la cabeza del implante en las tres dimensiones del espacio van a influir directamente en el resultado final y, cuanto mejor sea el control del cirujano sobre la óptima ubicación de la cabeza del implante, mayores serán las posibilidades de obtener un óptimo resultado estético y funcional³⁷.

El implante debe ser considerado como la extensión apical de la restauración y esta última debe guiar su colocación quirúrgica. Esto es conocido como implante “protésicamente guiado”. Se puede entonces establecer que el implante debe ser colocado donde pueda ser restaurado adecuadamente³⁶.

La decisión sobre cual va a ser la óptima posición de los implantes viene determinada y guiada por la restauración definitiva y se debe decidir durante el proceso diagnóstico. Para ello, en el caso de grandes restauraciones o casos complejos, se recomienda realizar un encerado diagnóstico en unos modelos articulados. A partir de este encerado se podrá realizar la férula quirúrgica guía para el cirujano. Cuanto mayor dificultad presente el caso, mayor precisión se necesitará: en esos casos recomendamos la utilización de férulas quirúrgicas. En aquellos casos sencillos o de restauraciones unitarias sencillas (premolares, incisivos laterales) se podrán utilizar de referencia quirúrgica tanto los dientes adyacentes como los antagonistas³⁷.

Relación mesio-distal: La posición adecuada del implante en la dimensión mesiodistal presupone un impacto directo en el resultado (fig. 37) estético y en la integridad del tejido proximal; de esta forma la utilización de implantes cónicos reducen el potencial de daño a las estructuras adyacentes.

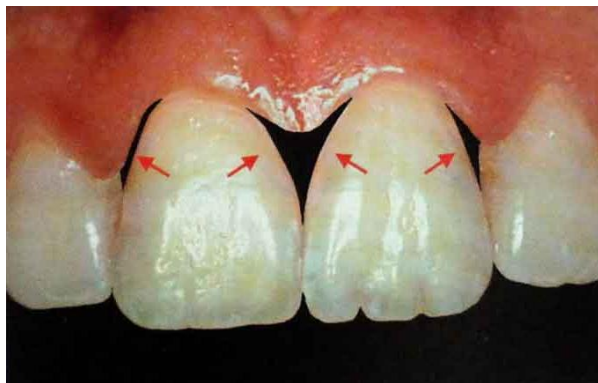

Fig. 37 Relación adecuada mesiodistalmente para el mantenimiento de las papilas.

El implante debe ser colocado con una distancia mínima de 1,5 a 2,0 mm de la raíz del diente adyacente; menor distancia compromete la cresta alveolar y genera la pérdida de la arquitectura de la papila. Los contornos de la

restauración final y el perfil de emergencia también se verán comprometidos. Cuando se trata de implantes múltiples la distancia entre ellos debe ser entre 3 a 4 mm³⁶. Fig. 38^{FD}.

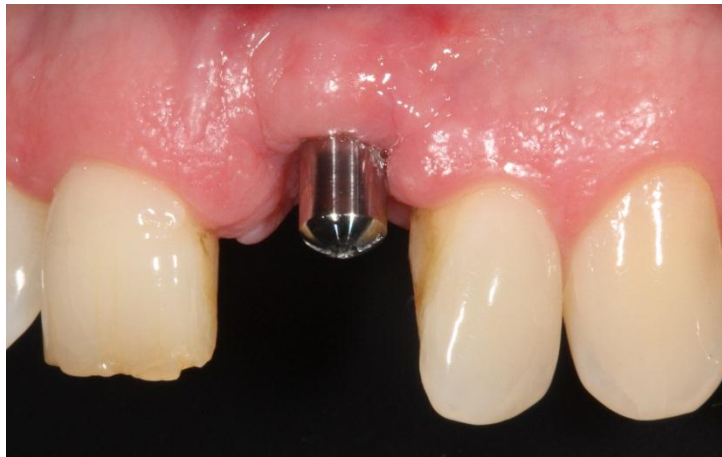

Fig. 38 Implante con distancia menor a 1.5 mm mesio-distalmente, lo que compromete la cresta alveolar y la forma de las papilas.

Relación buco-lingual: Es este plano, la ubicación más adecuada es aquella situada entre el borde incisal y el cingulo de la restauración definitiva. Esta ubicación permitirá realizar una restauración con un óptimo perfil de emergencia independientemente de la inclinación axial del implante: existen ocasiones en las que la reabsorción de la tabla bucal o la propia anatomía de un maxilar de rasgos hipoplásicos obligan a realizar una inserción no axial de la fijación (fig. 39). Ante esta delicada situación existen dos opciones: o bien ubicar la cabeza de la fijación en la posición óptima (entre el arco incisal y el arco del cingulo) a pesar de no tener una dirección axial o bien buscar una posición lo más axial posible que permita a la fijación recibir las cargas funcionales a lo largo del eje del implante. La primera posibilidad permitirá la construcción de una restauración de dimensiones óptimas y parecidas a las

coronas naturales. La segunda posibilidad nos lleva a su vez a dos distintos escenarios:

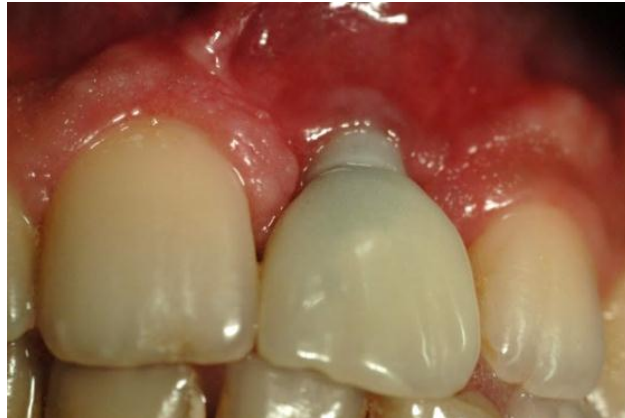

Fig. 39 Ubicación del implante hacia vestibular.

-Posición vestibulizada de la cabeza del implante: corre el riesgo de mostrar parte del componente metálico de la restauración debido a la fina capa de mucosa peri-implantaria remanente y como consecuencia de la formación de la anchura biológica en sentido lateral. Además las dimensiones de la restauración serán obligadamente más largas que las que le deberían corresponder por el tamaño de los dientes adyacentes. Fig. 40^{FD}.

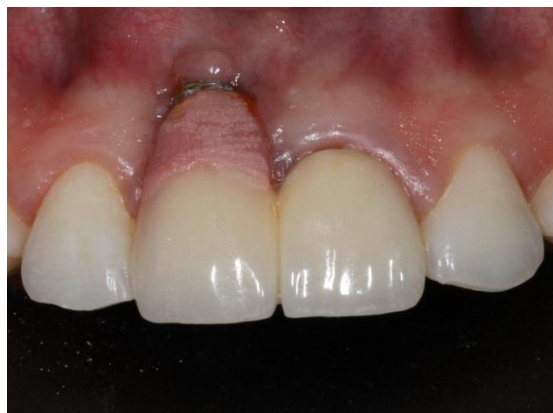

Fig. 40 Se observa parte del componente metálico del implante.

-Posición lingualizada de la cabeza del implante: el tamaño de la restauración será adecuado y en armonía con los dientes adyacentes. Pero el perfil de emergencia dificultará el mantenimiento higiénico del paciente además de introducir momentos de carga no deseables³⁷.

Relación apico-coronal: La ubicación del plano apico-coronal va a estar relacionado con el perfil de emergencia de la restauración. Esto se debe a la transición necesaria entre la anchura de la cabeza del implante y la anchura de la porción gingival de la restauración. La ubicación idónea en el plano apico-coronal vendrá dictada por la anchura de la restauración protésica y la posición del margen gingival de los dientes adyacentes. Como norma, se considera adecuada una distancia entre 2 y 4 mm apical al margen gingival adyacente y no a la línea amelocementaria, ya que ésta puede o no coincidir con el margen gingival³⁷.

La posición apicocoronal es requerida para enmascarar o evitar el metal del implante y del pilar. Los implantes con menor diámetro en su plataforma deben ser posicionados más profundamente en sentido apicocoronal que los de mayor diámetro para poder crear un perfil de emergencia gradual. En términos generales se puede decir que una posición más apical del implante puede implicar mejor estética pero también menos salud, ya que la cresta ósea se restablece 1.5 mm apical a la interfase implante-pilar en implantes de dos fases; mientras que una posición más superficial del implante presupone menos estética (posibilidad de visualización del metal y la no obtención de un perfil de emergencia gradual) pero más salud³⁶.

Si la plataforma está en posición demasiado coronal, el perfil de la restauración necesitará una transición tan pronunciada que será poco estética; es además muy posible que el metal de la fijación quede expuesto a la mínima recesión. Es importante tener en cuenta que durante el primer año

de inserción de una prótesis el margen bucal de la mucosa tiene tendencia a sufrir una migración apical de 0,6 mm de media³⁷.

Relación implante-diente: La presencia de una papila interdental en una restauración implanto-soportada adyacente a un diente va a depender directamente de la distancia de la cresta ósea interproximal del diente con respecto al punto de contacto de la restauración. De esta forma, si la distancia es menor o igual a 5 mm, la probabilidad de tener una papila completa es del 100%; si esa distancia es de 6 mm, la probabilidad es de 67%; si esa distancia es de 7 mm, la probabilidad de tener una papila es de 27%. Sin embargo, el tamaño de la papila interdental sufre un aumento al año de, aproximadamente, un 0,375 mm de media con respecto a la posición inicial, al contrario que el margen gingival bucal que sufre recesión. Fig. 41^{FD}.

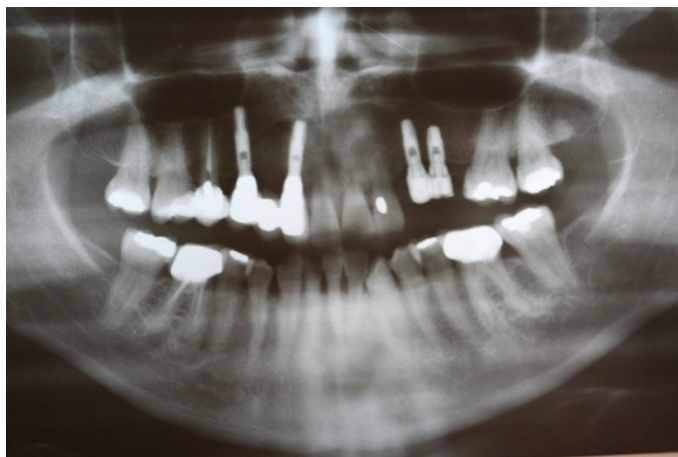

Fig. La relación implante- diente esta aumentada en la zona superior izquierda.

Relación implante-implante: Para que la supervivencia de la papila interdental sea predecible entre dos restauraciones implanto-soportadas se necesita una distancia mínima de 3 mm. Esto se explica por la formación de la anchura biológica que ocurre no solo en sentido vertical sino también en sentido horizontal, siendo esta última de 1,5 mm alrededor de cada implante.

COMPLICACIONES EN LA REHABILITACIÓN PROTÉSICA

Este mecanismo puede explicar también el hecho de que los implantes ubicados hacia vestibular tengan la tendencia a mostrar o traslucir el metal de su cabeza, dando un aspecto grisáceo a la mucosa marginal³⁷. Fig. 42^{FD}.

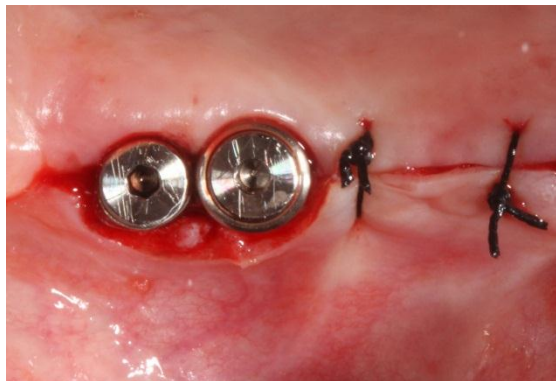


Fig. 42 Dos implantes adyacentes con una distancia menor a 3mm entre ellos.

Regla 1

Distancia con el diente adyacente en el nivel óseo: es necesaria una distancia mínima de 1,5 mm (fig. 43) desde el hombro del implante hasta el diente adyacente en el nivel del hueso (mesial y distal).

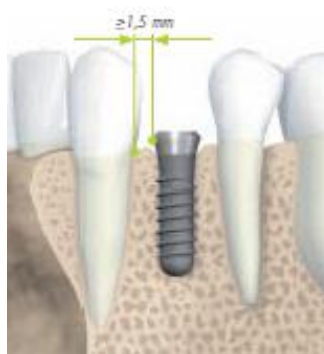


Fig. 43 Distancia del implante con el diente adyacente 1.5 mm.

Regla 2

Distancia con los implantes adyacentes en el nivel óseo: es necesaria una distancia de 3 mm (fig. 44) entre dos hombros de implantes adyacentes (mesiodistal).

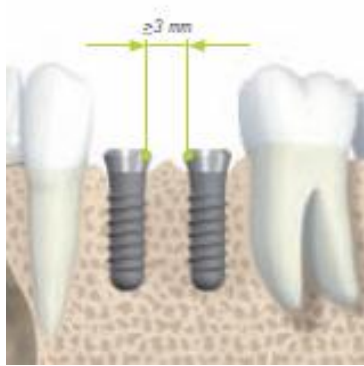

Fig. 44 Distancia mínima entre implantes 3 mm.

Angulación del implante: la angulación del implante respecto a los dientes adyacentes u otros implantes. Una discrepancia de más de 15 grados, suele requerir un pilar angulado, cementable o individualizado. Cuando utilizemos una restauración cementada, la angulación no es tan crítica ya que no hay ningún orificio de entrada. Las replicas de pilares angulados están comercialmente en diversos ángulos y alturas de tejidos, para ayudar a seleccionar el pilar apropiado³⁷.

5.1.4 Espacio interoclusal

Hay que tener en cuenta el espacio interoclusal, el cual corresponde a la distancia vertical entre la superficie superior del implante y la dentición antagonista (fig. 45) en máxima intercuspidad y en lateralidades. El espacio que consideramos interoclusal es la altura disponible total para el pilar y la restauración, habiendo una correcta oclusión y lateralidades. Un valor promedio de este espacio es de 2.8 mm.

COMPLICACIONES EN LA REHABILITACIÓN PROTÉSICA

Es la posición de máxima intercuspidad, coincidiendo con la posición de relación céntrica. Esta es la posición ideal para hacer funcionar una prótesis sobre implantes.

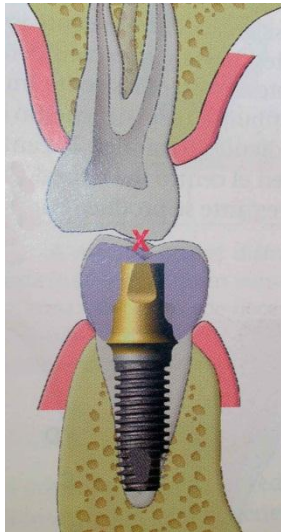


Fig. 45 Espacio interoclusal aproximado de 2.8.

Si la Oclusión Céntrica no está en armonía con la Relación Céntrica, los contactos oclusales interferentes pueden hacer que los cóndilos sean posicionados de su posición terminal de bisagra, para permitir que los dientes encajen y se acomoden (posición adquirida). El resultado de ésta desarmonía es la tensión sobre los implantes.

La prótesis sobre implantes, no debe impedir, que los cóndilos sean posicionados libremente por los músculos y los ligamentos hacia la posición mas relajada en su cavidad glenoidea. Cuando las coronas de los implantes se cruzan en el camino de los movimientos mandibulares, se producen tensiones en la interfase hueso-implante que llevan al fracaso.

Cuando colocamos prótesis sobre implantes, tenemos implantes con menor superficie, menor altura/ancho ósea, peor distribución y una superficie oclusal similar a la natural. Todo esto debe tomarse en cuenta en nuestro

diagnostico, aumentando el número de implantes el diámetro o ambas cosas.

En una oclusión balanceada, los contactos oclusales se distribuyen por todos los dientes posteriores durante los movimientos excéntricos, esto puede afectar a los componentes rígidos del sistema de implantes, especialmente a la interfase de la fijación al hueso. Por lo tanto no se sugiere una oclusión balanceada como plan oclusivo en una prótesis sobre implantes de anclaje óseo completo⁴¹.

5.2.2 Enfermedad periimplantaria

Enfermedad periimplantaria es un término colectivo que designa las reacciones inflamatorias que se producen en los tejidos que rodean un implante en función. Tras la correcta osteointegración de un implante, la enfermedad periimplantaria es el resultado de un mal balance entre la carga bacteriana y la respuesta del huésped. Así pues, la enfermedad periimplantaria es una enfermedad de carácter infeccioso. Fig. 46^{FD}.

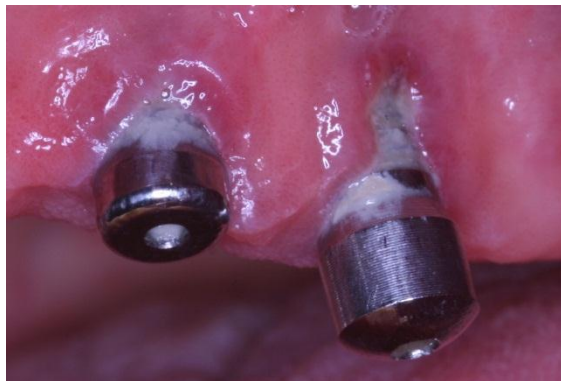

Fig. 46 Enfermedad periimplantaria.

Como sucede con la clasificación de la enfermedad periodontal, las enfermedades periimplantarias incluyen dos entidades bien diferenciadas: mucositis periimplantaria, equivalente a la gingivitis, y periimplantitis, equivalente a la periodontitis.

Para efectuar su diagnóstico deben realizarse las siguientes pruebas:

Exploración visual, palpación: Cambios en el color, la textura de la mucosa o la presencia de supuración, pueden indicar algún tipo de patología.

Sondaje: una fuerza de sondaje comprendida entre 0.2 – 0.3 N es fiable para el diagnóstico de salud o enfermedad periimplantaria.

En casos de salud periimplantaria, la punta de la sonda identifica el fondo del epitelio de unión. En caso de enfermedad periimplantaria la punta de la sonda penetra en el tejido conjuntivo. Incluso en casos de mínima inflamación periimplantaria se prevee una mayor penetración de la sonda en tejido conjuntivo.

Exploración radiográfica: Radiografías periapicales con paralelizador: Son las que más se han empleado para establecer los niveles óseos marginales y establecer la pérdida ósea interproximal. Así, medición tras medición, se pueden monitorizar los cambios longitudinalmente. Como desventaja cabe añadir que no es posible evaluar radiográficamente las paredes vestibular ni bucal.

Exploración oclusal: La sobrecarga oclusal puede provocar el fracaso de un implante en ausencia de otro tipo de patología periimplantaria. La sobrecarga oclusal sobre un implante en presencia de patología periimplantaria puede agravar la pérdida ósea alrededor del mismo provocada por causa de la segunda enfermedad. Debe realizarse un análisis oclusal mediante papel de articular para comprobar si existen puntos prematuros de contacto en máxima intercuspidad, o interferencias en movimientos excéntricos que

puedan suponer un factor de sobrecarga para el implante. Asimismo, circunstancias del diseño de la prótesis que puedan suponer un factor de riesgo añadido para la sobrecarga de los implantes (ej. Cantilevers extensos), deben ser corregidos en la medida de lo posible.

Diseño de la prótesis: Un diseño incorrecto de la prótesis puede limitar el acceso de los instrumentos de higiene, tanto por parte del paciente como del profesional. Esto puede provocar un mayor acúmulo de placa de forma localizada, que estará asociado a un mayor riesgo de sufrir algún tipo de lesión periimplantaria. Al igual que ocurre con la enfermedad periodontal, deben corregirse en la medida de lo posible los factores relacionados con el diseño de la prótesis que puedan ayudar a una mayor retención de placa³⁸.

5.2.2.1 Periimplantitis

Periimplantitis: Lesión inflamatoria de la mucosa que rodea un implante en función asociada a la pérdida de hueso de soporte. La lesión migra apicalmente con respecto al epitelio de unión y se observa un predominio de células plasmáticas, linfocitos, células polimorfonucleares y macrófagos en gran número³⁸. La periimplantitis puede causar el fracaso y la pérdida de un implante. Fig. 47⁵

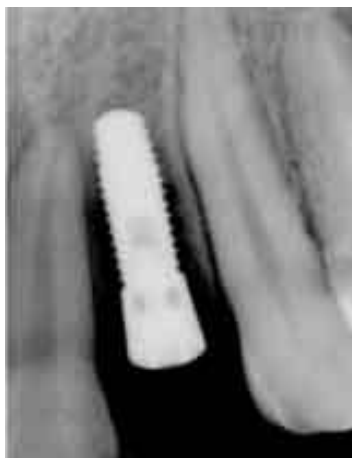

Fig. 47 Pérdida ósea como consecuencia de periimplantitis.

Las características más comunes de la periimplantitis son: presencia de placa blanda y calcificada, edema y enrojecimiento de tejidos blandos periféricos, hiperplasia de la mucosa en zonas con una carencia de gíngiva queratinizada, sangrado y/o supuración al sondeo y/o palpación, evidencia radiológica de reabsorción ósea, movilidad del implante (estadio avanzando de la enfermedad); el dolor no es muy común, no obstante, a veces está presente. La periimplantitis se clasifica en (fig. 48):

- Periimplantitis clase 1: Presencia de pérdida ósea horizontal moderada con un componente intraóseo mínimo.
- Periimplantitis clase 2: Pérdida ósea horizontal entre moderada y avanzada, con un componente intraóseo mínimo. Este grupo de implantes es un cuadro avanzado de los implantes del grupo I.
- Periimplantitis clase 3: Pérdida ósea horizontal entre mínima y moderada, con lesión intraósea circunferencial avanzada.
- Periimplantitis clase 4: Defectos implantarios con pérdida ósea horizontal moderada y lesión intraósea circunferencial avanzada; además, pérdida de la tabla vestibular o lingual, o ambas.




Fig. 48 Etapas evolutivas de la periimplantitis.

Tratamiento de la periimplantitis

Desde un punto de vista etiopatogénico, existen 3 niveles de tratamiento. La etiología infecciosa, el tratamiento de los defectos óseos secundarios a dicha infección y la corrección del trauma oclusal si éste fuese la causa de la enfermedad.

Los objetivos que debe de cumplir nuestro tratamiento son:

- Eliminación de la placa bacteriana de la bolsa periimplantaria.
- La descontaminación y acondicionamiento de la superficie del implante.
- La reducción o eliminación de zonas que no pueden ser mantenidas sin placa salvo mediante correctas técnicas de higiene oral.
- Establecimiento de un control de placa eficaz para la prevención de mucositis y reinfección.
- Regeneración del hueso periimplantario perdido en el curso patológico de la enfermedad.

Tratamiento de la periimplantitis mediante terapia antiinfecciosa: La terapia antiinfecciosa incluye las técnicas de desbridamiento de las lesiones, la descontaminación del implante y el empleo de una correcta antibioticoterapia sistémica y/o en su defecto, antisépticos locales.

Tratamiento de la superficie del implante: Cuando un implante pierde osteointegración la superficie de titanio queda expuesta a la cavidad oral y cubierta por un biofilm. Esto lleva a la formación de una biopelícula en la superficie, seguida de colonización bacteriana. La cantidad y maduración de la placa bacteriana que cubre la superficie del implante es mayor en superficies rugosas. Y sugieren el pulido de la porción expuesta para prevenir reinfección y facilitar los procedimientos de higiene oral.

La descontaminación de la superficie de los implantes expuestos es fundamental cuando se utilizan procedimientos regenerativos para obtener nuevo hueso alrededor de implantes con periimplantitis. Se han utilizado distintas técnicas tales como ácido cítrico, tetraciclina y HCl, arenado, arenado y ácido cítrico, láser. Todos ellos con el objetivo de eliminar las bacterias y mantener o crear una superficie que permita la reinserción del hueso y el tejido blando. Sin embargo, estos procedimientos demostraron ser insuficientes en la eliminación completa de la sustancia orgánica y son muchas veces responsables de contaminación adicional⁴⁰.

5.2.2.2 Mucositis periimplantaria

Mucositis periimplantaria: Lesión inflamatoria de la mucosa que rodea un implante en función sin evidencias de afectación al hueso de soporte. Se observa un predominio de las células T y la lesión presenta una extensión apical restringida hasta el fondo del epitelio de unión³⁸.

La mucositis periimplantaria se define como una forma reversible de afección inflamatoria de los tejidos blandos (fig. 49) que rodean a un implante en función. La mucositis periimplantaria es considerada como el estadio inicial de la periimplantitis.

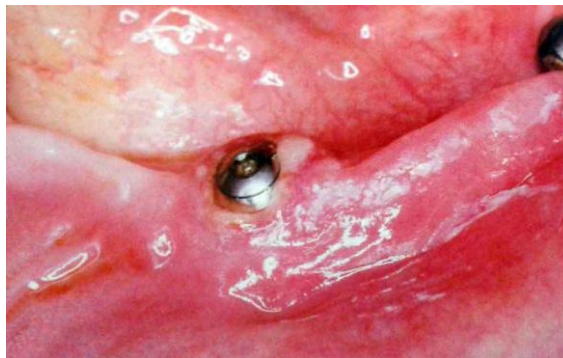

Fig. 49 Mucositis localizada con presencia de flogosis y hemorragia.

Las características más comunes de la mucositis periimplantaria son: presencia de placa blanda y calcificada, edema, enrojecimiento e hiperplasia de la mucosa, sangrado y compromiso del sellado mucoso al sondeo, en ocasiones exudado o supuración (microabsceso gingival) y ausencia radiológica de reabsorción ósea³⁹. Fig. 50^{FD}.

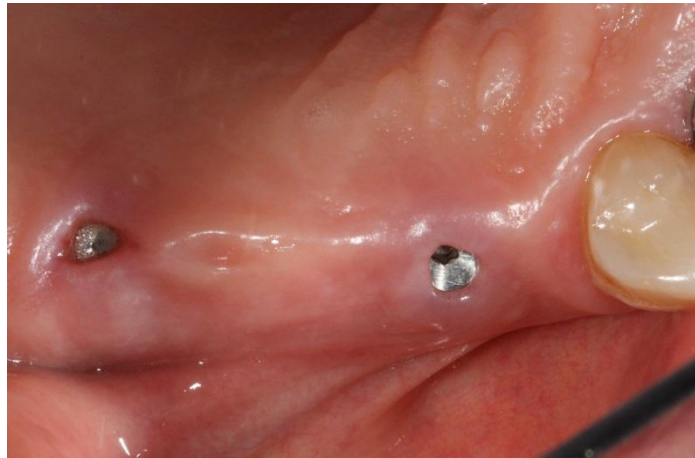

Fig. 50 Mucositis periimplantaria.

Tratamiento: Deben corregirse en primera instancia los factores locales que limiten un correcto control de placa por parte del paciente (ej. puntos de contacto deficientes, incorrecto diseño de la prótesis, ausencia de encía adherida). Deben, además, corregirse los factores oclusales detectados durante la exploración (ej. prematuridades, cantilevers, prótesis sin ajuste pasivo) que puedan provocar una sobrecarga de los implantes.

A - Mucositis y

- Sangrado al sondaje.
- Bolsa \leq 3 mm
- No existe pérdida ósea o es estable.

Tratamiento: Desbridamiento mecánico con curetas de plástico, teflón o puntas de plástico para ultrasonidos, instrucciones de higiene oral, aumentar la frecuencia de las visitas de mantenimiento.

B - Mucositis y

- Sangrado al sondaje (+)
- Bolsa de 4-5 mm.
- No existe pérdida ósea o es estable.

Tratamiento: Desbridamiento mecánico con curetas de plástico, teflón o puntas de plástico para ultrasonido, limpieza antiséptica (enjuague de clorhexidina 7 días), instrucciones de higiene oral³⁷.

CONCLUSIONES

El éxito de la implantología esta condicionado al logro de una adecuada oseointegración en el tiempo. Esta oseointegración depende de la respuesta del hueso en relación a la biocompatibilidad de los materiales, condiciones de la superficie del implante, además del protocolo quirúrgico utilizado para el posicionamiento de los mismos. La estabilidad secundaria del implante óseointegrado, está vinculada a una adecuada distribución de las cargas oclusales sobre los implantes y a un control minucioso de la higiene bucal.

La mejora en el diseño de la superficie de los implantes determinara en el futuro los resultados clínicos que se pueden lograr en los tratamientos protésicos.

La tomografía computarizada es una excelente opción para la planeación del tratamiento en la colocación de implantes dentales porque proporciona características morfológicas y de densidad ósea de la zona que recibirá el implante. Ofrece alternativas para poder ubicar e identificar las zonas anatómicas que pueden estar comprometidas al colocar el implante. Así, el profesional seleccionara la forma detallada de la longitud y espesor para no afectar estructuras adyacentes.

Son muchos los factores que provocan fracaso en la integración de los implantes, por ello deben ultimarse los cuidados y preverse las características que indiquen cualquier posible complicación en el sostenimiento futuro de éstos, evitando no solo la perdida del implante, sino también el riesgo de otras posibles complicaciones.

Las complicaciones y fracasos implantoprotésicos se pueden minimizar si se realiza una correcta planificación prequirúrgica, una adecuada técnica quirúrgica, un seguimiento postquirúrgico, un diseño apropiado de la sobreestructura protésica y una correcta distribución de las cargas.

La sobrecarga oclusal en el implante puede originar pérdida ósea marginal. Microfracturas dan origen a un defecto óseo sin fenómenos inflamatorios añadidos. Esto demuestra que una sobrecarga oclusal puede quebrar el equilibrio de salud periodontal y que la inflamación gingival previa, disminuye la magnitud de la sobrecarga necesaria para provocar una pérdida ósea.

La colocación del implante dependía del remanente de tejido óseo; actualmente el implante debe ser considerado como la extensión apical de la restauración y esta última debe guiar su colocación quirúrgica. Esto es conocido como implante “protésicamente guiado”. Una restauración sobre implante que luzca naturalmente estética depende no solamente de la adecuada colocación del implante sino de la reconstrucción de una arquitectura gingival que esté en armonía con el componente labial y el facial. Es necesario reconstruir la arquitectura del tejido duro y blando antes de colocar los implantes, ya que dicha arquitectura provee la plataforma para su correcta ubicación.

La periimplantitis es un proceso inflamatorio de los tejidos alrededor de un implante sometido a carga, lo que resulta en la pérdida del hueso de soporte. El factor etiológico principal en el desarrollo de la mucositis periimplantaria o periimplantitis es la infección por bacterias patógenas de la biopelícula.

**REFERENCIAS
BIBLIOGRÁFICAS**

1. The Journal of Prosthetic Dentistry. The Glossary of Prosthodontic Terms. Volume 94, Issue 1, Pages 10-92, July 2005.
2. <http://www.shutterstock.com/>
3. M. Weiss, Charles Weiss Adam. Principles and practice of implant Dentistry. Editorial. Mosby. Edición 2001. Pags. 645-98.
4. Arismendi E., Ospina E. Oseointegración, una cascada de eventos. Revista Facultad de Odontología U. de A. Vol.12 No. 1, 2006
5. Peñarrocha M, Guarinos J, Sanchos JM. Implantología Oral. España, Barcelona. Editorial Ars médica, 2001, Pp. 3-27, 53-74, 245-262.
6. Mish C. Prótesis Dental Sobre Implantes. Edit. China: Elsevier Mosby, 2005. Pp. 32-41
7. Dinato JC, Polido WD. Implantes Oseointegrados. 1ª ed. San Paulo: Editorial Artes Médicas; 2003 Pp. 1-6; 53-63.
8. Zerón A., Gutiérrez de Velasco. Oseointegración: serendipia o razonamiento científico. Rev. Méx. Odont Clin Año 1, Num. 4, Junio 2006.
9. Cútolí C, Montesdeoca N. Carga inmediata en implantes dentales. Rev Esp Ciruj Oral y Maxilofacial 2005; 27(5): 255-269.
10. Albrektsson T, Jacobsson M. Bone-metal interface in osseointegration. J Prosth Dentistry 1987;57: 597-607.
11. Davies J. Mechanisms of endosseous integration. Int J Prosthodont 1998; 11: 391-401.
12. Guercio, E y Dinatale, E. Consideraciones estructurales y biológicas en la oseointegración. Revisión de la literatura. *Acta odontol. venez* [online]. 2009, vol.47, n.1 pp. 241-248.
13. M.S. Block. Atlas en color de cirugía implantológica dental. 2002. Editorial Médica Panamericana. Páginas: 174 y 175; 180 a 184; 186 ; 191.
14. M. Donado. Anatomía implantológica. Bases morfológicas y su aplicación clínica en implantología. Editorial Ars Medica 2003. Pp 40-200
15. Rábago G. Francisco, Manrique G. Carlos. Referencias y consideraciones anatómicas en implantología. *Cient. dent.*, Vol. 2, Núm. 2, Agosto 2005. Págs. 81-88.
16. Velayos Santana. Anatomía de la cabeza para odontólogos. Editorial Medica Panamericana, 4ª edición, 2007, Pp. 31-89.
17. Hamid R. Manual clínico y de laboratorio de las sobredentaduras con implantes. Editorial Amolca, 2009. Pp. 11-24

18. Bianchi Andrea. Prótesis implantosoportada. Colombia. Editorial Amolca, 2001. Pp. 157- 238, 437-450.
19. Pedrola Fernando. Implantología Oral, alternativas para una prótesis exitosa.
20. Marc Bert. Patrick Missika. Implantes osteointegrados. 2002. Masson S. A. Págs.
21. Pedemonte Roma, Cirugía acalórica, Valoración in vitro del calentamiento del suero fisiológico de refrigeración en implantología para el control de la temperatura del hueso y de la efectividad de refrigeración de las fresas según su diseño. Pp. 22-102.
22. Mahesh Lanka, Kurtzman Gregori M. Manejo de implante mal posicionado en el sector anterior del maxilar. Implantología actual. Año 6, número 10. Marzo 2012
23. Springer Ingo, Wiltfang Jorg. Técnicas de sutura en implantología. Rev. Periodoncia y oseointegración. Volumen 19, Numero 2, 2009, Pp 79-87.
24. Arias Irimia, Barona Dorado. Complicaciones durante el tratamiento quirúrgico implantológico. Dental practice report enero-febrero 2009, pp. 36-44.
25. Gisbert Krekeler, Christian Foitzik, Casos extremos o *worst-case*: fracasos implantológicos. Quintessence (ed. esp.) Volumen 21, Número 3, 2008. Pp. 148-160.
26. Padullés Esteban, Catalán Enric. Complicaciones y fracasos quirúrgicos en Implantología. Revisión del estado actual del tema. Rev. Esp. Odontostomatológica de Implantes 2000;8(4):216-232.
27. Lamas Pelayo, Peñarrocha Diago. Intraoperative complications during oral implantology. Med Oral Patol Oral Cir Bucal. 2008 Apr1;13(4):E239-43.
28. Bregante Sancho, Padullés Esteban. Fractura de implantes. Solución a un caso clínico. Rev. Esp. Odontostomatológica de Implantes 2006;14(4):149-167.
29. Selden, H. S. "Endo-Antral syndrome and various endodontic complications." J Endod 25(5): 389-93.
30. Ahovuo-Saloranta, A., O. V. Borisenko, et al. (2008). "Antibiotics for acute maxillary sinusitis." Cochrane Database Syst Rev(2): CD000243.
31. Ricardo felzani. Cicatrización de los tejidos con interés en cirugía bucal: revisión de la literatura. Acta odontológica Venezolana. Volumen 43 nº 3 / 2005.

32. Sánchez Garcés M.A., Pérez Álvarez D., Mayor Subirana G., Alves Pereira D., Sancho Puchades M., Grau Manclús V. et al . Revisión bibliográfica de Implantología Bucofacial del año 2007. Avances en Periodoncia [revista en la Internet]. 2009 Ago [citado 2012 Sep 20] ; 21(2): 89-116.
33. Santís C. Iris, Herrera Tuñón. Fracaso en los implantes dentales: Fibrointegración. Reporte de caso clínico. Revista de la Facultad de Ciencias de la Salud, Colombia, 2008, Vol. 5 No. 2, Pp 115-120.
34. Mardones M Marcelo, Navia G Eduardo, Bravo A Rodrigo, Mayer O Christopher. Tratamiento de Fracturas en Mandíbulas Atróficas: Presentación de Dos Casos Clínicos. Int. J. Odontostomat. [revista en la Internet]. 2011 Ago [citado 2012 Sep 20] ; 5(2): 126-132.
35. Chiapasco Matteo, Romeo Eugenio. Rehabilitación implantosoportada en casos complejos. Editorial Amolca. 2006. Pp 397- 462.
36. Becerra G, Ramón ÓM. Consideraciones en el manejo de los implantes en la zona estética. Rev Fac Odontol Univ Antioq 2009; 20(2): 191-204.
37. Zabalegui Andonegui Ion. Influencia de la ubicación de los implantes sobre la restauración definitiva. RCOE. 2012 Feb; 7(1): 47-54.
38. Bertos Quílez, Mareque Bueno. Protocolo para el tratamiento de la enfermedad periimplantaria. Sant Cugat del Vallès, 17 de Febrer de 2010. Versió 1. Pp. 1-22.
39. Ikeda Artacho, Ceccarelli Calle. Peri-implantitis y mucositis periimplantaria. Rev Estomatol Herediana. 2007; 17(2). Pp. 90-98.
40. Hemant Kumar Gupta, et al. Peri-Implantitis: A Risk Factor In Implant Failure. Journal of Clinical and Diagnostic Research. 2011 Feb, Vol-5(1):138-141.
41. Tomás C.O. Rehabilitación implanto asistida: Bases y fundamentos. 1 ed. España: Ripano; 2008. p. 187-226.