CARCINOMA EPIDERMOIDE DE CAVIDAD ORAL.

Estudio clínico patológico de 452 casos del Hospital General de México.

TESIS

Para obtener el título de:

Médico Especialista en Anatomía Patológica

Presenta:

Dra. Citlali Pasillas Bravo

Tutoras de Tesis:

Dra. Minerva Lazos Ochoa.

Dra. Leonora Chávez Mercado.

México D.F 2012

Universidad Nacional Autónoma de México
UNAM
Biblioteca Central
Dirección General de Bibliotecas de la UNAM

UNAM – Dirección General de Bibliotecas
Tesis Digitales
Restricciones de uso

DERECHOS RESERVADOS ©
PROHIBIDA SU REPRODUCCIÓN TOTAL O PARCIAL

Todo el material contenido en esta tesis esta protegido por la Ley Federal del Derecho de Autor (LFDA) de los Estados Unidos Mexicanos (México).

El uso de imágenes, fragmentos de videos, y demás material que sea objeto de protección de los derechos de autor, será exclusivamente para fines educativos e informativos y deberá citar la fuente donde la obtuvo mencionando el autor o autores. Cualquier uso distinto como el lucro, reproducción, edición o modificación, será perseguido y sancionado por el respectivo titular de los Derechos de Autor.

TUTORAS DE TESIS

Dra. Minerva Lazos Ochoa
Anatomopatóloga adscrita a la Unidad de Patología
Hospital General de México, O. D.

Dra. Leonora Chávez Mercado
Anatomopatóloga adscrita a la Unidad de Patología
Hospital General de México, O. D.

ÍNDICE GENERAL

Índice general

Índice de figuras 4

Índice de cuadros 5

Índice de gráficas 6

Índice de tablas 7

1. Marco teórico 8

    1.1 Generalidades 8

    1.2 Embriología de la cavidad oral 8

    1.3 Anatomía de la cavidad oral 11

    1.4 Histología de la cavidad oral 13

    1.5 Fisiología de la cavidad oral 14

    1.6 Patología neoplásica de la cavidad oral. 15

    1.7 Carcinoma epidermoide 17

    1.8 Carcinoma epidermoide en México 28

2. Planteamiento del problema 28

3. Justificación 29

4. Hipótesis 29

5. Objetivos 29

6. Material y Métodos 30

7. Resultados 31

8. Discusión 37

9. Conclusiones 40

10. Referencias 41

ÍNDICE DE FIGURAS

Fig.1 Desarrollo embriológico de la cara y la cavidad bucal. 9

Fig.2 Cavidad oral. Anatomía 12

Fig.3 Fotomicrografía de mucosa oral de mejilla. H y E, 4X. Departamento de Biología Celular y Tisular, Facultad de Medicina, UNAM. 13

Fig. 4. Carcinoma epidermoide de tipo verrucoso en borde lateral de la lengua y piso de la boca.18

Fig. 5. Carcinoma epidermoide de paladar duro. 19

Fig. 6. Fotográfia de bases moleculares del carcinoma epidermoide en cavidad oral. 21

Fig.7 Estadificación de lesiones en cavidad oral. TNM 22

Fig. 8 Carcinoma epidermoide variante clásica, queratinizante 10x h y e y carcinoma epidermoide variante clásica, de células grandes no queratinizante 10x 27

Fig. 9. Carcinoma epidermoide de tipo verrucoso 10x (bordes "empujantes") 27

Fig 10. Carcinoma epidermoide de tipo verrucoso 40x, y carcinoma epidermoide de tipo basaloide 10x 28

ÍNDICE DE CUADROS

Cuadro A. Lesiones premalignas. 16

Cuadro B. Clasificación histológica de las neoplasias de cavidad oral y orofaringe. BARNES L et al. *Clasificación de la Organización Mundial de la Salud de las Neoplasias de Cabeza y Cuello.* International Agency for Research on Cancer. Francia, 2005. P. 210 17

Cuadro C. Estadificación clínica del carcinoma epidermoide 23

Cuadro D. Diagnóstico diferencial de las diversas variables histológicas del carcinoma epidermoide. 25

ÍNDICE DE GRAFICAS

Grafica 1. Número de casos de carcinoma epidermoide por año en el servicio de Patología Quirúrgica del Hospital General de México en un periodo del 2002 al 20011. 32

Grafica 2. Número de casos de carcinoma epidermoide en el periodo del 2002 al 2011. 33

Grafica 3. Distribución por edad de presentación de carcinoma epidermoide de cavidad oral. 33

Grafica 4. Distribución por género de carcinoma epidermoide en cavidad. 34

Grafica 5. Frecuencia de localización de carcinoma epidermoide en cavidad oral. 36

Grafica 6. Variantes histológicas de carcinoma epidermoide. 36

Gráfica 7. Grado de diferenciación encontrado en carcinoma epidermoide en el periodo 2002-2011 37

INDICE DE TABLAS

Tabla1. Casuística. 32

Tabla2. Distribución de carcinoma epidermoide de acuerdo a edad. 34

Tabla3. Localización de la lesión. 35

MARCO TEÓRICO

1.1 GENERALIDADES

El sistema digestivo es un conjunto de órganos relacionados entre sí, cuya función es transportar y digerir los alimentos, absorber nutrimentos y excretar las sustancias que no se degradaron, y está constituido por tres grandes elementos: 1) La cavidad oral, 2) El tracto esofagogastrointestinal y 3) Las glándulas digestivas anexas[22].

La cavidad oral comprende la boca, los dientes, las encías, la lengua, el paladar y la región de las amígdalas palatina [2, 22, 4].

1.2 EMBRIOLOGÍA DE LA CAVIDAD ORAL

El desarrollo y crecimiento de la cara y de la cavidad bucal comienza en la cuarta semana de gestación. El primer arco branquial, al comienzo de la 4ª semana, se bifurca lateralmente y hacia abajo, para formar los mamelones maxilares por arriba y los mandibulares por abajo, procesos fundamentales en la formación de la cara y de la boca. Los mamelones maxilares quedan a ambos lados del estomodeo y los mandibulares forman su borde inferior. El límite superior del estomodeo está formado por el mamelón o prominencia frontonasal. Los maxilares y mandibulares se unen medialmente cada uno con su homólogo y limitan, por abajo y lateralmente, el agujero del estomodeo. La coalescencia en la 5a semana de los mamelones maxilares superiores y nasales da lugar a la formación del paladar anterior o primario, a las narinas y a las coanas primitivas [11].

Desde el mamelón frontal crece el septo nasal descendiendo hasta fusionarse con el paladar primario. De la fusión de la expansión tectoseptal del frontal con los procesos palatinos, resulta la separación de las cavidades oral y nasal. Esta coalescencia del septo nasal con los procesos palatinos se realiza hacia la 9a semana, junto con la constitución del paladar posterior secundario u óseo, con lo que la separación fosa/boca, está ya definitivamente realizada. (Fig.1)

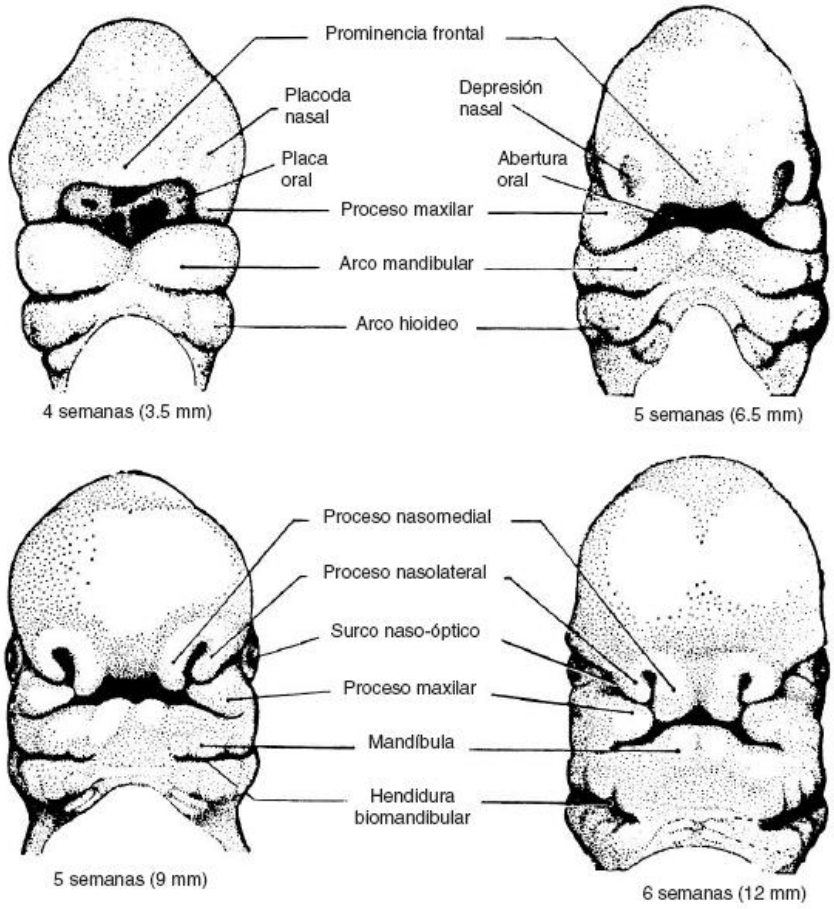

Fig 1. Desarrollo embriológico de la cara y cavidad bucal.

FORMACIÓN DEL PALADAR

El paladar consta de dos porciones, el duro y el blando. El paladar duro, o bóveda palatina, es de estructura ósea y es el más anterior. El paladar blando o velo del paladar es un tabique musculomembranoso, móvil y contráctil que se prolonga hacia atrás y hacia abajo de la bóveda palatina, separa la orofaringe del *cavum* e interviene en la fonación y en la deglución [6,7].

El velo del paladar se genera a partir del 1o, 2o y 3er arcos branquiales, en dos etapas:

- El labio superior y el paladar primario, o anterior, por delante del agujero palatino anterior, están constituidos desde la 4a semana.

- El paladar secundario, o posterior, se forma más tardíamente, al final del 2º mes (7a semana) y proviene del crecimiento de dos láminas o crestas palatinas horizontales, emanadas de la pared interna de los mamelones maxilares superiores. Estas crestas crecen en dirección vertical y caudal, y están separadas al principio por la lengua, que está muy desarrollada. Luego, con su crecimiento, se horizontalizan, produciéndose la fusión de ambas crestas. Alrededor de la 8a semana la porción caudal del proceso nasoseptal contacta con el paladar secundario.

Las dos láminas formadoras del paladar secundario son de procedencia mesodérmica con un recubrimiento endodérmico. El mesénquima proveniente del 1er arco da lugar al músculo periestafilino externo [6].

El mesénquima del 2o arco da origen al músculo glosoestafilino y al palato-estafilino. El mesénquima del 3er arco dará lugar al faringo-estafilino. Finalmente, ambos paladares, primario y secundario, se unen. Las anomalías en el crecimiento por una mala coalescencia de las dos láminas en la línea media producen una serie de malformaciones que pueden ir desde el desdoblamiento de la úvula, hasta el paladar hendido [17].

FORMACIÓN DE LA LENGUA

La lengua comienza a formarse al mismo tiempo que el paladar. A las cuatro semanas, en la cara endodérmica del primer arco branquial, aparecen dos protuberancias o mamelones linguales laterales y una prominencia medial, o tubérculo impar, nacido del borde inferior de este arco. Las protuberancias linguales laterales se fusionan entre sí y, a su vez, con la prominencia medial, formando los 2/3 anteriores del cuerpo de la lengua, o lengua móvil. Esta fusión, en algunos casos, deja como vestigio en la mucosa lingual una marca romboide a nivel medial. Por tanto, la lengua por delante de la V lingual tiene una función masticatoria y proviene de un tubérculo mesobranquial medio, impar, mirando a los primeros arcos y a los dos tubérculos laterales situados en la extremidad ventral a cada lado de la mandíbula. En consecuencia, la lengua móvil tiene un origen ectodérmico y endodérmico.

Los 2/3 anteriores de la lengua están separados del tercio posterior por la V lingual, o surco terminal. La porción posterior, o fija, tiene su origen en tejido formado de la fusión medial del 2o, 3o y parte del 4o arco faríngeo y es endoblástica.

El esbozo de la glándula tiroides se desarrolla en la parte caudal del tubérculo impar mediante una invaginación endodérmica, que va emigrando hacia abajo por delante de la cavidad intestinal. El punto donde se produce esta invaginación, en la base de la lengua, es el denominado *foramen caecum*. La inervación sensitiva de la lengua está dada por el glosofaríngeo; la porción posterior de la lengua y la epiglotis están inervadas por el nervio laríngeo superior; los músculos de la lengua son inervados por el hipogloso. La rama cuerda del tímpano del facial da inervación para el gusto a los 2/3 anteriores de la lengua. A lo largo de su desarrollo, el tamaño de la lengua guarda proporción con el perímetro craneal.

La lengua dobla su longitud y su anchura desde el nacimiento hasta la adolescencia.

FORMACION DE LOS DIENTES

La dentadura humana se divide en cuatro cuadrantes. Cada cuadrante se compone de cinco dientes primarios y luego de ocho permanentes. En términos histológicos, el desarrollo embriológico de los dientes se divide en las siguientes etapas:

- Etapa de botón, brote o yema.
- Etapa de casquete o sombrero
- Etapa de campana

La formación de la raíz no comienza hasta que la formación del esmalte de la corona ha finalizado. En la zona de reflexión de los epitelios adamantinos interno y externo, desprovista de esmalte, se forma el muñón epitelial de la raíz que prolifera, penetrando en profundidad y preforma el esbozo de la futura raíz dental, dejando paso mediante uno, dos o tres canales a las raíces dentales. Cabe señalar que la formación completa de la raíz se presenta después de que el diente ha erupcionado en la cavidad oral [5, 8, 13].

1.3 ANATOMÍA DE LA CAVIDAD ORAL

La cavidad oral (boca) se compone de dos porciones: el vestíbulo y la boca propiamente dicha. El vestíbulo es el espacio o hendidura comprendido entre los labios y las mejillas, por un lado, y los dientes y encías, por otro. El vestíbulo se comunica con el exterior a través del orificio de la boca, apertura por la que se introduce el alimento y otras sustancias dentro de la cavidad oral. La cavidad oral limita externamente con las mejillas y labios. El techo de la cavidad oral está formado por el paladar. En el plano posterior, la cavidad oral se comunica con la orofaringe, porción oral de la faringe, que limita por arriba con el paladar blando, por abajo con la epiglotis y a los lados con los arcos palatoglosos [23].

La lengua es un órgano muscular que se proyecta dentro de la cavidad oral desde su superficie inferior. Los músculos linguales son tanto extrínsecos (con punto de inserción fuera de la lengua) como intrínsecos (confinados por completo dentro del órgano, sin inserción externa). El músculo estriado de la lengua está organizado en fascículos que por lo general se disponen en tres planos más o menos perpendiculares entre sí. Esta forma de organización muscular es exclusiva de la lengua, lo cual permite la fácil identificación de este tejido como musculo lingual [12, 6, 7]. Entre los grupos de fibras musculares hay cantidades variables de tejido adiposo. La superficie dorsal de la lengua está dividida anatómicamente por una depresión en forma de V, el surco terminal, en dos tercios anteriores y un tercio posterior. (Fig. 2)

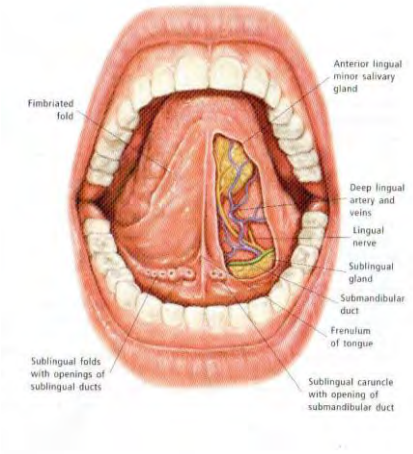

Fig.2. Cavidad oral.

1.4 HISTOLOGÍA DE LA CAVIDAD ORAL

La cavidad oral está tapizada por una mucosa masticatoria, una mucosa de revestimiento y una mucosa especializada.

La *mucosa masticatoria* está en las encías y en el paladar duro. Posee un epitelio estratificado plano queratinizado (carece de estrato lúcido) y, en algunas regiones, paraqueratinizado. (Fig.3).

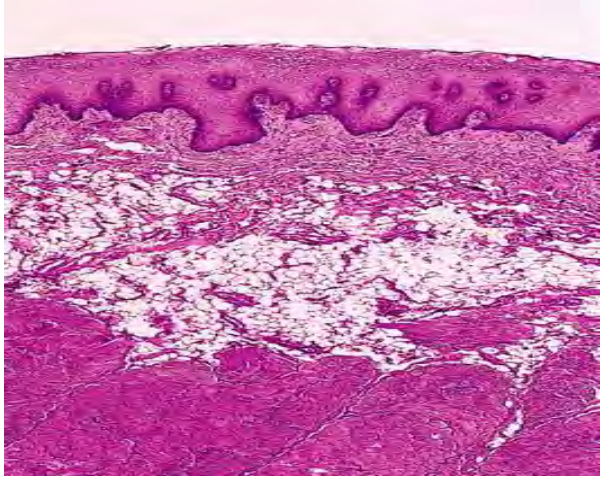

Fig. 3 Fotomicrografía de mucosa oral de mejilla. H y E, 4X. Departamento de Biología Celular y Tisular, Facultad de Medicina, UNAM.

La *mucosa de revestimiento* está en los labios, las mejillas, la superficie mucosa alveolar, el piso de la boca, la superficie ventral de la lengua y el paladar blando. En estos sitios tapiza músculo estriado (labios, mejillas y lengua), hueso (mucosa alveolar) y glándulas (paladar blando, mejillas y superficie ventral de la lengua). La mucosa de revestimiento tiene papilas menos abundantes y más cortas para poder adaptarse a los movimientos de los músculos subyacentes. El epitelio de revestimiento no queratinizado es más grueso que el queratinizado. Se compone de solo tres capas:

- Estrato basal: que es una sola capa de células que se apoyan sobre la lámina basal.
- Estrato espinoso: que tiene varias células de espesor.

- Estrato superficial: que es la capa de células más superficial de la mucosa.

La *mucosa especializada* está restringida en la superficie dorsal de la lengua, donde contiene papilas y corpúsculos gustativos.

La superficie dorsal de la lengua está cubierta de papilas (abundantes irregularidades y sobreelevaciones de la mucosa) por delante del surco terminal. Se describen cuatro tipos de papilas: filiformes, fungiformes, caliciformes y foliadas [6, 8, 13, 15].

Los dientes están incluidos y fijados en los procesos alveolares de los maxilares superior e inferior (mandíbula) y están compuestos por varias capas de tejidos especializados, los cuales son: esmalte, cemento y dentina.

1.5 FISIOLOGÍA DE LA CAVIDAD ORAL

La boca o cavidad oral es el lugar en donde se ingieren los alimentos y se preparan para su digestión en el estómago e intestino delgado; es la entrada del tracto digestivo y también interviene en la respiración. El alimento es masticado por los dientes y es mezclado con la saliva de las glándulas salivales que ayuda a formar un bolo fácil de manipular. La deglución se inicia voluntariamente en la cavidad oral. Mediante este proceso, el bolo pasa a la faringe, que es la continuación del tracto digestivo.

La distribución de las fibras musculares permite una enorme flexibilidad y precisión en los movimientos de la lengua, que son indispensables para el habla humana, así como para la digestión local y la deglución.

Como componentes de la cavidad oral, los dientes tienen gran importancia y son indispensables para el comienzo del proceso digestivo [8].

1.6 PATOLOGÍA NEOPLÁSICA DE LA CAVIDAD ORAL

Las lesiones de cabeza y cuello constituyen un grupo heterogéneo de alteraciones, que comprenden tejidos de origen epitelial, mucosa y piel, y de origen mesodérmico como los huesos, tejido adiposo, vasos. etc.

La distribución del cáncer de cavidad oral muestra amplias diferencias geográficas alrededor del mundo. El cáncer es la segunda causa de mortalidad en los países desarrollados y es un problema de salud de trascendencia incuestionable. En 1993, Pisani y cols. Estimaron que los cánceres de boca y faringe ocupaban el quinto lugar en los hombres y el séptimo en las mujeres. En algunas regiones de India y el sureste de Asia es la neoplasia maligna más común, debido al uso de gomas que contienen tabaco y otras sustancias carcinógenas, mientras que en otros países, como en Estados Unidos, ocupa el séptimo lugar de los tumores malignos que afectan a la raza negra y el duodécimo en los anglosajones [21].

Las tasas de supervivencia a cinco años varían entre 18 y 62%, según sexo, raza y localización anatómica. Para cada sitio anatómico las tasas son menores entre los varones que entre las mujeres. Las tendencias en la supervivencia han mostrado poco cambio en décadas recientes. Los porcentajes de supervivencia son mayores si al momento del diagnóstico el tumor está localizado, en vez de que exista diseminación regional o a distancia. El cáncer oral se caracteriza por una alta incidencia de segundos tumores primarios de cavidad oral y sitios adyacentes.

En México, de acuerdo con los datos de mortalidad de 1980, se ha estimado que la incidencia de cáncer de la cavidad oral es de 4.6 por 100 000 en el sexo masculino y de 2.4 por 100 000 en el femenino. En nuestro país no existen tasas de incidencia de estas neoplasias, pues los casos de cáncer que se reportan provienen de los diferentes registros hospitalarios.

En un trabajo que revisa la epidemiología de los tumores de la cavidad oral, en el Instituto Nacional de Cancerología, se reportaron 653 casos diagnosticados entre 1985 a 1992, los que representaron el 5% de los tumores malignos que se atendieron en esos años. La razón global hombre-mujer fue de 1.6:1.0. Los tumores de lengua fueron los más frecuentes, representando

27.1% en los hombres y 27.6% en las mujeres, seguidos por las neoplasias de encía (17.3 y 22.4%), glándulas salivales, labio y piso de la boca. El tipo histológico más frecuente fue el carcinoma epidermoide (70%). Más de 65% se encontraron en etapas clínicas III y IV con tumores mayores de 4 cm y ganglios linfáticos positivos al momento del diagnóstico [4, 6, 9].

Las neoplasias de cavidad oral son normalmente indoloras, pero puede diagnosticarse mediante un cambio de color rojizo o rojo-blanquecino en la mucosa, la aparición de una zona indurada, hemorragias sin causa aparente, presencia de una zona ulcerada crónica y existencia de una masa sobreelevada (verrugosa o ulcerada). Las primeras transformaciones malignas que sufre el epitelio son a nivel celular y existen diversas lesiones o condiciones precancerosas que deben tomarse en cuenta en el diagnóstico del carcinoma epidermoide. (Cuadro A).

Cuadro A. Lesiones premalignas.

LESIONES PRECANCEROSAS	CONDICIONES PRECANCEROSAS
***Clasificación clínica*:**	- Liquen plano.
- **Leucoplasia.**	- Disfagia sideropénica.
- **Eritroplasia.**	- Fibrosis oral submucosa.
- **Queilitis actínica.**	- Sífilis.
- **Palatitis nicotínica.**	- Lupus eritematoso discoide.
	- Xerodermia.
Clasificación histológica:	- Inmunosupresión.
- **Displasia epitelial.**	- Epidermiolisis bulosa.
- **Carcinoma in situ**	- Disqueratosis congénita.

A pesar de que son tumores anatómica, quirúrgica y funcionalmente diferentes, las neoplasias que se originan en las estructuras que forman la cavidad oral comparten muchos de los factores de riesgo que se mencionarán en el apartado correspondiente de carcinoma epidermoide.

A continuación se muestra la clasificación histológica de la Organización Mundial de la Salud de las neoplasias de cavidad oral y orofaringe. (Cuadro B)

CUADRO B. Clasificación histológica de las neoplasias de cavidad oral y orofaringe.	
Neoplasias Epiteliales Malignas	Carcinoma de células escamosas. Carcinoma verrugoso. Carcinoma de células escamosas basaloide. Carcinoma de células escamosas papilar Carcinoma de células fusiformes. Carcinoma de células escamosas acantolítico. Carcinoma adenoescamoso. Carcinoma cuniculatum. Carcinoma linfoepitelial.
Lesiones precursoras epiteliales.	
Neoplasias epiteliales Benignas.	Papilomas Papiloma de células escamosas y verruga vulgaris. Condiloma acuminatum. Hiperplasia epitelial focal. Tumor de células granulares. Queratoacantoma.
Neoplasias de tejidos blandos	Sarcoma de Kaposi. Linfangioma. Tumor ectomesenquimal condromixoide. Mucinosis focal oral. Tumor de células granulares (épulis).
Neoplasias linfoproliferativas.	Linfoma B difuso de células grandes. Linfoma de células del manto. Linfoma folicular. Linfoma de la zona marginal B extraganglionar asociado a mucosas (MALT). Linfoma de células T. Plasmocitoma extramedular. Histiocitosis de células de Langerhans. Sarcoma mieloide extramedular. Sarcoma/tumor de células dendríticas folicular
Melonoma maligno mucoso	
Neoplasias Secundarias	

1.7 CARCINOMA EPIDERMOIDE

Histológicamente, el carcinoma de células escamosas o epidermoide es el tumor más común encontrado en la cavidad oral constituyendo, aproximadamente, el 5% de todas las

neoplasias y el 30% de los cánceres de cabeza y cuello. Según las incidencias recogidas en la base de datos de la Organización Mundial de la Salud en el año 2000, el carcinoma epidermoide es el octavo cáncer más común en todo el mundo. Abarca el 85% de todas las lesiones en cabeza y cuello y el restante 15 % está constituido por tumores en glándula tiroides, piel, huesos del esqueleto facial, cartílagos y partes blandas [15, 12].

El carcinoma epidermoide puede originarse en cualquier punto de la cavidad oral, pero sus lugares preferidos son la cara ventral de la lengua, el suelo de la boca, el labio inferior, el paladar blando y las encías. (Fig. 4)

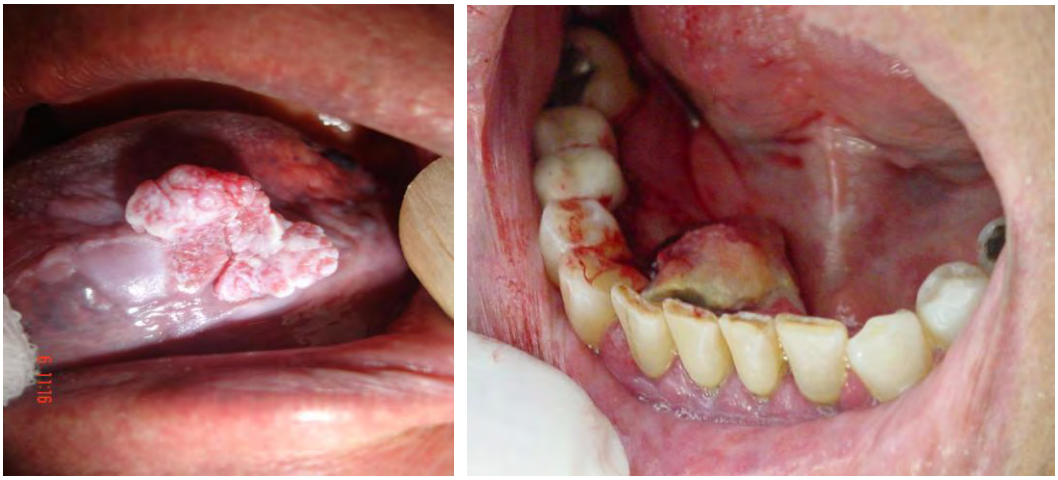

Fig. 4. Carcinoma epidermoide de tipo verrucoso en borde lateral de la lengua y piso de la boca

En su examen histológico, estas neoplasias empiezan como lesiones displásicas, que pueden progresar a una displasia de grosor completo o no antes de invadir el estroma subyacente de tejido conjuntivo.

La patogenia del carcinoma epidermoide es multifactorial, sin embargo existen factores de riesgo bien establecidos que se encuentran documentados y que tienen una amplia relación en la patogénia de este tipo de neoplasia, dentro de los cuales se encuentran: tabaquismo, el alcohol, dieta, infecciones (en especial asociada al VPH), higiene dental y edad [6, 8]. La incidencia de la neoplasia de cavidad oral entre las personas de menor edad (menos de 40 años) que carezcan de factores de riesgo conocidos ha sido aumentada a lo largo de los últimos años. Se ignora la

patogenia de este grupo de paciente que no fuman ni están infectados por VPH. Debe señalarse que los pacientes con carcinoma epidermoide que presente asociación por infección por VPH evolicionan mejor que los demás. (Fig. 5)

Fig. 5. Carcinoma epidermoide de paladar duro

El grado de diferenciación fue originalmente propuesto por Broders, y está basado de acuerdo con el parecido que las células neoplásicas guardan con el epitelio de origen; así el epitelio neoplásico que guarda mayor parecido al epitelio normal se conoce como carcinoma epidermoide bien diferenciado. En este se reconocen puentes intercelulares y formación de perlas de queratina. Por el contrario los carcinomas pobremente diferenciados solo muestran focos ocasionales de queratinización o en células individuales y con ocasionales puentes intercelulares. Es de igual importancia tomar en cuenta el grado de queratinización, el pleomorfismo nuclear y el numero de mitosis; así como el patrón de invasión, el estado de invasión y el infiltrado linfoplasmocitario asociado [9,11,16].

Los carcinomas epidermoides varían desde neoplasias queratinizadas bien diferenciadas hasta tumores anaplásicos, a veces sarcomatoides, y desde neoplasias de crecimiento lento hasta tumores de crecimiento rápido. Sin embargo, el grado de diferenciación histológica, determinado por el nivel relativo de queratinización, no guardia una relación con su comportamiento

Como grupo estos tumores tienden a la infiltración local antes de metastatizar hacia otros puntos. Las vías de propagación dependen de su localización primaria. Las zonas preferidas de metástasis locales son los ganglios linfáticos cervicales, mientras que las metástasis a distancia más frecuentes afectan a los ganglios linfáticos mediastínicos, los pulmones, el hígado y los huesos. Por desgracia, su presencia a menudo permanece oculta en el momento de descubrirse la lesión primaria. Por tanto, la detección rápida de todas las lesiones premalignas es decisiva para la supervivencia a largo plazo de estos pacientes [1, 9].

Existen diversas variantes del carcinoma epidermoide con localización en la cavidad oral; entre ellas tenemos la variante convencional, verrugoso, papilar, fusiforme, basaloide, adenoescamoso, adenoideo y linfoepitelial.

Los factores pronósticos que dependen del tumor son: localización del tumor, tamaño, y grado histológico. La mayoría de las neoplasias malignas de la cavidad bucal corresponden a carcinomas epidermoides; su diversidad histológica y comportamiento biológico los hace distintos desde el punto de vista epidemiológico y terapéutico.

BASES MOLECULARES DE CARCINOGENESIS

La saliva es un factor importante en la cavidad oral y puede tener un efecto protector significante en contra de la carcinogenesis. En modelos experimentales se ha demostrado un efecto protector temporal contra el carcinógeno 4NQO. Neutraliza bacterias y ácidos carcinógenos.

La primera transformación es la desaparición de regiones cromosómicas en 3p y 9p21. La pérdida de la heterocigosidad (LOH) sumada a la hipermetilación del promotor en este locus da ligar a la desactivación del gen p16, un inhibidor de la cinasa dependiente de ciclina. Esta variación guarda relación con la transición desde la normalidad hasta una hiperplasia/hiperqueratosis y sucede antes de que surjan atipias histológicas, lo que pone de relieve las limitaciones de los estudios microscópicos para el diagnóstico de inmediato. La LOH posterior en 17p con mutación del gen supresor de tumores p53 está vinculada a la evolución hacia la displasia. Se ha demostrado que los problemas en 4q, 6p, 8p, 11q, 13q, y 14q, pueden actuar como factor pronóstico en la evolución hacia un cáncer manifiesto. Por último, la amplificación e hiperexpresión del gen ciclina D1 (situando en el cromosoma 11q13, que se encarga de la activación constitutiva del avance del ciclo celular, es un fenómeno tardío frecuente. Los datos indican que las perturbaciones e este gen otorgan la capacidad invasora a ciertos clones [10]. (Fig.6)

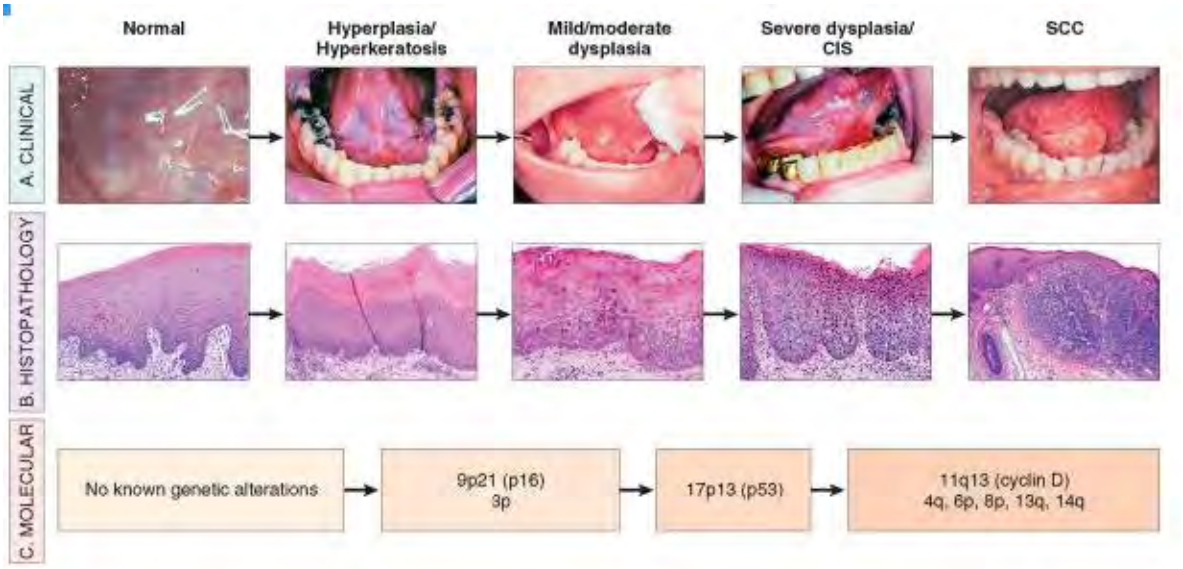

Fig. 6.Fotográfia de bases moleculares del carcinoma epidermoide en cavidad oral.

Sin embargo este esquema aunque sea un buen esquema de trabajo sobre las bases moleculares del carcinoma epidermoide aun esta incompleto. Este modelo no tiene en cuentra transtornos en genes como el recpetordel factor de crecimiento epidérmico (EGFR) y frente al que se ha dirigido tratamientos satisfactorios de la esta enfermedad. Finalmente, se ha indicado antes,

cada vez está más claro que el carcinoma epidermoide es una entidad heterogénea en cuanto a su etiología y sus mecanismos de aparición.

ESTADIFICACION

La estadificación clínica del carcinoma epidermoide se gradifica basado en la escala TNM en donde se evalua: TUMOR: T1: <2cm, T2: 2-4 cm, T3: >4cm, T4: invasión profunda, GANGLIOS: NO, N1, N2, N3 y METASTASIS: M0: sin metástasis, M1: metástasis a distancia. (Fig.7)

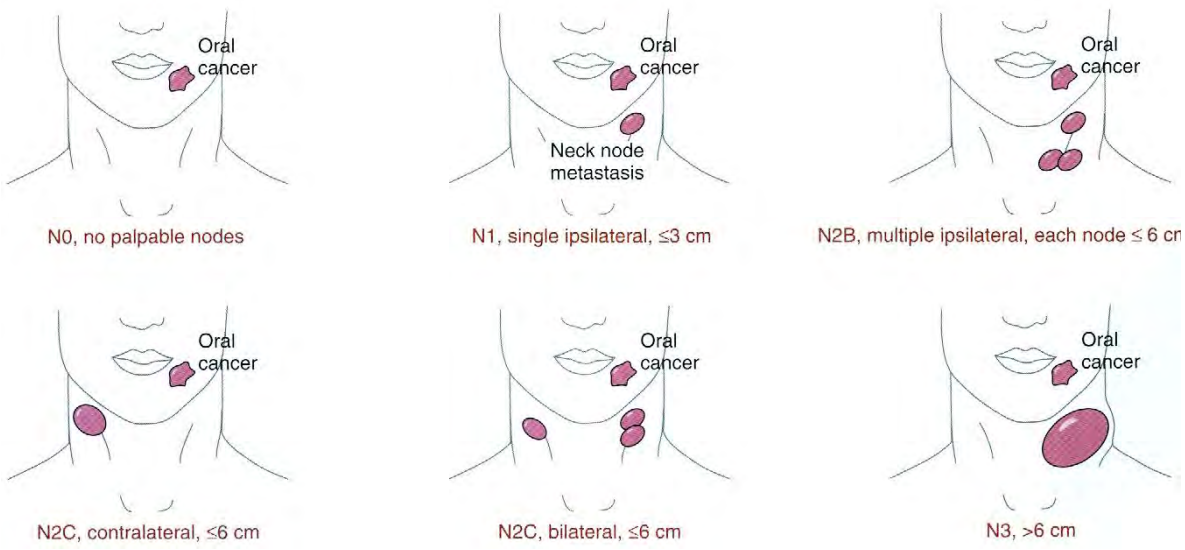

Fig. 7. Estadificación de lesiones en cavidad oral. TNM

En cuanto al estadio clínico y el tratamiento que se otorga; para los estadios tempranos como I y II se realiza cirugía y/o radioterapia; mientras que para estadios tardíos como III y IV la opción terapéutica es cirugía con ciclos de radioterapia así como quimioterapia. (Cuadro C).

Cuadro C. Estadificación clínica del Carcinoma Epidermoide de la Cavidad Oral.	
I	T1, N0, M0
II	T2, N0, M0
III	T3 N0, M0 T1-3, N1, M0
IV	T4, N0, M0 T4, N1, M0 T4, N2-3, M0 T4, N1-4, M1

VARIANTES HISTOLÓGICAS DEL CARCINOMA EPIDERMOIDE

Es un reto mayor para el patólogo conocer y diagnosticar las variantes histológicas, las cuales muestran diversidad de patrones, y algunos comportamientos biológicos distintivos (Fig.8, 9, 10). Por ello, se revisarán las siguientes variantes:

Carcinoma verrugoso:

Se presenta en hombres de más de 50 años y tiene un crecimiento exofitico de epitelio queratinizante bien diferenciado con márgenes empujantes. Se asocia con masticar tabaco y con VPH. Macroscópicamente se observa como una masa blanda, papilar no ulcerada roja o blanca o roja y blanca (dependiendo de la cantidad de queratinización), y tiene u mejor pronóstico que el carcinoma epidermoide convencional [2, 3].

Carcinoma cuniculatum:

Es una variedad rara, generalmente se localiza en pies. Se han reportado en la literatura universal hasta 13 casos en cavidad oral. Presenta proyecciones papilares delgadas cubiertas por una capa de queratina gruesa. Se ha observado un PCR (-) para VPH 6, 11, 16 y 18; y su frecuencia es baja porque porque puede confundirse con Ca convencional o verrucoso [1].

Carcinoma epidermoide papilar:

Fue descrito por primera vez en 1988 Crissman, en donde se propuso el término. Es una variante rara. Se ha observado en diversas localizaciones como son piel, cérvix, conjuntiva, timo, tracto

sinonasal. Como dato curioso no tiene de papilomatosis y al igual que el verrugoso presenta mejor pronóstico que el Carcinoma epidermoide convencional [3].

Carcinoma epidermoide fusiforme

También llamado suedosarcoma, CE sarcomatoide, tumor de colisión. Existen varias sobre su morfología y por ende de su etiología las cuales una de ellas hablan de que las células estromales no neoplásicas metaplásicas; neoplasia mesenquimatosa independiente (tumor de colisión), CE con diferenciación hacia células con fenotipo mesenquimatoso [3.]

Se observa como una masa polipoide o fungante o ulcerada similar al CE convencional; es un tumor bifásico compuesto por CE y células fusiformes pleomorfas; presenta metástasis a ganglios cervicales y su comportamiento más agresivo que el CE convencional [2, 3.]

Carcinoma epidermoide basaloide

El cual fue descrito en 1986, es una variante rara. Es más frecuente en base de la lengua, laringe (supraglótico), hipofaringe (seno piriforme). Se considera un tumor agresivo, propenso a dar metástasis ganglionares regionales (80%) y sistémicas (60%) [3].

Carcinoma epidermoide adenoideo.

En 1947 Lever, postuló su origen en conductos ecrinos y glándulas. Posteriormente se reconoció que estas estructuras son consecuencia de acantolisis de los nidos sólidos.

Otros nombres: CE seudoglandular, acantolítico o con estructuras “glanduloides”. Más frecuente en piel expuesta al sol en cabeza y cuello en personas mayores. Se presenta como ulceras o nódulos, es mucho más frecuente en labio superior o inferior (vermellón), en personas entre 41 y 75 años. En general tiene peor pronóstico que el convencional [3, 2].

Carcinoma adenoescamoso

Implica presencia de adenocarcinoma con componente de carcinoma epidermoide de tipo convenciónal, Ocurre en muchos sitios, y presenta un comportamiento Extremadamente agresivo.

Presenta metástasis en 80% de los casos, pro lo que su pronóstico es peór que el carcinoma epidermoide de tipo convencional [3].

Carcinoma linfoepitelial

También llamado linfoepitelioma, es un carcinoma indiferenciado con abundante estroma linfoide. Se ha observado en sureste de China, sureste de Asia, región Artica y Malasia. Es la variante más común en jóvenes; y en ellos en especial se observa Ausencia de antecedente de alcohol o tabaco. Presenta metástasis frecuentes a ganglio linfático. [3]

El diagnóstico diferencial se hace más notorio con cada una de las variantes histológicas que presenta. (Cuadro D).

Cuadro D. Diagnóstico diferencial de las diversas variantes histológicas del carcinoma epidermoide.

VARIANTE HISTOLÓGICA	DIAGNÓSTICO DIFERENCIAL
Carcinoma epidermoide convencional o clásico.	Poroma ecrino maligno Queratosis folicular invertida Queratoacantoma Hiperplasia seudoespiteliomatosa Ca de células basales con metaplasia epidermoide Tumor pilar.
Carcinoma verrugoso	Hiperplasia epitelial reactiva (ausencia de atipia, frondas mas delgadas, con redes y más agudas, sin mitosis suprabasales) Papiloma escamoso (ausencia de atipia, frondas mas complejas con escasa queratina, Dx difícil, útil estudios de ADN) CE convencional CE papilar
Carcinoma epidermoide papilar.	Papiloma solitario (ausencia de displasia y Ca in situ) Carcinoma verrucoso (ausencia de tallos fibrovasculares y atipia) Carcinoma de células cilindricas (ausencia de papilas y presencia de atipias acentuadas y alteraciones en la maduración.
Carcinoma epidermoide fusiforme	Lesiones mesesnquimatosas benignas Sarcomas

	Melanoma de células fusiformes Dermatofibrosarcoma protubernas. Carcinoma metastásico (hipernefroma)
Carcinoma epidermoide basaloide	Ca adenoideo quístico variante sólida (ausencia de continuidad con el epitelio suprayacente) Ca indiferenciado sinonasal (Células indiferenciadas) CE convencional no queratinizante (Tracto sinonasal) Ca neuroendocrino

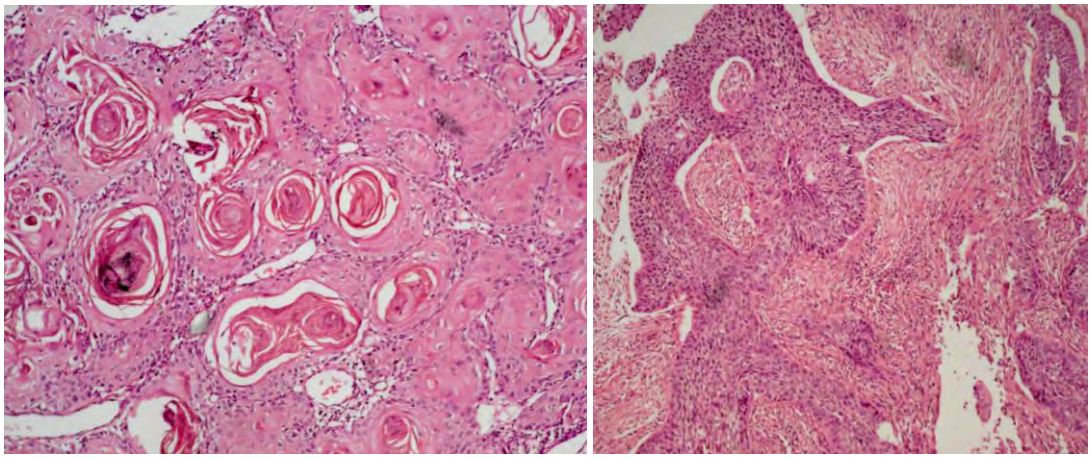

Fig. 8 CARCINOMA EPIDERMOIDE VARIANTE CLASICA, QUERATINIZANTE 10X H y E y CARCINOMA EPIDERMOIDE VARIANTE CLASICA, DE CELULAS GRANDES NO QUERATINIZANTE 10X

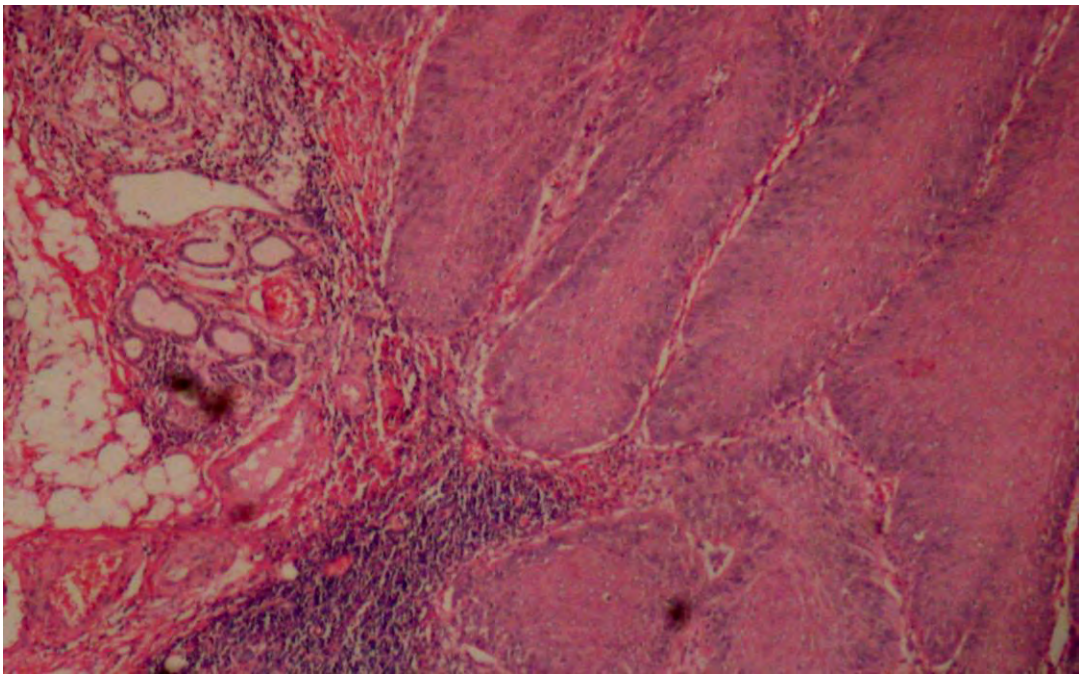

Fig. 9. CARCINOMA EPIDERMOIDE DE TIPO VERRUCOSO 10X (BORDES "EMPUJANTES")

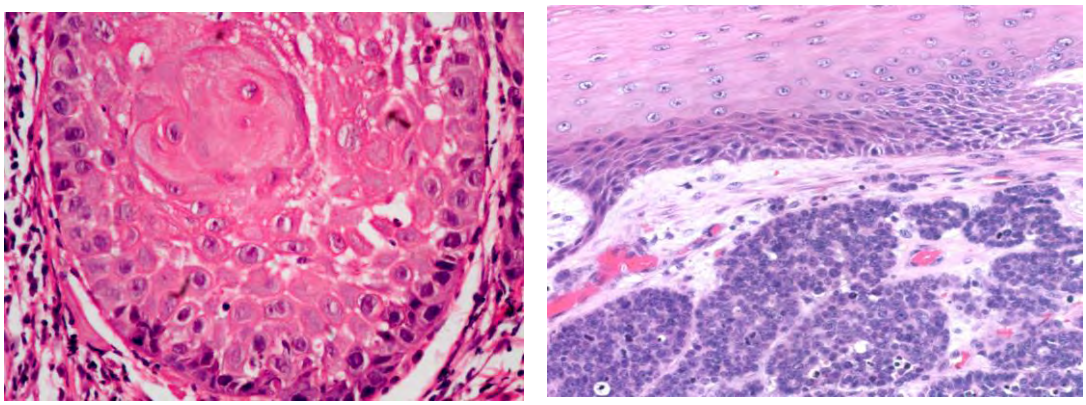

Fig 10. CARCINOMA EPIDERMOIDE DE TIPO VERRUCOSO 40X, y CARCINOMA EPIDERMOIDE DE TIPO BASALOIDE 10X

1.8 CARCINOMA EPIDERMOIDE EN MÉXICO

Existen diversos estudios de series de casos (algunos de ellos ya mencionados) en donde se muestra la estadística de cada uno de los centros hospitalarios con respecto al carcinoma epidermoide, la Secretaria de Salud menciona que de las defunciones causadas por neoplasias malignas en 1999, el 0,7% son de cavidad bucal el 95% de éstas corresponde a la variante histológica de carcinoma epidermoide [18].

2.0 PLANTEAMIENTO DEL PROBLEMA

El Hospital General de México es uno de los hospitales de concentración más grandes a nivel nacional; al cual acude población heterogenea de diversas regiones tanto del Distrito Federal como del resto del país; por ello, contiene un amplio registro de casos sobre carcinoma epidermoide en diversas regiones del cuerpo humano como de la región en estudio (cavidad oral). Por lo tanto en el presente trabajo, se pretende determinar género, edad de presentación, localización, características anatomopatológicas, y el número de casos de esta neoplasia en los casos del Hospital General de México en un período de 10 años y realizar una comparación con otros informes reportados con otras instituciones de salud del país.

3.0 JUSTIFICACIÓN.

Al ser el Hospital General de México uno de los centros hospitalarios más grandes a nivel nacional, con una población heterogénea proveniente de varios estados de la República, es posible obtener datos representativos del país.

4.0 HIPÓTESIS

El carcinoma epidermoide es más frecuente en hombres en la sexta década de la vida, y la variante clásica es el tipo más común en la cavidad oral, presentándose como localización más habitual la lengua, y observándose un grado de diferenciación moderado con presencia de queratinización.

5.0 OBJETIVOS

1. Identificar los casos de carcinoma epidermoide en cavidad oral del Hospital General de México en un período de 10 años (2002 al 2011).
2. Con base en los datos obtenidos, crear una estadística interna de este centro hospitalario.
3. Estudiar la frecuencia de acuerdo con el género y edad de presentación, localización, características anatomopatológicas e incidencia del carcinoma epidermoide en cavidad oral en un período de 10 años en el Hospital General de México.
4. Comparar los datos obtenidos de dicho estudio con las estadísticas reportadas en la literatura ya existente.

6.0 MATERIAL Y MÉTODOS

Tipo y Diseño del Estudio.

Es un estudio descriptivo, transversal y retrospectivo.

De los archivos de la Unidad de Patología del Hospital General de México se revisaron los registros de Patología Quirúrgica.

Se seleccionaron todos los casos con diagnóstico de carcinoma epidermoide en cavidad oral y se realizó la revisión histopatológica del material ya existente para corroborar dicho diagnóstico. Una vez corroborado, se determinó la variante morfológica predominante de cada uno de los casos según los criterios de la Organización Mundial de la Salud.

De los casos seleccionados anteriormente, se investigaron tanto en el archivo de patología quirúrgica como en los expedientes clínicos: género, edad de presentación, localización de la lesión y características morfológicas de la lesión.

Criterios de Inclusión y Exclusión. Tipos de Variables.

Se incluyeron todos los casos que tuvieron y en los que se confirmaron los diagnósticos histopatológicos antes mencionados, con una escala dicotómica: presente o ausente. Asimismo se determinó la frecuencia por género, edad de presentación, localización de la lesión, diagnóstico clínico y características anatomopatológicas (variante histológica); los cuales corresponden a las variables cualitativas.

Se eliminaron todos aquellos casos en los que no se encontró el expediente clínico, que los datos clínicos no estuvieron consignados de manera explícita, no se contó con las laminillas o bloques de parafina o no se corroboró el diagnóstico histopatológico previo durante la revisión.

Procedimiento.

Se consideraron todos los casos con diagnóstico histopatológico de carcinoma epidermoide en labios, lengua, piso de la boca, gingiva, paladar, mucosa oral, encía, úvula y sitios

no especificados dentro de la cavidad oral encontrados en el archivo de Patología Quirúrgica de la Unidad de Patología del Hospital General de México en un período de 10 años (2002 al 2011).

Los datos fueron capturados en el programa Excel con el siguiente orden: número de biopsia, nombre del paciente, pieza operatoria, diagnóstico clínico, unidad de procedencia, edad, género, número de expediente, año de diagnóstico y diagnóstico histopatológico.

Se obtuvo el porcentaje de afección y se calculó la edad promedio de presentación con base en las edades menores y mayores para cada género; éstas fueron tomadas como intervalo, se excluyeron los pacientes que no contaron con estos datos y se promediaron solo aquellos que sí los tuvieron. También se determinó la localización más frecuente de esta neoplasia en los pacientes y características anatomopatológicas (variante histológica). Se realizaron tablas y gráficas en las que se concentró la información, así como un análisis comparativo de los resultados obtenidos con la literatura existente.

7.0 RESULTADOS

Se llevó a cabo la revisión en los archivos del servicio de Patología de 10 años de los casos de carcinoma epidermoide de cavidad oral. A pesar de que las localizaciones como la base de la lengua, paladar blando y úvula corresponden estrictamente a la orofaringe, si se incluyeron en esta revisión. Los tumores de la base de la lengua se incluyeron porque son neoplasias que tienen un comportamiento muy especial debido a su agresividad y a la falta de diagnóstico temprano. Los tumores del paladar blando se incluyeron porque a veces no se especifica de manera clara si son tumores exclusivos del paladar blando o afectan también al paladar duro. Finalmente los tumores de úvula se incluyeron debido a su baja frecuencia.

Se encontraron un total de 452 casos con una distribución más o menos uniforme a través de las décadas. La frecuencia fue entre 38 y 49 casos por año. Siendo éste un hospital general, la cantidad de biopsias recibidas es muy grande en comparación con la muestra seleccionada. Así, la cantidad total de biopsias recibidas en el mismo lapso de 10 años fue de 222,289. Los carcinomas epidermoides de la cavidad oral solo representan el 0.203% (Tabla1). Se registraron el numero de

casos, encontrándose que en el año 2007 fue en el que más casos de carcinoma epidermoide se presentaron (Gráfica.1) (Gráfica 2).

De los 452 números de biopsia con diagnóstico histopatológico de carcinoma epidermoide que se encontraron en el periodo comprendido de enero de 2002 a diciembre de 2011, se excluyeron 38 por diversas causas: ser de pacientes con más de una biopsia, no contar con laminillas ni bloques de parafina; no corroborarse el diagnóstico de carcinoma epidermoide a la revisión del material histopatológico y no tener el expediente clínico.

Tabla 1. Casuística	
Biopsias	No. De casos
Total	222, 289
Ca epidermoide.	452
	0.203%

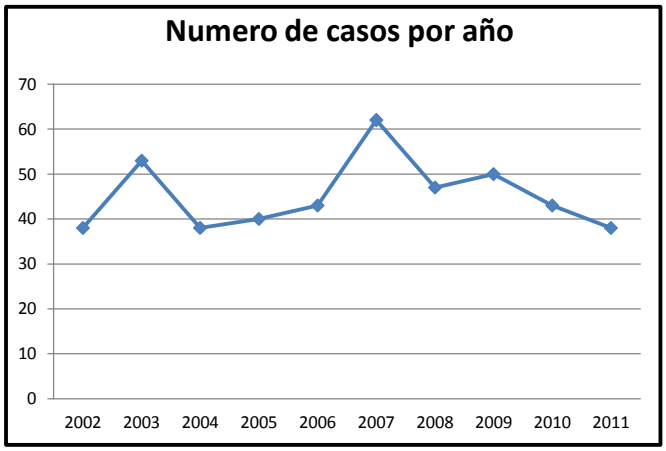

Gráfica 1. Numero de casos de carcinoma epidermoide por año en el servicio de Patología Quirúrgica del Hospital General de México en un periodo del 2002 al 20011.

Del servicio de oncología se recibieron 390 casos. En segundo lugar fueron casos de los servicios de otorrinolaringología y estomatología, y en menor número de dermatología, cirugía general, medicina interna, cirugía plástica y reconstructiva, y en menor número los extrahospitalarios.

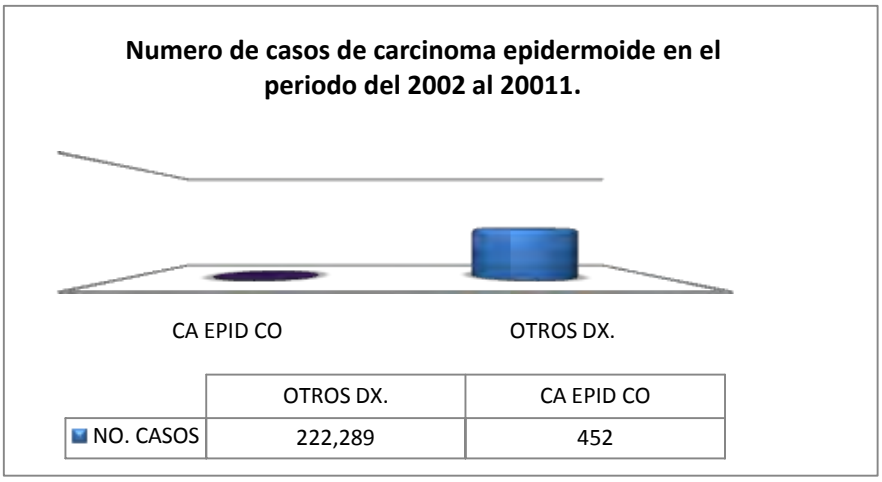

Grafica 2: Número de casos de carcinoma epidermoide en el periodo del 2002 al 2011.

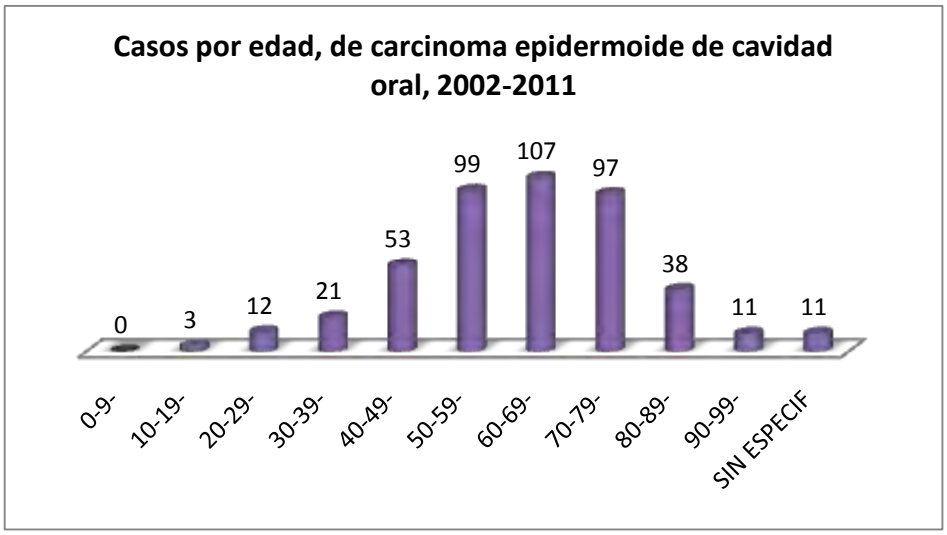

Gráfica 3. Distribución por edad de presentación de carcinoma epidermoide de cavidad oral

En la gráfica 2 se observa la distribución por edad, donde los picos para este tipo de lesiones son de los 59 a 79 años, que es donde se concentra el 67% del total de los casos (Gráfica 3). Sin embargo el rango de edad es muy grande, encontrándose casos de carcinoma epidermoide en pacientes de 16 a 98 años.

De estos 452 casos, 282 casos fueron hombres que representaban el 62% del total; mientras que el 38% fueron mujeres (Tabla. 2) (Gráfica 4.)

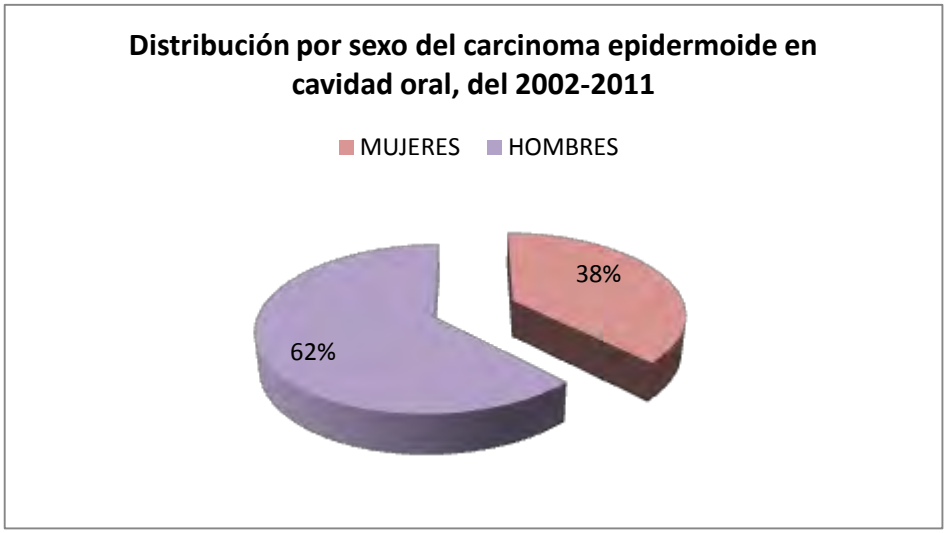

Gráfica 4. Distribución por género de carcinoma epidermoide en cavidad oral.

Tabla 2. Distribución de carcinoma epidermoide de acuerdo a edad.

Edad	No. de casos	%
0-9	0	0
10-19	3	0.66
20-29	12	2.65
30-39	21	4.64
40-49	53	11.7
50-59	99	21.9
60-69	107	23.6
70-79	97	21.4
80-89	38	8.4
90-99	11	2.43
No especificado.	11	2.43
	Total: 452	100

La localización más frecuente fue en la lengua (Tabla 3) y de ésta, en la porción anterior; en segundo lugar se presentó en la encía y en tercer lugar en los labios, de estos fue más frecuente en el labio inferior. (Gráfica 5).

Tabla 3. Localización de la lesión.

Sitio anatómico	No. de casos	%
Labios	66	14.6
- Superior	16	0.35
- Inferior	36	7.96
- No especificado	14	3.09
Lengua	180	39.8
- Anterior.	159	35.1
- Base.	21	4.64
Piso de la boca.	30	6.63
Gingiva.	16	3.53
Paladar	45	9.95
- Duro.	30	6.63
- Blando	15	3.31
Mucosa oral.	11	2.43
Encia	88	19.46
Úvula	2	0.44
Sitio no específicado.	14	3.09
	Total: 452	100

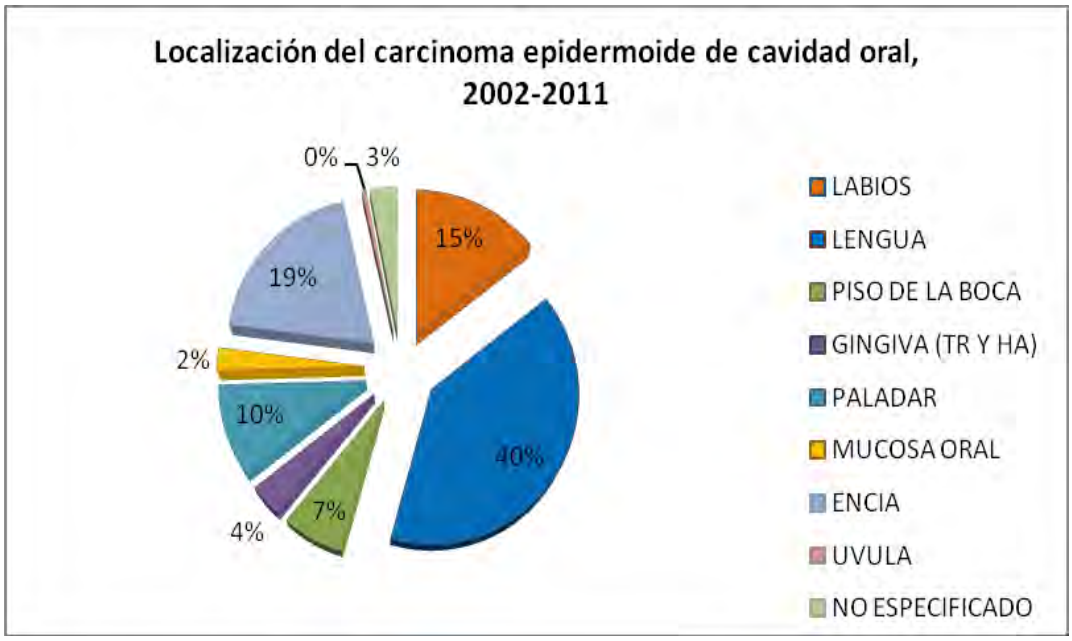

Gráfica 5. Frecuencia de localización de carcinoma epidermoide en cavidad oral.

En cuanto a la variante histológica, la más frecuente fue la clásica representando el 91% de todas las muestras analizadas, observando en menor medida las variantes: verrugoso, basaloide, fusocelular, linfoepitelial, papilar y de células claras. (Gráfica 6).

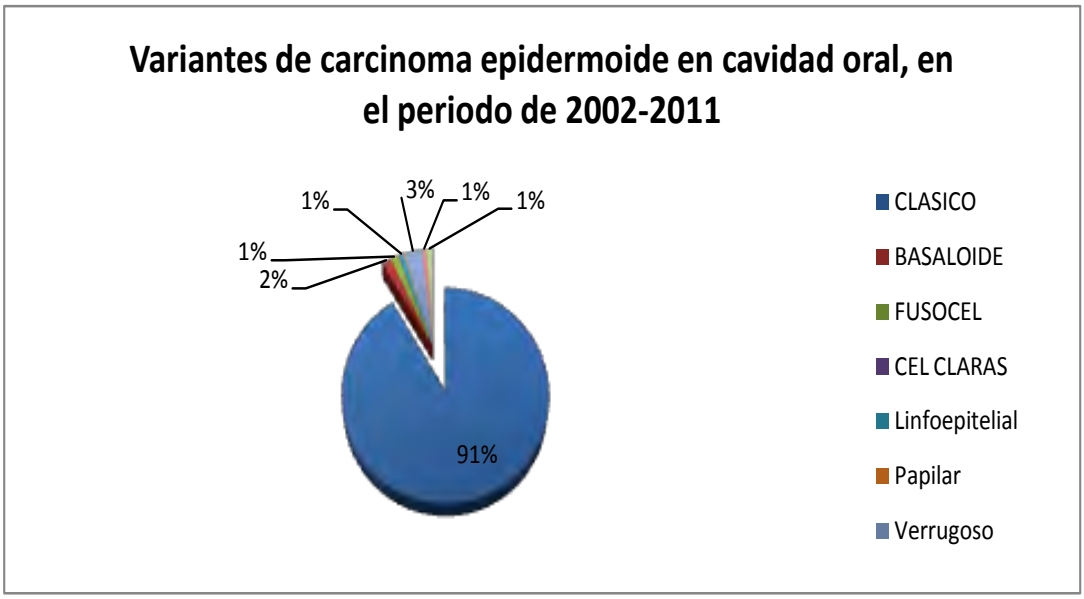

Gráfica 6. Variantes histológicas de carcinoma epidermoide.

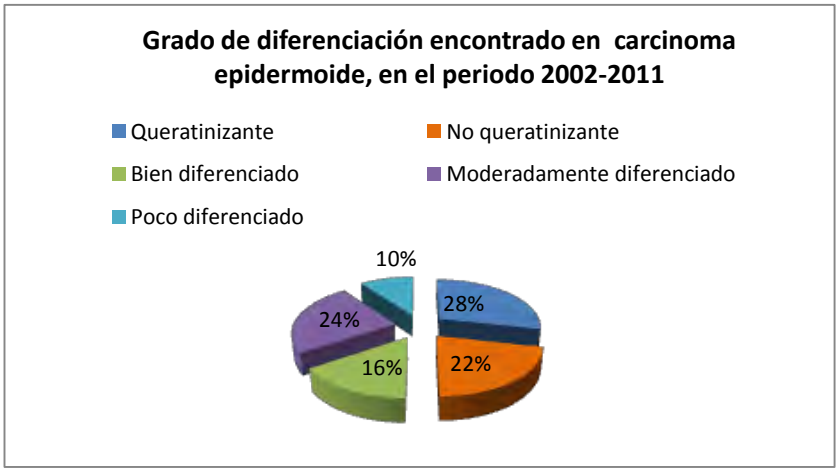

Gráfica 7. Grado de diferenciación encontrado en carcinoma epidermoide en el periodo 2002-2011

En cuanto al grado de diferenciación, se observó una un mayor porcentaje en los casos que presentaban queratinización y un grado moderado de diferenciación (Gráfica 7).

8.0 DISCUSION

La epidemiología de las neoplasias de cabeza y cuello está bien documentada, tanto a nivel nacional como internacional, se observa un predominio de lesiones de cavidad oral y de ellas la estirpe más frecuente es el carcinoma epidermoide [6, 3].

El carcinoma epidermoide representa aproximadamente el 95% de las neoplasias de estirpe epitelial de cavidad oral y se presenta con mayor frecuencia en la lengua, seguidas del labio y el piso de la boca.

Clínicamente el carcinoma epidermoide puede tener una variedad de presentaciones, como y en muchas de ellas se pueden encontrar lesiones precursoras asociadas a una neoplasia de alto grado ya establecidas, entre ellas la leucoplasia y la eritroplasia [5, 2].

Las lesiones precancerosas como la leucoplasia y la eritroplasia que pueden aparecer en adultos a cualquier edad, peor normalmente aparecen entre los 40 y los 70 años, con un predominio masculino de 2:1. Aunque estas lesiones tengan un origen multifactorial, el consumo de tabaco (cigarrillos, pipa, puros y tabaco de mascar) es el antecedente más frecuente.

Aproximadamente el 3% de la población mundial tiene lesiones leucoplásicas, y entre el 5 y 25% de ellas son premalignas.

Al hacer el análisis de la distribución por género, se encontró que el 38 % (170) de los casos se presentaron en mujeres, mientras que el 62 % (282) correspondió a hombres; dato que se correlacionó con la literatura existente, la cual indica un predominio por el genéro masculino, asociado a el uso y frecuencia del tabaquismo, sin embargo en épocas más actuales esta forma de presentación se está igualando, debido a que el habito tabáquico se está igualando con las mujeres.

En cuanto a la edad de presentación se hizo un análisis en el que se observó una mayor incidencia de esta neoplasia en la sexta década de la vida, con un ligero predominio en hombres con respecto con mujeres, dato que también se observa en varios de los estudios realizados en otros institutos o incluso en literatura universal. Sin embargo existen nuevos datos en donde se observa una edad de presentación ligeramente más temprana y no se encuentra asociado a factores de riesgo anteriormente mencionados; en estas presentaciones, las variantes moleculares tienen un papel importante.

Con respecto a la localización, los sitios anatómicos más afectados fueron: labios, en donde se especifica labio superior (0.35%), labio inferior (7.96%) y el rubro como no especificado en donde se encontraron un número considerable (3.09%), lengua dividida en su porción anterior (35.1%) y base (4.64%), piso de la boca (6.63%), gingiva (3.53%), paladar en sus dos porciones: blando (3.31%) y duro (6.63%), mucosa oral (2.43%), encía (19.46%), úvula (0.44%) y el rubro manejado como sitio no especificado en donde destacan todos esos casos que se encuentran dentro e cavidad oral pero que el médico tratante no específica la localización exacta (3.09%). Como se mencionó previamente, los sitios más afectados referidos en la literatura son la lengua en

su porción basal, los labios (sin especificar localización exacta) y piso de la boca; dato que nuevamente se corrobora con la literatura existe; no obstante en este estudio se incluyeron otras localizaciones que si bien no son propias de la cavidad oral su presentación se consideró importante ya sea por su baja frecuencia como su comportamiento, en ellos fueron : los tumores de la base de la lengua, tumores del paladar blando y finalmente la úvula.

Histopatológicamente, al igual que la literatura existente, se encontró que todos los casos presentaron diversas variantes morfológicas con predominio de uno de ellos, con mayor frecuencia el tipo clásico (91%), sin embargo se observaron otras variantes como basaloide, fusocelular y de células claras, que a pesar de que su comportamiento no es diferente; es importante para un completo diagnóstico morfológico. El grado de diferenciación que predominó fue el moderadamente diferenciado (24%) lo cual lleva de la mano con la capacidad de queratinización, la cual también se observó en predominancia (28%) con respecto a las variantes que no lo hacían; variables que también son importantes para el pronóstico de la lesión, y encontrándose correlación con la literatura en ambas variables.

Por otro lado, es importante tener en cuenta los diagnósticos diferenciales del carcinoma epidermoide, ya que comprenden una amplia gama de lesiones benignas y malignas de aspecto basaloide, que se confunden con relativa frecuencia con esta lesión, lo que puede conducir a que los pacientes reciban tratamientos insuficientes o sean sobretratados; ejemplos de esto son los cinco casos que fueron excluidos inicialmente del estudio al no corroborarse el diagnóstico de carcinoma epidermoide (dos correspondieron a carcinoma basocelular, un carcinoma adenoideo quístico, un sarcoma poco diferenciado y uno resultó ser carcinoma poco diferenciado en una niña de 16 años).

9.0 CONCLUSIONES

1. El carcinoma que con mayor frecuencia se encuentra dentro de la cavidad oral es el carcinoma epidermoide.
2. La frecuencia del carcinoma epidermoide en cavidad oral en el Hospital General de México fue mayor en hombres que en mujeres.
3. La edad promedio de presentación para ambos géneros se encuentra entre los 51 y 60 años de edad.
4. El sitio más afectado en cavidad oral fue en la lengua.
5. La variante histológica que más frecuente se observó fue la variante clásica, con un grado de diferenciación que corresponde al moderado y presentando queratinización.
6. Existió variación en el número de casos presentados por año de carcinoma epidermoide de cavidad oral encontrándose el año 2007 como en el que hubo más casos.

10. REFERENCIAS

1. Oral Surg Oral Med Oral Pathol Oral Radiol Endod 94(5):601-8, 2002
2. Thompson LDR, Head and Nexk Pathology, 1 Ed Saunders-Elsevier, 2006
3. Douglas RG, Diagnostic Surgical Pathology of the Head and Neck, 2Ed >Saunders-Elsevier 2009
4. Moore K, Agur A. *Fundamentos de Anatomía con Orientación Clínica.* Editorial Médica Panamericana, 2° edición. España 2003. P. 513, 566-568.
5. Regezi JA, Oral Patholgy 5 Ed, Saunders-Elsevier 2008 ,48-71.
6. Mohar A, Frías-Mendivil, Súchel-Bernal L. Epidemiología descriptiva de cáncer en el Instituto Nacional de Cancerología de México. Salud Publica Mex 1997;39:253-258
7. Davidson BJ. Epidemiology and etiology. In: Shah JP, ed. Cancer of the Head and Neck. Hamilton, BC: Decker;2001. pp. 1-19
8. Martínez-Conde R, Aguirre JM, Burgos JJ et al. Factores clínico-patológicos en el carcinoma de células escamosas inicial de lengua y suelo de boca, en Vizcaya. Med Oral 2000; 6: 87-91
9. Zatterstrom UK, Wennerberg J, Ewers SB et al. Prognostic factors in Head and Neck Cancer: Histologic grading, DNA ploidy and nodal status. Head Neck 1991; 13: 477-87
10. Scully C. Oral squamous cell carcinoma; from an hypothesis about a virus, to concern about possible sexual transmission. Oral Oncology 2002;38:227-34.
11. Mignogna MD, Lo Muzio L, Lo Russo L, Fedele S, Ruoppo E, Bucci E. Metastases in small thickness oral squamous-cell carcinoma arising in oral lichen planus. Med Oncol. 2001; 18(2): 159-63.
12. De Vita, Cancer: Principles and Practice of Oncology,6th ed. Published by Lippincott Williams & Wilkins, 6 edición, 2002, United States of America, 2002:833-50
13. Ying-Tai J. Genetic alterations in oral squamous cell carcinoma of young adults. Oral Oncology 1999;35:251-6.
14. Nagpal J, Das B. Oral cancer: reviewing the present understanding of this molecular mechanism and exploring the future directions for its management. Oral Oncology 2003;39:213-21.

15. Palme C, Gullane P, Gilbert R. Current treatment options in squamous cell carcinoma of the oral cavity. Surg Oncol Clin N Am 2004;13:47-7
16. Davidson BJ. Epidemiology and etiology. In: Shah JP, ed. Cancer of the Head and Neck. Hamilton, BC: Decker; 2001. pp. 1-19.
17. Marandas P, Marandas N. Situation actuelle des cancers des vois aéro-digestives supérieures en France et données épidemiologiques. En: Marandas P, ed. Cancers des vois aéro-digestives supérieures. Données actualles. Masson. Issy-les-Moulineaux; 2004. pp. 3-19.
18. Sugerman PB, Shillitoe EJ. The high risk human papillomaviruses and oral cancer: evidence for and against a causal relationship. Oral Dis. 1997 3: 130-47.
19. Bruce M. Weing. Atlas of Head and neck, second edition, Saundersa, Elseiver, 2008, pag 163- 166.
20. Michael Ross. Histología texto y atlas a color, Biología celular y molecular, cuarta edición, Editorial panamericana, pag 436-471.
21. Rosai J. *Rosai and Ackerman's Surgical Pathology.* Editorial Mosby, 9° edición. China 2004. P. 892-894.
22. Barnes L, Eveson J, Reichart P et al. *Clasificación de la Organización Mundial de la Salud de las Neoplasias de Cabeza y Cuello.* International Agency for Research on Cancer. Francia 2005. P. 209-215, 221-222.
23. Guyton A, Hall J. *Tratado de Fisiología Médica.* McGraw Hill Interamericana, 9° edición. México 1997. P. 883-888.
24. Welsch U. *Sobotta. Histología*. Editorial Médica Panamericana, 2° edición. España 2009. P. 352-356.
25. Moore K, Persaud T. *Embriología Clínica. El Desarrollo del Ser Humano.* McGraw Hill, 7° edición. P. 220-221.
26. Kierszenbaum A. *Histología y Biología Celular. Introducción a la Anatomía Patológica.* Elsevier, 2° edición. España 2008. P. 485-491

UNIVERSIDAD NACIONAL AUTÓNOMA DE MÉXICO.

FACULTAD DE MEDICINA

DIVISIÓN DE ESTUDIOS DE POSGRADO

HOSPITAL GENERAL DE MÉXICO O.D.

DEPARTAMENTO DE ANATOMÍA PATOLÓGICA.

México D.F. 2012