



UNIVERSIDAD NACIONAL AUTÓNOMA DE
MÉXICO



FACULTAD DE ODONTOLOGÍA

APLICACIONES DEL BOTOX EN ODONTOLOGÍA.

T E S I N A

QUE PARA OBTENER EL TÍTULO DE

C I R U J A N A D E N T I S T A

P R E S E N T A:

ZORAIMA HERNÁNDEZ SÁNCHEZ

TUTORA: C.D.MARTHA CONCEPCIÓN CHIMAL SÁNCHEZ

ASESORA: C.D.MARÍA CONCEPCIÓN RAMÍREZ SOBERÓN

MÉXICO, D.F.

2011



Universidad Nacional
Autónoma de México

Dirección General de Bibliotecas de la UNAM

Biblioteca Central



UNAM – Dirección General de Bibliotecas
Tesis Digitales
Restricciones de uso

DERECHOS RESERVADOS ©
PROHIBIDA SU REPRODUCCIÓN TOTAL O PARCIAL

Todo el material contenido en esta tesis esta protegido por la Ley Federal del Derecho de Autor (LFDA) de los Estados Unidos Mexicanos (México).

El uso de imágenes, fragmentos de videos, y demás material que sea objeto de protección de los derechos de autor, será exclusivamente para fines educativos e informativos y deberá citar la fuente donde la obtuvo mencionando el autor o autores. Cualquier uso distinto como el lucro, reproducción, edición o modificación, será perseguido y sancionado por el respectivo titular de los Derechos de Autor.



Agradezco a Dios por haberme permitido conocer la vida y por haberme prestado a la familia que me ha cobijado con su ternura, amor y ejemplo de fortaleza.

Gracias padres por apoyarme en todos mis sueños y sobretodo gracias por ser siempre e incondicionalmente mi más grande apoyo, por todas esas noches de desvelo y por creer siempre en mí los amo.

Gracias hermanito por estar conmigo siempre y compartir juntos la vida. Gracias por la familia que haz formado, por esa pequeñita tan hermosa que es una lucecita que ilumina nuestro camino y una gran oportunidad para cuidar, proteger y transmitir los valores que nuestros padres nos han dado. Ustedes son la motivación que día a día tengo para seguir adelante los amo a los tres.

Gracias a la Familia Ortiz Moreno por hacerme parte de ellos y por apoyarme en mis momentos de debilidad.



A mi tutora la Dra. Martha Chimal y a mi asesora la Dra. Concepción Rodríguez por su apoyo y paciencia para el desarrollo de esta tesina.

Gracias a ti Armando por caminar a mi lado para empezar a construir un futuro juntos te amo.

A todas y cada una de las personas que han estado en mi camino y que han ayudado a forjar mi carácter.

GRACIAS



ÍNDICE

I.	Introducción.	6
II.	Objetivo.	10
III.	Características generales del <i>Clostridium botulinum</i>	11
IV.	Toxicología del <i>Clostridium botulinum</i>	16
V.	Formas clínicas del botulismo.	17
VI.	Signos y síntomas del botulismo	20
VII.	Tratamiento del botulismo.	21
VIII.	Pronóstico del tratamiento del botulismo.	23
IX.	Mecanismos de acción de la toxina botulínica.	23
X.	Uso terapéutico de la toxina botulínica.	27
XI.	Contraindicaciones y efectos secundarios de la toxina botulínica	33
XII.	Efectos adversos de la toxina botulínica.	34
XIII.	Interacción con otros medicamentos.	35
XIV.	Farmacocinética de la toxina botulínica.	35
I.1.	Absorción.	35
I.2.	Distribución.	35
I.3.	Metabolismo.	35
I.4.	Eliminación y excreción.	35
XV.	Ficha técnica de las presentaciones comerciales.	36
XVI.	Técnicas de inyección de la toxina botulínica.	45
XVII.	Aplicaciones en odontología.	47
I.5.	Cefaleas.	47
I.6.	Distonía orofacial.	48
I.7.	Neuralgia del trigémino.	50
I.8.	Bruxismo.	55
I.9.	Sialorrea.	57
I.10.	Sonrisa gingival.	59



I.11.	Hipertrofia muscular maseterina.	62
I.12.	Distonía cervical.	65
I.13.	Espasmo hemifacial.	71
XVIII.	Conclusiones.	74
XIX.	Tabla de ilustraciones.	76
XX.	Referencias bibliográficas.	80



APLICACIONES DEL BOTOX EN ODONTOLOGÍA

I. Introducción.

A lo largo de la evolución el ser humano ha presentado numerosas enfermedades causadas por los microorganismos que interactúan con el medio ambiente en el cual nos desenvolvemos, tal es el caso del microorganismo llamado *Clostridium botulinum* agente etiológico del botulismo o alantiasis (del griego alantox, que significa embutido)¹, caracterizada por la parálisis flácida de los músculos. Este microorganismo se halla distribuido ampliamente por la naturaleza en suelos, fondos de lagos o charcas y en la vegetación, así como en los intestinos de mamíferos, peces y aves que previamente hayan comido alimentos o agua contaminados.

El botulismo del latín *botulus* que significa salsa², los primeros hallazgos históricos de éste padecimiento se remontan al Medio Oriente en la ciudad de Bizancio, durante el reinado del emperador León VI (886-911) quien prohibió la preparación y venta de morcilla (botulus)³ por asociarla con una enfermedad grave, también se observó que la enfermedad aparecía después del consumo de salchichas contaminadas.

En 1820 el médico alemán Justinus Kerner (1786-1862) realizó las primeras descripciones de una probable toxina, sugirió medidas para la prevención y tratamiento y planteó un uso terapéutico probable para la toxina segregada por la bacteria. Kerner también realizó experimentos con animales e incluso con él mismo, para desarrollar su hipótesis de la toxina botulínica.



Imagen 1. Justinus Andreas Christian Kerner (1786-1862)¹

En 1897 Emile Pierre Van Ermengem de Ghent y Wilhelm Kempner, investigaron durante las numerosas epidemias que lastimaban a la población de la comunidad belga de Ellezelles, cuando en una celebración fúnebre el grupo de músicos de la comunidad ingirió un alimento contaminado (jamón salado)⁴, con la toxina contenida pues había estado conservado en salmuera desde hacía cuatro meses.

Enfermaron treinta y cuatro personas de las cuales tres fallecieron y los demás presentaron los mismos signos y síntomas como diplopía, disfagia, ptosis palpebral, afonía y estrabismo, entre las 24 y 36 horas posteriores a la ingestión de los alimentos. De los restos del jamón y de uno de los vasos ocupados por los comensales van Emergem aisló las esporas analizadas encontrando un bacilo anaerobio que denominó *Bacillus botulinus*.

Dentro de su investigación este científico pudo introducir en animales de laboratorio las esporas y demostró la existencia de una toxina que causaba los mismos síntomas observados en la población.



Imagen 2. Emile Pierre van Emergem de Ghent²

Kepner trabajó con la cepa de van Emergem, realizó experimentos con cabras y pudo sintetizar un suero antitoxina neutralizante.

En 1900 en el poblado de Hesse hubo un brote que pudo ser tratado y confirmado como botulismo por Romer Landman y Gaffky cuatro años después cuando encontraron indicios de la aparición de la toxina botulínica en una conserva en vegetales por primera vez.

En 1968 los norteamericanos Alan Scott y Edward Schantz realizaron investigaciones con la toxina botulínica para demostrar las posibles propiedades terapéuticas que ésta pudiera brindar. En 1978 trabajaron con la toxina botulínica tipo A para el tratamiento de estrabismo (en niños), en miopatía orbital endócrina y en parálisis del recto lateral.

En 1984 se utilizó la toxina tipo A para el tratamiento del blefaroespasma con buenos resultados y con marcada mejoría en el 80% de los casos tratados por Frueh y colaboradores⁵.




Imagen 3. Fotografía del científico Alan Scott³

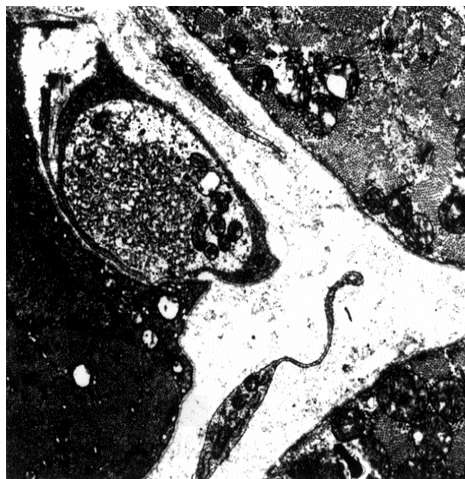

Imagen 4. Microscopía del *C. botulinum*, observada por Alan B. Scott⁴

En 1985 Tsui y Brin y colaboradores en 1986 publicaron los resultados de sus investigaciones con la toxina botulínica tipo A en el uso terapéutico de tortícolis en pacientes que no respondía a terapias farmacológicas.




Jan Kovic Gelb y Greene entre 1986 y 1991 publicaron cinco estudios con un placebo y con toxina botulínica tipo A, confirmaron mejorías en pacientes con distonía oromandibular, laríngea y de miembros; con éxito en la distonía oromandibular de cierre y en distonía laríngea en aducción.

II. OBJETIVO

Identificar las aplicaciones del BOTOX (toxina botulínica) en Odontología.

III. Características generales del *C. botulinum*

La toxina botulínica tiene por agente etiológico al bacilo *Clostridium botulinum*, microorganismo causante del botulismo, conformado por un grupo heterogéneo de bacilos Gram negativos, rectos o ligeramente curvos, anaerobios, esporulados y móviles, pues poseen un flagelo. Su tamaño es de 2-10 x 0.5-1.9 μm . Es una proteína (parental) de 150 000 Dalton.⁶



Bacteria



Imagen 5. Vista microscópica del *C. botulinum*⁵



Ésta toxina es termolábil sus esporas proteicas son destruidas por ebullición en 10 minutos y a una temperatura de entre 70 a 80 grados Celsius, de 30 a 60 minutos respectivamente; es soluble en agua, insabora e incolora. La toxina se conserva muy bien a 0 grados, a temperatura inferior o bien liofilizada.

Se descompone por la luz solar y por agentes químicos del aire, especialmente por antioxidantes como el yodo y el manganato.⁷

La toxina botulínica está compuesta por dos subunidades una ligera o también llamada A con actividad neurotóxica, y otra subunidad pesada o B no tóxica, la cual protege a la neurotoxina de la inactivación del ácido gástrico.

La toxina botulínica es una metaloproteinasas, presenta dos cadenas de aminoácidos, la cadena liviana es de 50 Kda y la pesada de 100 Kda, estas cadenas están unidas por un puente de sulfuro. La cadena pesada se encarga de la unión específica de los gangliósidos de la membrana plasmática del terminal nervioso colinérgico pre sináptico⁸.

Su fórmula química es: **C₆₇₆₀H₁₀₄₄₇N₁₇₄₃O₂₀₁₀S₃₂**.

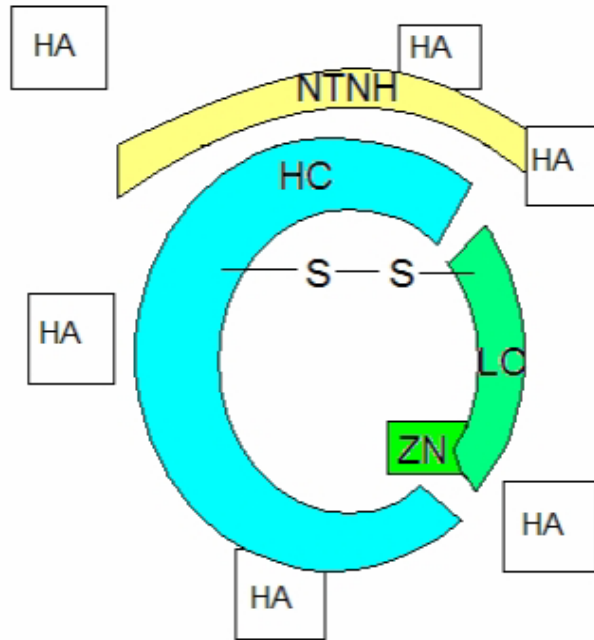


Imagen 6. Estructura química de la toxina botulínica⁶
HA hemaglutinina, HC cadena pesada, LC cadena ligera, NTNH hemaglutinina no toxica, S sulfuro, Zn endopeptidasa dependiente de zinc (metaloproteasa).

Se pueden diferenciar dos grupos tomando en cuenta su poder proteolítico y siete considerando el tipo de toxina producida. El *C. botulinum* tiene cuatro componentes antígenicos flagelar, somático, esporular y de exotoxinas. Las toxinas producidas son uno de los venenos más potentes que se conocen, son neuroparalíticas, la dosis letal mínima para el humano es de 10^{-8} gramos, la temperatura adecuada para su proliferación es de 30 grados Celsius, proliferan y se reproducen en ambientes alcalinos con un pH de 4.5 y con escasos contenidos de azúcar o sal, pues no sobrevive en pH ácido sin embargo es muy importante recalcar que el ácido gástrico y las enzimas proteolíticas del estómago y del duodeno no afectan a la toxina.

Existen distintos tipos serológicos de toxinas botulínicas, que van de la A, a la G cada una con diferentes neurotoxinas, los tipos A, B, E y F son los que ocasionan botulismo en el humano, mientras que los tipos C y D se desarrollan en aves y bovinos respectivamente. Ninguno de los tipos serológicos es igual a otro.

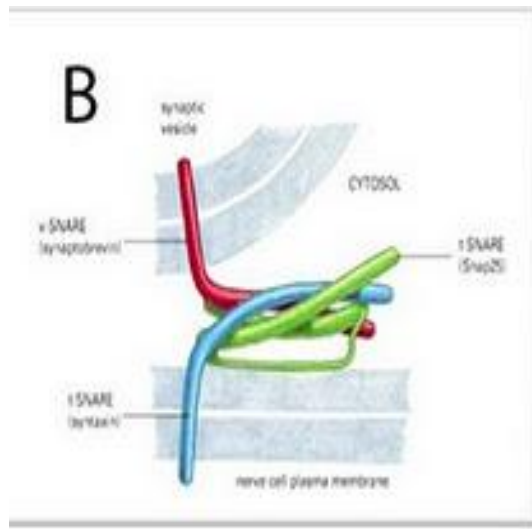


Imagen 7. Estructura molecular de la neurotoxina botulínica tipo B⁷

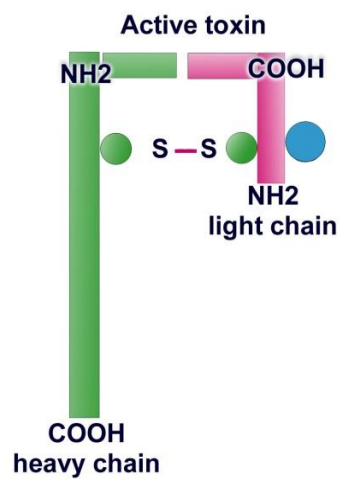


Imagen 8. Estructura molecular de la neurotoxina botulínica tipo A⁸

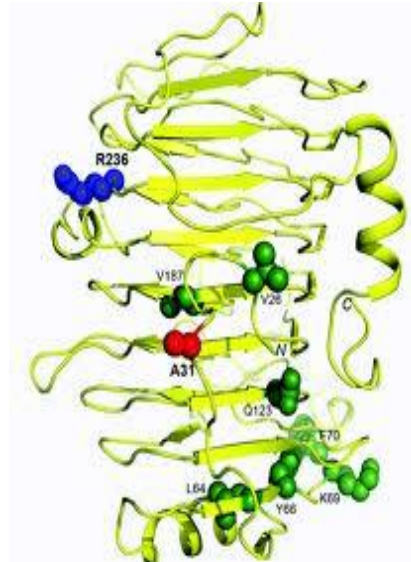


Imagen 9. Estructura molecular del *C. butyricum*, productor del serotipo E⁹

El tipo A es el utilizado como fármaco en diversas patologías. Se extrae de la cepa Hall del *Clostridium* cultivado con N-Z aminas y extracto de levaduras⁹. Se asocia a la hemaglutinina formando un complejo que ha podido ser cristalizado; es una proteína de peso molecular de 900 000 Dalton¹⁰. La toxina botulínica tipo F se produce a partir del *Clostridium baratii* y el serotipo E se produce por el *Clostridium butyricum*.

La toxina botulínica tiene como receptores los nervios colinérgicos, bloqueando la neurotransmisión en la sinapsis colinérgicas periféricas e impide la liberación de acetilcolina, también es productora de una toxina binaria con dos componentes encargados de alterar la permeabilidad vascular.



GRUPO DE LA TOXINA BOTULÍNICA						
	I	II	III	IV	C. <i>baratii</i>	<i>C. butiricum</i>
TIPO DE TOXINA	A, B, F	B, E, F	C, D	G	F	E
RANGO DE TEMPERATURA °C						
ÓPTIMA	35-40	18-25	40	37	30-37	30-45
MÍNIMA	12	3.3	15			10

Tabla 1. Tipos serológicos de la toxina botulínica y niveles de temperatura óptimos y mínimos para su proliferación.

IV. Toxicología del *C. botulinum*.

El botulismo es causado por un grupo de esporas formadas por el microorganismo llamado *Clostridium botulinum*. Las neurotoxinas sintetizadas por el *C. botulinum* constituyen uno de los venenos más potentes conocidos actualmente, con una dosis letal 50 de 1 mg/kg de peso corporal los efectos son devastadores al organismo y en algunos casos causan la muerte.

Se desconoce la cantidad mínima para causar envenenamiento en humanos, pero se ha estimado en 3500 dosis de ratón del tipo de Toxina Botulínica B. La dosis se estimó en 0,1 a 1 µg (3000 a 30.000 LD50 de ratón). Ya que la toxina causa la enfermedad al ser ingerida, probablemente la dosis mediante inyección debe ser menor. En base a estudios realizados en primates, la dosis letal estimada en humanos es de 1 ng (30-40 UI)/kg de peso corporal.



V. Formas clínicas del botulismo.

Existen 5 tipos de botulismo: el causado por los alimentos, el infantil, el botulismo de los adultos, el producido a través de las heridas y finalmente, aquel que está asociado con la infiltración directa de la toxina botulínica como parte de tratamientos médicos o estéticos. En el botulismo infantil y en el botulismo de los adultos, se han identificado ciertos tipos de alimentos como fuente de esporas del microorganismo; mientras que el botulismo producido a través de las heridas no está relacionado con los alimentos.

Botulismo alimentario:

Nombre que recibe la intoxicación alimentaria por ingerir suministros contaminados con esporas de la toxina botulínica, no es considerada como una infección, puesto que no se debe a la multiplicación del microorganismo dentro del tracto digestivo.

Los primeros síntomas del botulismo alimentario se manifiestan generalmente después de las 18 a 36 horas de haberse ingerido los alimentos contaminados, aunque en algunos casos, el tiempo de manifestación ha variado de 4 horas a 8 días. El cuadro es más severo si su incubación es menor a 24 horas.

Los signos primarios de intoxicación son manifestaciones neurológicas, afecta los músculos dependientes de los pares craneales causando una parálisis flácida y descendente, neumonía y puede desarrollar hipertensión y taquicardias. También se presentan otros síntomas como dificultad para respirar, disfagia, distensión abdominal, estreñimiento, disartria, disfonía, fotofobia, mucosas secas y dolorosas.

El botulismo infantil:

Fue descrito en 1976, afecta a neonatos de entre 3 y 20 semanas de edad y es causado por la ingestión de las esporas del *C. botulinum* en alimentos, que colonizan y producen *in vivo* la neurotoxina dentro del tracto gastrointestinal de los lactantes.

Se atribuye a la ingestión de miel contaminada así como el suelo, el agua estancada y el polvo que entrando en contacto con los lactantes se alojan en él y proliferan. Las cepas de *Clostridium botulinum* encargadas de producir el botulismo infantil son las A y la B.

El estreñimiento como síntoma clínico del botulismo infantil ocurre luego del período de desarrollo normal de la enfermedad y es seguida por una disminución en el apetito, letargo, debilidad, secreciones orales y lagrimeo, puede también darse la pérdida del control cerebral. El tratamiento debe ser inmediato y es necesario mantener al paciente en cuidados intensivos.

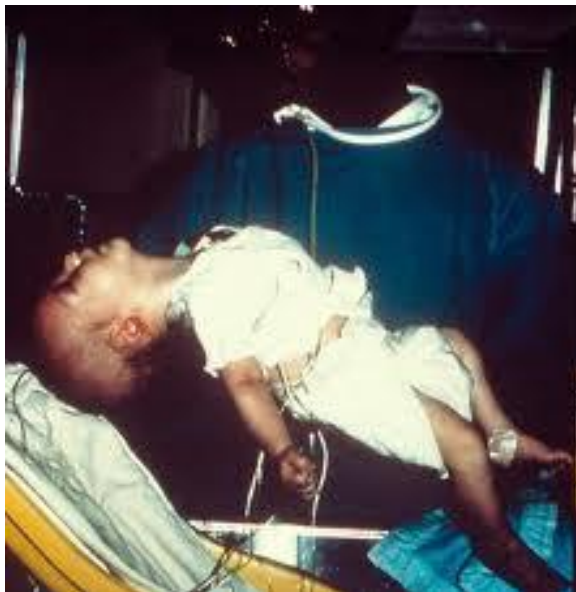

Imagen 10. Infante que atraviesa por un cuadro clínico de botulismo¹⁰

Botulismo del adulto.

Dentro de la infección del botulismo en adultos, no se identifica un alimento específico. Se ha sugerido que ciertos casos de botulismo pueden resultar a partir de la colonización intestinal como en el botulismo infantil, con la producción *in vivo* de la toxina. En estos casos, es muy común que los pacientes se hubieran sometido previamente a intervenciones quirúrgicas del tracto gastrointestinal por presentar aclorhidria, síndrome de Crohn o por haber sido tratados con antibióticos por un prolongado tiempo. Se ha observado que éstos procedimientos alterar la flora normal del tracto gastrointestinal, permitiendo su colonización por parte del *C. botulinum*.

Botulismo de las heridas.

El botulismo causado a través de las heridas es la forma más rara de botulismo. La enfermedad se manifiesta cuando el *C. botulinum* infecta una herida, ya sea por sí solo o acompañado de otros microorganismos, produciendo las toxinas *in vivo* que posteriormente se diseminan a otras partes del cuerpo vía hemática, su período de incubación es más largo y los síntomas gastrointestinales menos prominentes.

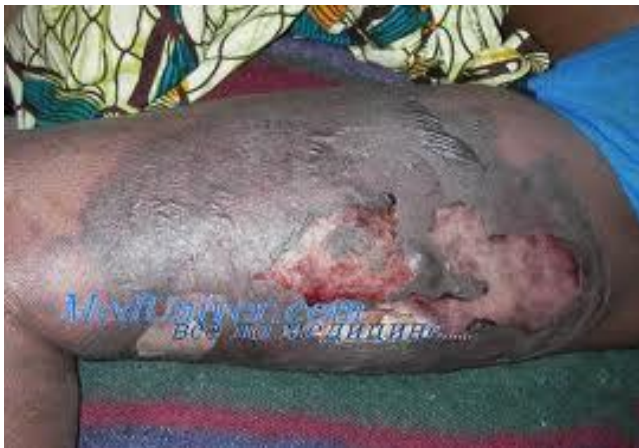

Imagen 11. Cuadro clínico del botulismo adquirido por heridas¹¹



Botulismo por infiltración de la toxina.

Este cuadro clínico ha sido descrito en pacientes que han sido tratados con la toxina botulínica mediante inyecciones intramusculares sea con fines estéticos o médicos.

VI. Signos y síntomas del botulismo.

- Síntomas neurológicos: parálisis flácida descendente con afectación de los músculos dependientes de los pares craneales (diplopía, ptosis palpebral, disartria, disfonía, disnea).
- alteraciones atómicas del bloqueo del sistema parasimpático: visión borrosa, estreñimiento, retención urinaria, hipotensión arterial, vómitos y mareos.
- no se presenta reacción febril, al menos no los primeros días, puede aparecer posteriormente como complicación infecciosa, como la aparición de neumonías.
- los niveles de conciencia no están alterados y tampoco la sensibilidad sufre alteraciones.

VII. Tratamiento del botulismo.

El tratamiento del botulismo está basado en el uso de la antitoxina botulínica trivalente (contra toxinas A, B y E), soporte ventilatorio adecuado, eliminación del germen del tracto gastrointestinal mediante lavado gástrico y antibioticoterapia con penicilina.



Control de vía aérea manteniendo adecuada oxigenación. Espirometría, pulsioximetría y gasometría arterial para detectar insuficiencia respiratoria.

Estaría indicada la IOT (intubación orotraqueal) en caso de: vía aérea no permeable, fatiga muscular progresiva y/o una capacidad vital menor de 12 ml/kg o una reducción por debajo del 30% del valor previsto.

- **Suero antitoxina equina trivalente A, B, E:** indicada en el botulismo alimentario y en el originado por heridas, no en el botulismo infantil. La antitoxina no revierte la parálisis existente porque no neutraliza la toxina fijada en las terminaciones nerviosas.

El objetivo es bloquear la toxina libre en la circulación para evitar la progresión del cuadro clínico.

La dosis recomendada es 1 vial de 10 mL por vía intravenosa. Es aconsejable realizar una prueba de hipersensibilidad cutánea previa por la posibilidad de reacción alérgica. Se realiza con 0.1mL de una solución 1/100 intradérmica, siendo positiva si aparece una pápula eritematosa urticariforme en 30 minutos. También puede aparecer enfermedad del suero, aunque la prueba de hipersensibilidad sea negativa.

- **Botulismo de las heridas:** se administra antitoxina y se recomienda desbridar la herida, aunque tenga buen aspecto. Además se aconseja tratamiento antibiótico: penicilina G sódica intravenosa 2-4 millones de U/4h o metronidazol 500 mg / 8h intravenosa. Ésta es una medida discutida, porque favorece la colonización intestinal. El antibiótico se debe administrar después de la antitoxina, ya que la lisis del germen con el antibiótico provoca liberación de más toxina.



• **Botulismo infantil:** No son útiles la antitoxina ni los antibióticos. En el botulismo alimentario, el infantil y en el de origen desconocido, una vez descartado íleo paralítico (afección en la cual el intestino no funciona de manera correcta, pero no existe un problema estructural), se pueden administrar catárquicos sin magnesio (puede empeorar el bloqueo neuromuscular) y enemas de limpieza para eliminar la toxina no absorbida del intestino. Si la ingesta ha sido reciente puede ser útil el lavado gástrico.

Se puede realizar la colocación de sonda nasogástrica y enemas frecuentes por la aparición de íleo paralítico.

Antitoxinas.

Actualmente se dispone de dos antitoxinas, la derivada de suero de caballo y la humana.

El suero equino se encuentra disponible desde 1940 y aún es muy utilizado, aunque ha mostrado un riesgo de 2% de las reacciones alérgicas más graves. La antitoxina anti A y B ha sido estudiada mostrando eficacia en el tratamiento de botulismo infantil, al administrarse a través de inmunoglobulina humana (BIG-IV).

VIII. Pronóstico del tratamiento del botulismo.

El pronóstico de esta patología depende de la rapidez de su atención, su recuperación es muy lenta causa debilidad motora y trastornos vegetativos observados hasta un año después.

La causa de muerte más común suele ser un paro respiratorio.



IX. Mecanismos de acción de la toxina botulínica.

La toxina botulínica es considerada una sustancia anti colinérgica, pues se comporta como relajante muscular, inhibe la secreción de acetilcolina y actúa sobre la terminación nerviosa presináptica, impidiendo la acción de iones calcio en la exocitosis.

La toxina botulínica A es afín a la unión neuromuscular, en donde las terminaciones nerviosas motoras guardan la acetilcolina dentro de vesículas cercanas a las fibras musculares.

La contracción muscular se lleva a cabo cuando la acetilcolina atraviesa el espacio sináptico y se une a los receptores de las células musculares. Para facilitar el acoplamiento entre la membrana celular y las vesículas de acetilcolina existen unos complejos de proteínas esenciales para la fusión de las membranas conocidos como SNARE, que incluyen:

- a) Proteínas vesiculares: VAMP o sinaptobrevina).
- b) Proteínas de la membrana presináptica: SNAP-25 kD.
- c) Sintaxina. Proteínas identificadas como dianas de la actividad de la Zn^{2+} proteasa. Los serotipos A, E y C1 presentan afinidad por la proteína SNAP-25 de membrana, los tipos B, D, F y G por la proteína VAMP y el serotipo C1 también por la sintaxina.

El mecanismo de acción de la neurotoxina es la inhibición en la liberación de la acetilcolina de las terminaciones nerviosas periféricas. Este proceso se lleva a cabo en 3 pasos:

Unión:

Es el primer paso del proceso, ocurre a través de adhesión irreversible de la neurotoxina con los receptores colinérgicos presinápticos, vía la cadena pesada de 100 kD sobre el axón terminal. Los estudios sugieren que existen distintos receptores proteicos para las diferentes neurotoxinas, como por ejemplo los serotipos A, B y E.

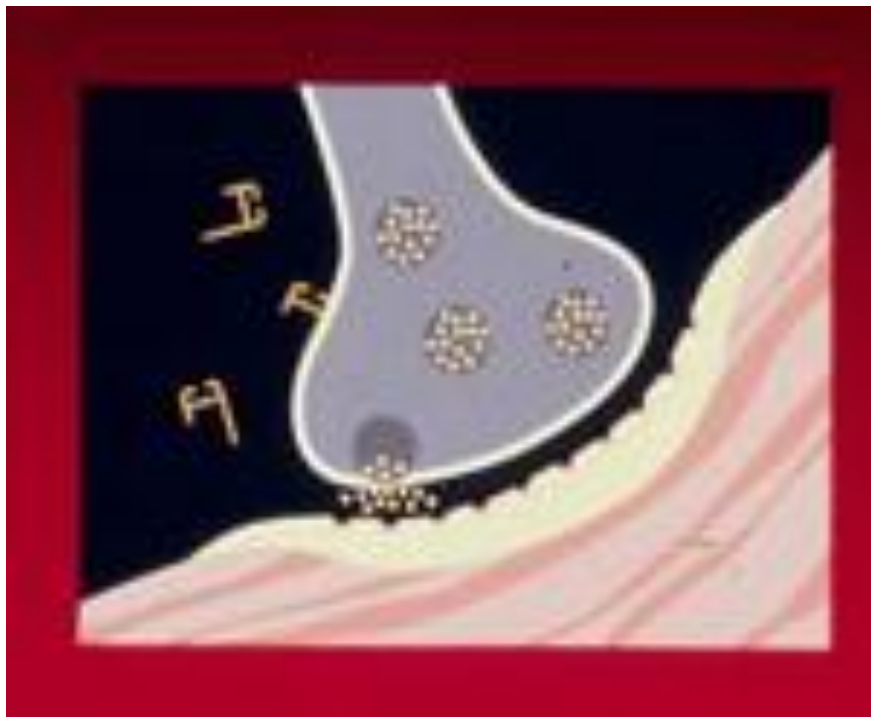


Imagen 12. Representación de la fase de unión en el mecanismo de acción de la toxina botulínica¹²

Internalización:

Es el segundo paso consiste en la internalización de la toxina botulínica a través de endocitosis mediada por los receptores. Éste proceso es

independiente del calcio y parcialmente dependiente de la estimulación nerviosa.

El pH bajo de la vesículas endocitóticas proporciona el medio ideal que se requiere para que ocurran los cambios en la conformación de la estructura proteica, que permiten que las cadenas ligera y pesada penetren en la capa bilipídica, sitio en el cual forman canales iónicos, que se cree que participan en la translocación de la cadena ligera de la neurotoxina del endosoma hacia el citoplasma neuronal, mediante la reducción del puente de disulfuro que sirve de conexión entre ambas cadenas, el mecanismo preciso por lo cual ocurre esto aún continúa en discusión.

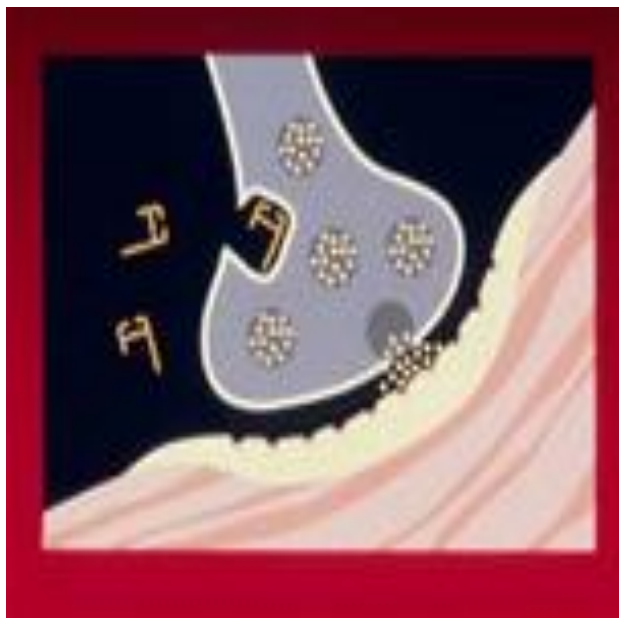

Imagen 13. Representación de la fase de internalización en el mecanismo de acción de la neurotoxina botulínica¹³

Bloqueo neuromuscular:

Éste es el tercer y último paso, una vez translocada la cadena ligera y liberada dentro del medio intracelular, actúa mediante endopeptidasas dependientes del zinc, altamente específicas con actividad proteolítica, que dividen una o más de las proteínas SNARE de cada neurotoxina, inhibiendo el acoplamiento y la fusión entre las vesículas y los receptores, bloqueando así la liberación de neurotransmisores excitotóxicos.

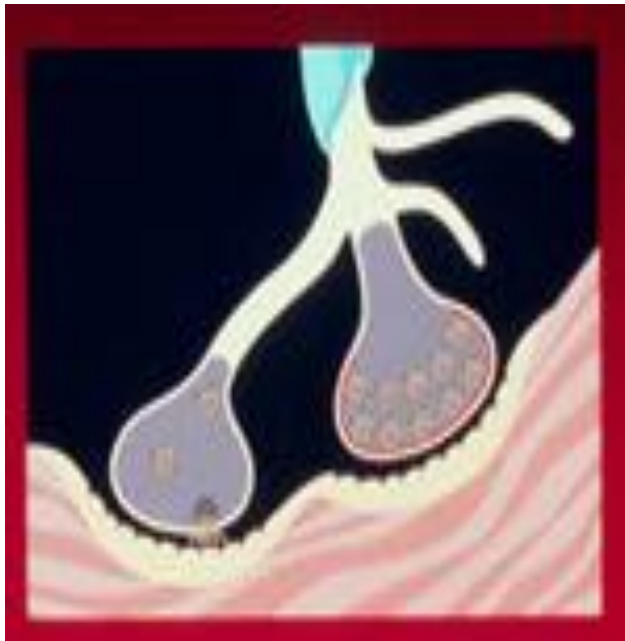


Imagen 14. Representación de la fase de bloqueo en el mecanismo de acción de la neurotoxina botulínica¹⁴

X. Uso terapéutico de la toxina botulínica.

La primera vez que se habló de los signos clínicos del botulismo fue por el médico alemán Justinus Kerner, siendo la aplicación clínica inicial de la cual se tiene conocimiento del uso de la toxina botulínica mediante infiltración local, se realizó en 1977 como tratamiento corrector del estrabismo, patología oftalmológica caracterizada por la hiperactividad de los músculos encargados del movimiento del globo ocular. Desde entonces, su uso terapéutico se ha extendido en numerosos tratamientos médicos y estéticos.

En el campo de la neurología la toxina botulínica aporta mayores beneficios terapéuticos, se utiliza en tratamientos de parálisis cerebral, tremor, mioclonías, migraña, espasticidad, distonías, entre otras afecciones.

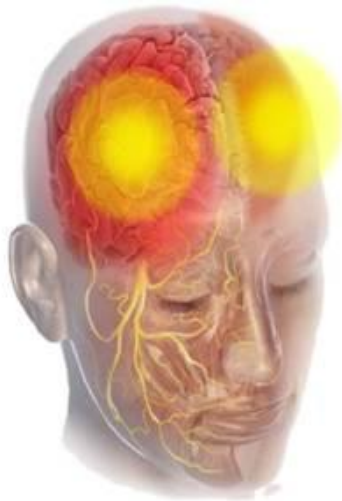

Imagen 15. Representación de los puntos dolorosos en una cefalea¹⁵



Su uso más frecuente se circunscribe a ciertas enfermedades caracterizadas por movimientos involuntarios, especialmente en el caso de las distonías.

La infiltración local de toxina botulínica es considerada como el tratamiento de elección más eficaz en la mayoría de las distonías focales. Éste tipo de distonías se caracterizan por afectar a un músculo o a un grupo muscular y son relativamente más frecuentes en la edad adulta. El tratamiento de la distonía generalizada o distonía de torsión idiopática, es fundamentalmente tratada con fármacos anticolinérgicos, benzodiazepinas y neurolepticos.

En la oftalmología se aplica como coadyuvante en el tratamiento de blefaroespasmos asociados a estrabismo y distonía focal. El blefaroespasmos, o contracción intermitente o persistente de la musculatura orbicular de los ojos, fue la primera distonía focal tratada con la infiltración local de toxina botulínica.

Otros tipos de distonías que se benefician especialmente de este tratamiento son la distonía cervical (tortícolis espasmódica) y ciertas distonías de miembros denominadas ocupacionales (calambre del escribiente) y afecciones causadas por una hiperactividad muscular, como las observadas en el síndrome de Tourette.

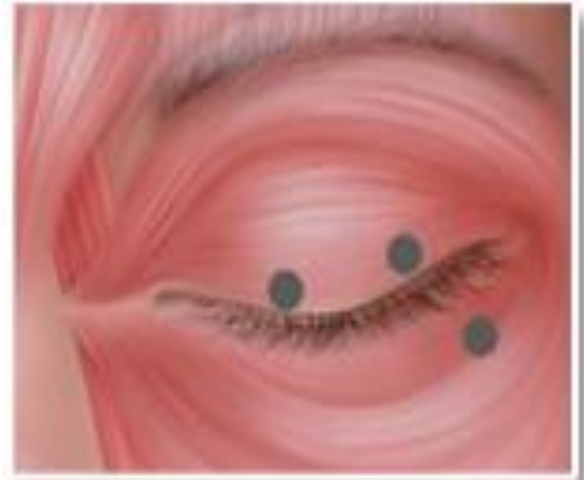

Imagen 16. Localización de los puntos de inyección de la toxina botulínica para el tratamiento de blefaroespaso y estrabismo¹⁶

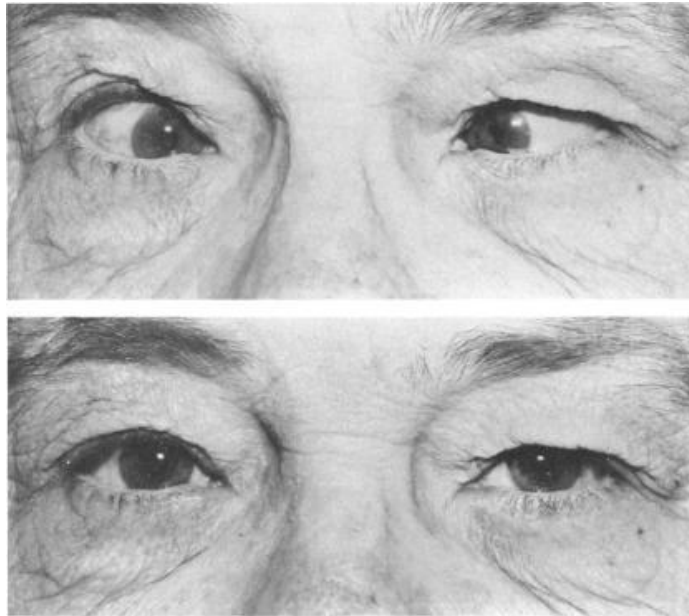


Imagen 17. Fotografía de paciente con estrabismo sometido a terapia con toxina botulínica para su corrección, imagen antes y después del tratamiento¹⁷

El espasmo hemifacial, ciertos temblores y la rigidez o espasticidad son otros trastornos neurológicos tratados mediante infiltración local de la toxina botulínica.

El uso de la toxina botulínica tipo A en la traumatología y ortopedia se extiende al tratamiento de algias vertebrales (cervicalgias, lumbalgias, ciatalgias), tortícolis espasmódica, padecimientos espásticos, entre otros y su utilización es cada vez más extendida por sus buenos resultados clínicos; sin embargo, es importante mencionar que aún no existen suficientes evidencias para su indicación generalizada. Fundamentalmente se utiliza en algias vertebrales secundarias a contracturas musculares cronificadas que no responden a otros tratamientos conservadores.

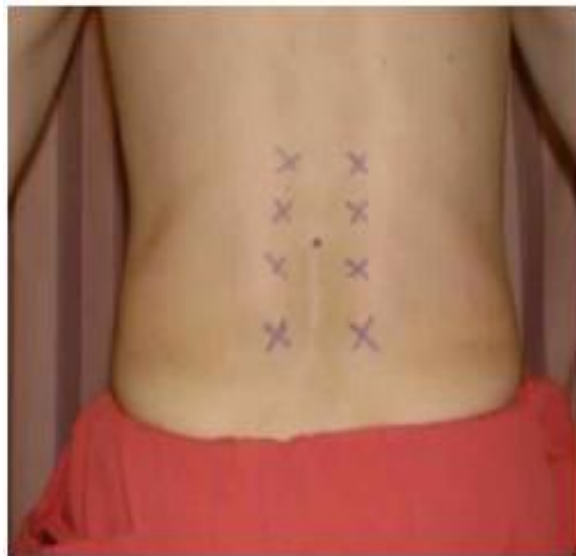

Imagen 18. Puntos de aplicación de la toxina botulínica en el tratamiento de lumbalgias¹⁸

Dentro de la urología el uso de la toxina botulínica está asociada al tratamiento de la hiperactividad del músculo detrusor de la vejiga (disinergia entre el esfínter y músculo detrusor de la vejiga) para tratar la incontinencia urinaria en los parapléjicos. Los estudios más

recientes muestran que su uso es eficaz en los pacientes sometidos a dosis cada seis o nueve meses.

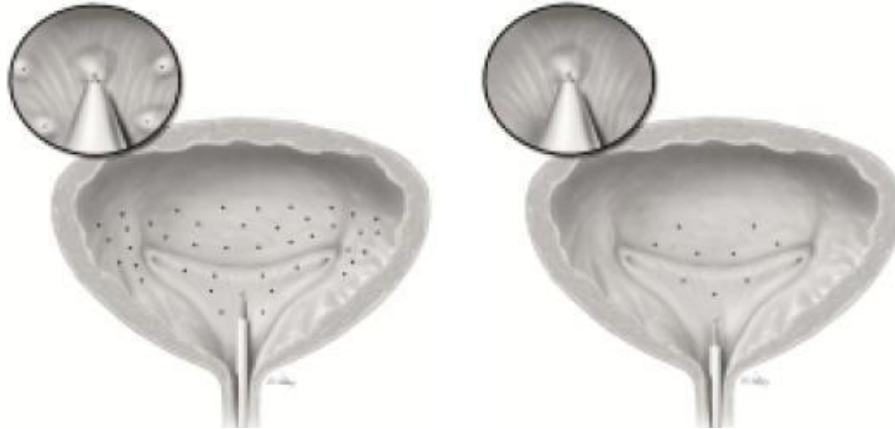


Imagen 19. Puntos de aplicación de la toxina botulínica en el tratamiento de incontinencia urinaria¹⁹

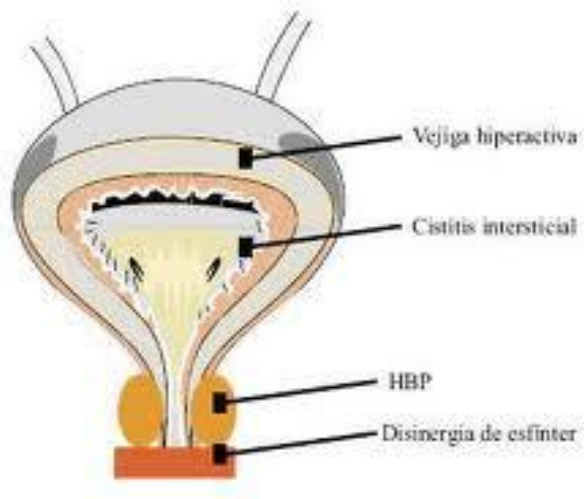


Imagen 20. Usos de la toxina botulínica en urología²⁰

Otra aplicación de la toxina botulínica es en la dermatología, para el tratamiento de la hiperhidrosis facial, axilar, plantar y palmar (sudoración excesiva) idiopática o primaria, así como en el tratamiento e líneas faciales hiperquinéticas.

En caso de la hiperhidrosis con la toxina botulínica se consigue relajar la actividad de las glándulas sudoríparas, disminuyendo así la aparición de sudor en las zonas tratadas como pueden ser las axilas, manos y pies.

El procedimiento se realiza previa aplicación de anestesia local en las axilas, y mediante anestesia troncular en las manos y los pies, al ser zonas más sensibles. Se infiltra entonces diferentes puntos de toxina, subcutáneamente, en la zona o zonas dónde se produce de forma excesiva el sudor. Posterior a la aplicación, el paciente empezará a notar una disminución de la sudoración entre el cuarto y séptimo día, teniendo efecto máximo a los quince días y un efecto total de 7 a 10 meses según el metabolismo del paciente tratado.

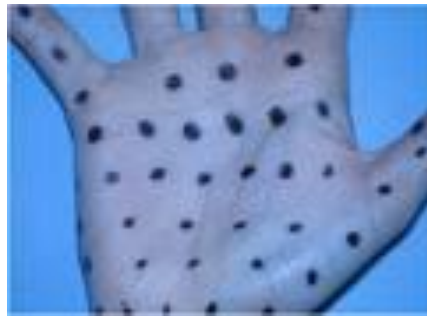

Imagen 21. Localización de los puntos de inyección de la toxina botulínica el para tratamiento de la hiperhidrosis palmar²¹

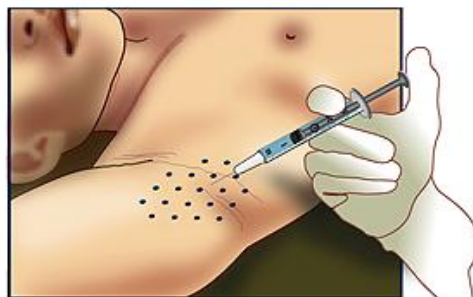


Imagen 22. Localización de los puntos de inyección d la toxina botulínica en el tratamiento de hiperhidrosis axilar²²



En la otorrinolaringología su uso se encamina a tratar mioclonía palatina (trastorno que se caracteriza por la contracción rítmica del músculo del paladar) y disfonías.

Por su parte la proctología médica desarrolla tratamientos de fisuras anales con el uso de la toxina botulínica.

Dentro de la gastroenterología la toxina botulínica coadyuva en el tratamiento de acalasia, afección del esófago, tubo que lleva la comida de la boca al estómago, este trastorno se caracteriza por el daño de los nervios del esófago impidiendo la correcta movilidad de éste para transportar la comida al estómago.

En el campo de la especialidad odontológica el uso de la toxina botulínica se ha encaminado a la terapia de pacientes con dolor orofacial, neuralgias del trigémino, cefaleas derivadas de problemas con ATM, hipertrofias del músculo masetero, displasias gingivales, corrección de sonrisas gingivales y como coadyuvante en el tratamiento de bruxismo.

XI. Contraindicaciones y efectos secundarios de la toxina botulínica.

La toxina botulínica no debe ser administrado en:

- Pacientes que refieran hipersensibilidad a la toxina botulínica
- Pacientes que padezcan glaucoma
- Pacientes que tomen anticoagulantes
- Infección o inflamación del área de inyección
- Mujeres embarazadas o en lactancia



- Pacientes que hayan presentado debilidad o desgaste en músculos periféricos al lugar de inyección
- Personas que presenten enfermedades crónicas como esclerosis

XII. Efectos adversos de la toxina botulínica.

Siendo inyectado en músculos de cabeza y cuello:

Disfagia (dificultad para tragar)

Dolor de cabeza y muscular

Rigidez muscular

Inflamación e irritación de nariz

Congestión nasal

Irritación de la garganta

Tos

Fiebre

Visión doble

Caída del párpado

Cambio en la voz

Boca seca

Dificultad para respirar

Erupción cutánea

Debilidad muscular

Mareos

Somnolencia

Tensión muscular aumentada

Náuseas



XIII. Interacción con otros medicamentos

El efecto de la toxina botulínica puede verse reforzada al combinarse con antibióticos o relajantes musculares.

XIV. Farmacocinética de la toxina botulínica.

La toxina botulínica se une muy rápida y firmemente al músculo que se inyecta y sólo una mínima cantidad de la dosis administrada pasa a la circulación general, produce mínimos efectos sistémicos. Penetra con dificultad en la barrera hematoencefálica debido a su elevado peso molecular. La toxina botulínica no se une a las proteínas plasmáticas y no se conocen metabolitos de la toxina en sangre.

14.1 Absorción.

Aún no hay información de la vía de absorción de la toxina botulínica.

14.2 Distribución.

La toxina botulínica es absorbida desde el tracto gastrointestinal o desde el sitio de la herida, son transportadas por el sistema linfático y el tracto intestinal hacia el torrente sanguíneo a las terminales nerviosas. Teniendo mayor afinidad el tipo A. La toxina debe entrar a la terminación nerviosa para ejercer su efecto, la adhesión de la toxina a los nervios periféricos y centrales es selectiva, estudios farmacológicos sugieren que la internalización se da vía receptores que median la endocitosis y vesículas lisosómicas. Los procesos son independientes a la concentración de iones Ca^{+} especialmente dependiente de estimulación nerviosa y dependiente de energía.

14.3 Metabolismo.

No hay datos disponibles aún de su metabolismo.

14.4 Eliminación y excreción.

Aún no se conocen las vías de eliminación y excreción de la toxina botulínica.

XV. Ficha técnica de las presentaciones comerciales.

Según el fabricante la toxina botulínica puede encontrarse en las siguientes presentaciones:

NOMBRE DEL MEDICAMENTO

BOTOX 100 Unidades Allergan polvo para solución inyectable.

Botox® Allergan Pharmaceuticals Ireland. Presentación en vial, cada vial contiene 100 unidades de toxina botulínica tipo A. Se presenta como un polvo blanco en un vial de cristal transparente. Previo a su inyección debe ser disuelta en una solución de cloruro de sodio 9 mg/ml (0.9%) estéril para inyección.

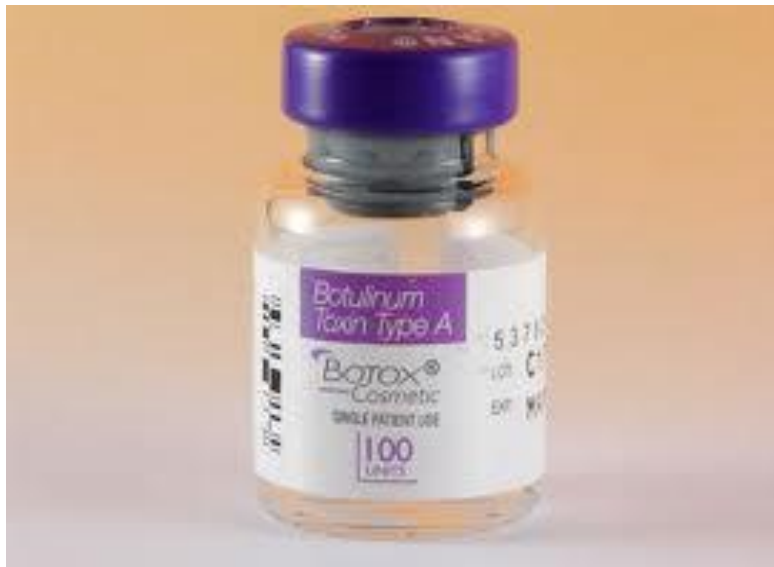

Imagen 23. Presentación comercial de la toxina botulínica²³



COMPOSICIÓN CUALITATIVA Y CUANTITATIVA

Toxina botulínica* tipo A, 100 Unidades Allergan/vial de *Clostridium botulinum*.

Las unidades de toxina botulínica no son intercambiables con otros medicamentos que contengan toxina botulínica.

FORMA FARMACÉUTICA

Polvo para solución inyectable.

Polvo blanco.

DATOS CLÍNICOS

Indicaciones terapéuticas

BOTOX está indicado para el tratamiento de:

Blefaroespasma, espasmo hemifacial y distonías focales asociadas.

Distonía cervical (tortícolis espasmódica).

Espasticidad focal

- Asociada con la deformidad dinámica del pie equino producida por espasticidad en pacientes pediátricos ambulantes con parálisis cerebral, de dos o más años de edad.

- De la muñeca y de la mano secundaria a un ictus en el adulto.

Hiperhidrosis primaria de la axila severa y persistente, que interfiere con las actividades de la vida cotidiana y es resistente a tratamiento tópico.

Posología y forma de administración

Las unidades de toxina botulínica no son intercambiables de un producto a otro. Las dosis recomendadas en unidades Allergan son diferentes de otras preparaciones a base de toxina botulínica.



La siguiente información es importante:

Si se utilizan distintos tamaños de vial de BOTOX para una inyección, se debe tener cuidado al tomarla cantidad correcta de diluyente cuando se reconstituye un número concreto de unidades por 0.1 ml.

La cantidad de diluyente varía entre BOTOX 50 Unidades y BOTOX 100 Unidades. Cada jeringa debe etiquetarse correctamente.

BOTOX debe ser reconstituido sólo con solución de cloruro sódico 9 mg/ml (0.9%) estéril para inyección. Tomar la cantidad apropiada de diluyente (ver la tabla de dilución abajo) con una jeringa.

	Vial de 50 unidades	Vial de 100 unidades
Dosis resultante (Unidades por 0.1 ml)	Cantidad de diluyente añadido (cloruro sódico 9 mg/ml (0.9%, solución para inyección) en un vial de 50 Unidades	Cantidad de diluyente añadido (cloruro sódico 9 mg/ml (0.9%, solución para inyección) en un vial de 100 Unidades
20 Unidades	0.25 ml	0.5 ml
10 Unidades	0.5 ml	1 ml
5 Unidades	1 ml	2 ml
2.5 Unidades	2 ml	4 ml
1.25 Unidades	4 ml	8 ml

Tabla 2. Dilución para viales de BOTOX con cloruro de sodio



Este producto es para un solo uso, se deberá desechar cualquier resto de solución no utilizada.

No se han realizado estudios adecuados a dosis geriátricas. Se recomienda utilizar la dosis mínima efectiva con el intervalo más largo posible entre inyecciones. Se debe tratar con precaución a los pacientes ancianos con antecedentes médicos significativos y medicación concomitante.

No se ha demostrado la seguridad y eficacia de BOTOX en el tratamiento del blefaroespasma, el espasmo hemifacial, o la distonía cervical en niños (menores de 12 años).

No se ha investigado la seguridad y eficacia de BOTOX en el tratamiento de la hiperhidrosis primaria de la axila en niños menores de 12 años. No se ha establecido la seguridad y eficacia de BOTOX en el tratamiento de la hiperhidrosis primaria de la axila en niños entre 12 y 17 años.

BOTOX solamente deberá ser administrado por médicos especialistas y con experiencia en el tratamiento y en el uso del equipo necesario.

En general no se han establecido los niveles de dosis óptimas ni el número de puntos de inyección por músculo en todas las indicaciones. En estos casos, el médico estimará los regímenes individuales de tratamiento. Los niveles óptimos de dosis deben determinarse mediante ajuste individual pero no se deberá superar la dosis máxima recomendada.



Dysport®

Polvo liofilizado para reconstituir *toxina botulínica tipo A*

FORMA FARMACÉUTICA Y FORMULACIÓN

Cada vial contiene:

Complejo hemaglutinina-toxina

Clostridium botulinum

tipo A 12.5 nano gramos (500 Unidades)

Solución de albúmina 20% 125.0 mcg

Lactosa..... 2.5 mg

Una unidad se define como la dosis mediana letal intraperitoneal en el ratón.

INDICACIONES TERAPÉUTICAS

Agente inhibidor de la liberación de la acetilcolina presináptica. DYSPOORT® está indicado en el tratamiento:

De la espasticidad asociada con la deformidad dinámica del pie equino en niños con parálisis cerebral, de dos años de edad o más, no encamados, solamente en centros hospitalarios especializados con un personal que ha recibido entrenamiento específico.

Del tortícolis espasmódica en adultos.

Del blefaroespasma en adultos.

Del espasmo hemifacial en adultos.

En complemento de fisioterapia para disminuir la espasticidad del brazo después de un accidente vascular cerebral (ictus), donde con una reducción de la espasticidad probablemente, se considera proporcionar al paciente un beneficio significativo.

En el tratamiento de las líneas faciales hiperfuncionales.

Hiperhidrosis

axilar.

No se ha demostrado la seguridad ni la eficacia de DYSPORT en el tratamiento del tortícolis espasmódica, del blefaroespasma, del espasmo hemifacial, de la espasticidad del brazo y de la hiperhidrosis axilar en los niños.



Imagen 24. Presentación comercial de la toxina botulínica²⁴

DOSIS Y VÍA DE ADMINISTRACIÓN

Las unidades de DYSPORT son específicas de este preparado y no son intercambiables con otros preparados de toxina botulínica. En el tratamiento de la espasticidad del brazo en pacientes que han sufrido un accidente vascular cerebral (ictus).

Posología:

La dosis recomendada es de 1,000 unidades, distribuida entre los siguientes cinco músculos: flexor común profundo de los dedos (FCP), flexor común superficial de los dedos (FCS), cubital anterior (CA), palmar mayor (PM) y bíceps braquial (BB). Se puede explorar los sitios de la inyección mediante procedimientos estándar como la electromiografía, aunque el sitio exacto para la administración será fijado por palpación. Todos los músculos, excepto el bíceps braquial, serán inyectados en un único sitio, mientras que el bíceps será inyectado en dos sitios:



	BB (unidades)	FCP (unidades)	FCS (unidades)	CA (unidades)	PM (unidades)	Dosis total (unidades)
DYSPO [®]	300-400	150	150-250	150	150	1,000

Tabla 3. Unidades indicadas de toxina botulínica DYSPO[®] para infiltración muscular.

Deberá reducirse la dosis de inicio si hay evidencias que sugieran que estas dosis puedan debilitar excesivamente los músculos diana, como en el caso de los pacientes cuyos músculos diana sean pequeños, cuando no deba ser inyectado el músculo BB o en los pacientes que deban recibir inyecciones multinivel. Las inyecciones deberán repetirse aproximadamente cada 16 semanas, o con la frecuencia necesaria para mantener la respuesta, pero nunca repitiendo la inyección a intervalos inferiores a las 8 semanas.

Forma de administración:

Al descubrir parte central del tapón de goma, debe limpiarse con alcohol inmediatamente antes de perforar la membrana. Debe usarse una aguja estéril del número 23 ó 25.

DYSPO[®] se reconstituye con 1.0 ml de cloruro sódico BP (0.9%) para obtener una disolución conteniendo 500 U/ml de DYSPO[®].

DYSPO[®] se administrará por inyección intramuscular en los cinco músculos citados anteriormente.



MANIFESTACIONES Y MANEJO DE LA SOBREDOSIFICACIÓN O INGESTA ACCIDENTAL

El exceso de dosis puede producir una parálisis neuromuscular distante y profunda. En aquellos casos en que un exceso de dosis cause la parálisis de los músculos respiratorios, puede necesitarse respiración asistida.

No existe un antídoto específico; no se pueden esperar efectos benéficos de ninguna antitoxina y se recomiendan cuidados especiales.

PRESENTACIONES

Se acondiciona en caja con vial de vidrio de tipo I de 3 ml de capacidad, con tapón hermético para liofilizados, sellado con cápsula de aluminio.

Contenido del envase: Polvo blanco liofilizado para la reconstitución.

Instructivo inserto.

RECOMENDACIONES SOBRE ALMACENAMIENTO

El tiempo máximo de conservación del producto reconstituido es de 8 horas a 2-8°C cuando la reconstitución ha ocurrido en condiciones controladas y asépticas.

El producto no contiene ningún conservante. Por lo tanto, el producto reconstituido debe ser utilizado lo más pronto posible. Los viales sin abrir deben conservarse a temperaturas comprendidas entre 2-8°C. DYSPOORT se conservará en refrigeración donde se realicen las inyecciones. El paciente nunca debe almacenar el producto.



Después de la reconstitución, DYSPORT debe ser conservado en refrigeración (2-8°C) como máximo hasta 8 horas antes de su uso. DYSPORT no debe ser congelado.

Inmediatamente después de tratar al paciente, todo residuo de DYSPORT que pudiera quedar en el vial o la jeringa debe ser inactivado mediante solución diluida de hipoclorito (1% de cloro disponible).

A continuación se eliminará todo el material utilizado, según las prácticas hospitalarias estándar. Toda cantidad derramada de DYSPORT debe enjuagarse con un paño absorbente empapado en solución diluida de hipoclorito.

LEYENDAS DE PROTECCIÓN

Literatura exclusiva para médicos.

El medicamento debe mantenerse en refrigeración de 2 a 8°C.

No use este medicamento después de la fecha de caducidad.

No se deje al alcance de los niños.

No debe ser congelado.

No se use en el embarazo ni la lactancia.

Hecho en Reino Unido por: Ipsen Biopharm Limited Para:

Alvartis Pharma, S. A. de C. V. Distribuido en México por:

BIOPHARMEX, S. A. de C. V. Reg. Núm. 218M2004, SSA IVIEAR-06330060100917/RM2006

NeuroBloc® sólo está indicado para el tratamiento de la distonía cervical (tortícolis).

Vistabel® sólo está indicado para uso en estética (para el tratamiento de las arrugas glabellares).



XVI. Técnicas de inyección de la toxina botulínica.

Las técnicas de inyección dependen de la destreza y capacitación del operador que las ejecuta, se debe realizar una localización clínica mediante palpación y movilización de la aguja con desplazamientos pasivos, electro miograma (EMG) de detección o electro estimulación con aguja envainada, excepto en su extremo , para efectuar la localización e inyección en el mismo acto. Estas técnicas son preferidas para la inyección de musculatura profunda o reducida con la finalidad de aumentar las posibilidades de éxito en el tratamiento.

El objetivo de la inyección es introducir la toxina botulínica en el punto o los puntos de mayor densidad de uniones neuromusculares (punto motor), región en la que con el mínimo de dosis se consigue el máximo efecto bloqueador muscular.

En músculos grandes y superficiales no es preciso usar técnicas especiales para su localización.

Técnica para inyección de músculos grandes y superficiales.

- Palpar el vientre muscular a inyectar y sentir su movimiento al moverlo pasiva, activamente o contra resistencia.
- Clavar la aguja pasivamente. Es necesario utilizar a la técnica electromiográfica en los músculos de pequeño tamaño, en los profundos y en músculos adyacentes que no se quieren infiltrar. De la misma manera ocurre cuando es necesario inyectar fascículos concretos de un músculo.

Técnica para inyección de músculos profundos y pequeños.

- Insertar una aguja electromiográfica para realizar el registro electromiográfico y la inyección del líquido.
- Abrir la entrada de señal electromiográfica y mover la punta de la aguja hasta que se registren los potenciales de unidad motora como puntas muy agudas. Mover pasivamente el músculo.

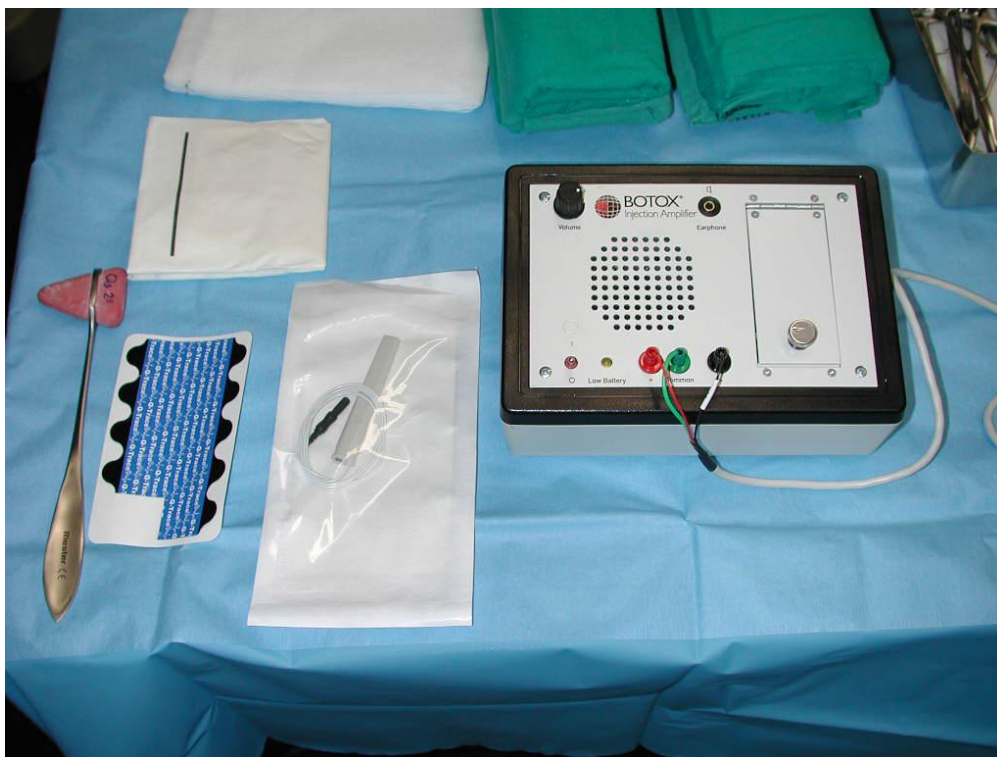

Imagen 25. Instrumentos para la infiltración de toxina botulínica mediante técnica guiada²⁵

xvii. APLICACIONES DEL BOTOX EN ODONTOLOGÍA

17.1 Cefaleas.

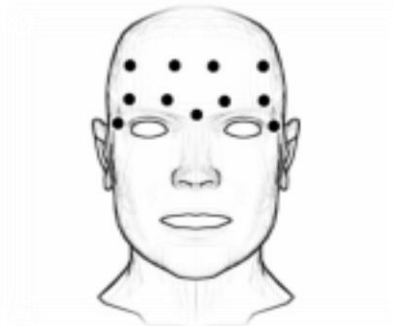
Dolor irradiante, localizado, que se refiere fundamentalmente a la frente, parietales, occipital, fosa temporal, que no coinciden con ninguna zona terminal de inervación.¹¹

Las cefaleas primarias están clasificadas en migrañas, cefaleas tensionales y de racimo. Los fracasos en distonías suelen ser de 5%, pero no hay datos hasta el momento aplicables a dolor de cabeza. La formación de anticuerpos está ligada con las dosis aplicadas de la toxina botulínica o por la periodicidad en su aplicación, y se observa marcada predilección por el sexo femenino con una prevalencia del 99% con respecto al masculino, en el cual se reporta un 3% del padecimiento.

La neutralización de los efectos de la toxina botulínica se realiza con bloqueadores de canales del calcio en especial la 3,4 diaminopiridina.

Dosis y sitios de aplicación.

Las dosis recomendadas para la aplicación en el tratamiento de cefaleas oscila entre 25 y 75 unidades, las respuestas más favorables se observan con 25 unidades distribuidas en cuatro sitios simétricos de la frente y área temporal¹².



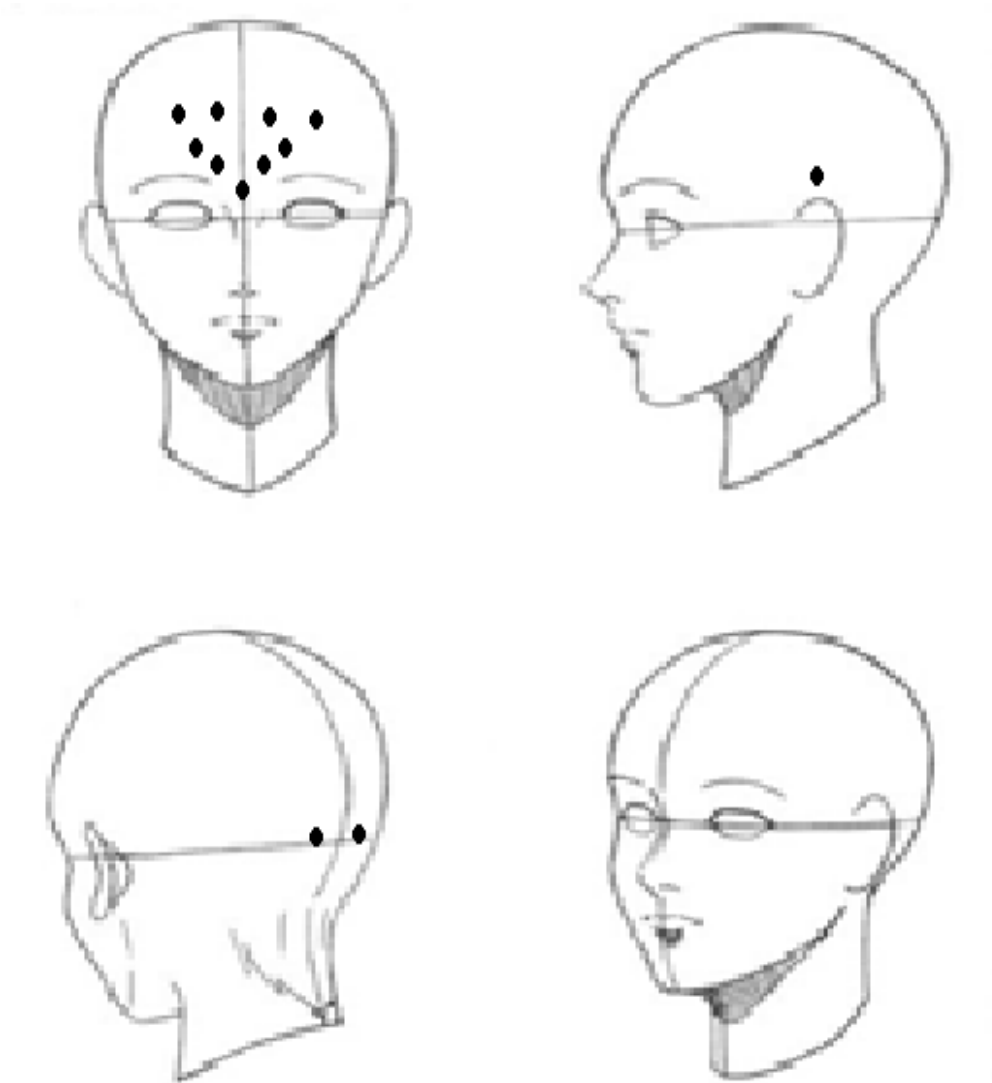


Imagen 26. Puntos de aplicación de la toxina botulínica en el tratamiento de cefalea vascular²⁶

17.2 Distonía orofacial.

La distonía oromandibular es una patología caracterizada por la aparición de espasmos y contracciones musculares de la boca y de los músculos de la masticación. Se observa en forma primaria idiopática y forma secundaria. La distonía secundaria se desarrolla comúnmente tras la exposición a factores ambientales.

Se han diagnosticado varios casos de distonía oromandibular como resultado de un tratamiento bucodental, observando trauma en la cavidad oral, ocasionado por prótesis mal ajustadas o extracciones dentales múltiples, estos trastornos provocan alteración en la propiocepción que favorece el desarrollo de la distonía oromandibular.

Las características clínicas de la distonía oromandibular se clasifican según los músculos afectados. Los grupos musculares que pueden verse involucrados son: los de la masticación, los de la expresión facial y los de la lengua. En la actualidad, no existe tratamiento eficaz para la distonía mandibular.

El tratamiento aplicado con más frecuencia en la mayoría de las distonías focales son las inyecciones de toxina botulínica. Con frecuencia el cirujano dentista diagnostica esta patología como un problema dental.

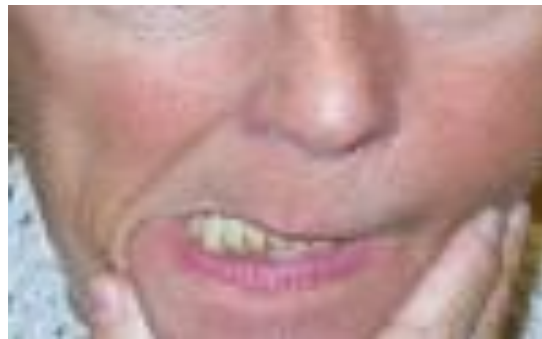

Imagen 27. Paciente que cursa cuadro clínico con dolor orofacial²⁷

Dentro del síndrome del dolor orofacial se incluyen:

- Tic doloroso
- Dolor facial atípico
- Trastornos de la articulación temporomandibular
- Dolor facial de origen simpático
- Dolor por cáncer de cabeza y cuello
- Neuralgias



Tratamiento de la distonía oromandibular con toxina botulínica.

Distonía de cierre mandibular:

Inyectar los músculos maseteros y temporales superficiales, de acceso fácil para la aplicación. Iniciar con 25 a 40 U en cada masetero repartidos en 3 ó 4 puntos y 25 U para cada temporal superficial, repartidas en dos puntos.

Estas dosis ofrecen una buena respuesta sin producir debilidad excesiva para la masticación.

Distonía de apertura y desviación mandibular:

Se recomienda inyectar los pterigoideos externos, que se pueden acceder intraoralmente con 6 a 15 U de toxina. También se puede inyectar el vientre anterior del digástrico, con una técnica similar a la anterior. Éste procedimiento se debe realizar con guía electromiográfica.

Distonía con protrusión de lengua:

Se puede infiltrar el hiogloso y el geniogloso, pero sólo se debe hacer cuando la discapacidad es tan molesta que supera al riesgo de efectos colaterales.

17.3 Neuralgia del Trigémino

La neuralgia del trigémino es un trastorno que se caracteriza por la repentina y severa, aparición de dolor punzante, o de choque; el dolor usualmente se siente en un lado de la mandíbula o la mejilla, dura varios segundos y puede repetirse en una serie de ataques.



La neuralgia se describe como un dolor paroxístico electrizante, punzante y localizado su etiología es desconocida, se presenta entre la cuarta y quinta época de la vida. Es más frecuente en mujeres (2:1), puede desaparecer por varios meses, pero retorna con las mismas características.

En la mayoría de los casos de neuralgias trigeminales se observa en los pacientes una compresión de las raíces del trigémino, debido a vasos tortuosos o aberrantes y en ocasiones debido a malformaciones óseas o a tumores intercerebrales.¹³

El trigémino inerva la piel de la cara y es conductor de la sensibilidad de las mucosas de la boca, nariz, oído y conjuntiva exceptuando la zona de los receptores especiales. Además con sus fibras motoras inerva los músculos masticadores, tensor del tímpano, milohioideo y vientre anterior del digástrico.

Es importante señalar que aunque el trigémino en su composición presenta solamente fibras aferentes somáticas generales y eferentes somáticas generales, durante su trayecto, a algunas de sus ramas se le incorporan fibras aferentes viscerales especiales (gustativas) pertenecientes al VII, IX y X nervio y fibras eferentes viscerales generales provenientes del III, VII y IX nervio¹⁴.

El trigémino está integrado por tres ramas sensitivas:

- Rama oftálmica
- Rama maxilar
- Rama mandibular

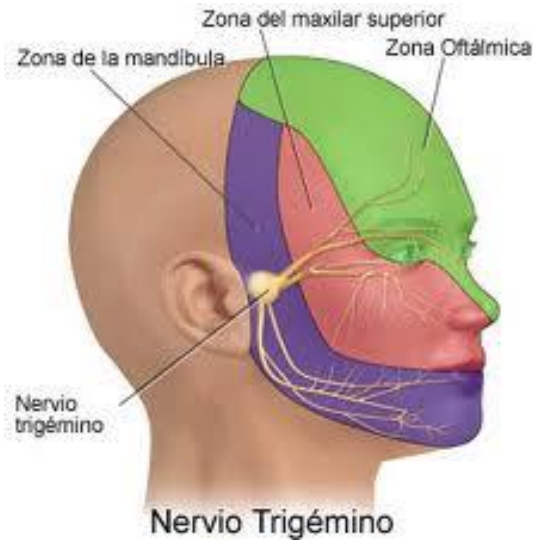

Imagen 28. Ramas del nervio trigémino²⁸

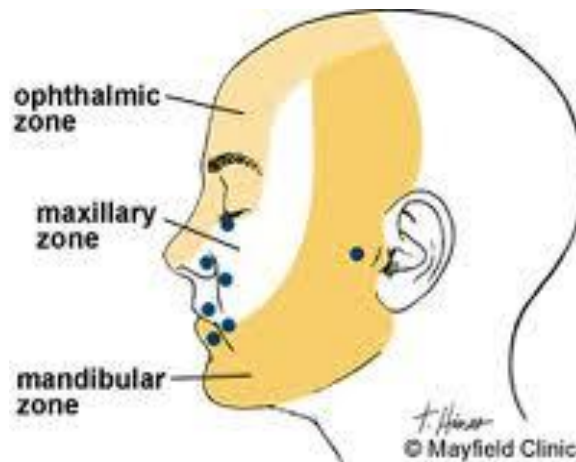


Imagen 29. Localización de los puntos gatillo desencadenantes de la neuralgia del trigémino²⁹

Tratamiento de la Neuralgia del Trigémino.

La primera opción terapéutica de la neuralgia del trigémino la constituyen los medicamentos, frecuentemente solo se controla la enfermedad



incrementando la dosis, sin embargo puede disminuir su efectividad con el tiempo; por lo cual es necesario buscar nuevas alternativas como la cirugía o la aplicación de la toxina botulínica¹⁵.

Tratamiento Farmacológico.

Carbamazepina es el fármaco de elección en los primeros estadios de la enfermedad. La dosis se aumenta hasta un nivel de tolerancia para el dolor, o al aparecer los primeros síntomas de efectos colaterales como mareos, sedación, confusión y erupción cutánea¹⁶. También se utiliza la Fenitoína, el Clonazepan, estas drogas tienen acción anticonvulsionante y antipsicóticas y son utilizadas como bloqueadores del nervio, en la Neuralgia Trigeminal¹⁷.

Cirugía descompresiva, compresiva y Rizotomía intracraneal:

Las opciones alternas las constituyen los recursos quirúrgicos como son: Rizotomía quirúrgica a nivel del Ganglio de Gasser o la Rizotomía percutánea por radio frecuencia.

La inyección de Glicerol a nivel del asiento ganglionar. Compresión del Ganglio de Gasser y destrucción de las fibras sensitivas. Rizotomía de la II y III rama del nervio Trigémico y su salida del ganglio de Gasser. La descompresión microvascular, bajo anestesia general con resección de vasos y separación de estos del nervio mediante almohadillas de Teflón.¹⁸

Criocirugía

Es una alternativa a los procedimientos anteriores, es un método quirúrgico, se basa en la congelación de los nervios periféricos implicados en la zona de gatillo; actúa en las ramas terminales de la V1 supra orbitaria, V2 del maxilar superior y V3 maxilar inferior y mentoneana, ramas del Trigémico. El tratamiento con la crioterapia logra la inactivación de la capacidad de transmisión de las fibras conductoras del dolor, conservando la integridad del nervio¹⁹.

Tratamiento con toxina botulínica.

La técnica consiste en la aplicación de una dosis de 1 ml con 100 unidades de toxina botulínica de infiltración intramuscular entre la región del arco cigomático y ángulo mandibular.

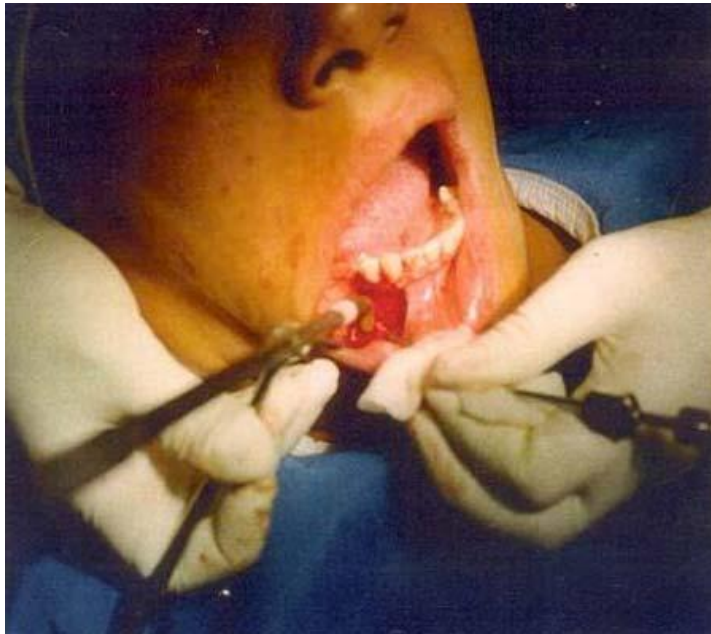
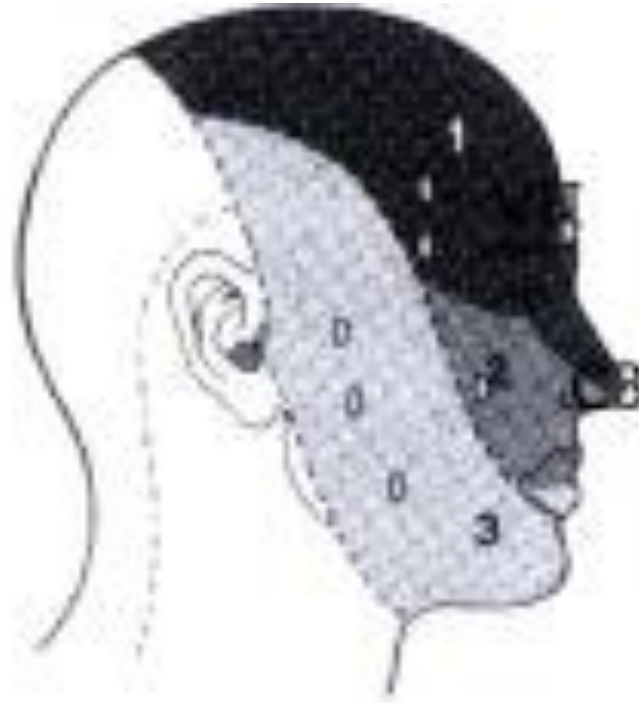
Imagen 30. Neuralgia del trigémino, tratada mediante crioterapia³⁰



Botox 25-50 U/R
Dysport 50-80 U

Imagen 31. Sitios de aplicación de la toxina botulínica para la neuralgia del trigémino³¹

17.4 Bruxismo

El bruxismo es una actividad parafuncional caracterizada por el rechinar de los dientes, puede presentarse de manera consciente o inconsciente se presenta acompañada de dolor por apretar los dientes, ocasiona cefaleas, su etiología es multifactorial, se atribuye principalmente a problemas oclusales y factores psíquicos como el estrés²⁰. Puede presentarse en periodos de vigilia o de sueño.

El bruxismo se clasifica en primario y secundario de acuerdo a como sea observado en el paciente.

Bruxismo primario o idiopático: se observa en pacientes que aprietan los dientes por el día, durante el sueño o cuando no se asocia a problemas médicos.

Bruxismo secundario: también denominado iatrogénico, se asocia a problemas neurológicos, psiquiátricos, desordenes del sueño y administración de drogas²¹.

Características clínicas presentes en el bruxismo.

- Cefalea temporal
- Fatiga o rigidez de músculos de la masticación por la mañana o por la noche.
- Desplazamiento del disco con o sin reducción temporomandibular al amanecer²².
- Dientes sensibles
- Hipertrofia maseterina
- Dientes visiblemente desgastados

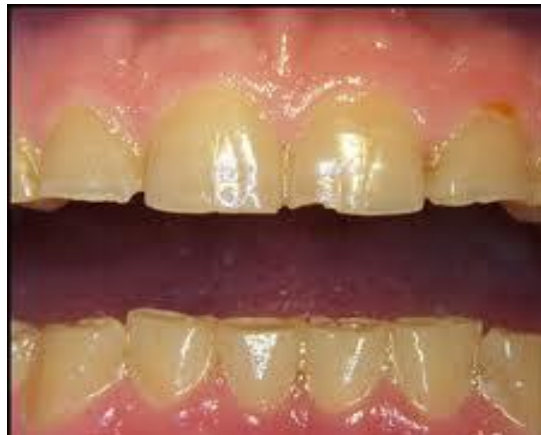

Imagen 32. Desgastes de los órganos dentarios observados en el bruxismo³²

Tratamiento

Farmacológico:

Basado en el uso de benzodiazepinas y relajantes musculares que provocan una disminución en la actividad motora nocturna.



Ortopédico:

Uso de placas acrílicas con planos o férulas oclusales para evitar desgastes dentarios, bajar el dolor facial y la fatiga muscular.²³

Toxina botulínica.

Es un excelente relajante muscular, la técnica de infiltración de la toxina botulínica debe ser en tres puntos del masetero con 100 unidades de neurotoxina y dos puntos para el músculo temporal con 100 unidades de toxina botulínica²⁴.

17.5 Sialorrea

La sialorrea consiste en un exceso de saliva en la cavidad oral, ya sea por aumento en su producción o bien por dificultad en su deglución. Se trata de un trastorno presente en algunas enfermedades neurológicas como parálisis cerebral, ictus, retraso mental, enfermedades de Parkinson y Alzheimer entre otras, en alteraciones anatómicas de la oro faringe, y como efecto secundario de fármacos neurolépticos, entre otros²⁵.

Escala de intensidad y frecuencia de sialorrea

- Intensidad

1. Seco: nunca saliva en exceso
2. Sialorrea leve: solamente moja los labios
3. Sialorrea moderada: moja los labios y la mandíbula
4. Sialorrea grave: moja la ropa
5. Sialorrea profusa: moja la ropa, las manos, los objetos, el suelo y permanece mojado constantemente por la saliva.

- Frecuencia

1. Nunca saliva en exceso
2. Sialorrea ocasional: no sucede todos los días
3. Sialorrea frecuente: sucede todos los días y frecuente
4. Sialorrea constante: sucede todos los días.

Tratamiento de la sialorrea con toxina botulínica.

Se aplica toxina botulínica se colocan 50 unidades en cada glándula parótida (hacia adelante de la oreja cerca del ángulo de la mandíbula), su efecto es muy local sobre las glándulas salivales y no se presentan riesgos para la deglución. El efecto de la toxina es transitorio (2 a 3 meses).

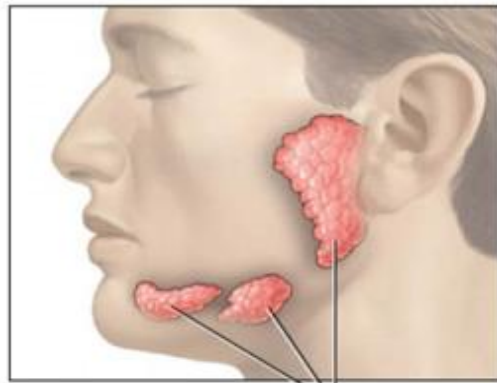

Imagen 33. Sitios de aplicación de la toxina botulínica en el tratamiento de sialorrea³³

17.6 Sonrisa gingival

Es una condición caracterizada por mostrar de manera excesiva el tejido gingival al sonreír.

Según la magnitud de la alteración se puede clasificar en tres grados:

1. Leve. Se observan de 2 a 4 mm de exposición del tejido gingival
2. Moderada. De 4 a 6 mm de exposición del borde dento gingival
3. Grave. Mayor de 6 mm de exposición

La etiología de la sonrisa gingival es de origen multifactorial, en ella interfieren factores esqueléticos, dentales y de tejidos blandos.²⁶

El factor esquelético produce el defecto de crecimiento vertical del maxilar superior.



Imagen 34. Estructuras anatómicas involucradas en la sonrisa gingival
Músculos faciales: 1) músculo orbicular de los párpados, 2) músculo elevador común del ala de la nariz y del labio superior, 3) músculo elevador propio del labio superior, y 4) músculo orbicular de los labios y de tejidos blandos, su combinación exagera aún más el defecto³⁴

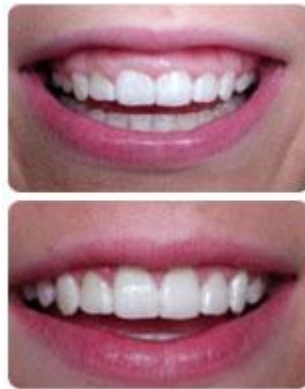
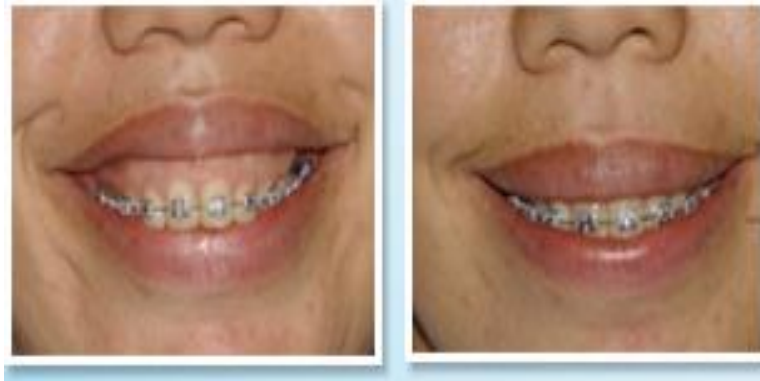
Tratamiento para la corrección de sonrisa gingival.

Los tratamientos son combinados, los pacientes son sometidos a tratamientos de ortodoncia seguidos por una cirugía para la corrección excesiva del crecimiento vertical del mismo.

También puede tratarse con toxina botulínica aplicando 160 unidades de toxina botulínica, previamente mezclada con 4 ml de solución salina.

La toxina botulínica se inyecta en pequeñas dosis alrededor del músculo elevador del labio superior y el músculo zigomático.



Imágenes 35. Pacientes con sonrisa gingival sometidas a tratamiento con toxina botulínica, fotografías antes y después del tratamiento³⁵

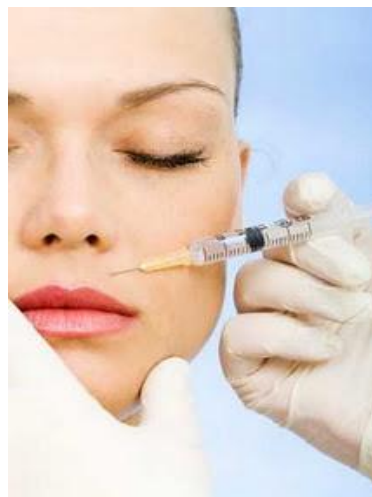

Imagen 36. Sitios de aplicación de la toxina botulínica en el tratamiento de la sonrisa gingival³⁶

17.7 Hipertrofia muscular maseterina.

El masetero forma parte del grupo de los músculos masticadores. Es corto, grueso, de forma cuadrilátera, y se sitúa en la cara externa de la rama ascendente de la mandíbula. Está constituido por dos fascículos, uno superficial y otro profundo.

Por su acción es, inminentemente, un potente elevador de la mandíbula, aunque también contribuye al adelantamiento de la misma.

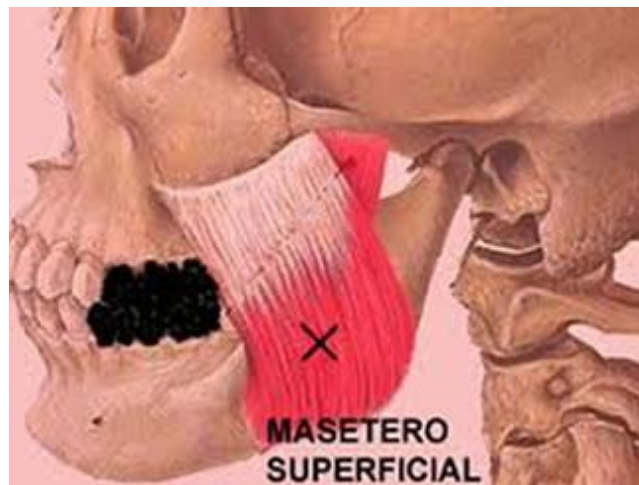

Imagen 37. Localización anatómica del músculo masetero³⁷

La hipertrofia aparece cuando se estiran los músculos a mayor longitud de lo normal. El mecanismo de la hipertrofia muscular está basado en la estimulación es por el contrario lo observado en las atrofas, en los que tienen una estimulación nerviosa constante a que se somete el músculo bajo trabajo excesivo, lo cual deriva en la denervación del músculo afectado.

Se cree que la hipertrofia fisiológica o compensatoria muscular se debe a una combinación de factores, neuronales y biomecánicos donde el nervio induce la actividad y la contracción mecánica del músculo²⁷.



Durante la hipertrofia se van sucediendo cambios como es el aumento de la mioglobina, para transportar oxígeno a la mitocondria y éstas a su vez aumentan en número, para formar grandes cantidades de ATP. También ocurre un aumento considerable de los capilares para llevar suficiente cantidad de nutrientes y oxígeno para la actividad prolongada del músculo.

Características clínicas observadas en la hipertrofia maseterina.

- Aumento de volumen que puede llegar a alcanzar grandes dimensiones, produciendo deformidades.
- Trismus y disminución de la apertura bucal.
- Dolor uni o bilateral, aunque pueden no presentarse.
- Maloclusión y desgaste dentario.
- Sintomatología de disfunción articular.
- Ansiedad, depresión e histeria en el paciente

Las causas de la hipertrofia muscular del masetero son multifactoriales, entre ellas se puede mencionar el bruxismo, alteraciones congénitas y fisiopatológicas de los músculos masticadores, uso frecuente de la goma de mascar o largas brechas desdentadas.

Tratamiento

Toxina botulínica:

La técnica conocida como la estándar, aplica tratamiento a 7 zonas: la región malar, el arco cigomático, la región maseterina, la región del 1/3 inferior de la cara, el contorno mandibular, el ángulo de la mandíbula, la región cervical por encima del límite superior

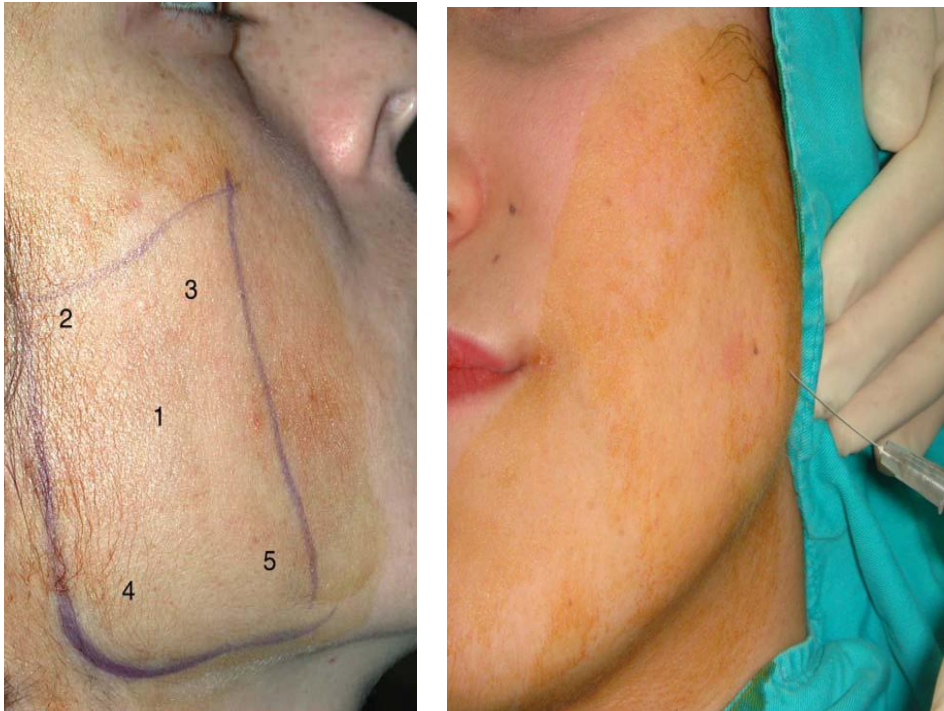

Imagen 38. Sitio de aplicación de la toxina botulínica en el tratamiento de hipertrofia maseterina³⁸



Imagen 39. Paciente con hipertrofia del masetero tratado con inyección de toxina botulínica³⁹

17.8 Distonía Cervical.

Se llama distonía cervical a la hiperactividad muscular involuntaria, sostenida (tónica) y espasmódica (clónicas) con movimientos repetitivos que cursan un determinado patrón y causan posturas anormales de los músculos de los hombros, la cabeza y cuello.

Puede causar rotación del cuello (tortícolis), extensión del cuello (retrocolis), flexión del cuello (anterocolis) e inclinación lateral del cuello (laterocolis), y también el desplazamiento del cuello en el plano lateral o sagital. Los cambios posturales pueden extenderse al tronco, y ciertas actividades o el estrés pueden exacerbar este trastorno.

El método de inyección depende del tipo de distonía cervical que se trate. Existe variabilidad de las técnicas propuestas, dosis utilizadas y puntos de aplicación por cada músculo. En casos difíciles se puede usar guía electromiográfica para la aplicación de la toxina botulínica.

En general para el inicio del tratamiento se recomienda 50 - 100 U en el esternocleidomastoideo, 75 - 100 U en el trapecio, 50 - 100 U en el esplenio, elevador de la escápula y escalenos.

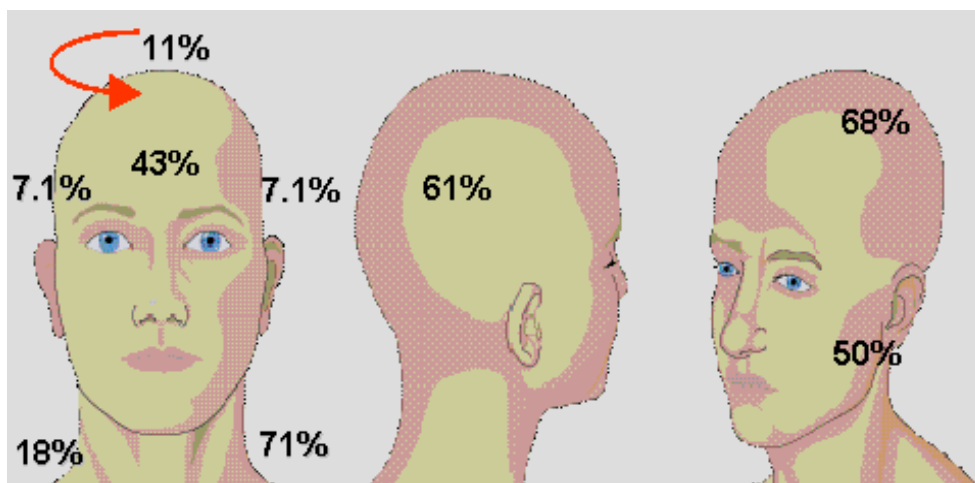


Imagen 40. Distribución topográfica del dolor en la distonía cervical⁴⁰



Tortícolis rotacional	40 U	8 sitios
pura	55 U	11 sitios
ECM contralateral	45 U	9 sitios
Trapezio ipsilateral	40 U	8 sitios
Trapezio contralateral	55 U	11 sitios
Tortícolis combinada	55 U	11 sitios
con retrocollis	40 U	8 sitios
ECM contralateral	55 U	11 sitios
Trapezio ipsilateral	55 U	11 sitios
Trapezio contralateral	15 U	3 sitios
Laterocolis tortícolis y retrocollis		
ECM contralateral		
Trapezio ipsilateral		
Trapezio contralateral		
Splenius capitis ipsilateral		

Tabla 4. Regímenes de inyección descritos por el grupo de trastornos del movimiento de la Universidad de Columbia.



Músculos primarios a inyectar

Tortícolis

- Esternocleidomastoideo (contralateral) (Figura 30)
- Trapecio (contralateral) (Figura 31)
- Esplenio de la cabeza (esplenios capitis, ipsilateral) (Figura 32)

Retrocolis

- Esplenio de la cabeza (bilateral) (Figura 33)
- Semiespinoso de la cabeza (semispinalis capitis, bilateral) (Figura 34)
- Angular del omóplato (elevador scapulae, bilateral) (Figura 35)

Laterocolis

- Esternocleidomastoideo (ipsilateral) (Figura 30)
- Esplenio de la cabeza / esplenio del cuello (ipsilateral)
- Escaleno (ipsilateral)
- Semiespinoso de la cabeza (ipsilateral) (Figura 32)
- Elevador de la escápula (ipsilateral) (Figura 32)

Anterocolis

- Esternocleidomastoideo (bilateral) (Figura 30)
- Escaleno anterior (bilateral)
- Cutáneo del cuello (bilateral) (Figura 30)

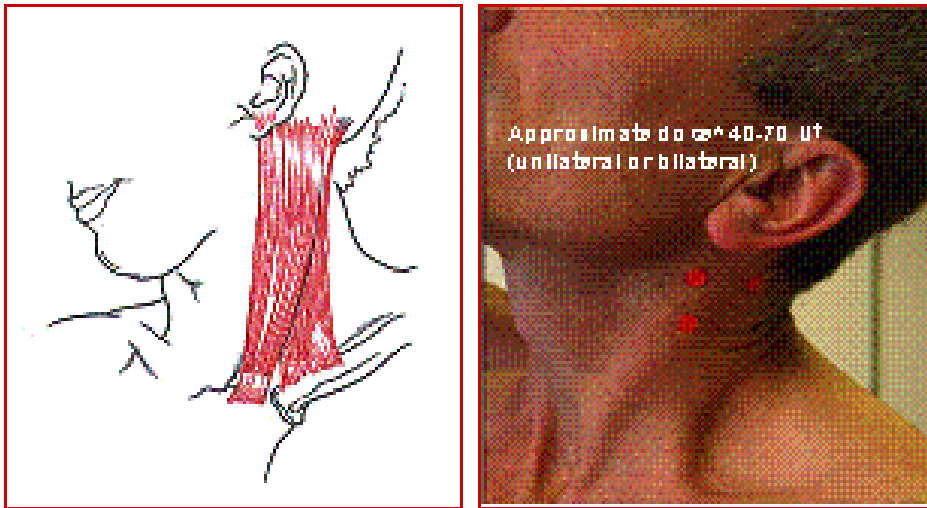


Photo courtesy of Alberto Albanese, MD.

Imagen 41. Músculo esternocleidomastoideo; dosis aproximada: 40 U a 70 U, unilateral o bilateral* (unidades de Botox ®†) (Walker, 2003)⁴¹

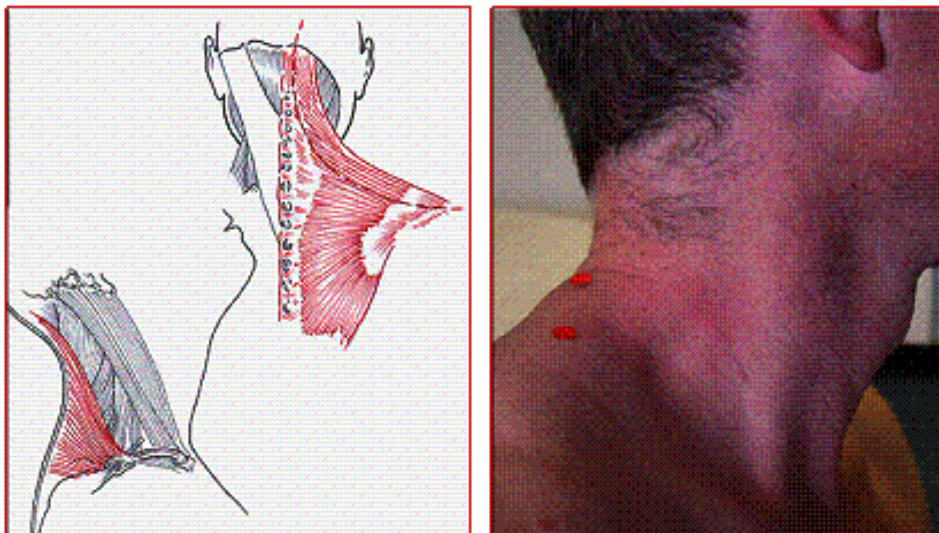


Photo courtesy of Alberto Albanese, MD.

Imagen 42. Músculo Trapecio; dosis aproximada: 10 U a 20 U, unilateral o bilateral* (unidades de Botox ®†) (Walker, 2003)⁴²

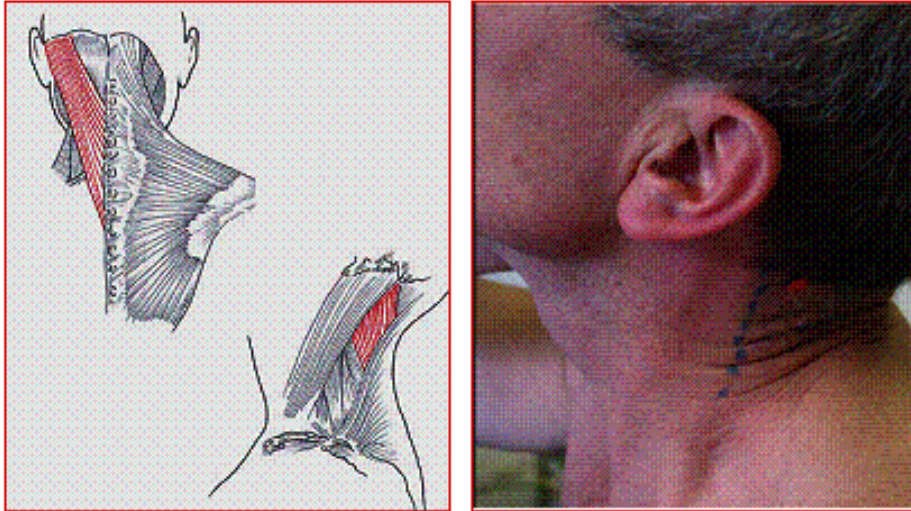


Photo courtesy of Alberto Albanese, MD.

Imagen 43. Músculo Esplenio de la cabeza; dosis aproximada: 20 U, bilateral, o 40 U a 50 U, unilateral* (unidades de Botox ®†) (Walker, 2003). * La dosis varía según el movimiento de la cabeza⁴³

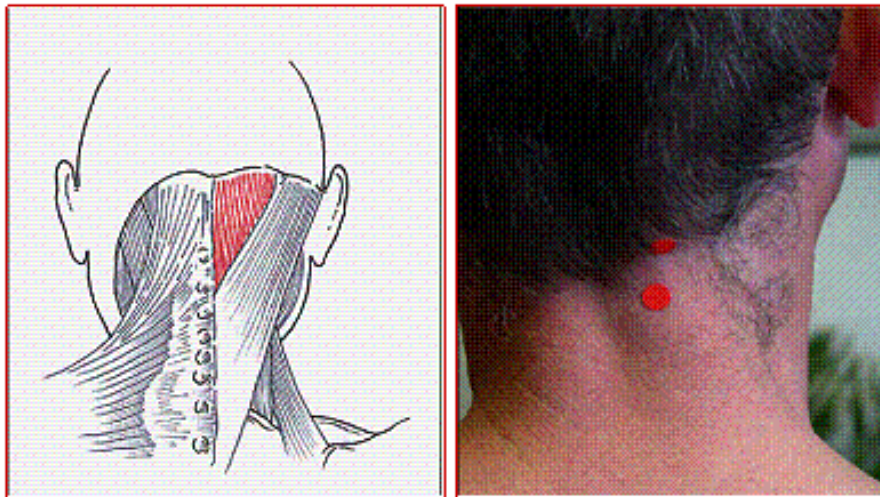


Photo courtesy of Alberto Albanese, MD.

Imagen 44. Músculo Semiespinoso de la cabeza; dosis aproximada: 10 U a 30 U, unilateral o bilateral* (unidades de Botox ®†) (Walker, 2003)⁴⁴

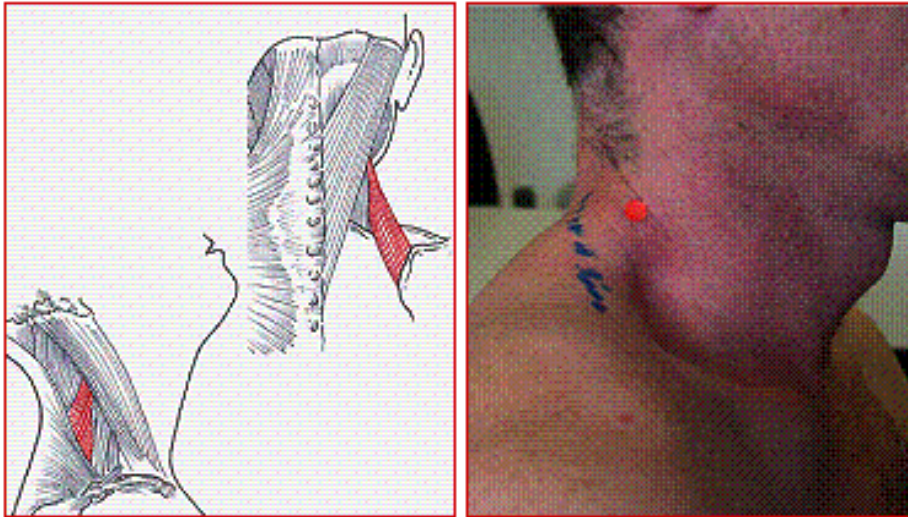


Photo courtesy of Alberto Albano, M.D.

Imagen 45. Músculo Angular del omóplato; dosis aproximada: 15 U a 35 U, unilateral o bilateral* (unidades de Botox ®) (Walker, 2003)⁴⁵

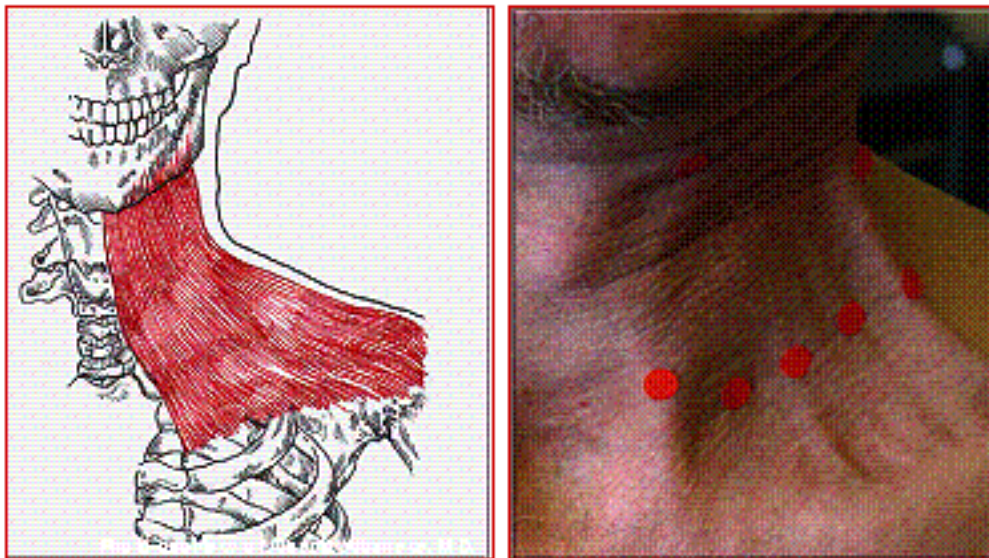


Photo courtesy of Alberto Albano, M.D.

Imagen 46. Músculo Cutáneo del cuello; dosis aproximada: 10 U, bilateral* (unidades de Botox ®) (Walker, 2003)⁴⁶

17.9 Espasmo hemifacial.

Este tipo de afección forma parte de las distonías craneofaciales más frecuentes, consiste en contracciones involuntarias, intermitentes, tónicas o clónicas de uno o mas músculos inervados por el séptimo par craneal²⁸, se observa en la población adulta.

Afecta el músculo orbicular de los párpados se exagera con el estrés, la fatiga, la ansiedad, la lectura, etc.

Su etiología es idiopática y en estudios realizados mediante resonancia magnética se puede observar una compresión por una arteria de la raíz del nervio facial.

Los tratamientos para esta afección pueden ser farmacológicos administrando carbamacepina, benzodiacepinas y agentes anticolinérgicos; el tratamiento también puede ser quirúrgico y en se realiza la descompresión microvascular del nervio.




Imagen 47. Afección unilateral del espasmo hemifacial⁴⁷

Las estructuras anatómicas afectadas por el Espasmo Hemifacial son los párpados, la región perinasal y peribucal, los músculos zigomáticos, el platismo del cuello y cualquiera de los otros músculos que se encuentren del mismo lado de la cara. Puede considerarse su relación con una lesión.

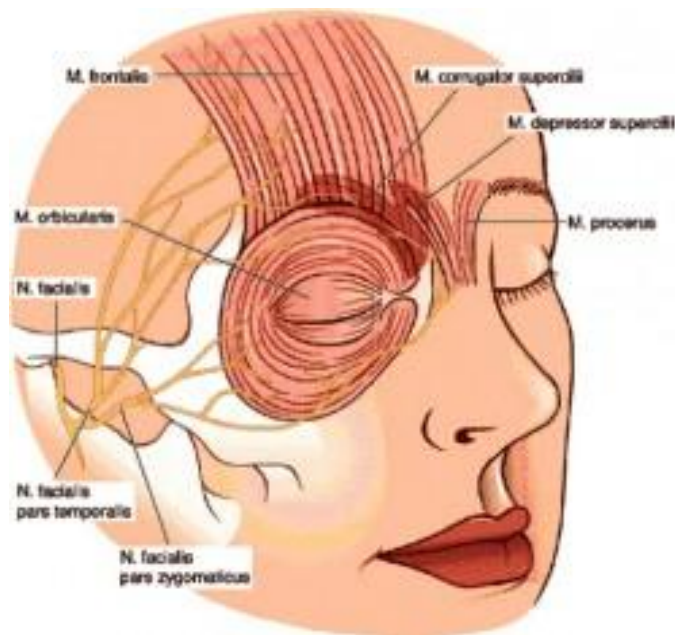


Imagen 48. Estructuras anatómicas involucradas en el espasmo hemifacial⁴⁸

Tratamiento mediante la infiltración de toxina botulínica

La aplicación de la neurotoxina botulínica constituye al tratamiento de elección en éste padecimiento, los primeros efectos de su aplicación se observan antes de las dos semanas de su infiltración y latencia dura mas de tres meses.

En la primera aplicación se recomienda usar 12.5 U, infiltrando 10 unidades para el componente ocular y 2.5 unidades en la hemicara inferior (en el zigomático), la respuesta es variable y pueden haber efectos adversos iniciando con dosis más altas (disfagia). Al igual que en el blefarospasmo y la distonía oromandibular se deben utilizar agujas delgadas del número 27 o 30.

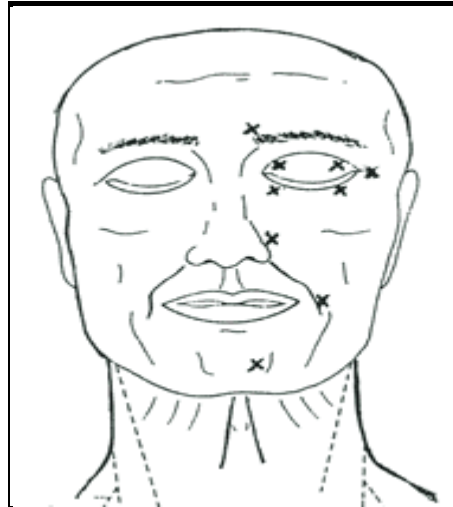


Imagen 49. Localización de los puntos de infiltración de la toxina botulínica en el espasmo hemifacial⁴⁹



XVIII. CONCLUSIONES

Es importante mencionar que esta tesina se titula Aplicaciones del BOTOX en Odontología, sin embargo no se pretende de manera alguna que los tratamiento se realicen con esta sola marca comercial. Se utilizó el nombre de la marca por ser la de más amplia información, pero a la revisión bibliográfica se encontraron otras marcas de interés que se describen en la presente tesina, obteniendo mayores referencias de la toxina botulínica en tratamientos odontológicos.

El uso de la toxina botulínica ha demostrado ser una nueva alternativa de tratamiento dentro de la rama odontológica.

Actualmente se ha empleado en numerosos tratamientos como terapia coadyuvante en el lesiones provocadas por el bruxismo, en el tratamiento de distonías cervicales, en pacientes que presentan distonía oromandibular, en individuos que presentan problemas de disfunción de la articulación temporomandibular, entre otras afecciones, sin embargo su uso aún no es generalizado en la corrección de todas estas patologías.

Desafortunadamente su alto costo encarece los tratamientos y pocos pacientes pueden acceder a esta terapia, puesto que sus efectos son por cortos períodos de tiempo y es necesario recurrir a otra aplicación de 4 a 6 meses de infiltrada la primera dosis de esta toxina para poder controlar el cuadro clínico que cursan estas patologías dependiendo del metabolismo de cada persona.



Cabe resaltar que el operador se enfrenta también a otro gran problema ya que el organismo puede crear una resistencia a la terapia y no brindar los resultados deseados después de repetidas aplicaciones del fármaco, por lo tanto es de suma importancia que el odontólogo conozca los beneficios que se puedan dar o las alteraciones que se pueden presentar después de las aplicaciones de la neurotoxina, como las descritas en esta tesina.



XIX. REFERENCIAS BIBLIOGRAFICAS.

1. Francisco Aguilar-Rebolledo, Jorge Hernández-Sánchez, Darío Rayo-Mares, Francisco Soriano-Fonseca, Luis García-Muñoz, Jorge Ruiz-Ponce, Enrique Garrido-Ramírez. Toxina botulínica como tratamiento de la espasticidad y distonía en la parálisis cerebral infantil. *Gac Méd Méx* Vol. 137 No. 5, 2001.
2. C Singer La toxinabotulínica en la espasticidad. Obtenible en: <http://www.medicosecuador.com/>..., 2008 - medicosecuador.com
3. J. Oliver Dolly, MSc, PhD, DSc. Mecanismo de acción de la neurotoxina botulínica. International Centre for Neurotherapeutics Dublin City University Dublín, Irlanda
4. S.I. Pascual-Pascual a, A. Herrera-Galante b, P. Póo c, V. García-Aymerich d, M. Aguilar-Barberà e, I. Bori-Fortuny f, P.J. García-Ruiz g, R. Garreta-Figuera h, G. Lanzas-Melendo i, I. de Miguel-León j, F. Miquel-Rodríguez k, F. Vivancos-Matellano l (Grupo Español de Espasticidad) Guía terapéutica de la espasticidad infantil con toxina botulínica *REV NEUROL* 2007; 44 (5): 303-309.
5. ROJAS, Édgard, CASTANEDA, César, PORTILLO, Roberto *et al.* Uso de toxina botulínica en neurología: Experiencia en el Hospital Guillermo Almenara Irigoyen, EsSalud. *An. Fac. med.* [online]. jul./sep. 2004, vol.65, no.3 [citado 19 Octubre 2011], p.188-193. Disponible en la World Wide Web: <http://www.scielo.org.pe/scielo.php?script=sci_arttext&pid=S1025-55832004000300005&lng=es&nrm=iso>. ISSN 1025-5583.
6. Instituto de Efectividad Clínica y Sanitaria. Uso de Toxina Botulínica en la práctica clínica. Documentos de Evaluación de Tecnologías Sanitarias, Informe de Respuesta Rápida No 8, Buenos Aires, Argentina. Agosto 2003.
7. Francisca Rosario González Núñez. Toxina Botulínica y Espasticidad. http://www.efisioterapia.net/articulos/imprimir.php?id=84&p=TOXINA_BOTULINI... 03/09/200
8. Natalia Silvana Araoz Olivos, Roxana Beatriz Araoz Olivos, Mariana Teresa Mansilla, Dra. Nancy Karina Lilian Holzer. Utilidad de la toxina botulínica en el tratamiento del estrabismo en niños. revista de posgrado de la vía cátedra de medicina - n° 145 – mayo 2005 pág. 27-30
9. Dressler Dirk, Kunstmann Carolina, Chaná Pedro. Perspectivas de la terapia con toxina botulínica en distonía: a view. *Rev. chil. neuro-psiquiatr.* [revista en la Internet]. 2003 Abr [citado 2011 Nov 01]; 41(2): 139-144. Disponible en: http://www.scielo.cl/scielo.php?script=sci_arttext&pid=S0717-92272003000200008&lng=es. doi: 10.4067/S0717-92272003000200008.



10. BBB-*Clostridium botulinum* Bad Bug Book: Foodborne Pathogenic Microorganisms and Natural Toxins Handbook *Clostridium botulinum*. FDA. USA. <http://www.fda.gov/food/foodsafety/foodborneillness/foodborneillnessfoodbornepathogensnaturaltoxins/badbugbook/ucm070000.htm>
11. International Programme on Chemical Safety Poisons Information Monograph 858 Bacteria WORLD HEALTH ORGANIZATION. <http://www.who.int/csr/deliberedemics/clostridiumbotulism.pdf>
12. Estudio clínico de la hipertrofia maseterina revisión de la literatura González MC. Müller B. Volumen 36 n° 2 / 1998. Cátedra de Anatomía Humana. Postgrado de Cirugía Bucal Facultad de Odontología UCV Cátedra de Fisiología Humana Facultad de Odontología UCV. http://www.actaodontologica.com/ediciones/1998/2/hipertrofia_maseterina.asp
13. Bruxismo. Marcela V. Valenzuela, Jaime Roa, Marco Díaz. Pontificia Universidad Católica de Chile. Vol. XXV, 2001. <http://escuela.med.puc.cl/publ/cuadernos/2001/16.html>
14. Martínez-Pérez D.. Toxina botulínica y su empleo en la patología oral y maxilofacial. Rev Esp Cirug Oral y Maxilofac [revista en la Internet]. 2004 Jun [citado 2011 Nov 01] ; 26(3): 149-154. Disponible en: http://scielo.isciii.es/scielo.php?script=sci_arttext&pid=S1130-05582004000300001&lng=es. <http://dx.doi.org/10.4321/S1130-05582004000300001>.
15. Toxina botulínica en la distonía muscular de la articulación temporomandibular Agueda Arellano Flores, Iliana Picco Díaz. Revista Odontológica Mexicana Vol. 12, Núm. 3 Septiembre 2008 pp 142-144 <http://www.medigraphic.com/pdfs/odon/uo-2008/uo083f.pdf>
16. Mohammed A Al-Muharraqi, Zbys Fedorowicz, Jaffer Al Bareeq, Reem Al Bareeq, Mona Nasser. Toxina botulínica para la hipertrofia del masetero (Revision Cochrane traducida). En: *Biblioteca Cochrane Plus* 2009 Número 2. Oxford: Update Software Ltd. Disponible en: <http://www.update-software.com>. (Traducida de *The Cochrane Library*, 2009 Issue 1 Art no. CD007510. Chichester, UK: John Wiley & Sons, Ltd.).
17. Clinical Use of Botulinum Toxin. NIH Consensus Statement Online 1990 Nov 12-14;8(8):1-20. <http://www.nlm.nih.gov/medlineplus/>.
18. Toxina Botulínica A: Mecanismos de acción en el manejo del dolor. J.C. Torres. Rev. Iberoamericana del Dolor. No. 3, 2007. http://www.revistaiberoamericanadedolor.org/pdfs/rid_cuatro/revision_tres.pdf
19. Betancourt Sandoval José Alonso, Montoya Moreno Marisol, Martínez Félix Jesús Israel, Córdova Leyva Luis Armando, González Ocejo Eloy Alejandro. Toxina botulínica en el manejo del dolor. Bol. Med UAS 2006; 2(12): 20-28. <http://www.imbiomed.com.mx/1/1/articulos.php?method=showDetail>



[l&id_articulo=37963&id_seccion=2496&id_ejemplar=3916&id_revista=154](#)

20. "Una actualización sobre la distonía cervical", Joseph Jankovic, MD, Co-Chairman Baylor College of Medicine. Houston Texas.http://128.241.192.41/es/chapter_cervicaldystonia_print.htm
21. LEDERMANN D. WALTER. Historia del *Clostridium botulinum*. Rev. chil. infectol. [revista en la Internet]. [citado 2011 Oct. 09]. Disponible en: http://www.scielo.cl/scielo.php?script=sci_arttext&pid=S0716-10182003020200011&lng=es. doi: 10.4067/S0716-10182003020200011
22. Aguilar Rebolledo Francisco. Tratamiento de Sialorrea en enfermedades neurológicas más frecuentes del adulto. Plasticidad y Restauración Neurológica, Vol. 5, Núm. 2 2006. <http://www.medigraphic.com/pdfs/plasticidad/prn-2006/prn062b.pdf>
23. P J Sandler, F Alsayer, S J Davies. Botox: a possible treatment of gummy smile. Virtual Journal of Orthodontics 2007 february 20;7 p 30-34 <http://www.vjo.it/wp-content/uploads/2010/09/botox.pdf>
24. Polo M, Botulinum toxin type A in the treatment of excessive gingival display Am J Orthod Dentofac Orthop 2005 127;2:214-218
25. Ana Jacqueline Vázquez Jasso, Dra. Susana Díaz Barriga, Ma. Luz Pérez Benítez y Rosalía Flores Tf. Aplicación de Toxina Botulínica en Afecciones del Séptimo Par. Foro de Investigación y Tratamiento del Dolor para la Comunidad Médico. http://www.intramed.net/sitios/mexico/dolor/DOLOR_13_2.pdf
26. Baş B, Özán B, Muğlali M, Çelebi N. Treatment of masseteric hypertrophy with botulinum toxin: A report of two cases. Med Oral Patol Oral Cir Bucal. 2010 Jul 1;15 (4):e649-52. <http://www.medicinaoral.com/medoralfree01/v15i4/medoralv15i4p649.pdf>
27. Maestre-Ferrín L, Burguera JA, Peñarrocha-Diago M, Peñarrocha-Diago M. Oromandibular dystonia: A dental approach. Med Oral Patol Oral Cir Bucal. 2009 Jan 1;15 (1):e25-7. <http://www.medicinaoral.com/medoralfree01/v15i1/medoralv15i1p25.pdf>
28. Zúñiga Carlos, Díaz Sergio, Piedimonte Fabián, Micheli Federico. Beneficial effects of botulinum toxin type A in trigeminal neuralgia. Arq. Neuro-Psiquiatr. [serial on the Internet]. 2008 Sep [cited 2011 Nov 02] ; 66(3a): 500-503. Available from: http://www.scielo.br/scielo.php?script=sci_arttext&pid=S0004-282X2008000400012&lng=en. <http://dx.doi.org/10.1590/S0004-282X2008000400012>.
29. Tratamiento del bruxismo con toxina botulínica R. PALAZÓN GARCÍA, I. BERROCAL SÁNCHEZ y J. CABAÑAS ELÍAS Servicio de Rehabilitación. Hospital San Pedro de Alcántara. Cáceres <http://www.elsevier.es/sites/default/files/elsevier/pdf/120/120v35n04a13017255pdf001.pdf>



-
30. Rosenberg Messina David, Tricio Pesce Jorge. Toxina Botulínica tipo A (BOTOX) en el tratamiento del bruxismo y de las Disfunciones Temporomandibulares (DTM)http://solutions.3mchile.cl/3MContentRetrievalAPI/BlobServlet?locale=es_CL&md=1184877430000&assetId=1180574497804&assetType=MMM_Image&
 31. Seijo F. Trigeminal neuralgia. Rev Soc Esp Dolor 1998; 5: 70-78http://revista.sedolor.es/pdf/1998_01_08.pdf
 32. Arbaiza , D ; :Tratamiento de la cefalea tensional con toxina botulínica tipo A. Rev Soc Esp Dolor 13 (2006);5 :303 - 311



XX. TABLA DE ILUSTRACIONES

Imagen 1. Justinus Andreas Christian Kerner (1786-1862) ¹	7
Imagen 2. Emile Pierre van Emergem de Ghent ²	8
Imagen 3. Fotografía del científico Alan Scott ³	9
Imagen 4. Microscopía del <i>C. botulinum</i> , observada por Alan B. Scott ⁴	9
Imagen 5. Vista microscópica del <i>C. botulinum</i> ⁵	11
Imagen 6. Estructura química de la toxina botulínica ⁶	13
Imagen 7. Estructura molecular de la neurotoxina botulínica tipo B ⁷	14
Imagen 8. Estructura molecular de la neurotoxina botulínica tipo A ⁸	14
Imagen 9. Estructura molecular del <i>C. butiricum</i> , productor del serotipo E ⁹ ..	15
Imagen 10. Infante que atraviesa por un cuadro clínico de botulismo ¹⁰	18
Imagen 11. Cuadro clínico del botulismo adquirido por heridas ¹¹	19
Imagen 12. Representación de la fase de unión en el mecanismo de acción de la toxina botulínica ¹²	24
Imagen 13. Representación de la fase de internalización en el mecanismo de acción de la neurotoxina botulínica ¹³	25
Imagen 14. Representación de la fase de bloqueo en el mecanismo de acción de la neurotoxina botulínica ¹⁴	26
Imagen 15. Representación de los puntos dolorosos en una cefalea ¹⁵	27
Imagen 16. Localización de los puntos de inyección de la toxina botulínica para el tratamiento de blefaroespasma y estrabismo ¹⁶	29
Imagen 17. Fotografía de paciente con estrabismo sometido a terapia con toxina botulínica para su corrección, imagen antes y después del tratamiento ¹⁷	29
Imagen 18. Puntos de aplicación de la toxina botulínica en el tratamiento de lumbalgias ¹⁸	30
Imagen 19. Puntos de aplicación de la toxina botulínica en el tratamiento de incontinencia urinaria ¹⁹	31
Imagen 20. Usos de la toxina botulínica en urología ²⁰	31
Imagen 21. Localización de los puntos de inyección de la toxina botulínica el para tratamiento de la hiperhidrosis palmar ²¹	32
Imagen 22. Localización de los puntos de inyección d la toxina botulínica en el tratamiento de hiperhidrosis axilar ²²	32
Imagen 23. Presentación comercial de la toxina botulínica ²³	36
Imagen 24. Presentación comercial de la toxina botulínica ²⁴	41
Imagen 25. Instrumentos para la infiltración de toxina botulínica mediante técnica guiada ²⁵	46
Imagen 26. Puntos de aplicación de la toxina botulínica en el tratamiento de cefalea vascular ²⁶	48
Imagen 27. Paciente que cursa cuadro clínico con dolor orofacial ²⁷	49
Imagen 28. Ramas del nervio trigémino ²⁸	52



Imagen 29. Localización de los puntos gatillo desencadenantes de la neuralgia del trigémino²⁹52

Imagen 30. Neuralgia del trigémino, tratada mediante crioterapia³⁰54

1. http://www.google.com/imgres?q=justinus+kerner&num=10&hl=en&biw=1152&bih=748&tbn=isch&tbnid=Cj7BqY_9Tr8L1M:&imgrefurl=http://en.wikipedia.org/wiki/Justinus_Kerner&docid=OiuOTW0EuwVjZM&imgurl=http://upload.wikimedia.org/wikipedia/commons/thumb/a/ac/Justinus_Kerner_Altersbild.jpg/220px-Justinus_Kerner_Altersbild.jpg&w=220&h=231&ei=-A6wTpP8PMjKsQKB9KioAQ&zoom=1
2. http://www.google.com/imgres?q=allan+scott+y+botulismo&um=1&hl=en&biw=1152&bih=748&tbn=isch&tbnid=QJUBZ_m8FvmvtM:&imgrefurl=http://www.beautymarket.es/estetica/articulo_display.php%3Fnumero%3D3615&docid=iM9w3jfaLqLqyM&imgurl=http://www.beautymarket.es/estetica/fotos/3615.4atbme.jpg&w=163&h=256&ei=gg-wTpvXJqaQsAK-ydzcAQ&zoom=1
3. http://www.google.com/imgres?q=alan+b+scott&um=1&hl=en&sa=N&biw=1152&bih=748&tbn=isch&tbnid=3FUZSguFaDmnoM:&imgrefurl=http://www.ski.org/Vision/Scientists/scott.html&docid=npfyp-BM90h6NM&imgurl=http://www.ski.org/Vision/Scientists/Images/Alan_Scott.jpg&w=225&h=291&ei=phOwTurrDMAqsQLw2OmcAQ&zoom=1
4. http://www.google.com/imgres?q=alan+b+scott&um=1&hl=en&sa=N&biw=1152&bih=748&tbn=isch&tbnid=3FUZSguFaDmnoM:&imgrefurl=http://www.ski.org/Vision/Scientists/scott.html&docid=npfyp-BM90h6NM&imgurl=http://www.ski.org/Vision/Scientists/Images/Alan_Scott.jpg&w=225&h=291&ei=phOwTurrDMAqsQLw2OmcAQ&zoom=1
5. <http://www.google.com/imgres?q=botulismo&start=24&num=10&um=1&hl=en&biw=1152&bih=748&tbn=isch&tbnid=Z7m98GCbUVnqiM:&imgrefurl=http://html.rincondelvago.com/armas-biologicas-y-bioterrorismo.html&docid=v-qjmBzIAHYB4M&imgurl=http://html.rincondelvago.com/000748731.png&w=331&h=233&ei=iA2wTsOBCMOKsgLt9ZDeAQ&zoom=1>
6. http://www.google.com/imgres?q=botulismo&num=10&um=1&hl=en&biw=1152&bih=748&tbn=isch&tbnid=WZPyTlr0rtTPM:&imgrefurl=http://www.madrimas.org/blogs/salud_publica/2007/10/23/77167&docid=zHhIP5vRD7M8JM&imgurl=http://www.madrimas.org/blogs/salud_publica/wp-content/blogs.dir/97/files/819/o_clostridium%252520botulinum1.jpg&w=428&h=307&ei=hg2wTqLnD-qOsQK1oOHIAQ&zoom=1
7. http://www.google.com.mx/imgres?q=toxina+botulinica+estructura&um=1&hl=es&rlz=1C1DVCJ_enMX388MX394&biw=1152&bih=748&tbn=isch&tbnid=ieVvxtuKNvkkUM:&imgrefurl=http://www



- [taringa.net/posts/ciencia-educacion/5858191/Top-10---Peores-Venenos.html&docid=ZGYMn2qtnOSfsM&imgurl=http://upload.wikimedia.org/wikipedia/commons/thumb/8/8d/Botulinum_toxin_3BTA.png/496px-Botulinum_toxin_3BTA.png&w=496&h=600&ei=KH6wTqCEHc-CsgKn29nHAQ&zoom=1](http://www.taringa.net/posts/ciencia-educacion/5858191/Top-10---Peores-Venenos.html&docid=ZGYMn2qtnOSfsM&imgurl=http://upload.wikimedia.org/wikipedia/commons/thumb/8/8d/Botulinum_toxin_3BTA.png/496px-Botulinum_toxin_3BTA.png&w=496&h=600&ei=KH6wTqCEHc-CsgKn29nHAQ&zoom=1)
8. http://www.google.com.mx/imgres?q=toxina+botulinica+estructura&um=1&hl=es&rlz=1C1DVCJ_enMX388MX394&biw=1152&bih=748&tbm=isch&tbnid=ieVvxtuKNvkKUM:&imgrefurl=http://www.taringa.net/posts/ciencia-educacion/5858191/Top-10---Peores-Venenos.html&docid=ZGYMn2qtnOSfsM&imgurl=http://upload.wikimedia.org/wikipedia/commons/thumb/8/8d/Botulinum_toxin_3BTA.png/496px-Botulinum_toxin_3BTA.png&w=496&h=600&ei=KH6wTqCEHc-CsgKn29nHAQ&zoom=1
 9. http://www.google.com.mx/imgres?q=toxina+botulinica+estructura&um=1&hl=es&rlz=1C1DVCJ_enMX388MX394&biw=1152&bih=748&tbm=isch&tbnid=ieVvxtuKNvkKUM:&imgrefurl=http://www.taringa.net/posts/ciencia-educacion/5858191/Top-10---Peores-Venenos.html&docid=ZGYMn2qtnOSfsM&imgurl=http://upload.wikimedia.org/wikipedia/commons/thumb/8/8d/Botulinum_toxin_3BTA.png/496px-Botulinum_toxin_3BTA.png&w=496&h=600&ei=KH6wTqCEHc-CsgKn29nHAQ&zoom=1
 10. http://www.google.com/imgres?q=botulismo&num=10&um=1&hl=en&biw=1152&bih=748&tbm=isch&tbnid=Q7rTqug1WMQh4M:&imgrefurl=http://enfermedad-rara.blogspot.com/2010/11/botulismo-el-botulismo-es-una.html&docid=Qa6qpmYiqCkkAM&imgurl=http://2.bp.blogspot.com/_At7FLt5XOO4/TOKcG1AMRkl/AAAAAAAAAAY/fXLeoN2zMoA/s1600/PE-Botulismo03%25255B1%25255D.JPG&w=389&h=400&ei=hg2wTqLnD-qOsQK1oOHIAQ&zoom=1
 11. http://www.google.com.mx/imgres?q=botulismo&num=10&um=1&hl=es&rlz=1C1DVCJ_enMX388MX394&biw=1152&bih=748&tbm=isch&tbnid=Q7rTqug1WMQh4M:&imgrefurl=http://enfermedad-rara.blogspot.com/2010/11/botulismo-el-botulismo-es-una.html&docid=Qa6qpmYiqCkkAM&imgurl=http://2.bp.blogspot.com/_At7FLt5XOO4/TOKcG1AMRkl/AAAAAAAAAAY/fXLeoN2zMoA/s1600/PE-Botulismo03%25255B1%25255D.JPG&w=389&h=400&ei=XoOwTv3BqOJsQL4sPG9AQ&zoom=1
 12. http://www.arydol.es/images/dolor/cronico/miofas_bot/24s.jpg
 13. http://www.arydol.es/images/dolor/cronico/miofas_bot/24s.jpg
 14. http://www.arydol.es/images/dolor/cronico/miofas_bot/24s.jpg



15. [15. \[http://www.google.com.mx/imgres?q=cefalea&start=236&um=1&hl=es&rlz=1C1DVCJ_enMX388MX394&biw=1152&bih=748&tbnid=vK0pXcmb6Um0IM:&imgrefurl=http://praxisconsors.org/habilidades-clinicas/examen-fisico/cefaleas-secundarias-ii-cefalea-relacionada-con-enfermedad-vascular_1099&docid=Jy64YRh0qlwutM&imgurl=http://praxisconsors.org/wp-content/uploads/2010/05/iStock_000008787975XSmall.jpg&w=250&h=260&ei=ZoSwTvziDMeEsALVqPybAQ&zoom=1&chk=sbg\]\(http://www.google.com.mx/imgres?q=cefalea&start=236&um=1&hl=es&rlz=1C1DVCJ_enMX388MX394&biw=1152&bih=748&tbnid=vK0pXcmb6Um0IM:&imgrefurl=http://praxisconsors.org/habilidades-clinicas/examen-fisico/cefaleas-secundarias-ii-cefalea-relacionada-con-enfermedad-vascular_1099&docid=Jy64YRh0qlwutM&imgurl=http://praxisconsors.org/wp-content/uploads/2010/05/iStock_000008787975XSmall.jpg&w=250&h=260&ei=ZoSwTvziDMeEsALVqPybAQ&zoom=1&chk=sbg\)](http://www.google.com.mx/imgres?q=cefalea&start=236&um=1&hl=es&rlz=1C1DVCJ_enMX388MX394&biw=1152&bih=748&tbnid=vK0pXcmb6Um0IM:&imgrefurl=http://praxisconsors.org/habilidades-clinicas/examen-fisico/cefaleas-secundarias-ii-cefalea-relacionada-con-enfermedad-vascular_1099&docid=Jy64YRh0qlwutM&imgurl=http://praxisconsors.org/wp-content/uploads/2010/05/iStock_000008787975XSmall.jpg&w=250&h=260&ei=ZoSwTvziDMeEsALVqPybAQ&zoom=1&chk=sbg)
16. [16. \[http://www.google.com.mx/imgres?q=blefaroespasmo&num=10&um=1&hl=es&rlz=1C1DVCJ_enMX388MX394&biw=1152&bih=748&tbnid=gKEeKHkyvEha8M:&imgrefurl=http://128.241.192.41/es/chapter_blepharospasm.asp&docid=JxUqsxGEfPBh0M&imgurl=http://128.241.192.41/images/bleph001.jpg&w=325&h=526&ei=ioSwTsvSJOT2sQKMzYGtAQ&zoom=1\]\(http://www.google.com.mx/imgres?q=blefaroespasmo&num=10&um=1&hl=es&rlz=1C1DVCJ_enMX388MX394&biw=1152&bih=748&tbnid=gKEeKHkyvEha8M:&imgrefurl=http://128.241.192.41/es/chapter_blepharospasm.asp&docid=JxUqsxGEfPBh0M&imgurl=http://128.241.192.41/images/bleph001.jpg&w=325&h=526&ei=ioSwTsvSJOT2sQKMzYGtAQ&zoom=1\)](http://www.google.com.mx/imgres?q=blefaroespasmo&num=10&um=1&hl=es&rlz=1C1DVCJ_enMX388MX394&biw=1152&bih=748&tbnid=gKEeKHkyvEha8M:&imgrefurl=http://128.241.192.41/es/chapter_blepharospasm.asp&docid=JxUqsxGEfPBh0M&imgurl=http://128.241.192.41/images/bleph001.jpg&w=325&h=526&ei=ioSwTsvSJOT2sQKMzYGtAQ&zoom=1)
17. [17. \[http://www.google.com.mx/imgres?q=blefaroespasmo&start=15&num=10&um=1&hl=es&rlz=1C1DVCJ_enMX388MX394&biw=1152&bih=748&tbnid=o4TBLiBpKqRpZM:&imgrefurl=http://www.actaodontologica.com/ediciones/2010/1/art17.asp&docid=YafFZ0wfN5beSM&imgurl=http://www.actaodontologica.com/ediciones/2010/1/images/913/image1.gif&w=395&h=298&ei=-4SwTvf_G8HJsQKMroWiAQ&zoom=1\]\(http://www.google.com.mx/imgres?q=blefaroespasmo&start=15&num=10&um=1&hl=es&rlz=1C1DVCJ_enMX388MX394&biw=1152&bih=748&tbnid=o4TBLiBpKqRpZM:&imgrefurl=http://www.actaodontologica.com/ediciones/2010/1/art17.asp&docid=YafFZ0wfN5beSM&imgurl=http://www.actaodontologica.com/ediciones/2010/1/images/913/image1.gif&w=395&h=298&ei=-4SwTvf_G8HJsQKMroWiAQ&zoom=1\)](http://www.google.com.mx/imgres?q=blefaroespasmo&start=15&num=10&um=1&hl=es&rlz=1C1DVCJ_enMX388MX394&biw=1152&bih=748&tbnid=o4TBLiBpKqRpZM:&imgrefurl=http://www.actaodontologica.com/ediciones/2010/1/art17.asp&docid=YafFZ0wfN5beSM&imgurl=http://www.actaodontologica.com/ediciones/2010/1/images/913/image1.gif&w=395&h=298&ei=-4SwTvf_G8HJsQKMroWiAQ&zoom=1)
18. [18. \[http://www.google.com.mx/imgres?q=puntos+de+aplicacion+del+botox+en+lumbalgia&um=1&hl=es&rlz=1C1DVCJ_enMX388MX394&biw=1152&bih=748&tbnid=jrTq6QZKcW9oGM:&imgrefurl=http://www.cirublog.com/2009/03/lubalgia-lumbago-o-dolor-de-espalda.html&docid=vCdU9ib_LnjhVM&imgurl=http://4.bp.blogspot.com/teNsMAh5Xno/Sc5Nnbr-rtl/AAAAAAAAAXw/9cH8fW6r-9Q/s400/backpain.jpg&w=388&h=400&ei=OoWwTqz6LPODsgL84MWcAQ&zoom=1\]\(http://www.google.com.mx/imgres?q=puntos+de+aplicacion+del+botox+en+lumbalgia&um=1&hl=es&rlz=1C1DVCJ_enMX388MX394&biw=1152&bih=748&tbnid=jrTq6QZKcW9oGM:&imgrefurl=http://www.cirublog.com/2009/03/lubalgia-lumbago-o-dolor-de-espalda.html&docid=vCdU9ib_LnjhVM&imgurl=http://4.bp.blogspot.com/teNsMAh5Xno/Sc5Nnbr-rtl/AAAAAAAAAXw/9cH8fW6r-9Q/s400/backpain.jpg&w=388&h=400&ei=OoWwTqz6LPODsgL84MWcAQ&zoom=1\)](http://www.google.com.mx/imgres?q=puntos+de+aplicacion+del+botox+en+lumbalgia&um=1&hl=es&rlz=1C1DVCJ_enMX388MX394&biw=1152&bih=748&tbnid=jrTq6QZKcW9oGM:&imgrefurl=http://www.cirublog.com/2009/03/lubalgia-lumbago-o-dolor-de-espalda.html&docid=vCdU9ib_LnjhVM&imgurl=http://4.bp.blogspot.com/teNsMAh5Xno/Sc5Nnbr-rtl/AAAAAAAAAXw/9cH8fW6r-9Q/s400/backpain.jpg&w=388&h=400&ei=OoWwTqz6LPODsgL84MWcAQ&zoom=1)
19. [19. \[http://www.google.com.mx/imgres?q=uretra+y+botox&um=1&hl=es&rlz=1C1DVCJ_enMX388MX394&biw=1152&bih=748&tbnid=isch&tbnid=Rq1jUw3hdutf9M:&imgrefurl=http://scielo.isciii.es/scielo.php%3Fpid%3DS0210-48062006000300010%26script%3Dsci_arttext&docid=RTEvB_SiutWXM&imgurl=http://scielo.isciii.es/img/revistas/ae/v30n3/3a10f1.jpg&w=583&h=437&ei=F4iwToijOqr5sQLlptTiAQ&zoom=1\]\(http://www.google.com.mx/imgres?q=uretra+y+botox&um=1&hl=es&rlz=1C1DVCJ_enMX388MX394&biw=1152&bih=748&tbnid=isch&tbnid=Rq1jUw3hdutf9M:&imgrefurl=http://scielo.isciii.es/scielo.php%3Fpid%3DS0210-48062006000300010%26script%3Dsci_arttext&docid=RTEvB_SiutWXM&imgurl=http://scielo.isciii.es/img/revistas/ae/v30n3/3a10f1.jpg&w=583&h=437&ei=F4iwToijOqr5sQLlptTiAQ&zoom=1\)](http://www.google.com.mx/imgres?q=uretra+y+botox&um=1&hl=es&rlz=1C1DVCJ_enMX388MX394&biw=1152&bih=748&tbnid=isch&tbnid=Rq1jUw3hdutf9M:&imgrefurl=http://scielo.isciii.es/scielo.php%3Fpid%3DS0210-48062006000300010%26script%3Dsci_arttext&docid=RTEvB_SiutWXM&imgurl=http://scielo.isciii.es/img/revistas/ae/v30n3/3a10f1.jpg&w=583&h=437&ei=F4iwToijOqr5sQLlptTiAQ&zoom=1)
20. [20. \[http://www.google.com/imgres?q=toxina+botulinica&um=1&hl=en&sa=N&biw=1152&bih=748&tbnid=isch&tbnid=WDpuUOsFOFkOM:&imgrefurl=http://urologiaperuana.blogspot.com/2011/04/nuevo-tratamiento-para-prostata-bonta.html&docid=V-8CjlpVln_8SM&imgurl=http://3.bp.blogspot.com/-Dn3AZwZigF4/Tb_wll1RQl/AAAAAAAAAC2c/wVdkxMINvBg/s1600/toxina%252Bbotulinica%252Burologia.jpg&w=355&h=364&ei=zgawToCWM4zEsQKx95miAQ&zoom=1\]\(http://www.google.com/imgres?q=toxina+botulinica&um=1&hl=en&sa=N&biw=1152&bih=748&tbnid=isch&tbnid=WDpuUOsFOFkOM:&imgrefurl=http://urologiaperuana.blogspot.com/2011/04/nuevo-tratamiento-para-prostata-bonta.html&docid=V-8CjlpVln_8SM&imgurl=http://3.bp.blogspot.com/-Dn3AZwZigF4/Tb_wll1RQl/AAAAAAAAAC2c/wVdkxMINvBg/s1600/toxina%252Bbotulinica%252Burologia.jpg&w=355&h=364&ei=zgawToCWM4zEsQKx95miAQ&zoom=1\)](http://www.google.com/imgres?q=toxina+botulinica&um=1&hl=en&sa=N&biw=1152&bih=748&tbnid=isch&tbnid=WDpuUOsFOFkOM:&imgrefurl=http://urologiaperuana.blogspot.com/2011/04/nuevo-tratamiento-para-prostata-bonta.html&docid=V-8CjlpVln_8SM&imgurl=http://3.bp.blogspot.com/-Dn3AZwZigF4/Tb_wll1RQl/AAAAAAAAAC2c/wVdkxMINvBg/s1600/toxina%252Bbotulinica%252Burologia.jpg&w=355&h=364&ei=zgawToCWM4zEsQKx95miAQ&zoom=1)



21. http://www.google.com.mx/imgres?q=hiperhidrosis+palmar&um=1&hl=es&rlz=1C1DVCJ_enMX388MX394&biw=1152&bih=748&tbm=isch&tbnid=Vdnri0ZEq_xS6M:&imgrefurl=http://superaelsudorblog.com/2011/06/01/la-toxina-botulinica-como-tratamiento-para-el-sudor/&docid=gEleAEafy-1SOM&imgurl=http://ayudacontraelsudor.files.wordpress.com/2011/06/botox.jpeg%253Fw%253D259%2526h%253D194&w=259&h=194&ei=r7WwTpvIEs3DsQLh_aihAQ&zoom=1
22. <http://www.google.com/imgres?q=toxina+botulinica&um=1&hl=en&sa=N&biw=1152&bih=748&tbm=isch&tbnid=Yz8394B4UZuEKM:&imgrefurl=http://portalbraganca.com.br/belezaesaude/hiperidrose-pelo-dr%25C2%25BA-fabio-alex.html&docid=d0TfuChIMQmwvM&imgurl=http://portalbraganca.com.br/belezaesaude/wp-content/uploads/2011/04/52.jpg&w=277&h=183&ei=zgawToCWM4zEsQKx95miAQ&zoom=1>
23. <http://www.google.com/imgres?q=toxina+botulinica&um=1&hl=en&sa=N&biw=1152&bih=748&tbm=isch&tbnid=dC50aTUz-LnMzM:&imgrefurl=http://es.paperblog.com/toxina-botulinica-391667/&docid=lo6lqCov1BF4GM&imgurl=http://m1.paperblog.com/i/39/391667/toxina-botulinica-L-FEk4e9.jpeg&w=183&h=275&ei=zgawToCWM4zEsQKx95miAQ&zoom=1&iact=rc&dur=287&sig=107646942509607328802&page=4&tbnh=171&tbnw=106&start=58&ndsp=16&ved=1t:429,r:3,s:58&tx=20&ty=66>
24. http://www.google.com/imgres?q=sonrisa+gingival&um=1&hl=en&biw=1152&bih=748&tbm=isch&tbnid=ThFiaElqj87gnM:&imgrefurl=http://scielo.isciii.es/scielo.php%3Fpid%3DS0376-78922011000100005%26script%3Dsci_arttext&docid=k4U5KuGcTJQGpM&imgurl=http://scielo.isciii.es/img/revistas/cpil/v37n1/original5_fig1.jpg&w=388&h=513&ei=ZBWwTr7bB66NsALB57ZAQ&zoom=1
25. http://www.google.com.mx/imgres?q=electromiografo+para+aplicacion+de+botox&um=1&hl=es&rlz=1C1DVCJ_enMX388MX394&biw=1152&bih=748&tbm=isch&tbnid=bl68MpOGJXplkM:&imgrefurl=http://scielo.isciii.es/scielo.php%3Fscript%3Dsci_arttext%26pid%3DS1130-05582004000300001&docid=QgRq6wuSObsRxM&imgurl=http://scielo.isciii.es/img/maxi/v26n3/especial/149Fig1.jpg&w=320&h=210&ei=DbawTr-1Bq7hsQL0meGtBg&zoom=1
26. http://www.google.com.mx/imgres?q=cefalea+aplicacion+de+botox&um=1&hl=es&rlz=1C1DVCJ_enMX388MX394&biw=1152&bih=748&tbm=isch&tbnid=n-d5oLuC-M6kCM:&imgrefurl=http://www.mediavida.com/foro/6/migranas-y-cefaleas-420062/4&docid=nnWrnjdEaQBqrM&imgurl=http://media.eureka1ert.org/multimedia_prod/pub/web/32179_web.jpg&w=400&h=299



- [&ei=-8awTpjTNY32sQKT_9WsAQ&zoom=1&iact=rc&dur=246&sig=105603195574125217699&page=5&tbnh=156&tbnw=205&start=72&ndsp=15&ved=1t:429,r:9,s:72&tx=79&ty=74](#)
27. http://www.google.com.mx/imgres?q=distonias&um=1&hl=es&rlz=1C1DVCJ_enMX388MX394&biw=1152&bih=748&tbm=isch&tbid=jUkxPRVTSbjhnM:&imgrefurl=http://www.opticafenix.com.co/blefaroespasmo.html&docid=jYJIDyADqdxNUM&imgurl=http://www.opticafenix.com.co/imagenes/distonia_gestos.jpg&w=250&h=279&ei=CsawTs7DG8uOsAL46q2tAQ&zoom=1
 28. http://www.google.com.mx/imgres?q=trigeminio&um=1&hl=es&sa=N&rlz=1C1DVCJ_enMX388MX394&biw=1152&bih=748&tbm=isch&tbid=xGVCsM9BCVJBxM:&imgrefurl=http://www.clinicabendarroch.com/neuralgias.html&docid=bP1NNRIXoMWZWM&imgurl=http://www.clinicabendarroch.com/files/neuralgia-trigeminio.jpg&w=300&h=300&ei=IsCwTtveKOS3sQKNhsjKAQ&zoom=1
 29. http://www.google.com.mx/imgres?q=trigeminio+puntos+gatillo&um=1&hl=es&rlz=1C1DVCJ_enMX388MX394&biw=1152&bih=748&tbm=isch&tbid=Ty1mxCVflsmbfM:&imgrefurl=http://knol.google.com/k/neuralgia-del-trig%25C3%25A9mino&docid=KHgfbio7q3MM&imgurl=http://www.mayfieldclinic.com/Images/PE-Trigeminal_Figure2.jpg&w=250&h=195&ei=sMCwTsOjD8uDsgLtganSAQ&zoom=1
 30. http://www.google.com.mx/imgres?q=criocirugia+del+trigeminio&um=1&hl=es&rlz=1C1DVCJ_enMX388MX394&biw=1152&bih=748&tbm=isch&tbid=WzRsdu2sASvaxM:&imgrefurl=http://www.actaodontologica.com/ediciones/2009/2/art12.asp&docid=oCilQhP6WNYRM&imgurl=http://www.actaodontologica.com/ediciones/2009/2/images/841/image11.jpg&w=450&h=398&ei=yMGwTpgyK8mPsQKq2ozdAQ&zoom=1
 31. http://www.portalesmedicos.com/images/publicaciones/1107_nervio_trigeminio_neuralgia/nervio_trigeminio_neuralgia_trigeminal_origen.jpg
 32. http://www.google.com/imgres?q=bruxismo&num=10&um=1&hl=en&biw=1152&bih=748&tbm=isch&tbid=eracx-V5qvqo8M:&imgrefurl=http://www.clinicadentalcr.com/servicios/bruxismo1.htm&docid=bSUmHNfJyJtVaM&imgurl=http://www.clinicadentalcr.com/servicios/bruxismo1_files/bruxismo2.jpg&w=225&h=130&ei=axSwTvmNEoa2sQKusv3FAQ&zoom=1
 - 33.
 34. [85](http://www.google.com/imgres?q=toxina+botulinica&um=1&hl=en&sa=N&biw=1152&bih=748&tbm=isch&tbid=qcQAVoVJUHB9qM:&imgrefurl=http://dentisterie1.blogspot.com/2011/06/uso-da-toxina-botulinica-na-odontologia.html&docid=vdQ6jRamSiza0M&imgurl=http://1.bp.blogspot.com/-rW-vj6lKALo/TeaYY0vZ-</div><div data-bbox=)



- [zi/AAAAAAAAAH0/V7Ulv9fvl4/s1600/botox1.png&w=307&h=124&ei=zgawToCWM4zEsQKx95miAQ&zoom=1](http://www.google.com/imgres?imgrefurl=http://es.paperblog.com/toxina-botulinica-391667/&docid=lo6lqCov1BF4GM&imgurl=http://m1.paperblog.com/i/39/391667/toxina-botulinica-L-FEk4e9.jpeg&w=183&h=275&ei=zgawToCWM4zEsQKx95miAQ&zoom=1&iact=rc&dur=287&sig=107646942509607328802&page=4&tbnh=171&tbnw=106&start=58&ndsp=16&ved=1t:429,r:3,s:58&tx=20&ty=66)
35. [http://www.google.com/imgres?q=toxina+botulinica&um=1&hl=en&sa=N&biw=1152&bih=748&tbnid=dC50aTUz-LnMzM:&imgrefurl=http://es.paperblog.com/toxina-botulinica-391667/&docid=lo6lqCov1BF4GM&imgurl=http://m1.paperblog.com/i/39/391667/toxina-botulinica-L-FEk4e9.jpeg&w=183&h=275&ei=zgawToCWM4zEsQKx95miAQ&zoom=1&iact=rc&dur=287&sig=107646942509607328802&page=4&tbnh=171&tbnw=106&start=58&ndsp=16&ved=1t:429,r:3,s:58&tx=20&ty=66](http://www.google.com/imgres?imgrefurl=http://es.paperblog.com/toxina-botulinica-391667/&docid=lo6lqCov1BF4GM&imgurl=http://m1.paperblog.com/i/39/391667/toxina-botulinica-L-FEk4e9.jpeg&w=183&h=275&ei=zgawToCWM4zEsQKx95miAQ&zoom=1&iact=rc&dur=287&sig=107646942509607328802&page=4&tbnh=171&tbnw=106&start=58&ndsp=16&ved=1t:429,r:3,s:58&tx=20&ty=66)
36. [http://www.google.com.mx/imgres?q=masetero&num=10&um=1&hl=es&rlz=1C1DVCJ_enMX388MX394&biw=1152&bih=748&tbnid=OHtoELuTLDvGwM:&imgrefurl=http://www.odontocat.com/cursdof/previo_avanzado.htm&docid=FGQRF79rUnXpbM&imgurl=http://www.odontocat.com/cursdof/imagenes/masetero_sup.jpg&w=320&h=240&ei=U7uwTo2JOKO0sQLp0dieAQ&zoom=1](http://www.google.com.mx/imgres?imgrefurl=http://www.odontocat.com/cursdof/previo_avanzado.htm&docid=FGQRF79rUnXpbM&imgurl=http://www.odontocat.com/cursdof/imagenes/masetero_sup.jpg&w=320&h=240&ei=U7uwTo2JOKO0sQLp0dieAQ&zoom=1)
37. [http://www.google.com.mx/imgres?q=masetero&num=10&um=1&hl=es&rlz=1C1DVCJ_enMX388MX394&biw=1152&bih=748&tbnid=OHtoELuTLDvGwM:&imgrefurl=http://www.odontocat.com/cursdof/previo_avanzado.htm&docid=FGQRF79rUnXpbM&imgurl=http://www.odontocat.com/cursdof/imagenes/masetero_sup.jpg&w=320&h=240&ei=U7uwTo2JOKO0sQLp0dieAQ&zoom=1](http://www.google.com.mx/imgres?imgrefurl=http://www.odontocat.com/cursdof/previo_avanzado.htm&docid=FGQRF79rUnXpbM&imgurl=http://www.odontocat.com/cursdof/imagenes/masetero_sup.jpg&w=320&h=240&ei=U7uwTo2JOKO0sQLp0dieAQ&zoom=1)
38. [http://www.google.com.mx/imgres?q=masetero&num=10&um=1&hl=es&rlz=1C1DVCJ_enMX388MX394&biw=1152&bih=748&tbnid=OHtoELuTLDvGwM:&imgrefurl=http://www.odontocat.com/cursdof/previo_avanzado.htm&docid=FGQRF79rUnXpbM&imgurl=http://www.odontocat.com/cursdof/imagenes/masetero_sup.jpg&w=320&h=240&ei=U7uwTo2JOKO0sQLp0dieAQ&zoom=1](http://www.google.com.mx/imgres?imgrefurl=http://www.odontocat.com/cursdof/previo_avanzado.htm&docid=FGQRF79rUnXpbM&imgurl=http://www.odontocat.com/cursdof/imagenes/masetero_sup.jpg&w=320&h=240&ei=U7uwTo2JOKO0sQLp0dieAQ&zoom=1)
39. [http://www.google.com.mx/imgres?q=distonia+cervical&um=1&hl=es&rlz=1C1DVCJ_enMX388MX394&biw=1152&bih=748&tbnid=I_OUGZFWdQEpHM:&imgrefurl=http://128.241.192.41/es/chapter_cervicaldystonia.asp&docid=oCIXQGID_5gguM&imgurl=http://128.241.192.41/images/cervicaldystonia001.gif&w=480&h=230&ei=AsOwTu3LOIO1sQL-07GeAQ&zoom=1](http://www.google.com.mx/imgres?imgrefurl=http://128.241.192.41/es/chapter_cervicaldystonia.asp&docid=oCIXQGID_5gguM&imgurl=http://128.241.192.41/images/cervicaldystonia001.gif&w=480&h=230&ei=AsOwTu3LOIO1sQL-07GeAQ&zoom=1)
40. [http://www.google.com.mx/imgres?q=botox+cefalea&start=24&num=10&um=1&hl=es&rlz=1C1DVCJ_enMX388MX394&biw=1152&bih=748&tbnid=0lDiUqGFExWDkM:&imgrefurl=http://128.241.192.41/es/chapter_cervicaldystonia.asp&docid=oCIXQGID_5gguM&imgurl=http://128.241.192.41/images/cervicaldystonia003.gif&w=415&h=252&ei=VrqwTpPgllbgsQLp6ujLAQ&zoom=1](http://www.google.com.mx/imgres?imgrefurl=http://128.241.192.41/es/chapter_cervicaldystonia.asp&docid=oCIXQGID_5gguM&imgurl=http://128.241.192.41/images/cervicaldystonia003.gif&w=415&h=252&ei=VrqwTpPgllbgsQLp6ujLAQ&zoom=1)



41. http://www.google.com.mx/imgres?q=botox+cefalea&start=24&num=10&um=1&hl=es&rlz=1C1DVCJ_enMX388MX394&biw=1152&bih=748&tbm=isch&tbnid=0IDiUqGFExWDkM:&imgrefurl=http://128.241.192.41/es/chapter_cervicaldystonia.asp&docid=oCIXQQID_5gguM&imgurl=http://128.241.192.41/images/cervicaldystonia003.gif&w=415&h=252&ei=VrqwTpPgllbgsQLp6ujLAQ&zoo m=1
42. http://www.google.com.mx/imgres?q=botox+cefalea&start=24&num=10&um=1&hl=es&rlz=1C1DVCJ_enMX388MX394&biw=1152&bih=748&tbm=isch&tbnid=0IDiUqGFExWDkM:&imgrefurl=http://128.241.192.41/es/chapter_cervicaldystonia.asp&docid=oCIXQQID_5gguM&imgurl=http://128.241.192.41/images/cervicaldystonia003.gif&w=415&h=252&ei=VrqwTpPgllbgsQLp6ujLAQ&zoo m=1
43. http://www.google.com.mx/imgres?q=botox+cefalea&start=24&num=10&um=1&hl=es&rlz=1C1DVCJ_enMX388MX394&biw=1152&bih=748&tbm=isch&tbnid=0IDiUqGFExWDkM:&imgrefurl=http://128.241.192.41/es/chapter_cervicaldystonia.asp&docid=oCIXQQID_5gguM&imgurl=http://128.241.192.41/images/cervicaldystonia003.gif&w=415&h=252&ei=VrqwTpPgllbgsQLp6ujLAQ&zoo m=1
44. http://www.google.com.mx/imgres?q=botox+cefalea&start=24&num=10&um=1&hl=es&rlz=1C1DVCJ_enMX388MX394&biw=1152&bih=748&tbm=isch&tbnid=0IDiUqGFExWDkM:&imgrefurl=http://128.241.192.41/es/chapter_cervicaldystonia.asp&docid=oCIXQQID_5gguM&imgurl=http://128.241.192.41/images/cervicaldystonia003.gif&w=415&h=252&ei=VrqwTpPgllbgsQLp6ujLAQ&zoo m=1
45. http://www.google.com.mx/imgres?q=botox+cefalea&start=24&num=10&um=1&hl=es&rlz=1C1DVCJ_enMX388MX394&biw=1152&bih=748&tbm=isch&tbnid=0IDiUqGFExWDkM:&imgrefurl=http://128.241.192.41/es/chapter_cervicaldystonia.asp&docid=oCIXQQID_5gguM&imgurl=http://128.241.192.41/images/cervicaldystonia003.gif&w=415&h=252&ei=VrqwTpPgllbgsQLp6ujLAQ&zoo m=1
46. http://www.google.com.mx/imgres?q=botox+cefalea&start=24&num=10&um=1&hl=es&rlz=1C1DVCJ_enMX388MX394&biw=1152&bih=748&tbm=isch&tbnid=0IDiUqGFExWDkM:&imgrefurl=http://128.241.192.41/es/chapter_cervicaldystonia.asp&docid=oCIXQQID_5gguM&imgurl=http://128.241.192.41/images/cervicaldystonia003.gif&w=415&h=252&ei=VrqwTpPgllbgsQLp6ujLAQ&zoo m=1
47. http://www.google.com.mx/imgres?q=botox+cefalea&start=24&num=10&um=1&hl=es&rlz=1C1DVCJ_enMX388MX394&biw=1152&bih=748&tbm=isch&tbnid=0IDiUqGFExWDkM:&imgrefurl=http://128.241.192.41/es/chapter_cervicaldystonia.asp&docid=oCIX



[QCID_5gguM&imgurl=http://128.241.192.41/images/cervicaldystonia003.gif&w=415&h=252&ei=VrqwTpPgllbgsQLp6ujLAQ&zoo m=1](http://128.241.192.41/images/cervicaldystonia003.gif&w=415&h=252&ei=VrqwTpPgllbgsQLp6ujLAQ&zoo m=1)

48. <http://www.fihu-diagnostico.org.pe/revista/numeros/1998-99/julago99/182-184.html>: <http://groups.msn.com/recursoslogopedicos/distona.msnw><http://groups.msn.com/recursoslogopedicos/distona.msnw>http://s1.hubimg.com/u/5053972_f248.jpg



¹ LEDERMANN D. WALTER. Historia del *Clostridium botulinum*. Rev. chil. infectol. [revista en la Internet]. [citado 2011 Oct. 09]. Disponible en: http://www.scielo.cl/scielo.php?script=sci_arttext&pid=S0716-10182003020200011&lng=es. doi: 10.4067/S0716-10182003020200011.

² Mellado P., Court J., Mellado L. Departamento de Neurología. Pontificia Universidad Católica de Chile Servicio de Neurología. Hospital Militar

³ Pérez Pérez H., Rubio, MR, Pozuelo, C. Revert, A. Hardisson. Botulismo y Toxina botulínica. Revista de Toxicología año 2003 vol. 20 numero 001 Asociación Española de Toxicología. Pamplona España. Pp 8-12.

⁴ LEDERMANN D. WALTER. Historia del *Clostridium botulinum*. Rev. chil. infectol. [revista en la Internet]. [citado 2011 Oct 09]. Disponible en: http://www.scielo.cl/scielo.php?script=sci_arttext&pid=S0716-10182003020200011&lng=es. doi: 10.4067/S0716-10182003020200011.

⁵ González Núñez R. Fca. Toxina Botulínica y Espasticidad. http://www.efisioterapia.net/articulos/imprimir.php?id=84&p=TOXINA_BOTULINI... 03/09/200

⁶ Microbiología médica 2 edición. Patrick R. Murray, George S. Kobayashi, Michael A. Pfaller, Ken S. Rosenthal. Editorial Harcourt Brace, Barcelona España. 1997. Pp 299-306.

⁷ Toxina botulínica como medicamento. Rev. Mex. De Rehabilitación Fís. Vol. 16, No. 2 abril-junio 2006

⁸ Mellado P., Court J., Mellado L. Departamento de Neurología. Pontificia Universidad Católica de Chile Servicio de Neurología. Hospital Militar

⁹ Gómez-Pombo , A ; Martínez-Salgado , J ; Morillas , P ; García-Rojo , B ; Cánovas , L ; Castro , M ; : Tratamiento del Síndrome de Dolor Miofascial con Toxina Botulínica tipo A. Rev Soc Esp Dolor 13 (2006);2 :96 - 102'

¹⁰ González Núñez R. Fca. Toxina Botulínica y Espasticidad. http://www.efisioterapia.net/articulos/imprimir.php?id=84&p=TOXINA_BOTULINI... 03/09/200

¹¹ Muriel C, Madrid JL. Estudio y tratamiento del dolor agudo y crónico. 2 Vols. Edit. ELA. Madrid 1994; misma obra, 2ª Ed. Edit. ELA. Madrid, 1995.

¹² Arbaiza , D ; : Tratamiento de la cefalea tensional con toxina botulínica tipo A. Rev Soc Esp Dolor 13 (2006);5 :303 - 311

¹³ Muriel C, Madrid JL. Estudio y tratamiento del dolor agudo y crónico. 2 Vols. Edit. ELA. Madrid 1994; misma obra, 2ª Ed. Edit. ELA. Madrid, 1995.

¹⁴ Seijo F. Trigeminal neuralgia. Rev Soc Esp Dolor 1998; 5: 70-78 http://revista.sedolor.es/pdf/1998_01_08.pdf



-
- ¹⁵ Tratamiento Crio quirúrgico de la Neuralgia del Trigémino nueva técnica de tratamiento alternativo o paliativo. Pedro Vivas Berthier. Hospital Oncológico Razetti de Caracas. volumen 47, No. 2. 2009. <http://www.actaodontologica.com/ediciones/2009/2/art12.asp>
- ¹⁶ Neurocirugía Funcional y Estereotáctica, Rafael García de Sola, Eduardo García Navarrete, Edit. Viguera, Madrid, España 2010.
- ¹⁷ Neurocirugía Funcional y Estereotáctica, Rafael García de Sola, Eduardo García Navarrete, Edit. Viguera, Madrid, España 2010.
- ¹⁸ Neurocirugía Funcional y Estereotáctica, Rafael García de Sola, Eduardo García Navarrete, Edit. Viguera, Madrid, España 2010.
- ¹⁹ Neurocirugía Funcional y Estereotáctica, Rafael García de Sola, Eduardo García Navarrete, Edit. Viguera, Madrid, España 2010.
- ²⁰ Valenzuela M., Jaime Roa, Marco Díaz. Bruxismo. Pontificia Universidad Católica de Chile. Vol. XXV, 2001. <http://escuela.med.puc.cl/publ/cuadernos/2001/16.html>
- ²¹ Frugone Zambra RE, Adrián Rodríguez C. Bruxismo. Av Odontoestomatol 2003; 19-3: 123-130.
- ²² Frugone Zambra RE, Adrián Rodríguez C. Bruxismo. Av Odontoestomatol 2003; 19-3: 123-130.
- ²³ Frugone Zambra RE, Adrián Rodríguez C. Bruxismo. Av Odontoestomatol 2003; 19-3: 123-130.
- ²⁴ Rosenberg Messina David, Tricio Pesce Jorge. Toxina Botulinica tipo A (BOTOX) en el tratamiento del bruxismo y de las Disfunciones Temporomandibulares (DTM) http://solutions.3mchile.cl/3MContentRetrievalAPI/BlobServlet?locale=es_CL&lmd=1184877430000&assetId=1180574497804&assetType=MMM_Image&
- ²⁵ Palau Galindo, A; Ciutat Benet, M; Fernández González, A; Planellas Boix, M. Utilidad terapéutica de un efecto secundario para el control de la sialorrea Publicado en Aten Primaria. 2004; 34:55. - vol.34 núm. 01
- ²⁶ P J Sandler, F Alsayer, S J Davies. Botox: a possible treatment of gummy smile. Virtual Journal of Orthodontics 2007 february 20;7 p 30-34 <http://www.vjo.it/wp-content/uploads/2010/09/botox.pdf>
- ²⁷ Baş B, Özan B, Muğlali M, Çelebi N. Treatment of masseteric hypertrophy with botulinum toxin: A report of two cases. Med Oral Patol Oral Cir Bucal. 2010 Jul 1;15 (4):e649-52. <http://www.medicinaoral.com/medoralfree01/v15i4/medoralv15i4p649.pdf>
- ²⁸ Ana Jacqueline Vázquez Jasso, Dra. Susana Díaz Barriga, Ma. Luz Pérez Benítez y Rosalía Flores Tf. Aplicacion de Toxina Botulinica en Afecciones del Septimo Par. Foro de Investigación y Tratamiento del Dolor para la Comunidad Médico. http://www.intramed.net/sitios/mexico/dolor/DOLOR_13_2.pdf