



Universidad Nacional Autónoma de México
Facultad de Medicina
División de Estudios de Posgrado
Hospital Infantil de México Federico Gómez

**“Síndrome de Ohtahara: Casuística de 10 años en el
Hospital Infantil de México Federico Gómez”**

Tesis de posgrado
que para obtener el título de:

NEUROLOGÍA PEDIÁTRICA

Presenta:

Dra. Martha Azucena Delgado Ochoa

Director de tesis: Dr. José Mariel Pérez Ramírez
Asesores de tesis: Dr. Eduardo Javier Barragán Pérez
Dra. Marisela Hernández Hernández



HOSPITAL INFANTIL de MÉXICO
FEDERICO GÓMEZ
Instituto Nacional de Salud
65 AÑOS DE EXCELENCIA EN PEDIATRÍA
Salud para las Nuevas Generaciones

México, D.F., Febrero de 2009



Universidad Nacional
Autónoma de México

Dirección General de Bibliotecas de la UNAM

Biblioteca Central



UNAM – Dirección General de Bibliotecas
Tesis Digitales
Restricciones de uso

DERECHOS RESERVADOS ©
PROHIBIDA SU REPRODUCCIÓN TOTAL O PARCIAL

Todo el material contenido en esta tesis esta protegido por la Ley Federal del Derecho de Autor (LFDA) de los Estados Unidos Mexicanos (México).

El uso de imágenes, fragmentos de videos, y demás material que sea objeto de protección de los derechos de autor, será exclusivamente para fines educativos e informativos y deberá citar la fuente donde la obtuvo mencionando el autor o autores. Cualquier uso distinto como el lucro, reproducción, edición o modificación, será perseguido y sancionado por el respectivo titular de los Derechos de Autor.

Universidad Nacional Autónoma de México

Facultad de Medicina

División de Estudios de Posgrado

Hospital Infantil de México Federico Gómez

**“Síndrome de Ohtahara: Casuística de 10 años en el Hospital
Infantil de México Federico Gómez”**

Tesis de posgrado

para obtener el título de:

NEUROLOGÍA PEDIÁTRICA

Presenta:

Dra. Martha Azucena Delgado Ochoa

Director de tesis: _____

Dr. José Mariel Pérez Ramírez

Asesor de tesis: _____

Dr. Eduardo Javier Barragán Pérez

Asesor de tesis: _____

Dra. Marisela Hernández Hernández

México D.F., Febrero de 2009

Dr. José Mariel Pérez Ramírez

Jefe del Departamento de Electrofisiología del Hospital Infantil de México Federico Gómez

Dr. Eduardo Javier Barragán Pérez

Médico Adscrito al servicio de Neurología Pediátrica del Hospital Infantil de México Federico Gómez

Dra. Marisela Hernández Hernández

Médico Adscrito al servicio de Neurología Pediátrica del Hospital Infantil de México Federico Gómez

Dra. Martha Azucena Delgado Ochoa

Residente de Neurología Pediátrica del Hospital Infantil de México Federico Gómez

AGRADECIMIENTOS:

A *Dios* porque es el unico ser que esta conmigo en todo momento.

A mi madre *Guadalupe Ochoa Zepeda*, ejemplo de perseverancia, amor y dedicación. A *Raúl Delgado Delgado* por su milagrosa ayuda para formar la vida que tengo.

Al Dr. *Mario Sanchez Duarte* por darme el apoyo, consuelo, amor y respaldo del mejor de los padres.

A mis médicos adscritos y a mis 6 compañeros de generacion en especial a *Mariel* y *Silvia* por su apoyo, ayuda y compañía; porque de cada uno he aprendido cosas importantes para mi superación profesional y personal.

**Síndrome de Ohtahara: Casuística de 10 años en el Hospital Infantil de México Federico
Gómez**

**Ohtahara Syndrome: Cases in a 10-year period at Hospital Infantil de México Federico
Gómez**

Delgado-Ochoa Martha Azucena*, Marca-Gonzales Silvia Raquel*, Huerta-Hurtado Alma
Maritza*, Pérez-Ramírez José Mariel**, Hernández-Hernández Marisela***, Barragán-Pérez
Eduardo Javier***

*Médico Residente de Neurología Pediátrica, Hospital Infantil de México Federico Gómez
(HIMFG) **Jefe del Servicio de Electroencefalografía, HIMFG
***Adscrito al Servicio de Neurología Pediátrica, HIMFG

Autor receptor de correspondencia: Dra. Martha Azucena Delgado Ochoa, Dr. Márquez No
162, Col. Doctores, Delegación: Cuauhtémoc. C.P. 06720 México. D. F.
Correo electrónico: mdazucenadel@mexico.com

RESUMEN

El Síndrome de Ohtahara es una encefalopatía epiléptica infantil temprana severa con patrón brote-supresión y se caracteriza por crisis tempranas, espasmos tónicos frecuentes, crisis parciales y ocasionalmente crisis mioclónicas. La mayor parte de los casos son debidos a daño cerebral estructural o a trastornos metabólicos. Se describen cuatro casos clínicos registrados durante el periodo 1997-2007 en el Hospital Infantil de México Federico Gómez. Los pacientes tenían entre 4 y 9 meses de edad. Todos iniciaron con espasmos tónicos en los primeros tres días de vida. Dos pacientes tenían disgenesia cerebral y dos tenían atrofia cortico-subcortical, incluyendo uno con acidemia propiónica. Un paciente falleció a los 4 meses de vida, los otros tres han desarrollado epilepsia de difícil control. A diferencia de otros reportes en la literatura, la frecuencia de este síndrome en nuestra institución fue baja en los últimos 10 años.

Palabras clave: Ohtahara. Espasmos tónicos. Brote-supresión. Epilepsia.

ABSTRACT

The Ohtahara Syndrome is a severe early infantile epileptic encephalopathy presenting with a suppression burst pattern, early onset of seizures, frequent tonic spasms, partial seizures and rarely myoclonic seizures. Most cases are due to structural brain damage or metabolic disorders. We describe four clinical cases registered during 1997-2007 at the Children's Hospital of México Federico Gómez. Age of patients was between 4 and 9 months. All began with tonic spasms in the first three days of life. Two patients had cerebral dysgenesis, the other two had corticosubcortical atrophy, including one with propionic acidemia. One patient died at 4 months of life, the other three developed epilepsy that is difficult to control. Unlike other reports in the literature, the frequency of this syndrome in our institution was low in the last 10 years.

Key words: Ohtahara. Spasms tonics. Suppression-burts pattern. Epilepsy

INTRODUCCION

En 1976 se describió el Síndrome de Ohtahara, denominado encefalopatía epiléptica infantil temprana con brote-supresión de acuerdo a la clasificación de la Liga Internacional Contra la Epilepsia (1989) o Síndrome de Ohtahara.¹ Se caracteriza por un inicio muy temprano, dentro de los primeros 2 o 3 meses de vida, principalmente durante el primer mes y más frecuentemente dentro de los primeros 10 días. Las crisis más frecuentes son los espasmos tónicos, pueden ocurrir crisis parciales o hemiconvulsiones y más raramente mioclonías. La duración de los espasmos tónicos es de más de 10 segundos y la frecuencia diaria de las crisis es alta, de 10 a 300 espasmos en 10 a 20 salvas. Cada salva puede consistir de 10 a 40 espasmos tónicos y recurrir en intervalos de 5 a 15 segundos.²

El electroencefalograma muestra un patrón de descargas de puntas, onda aguda-onda lenta de 2-6 segundos, separadas por intervalos de trazado de bajo voltaje o trazado plano de 3-5 segundos.³ El patrón interictal característico es brote-supresión sin diferenciación en vigilia o sueño.^{2, 4, 5} El EEG ictal durante los espasmos tónicos muestra desincronización con o sin actividad rápida. Los espasmos tónicos frecuentemente aparecen concomitantes a los brotes, pero el patrón de brote-supresión desaparece durante una salva de espasmos; las crisis parciales muestran descargas focales rítmicas o repetitivas, las cuales son frecuentemente seguidas por una serie de espasmos tónicos^{2,4}

La etiología en la mayoría de los casos es debida a daño cerebral estructural,¹¹ incluidos síndrome Aicardi, porencefalia, hidrocefalia, hemimegalencefalia, lisencefalia, trastornos de la migración neuronal, displasia dento-olivar, y en menor frecuencia trastornos metabólicos⁶ como hiperglicinemia no cetósica; deficiencia de citocromo C oxidasa y encefalopatía de Leigh. La proporción de casos criptogénicos es alta.² La evolución es severa, frecuentemente puede haber evolución a un síndrome de espasmos infantiles con hipsarritmia. En la mayoría de los casos el síndrome de Ohtahara se continua a Síndrome de West; y de síndrome de West a Síndrome de Lennox Gastaut en algunos pacientes.² El pronóstico incluye usualmente daño neurológico, persistencia de epilepsia severa de difícil control y daño mental y motor severos. El tratamiento aun es motivo de discusión e incluye el manejo farmacológico y quirúrgico

según el caso.⁸⁻¹⁰ En el presente reporte, presentamos cuatro casos de síndrome de Ohtahara diagnosticados en el Hospital Infantil de México Federico Gómez en el decenio 1997 a 2007.

PRESENTACION DE CASOS

Se revisaron expedientes de pacientes con diagnóstico de Síndrome de Ohtahara registrados en el Departamento de Bioestadística y Archivo Clínico del HIMFG durante el período comprendido entre 1997-2007. Se encontraron 4 casos de pacientes entre 4 y 9 meses, dos femeninos y dos masculinos. Todos los pacientes tenían expediente clínico y radiológico completo. Los 4 pacientes iniciaron con espasmos tónicos en los primeros tres días de vida. Los EEG mostraron brote-supresión sin diferenciación en vigilia o sueño con disfunción generalizada severa (Fig. 1).

Con respecto a la etiología, dos de los pacientes presentaron disgenesia cerebral en la imagen de resonancia magnética de cráneo, uno de ellos con hemimegalencefalia (Fig. 2 y 3). Otro paciente tenía paquigiria y agenesia de cuerpo calloso; los otros dos pacientes sólo demostraron aumento del espacio subaracnoideo sugestivo de atrofia cortico-subcortical, uno de estos pacientes presentó acidemia propiónica. Un paciente falleció a los 4 meses de vida, los otros 3 continúan en control con epilepsia de difícil control, uno de ellos con síndrome de West. Las características clínicas, tratamiento y la evolución se describen en la Tabla 1 y 2. Los tratamientos utilizados incluyeron antiepilépticos tradicionales y de nueva generación incluyendo vigabatrina y esteroides.

DISCUSION

El grupo de pacientes descritos fue heterogéneo, pero mostraron las características comunes de la enfermedad reconocida como síndrome de Ohtahara. Como se observó en nuestros pacientes, las manifestaciones clínicas de este síndrome inician en la etapa neonatal y generalmente predominan en el primer mes de vida. Yelin et al⁸ realizaron una revisión de 51 casos publicados de síndrome de Ohtahara, de los cuales 39 pacientes fueron diagnosticados durante el primer mes de vida y el diagnóstico predominó en el sexo masculino. De nuestros 4

pacientes estudiados con este diagnóstico, todos comenzaron con manifestaciones clínicas en los primeros tres días de vida y no observamos predominio de afectación en algún sexo. Como se ha mencionado, la manifestación clínica principal son los espasmos tónicos generalizados, en nuestra muestra de pacientes, todos comenzaron con espasmos tónicos, durante la evolución se observó en dos pacientes crisis parciales motoras y en uno crisis mioclónicas asociadas.

Con respecto a la etiología, un estudio realizado en cerebros de pacientes fallecidos con síndrome de Ohtahara, encefalopatía mioclónica temprana y síndrome de West y con el empleo de técnicas inmunohistoquímicas y examen neuropatológico, se pudo constatar que los pacientes con síndrome de Ohtahara mostraron lesiones más severas. De estas, las más frecuentes fueron displasias cerebrales y malformaciones aisladas en el putamen, tálamo, hipocampo y en el tegmento del tallo cerebral.¹¹ En nuestro estudio la etiología que predominó fueron las displasias cerebrales, un caso con hemimegalencefalia y otro con paquigiria y agenesia de cuerpo calloso, las cuales se han considerado causas frecuentes de encefalopatía epiléptica infantil temprana. Otra causa frecuente del síndrome de Ohtahara son las alteraciones metabólicas. De éstas, encontramos en uno de nuestros pacientes acidemia propiónica.

Los registros electroencefalográficos de todos los pacientes mostraron un patrón de brote-supresión, la anormalidad se encontró en todos los estudios en vigilia y en sueño. Esta anormalidad electroencefalográfica es una de las características principales reportadas en la literatura en pacientes con síndrome de Ohtahara. Se ha descrito que frecuentemente este patrón se convierte en hipsarritmia y seguida más tarde por un patrón de punta onda lenta generalizada y difusa. En otros pacientes, el EEG se transforma en paroxismos de puntas focales o multifocales en forma independiente. Existe un reporte de la persistencia del patrón de brote-supresión en pacientes con encefalopatía epiléptica infantil temprana.

Con respecto al pronóstico de este síndrome se ha reportado en la literatura que es muy severo y las crisis tienen pobre respuesta al tratamiento. De los cuatro pacientes se reportó una

defunción, y el estado general de los otros tres se consideró como muy severo con encefalopatía epiléptica resistente al manejo farmacológico, un paciente evolucionó a síndrome de West. Se ha descrito que los pacientes con síndrome de Ohtahara evolucionan a síndrome de West, y posteriormente con la edad a síndrome de Lennox-Gastaut y puede persistir la encefalopatía mioclónica temprana sin respuesta al tratamiento. La ACTH (hormona adrenocorticotrópica) y/o corticoesteroides ocasionalmente son de ayuda, se ha usado vitamina B6 y valproato de sodio. La zonisamida, que pertenece al grupo de nuevos antiepilépticos de amplio espectro, está indicada en el manejo de síndromes epilépticos incluyendo Ohtahara; es bien tolerada, con baja incidencia de efectos adversos.⁷ Se ha descrito la ACTH beneficiosa en algunos casos y algunos autores la han recomendado como medicación de elección. La hemisferectomía también se ha reportado eficaz.⁸ En la literatura se ha descrito un paciente con excelente respuesta al hidrato de cloral,⁹ Sin embargo la encefalopatía epiléptica infantil temprana actualmente se sigue considerando de difícil manejo y de mala respuesta terapéutica. Solamente se ha reportado un caso con buen pronóstico.¹⁰

A diferencia de otros reportes en la literatura, la incidencia de Síndrome Ohtahara en nuestra institución fue baja en el decenio estudiado. Sin embargo, las características clínicas, electroencefalográficas, evolución y pronóstico son similares a lo reportado en la literatura.

REFERENCIAS

1. Roger J., Bureau M., Dravet C., et al. Epileptic Síndromes in Infancy, Childhood and Adolescence. John Libbey Eurotext France 2005; 39-50.
2. Ohtahara S., Yamatogui Y. Epileptic Encephalopathies in Early Infancy UIT Suppression-Burst J Clin Neurophysiol 2003; 20: 398-407.
3. Campos M., Kanner A. Epilepsias Diagnostico y tratamiento. Editorial Mediterraneo. Santiago, Chile 2004; 222-243.
4. Yamatogui Y. Ohtahara S. Early-infantile epileptic encephalopathy with suppression-bursts, Ohtahara syndrome; its overview referring to our 16 cases. Brain Dev 2002;24:13-23.

5. Ohtahara S, Yamatogi Y. Ohtahara syndrome: With special reference to its developmental aspects for differentiating from early myoclonic encephalopathy. *Epilepsy Research* 2006;70: 58-67 S.
6. Ohtahara S, Ohtsuka Y, Oka E. Epileptic encephalopathies in early infancy. 1997; 64(5): 603-12.
7. Ohtahara S. Zonisamide in the management of epilepsy--Japanese experience. 2006;68: 25-33 S.
8. Yelin K., Alfonso I., Papazian O., Síndrome de Ohtahara. *Rev Neurol* 1999; 29:340-342.
9. Krsek P, Sebronová V, Prochazka T, Maulisová A, Komárek V. Successful treatment of Ohtahara syndrome with chloral hydrate. *Pediatr Neurol* 2002; 27(5): 388-91.
10. Campos P, Cruz G. Epileptic encephalopathies in childhood. *Arq Neuropsiquiatr* 1993; 51(1):59-65
11. Ithon M, Hanaoka S, Sasaki M, Ohama E, Takashima S. Neuropathology of early-infantile epileptic encephalopathy with suppression-bursts: Comparison with those of early myoclonic encephalopathy and West syndrome *Brain Dev* 2001;23:721-6.

TABLA 1. Características clínicas de los pacientes con Síndrome de Ohtahara

SEXO	EDAD	ANTECEDENTES	TIPO DE CRISIS
F	4 meses	Hermano fallecido a los 4 meses por cuadro similar	2do día: Espasmos tónicos en flexión.
M	9 meses	Negados	3er día: Espasmos tónicos en flexión, mioclonías.
M	9 meses	Hermano con Síndrome West, fallecido a los 6 meses	1er día: Espasmos tónicos en flexión, mioclonías.
F	4 meses	Aborto materno previo	1er día: Espasmos tónicos en flexión, chupeteo, mioclonías

TABLA 2. Estudios de gabinete y evolución de pacientes con Síndrome de Ohtahara.

EEG	IMAGEN	GABINETE	TX	EVOLUCION
Brote supresión en vigilia y sueño	TAC: Atrofia cortico-subcortical, dilatación ventricular	PEATC: Hipoacusia superficial derecha. Acidemia Propiónica	FB, VGB	Epilepsia de difícil control
Brote supresión persiste en sueño.	IRM: Hemimegalencefalia, hipoplasia del cuerpo calloso,	PEATC y PEV normales	FNB, AVP VGB, TPM Prednisona	Epilepsia de difícil control
Brote multifocal de brote supresión.	TAC: Atrofia cortico-subcortical	PEATC: Hipoacusia superficial derecha	DFH, FB, AVP, ACTH CLZ	Síndrome West
Brote supresión, disfunción severa.	IRM: Hipoplasia del cuerpo calloso, paquigiria frontal	Genopatía en estudio.	FNB, AVP VGB	Muerte

PEATC: Potenciales evocados auditivos de tallo cerebral. PEV: Potenciales evocados visuales.
 FB: Fenobarbital. VGB: Vigabatrina. AVP: Acido valproico. TPM: Topiramato. DFH: Fenitoina. ACTH: Hormona adrenocorticotropica.

Figura 1. EEG interictal: Patrón de brote supresión sin modificación en vigilia o sueño.

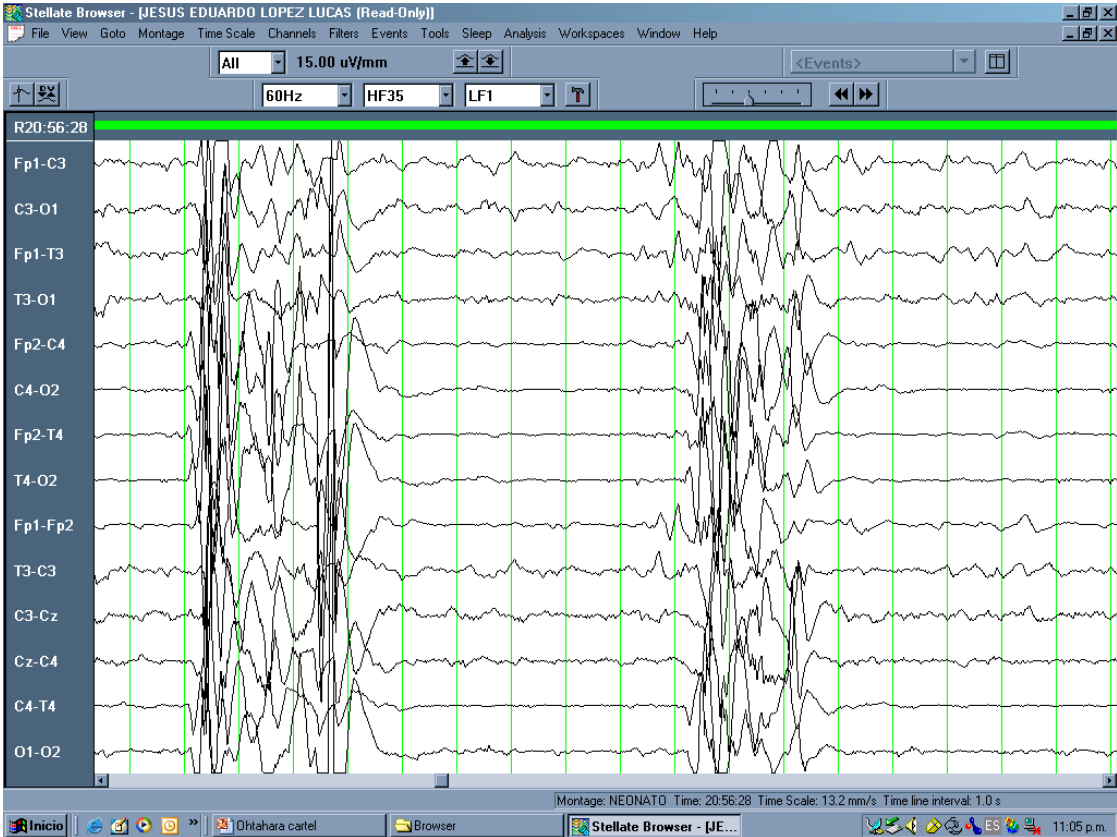


Figura 2. Resonancia magnética en secuencia T2 en corte axial Hemimegalencefalia derecha.

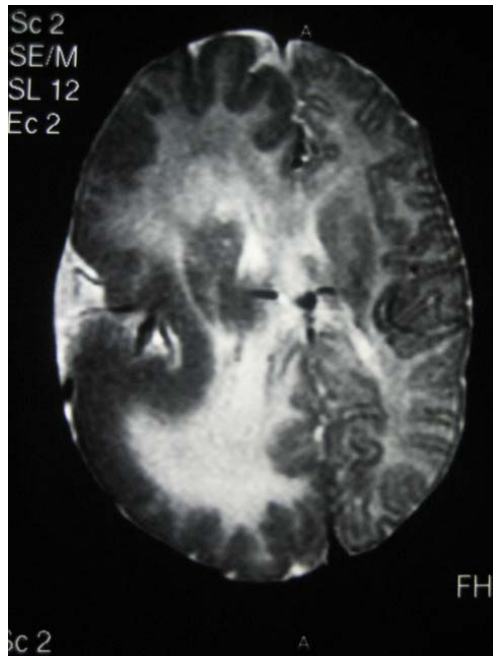
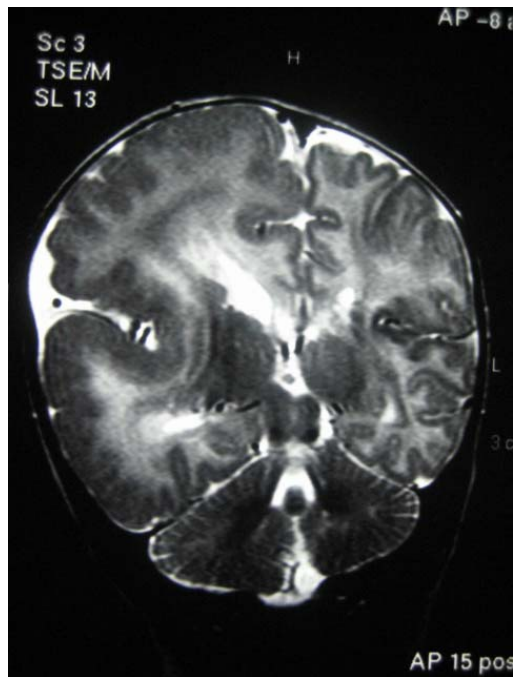


Figura 3. Resonancia magnética en secuencia T2 en corte coronal. Hemimegalencefalia derecha.





Publicación Científica
del Colegio Médico de Honduras
(fundada en 1930)

Revista **MEDICA** Hondureña

Vol. 75, No. 4 Octubre, Noviembre, Diciembre 2007 pp. 163-?

CONSEJO EDITORIAL

NICOLÁS SABILLÓN VALLECILLO

DIRECTOR GENERAL

SILVANA VARELA MARTÍNEZ

SECRETARIA

CUERPO DE EDITORES

GUSTAVO ÁVILA MONTES

REYNA DURÓN

EDNA JANETH MARADIAGA

JUAN CARLOS MENDOZA

SENIA OCHOA RUEDA

JUAN ALFONSO PAZ

JORGE PINEDA MURCIA

EDITORES ASOCIADOS

JACKELINE ALGER

IVÁN ESPINOZA SALVADÓ

CECILIA ELENA VARELA MARTÍNEZ

JOSÉ R. LIZARDO BARAHONA

ADMINISTRACIÓN

COLEGIO MÉDICO DE HONDURAS

APARTADO POSTAL NO. 810

TEGUCIGALPA, HONDURAS

TEL. 232-6763, 231-0518, FAX: 232-6573

Correo Electrónico: revistamedicahon@yahoo.es

Síndrome de Ohtahara: Casuística de 10 años en el Hospital Infantil de México Federico Gómez

Ohtahara Síndrome: Cases in a 10-year period at Hospital Infantil de México Federico Gómez

Delgado-Ochoa Martha Azucena,* Marca-González Silvia Raquel,*
Huerta-Hurtado Alma Maritza*, Pérez-Ramírez José Mariel,†
Hernández-Hernández Marisela,‡ Barragán-Pérez Eduardo Javier‡

RESUMEN. El síndrome de Ohtahara es una encefalopatía epiléptica infantil temprana severa con patrón brote-supresión y se caracteriza por crisis tempranas, espasmos tónicos frecuentes, crisis parciales y ocasionalmente crisis mioclónicas. La mayor parte de los casos son debidos a daño cerebral estructural o a trastornos metabólicos. Se describen cuatro casos clínicos registrados durante el periodo 1997-2007 en el Hospital Infantil de México Federico Gómez. Los pacientes tenían entre 4 y 9 meses de edad. Todos iniciaron con espasmos tónicos en los primeros tres días de vida. Dos pacientes tenían disgenesia cerebral y dos tenían atrofia cortico-subcortical, incluyendo uno con academia propiónica. Un paciente falleció a los 4 meses de vida, los otros tres han desarrollado epilepsia de difícil control. A diferencia de otros reportes en la literatura, la frecuencia de este síndrome en nuestra institución fue baja en los últimos 10 años.

Palabras clave: *Brote-supresión. Epilepsia. Espasmos tónicos. Ohtahara.*

ABSTRACT. The Ohtahara syndrome is a severe early infantile epileptic encephalopathy presenting with a suppression burst pattern, early onset of seizures, frequent tonic spasms, partial seizures and rarely myoclonic seizures. Most cases are due to structural brain damage or metabolic disorders. We describe four clinical cases registered during 1997-2007 at the Children's Hospital of Mexico Federico Gomez. Age of patients was between 4 and 9 months. All began with tonic spasms in the first three days of life. Two patients had cerebral dysgenesis, the other two had corticosubcortical atrophy, including one with propionic acidemia. One patient died at 4 months of life, the other three developed epilepsy that is difficult to control. Unlike other reports in the literature, the frequency of this syndrome in our institution was low in the last 10 years.

Key words: *Ohtahara. Spasms tonics. Suppression-bursts pattern. Spilepsy.*

INTRODUCCIÓN

En 1976 se describió el Síndrome de Ohtahara, denominado encefalopatía epiléptica infantil temprana con brote-supresión de acuerdo a la clasificación de la Liga Internacional Contra la Epilepsia (1989) o Síndrome de Ohtahara.¹ Se caracteriza por un inicio muy temprano, dentro de

* Médico Residente de Neurología Pediátrica, Hospital Infantil de México Federico Gómez (HIMFG).

† Neurólogo Pediatra, Jefe del Servicio de Electroencefalografía, HIMFG

‡ Neurólogo Pediatra, Adscrito al Servicio de Neurología Pediátrica, HIMFG

Dirigir correspondencia a: Dra. Martha Azucena Delgado Ochoa, Dr. Márquez No.

162, Col. Doctores, Delegación: Cuauhtémoc. C.P. 06720 México. D. F.

Correo electrónico: mdazucenadel@mexico.com

los primeros 2 o 3 meses de vida, principalmente durante el primer mes y más frecuentemente dentro de los primeros 10 días. Las crisis más frecuentes son los espasmos tónicos, pueden ocurrir crisis parciales o hemiconvulsiones y más raramente mioclonías. La duración de los espasmos tónicos es de más de 10 segundos y la frecuencia diaria de las crisis es alta, de 10 a 300 espasmos en 10 a 20 salvas. Cada salva puede consistir de 10 a 40 espasmos tónicos y recurrir en intervalos de 5 a 15 segundos.²

El electroencefalograma muestra un patrón de descargas de puntas, onda aguda-onda lenta de 2-6 segundos, separadas por intervalos de trazado de bajo voltaje o trazado plano de 3-5 segundos.³ El patrón interictal característico es brote-supresión sin diferenciación en vigilia o sueño.^{2,4,5} El EEG ictal durante los espasmos tónicos muestra desincronización con o sin actividad rápida. Los espasmos tónicos frecuentemente aparecen concomitantes a los brotes, pero el patrón de brote-supresión desaparece durante una salva de espasmos; las crisis parciales muestran descargas focales rítmicas o repetitivas, las cuales son frecuentemente seguidas por una serie de espasmos tónicos.^{2,4}

La etiología en la mayoría de los casos es debida a daño cerebral estructural, incluidos síndrome Aicardi, porencefalia, hidrocefalia, hemimegalencefalia, lisencefalia, trastornos de la migración neuronal, displasia dento-olivar, y en menor frecuencia trastornos metabólicos⁶ como hiperglicemia no cetósica; deficiencia de citocromo C oxidasa y encefalopatía de Leigh. La proporción de casos criptogénicos es alta.² La evolución es severa, frecuentemente puede haber evolución a un síndrome de espasmos infantiles con hipsarritmia. En la mayoría de los casos el síndrome de Ohtahara se continúa a Síndrome de West; y de síndrome de West a Síndrome de Lennox Gastaut en algunos pacientes.² El pronóstico incluye usualmente daño neurológico, persistencia de epilepsia severa de difícil control y daño mental y motor severos. El tratamiento aun es motivo de discusión e incluye el manejo farmacológico y el quirúrgico según el caso.⁸⁻¹⁰ En el presente reporte, presentamos cuatro casos de síndrome de Ohtahara diagnosticados en el Hospital Infantil de México Federico Gómez (HIMFG) en el decenio 1997 a 2007.

PRESENTACIÓN DE CASOS

Se revisaron expedientes de pacientes con diagnóstico de síndrome de Ohtahara registrados en el Departamento de Bioestadística y Archivo Clínico del HIMFG durante el período comprendido entre 1997-2007. Se encontraron 4 casos de pacientes entre 4 y 9 meses, dos femeninos y dos masculinos. Todos los pacientes tenían expediente clínico y radiológico completo. Los 4 pacientes iniciaron con espasmos tónicos en los primeros tres días de vida. Los EEG mostraron brote-supresión sin diferenciación en vigilia o sueño con disfunción generalizada severa (Figura No. 1). Con respecto a la etiología, dos de los pacientes presentaron en imagen de resonancia magnética de cráneo disgenesia cerebral, uno de ellos con hemimegalencefalia (Figura No. 2 y 3). Otro paciente tenía paquigiria y agenesia de cuerpo calloso; los otros dos pacientes sólo demostraron aumento del espacio subaracnoideo sugestivo de atrofia cortico-subcortical, uno de estos pacientes presentó acidemia propiónica. Un paciente falleció a los 4 meses de vida, los otros 3 continúan en control con epilepsia de difícil control, uno de ellos con síndrome de West. Las características clínicas, tratamiento y la evolución se describen en la Tabla No. 1 y 2. Los tratamientos utilizados incluyeron antiepilépticos tradicionales y de nueva generación incluyendo vigabatrina y esteroides.

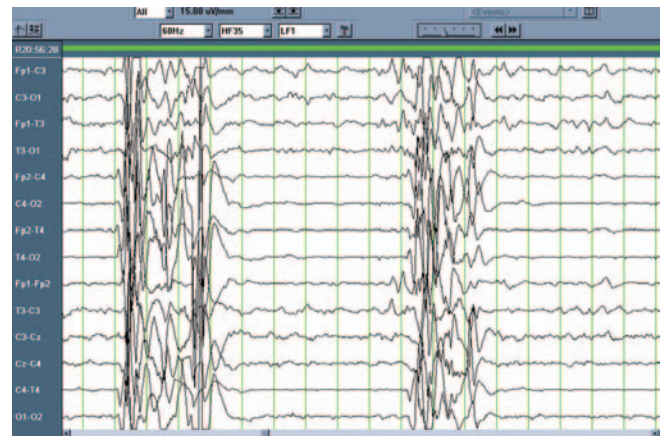


Figura No 1. EEG interictal: Patrón de brote supresión sin modificación en vigilia o sueño.

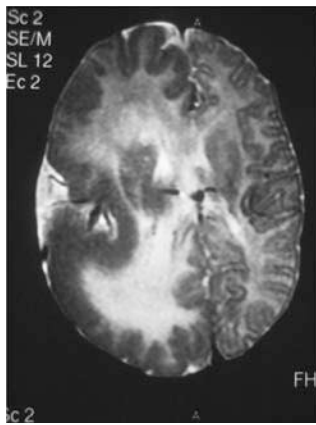


Figura No 2. Resonancia magnética en secuencia T2 en corte axial Hemimegalencefalia derecha.

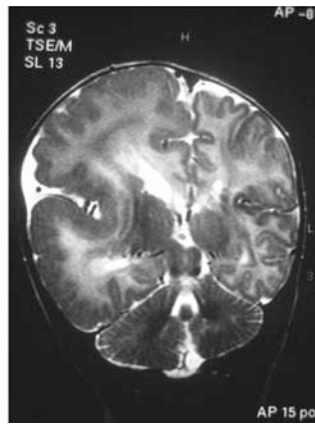


Figura No 3. Resonancia magnética en secuencia T2 en corte coronal. Hemimegalencefalia derecha.

Cuadro No. 1. Características clínicas de los pacientes con Síndrome de Ohtahara

Sexo	Edad	Antecedentes	Tipo de crisis
F	4 meses	Hermano fallecido a los 4 meses por cuadro similar	2do día: espasmos tónicos en flexión.
M	9 meses	Negados	3er día: espasmos tónicos en flexión, mioclonías.
M	9 meses	Hermano con Síndrome West, fallecido a los 6 meses	1er día: espasmos tónicos en flexión, mioclonías.
F	4 meses	Aborto materno previo	1er día: espasmos tónicos en flexión, chupeteo, mioclonías

Cuadro No. 2. Estudios de gabinete y evolución de pacientes con Síndrome de Ohtahara.

EEG	Imagen	Gabinete	TX	Evolucion
Brote supresión en vigilia y sueño	TAC: Atrofia cortico-subcortical, dilatación ventricular	PEATC: Hipoacusia superficial derecha. Acidemia Propiónica	FB, VGB	Epilepsia de difícil control
Brote supresión persistente en sueño.	IRM: Hemimegalencefalia, hipoplasia del cuerpo caloso,	PEATC y PEV normales	FNB, AVP VGB, TPM Prednisona	Epilepsia de difícil control
Brote multifocal de brote supresión.	TAC: Atrofia cortico-subcortical	PEATC: Hipoacusia superficial derecha	DFH, FB, AVP, ACTH CLZ	Síndrome de West
Brote supresión, disfunción severa.	IRM: Hipoplasia del cuerpo caloso, paquigiria frontal	Genopatía en estudio.	FNB, AVP VGB	Muerte

PEATC: Potenciales evocados auditivos de tallo cerebral. PEV: Potenciales evocados visuales. FB: Fenobarbital. VGB: Vigabatrina. AVP: Acido valproico. TPM: Topiramato. DFH: Fenitoina. ACTH: Hormona adrenocorticotropica.

DISCUSIÓN

El grupo de pacientes descritos fue heterogéneo, pero mostraron las características comunes de la enfermedad reconocida como síndrome de Ohtahara. Como se observó en nuestros pacientes, las manifestaciones clínicas de este síndrome inician en la etapa neonatal y generalmente predominan en el primer mes de vida. Yelin et al⁸ realizaron una revisión de 51 casos publicados de síndrome de Ohtahara, de los cuales 39 pacientes fueron diagnosticados durante el primer mes de vida y el diagnóstico predominó en el sexo masculino. De nuestros 4 pacientes estudiados con este diagnóstico, todos comenzaron con manifestaciones clínicas en los primeros tres días de vida y no observamos predominio de afectación en algún sexo. Como se ha mencionado, la manifestación clínica principal son los espasmos tónicos generalizados, en nuestra muestra de pacientes, todos comenzaron con espasmos tónicos, durante la evolución se observó en dos pacientes crisis parciales motoras y en uno crisis mioclónicas asociadas.

Con respecto a la etiología, en un estudio realizado en cerebros de pacientes fallecidos con síndrome de Ohtahara, encefalopatía mioclónica temprana y síndrome de West empleando técnicas inmunohistoquímicas y examen neuropatológico, se pudo constatar que los pacientes con síndrome de Ohtahara mostraron lesiones más severas. De estas, las más frecuentes fueron displasias cerebrales y malformaciones aisladas en el putamen, tálamo, hipocampo y en el tegmento del tallo cerebral.¹¹ En nuestro estudio la etiología que predominó fueron las displasias cerebrales, un caso con hemimegalencefalia y otro con paquigiria y agenesia de cuerpo caloso, las cuales se han considera-

do causas frecuentes de encefalopatía epiléptica infantil temprana. Otra causa frecuente del síndrome de Ohtahara son las alteraciones metabólicas. De éstas, encontramos en uno de nuestros pacientes acidemia propiónica.

Los registros electroencefalográficos de todos los pacientes mostraron un patrón de brote-supresión, la anormalidad se encontró en todos los estudios en vigilia y en sueño. Esta anormalidad electroencefalográfica es una de las características principales reportadas en la literatura en pacientes con síndrome de Ohtahara. Se ha descrito que frecuentemente este patrón se convierte en hipsarritmia y seguida más tarde por un patrón de punta onda lenta generalizada y difusa. En otros pacientes, el EEG se transforma en paroxismos de puntas focales o multifocales en forma independiente. Existe un reporte de la persistencia del patrón de brote-supresión en pacientes con encefalopatía epiléptica infantil temprana.

Con respecto al pronóstico de este síndrome se ha reportado en la literatura que es muy severo y las crisis tienen pobre respuesta al tratamiento. De los cuatro pacientes se reportó una defunción y el estado general de los otros tres se consideró como muy severo con encefalopatía epiléptica resistente al manejo farmacológico, un paciente evolucionó a síndrome de West. Se ha descrito que los pacientes con síndrome de Ohtahara evolucionan a síndrome de West y posteriormente con la edad a síndrome de Lennox-Gastaut y puede persistir la encefalopatía mioclónica temprana sin respuesta al tratamiento. La ACTH (hormona adrenocorticotrópica) y/o corticoesteroides ocasionalmente son de ayuda, se ha usado vitamina B6 y valproato de sodio. La zonisamida, que pertenece al grupo de nuevos antiepilépticos de amplio espectro, está indicada en el manejo de síndromes epilépticos incluyendo Ohtahara; es bien tolerada, con baja incidencia de efectos adversos.⁷ Se ha descrito la ACTH beneficiosa en algunos casos y algunos autores la han recomendado como medicación de elección. La hemisferectomía también se ha reportado eficaz.⁸ En la literatura se ha descrito un paciente con

excelente respuesta al hidrato de cloral,⁹ sin embargo la encefalopatía epiléptica infantil temprana actualmente se sigue considerando de difícil manejo y de mala respuesta terapéutica. Solamente se ha reportado un caso con buen pronóstico.¹⁰

A diferencia de otros reportes en la literatura, la incidencia de Síndrome Ohtahara en nuestra institución fue baja en el decenio estudiado. Sin embargo, las características clínicas, electroencefalográficas, evolución y pronóstico son similares a lo reportado en la literatura.

REFERENCIAS

1. Roger J, Bureau M, Dravet C, et al. *Epileptic Síndromes in Infancy, Childhood and Adolescence*. John Libbey Eurotext France 2005; 39-50.
2. Ohtahara S, Yamatogui Y. *Epileptic Encephalopathies in Early Infancy* UIT Suppression-Burst J Clin Neurophysiol 2003; 20: 398-407.
3. Campos M, Kanner A. *Epilepsias Diagnostico y tratamiento*. Editorial Mediterraneo. Santiago, Chile 2004; 222-243.
4. Yamatogui Y, Ohtahara S. *Early-infantile epileptic encephalopathy with suppression-bursts, Ohtahara syndrome; its overview referring to our 16 cases*. Brain Dev 2002; 24:13-23.
5. Ohtahara S, Yamatogi Y. *Ohtahara syndrome: With special reference to its developmental aspects for differentiating from early myoclonic encephalopathy*. Epilepsy Research 2006; 70: 58-67 S.
6. Ohtahara S, Ohtsuka Y, Oka E. *Epileptic encephalopathies in early infancy*. Indian J Pediatr 1997;64(5):603-612.
7. Ohtahara S. *Zonisamide in the management of epilepsy--Japanese experience*. Epilepsy Res 2006;68(Suppl 2):S25-33.
8. Yelin K, Alfonso I, Papazian O. *Síndrome de Ohtahara*. Rev Neurol 1999; 29:340-342.
9. Krsek P, Sebronová V, Prochazka T, Maulisová A, Komárek V. *Successful treatment of Ohtahara syndrome with chloral hydrate*. Pediatr Neurol 2002; 27(5): 388-391.
10. Campos P, Cruz G. *Epileptic encephalopathies in childhood*. Arq Neuropsiquiatr 1993; 51(1):59-65
11. Ithon M, Hanaoka S, Sasaki M, Ohama E, Takashima S. *Neuropathology of early-infantile epileptic encephalopathy with suppression-bursts: Comparison with those of early myoclonic encephalopathy and West syndrome*. Brain Dev 2001;23:721-726.

CONTENIDO

I.-	EDITORIAL	
	Vocación y medicina	
	<i>Arnulfo Bueso</i>	164
II.-	TRABAJOS CIENTÍFICOS ORIGINALES	
	1.- Tratamiento Endovascular de los Aneurismas Cerebrales en Honduras: experiencia del 2005-2007	
	<i>Tulio P. Murillo</i>	166
	2.- Caracterización de pacientes con lesión medular atendidos en un Centro de Rehabilitación (Teletón) en Honduras	
	<i>Marco Antonio Fajardo, Adalís Fajardo</i>	174
III.-	IMAGEN EN LA PRÁCTICA CLÍNICA	
	1.- Histoplasmosis Crónica (Histoplasmosis)	
	<i>Lesly Lizeth Cerrato, Claudina Ferrera</i>	181
IV.-	CASOS CLÍNICOS	
	1.- Síndrome de Ohtahara: Casuística de 10 años en el Hospital Infantil de México Federico Gómez	
	<i>Delgado-Ochoa Martha Azucena, Marca-González Silvia Raquel, Huerta-Hurtado Alma Maritza, Pérez-Ramírez José Mariel, Hernández-Hernández Marisela, Barragán-Pérez Eduardo Javier</i>	182
	2.- Tumores vasculares de bazo: reporte de dos casos y revisión de la literatura	
	<i>Enma Castillo Jiménez, Héctor Antúnez, Roberto Zelaya, Claudina Ferrera, Nicolás Sabillón</i>	186
V.-	REVISIÓN BIBLIOGRÁFICA	
	1.- Agresividad, trastorno antisocial y violencia	
	<i>Francisco A. Ramírez Mejía, Américo Reyes Ticas, Marisabel Rivera</i>	190
VI.-	ARTÍCULO DE OPINIÓN	
	1.- Gestión y administración efectiva de revistas científicas: curso y reunión de editores hondureños. Tegucigalpa, Honduras, 10 de Septiembre del 2007	
	<i>Jackeline Alger, Martha C. García, Eduardo Pleitez, Ovidio Padilla, Lourdes Ramírez, Nicolás Sabillón, Cecilia E. Varela, Silvana Varela, Regina C. F. Castro</i>	197
	2.- Taller sobre el Control de las Geohelmintiasis en los Países de Centroamérica, Panamá, México y República Dominicana. Copán Ruinas, Honduras, Julio 24-26, 2007	
	<i>Jackeline Alger, Steven Ault, Alejandra Figueroa, Rina G. Kaminsky, Susan López, Rosa Elena Mejía, Susana Otero, Javier Rodríguez, Concepción Zúñiga</i>	201
VII.-	HISTORIA DE LA MEDICINA	
	1.- Historia de la Medicina y Cirugía en América. Aztecas e Incas (Parte II)	
	<i>Carlos Rivera Williams</i>	206