



UNIVERSIDAD NACIONAL AUTÓNOMA DE MÉXICO

FACULTAD DE MEDICINA
DIVISIÓN DE ESTUDIOS DE POSGRADO
INSTITUTO NACIONAL DE CARDIOLOGÍA
“IGNACIO CHÁVEZ”

ECOCARDIOGRAFIA ASOCIADA A TOMOGRAFÍA VS.
CATETERISMO EN EL ABORDAJE DIAGNÓSTICO
PREQUIRÚRGICO DE TETRALOGÍA DE FALLOT

TESIS

QUE PARA OBTENER EL DIPLOMA EN LA ESPECIALIDAD DE
CARDIOLOGÍA PEDIATRICA

PRESENTA:

DR. RUBEN JULIO CRUZ ARIAS

ASESOR DE TESIS

DR. JUAN CALDERON COLMENERO



MEXICO D. F.

2011



Universidad Nacional
Autónoma de México

Dirección General de Bibliotecas de la UNAM

Biblioteca Central



UNAM – Dirección General de Bibliotecas
Tesis Digitales
Restricciones de uso

DERECHOS RESERVADOS ©
PROHIBIDA SU REPRODUCCIÓN TOTAL O PARCIAL

Todo el material contenido en esta tesis esta protegido por la Ley Federal del Derecho de Autor (LFDA) de los Estados Unidos Mexicanos (México).

El uso de imágenes, fragmentos de videos, y demás material que sea objeto de protección de los derechos de autor, será exclusivamente para fines educativos e informativos y deberá citar la fuente donde la obtuvo mencionando el autor o autores. Cualquier uso distinto como el lucro, reproducción, edición o modificación, será perseguido y sancionado por el respectivo titular de los Derechos de Autor.

Dr. JOSÉ FERNANDO GUADALAJARA BOO
Director de Enseñanza
Instituto Nacional de Cardiología
“Ignacio Chávez”

Dr. ALFONSO BUENDIA HERNANDEZ
Profesor Titular del Curso Universitario
de Especialización en Cardiología Pediátrica
Jefe del Departamento de Cardiología Pediátrica
Instituto Nacional de Cardiología
“Ignacio Chávez”

Dr. JUAN CALDERON COLMENERO
Profesor Titular del Curso Universitario
de Especialización en Cardiología Pediátrica
Sub Jefe del Departamento de Cardiología Pediátrica
Asesor de Tesis
Instituto Nacional de Cardiología
“Ignacio Chávez”

INDICE

TÍTULO	5
I INTRODUCCIÓN	5
II JUSTIFICACIÓN	8
III OBJETIVOS	8
IV.METODOLOGÍA	
IV.I DISEÑO DE ESTUDIO	9
IV.II POBLACIÓN DE ESTUDIO	9
IV.II.I CRITERIOS DE INCLUSIÓN	9
IV.II.II CRITERIOS DE EXCLUSIÓN	9
IV.II RECOLECCION DE DATOS	9
V. ANÁLISIS ESTADÍSTICO	10
VI. RESULTADOS	10
VII. DISCUSIÓN	11
VIII. CONCLUSIONES	12
IX. RECOMENDACIONES	12
X. BIBLIOGRAFÍA	13
XI. ANEXOS	15

ECOCARDIOGRAFIA ASOCIADA A TOMOGRAFIA VS. CATETERISMO EN EL ABORDAJE DIAGNOSTICO PREQUIRUGICO DE TETRALOGIA DE FALLOT

AUTOR: DR. RUBEN JULIO CRUZ ARIAS

RESUMEN:

Objetivo: Comparar la ecocardiografía asociada a la tomografía vs. el cateterismo en el diagnóstico pre quirúrgico de los pacientes con tetralogía de Fallot.

Material y método: Se diseñó un estudio transversal, prospectivo, observacional, y descriptivo en el que se revisaron los estudios de ecocardiografía, angiotomografía y cateterismo de los pacientes con tetralogía de Fallot internados en el Instituto Nacional de Cardiología, de mayo del 2010 a mayo del 2011. Se recolectaron los principales datos anatómicos sujetos a medición en una planilla electrónica Excell, para su posterior análisis con un programa estadístico Prisma Graphics.

Resultados: Se estudiaron 20 pacientes con el diagnóstico de tetralogía de Fallot. El tamaño del ventrículo izquierdo mostró un promedio de 22 mm y un Z score de -3, por ecocardiografía, el cateterismo no realizó la cuantificación del mismo. El tamaño de la RIAP y RDAP entre ambos grupos no mostró diferencias estadísticamente significativas. La descripción del infundíbulo y la medición de las características del mismo fueron establecidas por la tomografía y no así por el cateterismo.

Conclusiones: La ecocardiografía es un método de diagnóstico que complementado con la angiotomografía permite un diagnóstico anatómico adecuado para poder definir el tipo de tratamiento quirúrgico de los pacientes con tetralogía de Fallot, con la ventaja de ser menos invasivo que el cateterismo.

PALABRAS CLAVE: Ecocardiografía, angiotomografía, cateterismo, Fallot.

ECOCARDIOGRAFIA ASOCIADA A TOMOGRAFIA VS. CATETERISMO EN EL ABORDAJE DIAGNOSTICO PREQUIRUGICO DE TETRALOGIA DE FALLOT

I. INTRODUCCION.

La tetralogía de Fallot, inicialmente descrita Nicholas Stensen en 1673 pero identificada como entidad clínica por Etienne Fallot en 1888, es una malformación de origen tronco-conal caracterizada por: obstrucción del tracto de salida del ventrículo derecho, dextroposición de la aorta de manera que cabalga sobre el septum interventricular, comunicación interventricular e hipertrofia del ventrículo derecho. Se ha considerado como la cardiopatía congénita cianótica más frecuente. Su incidencia es de 2 en 10.000 en el total de los recién nacidos vivos y representa del 3,5% al 10% de todas las cardiopatías congénitas.^{1,2}

Es necesario al realizar el diagnóstico de esta patología precisar varios aspectos anatómicos importantes desde el punto de vista quirúrgico, como el tamaño del ventrículo izquierdo y su función, anatomía coronaria, las características de la vasculatura pulmonar, el grado de cabalgamiento aórtico, si hay o no continuidad mitro aortica para la diferenciación de la doble vía de salida de ventrículo derecho y la presencia de otras lesiones cardíacas asociadas. En el ventrículo derecho es importante analizar las características del infundíbulo, el tamaño y las diferentes características morfológicas de la comunicación interventricular, el diámetro del tronco de la pulmonar, si existe confluencia de las ramas pulmonares y la vasculatura pulmonar y si hay estenosis de algunas de las ramas, además de establecer los defectos asociados que pueden ser variados como: comunicaciones interventriculares múltiples, comunicación interauricular, anomalías coronarias (anomalía del origen de la arteria descendente anterior de la arteria coronaria derecha cruzando el tracto de salida de ventrículo derecho), cayado aórtico derecho, dilatación de la raíz aórtica, insuficiencia de la válvula aórtica, agenesia de válvula pulmonar, persistencia de la vena cava

superior derecha y colaterales aorto pulmonares, defectos que deben de establecerse ya que la presencia de ellos también influirá en el abordaje y la evolución postquirúrgica de estos pacientes.¹

El ecocardiograma es un examen que permite diagnosticar con precisión esta patología incluso desde la vida intrauterina, a tal punto que cuando se requiere practicar una fistula en este tipo de pacientes no es necesario hacer cateterismo cardiaco y hay grupos que practican corrección basados solo en estudio eco cardiográfico^{3,4}. La descripción de la anatomía y las lesiones asociadas se puede hacer de forma completa combinando las proyecciones subcostal, en ejes corto y largo para esternal, eje corto para esternal alto y las proyecciones sub costal y sub xifoidea en ejes corto y largo^{1,4}

El cateterismo como tal en el diagnóstico de tetralogía de Fallot muestra con más detalle la anatomía de los ventrículos especialmente del izquierdo, la vasculatura pulmonar, la anatomía del infundíbulo y de las arterias coronarias, fundamental para definir el tratamiento quirúrgico de estos pacientes. Sin embargo las complicaciones que presenta este método incluyen arritmias graves, el bloqueo cardiaco, perforación cardiaca, las pausas hipoxicas, la obstrucción arterial, hemorragia y la infección, reacciones al material de contraste, la inyección intramiocardica y complicaciones renales como hematuria, proteinuria, oliguria y anuria.^{5,6}

En los últimos años ha aparecido la Angiotomografía axial computarizada (AngioTC) como un examen atractivo para el estudio vascular en niños, ya que es muy rápido y obtiene imágenes de excelente calidad. Permite visualizar no sólo los vasos a estudiar sino también los órganos vecinos, aportando información adicional a la angiografía convencional, utilizando dosis de contraste muy inferiores a ésta. Existen múltiples trabajos que han protocolizado la AngioTC en adultos para el diagnóstico de cardiopatía congénitas, pero no son claros en relación con los niños⁽³⁻⁶⁾, La AngioTC es un estudio atractivo para ser utilizado en

niños, que requiere conocer múltiples parámetros que afectarán la calidad de la imagen y por ende su interpretación.^{7,8}

Cuando existe un Fallot extremo, la mayoría de las veces se trata de recién nacidos, en mal estado general y acidóticos. En esta situación se debe corregir el estado ácido base e iniciar el tratamiento con prostaglandinas endovenosas ya sea E1 o E2. Inicialmente tenerlos con oxígeno mientras comienza la acción de la prostaglandina posteriormente reducirlo hasta suspenderlo. El tratamiento definitivo es el quirúrgico. La indicación quirúrgica debe contemplar los aspectos clínicos, la edad del paciente y las características anatómicas.

Grupo I: casos con anatomía desfavorable para la corrección completa. Se efectúa cirugía paliativa (enfermos sintomáticos o edad inadecuada para la corrección completa).

Grupo II: casos con anatomía favorable para la cirugía correctora. En este grupo se incluyen los diferentes tipos de Fallot que varían desde el Fallot leve hasta los casos extremos o muy severos^{9,10}

No existen antecedentes de estudios similares con Tomografía y eco cardiografía en los pacientes con tetralogía de Fallot. Un estudio en cardiopatías congénitas en general realizado en Colombia⁽¹¹⁾ concluyó que la angiotomografía, es un método de mucha utilidad en el diagnóstico de cardiopatías congénitas complejas, sobre todo en las patologías vasculares extracardiacas, cuando la eco cardiografía no permite definir con claridad la patología cardiaca. En México aun no se realizaron estudios similares.

II. JUSTIFICACION DEL TRABAJO

El presente trabajo se justifica por que en nuestro medio se ha establecido al cateterismo como el estudio más importante para definir las características anatómicas en los pacientes con tetralogía de Fallot. Sin embargo, la asociación de la ecocardiografía y tomografía brindarían una descripción morfo patológica precisa, en el abordaje prequirurgico de estos pacientes y permitiría definir en base a ella el tratamiento ya sea paliativo o correctivo. Se evitaría de esta manera el recurrir a un estudio invasivo como lo es el cateterismo y los riesgos que implican como tal.

III. OBJETIVOS

III.I GENERAL: Comparar la ecocardiografia asociada a la tomografía vs. el cateterismo en el diagnostico pre quirúrgico de los pacientes con tetralogía de Fallot.

III.II ESPECIFICOS.

- Describir las principales características anatómicas de los pacientes, con cada uno de los métodos diagnósticos.
- Realizar las mediciones en general (ventrículo izquierdo, anillo mitral, ramas pulmonares, tronco de la arteria pulmonar, ventrículo derecho , infundíbulo) con cada uno de los métodos diagnósticos y establecer si hay diferencias significativas entre ellos.
- Describir las malformaciones asociadas diagnosticadas con cada uno de los métodos.

IV. METODOLOGIA

IV:I DISEÑO DEL ESTUDIO. Se diseñó un estudio transversal, prospectivo, observacional, y descriptivo en el que se revisaron los estudios de ecocardiografía, angiotomografía y cateterismo de todos los pacientes con el diagnóstico de tetralogía de Fallot que se internaron en el Instituto Nacional de Cardiología Ignacio Chávez, en el periodo comprendido de mayo del 2010 a mayo del 2011 y se recolectaron los principales datos anatómicos sujetos a medición con cada uno de los métodos específicos para definir la conducta quirúrgica.

IV.I.I POBLACION DE ESTUDIO.

Se estudiaron a todos los pacientes internados en el Instituto Nacional de Cardiología Ignacio Chávez, Departamento de Cardiología Pediátrica con el diagnóstico de tetralogía de Fallot, en el periodo comprendido de mayo del 2010 a mayo del 2011.

IV.I.II CRITERIOS DE INCLUSION.

Pacientes con diagnóstico de tetralogía de Fallot, menores de 18 años, con estudios de eco cardiografía, tomografía y cateterismo.

Ambos géneros.

Firma del consentimiento informado del padre o representante legal.

IV.I.III CRITERIOS DE EXCLUSION

Pacientes con cardiopatía compleja asociada.

Pacientes con cirugía previa.

IV.I.IV RECOLECCION DE DATOS Todos los datos se recolectaron en una planilla electrónica Excell, para su posterior análisis con un programa estadístico Prisma Graphics.

V. ANALISIS ESTADISTICO

Las variables continuas se reportan como media \pm desviación estándar y rangos de variabilidad (mínimo y máximo). Las variables categóricas se reportan como número y porcentaje en relación a la población de riesgo. La comparación de datos numéricos se realizó mediante una prueba t de Student, y las variables categóricas con la prueba de X^2 y exacta de Fisher. Valores de $p < 0.005$ fueron considerados como estadísticamente significativos.

VI. RESULTADOS

Se estudiaron 20 pacientes con el diagnóstico de tetralogía de Fallot, de los cuales 10 eran de sexo femenino y 10 de sexo masculino, la edad varió de 4 meses a 15 años de edad, siendo el grupo de mayor concentración el de 9 meses a 2 años con un total de 15 (5 mujeres y 10 varones).

El tamaño del ventrículo izquierdo mostro un promedio de 22 mm y un Z score de -3, parámetros establecidos de manera cuantitativa por la ecocardiografía, el cateterismo no realizo la cuantificación del siendo esta una valoración cualitativa y subjetiva por el operador. (ver Tab 1 , Fig. 1-2)

El tamaño de la RIAP entre ambos grupos no mostro diferencias estadísticamente significativas teniendo un promedio de 7 mm y de 7,3 mm por cateterismo ($p=0.63$), La valoración del score Z si mostro una diferencia estadísticamente significativa a favor de la ecocardiografía mas tomografía Z score promedio de 1 vs cateterismo que mostros una media -0,41 ($p= 0.01$). (fig. 5,6,11,13,15,16)

El tamaño de la RDAP no mostro diferencias estadísticas significativas con una media de 6 mm por ecocardiografía mas TAC vs una media de 7.1 mm por cateterismo ($p=0,18$), La valoración del score Z si mostro una diferencia estadísticamente significativa con score Z promedio de -2 por eco mas tac y de 0,01 por cateterismo ($p=0,0001$), (Tab. 1).

El Tamaño de TAP mostro un promedio de 10 mm y un Z score promedio de -3 por ecocardiografía mas tomografía y no fue cuantificado por el cateterismo.

La descripción del infundíbulo y la medición de las características del mismo fueron establecidas por la tomografía mostrando en longitud un promedio de 12.7 mm, un grosor promedio de 4.9 mm y una angulación promedio de 152 ,4 ° y no se establecieron por cateterismo. (ver Tab. 1)

El diagnostico de defectos asociados no mostró una diferencia significativa entre ambos grupos siendo el defecto asociado mas frecuente la persistencia de conducto arterioso seguido del foramen oval permeable. Se observó también la presencia de arco aórtico derecho, colaterales aorto pulmonares, doble orificio mitral , doble sistema pielocalicial, comunicación interauricular. (ver Tab 1).

VII. DISCUSION

Con la información obtenida con esta pequeña serie consideramos que la suma de estos estudios (ecocardiografía y angiotomografía axial computarizada) puede ser suficiente para el diagnóstico pre quirúrgico, en la gran mayoría de los pacientes con tetralogía de Fallot que serán tratados ya sea de forma paliativa o correctiva.

Las limitaciones del estudio ecocardiográfico pueden deberse a factores inherentes al paciente como mala ventana acústica, haciendo difícil valorar la parte distal de las ramas pulmonares, circulación coronaria, y factores inherentes al operador. Muchos de estos problemas pueden ser resueltos con la tomografía que es un estudio que permite definir con mayor precisión estos aspectos.

El cateterismo es un método diagnostico importante en gran parte de las cardiopatías, sin embargo en general no se realizan mediciones de manera adecuada de diámetros, volúmenes, masa ventricular y diámetro del anillo valvular. Además de ello se implican más riesgos con este estudio que pueden conducir a complicaciones graves y en ocasiones a la muerte.

Las lesiones asociadas diagnosticadas fueron varias y entre ellas llamó la atención que en un grupo pequeño de estudio la frecuencia de presentación del

ventrículo izquierdo de menor tamaño en relación al contralateral sea considerable. Es importante esta situación y habrá que analizar, ya que lo reportado en la literatura muestra como una asociación poco frecuente, de seguirse corroborando estas características, podría ser una de las lesiones asociadas que explica la elevada morbimortalidad post quirúrgica en nuestra población.

VIII. CONCLUSIONES

Según los resultados de esta pequeña serie la ecocardiografía es un método de diagnóstico que complementado con la angiotomografía puede permitir un diagnóstico anatómico adecuado para poder definir el tipo de tratamiento quirúrgico de los pacientes con tetralogía de Fallot.

El cateterismo es un estudio que solo se indicaría en los pacientes con tetralogía de Fallot cuando los estudios previos no permitan definir las características morfológicas, y en los escasos casos en los cuales tenga indicación terapéutica.

La frecuencia elevada del ventrículo izquierdo de menor tamaño en relación al contralateral, habla de un patrón morfológico de los niños mexicanos con tetralogía de Fallot que habrá que analizar en un futuro.

IX. RECOMENDACIONES

Se recomienda protocolizar el estudio ecocardiográfico asociado al angiotomográfico en el diagnóstico prequirúrgico de los pacientes con tetralogía de Fallot y de esta manera evitar un estudio invasivo como el cateterismo.

X. BIBLIOGRAFIA.

1. Sandoval N, Díaz Góngora G, Duhagon P: Tetralogía de Fallot. En: Díaz Góngora G, Sandoval Reyes N, Vélez Moreno JF, Carrillo Angel G (eds): Cardiología Pediátrica, Mc Graw Hill 2003; pp 509-525.
2. Attie F, Gil-Moreno M: Diagnóstico por imágenes. En: Attie F. Cardiopatías congénitas del adulto. Barcelona. Ed. Elsevier 2003: 11-25.
3. Juan Calderón Colmenero. Métodos Diagnósticos en las cardiopatías congénitas . archivos de Cardiología de México. Vol. 76 Supl. 2/Abril-Junio 2006:S2, 152-156 .
4. Quintero L.R. Diagnóstico ecocardiográfico de las cardiopatías congénitas en pacientes pediátricos Revista Mexicana de cardiología. Vol 13 N° 4 Octubre, Diciembre 2002 pp171-173.
5. Schaffler G, Sorantin E, Groell R et als. Helical CT Angiography with Maximum Intensity Projection in the Assessment of Aortic Coartation After Surgery. AJR 2000; 175: 1.041-1.045 .
6. Zeman R, Silverman P, Vieco P. CT Angiography. AJR 1995; 165: 1.079-1.088.
7. Mosquera Walter A. Utilidad de la angiografía por tomografía axial computarizada en la evaluación anatómica de los pacientes pediátricos con cardiopatías congénitas. Revista Colombiana de Cardiología. Septiembre_octubre 2007 PP 331-336
8. Merchak Adriana. Angiotomografía computada en pediatría, experiencia en un hospital de pediatría. Revista Chilena de Radiología Vol 14 N2 2088. Pp 73-79
9. Bankl H: Congenital malformations of the heart and great vessels. Baltimore-Munich, Urban & Schwarzenberg Inc 1977; pp 47-52.
10. Fallot A: Anatomie pathologique de la maladie bleue. Marseille- Medical 1888; 25: 77-93; 207-223; 270-286; 341-354; 403-420.

11. Brizard CP, Mas C, Sohn YS, et al. Transatrial-transpulmonary tetralogy of Fallot repair is effective in the presence of anomalous coronary arteries. J Thorac Cardiovasc Surg 1998; 116: 770

XI. ANEXOS

.Variable	ECO + TAC (A)		CATETERISMO (B)		P	MEJOR MÉTODO	RAZÓN
	Media ± DE (Min - max)	n (%)	Media ± DE (Min - max)	n (%)			
Tamaño de VI (mm)	22± 8 (10 - 41)		No valorable		-	A	Cuantifica
Score Z Tamaño VI	-3 ± 2 (8,34 - 0,85)		No valorable		-	A	Cuantifica
Tamaño RDAP	6 ± 2 (4 - 11)		7.1 ± 3.03 (2,8)(-15,2)		0.1805	A	No invasivo
Score Z de RDAP	-2 ± 1 (-4,6- 0,71)		0.01 1,64 (-3,9-2,7)		0.0001	A	Mejor definición
Tamaño RIAP	7 ± 2 (3,3 - 8,8)		7,39± 3.03 (2,8-15,1)		0.6313	A	No invasivo
Score Z RIAP	1 ± 2 (-3,7- 2)		-0,41± 1,53 (-2,29-2,1)		0.0167	A	Mejor definición
Tamaño TAP	10 ± 2 (2,5 -13)		No valorable			A	Cuantifica
Score Z TAP	-3 ± 2 (- 6,9 - -.09)		No valorable			A	Cuantifica
Anatomía coronaria normal		17/20 85%		17/20 85%	1.0000	A	No invasivo
Anatomía coronaria anormal		3/ 20 15%		3 /20 15%	1.0000	A	No invasivo
Tamaño del Infundibulo longitud	12.7± 4.35 (7- 22)		No valorable			A	Cuantifica
Tamaño del infundibulo angulo	152,4 ± 13,5 (122 - 177)		No valorable			A	Cuantifica
Tamaño del infundibulo grosor	4,97± 2,42 (1 -10)		No valorable			A	Cuantifica
Defectos asociados							
PCA		10/20 50%		9 /20 45%	1.0000	A	No invasivo
FOP		5 /20 25%		5 /20 25%	1.0000	A	No invasivo
CIA		1 /20 5%		1 /20 5%	1.0000	A	No invasivo
ARCO aortico der.		4/20 20%		4/20 20%	1.0000	A	No invasivo
Doble orifico mitral		1 /20 5%		0	1.0000	A	No invasivo
Doble sistema pielocalcial		0		1/20 5%	1.0000	A	No invasivo
Insuficiecna tricuspidea		2 /20 10%		2/20 10%	1.0000	A	No invasivo
TOTAL						A	No invasivo, cuantifica, y da mejor definición

Tabla N° 1 Diferencias diagnosticas entre ecocardiografia asociada a tomografía vs cateterismo.

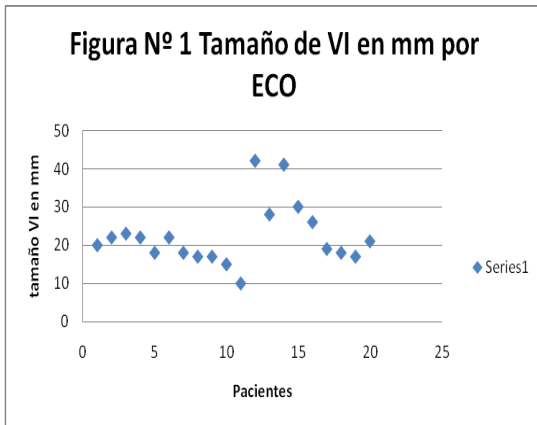


Figura Nº1 Medicion de Tamaño VI Por ecocardiografía

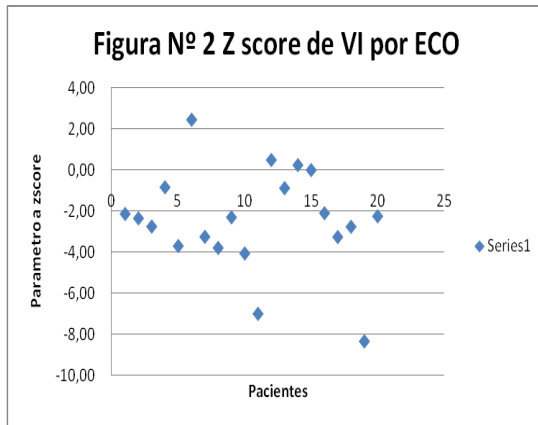


Figura Nº2 Medicion de z score por ecocardiografía.

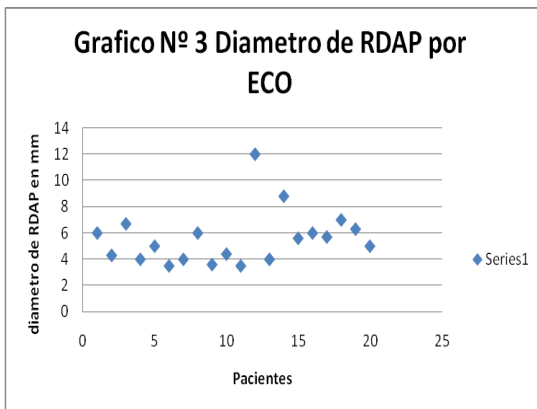


Figura Nº 3 Medicion de RDAP por ecocardiografía.

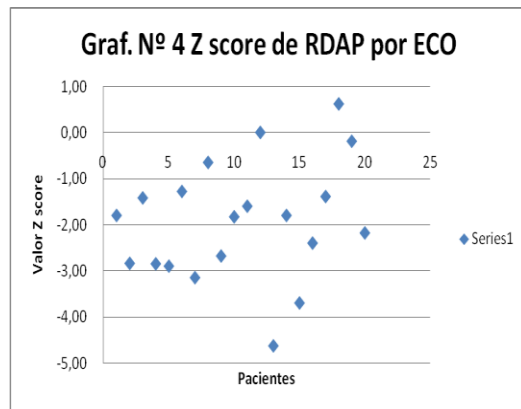


Figura ,Nº 4 Medicion Z score de RDAP por ecocardiografía

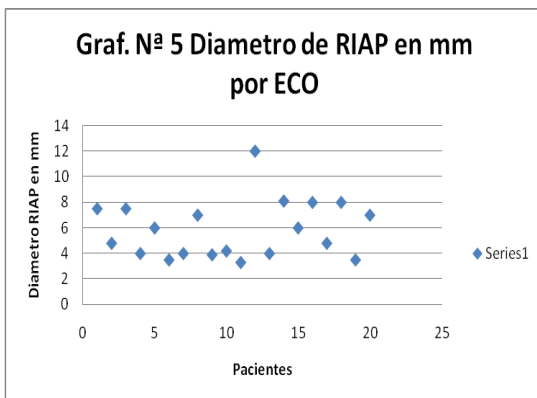


Figura Nº 5 Medición de RIAP por ecocardiografía.

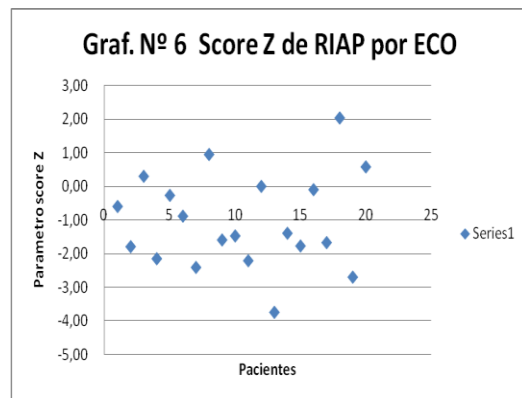


Figura Nº 6 Medición z score por ecocardiografía.

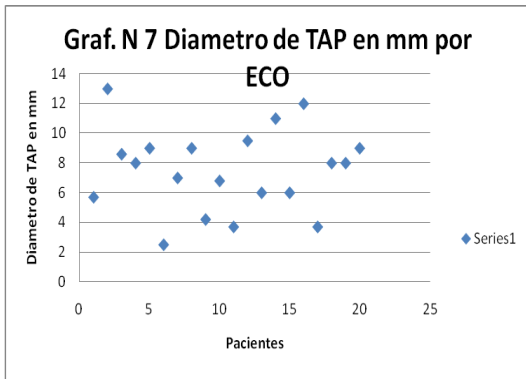


Figura N° 7 Medición de diámetro de TAP por ecocardiografía

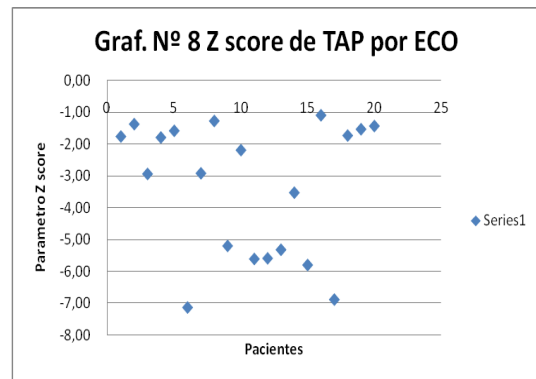


Figura N° 8 Medición de Z score de TAP por ecocardiografía

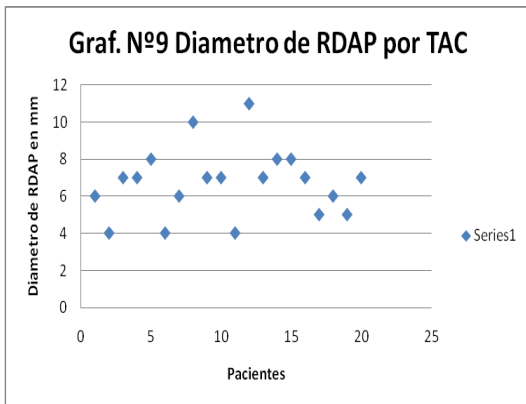


Figura N° 9 Medicion de diametro de RDAP por tomografía

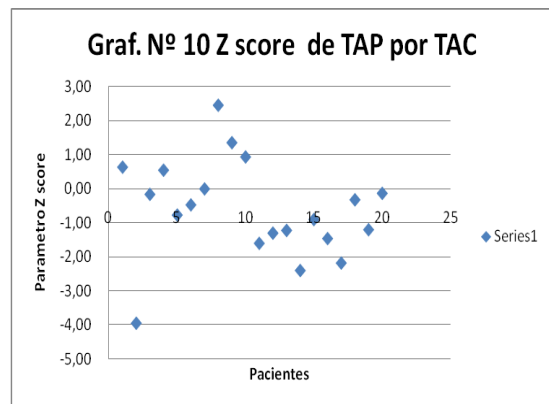


Figura N° 10 Medicion de Z score de TAP por tomografía.

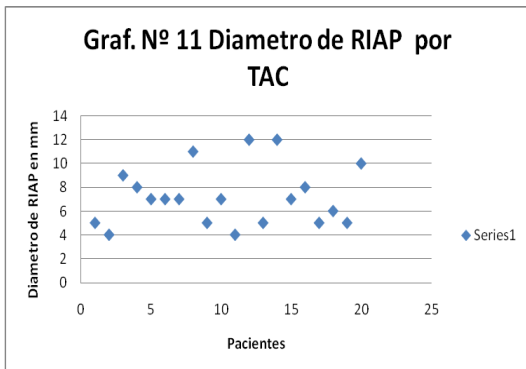


Figura N° 11 Medicion de diametro RIAP por tomografía.

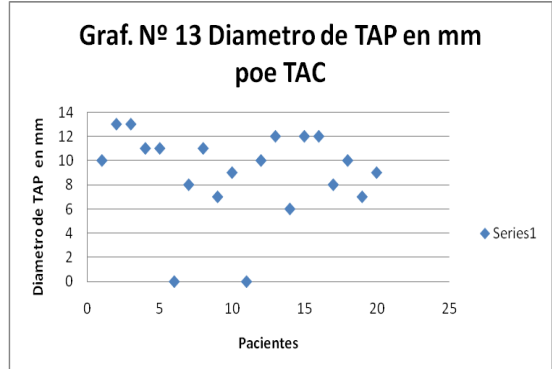


Figura N° 13 Medicion de diametro de TAP por Tomografía.

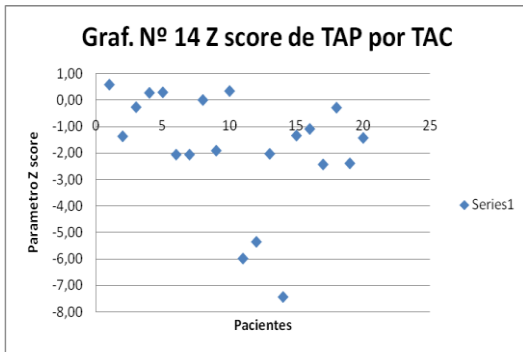


Figura Nº 14 Medición de Z score de TAP por tomografía.

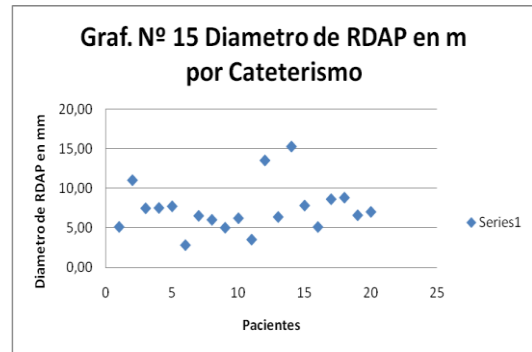


Figura Nº 15 Medición de Diámetro de RDAP por cateterismo.

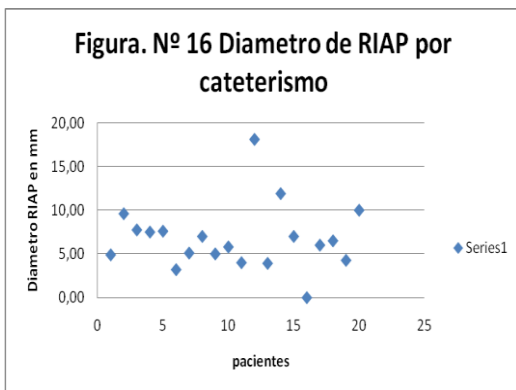


Figura Nº 16 Medición de diámetro de RIAP por cateterismo.

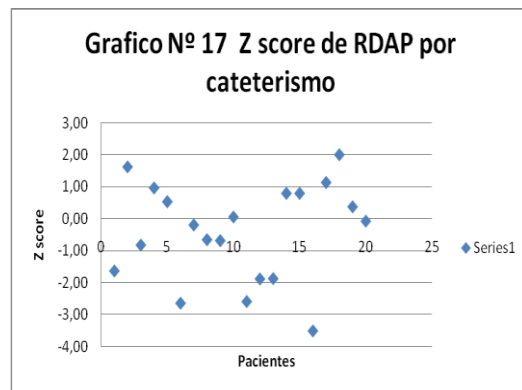


Figura Nº 17 Medición de Z score de RDAP Por cateterismo

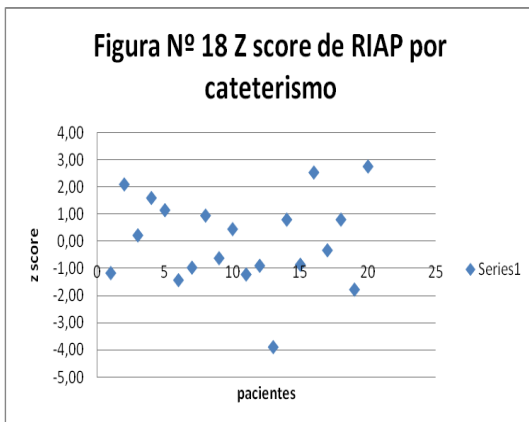


Figura Nº 18 medición de Z score de RIAP por Cateterismo.