



UNIVERSIDAD VILLA RICA

ESTUDIOS INCORPORADOS A LA
UNIVERSIDAD NACIONAL AUTÓNOMA DE MÉXICO

FACULTAD DE ODONTOLOGÍA

LA TERAPIA PULPAR EN LA DENTICIÓN PRIMARIA

TESIS

QUE PARA OBTENER EL TÍTULO DE:

CIRUJANA DENTISTA

PRESENTA:

INGRID NIETO CASTELÁN

Asesor de Tesis:

Revisor de Tesis:

COP. MARÍA DEL PILAR LEDESMA VELÁZQUEZ

CMF. MARIO ARMANDO AGUILERA VALENZUELA

BOCA DEL RÍO, VER.

2011



Universidad Nacional
Autónoma de México

Dirección General de Bibliotecas de la UNAM

Biblioteca Central



UNAM – Dirección General de Bibliotecas
Tesis Digitales
Restricciones de uso

DERECHOS RESERVADOS ©
PROHIBIDA SU REPRODUCCIÓN TOTAL O PARCIAL

Todo el material contenido en esta tesis esta protegido por la Ley Federal del Derecho de Autor (LFDA) de los Estados Unidos Mexicanos (México).

El uso de imágenes, fragmentos de videos, y demás material que sea objeto de protección de los derechos de autor, será exclusivamente para fines educativos e informativos y deberá citar la fuente donde la obtuvo mencionando el autor o autores. Cualquier uso distinto como el lucro, reproducción, edición o modificación, será perseguido y sancionado por el respectivo titular de los Derechos de Autor.

ÍNDICE

INTRODUCCION	1
CAPÍTULO I	
METDOLOGÍA	
1.1 PLANTEAMIENTO DEL PROBLEMA	3
1.2 JUSTIFICACIÓN	4
1.3 OBJETIVOS	5
GENERAL.....	5
ESPECÍFICOS.....	5
1.4 HIPÓTESIS	6
DE TRABAJO	6
NULA	6
ALTERNA	6
1.5 VARIABLES	6
1.6 DEFINICION DE VARIABLES.....	7
CONCEPTUAL	7
OPERACIONAL.....	8
1.7 TIPO DE ESTUDIO.....	9
1.8 IMPORTANCIA DEL ESTUDIO	9
1.9 LIMITACIONES DEL ESTUDIO.....	9
 CAPÍTULO II	
MARCO TEÓRICO	
 2.1 LA TERAPIA PULPAR EN LA DENTICIÓN PRIMARIA	
HISTOLOGÍA.....	10
FUNCIÓN DE LA PULPA.....	13

CIRCULACIÓN E INERVACIÓN PULPAR.....	15
COMPLEJO PULPO DENTINARIO	19
ENVEJECIMIENTO PULPAR	21
REACCIONES A LA CARIES DENTAL	21
RESPUESTA PULPAR A LOS PROCEDIMIENTOS MECÁNICOS	23
DIAGNOSTICO CLINICO	25
Historia del dolor	27
Examen clínico.....	29
Examen radiografía.....	31
Diagnostico operatorio	33
Clasificación	33
MATERIALES	
Hidróxido de calcio.....	38
Óxido de zinc-eugenol	39
Fosfato de zinc.....	40
Formocresol	41
PROCEDIMIENTOS DE TERAPIA PULPAR	
Base de protección	42
Recubrimiento pulpar indirecto.....	44
Recubrimiento pulpar directo.....	48
Pulpotomía	53
Pulpectomía	68

2.2 LA CONSERVACION DEL ORGANO DENTARIO

ORIGEN DE TEJIDOS DENTARIOS	79
PERIODO DE ODONTOGÉNESIS	80
ETAPAS DE DESARROLLO	
Etapa de yema y lámina dentaria.....	81
Etapa de casquete	82
Etapa de campana	83
Etapa avanzada de campana.....	85
PERIODOS FISIOLÓGICOS	
Periodo de iniciación	86
Periodo de proliferación	87
Periodo de histodiferenciación	89
Periodo de morfodiferenciación.....	90
Periodo de aposición.....	92
CALCIFICACIÓN	93
CARACTERÍSTICAS ANATÓMICAS DE LAS PIEZAS TEMPORALES.....	95
FISIOLOGIA DE LA ERUPCION.....	108
Fase preeruptiva	109
Fase eruptiva prefuncional.....	110
Fase eruptiva funcional	111

CRECIAMIENTO Y DESARROLLO NORMAL DE LAS ARCADAS DENTARIAS	111
ERUPCIÓN DE LA DENTICIÓN PRIMARIA.....	112
ETAPA DE DESARROLLO OCLUSAL EN LA DENTICIÓN PRIMARIA... ..	113
EXFOLIACIÓN DE LA DENTICIÓN PRIMARIA.....	117
PERDIDA PREMATURA DE DIENTES TEMPORALES.....	119
CAPITULO III	
CONCLUSIONES	
3.1 CONCLUSIONES	122
3.2 SUGERENCIAS	123
BIBLIOGRAFIA	124

LISTA DE FIGURAS

1 Toma de radiografía.....	31
2 Radiografía de aleta mordible.....	32
3 Hidróxido de calcio (fotocurable).Marca Ultradent.....	39
4 Hidróxido de calcio (autocurable).....	39
5 Óxido de zinc (polvo).....	40
6 Eugenol (liquido).....	40
7 Formocresol.....	42
8 Esquema de las opciones de tratamientos pulpares en la dentición primaria.....	44
9 A, B, C, D, E. Recubrimiento pulpar indirecto en lesión cariosa profunda.....	48
10 Esquema del procedimiento clínico de pulpotomía con formocresol.....	63
11 Corte de molar.....	69
12 Canales accesorios de un molar.....	69
13 Vitapex presentación comercial.....	74
14 KRI-I presentación comercial.....	75
15 Técnica de pulpectomía.....	77
16 Etapa de crecimiento dentario.....	81
17 Secuencia de las etapas de la odontogénesis desde la vida intrauterina hasta después de unos años al nacer.....	86
18 Periodo de iniciación en el feto (5 a 6 semanas).....	87
19 Periodo de proliferación (9 a 11semanas).....	89
20 Periodo de histodiferenciación del feto (14 semanas).....	90
21 Periodo de morfodiferenciación en el feto (18 semanas).....	90
22 Periodo de aposición en el feto.....	92
23 Cronología de la erupción de dientes temporales.....	94
24 Vista del Incisivo Central Superior temporal.....	97
25 Vista del Incisivo Lateral Superior temporal.....	98
26 Vista del Incisivo Central Inferior.....	99
27 Vista del canino superior temporal.....	101
28 Vista del canino inferior temporal.....	102
29 Vista del primer molar superior temporal.....	104
30 Vista del segundo molar superior temporal.....	105
31 Vista del primer molar inferior temporal.....	106
32 Vista del segundo molar inferior temporal.....	107
33 Esquema de las tres fases de Moyers.....	109
34 Periodo de erupción de los dientes primarios.....	113
35 Espacios interdentarios.....	115
36 Espacios primates.....	115
37 Espacio libre de nance.....	116
38 Espacio de deriva.....	116
39 Tiempo de exfoliación de dientes primarios.....	119

LISTA DE CUADROS

Cuadro 1	127
Cuadro 2	128
Cuadro 3	36
Cuadro 4	37

INTRODUCCIÓN

Es de suma importancia conservar la dentición natural, a pesar de que existen diferentes adelantos para la prevención de la caries dental, es frecuente que varias piezas dentales aún se pierden de manera prematura, lo cual produce problemas estéticos y/o funcionales, de naturaleza transitoria o permanente.

El objetivo básico de la terapia pulpar es la conservación de la integridad y la salud de los tejidos bucales, principalmente el tejido pulpar, puesto que asume un papel importante durante la vida de la pieza dentaria, ésta es la encargada de producir dentina secundaria y reparativa en respuesta a estímulos biológicos y patológicos, mantiene en nutrición y humectación a la dentina, mejorando su funcionamiento mecánico, actúa como parte del aparato inmunológico y contiene elementos de defensa celular y antitoxina. Éstas funciones de la pulpa, definida por la Federación Dentaria Internacional como “tejido blando de origen mesenquemático que ocupa la cámara y los conductos pulpares del diente”, reflejan su vitalidad al participar en la dentinogénesis, en la nutrición, la sensibilidad y la defensa.

Aunque se recomienda tratar de preservar la vitalidad de la pulpa siempre que sea posible, la autólisis pulpar puede estabilizarse, o la pulpa eliminarse por completo, sin alterar de manera importante la función del órgano dental.

En dicho trabajo haremos una breve revisión sobre el origen del tejido dentario, los períodos de la odontogénesis, la histología normal de la pulpa primaria, la reacción del complejo pulpa-dentina a los procedimientos operatorios y a la caries dental, así como los medios de diagnóstico, formas y materiales de los tratamientos pulpares en la dentición primaria. Además del gran valor que tiene el mantener la dentición primaria en la cavidad oral hasta su exfoliación natural para evitar maloclusiones.

CAPITULO I

METODOLOGÍA

1.1 PLANTEAMIENTO DEL PROBLEMA

La presencia de traumatismos dentales y de la caries dental son los factores que pueden llegar a ocasionar un daño pulpar; siendo el mayor causante de este problema la caries dental, a pesar de las medidas preventivas que existen para evitar dicha enfermedad y de la importancia de conservar la dentición decidua, algunas piezas dentales se pierden de manera prematura pudiendo ocasionar maloclusiones, problemas estéticos, fonéticos, funcionales y/o pérdida de espacio, ésta problemática se da por la falta de información.

De acuerdo con reportes recientes la prevalencia de caries alcanza cifras hasta del 58.6% y afecta la población sin importar edad, sexo ni estado social, en México, alrededor del 97% de la población adulta tiene o ha sufrido caries, por ello se ha convertido en una de las patologías más frecuentes y puede derivar de problemas gástricos o ser el antecedente de padecimientos crónicos como diabetes. La prevalencia “sigue siendo muy elevada, sólo 20.6% de los menores y

3.6% de los adultos están libres de caries, es decir, la caries afecta el 72% de los niños con dentición primaria pero en algunas regiones marginadas la prevalencia en niños escolares llega a 95%, es por eso que si la sociedad tuviera la cultura de llevar a cabo métodos preventivos esto se pudiese evitar y no se llegaría a realizar lo que se conoce como terapia pulpar.

Dicha terapia pulpar se debe de realizar con los conocimientos anatómicos, morfológicos e histológicos de la dentición primaria, que con el paso del tiempo el odontólogo de práctica general no le toma mucha importancia, por lo que con esto, llegan a ocasionar problemas iatrogénicos irreversibles en la población infantil; por lo que es de manera primordial tener el conocimiento y actualizarse consecutivamente en la realización de las técnicas adecuadas, para así poder lograr el éxito requerido y evitarse ocasionar complicaciones y poder mantener el diente en boca hasta su exfoliación.

La conservación de la integridad y la salud del tejido pulpar se deben conservar siempre que sea posible, dependiendo del caso, realizaremos los diferentes tratamientos, sin alterar de manera importante la función del órgano dental hasta su exfoliación.

De ahí se desprende la interrogante ¿Es importante para la conservación de la dentición primaria la terapia pulpar?

1.2 JUSTIFICACIÓN

Se llevó a cabo esta investigación con el fin de conocer la importancia de preservar la integridad del tejido pulpar siempre que sea posible hasta su exfoliación; en algunos casos cuando no se pueda llevar a cabo esto de acuerdo a las diferentes necesidades de cada paciente el dentista de práctica general y/o odontólogo pediatra debe de tener los conocimientos necesarios para llevar a

cabo dicha terapia y mantenerse en constante actualización para ofrecerle el mejor tratamiento a cada paciente.

Es importante tener el conocimiento de los factores multifactoriales que ocasionan la afectación de la integridad del tejido pulpar conocida como la caries dental, así como también se presentan muy comúnmente en los traumatismos los cuales suelen producir en algunos casos daño pulpar que afecte la salud del órgano dental primario o en otros casos pudiendo dañar el germen del órgano permanente.

Es necesario conocer los diferentes procedimientos para conservar los dientes temporales hasta su exfoliación natural, así como saber que en algunos pacientes con ciertas enfermedades sistémicas no se les podrá realizar dichas terapias pulpares.

Es importante resaltar la conservación de la dentición primaria hasta su exfoliación ya que la pérdida prematura de los mismos conlleva, en la mayoría de los casos, una pérdida de espacio ocasionando posteriormente alteraciones oclusales y malposiciones dentarias.

1.3. OBJETIVOS

Objetivo general:

- Conocer los diferentes tratamientos pulpares en la dentición primaria para su conservación.

Objetivos específicos

- Describir los diferentes tratamientos pulpares que existen en la dentición primaria.

- Nombrar los diferentes materiales que el odontólogo de práctica general u odontólogo pediátrico pueden utilizar para llevar a cabo los procedimientos de las terapias pulpares en la dentición primaria.
- Mencionar la importancia de la conservación de la dentición primaria.

1.4 HIPÓTESIS

De trabajo

- La terapia pulpar en la dentición primaria permitirá la conservación del órgano dentario.

Nula

- La terapia pulpar en la dentición primaria no permitirá la conservación del órgano dentario.

Alternativa

- La conservación del órgano dentario como fin principal del cirujano dentista exigirá, emplear la terapia pulpar en la dentición primaria.

1.5 VARIABLES

Variable Independiente

- La Terapia pulpar en la dentición primaria

Variable Dependiente

- La conservación del órgano dentario.

1.6 DEFINICIÓN DE VARIABLES

Definición conceptual

Variable independiente

- **La terapia pulpar en la dentición primaria.**

"El factor más importante y más difícil de la terapia pulpar es determinar la salud de la pulpa o su periodo de inflamación para decidir apropiadamente la forma de su tratamiento. Se han recomendado diversos tipos de tratamientos pulpares en la dentición primaria. Éstos pueden ser clasificados en dos categorías: conservativos (aquellos que mantienen su pulpa vital) y radical (consiste en la pulpotomía y pulpotomía). Cuando la infección no puede ser eliminada por ningún método mencionado y ningún hueso de soporte puede ser recuperado, el diente debe ser extraído".¹

"Los tratamientos acertados de pulpas afectadas por caries, para que la pieza pueda permanecer en la boca en condiciones saludables y no patológicas, para poder cumplir su cometido de componente útil en la dentición primaria."

En los tratamientos pulpares existe una amplia gama de opciones, desde la protección del estado de la salud del tejido pulpar frente a una lesión, lo cual será considerado como una opción conservadora, hasta técnicas más radicales frente a estados patológicos más graves.²

¹ Pinkham, Casamassimo, Fields, Mc Tighe, Nowak, PEDIATRIC DENTISTRY, cuarta edición, Iowa. USA, pag.381.

² **Bardoni, Ramón Castillo**, Odontología Pediátrica, 1 era., Edición, Buenos Aires, Argentina, 2010. Pág. 483

Variable dependiente

- **La conservación del órgano dentario**

Se hace referencia a la importancia de la conservación del arco dental en la dentición temporal, para permitir de ésta forma una correcta erupción de la dentición permanente.³

La conservación de la dentición primaria hasta el momento de su caída natural, proporcionando el espacio a los dientes que la van a sustituir.⁴

Definición operacional

Variable independiente

- **Terapia pulpar en la dentición primaria**

Los tratamientos o terapias pulpares, son técnicas que se pueden realizar en la dentición primaria, los cuales pueden presentar problemas de caries profundas o en otros casos, a causa de traumatismos, existen diversos tipos de tratamiento los cuales son recubrimientos directos e indirectos, pulpotomía y/o pulpectomías, éstos se realizaran dependiendo de la pérdida de tejido dentario y/o afectación del tejido vasculonervioso, así como también los conocimientos del odontólogo de practica general u odontólogo pediatra.

- **La Conservación del órgano dentario**

El mantener siempre que sea posible el órgano dentario en la arcada dental, para así evitar una reducción de la longitud de arcada, así como también

³ Boj,J.R., Odontopediatría, 1era.Edición ,Masson, España,2005., pág. 227.

⁴ Velázquez Tomás, ANATOMIA PATOLOGICA DENTAL Y BUCAL, 1 era edición, Prensa médica mexicana, 1966. Pág. 234.

alteraciones oclusales y malposiciones dentarias con la aparición de la dentición permanente y evitar tratamientos más complejos y costosos.

1.7 TIPO DE ESTUDIO

La presente investigación fue de tipo descriptivo por que describe las diferentes técnicas de terapias o tratamientos pulpares que podemos realizar en los órganos dentarios primarios, para conservar dicha dentición.

1.8 IMPORTANCIA DEL ESTUDIO

Dicha investigación tuvo como finalidad ampliar el conocimiento de los odontólogos de práctica general y/u odontopediatra acerca de los diferentes tipos de terapias pulpares, así como saber la técnicas de cada una de ellas y cuando se podrán o no realizar, y así evitar la pérdida prematura de la dentición primaria, conservarla siempre que sea posible . También explicar de manera generalizada las características histológicas, morfológicas y fisiológicas de dicha dentición y de la importancia que tiene tener claros estos conocimientos para realizar estas técnicas.

1.9 LIMITACIONES DEL ESTUDIO

La única limitación que presentó es la falta de bibliografías recientes en la biblioteca la cual tenía acceso, por el cual en la investigación de este trabajo resaltan bibliografías antiguas.

CAPÍTULO II

MARCO TEÓRICO

2.1 LA TERAPIA PULPAR EN LA DENTICIÓN PRIMARIA

HISTOLOGÍA

Desde el punto de vista histológico, la pulpa del diente primario es similar a la del permanente. Alrededor de la octava semana intrauterina, se observa el primer esbozo de la papila dental. Esto corresponde a condensación de tejido conjuntivo bajo el epitelio dental interno, que más adelante se convierte en pulpa dental.

La condición de estar rodeada por tejidos mineralizados, hace a la pulpa única como tejido conectivo. En otro aspecto es similar en su disposición celular y sus sustancias fundamentales. Aunque en funciones de madurez muestra un gran parecido con el tejido embrionario, sus células ectomesenquimáticas mantienen su potencial migratorio, lo cual hace requerido para desplazamiento hacia áreas lesionadas y remplazo de algunos elementos celulares destruidos.

Las células especializadas de la pulpa incluyen odontoblastos y fibroblastos; lo cual los odontoblastos unidos con el epitelio dental interno forman el contorno de la futura unión amelodentinaria; otras células son los elementos figurados de la sangre, axones neuronales (sensorios y autónomos), células linfáticas endoteliales y el mesénquima indiferenciado, activo.

En la medida que el diente erupciona hasta el contacto funcional oclusal, la arquitectura periférica de la pulpa cameral se estratifica en zonas morfológicas: capa externa, zona pobre en células, zona rica en células y pulpa central.

El estrato celular más externo de la pulpa sana es la capa de odontoblastos, inmediatamente bajo de la predentina. Como sus procesos están incluidos en los túbulos dentinarios y los cuerpos celulares conectados por varios tipos de uniones son especializados, se puede esperar una relación funcional estrecha. La prolongación de los fibroblastos del área subodontoblástica y células dentriticas que expresan antígenos, añaden otra función a la primera y obvia barrera física de restricción al pasaje de moléculas, iones y líquidos.

La zona pobre en células (zona basal de Weil), se encuentra inmediatamente por debajo de la primera capa, es una región de unos 40 μm de ancho atravesada por capilares sanguíneos, fibras nerviosas amelínicas y las delgadas proyecciones citoplasmáticas de los fibroblastos. La presencia o ausencia de la zona escaso contenido celular depende del estado funcional de la pulpa. Esta zona puede no ser evidente en pulpas jóvenes que forma dentina rápidamente o en pulpas de mayor edad en las cuales se producen dentina de reparación.

La zona rica en células, más prominente en la pulpa cameral, contiene abundantes fibroblastos y una cantidad variada de macrófagos y linfocitos. Aunque la división celular es rara en esta capa, la muerte de los odontoblastos produce una gran muerte de mitosis, lo cual pudiera ser el primer paso en el reemplazo de estos últimos.

La pulpa central contiene la mayoría de los vasos sanguíneos y nerviosos de relativo mayor calibre. La mayoría de células de este tejido conectivo de esta zona son fibroblastos. Estas células, juntamente con una red de fibras de colágenas, se encuentran embebidas en la sustancia fundamental de tejido conectivo.

Los odontoblastos, como los cementoblastos y osteoblastos, tienen como característica producir una matriz compuesta por fibras colágenas y proteoglucanos capaces de mineralizar. A diferencia de otras células, que al final terminan atrapadas en sus productos de secreción, los odontoblastos terminan dispuestos en la periferia de la pulpa, con prolongaciones en la dentina, y comunicados entre sí, lo cual parece otorgarles una mejor capacidad de respuesta.

Los fibroblastos aparecen como células específicas del tejido pulpar, capaces de diferenciarse en otras o como odontoblastos, si reciben la señal correcta. Son productores de las fibras colágenas pulpares y como degradan colágeno, también son responsables de su renovación. Están distribuidos en forma más abundante en la capa rica en células, manteniéndose en contactos en prolongaciones. En la curación de heridas pulpares, en particular en la formación de puentes dentinarios, parece haber una actividad mitótica que hace posible considerar a los fibroblastos pulpares, como células odontoprogenitoras.

Los macrófagos tisulares, o histiocitos, son monocitos de la corriente sanguínea funcionando, diferenciados, en los tejidos. Tienen bastante actividad de fagocitosis, además participan en la respuesta inmunitaria y en la producción de citoquinas, factores involucrados en el reclutamiento celular. Con las células dentriticas, los mastocitos participan en la inmunovigilancia de la pulpa.

La matriz o sustancia fundamental puede ser comparada con un sistema sol-gel. Temprano durante el desarrollo embrionario, la sustancia fundamental es bastante líquida, mientras que en el tejido conectivo maduro tiende a ser viscoso,

o gel, esto puede servir para limitar la diseminación de bacterias. Los componentes son principalmente proteoglucanos (GAG) y glucoproteínas. Ésta sustancia actúa también como retenedor de agua, implicados en algún modo en la mineralización de dentina y como tamiz molecular de nutrientes y desechos.

Las vías de la inflamación y la infección están muy influenciadas por el estado de polimerización de los componentes de la sustancia fundamental.

FUNCIÓN DE LA PULPA

La pulpa dentaria tiene gran actividad biológica, siendo la parte del diente que tiene más funciones y que perduran durante toda la vida del diente si este no es lesionado.

Ciertas peculiaridades de la pulpa les son impuestas por los tejidos mineralizados rígidos que la rodean, por ejemplo la capacidad que tiene de aumentar de volumen durante los episodios de vasodilatación se encuentran considerablemente limitada, dado a que la cámara pulpar está ocupada por nervios, tejido vascular, fibras sustancias fundamentales, líquidos intersticiales, odontoblastos, fibroblastos y otros componentes celulares menores, dado a que cada uno de estos componentes es relativamente resistente a la compresión el volumen total de sangre no puede ser incrementado, aunque pudiera ocurrir modificaciones volumétricas recíprocas entre arteriolas y vénulas.

Por lo tanto la pulpa es un sistema de baja distensibilidad en el cual es fundamental una regulación cuidadosa en el flujo sanguíneo. Por lo tanto la pulpa posee diferentes funciones las cuales son:⁵

⁵ E.Barberia Leache .ODONTOPEDIATRÍA, 1era.Edición, Masson, Barcelona (España)1995. Pág.254

Función nutritiva

A partir de los nutrientes contenidos en el líquido tisular y que difundirán a la dentina por los odontoblastos y sus prolongaciones.

Función sensorial.

La pulpa tiene característica única como órgano sensorial, por el hecho de encontrarse encerrada en una capa protectora de dentina, la cual a su vez se encuentra recubierta por el esmalte, lo que podría suponerse que la pulpa responde escasamente a estímulos; sin embargo, a pesar de la baja conductividad térmica de la dentina, la pulpa es sumamente sensible a estímulos externos tales como el contacto con cosas frías o calientes.

Función formadora.

Después del desarrollo del diente, la pulpa preserva la capacidad de formar dentina durante toda la vida, esto permite que la pulpa vital compense en forma parcial la pérdida de esmalte o de dentina causada por traumatismos mecánicos o enfermedades.

Función defensiva

Por la formación de dentina reparadora cuando la intensidad de estímulo es pequeña o, si éste es mayor, la respuesta no procederá de los odontoblastos, sino de las células defensivas, dando lugar a la inflamación de la pulpa.

Por la respuesta biológica que tiene la pulpa que no se modifica a lo largo de los años y que cuyo daño o pérdida condiciona seriamente la integridad dentinaria, las terapéuticas realizadas en los dientes de los niños son mucho más conservadoras.

CIRCULACIÓN E INERVACIÓN PULPAR

La circulación sanguínea es el sistema de transporte por el que las diferentes células corporales reciben nutrimentos y se eliminan productos celulares de desechos para excretarlos del cuerpo.⁶

La circulación pulpar mantiene el metabolismo y a través de él se hace posible la cicatrización. Igualmente la inervación es necesaria, al ser el dolor el síntoma que alerta de situaciones anómalas. Es posible que la inervación y la circulación de la pulpa estén más aproximadamente relacionadas de lo que se pensaba; las arterias venas y troncos nerviosos se comunican al tejido pulpar a través de los forámenes apicales, en oportunidades tan asociados que se les describe como una neuroadventicia, esto es, elementos nerviosos en las paredes vasculares eferentes.

Después de que se bombea la sangre del ventrículo izquierdo hacia la aorta, esta emite vasos sanguíneos (arterias) que se dividen en ramas cada vez más pequeñas, llamadas arteriolas, las cuales son las encargadas de originar la circulación de las pulpas dentales, por medio de las ramas alveolar posterosuperior, infraorbitaria y alveolar inferior de la arteria maxilar interna. Una sola arteria o varias pequeñas, penetran la pulpa por el o los agujeros apicales.

Además, numerosos vasos menores entran por agujeros laterales y accesorios. Las venas pulpares junto con otras venosas tributarias, forman el plexo pterigoideo, localizado en dirección posterior a las tuberosidad del maxilar. Dicho plexo drena en la vena maxilar interna, que se une con la temporal superficial para formar la vena retromolar inferior, por lo cual la sangre regresa a través de la vena yugular interna o externa a la vena cava superior y volviendo a empezar el ciclo de la circulación cardiopulmonar.

⁶ S. Seltzer. I.B.Bender PULPA DENTAL , 3ª.ed.Manual Moderno, México,D.F,1993 PAG.99

La regulación de la irrigación sanguínea pulpar está a cargo de impulsos nerviosos y agentes hormonales; las fibras nerviosas simpáticas aquellas responsables de contracción colinérgica (dilatación) que descargan acetilcolina que los dilatan y la adrenérgica (contracción) liberan noradrenalina que constriñen los vasos; las catecolaminas, como adrenalina o noradrenalina, ejercen efecto fisiológico sobre receptores vasculares llamados adrenérgicos.

De estos hay dos tipos alfa (α) y beta (β), los α son los que producen la vasoconstricción y los β causan relajación de los músculos vasculares, los cuales los vasos pulpares tienen los dos tipos pero no en abundancia los β . La irrigación es más abundante, en la forma de un plexo, en la capa subodontoblástica. La participación de los vasos linfáticos es de suma importancia para mantener el balance hídrico y, al mismo tiempo, integrar el sistema defensivo orgánico.

Existen comunicaciones arteriovenosas en este sistema, lo cual permite un rápido vaciamiento del volumen circulante de las arterias directamente a la circulación venosa. La red subodontoblástica, aun con este mecanismo de seguridad, está sujeta a cambios por efecto de agresiones ambientales como caries, preparaciones de cavidades, calor frío y una serie de otros factores.

Las terminaciones nerviosas se introducen por corto trayecto en los túbulos y en la predentina, siendo más numerosas en la región de los cuernos pulpares. En el resto de la dentina no hay terminaciones nerviosas, por lo cual no hay respuesta a la aplicación de agentes alógenos en dentina expuesta, ni es posible esperar menos sensibilidad, si, al mismo nivel, se aplican soluciones anestésicas.

Las fibras nerviosas de la pulpa son bastantes resistentes a la necrosis, factor considerable interés clínico, que explica la sensibilidad al instrumentar pulpas aparentemente desvitalizadas.

Al igual que la distribución nerviosa, las arteriolas se abren en abanico hacia la dentina originando una red capilar subodontoblástica, siendo el flujo pulpar

en la porción coronaria siendo el doble en la porción radicular. El aludido factor de comportamiento no distensible, requiere de sistemas de compuertas en la red valvular para responder para inflamaciones locales.

La inflamación puede oscilar de aguda a crónica y puede ser precipitada por lesiones mecánicas, químicas y bacterianas o del tipo de radiaciones o por una combinación de ellas. Inicialmente las lesiones de las células o los subproductos enzimáticos de metabolismo bacteriano pueden producir la liberación o la activación de mediadores químicos que a su vez pueden causar la vasodilatación, un incremento en la permeabilidad de los vasos sanguíneos y la leucotaxis.

Estos mediadores químicos junto con el cambio en el metabolismo, contribuyen a los signos básicos de la inflamación evidentes en cualquier tejido conectivo. Hay varios tipos de mediadores químicos que desempeñan un papel importante en la inflamación pulpar.

Mediadores químicos de la inflamación

AMINAS

Las histaminas son las encargadas de liberar y causar vasodilatación cuando se produce lesión radicular y aumenta la permeabilidad vascular; debido a su rápida degradación por elementos del tejido conectivo no es la única ni la más importante causa de inflamación. Langeland ha demostrado que son muy pocas las células cebadas que pueden encontrarse en la pulpa dental normal. Por lo tanto tiene un papel dudoso en la inflamación.

PEPTIDOS (DE 9-11 AMINOACIDOS)

Ésta hormona tisular tiene varias acciones. Estimula al musculo liso para las contracciones y aumenta la permeabilidad vascular que a su vez induce

vasodilatación; el péptido más conocido es la bradicinina. Ésta cinina es activada por proteasas celulares las cuales son liberadas cuando la célula es lesionada o muere; por lo tanto, la bradicinina puede ser importante en la inducción de las respuestas inflamatorias iniciales en la pulpa dental como reacción al calor, así como para otros estímulos.

PROTEÍNAS

Existen en el suero en forma inactivada como el “el factor de permeabilidad de la globulinas” y el “factor de permeabilidad de ganglios linfáticos”, pueden promover la permeabilidad tanto de la sustancia basal del tejido conectivo como de la sustancia basal de los vasos sanguíneos cuando son activadas en respuestas a la lesión tisular.

ENZIMAS TISULARES

Durante el proceso inflamatorio están presentes varias enzimas que al parecer degradan a los vasoconstrictores adrenalina y noradrenalina, ayudando a prevenir la constricción de los vasos sanguíneos y por lo tanto causan una prolongación del efecto vasodilatador de otras hormonas tisulares, debido a que no son contrarrestadas por la adrenalina y la noradrenalina que existen normalmente.

ENZIMAS PROTEOLITICAS

Estas enzimas tiene varias acciones .Actúan sobre las paredes vasculares para incrementar la permeabilidad del vaso, contribuyen en la liberación de histamina y la formación de la bradicinina. La activación de las enzimas es importante para la emigración de los leucocitos.

COMPLEJO PULPO DENTINARIO

A diferencia del ameloblasto que en su periodo secretor se traslada centrífugamente para desorganizarse, y eventualmente desaparece de su superficie del esmalte, el odontoblastos en la medida que avanza, centrípetamente, formando dentina, va dejando tras de sí parte de sus estructura celular en la forma de una prolongación odontoblástica, que ocupa finalmente dimensiones variables del espesor dentinario. De este modo, alrededor de la prolongación celular hay un tubo de dentina, el cual está formado en sus paredes por comunicaciones de procesos odontoblásticos entre sí.

La relación estructural entre el proceso odontoblástico y las pared del túbulo dentinario permiten la circulación del líquido en el interior de la dentina y hace posible la continuidad mineralización del tejido y la esclerosis de los túbulos, mediante la llegada de los electrolitos que participan en estos mecanismos en estos mecanismos; por lo tanto los odontoblastos tienen descritos varios tipos de unión intracelular, las que son responsables de la rápida transmisión e información entre las células.

La estrecha relación de la dentina con la prolongación celular del odontoblastos, la comunicación de estas prolongaciones entre si y la unión intracelular en la zona peripulpar, es fácil concluir en la existencia de una comunidad funcional y anatómica entre la pulpa y la dentina. No es posible en consecuencia, intervenir en ésta sin inducir respuesta en aquella.

Mientras más profundamente se realicen las preparaciones cavitarias, más túbulos por ende más prolongaciones celulares, serán cortados. En una dentina joven existen un promedio de 60,000 por milímetro cuadrado, habiendo menos en la periferia de la dentina que en la dentina peripulpar, con lógicas implicaciones clínicas. En piezas temporales, como en permanentes, hay un aumento del número de conductos según aumenta la profundidad cavitaria.

Características del órgano dentinopulpar en el diente primario

Si bien básicamente al diente permanente, el desarrollo del órgano dentinopulpar caduco es más rápido, al tiempo que su ciclo vital es más corto. Si comparamos los tiempos de calcificación, esta ocurre en meses en la dentición temporal, mientras que la permanente se lleva a cabo durante años. El corto periodo de calcificación explicaría, según algunos autores, la menos mineralización de los tejidos dentarios y su poco espesor.

En la evolución posteruptiva del diente temporal se establece tres etapas bien definidas, donde se observan cambios, fisiológicos dentinopulpares y estructurales:⁷

- *Etapa desde la erupción hasta que se completa la raíz* El complejo dentinopulpar, en vías de maduración, es muy vascularizado, con importante actividad dentinogénica.
- *Etapa en la que la raíz está completa, antes del comienzo de la rizólisis.* El órgano dentinopulpar se puede considerar similar en sus características al diente permanente joven, lo que posibilita una respuesta dentogénica frente a la agresión.
- *Etapa en la que comienza la rizólisis.* El tejido pulpar deciduo inicia una etapa de envejecimiento o regresión, esto significa que se presenta una disminución en la vascularización como en el número de celular, así como el aumento en el número de fibras, por tanto el órgano dentinopulpar va perdiendo su capacidad de respuesta reparativa.

El tejido nervioso de la dentición primaria es el primero en degenerar cuando comienza la resorción radicular y el último en madurar cuando se desarrolla la pulpa.

⁷ Boj, J.R., Odontopediatría, 1era.Edición, Masson, España, 2005. Pág. 173

ENVEJECIMIENTO PULPAR

A diferencia de los dientes permanentes, las piezas temporales experimentan un proceso normal de reabsorción radicular, que va acompañado de envejecimiento del tejido pulpar, lo cual significa disminución en el número de fibras, pérdida de fibras nerviosas y algunos cambios vasculares degenerativos. Es fácil concluir que la pieza temporal, con reabsorción avanzada, mostrara cambios evidentes en su respuesta a los estímulos, dificultando el diagnóstico un desmejoramiento importante de su respuesta defensiva y reparativa.

REACCIONES A LAS CARIES DENTAL

La caries es una degeneración progresiva y localizada de los dientes, que se inicia por desmineralización superficial por ácidos orgánicos, como el láctico, elaborados por microorganismos de la placa. Muchos de ellos en especial el streptococcus mutans, producen ácidos.⁸

Como todos los tejidos conectivos, la pulpa responde defensivamente frente a estímulos, o agentes, que amenacen su seguridad. El proceso de caries no es una excepción, por lo general su progreso es fluctuante en una serie de episodios de desmineralización-rem mineralización. La velocidad del avance depende de la virulencia de los gérmenes, los nutrientes, estructura dentaria y sus componentes vasculares. Los dientes temporales son particularmente susceptibles a la exposición pulpar por caries, ya que hay menos estructura dentaria entre la pulpa y el exterior.

Cuando el proceso de caries alcanza el esmalte y la dentina llega a la unión amelodentinaria, el diente entero comienza a estar afectado. La dentina entre la lesión y la pulpa y la región odontoblástica de la pulpa misma, evidencia los

⁸ .Seltzer. I.B.Bender PULPA DENTAL, 3ª.ed.Manual Moderno, México, D.F, 1993. Pag.163.

cambios “destructivos” y “productivos” que son característicos de la caries dentinaria.

El proceso carioso tiene por lo menos cinco capas o zonas más o menos regulares. Estas fueron descritas por primera vez en 1922 por Furre. La primera zona es la invasión bacteriana y descomposición dentinaria. La segunda zona está constituida por las bacterias colonizadoras y los microorganismos de puesto avanzado y representa en realidad el comienzo de la tercera zona, la zona de opacidad con descalcificaciones incipientes de la dentina, pero donde aún se conserva la estructura. La cuarta es la zona de transparencia, que se caracteriza por las esclerosis de los túbulos. Por último está la zona de reacción vital en ocasiones denominada degeneración de grasa del proceso de Tomes.

Por lo tanto empieza la formación de una dentina esclerótica por aposición de minerales dentro de los túbulos y entre ellos (dentina intratubular e intertubular), y otras células de tipo mesenquimatosos de la pulpa se diferencian en nuevos odontoblastos, secretan dentina de reparación terciaria. La calidad y la cantidad de dentina terciaria depende la profundidad y rapidez de avance de la lesión cariosa; cuanto más rápidamente avance esta, tanto más deficiente e irregular será ese tipo de dentina. Por otra parte, si el irritante nocivo es muy fuerte, los procesos citoplasmáticos de los odontoblastos se degeneraran y se formaran “tracto muerto”.

Cuando el proceso carioso avanza con mayor rapidez que la elaboración de dentina de reparación, se dilatan los vasos sanguíneos de la pulpa y se diseminan las células inflamatorias, sobre todo subyacentes al área de los túbulos dentinarios afectados (etapa de transición). Si la lesión cariosa permanece sin tratamiento, acaba por producir una exposición franca. La pulpa reacciona con una infiltración de células inflamatorias agudas, y la pulpitis crónica se torna aguda. Surgen un pequeño absceso bajo la región de exposición, y las células de la serie inflamatoria crónica se forman más allá de las áreas centrales de irritación.

Es posible que el resto de la pulpa no se inflame (pulpitis parcial crónica con exacerbación aguda). Al avanzar la exposición, la pulpa sufre necrosis parcial, seguida en algunos casos en necrosis total.

La supuración parece ser un factor determinante en cuanto a las posibilidades de que se suscite o no necrosis parcial o total. Si la pulpa está abierta y supura, el tejido apical no se inflama o permanece con inflamación crónica. Si el empaque de alimentos o la restauración no permite la supuración, toda la pulpa se necrosa con mayor rapidez (Cuadro 1., véase en la pág. 115).

RESPUESTA PULPAR A LOS PROCEDIMIENTOS MECANICOS

Los factores que afectan el complejo dentina pulpa durante los procedimientos operatorios (preparación de cavidad y corona) son básicamente el corte de la dentina por sí misma, la generación de calor por la fresa, presión de corte, tamaño de la fresa, tiempo de intervención, provocando en algunos casos la deshidratación del tejido.

Cuando se trabaja en una dentina no afectada, como en la extensión preventiva o en la preparación de corona, los túbulos que no están protegidos por la dentina de reparación se cortan, por lo que es importante tomar en cuenta que el espesor de la dentina remanente, por la vecindad física que tiene con la pulpa, pero sobre todo con la mayor permeabilidad a microorganismos y sus toxinas. Se pueden utilizar sustancias bactericidas como es la clorhexidina o soluciones de flúor para eliminar la mayoría de la población bacteriana, finalmente la restauración va a permitir el ingreso de nutrientes para las bacterias residuales si las hubiera, favoreciendo el mecanismo defensivo de la pulpa; no está indicado el uso de sustancias bactericidas muy irritantes.

La reacción del tejido es similar a la que se observa en la caries: la mineralización intratubular y intertubular que se presenta produce dentina

esclerótica, seguida de la formación de dentina terciaria, lo cual dependiendo de la profundidad de la preparación va a presentarse un aumento en la producción de la dentina de reparación; así mismo se producen “tractos muertos”, debido al daño a los procesos odontoblásticos.

Se ha encontrado que las respuestas pulpares empiezan a incrementarse cuando la separación entre el piso de la preparación y la pulpa es de 2 milímetros. En piezas temporales este factor es crítico, ya que en todos los incisivos, y en muchas zonas de molares, el total del espesor de la dentinario es pocas veces menos a 2.5 milímetros.

Las reacciones pulpares a los procedimientos operatorios pueden ser leves o graves, según la técnica que se utilice.

Reacción leve: la técnica es delicada, y se observa alteraciones menores en la capa de los odontoblastos, a causa de la acumulación de líquidos.

Reacción grave: los núcleos de los odontoblastos se aspiran hacia los túbulos dentinarios, puede ocurrir hemorragia, y la inflamación se extensa, lo cual produce en ocasiones necrosis celular.

El uso de técnicas cuidadosas consiste en utilizar enfriamiento adecuado y presión mínima. Al cortar una cavidad sin utilizar agua refrigerante se producen cambios irreversibles en la pulpa, debido al calor generado por la punta de la fresa. La aplicación de la presión aumenta el daño, y el uso prolongado del chorro de aire es también dañino para la pulpa. La secuencia de la reacción pulpar a la irritación resultante de los procedimientos operatorios se relacionan con el estado de la pulpa. (Cuadro.2, véase en la pág. 116).

Langeland en 1957 demostró que el chorro de aire que se aplica durante 10 segundos en la dentina es suficiente para desplazar los núcleos odontoblásticos.⁹

⁹ Pinkham, J.R Odontología Pediátrica, 3 era. Edición, MC Graw- Hill, México, 2001. Pág. 369

Para evitar la generación de calor y daño pulpar, es necesario emprender las siguientes medidas:

1. Prepara la cavidad al nivel más superficial posible, respetando los principios de preparación cavitaria.
2. Utilizar fresas pequeñas y afiladas
3. Utilizar enfriamiento adecuado con presión mínima
4. Evitar el secado excesivo de la dentina con la jeringa de aire.

DIAGNÓSTICO CLINICO

El establecimiento del diagnóstico correcto, como requisito previo para un adecuado tratamiento de la pulpa, plantea ciertas dificultades en la dentición primaria. Resulta difícil, si no es que imposible, valorar de manera clínica el estado histológico de la pulpa.

Los hallazgos clínicos y radiográficos no siempre se correlacionan con los hallazgos histopatológicos y bacteriológicos, sin embargo la valoración clínica y radiográfica detallada permite definir si la pulpa dental es tratable; la selección de un tratamiento adecuado para el diente es esencial para un pronóstico a largo plazo.

Para un diagnóstico más exacto, es necesario obtener información de varias fuentes, como es la obtención de una correcta historia clínica en donde se va a valorar factores generales, regionales y locales; así como también exámenes radiográficos cabales, que determinaran las indicaciones y contraindicaciones de la terapia pulpar en odontopediatría.

Factores generales

El estudio del estado general del paciente, revisando perfectamente los antecedentes del caso y cualquier antecedente médico de interés, es importante porque existen problemas generales que pueden influir en el tratamiento convencional.

En los niños con enfermedad grave, en lugar de tratamiento pulpar, la medida terapéutica que se debe tomar como elección es la extracción del diente afectado, tras haber realizado una medicación con antibióticos.

Los niños que padecen de enfermedades como es la endocarditis bacteriana subaguda, nefritis, leucemia, tumores sólidos, neutropenia clínica idiopática o cualquier proceso que provocan de depresión de los leucocitos polimorfonucleares y granulocitos, no se pueden someter a tratamiento pulpar, ya que puede fracasar y originar una infección aguda.¹⁰

El tratamiento pulpar puede estar justificado en un niño con enfermedad grave, ves que se realizó un estudio meticoloso de su estado en general, del tratamiento endodóntico y la importancia de conservar el diente afectado.

Factores regionales

- Evaluación del estado bucal.
- Valoración de los factores de riesgo.
- Edad dentaria
- Presencia de maloclusiones.
- Importancia estratégica del órgano dentario en la arcada.
- Fenómenos asociados.

¹⁰ **Boj, J.R.**, Odontopediatría, 1era.Edición, Masson, España,2005. Pág. 174

Factores locales

El diagnóstico se basa en la historia clínica del dolor, el examen clínico y el examen radiográfico; durante la anamnesis y la exploración clínica se tiene que tener en cuenta que en el paciente pediátrico nos vamos a encontrar con limitaciones que conllevan a que no podremos en algunos casos obtener datos fiables; debido a la edad, miedo, aprehensión y/o una incapacidad del niño para cooperar totalmente; o en otras ocasiones puede ser distinto el niño tiene el afán de cooperar y responde, incluso antes de aplicar una estímulo.

Historia del dolor

Cuando se intenta determinar el estado de la pulpa de un diente, es muy importante obtener una cuidados historia del paciente con respecto a la incidencia, la intensidad y la causa del dolor del diente mismo, para valorar si la pulpa tiene una condición tratables, aunque la pulpalgia clínica no siempre se correlaciona con el estado histopatológico de la pulpa dentaria, es un elemento que hay que tomar muy en cuenta.

El dolor y los antecedentes dolorosos en el diente involucrado, por lo general indican inflamación de la pulpa que es de naturaleza irreversible, por lo que este dolor tendrá una duración mayor de unos cuantos minutos y aparecerá en forma espontánea, más que por un estímulo como el azúcar, el calor o el frío. En un estudio histológico realizado por Seltzer, Bender y Ziontz, se encontró aproximadamente el 80 % de pulpas necróticas en personas que manifestaron esos antecedentes de dolor.¹¹

¹¹ **Barber, Thomas K.**, Odontología pediátrica, 1era. Edición, Manual Moderno, México.1985.Pag.186.

Sin embargo, los niños algunas veces aquejan de lesiones cariosas extensas, a menudo con un absceso supurante, sin antecedentes claros de dolor. Por otra parte, si hubo problemas dentales previos (como sucede con la caries por el uso de mamila), no experimenten sensación de ningún tipo en los dientes.

Consciente de estas limitaciones, el odontólogo debe distinguir dos tipos principales de dolor dental: el provocado, el espontáneo y/o sordo.

Dolor provocado

Se estimula por irritantes térmico, químico o mecánico, y se reduce o elimina cuando se retira el estímulo nocivo, este signo suele indicar sensibilidad dentaria, a causa de una lesión cariosa profunda o una restauración deficiente, la pulpa se encuentra en una etapa de transición en la mayor parte de los casos, el trastorno es casi siempre reversible.

Dolor espontáneo

Es un dolor sordo y constante que puede mantener al paciente despierto toda la noche, este tipo de dolor casi siempre indica daño pulpar avanzado, el tejido casi nunca admite tratamiento, sin embargo, el diagnóstico final solo puede basarse en pruebas clínicas, aunadas a la valoración radiográfica. Una cuestión interesante para preguntar al padre del niño es si le ha dado o no alguna medicación para aliviar el dolor del diente. Si es así, las probabilidades son que la pulpa se altera en forma irreversible o necrótica.

Dolor sordo

Es espontáneo semejante al trastorno pulpar irreversible que se puede observar cuando la papila dental a causa de impacción de alimentos, éste trastorno produce destrucción ósea, y es posible tratar la pulpa de estos dientes, los síntomas desaparecen con la restauración adecuada del diente y el restablecimiento de un punto de contacto adecuado.

El motivo de la consulta y los antecedentes de dolor son factores importantes a considerar cuando se establece un diagnóstico. Así como es forzoso que la anamnesis médica sea exacta. El niño con una enfermedad sistémica quizás requiera un método de tratamiento distinto del que se utiliza para el niño sano.

Examen clínico.

Para la evaluación de un diente han de tenerse en cuenta los siguientes criterios:

- *Tejidos blandos.*

Se han de examinar, atendiendo cambios de coloración de la mucosa, tumefacción, absceso y fístula. El absceso gingival o la fístula con drenaje asociados a un diente con una lesión de caries profunda constituyen un signo clínico obvio de enfermedad pulpar irreversible. Este tipo de infecciones puede resolverse con éxito solo mediante un tratamiento de endodóntico o exodóntico.

- *Examen dentario.*

Se debe evaluar la profundidad y extensión del proceso carioso o fractura, exposición pulpares, pólipos y las posibilidades de aislamiento y restauración de la pieza dentaria.

La movilidad anormal de los dientes es un signo clínico que puede señalar la existencia de una enfermedad pulpar grave. Al examinar el grado de movilidad de este tipo de dientes, a veces sólo la manipulación suscita la aparición de dolor en la zona; si durante la manipulación del diente móvil no aparece dolor o éste es mínimo probablemente la pulpa se encuentre en un estadio degenerativo crónico y más avanzado.

Se debe saber diferenciar la movilidad patológica de la movilidad normal de los dientes temporales previa a su caída; siempre hay que comparar con el diente contralateral y tener en cuenta la edad de exfoliación.

- *Percusión.*

La sensibilidad a la percusión o a la presión es un síntoma clínico sugestivo de por lo menos un grado mínimo de enfermedad pulpar. Esta prueba se realiza con la punta del dedo (no con el espejo), es útil para localizar un diente doloroso en el cual la inflamación avanza y afecta el ligamento periodontal.

- *Pruebas de vitalidad*

Tanto las térmicas como las eléctricas, tienen escasa utilidad en los dientes primarios, no ofrecen evidencias fiables sobre el grado de inflamación de la pulpa, aparte de que el dolor que desencadena puede reducir la disposición del niño a cooperar.

- *Tipo y cuantía de la hemorragia de la pulpa expuesta.*

También hay que valorar el tamaño del área de exposición, el aspecto de la pulpa y la cantidad de hemorragia son factores importantes para diagnosticar el grado de inflamación de la pulpa expuesta por caries. Una verdadera exposición de caries siempre va acompañada de inflamación de la pulpa. Los casos de exposición masiva siempre se asocian con necrosis o inflamación generalizada, y no son candidatos a ninguna forma de tratamiento de la pulpa vital.

La hemorragia excesiva en el área de exposición o durante la amputación de la pulpa se considera signo de inflamación extensa; por lo tanto estos dientes se deben considerar candidatos a pulpectomía o exodoncia.

Examen radiográfico

Si bien la pulpa dental es un tejido blando, se puede obtener información de ciertos cambios radiolúcidos, al observar la forma y el tamaño de la cámara pulpar y conducto radicular. Por lo que el examen clínico debe ir seguido de radiografías periapicales y aleta mordible de alta calidad.

Las zonas radiolúcidas interradiculares, un dato frecuente en dientes primarios con alteraciones pulpares, se observan mejor en las radiografías de aleta mordible. Si no es posible observar con claridad el área apical en esta radiografía, se obtiene antes una vista apical del lado afectado; es necesario comparar la integridad de la lámina dura de la pieza afectada con la del diente adyacente contralateral.

Las radiografías son fundamentales para el diagnóstico de las lesiones pulpares, nos ofrecen la siguiente información (Fig.1):

- Tiempo de vida útil del diente temporal.
- Estado del diente permanente en formación.
- Anatomía del diente.
- Relación o proximidad entre el techo y el piso cameral.
- Caries profunda, con afección pulpar posible o demostrada.
- Restauración profunda cercanas a los cuernos pulpares.
- Pulpotomía lograda o fallida, o pulpectomía.
- Cambios pulpares como calcificaciones (dentículo) y obliteración pulpar.
- Presencia de cálculos pulpares.

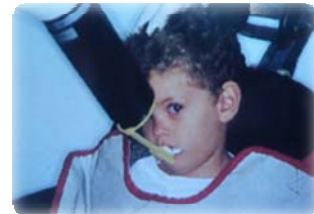

Fig. 1. Toma de radiografía

- Perforaciones de piso cameral.
- Resorción radicular patológica interna o externa.

Interna: dentro del conducto radicular, indica la inflamación de la pulpa vital.

Externa: con afección al diente o al hueso circundante, muestra una pulpa no vital, con inflamación extensa, que incluye resorción del hueso adyacente.

- Zona radiolúcida periapicales o interradiculares en el hueso. cualquier zona radiolúcida en los dientes primarios relacionada con un diente no vital se localiza en el área de la furca y no en el ápice, lo cual se debe a la presencia de conductos accesorios en el área del pisopulpar.

La anatomía de los molares temporales, incluida la presencia de una fina capa de dentina en la zona de la furca, condiciona que la diseminación de la inflamación pulpar tenga características específicas. Al existir con frecuencia canales radiculares supernumerarios y ser la dentina en la zona de la bifurcación bastante permeable, la osteítis ínter radicular es más frecuente en la periapical. Cuando la zona de osteolitis abarca más de la mitad de la raíz, o cuando afecta la integridad del saco pericoronario, en general, está indicada la extracción del diente temporal.

Por lo tanto las películas de aleta mordible son auxiliares diagnóstico sutiles, sobre todo en los molares superiores, donde el premolar en desarrollo oculta la furca en una radiografía periapical (fig. 2.)

Por lo que se hace énfasis a que los dentistas de práctica general, como los odontopediatras se deben familiarizar con factores normales que complican la interpretación radiográfica en niños, es decir

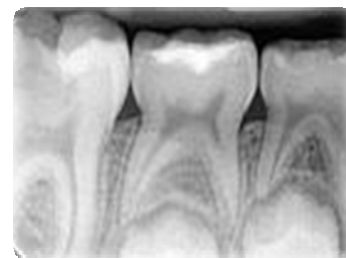

Fig.2 Aleta mordible

espacios medulares grandes, gérmenes de dientes en desarrollo y patrones normales de resorción dentaria.

Diagnostico operatorio.

En algunos casos el diagnóstico final se puede hacer sólo mediante evaluación directa del tejido pulpar, y la decisión acerca del tratamiento se toma de acuerdo con base en ello.

Por ejemplo, si se piensa hacer pulpotomía con formocresol, la hemorragia del sitio de amputación debe ser normal es decir, sangre de color rojo, con hemostasia a menos de 5 min a presión leve con una torunda; si la hemorragia persiste, será necesario realizar un tratamiento más radical como es la pulpectomía o extracción, ya que el exceso de hemorragia indica que la inflamación alcanzo la pulpa radicular. Pero si se llegara a presentar un pólipo pulpar y la hemorragia se detiene de manera normal después que se amputa la pulpa coronal, se realiza una pulpotomía con formocresol, en lugar de un procedimiento más radical.

Clasificación

En la patología pulpar en el niño, ninguno de los medios auxiliares de diagnóstico es absolutamente preciso para determinar si la pulpa está afectada reversible o irreversiblemente. Esto se convierte en un asunto de juicio clínico, basado en las diferentes pruebas y en una cuidadosa historia clínica que, finalmente, determinara el tratamiento para cada pulpa en particular.

La pulpa se defiende de agresiones con una respuesta inflamatoria, el problema se deriva del hecho de que las manifestaciones y los datos que se pueden obtener no corresponden con el estado histológico de la pulpa, pudiendo

dar lugar a errores en el diagnóstico y fracasos del tratamiento. Además, con frecuencia se hacen presentes las degeneraciones pulpaes que son cuadros silentes o de que los datos que obtenemos no tienen fiabilidad con la edad del niño.

La respuesta pulpar puede oscilar desde una lesión mínima hasta la muerte pulpar e incluso las manifestaciones periapicales a esta necrosis.

Por tanto, de cara a la terapéutica en la dentición pulpar se hace la siguiente clasificación:

Pulpitis aguda: Histológicamente correspondería con una pulpitis crónica de la corona, en la cual la inflamación afecta una parte o la totalidad de la pulpa coronaria. La pulpa radicular no presenta alteración inflamatoria irreversible. Tras un examen clínico y radiográfico, los criterios son:

- En la historia clínica no se refiere dolor lancinante, ni persistente.
- No hipersensibilidad a la palpación y percusión.
- La movilidad dentaria es normal.
- El diente presenta reacciones positivas en pruebas de sensibilidad.
- La parte coronaria de la pulpa queda expuesta durante la excavación de la dentina reblandecida.
- El tejido pulpar expuesto es de color rojo, y sangra moderadamente.
- No existe signos patológicos demostrables radiográficamente.

Pulpitis crónica. Esta reacción pulpar comprende varios estadios de deterioro pulpar, tanto en cuanto a la degeneración de esta como a la extensión de la pulpa involucrada.

Generalmente, la afectación suele involucrar, en primer lugar, la pulpa cameral extendiéndose progresivamente a la radicular.

La afectación de la pulpa puede variar desde la pulpitis parcial sin zonas de necrosis, a la que suele conceder un carácter reversible, hasta la pulpitis parcial o total con zonas de necrosis.

El dolor es el síntoma fundamental y suele ser agudo e intenso, aparece espontáneamente o desencadenado por un estímulo que no cesa cuando éste desaparece.

En el niño, con gran frecuencia, no podemos utilizar ese dato, ya que no se presenta o, si lo hace, aquel no puede concretar sus características. Puede encontrarse respuesta dolorosa a la percusión y movilidad aumentada cuando se compara con el diente contralateral.

Pueden presentarse cuadros de agudización.

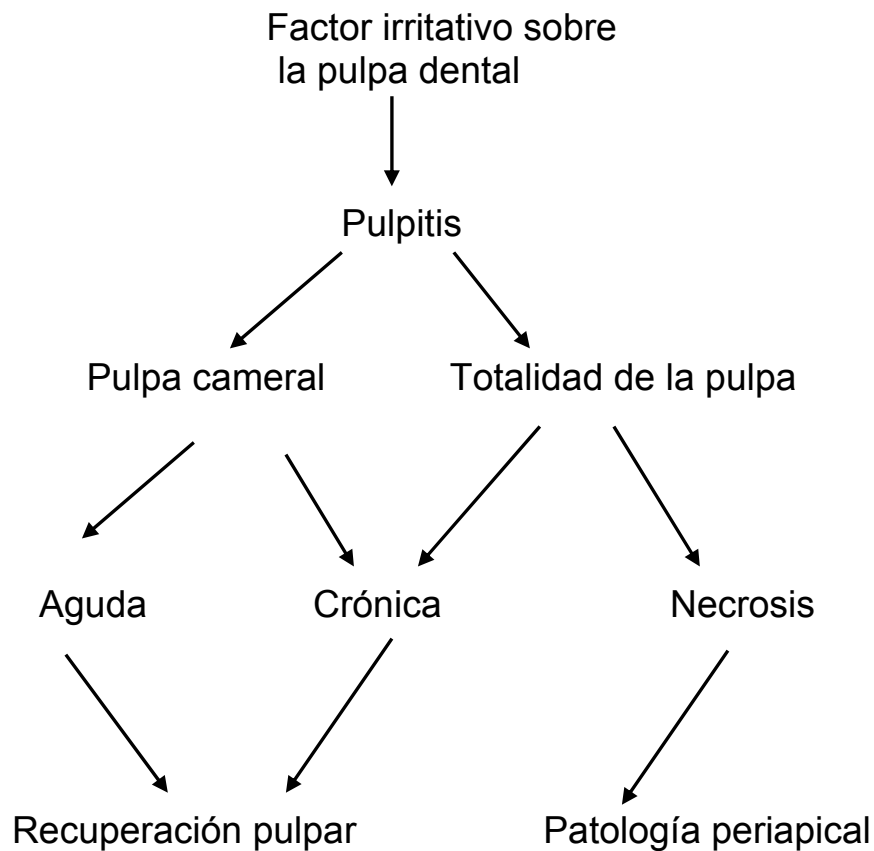
Necrosis pulpar. Significa la desaparición total de toda la actividad metabólica de la pulpa con muerte de ésta y degeneración del tejido pulpar; puede acompañarse o no de invasión microbiana.

- El dolor puede estar presente cuando existe una gangrena pulpar, pero es frecuente que la necrosis no responda con dolor.
- El diente presenta un color oscuro, opaco y con pérdida de la translucidez.
- La movilidad suele estar aumentada.
- Cuando la lesión progresa y afecta la zona periapical, pueden encontrarse en estas afectaciones características de la pulpa necrótica.
- Presencia de fistula o absceso a pocos milímetros de la encía libre.

- Signos radiológicos de radiolucidez perirradicular o interradicular.

Como se puede apreciar, la complejidad de los procesos pulpares y la escasez de datos con que se encuentra el clínico complican mucho la decisión terapéutica que se debe tomar en cada caso.

En general, en los niños se es muy conservados en los tratamientos pulpares que se realizan en los dientes permanentes jóvenes, siempre que exista un dato que indique la posibilidad de respuesta favorable, se opta por el tratamiento más conservador posible confiando en la respuesta biológica de la pulpa joven, tomando en cuenta el protagonismo que tiene el germen subyacente del diente permante.



Cuadro. 3 Respuesta pulpar ante un estímulo.

EVENTOS CLINICO	SIGNOS Y SINTOMAS	ESTADO DE LA PULPA	TRATAMIENTO INDICADO
Caries sin exposición	Sin síntomas espontáneos	Saludable	Restauración
Caries con posible exposición o muy cerca de la pulpa	Dolor ocasional cuando hay estímulos.	Pulpitis mínima o reversible	Pulpotomía
Exposición iatrogénica no cariosa	Asintomática	Saludable	Pulpotomía
Exposición pulpar	Historia mínima de dolor No movilidad No evidencia patológica y radiográfica	Pulpitis reversibles	Pulpotomía
Exposición con caries	Dolor espontaneo Movilidad Inflamación	Pulpitis irreversible	Pulpectomía Material intermediario Extracción
Exposición por caries	Fistula Inflamación Movilidad Patología radiográfica	Pulpa necrótica	Pulpectomía Material intermedio Extracción
Caries extensa	Caries atraviesa la furca Diente no restaurable Patología periapical	Pulpa necrótica	Extracción

Cuadro 4. Opciones de tratamiento pulpar para dientes primarios (Kilpatrick y Col., 1997)

MATERIALES

No existe ningún material para tratamientos pulpares cuyo uso sea exclusivo en odontopediatría, por lo que es necesario que tengamos un conocimiento profundo sobre los materiales dentales.

Hidróxido de calcio

La combustión de piedra caliza a 1.200 °C produce hidróxido de calcio (CaO) y anhídrido carbónico. El óxido de calcio se hidrata obteniéndose el hidróxido de calcio (Ca (OH)²) que es un polvo blanquecino, inodoro, de baja solubilidad en agua e insoluble en alcohol. Tiene un peso molecular de 74.08 y un pH fuertemente alcalino que oscila entre 12.5 y 12.8.

Las principales propiedades del hidróxido de calcio provienen de la disociación iónica en Ca⁺⁺ y OH⁻, que tiene lugar tanto en tejido vivo como en el tejido necrótico infectado de bacterias. Posee un gran efecto antimicrobiano, que unido a su gran alcalinidad proporciona el medio ideal para inducir el desarrollo de una barrera de tejido duro mineralizado.

El hidróxido de calcio fue descrito por primera vez en 1893 para uso odontológico por Nygren. Casi un siglo más tarde, en 1930, Hermann lo utilizó como protector pulpar, ocho años después Teuscher y Zander comprobaron que induce la formación de un puente de dentina secundaria. En 1966 Frank lo popularizó al ser el componente clave de la técnica que presento respaldada por el éxito de diversos casos clínicos, de forma que ha llegado hasta nosotros como la Técnica de Frank. El propio Frank dice que el valor del hidróxido de calcio reside no solo en sus propiedades sino también en lo fácil que es obtenerse, de ser preparado, de reabsorberse y de ser eliminado¹².

Es uno de los materiales utilizados con más frecuencia para la protección pulpar en dientes temporales y permanentes. Es biocompatible con la pulpa y su alcalinidad le confiere propiedades bactericidas.

Aunque su mecanismo de acción no es totalmente conocido, colocado sobre una capa de dentina la remineraliza y cuando se aplica en recubrimientos

¹² **Rodriguez-Ponce Antonio**, Endodoncia Consideraciones Actuales, 1 era. Edición, AMOLCA, Caracas, Venezuela, 2003. Pág.233.

directos sobre la pulpa expuesta, estimula la formación de dentina terciaria dando lugar a la formación de un puente dentinario que cicatriza la dentina lesionada.

En dientes permanentes jóvenes se utiliza en la pulpotomía vital para estimular la formación de un puente dentinario y permitir la conservación de la pulpa radicular; por lo que su uso en dientes temporales ha demostrado una frecuencia muy alta de presentación de reabsorciones radiculares internas.

Algunas marcas comerciales son: Calxil, Reogan, Prismas VLC Dycal (fotocurado) entre otros (Fig. 3 y 4)



Fig. 3. Hidróxido de calcio (fotocurable). Marca Ultradent.

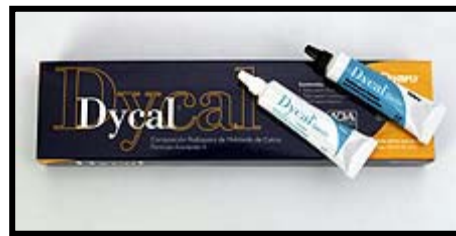

Fig. 4. Hidróxido de calcio (autocurable)

Óxido de zinc-eugenol

La base fundamental de este cemento es el óxido de zinc y el eugenol (extraído del clavo), para hacerlo más fluido se le agrega la colofonia y aceites vegetales. Para aumentar su resistencia, se le añaden materiales de carga, como es el óxido de aluminio o polvo de metacrilato y para acortar su endurecimiento contiene ácido acético glacial.

Tiene un pH de 6.5 a 7.0, o sea, neutro, la presencia de eugenol en la mezcla reblandece o no deja endurecer los materiales poliméricos (resinas), por lo que nunca debe de usarse debajo o en contacto con ellas.¹³

¹³ Barceló Santana Francisco Humberto, Materiales Dentales, 3ª, edición, Trillas, 2008. Pág. 84

Este cemento es utilizado en los tratamientos pulpares en dientes temporales. En este caso suele añadirse a los componentes óxido de cinc y eugenol un antiséptico pulpar que frecuentemente es el formocresol.

Es un material que no provoca lesión pulpar, por lo que puede colocarse junto a la pulpa radicular amputada; sin embargo su elevada solubilidad y su limitada resistencia a la compresión hace necesario colocar sobre un material más resistente o utilizar cementos de óxido de zinc-eugenol.

Cuando la obturación definitiva vaya hacerse con composite, será necesario colocar material intermedio que impida el paso de eugenol libre, que podría interferir con la polimerización y el color.

Debido a sus propiedades es un material el cual casi ya no se ocupa en la odontopediatría (Fig. 5 y 6).

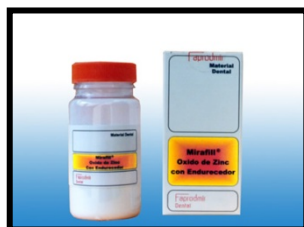

Fig. 5. Óxido de zinc (polvo)

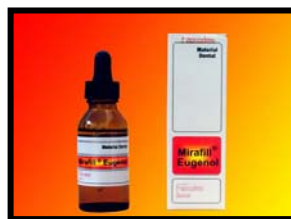


Fig.6 Eugenol (liquido)

Fosfato de zinc

Es un cemento de reacción ácido-base, de alta resistencia y baja solubilidad que fue creado por Crowell en 1927. Es un cemento de los llamados “fijados o a base de agua”, esto es porque tiene agua en su formulación como es el carboxilato de zinc o el ionómero de vidrio.¹⁴

¹⁴ Barceló Santana Francisco Humberto, Materiales Dentales, 3ª, edición, Trillas, 2008. Pag.88

Se presenta en forma de polvo y un líquido; el polvo es una base de óxido de zinc a 90%, óxido de magnesio, sílice, trióxido de zinc y trióxido de magnesio y el líquido es una combinación de ácido fosfórico (55-65%) y agua en porciones más o menos iguales, con algunas sales de zinc y aluminio como buffer para amortiguar la acidez del ácido fosfórico.

Posee un Ph de 4.4 que lo hace irritante para la pulpa, por lo que no debe ser utilizado directamente sobre ella, pero por lo contrario su solubilidad es muy baja, es fácil de manejar, produce una reacción química exotérmica, su tiempo de endurecimiento es demasiado rápido y, una vez fraguado, es resistente.

Formocresol

Es un medicamento utilizado para la momificación de la pulpa, actualmente se utiliza únicamente en dientes temporales tras la amputación de la pulpa cameral (pulpotomía).

El término formocresol hace referencia a una mezcla de productos químicos en distintas proporciones cuyos principales componentes son el formaldehído y el cresol, razón por la que se le nombra así a la pasta resultante.

La fórmula más usada fue introducida por Buckley a principios del siglo XX, de hecho lleva su nombre, y consta de un 19% de formaldehído, un 35% de cresol y un 15% de glicerina, siendo el resto agua. Esta mezcla y/o variantes de ella como la fórmula de Tifell, cuya composición consta de un 20% de formaldehído, un 20% de tricresol, un 6% de eucalipto y un 20% de eugenol en 34 partes de agua.¹⁵

Debido a sus grandes éxitos descritos con la pulpotomía en dientes deciduos, se considera como un fijador clásico que previene la autólisis de los

¹⁵ **Rodríguez-Ponce Antonio**, Endodoncia Consideraciones Actuales, 1 era. Edición, AMOLCA, Caracas, Venezuela, 2003. Pág.

tejidos por su unión de proteínas, que ha generado mucha polémica en el ámbito odontológico ante la respuesta obtenida de la pulpotomías realizadas con formocresol, que se han descrito una amplia escala de alteraciones pulpares, que va desde un ligera fijación tisular sin presencia de áreas de reabsorción interna con difusión del formocresol al ligamento periodontal y tejidos periapicales, así como acumulo en los tejidos renal y hepático por vía sistémica.

Por otro lado, Morawa y otros investigadores, han obtenido mejores resultados clínicos disminuyendo la concentración de formocresol de la fórmula de Buckley (Fig.7).

Es un medicamento controvertido, pero hasta este momento no se ha encontrado otro alternativo con el que se obtengan buenos resultados.



Fig. 7. Formocresol

PROCEDIMIENTOS DE LA TERAPIA PULPAR (Fig. 8)

Base de protección

La base o recubrimientos de protección es considerado como una tratamiento conservador, pues es un material que se coloca en las paredes pulpar y axil de una preparación cavitaria, para que sirva como barrera de protección entre el material de restauración y el diente.

La dentina es permeable y permite el movimiento de materiales de la cavidad bucal hacia la pulpa y viceversa.

Durante muchos años se pensó que la inflamación de la pulpa obedecía a los efectos tóxicos de los materiales dentales; sin embargo, en investigaciones más recientes se ha demostrado que la inflamación pulpar que producen los materiales dentales es benigna y pasajera, en tanto que las reacciones adversas son resultado de la invasión pulpar por bacterias o sus toxinas (Brannstrom, 1984)¹⁶.

La filtración marginal continua, con caries secundaria recurrente, es quizás la causa más frecuente de degeneración pulpar bajo restauraciones, y esta irritación asociada a una microfiltración es la que se relaciona con la permeabilidad de la dentina. En las cavidades profundas, la dentina que cubre la pulpa es delgada, y los túbulos tienen un diámetro grande y se encuentran muy próximos entre sí.

La dentina es muy permeable por lo que se debe cubrir con un material bien; Pashely en 1990 recomienda el uso de bases de hidróxido de calcio fotocurable o cementos de carboxilato, ya que esta dentina remanente es demasiado delgada para permitir el uso de cemento de ionómero de vidrio.

Los materiales más recientes que deben usarse como selladores son los cementos de resina y agentes de adhesión dentinaria, ya que han probado tener capacidad de adhesión en diversos sustratos para unirse al material de restauración del diente.

La utilidad de estos materiales para adherirse a la estructura dental se ha demostrado satisfactoriamente y es un procedimiento aceptado ; sin embargo su uso con amalgamas es aun objeto de controversia, por cuanto la capa adhesiva insoluble puede actuar como barrera para prevenir que los productos de corrosión de la amalgama sellen el hueco en última instancia; por consiguiente, los agentes de unión dentinaria tienen la posibilidad de exponer al paciente a mayor riesgos de fugas a través de los márgenes y a caries recurrente a largo plazo.

¹⁶ Pinkham, J.R Odontología Pediátrica, 3 era. Edición, MC Graw- Hill, México, 2001 . Pag.373

Por otra parte, estos agentes son más sensibles a la técnica que el barniz, además de ser más costoso y tomar más tiempo de procedimientos. Manhler en 1996 no observaron ninguna diferencia entre las restauraciones de amalgama adheridas y no adheridas después de un año y concluyeron que los agentes de unión bajo rellenos de amalgama tradicionales no deben recomendarse.

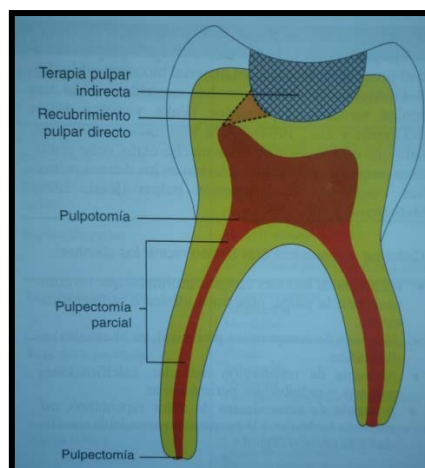


Fig. 8. Esquema de las opciones de tratamientos pulpares en la dentición primaria.

Recubrimiento indirecto

Este tipo de tratamiento se recomienda para dientes con lesiones cariosas profundas que se aproximan a la pulpa pero en las que no hay signos ni síntomas de degeneración pulpar¹⁷.

El fundamento para el tratamiento pulpar indirecto es que en las capas dentinarias profundas queden pocas bacterias viables, y que estas se inactiven después de sellar la cavidad adecuadamente.

La zona más profunda de caries dentinaria consta de dos capas, la externa está irreversiblemente dañada, infectada y no vital, pero la interna está dañada

¹⁷ Pinkham, J.R Odontología Pediátrica, 3 era. Edición, MC Graw- Hill, México, 2001 . Pág.373.

recuperablemente, se puede remineralizar y mantiene vitalidad, o sea, sensible, por lo que en esta última capa los cristales de apatita están disminuidos de tamaño y un poco desorganizados y los procesos odontoblásticos están alterados superficialmente íntegros..

El color y la dureza han sido utilizados como criterios de diagnóstico, pues la dentina sana peripulpar es de 32 en piezas temporales, si el clínico utiliza cucharilla deja una dureza dentinaria Knoop 22 y 28 si utiliza fresa redonda. El color es igualmente otro signo variable, ya que en muchos casos de caries aguda y profunda no hay cambios apreciables, a diferencia de las caries de curso crónico, por el cual el clínico puede utilizar lugol o pigmento vegetal como solución reveladora o detectora de caries, esta consiste de 0.5% de fucsina o 1.0% de rojo ácido en propilen glicol, que tiñe selectivamente la caries externas, donde las fibras colágenas han sido destruidas.

Criterios o requisitos que deben reunir los dientes:

- Presencia de lesiones cariosas profundas que no comprometen la pulpa, observada clínica o radiográficamente.
- Ausencia de compromiso periapical, en el estudio radiográfico.
- Ausencia de reabsorción radicular, calcificaciones pulpares o radiolucidez perirradicular.
- Ausencia de antecedentes de dolor espontáneo, así como molestias a la percusión o apreciable movilidad a la presión digital.

La técnica del Recubrimiento Pulpar Indirecto es (Fig. 9):

1. Anestesia local del diente que debe tratarse.
2. Aislamiento absoluto relativo del campo operatorio.
3. Apertura y diseño de la cavidad.

4. Eliminación de la totalidad de la caries de las paredes de la cavidad.
5. Colocar una mota de algodón, una gota de colorante durante diez segundos.
6. Lavar con agua.
7. Eliminación cuidadosa del tejido teñido del fondo de la cavidad, esta acción se realizara con cucharillas afiladas o una fresa a baja velocidad sin ejercer presión.
8. Colocación de un material adecuado sobre las capas profundas cariosas (Dycal, cemento de ionómero de vidrio).
9. Sellar la cavidad con un material de base de rápido endurecimiento (IRM).
10. Obturación temporal de la cavidad asegurando un buen sellado.
11. Control de oclusión.

Tras un periodo de 2-3 meses deberá explorarse de nuevo al paciente radiológica y clínicamente.

Se procederá:

1. Anestesiarse y aislar el diente tratado.
2. Retirar la obturación y limpiar la cavidad.
3. Explorar la dentina y observar que tenga un aspecto seco y remineralizado.

El color suele ser amarillento o marrón claro.

4. Eliminación de la caries residual.
5. Obturación definitiva.

Si la remineralización no se ha producido, deberemos valorar el estado de la pulpa y su capacidad de respuesta para repetir el procedimiento o pasar a otro menos conservador.

Se han conseguido resultados exitosos con el recubrimiento pulpar indirecto con hidróxido de calcio, en un 92% de incisivos primarios, que fueron controlados durante 42 meses. Algunos operadores han preferido usar solo una preparación de óxido de cinc-eugenol.

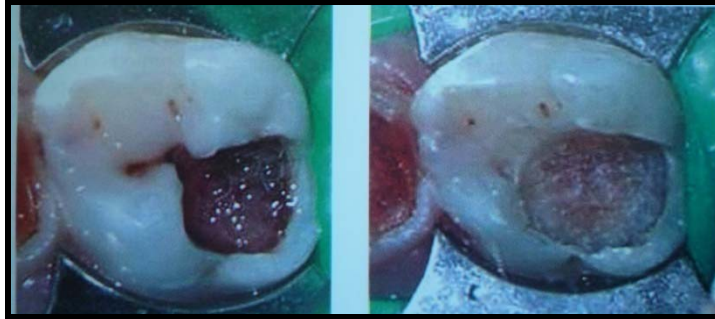
Vij y cols. en 2004 realizaron un estudio, evaluando el tratamiento inicial de lesiones cariosas profundas con un procedimiento llamado control caries y también evaluando el efecto de otros factores en el éxito de terapia pulpar indirecta y pulpotomías con formocresol. El tratamiento previo de las lesiones cariosas profundas con procedimientos de control de caries mejoró el éxito de la terapia pulpar indirecta y la pulpotomías con formocresol.¹⁸

En un estudio retrospectivo se evaluó el resultado clínico y radiográfico del tratamiento pulpar indirecto en dientes primarios posteriores comparándolos con la influencia de riesgo de caries, la destreza del operador y el material restaurador. Las conclusiones fueron el tratamiento pulpar indirecto es una técnica exitosa y debería de ser considerada un procedimiento alternativo en la terapia pulpar en dientes primarios posteriores con lesiones cariosas profundas. El uso de una base sobre un protector y una corona de acero aumentan ostensiblemente el éxito del tratamiento pulpar indirecto.

El objetivo final de este tratamiento es mantener la vitalidad pulpar, al detener el proceso carioso, fomentar la esclerosis dentinaria (reducir la permeabilidad), estimular la formación de dentina terciaria y remineralizar la dentina cariada.

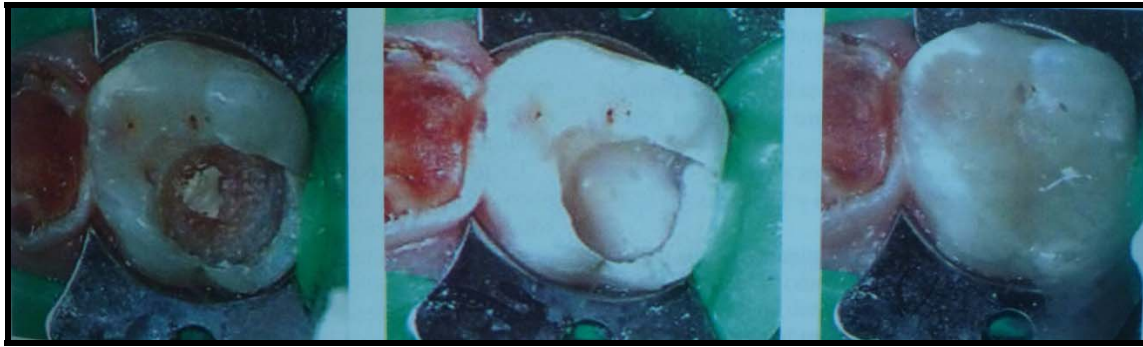¹⁸ **Bardoni, Ramón Castillo**, Odontología Pediátrica, 1 era., Edición, Buenos Aires, Argentina, 2010. Pág. 486.

Se ha informado que el índice de éxito del tratamiento pulpar indirecto es superior al 90% por ellos se recomienda su uso en los pacientes cuyo diagnóstico preoperatorio no sugiere signos de degeneración pulpar.



A

B



C

D

E

Fig. 9. A, B, C, D, E. Recubrimiento pulpar indirecto en lesión cariosa profunda.

Recubrimiento pulpar directo

El recubrimiento pulpar directo tiene limitada eficacia en la dentición primaria debido al rápido progreso de los cambios patológicos en la pulpa y su pobre capacidad de curación.

Este tratamiento lo vamos a emplear en aquellos casos en que la pulpa se expone accidentalmente hacia la dentina sana en una pequeña superficie durante un procedimiento operatorio; los factores que vamos a evaluar en el diente es

que se encuentre asintomático, que el sitio de la exposición tenga un diámetro de la cabeza de un alfiler que carezca de contaminantes bucales y el examen radiográfico, negativo en cuanto a reabsorción radicular avanzada, reabsorción interna, radiolucidez en la furca o periápice.

Se coloca en la zona expuesta una solución fisiológica estéril y recubrirla con un preparado de hidróxido de calcio para estimular la formación de la dentinaria y con ello “sanar” la herida y mantener la vitalidad de la pulpa; de igualmente el Hidróxido de calcio no debe aplicarse en contacto con la pulpa hasta que la hemorragia haya cesado sin presencia de coágulo.

No se recomienda el recubrimiento pulpar directo en una exposición pulpar cariosa, presencia de hemorragia profunda en el sito de exposición, y exposición a un menor, que ocurre sin aislamiento del campo operatorio, sino que se indica para exposición mecánica o traumática pequeñas cuando las condiciones para que una respuesta favorable sea óptima. Incluso en este caso el índice de éxito de este procedimiento no es bastante alto.

El fracaso del tratamiento se manifiesta en forma de reabsorción interna o un absceso dentoalveolar agudo. Kennedy y Kapala en 1985 establecieron que el elevado contenido celular del tejido pulpar primario es la causa mayor índice de fracaso del recubrimiento pulpar directo en los dientes primarios, ambos autores sostiene que las células mesenquimatosas indiferenciadas se diferencian en odontoblastos, lo cual produce resorción interna y constituyen un signo principal de fracaso del recubrimiento pulpar directo en la dentición primaria.¹⁹

No obstante, algunos investigadores Kanca en 1993, Kashiwada y Takagi en 1991; son partidarios del uso de agentes de adhesión dentinaria para recubrimientos pulpares directos, fundamentando en el hecho de que estos materiales ofrecen un sellador permanente contra invasión bacteriana y posibilitan que sane la pulpa.

¹⁹ Pinkham, J.R Odontología Pediátrica, 3 era. Edición, MC Graw- Hill, México, 2001 . pág. 374

Materiales utilizados en el Recubrimiento Pulpar Directo

Hidróxido de calcio:

Existen muchos productos comerciales pero el más recomendable para recubrimiento pulpar directo es el Hidróxido de calcio químicamente puro que solo se mezcla con agua bidestilada, tiene un pH entre 12.3 y 12.5, siendo necesario que sea fresco; porque una vez que este se expone mucho a tiempo al medio ambiente pierde su eficacia, convirtiéndose en carbonato de calcio.

Marca comercial

Dycal. (Base y Catalizador).

Base: dióxido de titanio, tungstato de calcio y disalicilato

Catalizador: compuesto por hidróxido de calcio, con pequeñas cantidades de óxido de zinc y sulfonamida.etilolueno.

Adhesivo dentinario y resina de composite:

Este procedimiento, se encuentra aún en controversia, pues numerosos investigadores defienden la obturación directa de las exposiciones pulpares, demostraron que la cicatrización pulpar está relacionada con la capacidad del agente de recubrimiento y el material de restauración definitiva, para conseguir un sellado biológico contra las microfiltraciones bacterianas que pueden aparecer a lo largo de la interface de superficie, y así permitiendo una reorganización de las células con formación de puente de dentina.

Aunque la eficacia de la unión está demostrada, las fuerzas de contracción de las resinas y las que soportan los dientes durante la masticación de los alimentos hacen que se puedan producir fracturas y huecos por donde penetran las bacterias. Esto es especialmente importante en aquellas cavidades que tienen

sus límites de esmalte debilitado o de poco grosor, como son las débiles paredes adamantinas de la zona gingival de las cavidades de clase II, donde es muy difícil obtener un sellado totalmente eficaz.

La adhesión a la dentina de estos productos está dificultada por diversas razones, en primer lugar la presencia de una mayor proporción de materia orgánica en la misma, la especial estructuración hística con esa gran cantidad de túbulos abiertos, así como la presencia de humedad procedente del fluido intradentinario. Se ha demostrado que la adhesión disminuye con el tiempo.

Eugenato de zinc:

El principal uso del eugenato de zinc es la cualidad que tiene de producir un sellado que evita la microfiltración bacteriana, creando así condiciones propicias para la organización de los mecanismos de defensa de la pulpa.

Se dice que debajo de este material, no se forma un puente dentinario, pero hay estudios realizados por Tronstad reportaron rangos que van desde la completa curación con la formación de puentes dentinarios, hasta una gran variedad de grados de inflamación y necrosis.

Mineral de Trióxido Agregado (MTA):

El MTA es un polvo que consta de partículas finas hidrofílicas que fraguan en presencia de humedad. La hidratación del polvo genera un gel coloidal que forma una estructura dura. El material MTA está compuesto principalmente por partículas de silicato tricálcico, aluminato tricálcico, silicato dicálcico, aluminato férrico tetracálcico, óxido de bismuto, y sulfato de calcio dihidratado. Es un cemento muy alcalino, tiene un pH de 12.5, es muy similar al del hidróxido de calcio, por lo que puede posibilitar a efectos antibacterianos.

El material tiene una fuerza compresiva baja, lo que provoca que no pueda ser utilizado en áreas funcionales.

El MTA se ha demostrado que es superior al hidróxido de calcio, ya que ayuda a la formación del puente dentinario con menor inflamación; es conocido como un derivado de cemento hecho con finas partículas cuyos componentes principales son el fosfato de calcio y óxido de calcio.

Dicho material posee una alta biocompatibilidad, mínima citotoxicidad, y estimula la producción de osteoblastos.

La desventaja del MTA, es que después de colocarlo, han de pasar 3-4 horas para que el material fragüe. El procedimiento consiste en colocar el MTA en la exposición pulpar y realizar un sellado temporal. Posterior al fraguado se colocará la obturación definitiva, para prevenir la aparición de microfiltraciones bacterianas.

El MTA está comercializado por Maillefer-Dentsply (Ballaigues, Suiza) bajo el nombre ProRoot MTA y viene presentado en sobres herméticamente sellados que contienen el polvo del MTA.

El recubrimiento pulpar está indicado en dientes con ápices inmaduros cuando se expone la pulpa, y se quiere mantener su vitalidad; este tratamiento está contraindicado si existe sintomatología de pulpitis irreversible. El MTA ha demostrado que estimula la formación de puentes de dentina adyacente a la pulpa dental. Esta formación de dentina puede ser debida a la capacidad de sellado, alcalinidad y biocompatibilidad o posiblemente a otras propiedades del MTA.

Técnica del Recubrimiento Pulpar Directo con hidróxido de calcio:

1. Aislamiento de campo antes de empezar cualquier procedimiento de preparación cavitaria, especialmente si la caries es profunda.
2. Remoción de la dentina dañada.
3. Control de hemorragia que puede ocurrir en la zona de exposición pequeña.

4. Desinfección de la cavidad
5. Secar la cavidad de forma indirecta y sin mucha presión.
6. Colocación de hidróxido de calcio contacto directo con el tejido pulpar, sin presión.
7. Restauración definitiva de la pieza, por las mismas razones ya planteadas en recubrimiento indirecto.
8. Control periódico clínico y radiográfico.

Por ello, junto con el riesgo al fracaso con que todo tratamiento cuenta, el tiempo que debe emplearse en esta técnica y la seguridad de otros procedimientos clínicos, es necesario valorar muy fondo la convivencia de aplicar esta técnica en dientes temporales.

Pulpotomía

El procedimiento de eliminación de la pulpa cameral en piezas temporales, con exposición de la pulpa dental debido a caries o a traumatismo²⁰. La justificación de este procedimiento radica en el hecho de que el tejido pulpar coronal, situado junto a la exposición, suele contener microorganismos, así como presentar signos inflamatorios y degenerativos.

El objetivo ideal del tratamiento de la pulpotomía es la extracción de la pulpa coronal afectada, de manera que los tejidos radiculares clínicamente normales puedan seguir desarrollándose de forma fisiológica. Una parte esencial en la técnica consiste de medicamentos que estimulen la cicatrización pulpar y permitan el desarrollo fisiológico del diente hasta su exfoliación.

²⁰ Boj,J.R., Odontopediatría, 1era.Edición ,Masson, España,2005. Pág. 176.

Ranly (1994) propugna que la terapia pulpar o pulpotomías en la dentición primaria se debe desarrollar a través de tres grandes líneas:²¹

- *Desvitalización:* (momificación, cauterización) donde prácticamente se destruye el tejido vital usando generalmente formocresol o electrocauterio).
- *Preservación:* (desvitalización mínima, no inductiva) reteniendo el máximo de tejido vital, sin inducción de dentina reparativa por lo cual se usa el glutaraldehído y sulfato férrico.
- *Regeneración* (inductiva o reparativa), que es la estimulación de la formación de un puente de dentina asociado directamente con el hidróxido de calcio. Se espera que esta línea de investigación se desarrolle más rápidamente en los próximos años con la aplicación de las proteínas morfogénicas humanas.

CONSIDERACIONES PARA EL TRATAMIENTO

Como todo tratamiento pulpar, la decisión de remover tejido y mantener la pieza está basada en consideraciones generales o también le podemos nombrar como factores no dentarios y consideraciones específicas o factores dentarios.

Consideraciones generales (factores no dentarios):

- Historia de salud del niño.
- Discrasias sanguíneas.
- Irregularidades cardíacas.
- Diabetes.
- Enfermedades agudas como infección del árbol respiratorio.

²¹ **Bardoni, Ramón Castillo**, Odontología Pediátrica, 1 era., Edición, Buenos Aires, Argentina, 2010. Pág. 487.

Entre la específicas,(factores dentarios) hay que evaluar clínica y radiográficamente para observar:

- Importancia estratégica del órgano dentario:
 - 1.- ¿Cuánto tiempo permanecerá funcionando en boca? Cuando falta 1 ½ a 1 año para que se produzca el cambio del diente temporal, es quizás más práctico recurrir a la exodoncia.
 - 2.-Presencia o ausencia del sucedáneo, y de estar presente, su grado de desarrollo.
 - 3.- Estado de desarrollo oclusal.
 - 4.-Importancia psicológica de la retención de un órgano en la boca.
- Debe haber la suficiente estructura dentaria capaz de recibir una grapa para aislamiento con dique de hule.
- La corona clínica debe ser restaurable con una corona de cromo correctamente adaptada.
- Evaluación del tejido gingival circundante.
- Radiográficamente se debe considerar:
 - 1.- Que exista un mínimo de 2/3 de estructura radicular.
 - 2.- El hecho de encontrar zonas radiolúcidas presentes a nivel de bifurcación o trifurcación, tampoco es contraindicación del tratamiento. En cambio la presencia de una reabsorción interna avanzada, así como quistes foliculares subyacentes al diente afectado sí lo contra indica.
- Complejidad del sistema de conductos radiculares.
- Anatomía de la boca y del diente que se va a tratar en particular.

Es así que la pulpotomía está indicada en piezas temporales con caries profundas, sin dolor patológico (especialmente nocturno), con poca rizálisis, sin movilidad y sin signos radiográficos negativos.

La presencia de cualquier signo o síntoma de inflamación que se extienda más allá de la pulpa coronal es una contraindicación para la pulpotomía; por lo consiguiente, ésta se contraindica en casos de:

- Inflamación de origen pulpar.
- Fistula.
- Movilidad patológica.
- Resorción radicular interna.
- Zonas radiolúcidas periapicales o interradiculares.
- Calcificaciones pulpares
- Hemorragia excesiva del tejido radicular amputado.

Otros signos, como el antecedente de dolor espontáneo nocturno o sensibilidad a la percusión o palpación, se deben interpretar con cuidado.

Las ventajas que tiene la realización de la pulpotomía en dentición primaria es la conservación del diente para que realice sus funciones hasta su exfoliación, porcentaje alto de éxito, costo bajo si se toma en cuenta la necesidad de realizar una pulpectomía o extracción y mantenedor de espacios, se puede realizar en una sola cita incluyendo la restauración del diente mediante una corona de acero cromo.

La desventaja es que si se realiza con hidróxido de calcio se produce resorción interna y con formocresol se habla de su alta toxicidad; debido a que no solo se queda en los tejidos sino que puede pasar al sistema vascular y aparecer

en células embrionarias, ocasionando efectos en el esmalte de los dientes permanentes sucesores .

El material de apósito ideal para el recubrimiento radicular debe incluir los siguientes requisitos:

- Fijar la porción coronaria de la pulpa radicular lo suficientemente como para esterilizar, destoxificar e inhibir la autólisis.
- Fijar de un modo bien delimitado, sin una continua y progresiva acción desvitalizadora en el tejido remanente.
- Suprimir la actividad metabólica y, en lo posible la actividad de reabsorción.
- No tener capacidad inmunogénica ni mutagénica.
- No difusible desde la pulpa radicular y ser autolimitante.

Con respecto al apósito que se utiliza para recubrir los muñones pulpares en la pulpotomía, existe gran controversia, y aun no se ha identificado el material ideal. El medicamento más utilizado desde hace más de 60 años a nivel mundial es el formocresol (o solución de Buckley, que contiene el 19% de formaldehído y el 35% de cresol, en una solución del 15% de glicerina y agua) con una porcentaje de éxito clínico del 70 al 100% pero desde hace tiempo su uso está haciendo cuestionado por varias razones:

1. La momificación de la pulpa trata el síntoma, pero no existe cicatrización ni curación; de esta forma el objetivo de la pulpotomía a formocresol parece ser estrictamente clínico: mantener el diente en una condición asintomática hasta su exfoliación.
2. Diversos informes han demostrado que formocresol es fuertemente tóxico, y capaz de difundirse rápidamente desde el diente tratado, lo que permite que

su efecto tóxico se manifieste a distancia, causando daños a nivel periodontal y apical.

3. Numerosos estudios atribuyen a formocresol problemas de toxicidad sistémica y un potencial inmunológico, mutagénico y carcinogénico.

Pulpotomía con formocresol

Consiste en la extirpación de la pulpa cameral y la fijación de la pulpa radicular utilizando como medicamento formocresol. Este compuesto tiene capacidad de momificante, provoca una desnaturalización de las proteínas de la pulpa radicular más próxima a la cámara pulpar y difunde hacia la pulpa más apical, fijando los tejidos en mayor o menor medida.

Algunos antecedentes históricos del desarrollo del formocresol como un medicamento usado en pulpotomías de molares primarios fueron presentados por Numm y cols. (1996).

La técnica de pulpotomías propugnada en Alemania y poco después en los Estados Unidos por Sweet en 1937 sólo tuvo aceptación a partir de la década de 1950, en la que se realizaron sinnúmero de investigaciones sobre la acción de esta droga, tanto en animales de experimentación como en seres humanos²². En todos aquellos estudios donde se comparó con el hidróxido de calcio, el formocresol dio mejores resultados. Esta técnica se indica para uso exclusivo en los dientes primarios con el propósito de preservarlo en la cavidad bucal, dientes que en otras circunstancias debido a una extensa inflamación pulpar tendrían que ser extraídos. Por muchos años se ha venido utilizado la fórmula de Buckley, propuesta en 1904.

Los ingredientes activos del formocresol son:

²² **Bardoni, Ramón Castillo**, Odontología Pediátrica, 1 era., Edición, Buenos Aires, Argentina, 2010. Pág. 488.

- El tricresol, un poderoso desinfectante, aunque de acción corta, que mata los microorganismos en la superficie de amputación; la contribución del tricresol a la eficacia del formocresol no es muy clara.
- La formalina, un fijador de tejidos muy potente y sin duda el ingrediente activo más importante.

Actualmente *esta técnica permanece como el tratamiento de más éxito y por tanto adoptado como la técnica de elección en muchas de las escuelas dentales de mundo.*

Para llevar a cabo esta técnica de pulpotomías con formocresol hay que tener en cuenta las siguientes indicaciones (Spedding, 1968):

- Ausencia de radiolucidez periapical o a nivel de la furca.
- Determinación radiográfica de una probable exposición pulpar existente en un diente primario.
- Ausencia de reabsorción radicular fisiológica: menos de los 2/3.
- El paciente puede tener antecedentes de episodios de dolor intenso asociados con un diente cariado.
- El diente puede tener una leve movilidad o estar sensible a la percusión.
- Ausencia de reabsorción radicular interna.
- Exposición pulpar visible clínicamente con presencia de pulpa vital remanente.

Las contraindicaciones para llevar a cabo esta técnica son las siguientes:

- Presencia de una imagen radiolucida a nivel periapical o de la furca.
- Presencia de absceso gingival o fistula.

- Un diente primario que tenga más de dos tercios de raíces reabsorbidas.
- La presencia de una enfermedad sistémica como fiebre reumática, anomalías congénitas del corazón, etc., lo cual puede complicar la salud si la pulpotomía no es exitosa.

Lewis y col. 1981 presentaron una revisión de las medicaciones con formaldehído utilizadas en la odontología y discutieron la teoría y métodos de uso clínico con énfasis en la toxicidad y en el potencial mutagénico y carcinogénico del formaldehído. Sin embargo Zarzar y cols.(2003) investigaron si el formocresol en su fórmula original de Buckley es mutagénico; para ellos usaron cultivos de linfocitos obtenidos de sangre periférica de niños entre 5 años y 10 años de edad. Los resultados revelaron que estadísticamente el formocresol nos es mutagénico, aunque recomiendan seguir investigando en muestras más grandes, en pacientes que necesiten más de una pulpotomía, con el propósito de observar si el aumento de la droga aumentada también la cantidad de aberración cromosómica.²³

El efecto de fijación de este medicamento ha llevado a algunos investigadores a referirse a esta técnica como “pulpotomía-no vital”, aunque algunas publicaciones han indicado que la vitalidad del tejido pulpar saludable remanente depende del tiempo en que el formocresol está en contacto con los remanentes pulpares en los canales radiculares.

Técnica (Fig. 10):

- Administración de anestésico local en el diente o dientes a tratar .
- Aislamiento del campo con dique de goma.

²³ **Bardoni, Ramón Castillo**, Odontología Pediátrica, 1 era., Edición, Buenos Aires, Argentina, 2010. Pág. 489.

- Apertura de la cavidad y eliminación de la dentina con caries, si existe. Con este procedimiento se impide contaminación bacteriana pulpar y se obtiene una correcta observación de la zona expuesta.
- Eliminación del techo de la cámara pulpar, con fresa de tungsteno № 330, a alta velocidad y refrigeración.
- Extirpación de la pulpa cameral con un excavador agudo bien afilado o con fresa de tungsteno redonda grande (№ 4 o 6) a baja velocidad, con cuidado de no lesionar el tejido pulpar.
- Lavado con suero fisiológico.
- Controlar la hemorragia por presión con bolitas de algodón.
- Fijación de la pulpa radicular con un algodón ligeramente humedecido en formocresol, presionando ligeramente durante 3-5 min.
- Se retira el algodón y se observan los muñones pulpares, que deben presentar color pardo o negruzco, sin hemorragia. Cuando persiste la hemorragia excesiva unida a color púrpura del tejido es indicativo de que la inflamación se ha extendido a la pulpa radicular, y, por tanto, el tratamiento indicado será pulpectomía o extracción del diente.
- La limpieza de la cámara pulpar con algodón estéril.
- Obturación del fondo de la cavidad con una mezcla de óxido de zinc-eugenol reforzado (IRM), lo cual se condensa suavemente sobre el piso de la cámara con una torunda de algodón.
- Colocar una capa delgada de cemento de ionómero de vidrio.
- Obturar definitivamente con una resina compuesta de fotopolimerización o con una corona de acero inoxidable.

- Tomar una radiografía posoperatoria inmediata.
- Tomar radiografía de control por lo menos una vez al año para evaluar el estado de las raíces, áreas periapicales y progreso del desarrollo del diente permanente.

Con respecto al efecto de formocresol en el tejido pulpar, histológicamente se ha observado que produce una primera zona amplia de fijación acidófila, en el tejido inmediatamente adyacente al lugar de la aplicación. En dirección más apical, la fijación puede ser incompleta y, microscópicamente, se observa una banda más ancha de tejido eosinófilo que se extiende al tercio apical del diente. La pérdida de detalle celular justifica la interpretación microscópica de necrosis por coagulación.

Diversos estudios han demostrado que esta diversidad de efectos pulpares se debe a que la acción del formocresol sobre la pulpa depende de factores con tiempo de aplicación y de la concentración utilizada.

Así, formocresol, utilizado para la fijación de la pulpa radicular, es la solución de Buckley, diluida al 20% (a 1/5) y 3-5 aplicado durante 3-5min, ya que está demostrado que la dilución del medicamento y un periodo corto de ampliación tiene el mismo efecto clínico, al realizar un pulpotomía, que cuando se usa la concentración pura, siendo sus efectos secundarios menores.

Tras la aplicación de formocresol sobre los muñones pulpares o sustituyendo esta aplicación, algunos autores adoptaron la técnica de incorporar unas gotas del fármaco dentro del cemento de óxido de zinc-eugenol con el que se obtura la cámara pulpar, con un agregado que asegurase la fijación pulpar.

Sin embargo, no se recomienda esta técnica, ya que la reacción inflamatoria que se produce es más intensa cuando se coloca el cemento de formocresol y, por tanto, existen más efectos perjudiciales

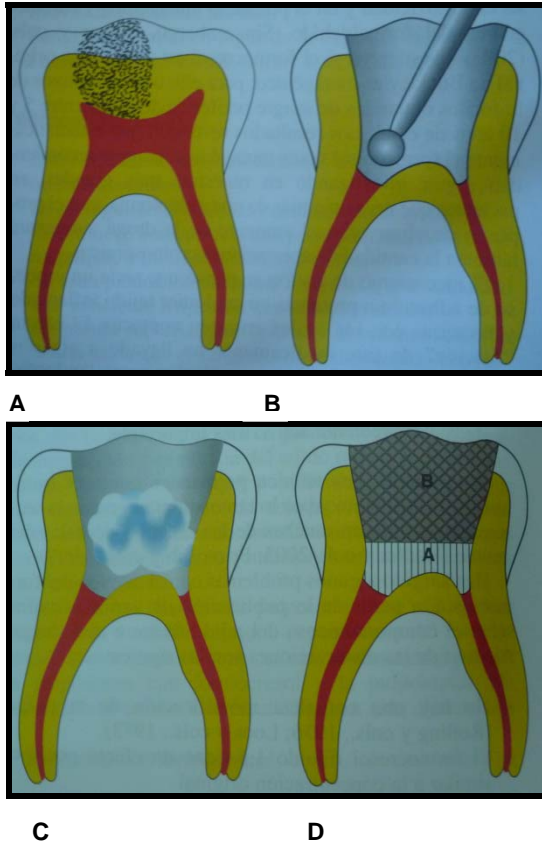


Fig. 10. Esquema del procedimiento clínico de pulpotomía con formocresol.

- a. Lesión cariosa que afecta la pulpa.
- b. Remoción de tejido pulpar coronario.
- c. Formación de coagulo con rotundita de algodón
Colocación de torunda de algodón con formocresol.
- d. Restauración de IRM (A)
cemento de ionómero de vidrio(B)

Posibles sustitutos del formocresol

Aunque en la actualidad el tratamiento de elección en la pulpotomías en dientes primarios es formocresol diluido, se ha extendido ciertas preocupaciones respecto a su empleo como medicamento pulpar, sobre todo por el formaldehído y sus derivados cercanos han sido implicados como posibles carcinogénicos o mutágenos. La búsqueda de alternativas aun no revelan ningún agente ni técnica parezca tanta eficacia clínica como el formocresol.

Hidróxido de calcio:

Desde Teuscher y Zander en 1938, el hidróxido de calcio se utilizó tanto en dientes primarios como en dientes permanentes. Los estudios histológicos de estos investigadores mostraron resultados favorables: encontraron un área superficial bien definida de necrosis en contacto con la herida superficial que

desarrollaba una barrera dentinaria. Otros autores han discutido también las reacciones iniciales a la aplicación del hidróxido de calcio, sin decir nada definitivo acerca del papel desempeña por las reacciones en el desarrollo de un puente calcificado.

Sin embargo se han encontrado con frecuencia reabsorciones dentinarias internas severas, por los que el hidróxido de calcio en pulpotomías prácticamente se ha confinado al uso de dientes permanentes jóvenes bien diagnosticados. Debido a los resultados poco satisfactorios con el hidróxido de calcio, los investigadores empezaron a explorar otras opciones de tratamiento.

Actualmente es una técnica que va perdiendo popularidad.

Glutaraldehído:

El glutaraldehído o aldehído glutárico se introdujo en pulpotomías de dientes temporales en 1973. Es un fijador estándar utilizado en microscopia electrónica, además de un potente antiséptico y fijador; hay dos tipos de glutaraldehído, el alcalino o tamponado, que es más potente y que una vez activado tiene una duración de 15-30 días; y el ácido que tiene una vida inicialmente ilimitada. En la práctica se emplea al 2% puesto que no se han encontrado diferencias al utilizarlo al 2% o al 5%, ni en la forma alcalina o ácida; además, al 2% es más manejable y menos irritante.

Se piensa que es una sustancia que se aproxima más al ideal y que es biológicamente más aceptable por su menor difusión, una reacción química más estable (forman enlaces dobles) y mejores niveles demostrados de respiración celular. El éxito clínico, similar al de formocresol, señalado por los investigadores, hace que se considere como el sustituto de este; sin embargo la mayoría de los estudios son a corto plazo cuando el seguimiento es a largo plazo.

La técnica es muy parecida a la empleada con formocresol. Tras la eliminación de la pulpa cameral, con cucharilla e instrumental rotatorio con mucha

irrigación, se controla la hemorragia de los muñones del suelo de la cámara pulpar con una bolita de algodón durante 5-10 minutos. Tras limpiar de restos de sangre la cámara pulpar y observar que apenas sangran los muñones de los conductos radiculares se coloca en la cámara pulpar una bolita de algodón impregnada en glutaraldehído al 2% durante cinco minutos. Finalmente se rellena la cámara pulpar con un cemento tipo IRM (óxido de zinc reforzado), óxido de zinc eugenol u oxifosfato de zinc.

Uno de los problemas que plantea el glutaraldehído en su uso es que posee unas características de pureza, preparación, estabilidad y almacenaje muy meticuloso para que la solución no pierda efectividad. Así como también hay que sumarle que no existe preparado comercial, teniendo que conseguir mediante fórmula magistral.

Sulfato férrico (agente hemostático):

El sulfato férrico se ha utilizado al 15,5% (Astringedent) y actualmente al 20% (Viscostat); este compuesto de hierro se utiliza por su acción fuertemente hemostática y su efecto bactericida moderado, pero no tiene acción fijadora de tejidos o momificante.

La técnica es, tras la eliminación de la pulpa cameral, con cucharilla e instrumental rotatorio con mucha irrigación, se controla la hemorragia de los muñones del suelo de la cámara pulpar con una bolita de algodón durante 5-10 minutos. Tras limpiar de restos de sangre la cámara pulpar y observar que apenas sangran los muñones se aplica el Viscostat, en unas jeringas especiales y con unas boquillas metálicas con punta de cepillo (dentoinfusor), apretando sobre cada uno de los muñones radiculares del suelo de la cámara pulpar, presionado sobre cada uno unos 10-15 segundos. Posteriormente se limpia con el chorro de agua y se seca quedando la cámara de color amarillo-marrón. Si tras la aplicación sangra

algún muñón se puede volver a aplicar. Como en todas las pulpotomías se rellena la cámara con cemento IRM, OZE y/o fosfato de zinc.

Estudios clínicos recientes informaron de resultados prometedores con el uso del sulfato férrico cuando se utilizan en pulpotomías en dientes primarios. A corto plazo el éxito clínico es comparable al de formocresol, e incluso en algunos estudios el índice de éxito clínico y radiográfico es superior. Se recomienda más estudios y mayor tiempo de observación antes de recomendar la técnica.

Agregado de Trióxido Mineral:

El MTA es un cemento muy prometedor en el campo de la endodoncia; fue autorizado por la Food and Drug Administration (Departamento del Ministerio de Sanidad de los Estados Unidos) en 1998 y comenzó a utilizarse en pulpotomías de dientes temporales en 2001. El preparado que se emplea es el gris dado que el blanco tiene peores resultados.

La técnica se realiza, una vez que se ha eliminado la pulpa cameral y controlado la hemorragia se prepara el cemento MTA. El polvo gris de MTA se mezcla con suero salino en una proporción de tres partes de polvo por una de líquido. Una vez mezclado se lleva a la cámara pulpar con un porta amalgamas y se adapta al suelo con la presión de una bolita de algodón húmeda. Los restos se eliminan de las paredes y se rellena el resto de la cámara pulpar con un cemento tipo IRM, óxido de zinc eugenol y / o oxifosfato de zinc.

Se está investigando la respuesta pulpar del MTA cuando se utiliza como material de recubrimiento pulpar. Se basan en que las exposiciones pulpares tienen la capacidad de cicatrizar siempre que se prevenga la microfiltración y la contaminación bacteriana. Este material ha demostrado ser biocompatible y capaz de sellar las vías de comunicación entre el sistema de conductos y las superficies externa del diente.

Los estudios existentes hasta ahora muestran éxito clínico y radiológico cuando se utiliza MTA en pulpotomías en dientes temporales, teniendo, por tanto, un potencial prometedor para llegar a ser el sustituto de formocresol.

ALTERNATIVAS FISICAS

Electrocoagulación.

Esta técnica también conocida como electrobisturí, se comenzó a utilizar en pulpotomías de dientes temporales en 1965.

Consiste en la eliminación de la pulpa cameral, bien sea mediante métodos manuales o con electrobisturí para después controlar la hemorragia de los muñones del suelo de la cámara pulpar con una bolita de algodón durante 5-10 minutos. Tras limpiar de restos de sangre la cámara pulpar y observar que apenas sangran los muñones de los conductos radiculares se aplica una descarga de corriente eléctrica, durante 1 ó 2 segundos, con el electrodo colocado a una distancia de 1-2 mm del muñón amputado y repitiendo la operación en todos los muños a intervalos de 5-10 segundos para evitar el excesivo calentamiento de la cámara pulpar. La maniobra se repite 2-3 veces por cada muñón, colocando en cada intervalo una bolita de algodón para que absorba cualquier resto de sangre o fluidos antes de aplicar la corriente eléctrica. Los electrobisturís que se han empleado hasta la fecha son el Hyfrecator 705A y el Storbex Ultron, siempre a media potencia. Finalmente se rellena la cámara pulpar con un cemento tipo IRM, óxido de zinc eugenol, oxifosfato de zinc, como las demás técnicas.

Son varios los estudios que se han llevado a cabo para evaluar los resultados clínicos, radiológicos e histológicos, pero al no disponer de unos resultados clínicos concluyentes y uniformes entre los distintos autores, son necesarios más estudios sobre el tema, con poblaciones más amplias y un control más prolongado.

Láser

También se investigan sobre el empleo de láser para la eliminación de procesos infecciosos e inflamatorios residuales. Sin embargo, la mayoría son trabajos exploratorios, evaluados a corto plazo.

PULPECTOMÍA

Es la remoción del tejido pulpar afectado no solamente en la corona del diente sino también en los canales radiculares.

Se ha debatido mucho sobre la realización de este tratamiento en dientes temporales, debido por un lado, al complejo sistema canicular primario, que hace difícil el abordaje, limpieza, remodelado y obturación adecuados y, por otro lado, por miedo a lesionar gérmenes de los dientes permanentes en desarrollo.

Anatomía canicular de la dentición primaria

A diferencia de los conductos de las piezas anteriores que es una nada más, los conductos de los molares son estrechos e irregulares, con variaciones a medida que la pieza empieza a envejecer. El examen radiográfico permite visualizar solamente vestibulolingual o palatino, en una imagen irreal de la forma de los conductos. Éstos, por aposición de dentina secundaria, se modifican de uno solo por raíz a varios, con intercomunicaciones progresivamente más complejas.

Los molares maxilares pueden tener de dos a cinco conductos, siendo aquel de la raíz palatina más larga y cilíndrica que los vestibulares. En la raíz mesiovestibular hay dos conductos en el 75% de los primeros molares y el 85-95% de los segundos.

Los molares mandibulares tienen por lo general tres conductos; las raíces mesiales de los primeros molares tienen dos conductos en el 75% de los casos y el

85% en el segundo. Sólo el 25% de las raíces distales en ambos molares tienen dos conductos.

Con la sola excepción de las raíces palatinas de los molares superiores, las otras raíces de los molares temporales tienen una curvatura bastante acentuada que se inicia divergentemente desde el cuello para hacerse convergente desde el nivel medio, característica que unida a lo estrecho de los conductos, dificulta su acceso y dominio con el instrumental.

La morfología radicular de los molares primarios presenta las siguientes dificultades para realizar

el procedimiento adecuada mente.

- Raíces con curvaturas exageradas (Fig. 11.).
- Canales radiculares angostos y aplanados.
- Ramificaciones interradiculares calcificadas.
- Canales accesorios (Fig.12).
- Ápices radiculares que no cierran.
- Necesidad de uso de un material reabsorbible para la obturación
- Reabsorción irregular en diversos niveles de los canales.

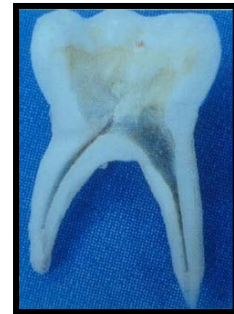

Fig.11 Corte de molar

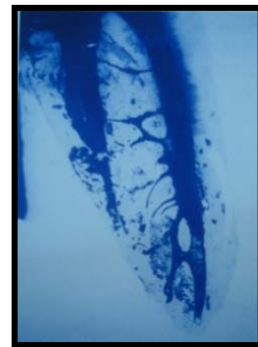


Fig. 12. Canales accesorios de un molar

Antes de realizar una pulpectomía, hay que evaluar cada caso teniendo en cuenta variables como la edad del niño, grado de cooperación, el diente implicado y el estadio de reabsorción, ya que un proceso reabsorción causado por una

infección puede progresar rápidamente y en meses producir la destrucción completa de la raíz.

Por lo que es necesario antes de considerar un procedimiento endodóntico en la dentición primaria, el clínico deberá evaluar una serie de factores.

a. Factor dental

- a) Importancia estratégica del diente primario:
 - Tiempo que permanecerá el diente como unidad funcional de la dentición.
 - Estado de desarrollo de la oclusión.
 - Importancia psicológica para el niño y sus padres de la retención del diente primario hasta su normal exfoliación.
- b) Estructura dentaria suficiente que permita aislarlo con dique de goma.
- c) La corona clínica del diente tratado debe restaurarse en su función normal.
- d) El tejido gingival que rodea al diente debe estar intacto.
- e) Análisis radiográfico, que debe tener en cuenta:
 - Evidencia de soporte periodontal con un mínimo de la estructura radicular presente. La radiolucidez en el área de la furcación no es una contraindicación en el tratamiento.

B. Selección del diente primario que será tratado.

- a) Los dientes primarios seleccionados para tratamiento endodóntico deben evaluarse según los siguientes criterios:

- La retención del diente afectado por una terapia pulpar es más indicada que su remoción.
- La ausencia del diente sucedáneo, naturalmente cuando existe una neutrooclusión, favorece la retención del diente primario.
- El pronóstico desfavorable de la pulpotomía, como la hemorragia excesiva de la pulpa radicular.
- La extracción de un diente primario, antes de que el permanente haya formado la mitad de la raíz permanente, retrasada su salida.

C. Factores generales

- a) El paciente debe de estar en buen estado de salud general, sin otra enfermedad sistémica mayor.
- b) Cooperación del paciente y de sus padres.
- c) Destreza clínica y profesional.

La pulpectomía en dientes temporales, está indicada cuando los datos clínicos, radiográficos y anamnesicos, nos permiten establecer un diagnóstico de pulpitis irreversible o necrosis pulpar y presentan la siguiente sintomatología

1. Dolor espontáneo.
2. Dolor a la percusión.
3. Presencia de fistula.
4. Caries extensa con afectación pulpar.
5. Hemorragia espesa y no controlada cinco minutos después de la extirpación de la pulpa cameral.
6. Evidencia de patología en la furca o periápice.

7. Pulpa necrótica en la cámara.
8. Que el diente tenga al menos 4mm de longitud.

Contraindicaciones

Por dificultades inherentes a la técnica, las piezas al ser tratadas con este procedimiento deben ser seleccionadas cuidadosamente, descartando aquellas que:

1. Caso de dientes no susceptibles de restauración.
2. Reabsorción interna de la raíz.
3. Cuando no existe soporte óseo o radicular.
4. Reabsorción superior a un tercio radicular.
5. Presencia de quiste folicular o dental.
6. Presenten perforaciones mecánicas por caries en el piso de la cámara pulpar.

Materiales de obturación radicular

Características del material ideal para la pulpectomía.

- Reabsorberse a un ritmo similar al de la raíz del primario.
- No debe de ser dañino a los tejidos periapicales ni para el germen del diente permanente.
- Debe de reabsorberse con facilidad si se presiona más allá del ápice.
- Debe de ser antiséptico.

- Obturar con facilidad los conductos radiculares.
- Adherirse a sus paredes.
- No contraerse.
- Eliminarsse con facilidad si es necesario.
- Debe de ser radiopaco.
- No debe de pigmentar el diente.
- No debe lesionar el germen del dentario adyacente.
- No debe disolverse en agua.²⁴

Para la obturación radicular se han utilizado materiales reabsorbibles que acompañen ala rizólisis y no sean irritantes para los tejidos periodontales ni para el germen del diente permanente. Los materiales de obturación que se utilizan fundamentalmente son la pasta de óxido de cinc-eugenol y la pasta de yodoformo.

El cemento de óxido de cinc, aunque ha sido utilizado, tiene efecto secundario, ya que es alérgico, es un material de elección para dientes temporales, preferiblemente se debe utilizar sin catalizador (acetato de zinc). La falta de catalizador es necesaria para permitir un tiempo de trabajo adecuado para el relleno de los conductos. Este se debe mezclar hasta una consistencia espesa y se lleva a la cámara pulpar con un instrumento de plástico o un léntulo. No importa que método se utilice para rellenar los conductos, pero debe tenerse cuidado en evitar la extrusión del material hacia los tejidos periapicales debido a que es un material que no se reabsorbe totalmente. Estudios reportan que cuando este material sobrepasa el ápice, el material se endurece y como un cemento duro resiste la reabsorción, este puede quedarse en el hueso alveolar por meses o aún

²⁴ Pinkham, J.R Odontología Pediátrica, 3 era. Edición, MC Graw- Hill, México, 2001 .pag.378.

por años, y puede causar una reacción de cuerpo extraño moderada. Molestias a los sucedáneos permanentes han sido reportadas, pudiendo darse la desviación de los sucesores.

La pasta de yodoformo es más tolerable y efectiva a nivel local, su comportamiento reabsortivo es favorable, características que la convierten probablemente en la mejor elección para la pulpectomías. Actualmente, son muchos los investigadores que recomiendan el uso de una mezcla de la pasta de yodoformo con hidróxido de calcio algunos ejemplos es la pasta KRI y Vitapex.

VITAPEX

Mezcla viscosa de hidróxido de calcio y Yodoformo en jeringa con dispensador (Fig.13). Sus principales componentes son: Yodoformo 40.4%, Hidróxido de Calcio 30.3% y Silicona 22.4%. Cuando este material se extruye hacia las zonas de la furca o apicales, se difunde a distancia o se reabsorbe en parte por los macrófagos en un corto tiempo, aproximadamente de una a dos semanas. La regeneración de hueso clínica e histológicamente ha sido documentada después de usar este material. Un hallazgo positivo con respecto al tratamiento en los dientes primarios fue la aparición de calcificación heterotópica y / u osificación dentro del área de penetración del material.

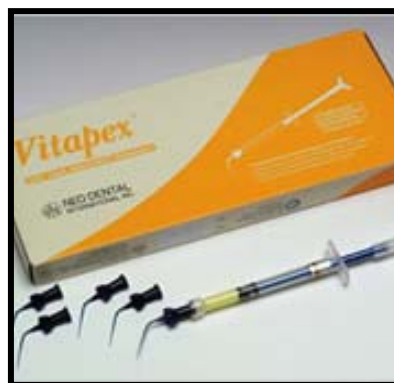

Fig. 13. Presentación comercial del Vitapex

Pasta KRI-I (a base de yodoformo):

Está compuesto por 2.02% de P - Clorofenol, 4.8% de Camfor, 1.2% de Mentol y 80.8% de Yodoformo(Fig. 14). La acción de esta pasta está relacionada con su poder bactericida y con el hecho de que es reabsorbible, cuando se compara este material con el óxido de Zinc - Eugenol se ha encontrado que esta pasta tiene un 84% de éxito y el óxido de Zinc - Eugenol un 65%; también se ha demostrado que cuando hay sobreobtención con ambos materiales, ésta tiene un mayor éxito (79%) comparado con el óxido de Zinc - Eugenol (41%). Cuando esta pasta sobrepasa los canales, esta es reabsorbida dentro de la primera o segunda semana y ninguno de los sucedáneos presenta alteraciones en el esmalte u otros defectos morfológicos. Se ha reportado que cuando se combina esta pasta con el hidróxido de calcio como un agente para pulpectomías tiene excelentes resultados clínicos, radiográficos e histológicos.

A pesar de todo, no podemos afirmar que el tratamiento de pulpectomía se convierta en un tratamiento sistemático, ya que el fracaso puede significar la destrucción parcial o descalcificación de diente permanente subyacente y los beneficios no ser tan grandes.



Fig. 14 KRI-I presentación comercial.

Técnica de la pulpectomía (fig.15)

1. Anestesia.
2. Aislamiento del campo operatorio.
3. Apertura de acceso: similar a la descrita para la pulpotomía, pero las paredes deben de ampliarse más para facilitar el acceso a la entrada de los conductos.

4. Preparación biomecánica de los conductos: se introduce una lima fina en los conductos y se extirpa cuidadosamente el tejido pulpar o el material orgánico de éstos. Se lava con hipoclorito sódico. Se seleccionan las limas endodónticas (de preferencias limas K o Hedstrom, que solo cortan cuando son retiradas) y se ajustan para detenerse a 1 o 2mm del ápice radicular de cada conducto. La eliminación de los residuos orgánicos es el objetivo del limado; cada conducto debe de ser ensanchado aproximadamente tres o cuatro tamaños de la primera lima capaz de llegar al ápice. En los molares mayores las mayores limas que debemos utilizar serán comprendidas entre los calibre 25-40; en dientes anteriores pueden ser entre los calibres 50-70. No se aconseja mucha instrumentación, ya que el grosor de las paredes radiculares es menor que el de los dientes permanentes; y existe el riesgo de perforación lateral. Los conductos deben de ser irrigados con hipoclorito al 5% durante la instrumentación para eliminar gran parte de la contaminación bacteriana y después se secan los conductos con puntas de papel de tamaño adecuado.
5. Obturación de los conductos: la pasta usada (pasta de yodoformo o mezclada con hidróxido de calcio) se introduce en los conductos mediante léntulo o jeringa a presión. La condensación adicional se realiza mediante condensadores pequeños de endodoncia o mediante la aplicación de una bolita de algodón humectada dentro de la cámara, y por aplicación se fuerza el material hacia el ápice; tener cuidado de no obturar el exceso el conducto.
6. Obturación definitiva o colocación de corona de acero cromo.

Cuando existen molestias en el diente que se debe tratar se recomienda realizar la técnica en dos sesiones, colocando un apósito medicamentoso con una suspensión de hidróxido de calcio que no fragüe para calmar el dolor e inhibir la inflamación. El diente se obtura provisionalmente y en una segunda sesión se

puede limpiar, lavar y secar los conductos nuevamente para obturarlos definitivamente.

Debe realizarse un seguimiento con controles clínicos y radiográficos cuya periodicidad se determina según el caso; le control radiográfico debemos de observar el proceso de reabsorción y la normalidad en el desarrollo del sucesor permanente.

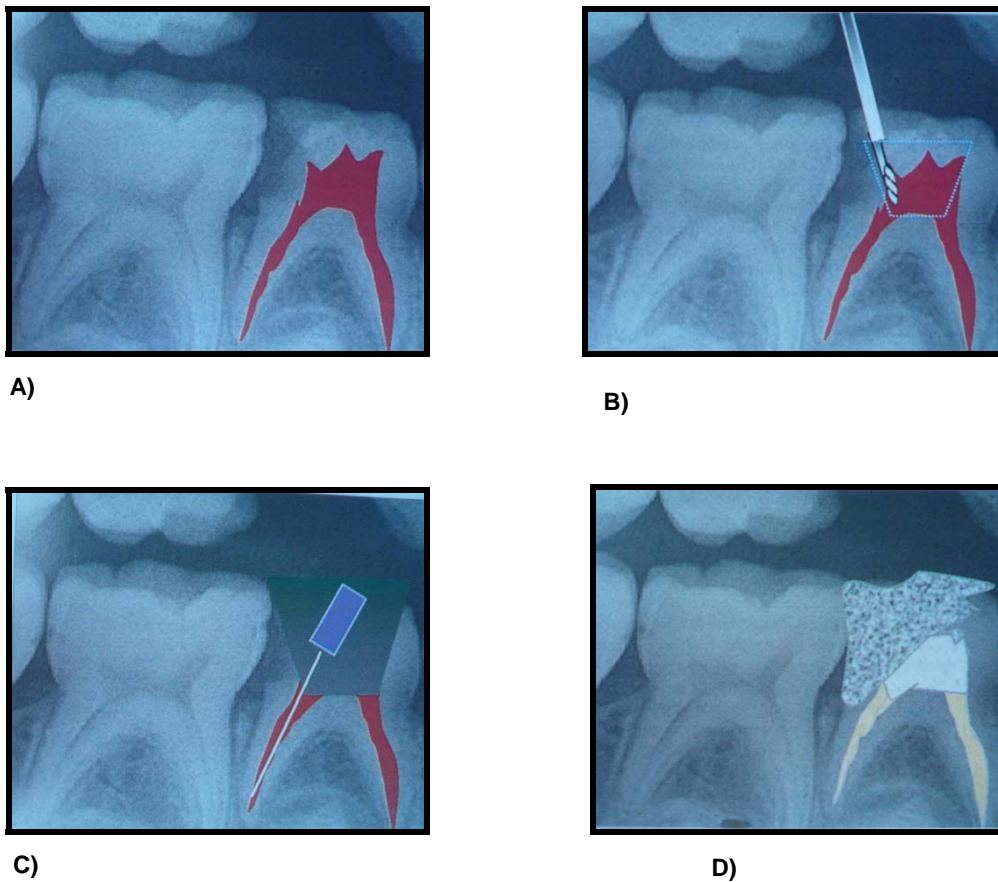


Fig. 15. Técnica de pulpectomía. **A)** caries profunda con afectación pulpar. **B)** Extirpación de la pulpa cameral. **C)** Limado de los conductos. **D)** Obturación de los conductos con mezcla de yodoformo más hidróxido de calcio y restauración definitiva.

2.2 LA CONSERVACION DEL ORGANO DENTARIO

Los dientes sirven para realizar varias funciones; en los seres humanos, lo más común de las funciones asociadas es la masticación, así como también son esenciales para una dicción correcta y para mantener una apariencia estética adecuada; para poder cumplir con la mayor parte de éstas funciones, los dientes necesitan estar unidos fuertemente a los huesos maxilares.

Los maxilares de un niño son pequeños y por tanto pueden tener solo un poco de dientes de pequeño tamaño, la cual constituyen la dentición primaria o temporal. Con el crecimiento, hay gran aumento de tamaño de los maxilares necesitándose no sólo más dientes, si no más piezas más grandes; por lo tanto una vez que se han formado la dentición decidua o temporal se convierte en inadecuada y debe de ser remplazada por una dentición permanente o secundaria que consta de dientes más grandes y en mayor número.

Desde el punto de vista anatómico, el diente consta de una corona y una raíz; la unión entre ambos es el cuello dentario. El termino *corona clínica* denota de la parte del diente que es visible en la cavidad bucal.²⁵ Aunque los dientes varían considerablemente de forma y tamaño, su estructura histológica es similar.

El conocimiento del desarrollo dentario desde su génesis hasta su aparición en boca, primero de una dentición caduca y después de una permanente, con diferente morfología y función a lo largo de la arcada dentaria, convierte a este aparato masticatorios en uno de los órganos más diferenciados y especializados.

Si este proceso funciona correctamente, potenciará el que se establezca en la mayoría de los casos una buena oclusión, de la misma forma que la alteración en su calcificación, cronología o secuencia perturbará de forma importante el establecimiento de un correcto engranaje; los factores generales endocrinólogos, congénitos y embriopáticos o trastornos locales como quistes o alteraciones del

²⁵ Ten Cate, A.R., Histología oral: desarrollo, estructura y función, 2ª. Edición, Panamericana, Buenos Aires, 1986.Pag.65

tamaño, número y forma de los dientes, también son causas etiológicas frecuentes de la maloclusión

Por lo tanto, la fisiopatología de la erupción es de máximo interés para aquellos que tratan de guiar el establecimiento de una buena oclusión o cuando ésta se ha alterado, reducirla mediante métodos terapéuticos, que contempla al momento de su aplicación.

ORIGEN DE TEJIDO DENTARIO

Durante la cuarta semana de vida embrionaria, se distinguen claramente los procesos primitivos que están a cargo del desarrollo bucal de la cara. En sentido cefálico respecto de la cavidad bucal primitiva o estomodeo, se halla el proceso frontal, masa del ectodermo (epitelio embrionario) y mesénquima (tejido conectivo embrionario), que cubre la porción anterior de la vesícula cerebral del embrión (proencefalo); en sentido caudal y lateralmente del proceso frontal, están los procesos nasal medio y nasal lateral respectivamente.

El estomodeo está rodeado por los procesos maxilares, crecen en dirección central, en tanto que los procesos mandibulares están situados inmediatamente debajo de la cavidad bucal primaria y se hallan conectados en la línea media por una depresión llamada cópula.

Al comienzo de la quinta semana de vida intrauterina los procesos de los maxilares crecen en dirección central, y los procesos mandibulares comienzan a fusionarse en estructura única a consecuencia del crecimiento mesenquimatosos en la profundidad de la cópula.

Entre la sexta y la séptima semana, los procesos maxilares y mandibulares se fusionan lateralmente al estomodeo, reduciendo el tamaño de la apertura bucal; el paladar primitivo deriva de la unión y fusión de los procesos nasales medios y maxilares, así como también en la sexta semana de gestación queda completado el triángulo palatino que incluye la porción mediana del labio superior y la zona

premaxilar que finalmente dará origen al hueso alveolar que aloja los cuatro incisivos superiores.

En esta etapa de desarrollo, el paladar primario es una banda firme de tejido con cubierta ectodérmica e interior mesenquimatosos; la separación entre el labio y la futura zona alveolar se efectúa más tarde gracias al desarrollo de la lámina labiovestibular. Ésta es una proliferación ectodérmica que emigra desde las células superficiales ectodérmicas que cubren el paladar primario hacia el tejido conectivo indiferenciado subyacente o mesénquima; la forma de ésta estructura es tal que esboza el futuro surco gingival. De esta forma el labio separa de otros derivados de los procesos maxilares, adquiriendo así la libertad de movimiento; así como también aparecerá una extensión media de la lámina ectodérmica, que es la lámina dentaria y dará origen a los dientes.

La dentición primaria se origina alrededor de la sexta semana del desarrollo embrionario, a partir de una invaginación en forma de herradura del epitelio bucal hacia el mesénquima subyacente de cada maxilar; esta invaginación recibe el nombre de lámina dental epitelial primaria. Las extensiones distales de esta banda forman los molares permanentes en los cuatro cuadrantes.

PERIODO DE ODONTOGÉNESIS

La odontogénesis es el proceso embriológico que dará lugar a la formación del germen dental. En este proceso intervienen fundamentalmente los tejidos embrionarios del ectodermo y mesodermo, separados ambos por una capa de origen epitelial llamada capa basal. Cerca de la sexta semana de desarrollo embrionario, aparecen unas zonas de mayor actividad y engrosamiento en las células más internas del epitelio oral. A partir de este momento comienza a incorporarse en su estructura el mesodermo y ulteriores procesos de proliferación

en histodiferenciación conducirán al crecimiento y desarrollo de los gérmenes dentarios.

Aunque éste es un proceso continuo y no es posible establecer diferenciación clara entre los estadios por los que atraviesa se va a dividir en etapas de desarrollo y procesos fisiológicos:

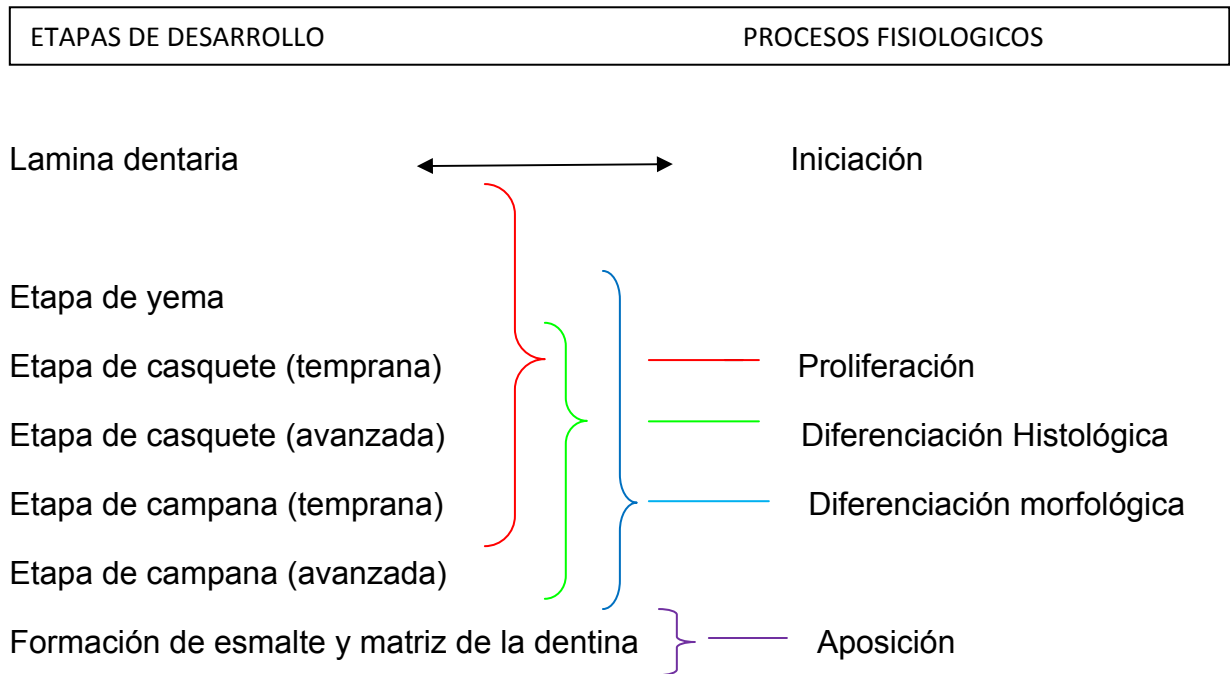


Fig. 16. Etapa de crecimiento dentario

ETAPAS DE DESARROLLO

Estas etapas se van a dividir de acuerdo con la forma de la parte epitelial del germen dentario. Puesto que el epitelio odontógeno no solamente produce esmalte, sino que también es indispensable para la formación de dentina.

Etapa de yema y lámina dentaria.

- *Lámina dentaria.* El primer signo de desarrollo humano, se origina en la sexta semana de vida embrionaria, en esta etapa el epitelio se encuentra

separado del tejido conjuntivo por una membrana basal, el epitelio bucal empieza a proliferar con un ritmo más rápido, originando un engrosamiento en el futuro arco dentario extendiéndose en todo el borde libre de los maxilares. Es el esbozo de la porción ectodérmica del diente conocido como lámina dentaria.

- *Yemas dentarias (esbozos de los dientes)*. En forma simultánea con la diferenciación de la lámina dentaria se originan de ella, en cada maxilar, salientes redondas u ovoides en diez puntos diferentes, que corresponden a la posición de los futuros dientes deciduos y que son los esbozos de los órganos dentarios, o yemas dentarias; desarrollándose los gérmenes dentarios. La lámina es poco profunda y frecuentemente los cortes microscópicos muestran a las yemas muy cerca del epitelio bucal.

Etapa de casquete

Esta etapa se caracteriza por una invaginación poco marcada en la superficie profunda de la yema.

- *Epitelio dentario externo e interno*. Las células periféricas de la etapa del casquete forman el epitelio dentario externo en la convexidad, que consiste en una sola hilera de células cuboideas y el epitelio dentario interno, situado en la concavidad, formado por una capa de células cilíndricas.
- *Retículo estrellado (pulpa del esmalte)*. Las células del centro del órgano dentario epitelial, situadas entre los epitelios externo e interno, comienzan a separarse por un aumento de líquido intercelular y se disponen a una malla llamada retículo estrellado; estas células adquieren forma reticular ramificada, lo cual sus espacios están llenos de líquido mucoide, rico en albumina, lo que hace que el retículo esté más acojinado y pueda sostener y proteger las células formadoras del esmalte. Las células del centro del órgano dentario se encuentran íntimamente dispuestas y forman el nódulo

del esmalte; este se proyecta hacia la papila dentaria subyacente, de tal modo que el centro de la invaginación epitelial muestra un crecimiento ligero como un botón, bordeado por los surcos del esmalte labial y lingual. Al mismo tiempo se origina en el órgano dentinario, que ha estado creciendo en altura, una extensión vertical del nódulo del esmalte, llamada la cuerda de esmalte.

- *Papila dentaria.* El mesénquima cuando se encuentra encerrado por la porción invaginada de epitelio dentario interno comienza a multiplicarse, lo cual hace que se condense y se forme la papila dentaria, que es un órgano formador de la dentina y el esbozo de la pulpa.
- *Saco dental.* Simultáneamente al desarrollo del órgano y la papila dentaria sobreviene una condensación marginal en el mesénquima que los rodea. En esta zona se desarrolla gradualmente una capa más densa y más fibrosa, que es el saco dentario primitivo. El órgano dentario epitelial, la papila dentaria y el saco dentario son los tejidos formadores de todo un diente y su ligamento periodontal.

Etapa de campana

Conforme la invaginación del epitelio profundiza y sus márgenes continúan creciendo, el órgano del esmalte adquieren forma de campana.

- *Epitelio dentario interno.* Forman una sola capa de células que se diferencian, antes de la amelogénesis, en células cilíndricas, los ameloblastos miden de 4 a 5 μ de diámetro y 40 μ de alto aproximadamente. Las células de epitelio dentario interno ejercen una influencia organizadora sobre las células mesenquimatosas subyacentes, que se diferencian hacia odontoblastos.

- *Estrato intermedio.* Células escamosas que se encuentran entre el epitelio dentario interno y el retículo estrellado, son esenciales para la formación del esmalte.
- *Retículo estrellado.* Las células son estrelladas, con prolongaciones largas, antes de comenzar la formación del esmalte este se retrae como consecuencia de la pérdida de líquido intercelular, este cambio comienza a la altura de las cúspides o del borde incisivo y progresa hacia el cuello.
- *Epitelio dentario externo.* Las células de este epitelio se aplanan hasta adquirir forma cuboidea baja .Al final de la etapa de campana, antes y durante la formación del esmalte el epitelio dentario externo dispone de pliegues, lo cuales van a ayudar a un aporte nutritivo rico para la actividad metabólica intensa del órgano avascular del esmalte.
- *Lamina dentaria.* En todos los dientes. Excepto en los molares permanentes, la lámina dentaria prolifera en su extremidad profunda para originar el órgano dentinario del diente permanente, mientras que se desintegra en la región comprendida entre el órgano y el epitelio bucal.
- *Papila dentaria.* Esta se encuentra encerrada en la porción invaginada del órgano dentario. Antes que el epitelio dentario interno comience a producir esmalte, las células periféricas de la papila dentaria mesenquimatosas se diferencian hacia odontoblastos bajo la influencia organizadora del epitelio. Primero toman forma cuboidea y después cilíndrica y adquieren potencialidad específica para producir dentina.

La membrana basal que separa el órgano dentario epitelial de la papila dentaria, inmediatamente antes de la formación de la dentina, se llama membrana preformadora.

- *Saco dentinario.* Antes de comenzar la formación de los tejidos dentales, el saco dentinario muestra disposición circular de sus fibras y parece una estructura capsular.
- *Función de la lámina dentaria.* La actividad funcional de la lámina dentaria es de aproximadamente 5 años aproximadamente, es por eso que su cronología considere tres fases. La primera es la que se ocupa de la iniciación de toda la dentición decidua, que aparece durante el segundo mes de vida intrauterina; la segunda trata de la iniciación de las piezas sucesoras de los dientes deciduos, que es precedida por el crecimiento de la extremidad libre de la lámina dentaria (lamina sucesora), situada en el lado lingual del órgano dentario de cada diente deciduo y se produce aproximadamente desde el quinto mes de la vida intrauterina, por los incisivos centrales permanentes, hasta los diez meses de edad por el segundo molar. La tercera fase es precedida por la prolongación de la lámina dentaria distal al órgano dentario de segundo molar deciduo.

Etapas avanzadas de campana.

El límite entre el epitelio dentario interno y los odontoblastos delinea la futura unión dentinoesmalte, así como también la región de la línea cervical, dará origen a la vaina radicular epitelial de Hertwig.

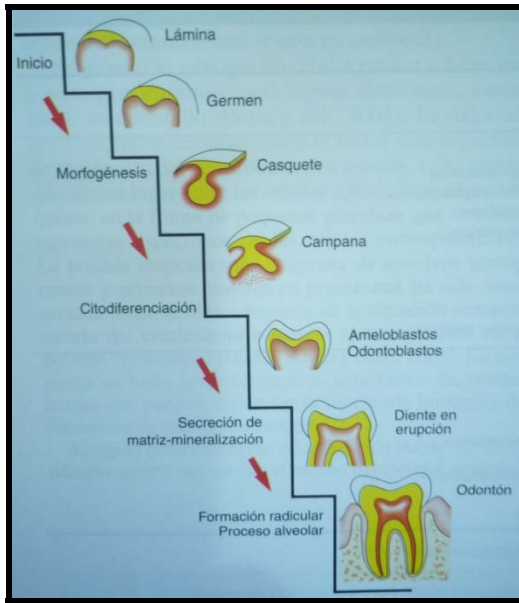


Fig 17. Secuencia de las etapas de la odontogénesis desde la vida intrauterina hasta después de unos años al nacer.

PROCESOS FISIOLÓGICOS

Los procesos de crecimiento fisiológico participan en el desarrollo progresivo del diente; excepto la iniciación, que es un hecho momentáneo, estos procesos se superpone considerablemente y muchos son continuos en varias etapas histológicas, pero cada uno de ellos predomina más una etapa que en otra.

Periodo de iniciación

La primera etapa de crecimiento es a partir de la sexta semana de vida intrauterina, se inicia la formación de los órganos dentarios primarios, a partir de una expansión de la capa basal del epitelio de la cavidad oral primitiva que dará origen a la lámina dental del futuro germen dentario.

Esta capa basal está compuesta por células que se reorganizan linealmente sobre la membrana basal, constituyéndose, de esta forma, la división hística entre el ectodermo (epitelio) y el mesodermo (mesénquima) (Fig.18).

Histoquímicamente en esta etapa, se detecta un aumento en las cantidades de ácido ribonucleico en el tejido epitelial y un incremento de los glicosaminoglicanos en el tejido mesenquimático.

Al llegar a la décima semana de vida embrionaria, la rápida proliferación de ha continuado profundizando el órgano del esmalte, dando aspecto de copa, se originan 20 lugares específicos en la membrana basal (10 en el maxilar y 10 en la mandíbula), donde la células más internas del epitelio bucal adyacentes a la membrana basal (células del estrato basal), tendrán mayor actividad, multiplicándose a mucha mayor velocidad que las contiguas, dando lugar al brote o gérmenes dentarios.

El momento en el que comience el periodo de iniciación, también conocida como etapa de brote, será diferente según el diente que se trate.

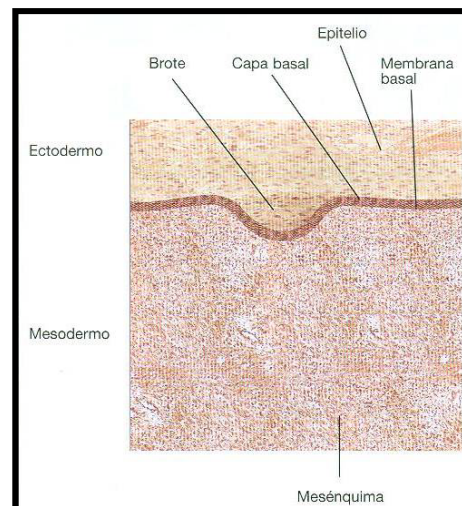


Fig. 18. Periodo de iniciación en el feto (5 a 6 semanas).

Periodo de proliferación

Alrededor de la décima semana embrionaria, la actividad proliferativa acentuada sobreviene en los puntos de iniciación y desencadena sucesivamente, las etapas de yema casquete y de campana del órgano odontógeno.

Las células epiteliales proliferan y la superficie profunda de los brotes se invaginan, debido a la fuerza de crecimiento de células ectomesenquimales, lo que produce la formación del germen dental; al proliferar las células epiteliales, forman una especie de casquete y la incorporación del mesodermo por debajo y por dentro del casquete produce la papila dental (Fig.19).

El mesodermos que rodea la órgano dentario y a la papila dental dará origen al saco dental.

Cada germen dental estará constituido por el órgano de esmalte, también llamado órgano dental (de origen epitelial) y el saco dental (de origen mesodérmico). El órgano del esmalte posee cuatro capas no totalmente diferenciadas:

- 1) *La capa externa o epitelio externo.* Constituida por células cuboidales que posteriormente se van a ir aplanando, de forma que la transición se establezca desde la cresta o la futura cúspide hasta el asa cervical, como ocurre en las capas del órgano del esmalte, por lo que están en contacto con el saco dental.
- 2) *La porción central o retículo estrellado.* Son células que al principio son polimórficas, se va alterando su forma hasta adoptar un aspecto estrellado y están incluidas en una matriz fluida; creando un espacio mayor en el órgano del esmalte para que la corona del diente se pueda desarrollar.
- 3) *La capa más interna o epitelio dental interno.* Rodea la papila dental y está constituida por células capaces de transformarse en ameloblastos o células encargadas de secretar esmalte.
- 4) Recubriendo una pequeña parte del retículo estrellado, existe una condensación celular escamosa del epitelio dental interno que recibe en nombre de *retículo intermedio* y posiblemente sirva de ayuda a los ameloblastos para formar el esmalte.

La papila dental evoluciona a partir del tejido mesodérmico que se invagina por debajo y por dentro del casquete, dará origen a la dentina y a la pulpa. Asimismo, el saco dental formado a partir del mesénquima que rodea el órgano dentario y a la papila dental, dará origen a la estructura de soporte dentario, es decir, al cemento y al ligamento periodontal.

Por lo tanto, en este periodo, el germen dentario tiene todos los tejidos necesarios para el desarrollo del diente y su ligamento periodontal:

- Órgano dental que dará origen al esmalte.
- Papila dental que originara la dentina y la pulpa.
- El saco dental que generara el ligamento periodontal.

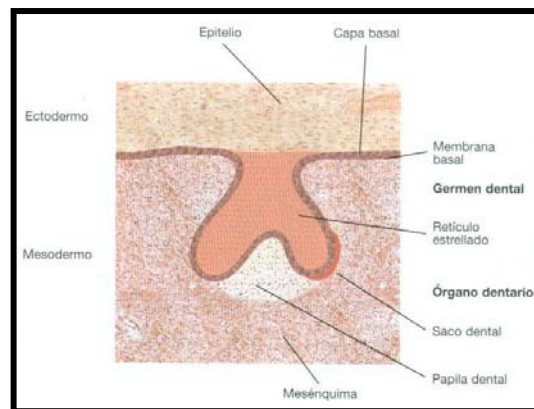


Fig. 19. Periodo de proliferación (9 a 11 semanas).

Periodo de histodiferenciación

Alrededor de la semana catorce de la vida intrauterina y durante la fase de histodiferenciación, las células del germen dentario comienzan a especializarse. Las dos extensiones de casquete siguen creciendo hacia el mesodermo adquiriendo la forma de campana y, el tejido mesodérmico que se encuentra dentro de esta campana es el que dará origen a la papila dental.

La membrana basal, que se encuentra dividida en epitelio dental interno y externo, rodea totalmente al órgano dental, en cuyo interior el retículo estrellado se expande y se organiza para posteriormente la formación del esmalte.

La condensación de tejido mesodérmico adyacente a la parte externa de la campana, habrá formado el saco dental que dará origen al cemento y al ligamento periodontal.

La lámina dentaria del diente temporal se va contrayendo progresivamente hasta semejarse a un cordón, a la vez que comienza a emitir una extensión que dará el lugar al futuro diente permanente (Fig.20).

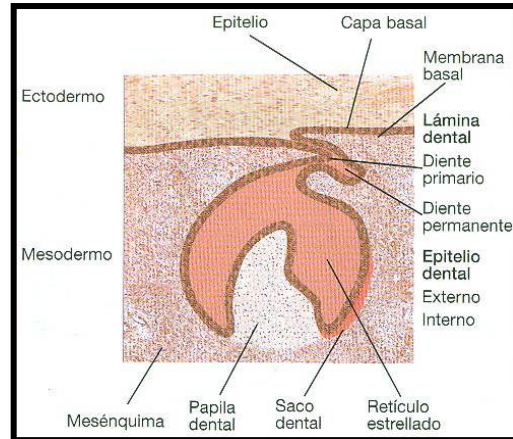


Fig. 20 Periodo de histodiferenciación del feto (14 semanas).

Periodo de morfodiferenciación

Sobre la semana 18 de vida fetal y durante una fase más avanzada de la campana que llamamos morfodiferenciación, las células del germen dentario se organizan y se disponen de forma determinada el tamaño y la forma de la corona del diente (Fig.21).

En este periodo, las cuatro capas del órgano del esmalte ya se encuentran completamente diferenciadas y la altura del futuro cuello del diente, los epitelios dentales externos e internos se unen y forman el asa cervical de la cual deriva la raíz dentaria.

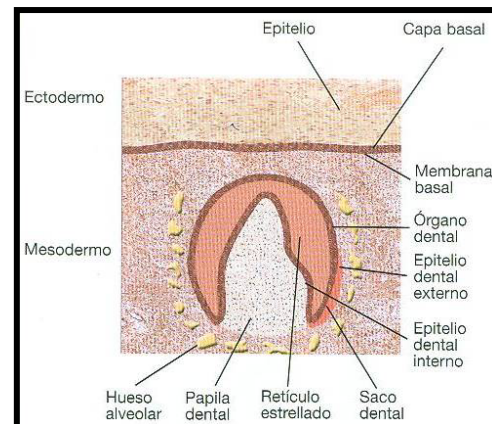


Fig. 21. Periodo de morfodiferenciación en el feto (18 semanas).

Las células del epitelio dental interno más cercanas al retículo estrellado también conocidas como preameloblastos, se diferencian en ameloblastos o células secretoras de esmalte. Estas células se sitúan primero en los futuros vértices cúspides o bordes incisales y posteriormente en el asa cervical o cuello del diente determinando así su forma. A medida que los ameloblastos comienzan su formación, las células del ectomesénquima de la papila dental próximas al epitelio dental interno también conocidas como preodontoblastos, se diferencian en odontoblastos, encargadas de la formación de dentina. Esta doble capa celular, constituida por ameloblastos y odontoblastos, recibe el nombre de membrana amelodentinaria o membrana bilaminar; lo que la parte central de la papila dental dará origen a la pulpa.

Las células de retículo estrellado, que un principio eran polimórficas, adquieren un aspecto estrellado, debido a que en el espacio extracelular va depositándose una sustancia mucoide rica en mucopolisacáridos hidrófilos que aleja unas células de otras, manteniéndose unidas por desmosomas.

En este proceso crea un espacio en el órgano del esmalte para que la corona del diente vaya desarrollándose.

Durante esta fase, la lámina dental desaparece, excepto en la parte adyacente al diente primario en desarrollo, convirtiéndolo en un órgano interno libre. Al mismo tiempo emite una proliferación hacia lingual para iniciar el desarrollo del diente permanente. Esto sucede entre el quinto y el noveno mes de vida intrauterina, comenzando por los incisivos centrales y finalizando con los segundos premolares. Los primeros molares permanentes se inician a partir de extensiones distales de la lámina dental ya en el cuarto mes intrauterino y los segundos y terceros molares, empiezan a formarse después del nacimiento a la edad de 1 y 4 años, respectivamente.

La lámina dental se desintegra cuando termina de formarse la cripta ósea que rodea al germen dentario. Se persisten restos de ella, reciben el nombre de

perlas de Serre y cuando estas perlas tienen una posición superficial, se pueden observar en la exploración clínica recibiendo el nombre de quistes de la lámina dentaria.

Periodo de aposición

Esta fase es la que da origen al tamaño y la forma del diente, si inicia la fase de aposición, se le conoce así por el crecimiento aposicional, aditivo y en forma de capas de una matriz no vital segregada y por células odontoblásticas y ameloblasticas con un carácter de matriz tisular (Fig. 22).

Una vez que se forma el patrón, la unión amelodentinaria, las células formadoras, siguen un ritmo definido, depositando la matriz del esmalte y dentina en sitios específicos conocidos como centros de crecimiento, situados a lo largo de las uniones amelodentinarias y cementodentinarias.

Se puede provocar una interrupción de la aposición de la matriz, dando como resultado una hipoplasia del esmalte, en caso de que hubiera una perturbación sistémica o local que lesione los ameloblastos durante la formación del esmalte.

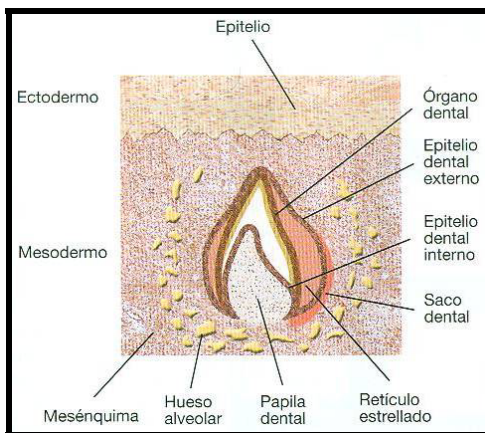


Fig. 22. Periodo de aposición en el feto.

CALCIFICACIÓN

La calcificación es el resultado de la penetración de sales minerales dentro de la matriz tisular ya desarrollada. La estructura clínica del esmalte consiste en cerca del 96% de material inorgánico y el 4% de material orgánico y agua²⁶. La porción inorgánica está formada básicamente de calcio y fósforo, con una porción pequeña de otros compuestos y elementos, como bióxido de carbono, magnesio y sodio, entre otros

El proceso comienza con la precipitación de esmalte en las puntas de la cúspide y en los bordes incisales de los dientes, continuando con la precipitación de capas sucesivas y concéntricas sobre estos pequeños puntos de origen. Por tanto, que el esmalte más viejo y maduro se encuentra en las puntas de las cúspides y en los borde incisales, y el esmalte nuevo en la región más cervical.

La calcificación del esmalte y la dentina es un proceso delicado y que lleva su tiempo; es por eso que existen irregularidades en la calcificación que se advierten en cualquier diente con desarrollo completo amenudeo coinciden con un trastornó sistémico específico.

En el corte transversal de la corona clínica de un diente preparado para estudios histológicos se notan líneas o bandas, llamadas líneas incrementales de Retzius, según sea el corte (longitudinal u horizontal), aparecen líneas u círculos, los cuales representan el patrón de desarrollo del diente.

En los dientes primarios hay una línea incremental de Retzius que se conocen como líneas o anillo neonatal, la cual es el resultado del cambio súbito que experimentan ciertos procesos corporales de feto durante el nacimiento. Este anillo se debe trastornos en el crecimiento y calcificación del diente.

1 ²⁶ Pinkham, J.R Odontología Pediátrica, 3 era. Edición, MC Graw- Hill, México, 2001 . pág. 169.

Cada diente temporal o permanente comienza su calcificación en un momento determinado; de esta forma los dientes deciduos comienzan su calcificación entre las 14 y 18 semanas de vida intrauterina, iniciándose en los incisivos centrales y terminando por los segundos molares (Fig. 23).

- Incisivos centrales: 14 semanas de vida intrauterina
- Primeros molares: 15 semanas y media de vida intrauterina.
- Incisivos laterales: 16 semanas de vida intrauterina.
- Caninos: 17 semanas de vida intrauterina.
- Segundos molares: 18 semanas de vida intrauterina.

Los ápices de los dientes temporales se cierran entre año y medio y los tres años, es decir un año después de su aparición en boca.

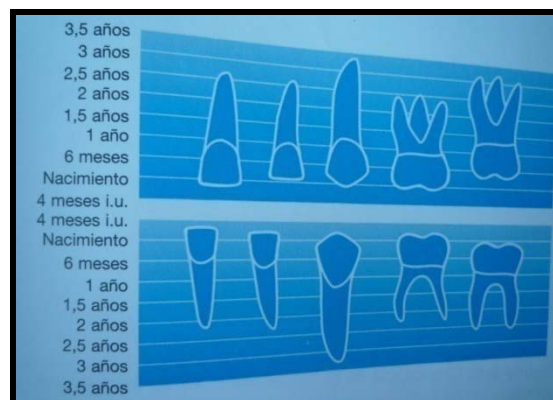


Fig. 23. Cronología de la erupción de dientes temporales.

Formación de la raíz

La raíz empieza a construirse cuando acaba de formar el esmalte de la corona, lo que sucede aproximadamente a los 6 meses después del nacimiento. Las células de la zona cervical aumentan el número de su mitosis, profundizan el

mesénquima englobando cada vez más papila dental y pasan a constituir la vaina radicular epitelial Hertwing, que determinan el número, tamaño y la forma de las raíces por la subdivisión de la capa radicular en uno, dos o tres compartimientos

Las alteraciones en el patrón de formación del diente multirradiculares, sobre todo a la altura del agujero apical, ocasionando la formación de canales radiculares accesorios o secundarios y canales pulpoperiodontales.

La formación de tejidos duros de la raíz comienza cuando las células mesenquimales situadas fuera del diente y en contacto con la dentina de la raíz se diferencian en cementoblastos que fabrican una matriz que posteriormente se mineralizan y forman una delgada capa de hueso especializado o sobre la dentina. Las fibras de colágeno que quedan incluidas en el cemento tras la calcificación forman parte de las fibras primitivas del ligamento periodontal.

Conforme la raíz va creciendo, la vaina radicular se fragmenta y prácticamente desaparece, aunque en el adulto puede persistir como restos epiteliales de Malassez dentro del ligamento periodontal y ocasionar quistes radiculares.

Fuera del cemento, el mesénquima reviste el folículo dental va originando el ligamento periodontal, junto con la matriz secretada por los cementoblastos, y las criptas óseas donde se desarrollan los dientes y donde erupcionarán más tarde.

CARACTERÍSTICAS ANATOMICAS DE LAS PIEZAS TEMPORALES

Es de suma importancia para el odontopediatría y/o el odontólogo de práctica genera conocer las características anatómicas, puesto que son necesarias para saber las diversas acciones clínicas restauradoras. Se va a dividir en tres grupos que son:

- Grupo dentario incisivo.
- Grupo dentario canino.

- Grupo dentario molar.

Grupo dentario incisivo

Los incisivos temporales son los primeros dientes que erupciona colocándose en la parte anterior del arco dentario; aparecen a partir del sexto u octavo mes de vida; el orden más frecuente suele ser: incisivo central inferior, incisivo central superior, incisivo lateral superior, y finalmente el incisivo lateral inferior.

Desde el punto de vista anatómico, son dientes que su corona tiene forma plana, muy parecidos a los incisivos permanentes, y desempeñan la función de presión y corte de los alimentos. Sin embargo una característica que tiene los incisivos temporales que se diferencian de los permanentes, es que no presentan mamelones en el borde incisivo.

Su fórmula dentaria es igual que la permanente con dos dientes por hemiarcada.

Incisivo central superior temporal (Fig. 24)

La característica más notoria de este incisivo es el ancho de su corona; erupciona hacia los 9 meses de edad del niño aproximadamente. Es el único diente en que su diámetro mesiodistal de la corona es mayor que el cervicoincisor. La superficie vestibular (labial) es plana, sin surcos ni depresiones, y ligeramente convexa, tanto en sentido mesiodistal como incisivocervical, con un borde incisal ligeramente redondeado por distal.

La superficie palatina es convexa en su tercio cervical, formando un cingulo muy prominente que se extiende hacia incisal mucho más lejos que los incisivos

centrales permanentes, algunas veces llega a prolongarse en forma de cresta lingual hasta el borde incisal, pero a diferencia del órgano dentario permanente, el primario no suele presentar surcos o depresiones.

Las superficies proximales tiene un gran diámetro labiopalatino, son convexas, en forma triangular hacia el borde de incisal. La curvatura de línea cervical es mayor en la superficie mesial que en la distal, presentando una ligera convexidad hacia incisal.

Desde el punto de vista incisal, su borde es casi recto, con el diámetro mesiodistal mayor que el lingual. La raíz es cónica con una inclinación apical hacia vestibular, posiblemente debido al hecho que en esa zona se encuentra el folículo permanente.

La cámara pulpar y conductos corresponde a la forma externa sin constricción apreciable al nivel del cuello

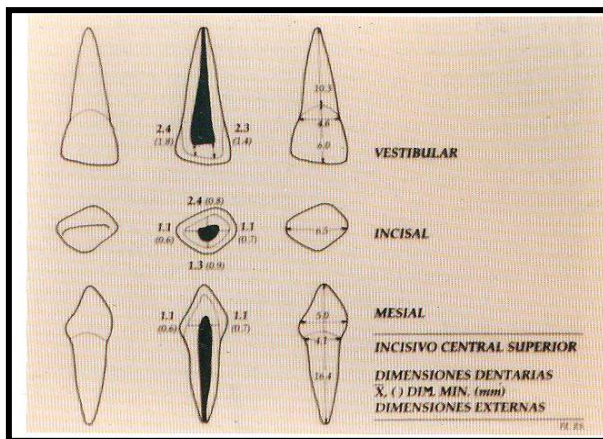


Fig. 24. Incisivo Central Superior temporal.

Incisivo lateral superior temporal (Fig. 25)

Es más pequeño que el central, pero posee unas características muy similares, su longitud cervicoincisal de la corona es superior a la mesiodistal, es decir más alta que ancha, por lo que el perfil de sus márgenes por mesial y distal

está más en línea recta con los perfiles de la raíz, siendo en su ángulo incisivo distal más redondeado. La edad aproximada de erupción es este diente es a los 11,7 meses de edad del niño.

La superficie labial, vista desde el borde incisal, es más convexa en sentido mesiodistal que la del central. La cara palatina tiene una fosa lingual más profunda por el mayor relieve de las crestas marginales; viéndolo desde el borde incisal, el contorno de la corona es redondeado, a diferencia del incisivo central, más romboide.

La morfología radicular es similar a la del incisivo central superior, aunque en proporción a la corona, es más larga.

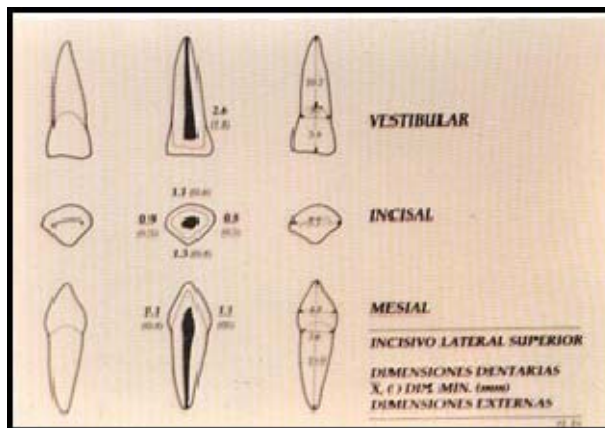


Fig. 25. Vista del Incisivo Lateral Superior temporal.

Incisivo central inferior temporal (Fig. 26)

Es la más pequeña de las piezas temporales el que aparece primero en la boca del niño a los 6 meses de edad, presenta una simetría bilateral respecto a su eje longitudinal visto desde labial o lingual. Los ángulos mesioincisivo y distoincisivo son casi rectos, próximos a los 90°, estando el borde por lo general perfectamente coinciden con el plano horizontal.

La superficie labial es lisa, sin mamelones ni surcos de desarrollo, y plana en sentido mesiodistal, mientras que en la superficie lingual muestra un cingulo prominente, con crestas marginales poco marcadas, por lo que la fosa lingual es menos profunda.

En las superficies proximales la línea cervical presenta una convexidad hacia incisal, más marcada en la mesial que en la distal.

Visto desde incisal, la superficie labial es ligeramente convexa, mientras que la lingual puede presentarse cóncava o plana, con el borde incisal centrado. La raíz, es casi tres veces más larga que la corona, está ligeramente comprimida mesiodistalmente es recta, cónica y estrecha para terminar en un ápice redondeado. En la anatomía interna se describe constricción de la cavidad pulpar a nivel de cuello, es diferente a todo el grupo de incisivos.

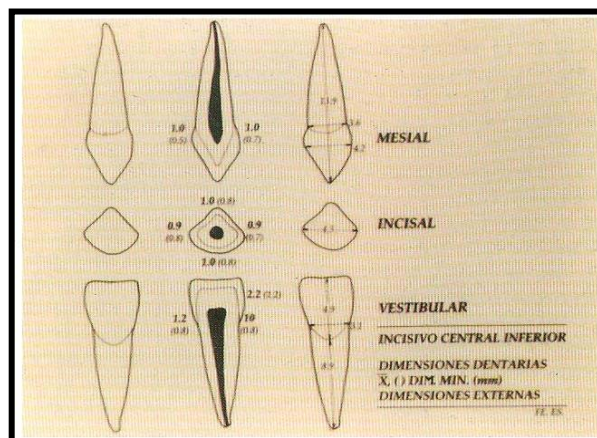


Fig. 26 Vista del Incisivo Central Inferior temporal.

Incisivo lateral inferior temporal

Es muy similar al central inferior, pero presenta un ángulo distoincisivo redondeado que se continúa con un borde distal igualmente redondeado; la longitud cervicoincisal mayor y el diámetro mesiodistal menor de la corona le proporciona un aspecto más rectangular, siendo sus dimensiones un poco más grandes que las del incisivo central inferior, a excepción de la longitud labiolingual.

La superficie lingual puede tener una mayor concavidad entre las crestas marginales con un cingulo algo más marcado.

La raíz cónica, larga y estrecha presenta una inclinación distal cerca del ápice; el contorno de la corona es asimétrico visto desde incisal, siendo mayor por distal que por mesial. Es el último incisivo en erupcionar y lo suele hacer entre los 13 y 17 meses de edad del niño.

Grupo dentario canino

Está formado por cuatro dientes, uno por hemiarcada, tanto en la dentición temporal como en la permanente.

Erupcionan entre los 16 y los 23 meses de edad, después de que haya emergido los primeros molares temporales, generalmente antes en la arcada superior que en la inferior, aunque con poca diferencia de tiempo. Tanto por su morfología como por su función, se pueden considerar a los caninos como dientes de transición entre los incisivos planos del sector anterior y los anchos molares posteriores.

Los caninos son esencialmente dientes de penetración situados en el ángulo del arco dentario, su forma cónica y su potente raíz les proporciona una gran potencia masticatoria.

Canino superior temporal(Fig. 27)

Es más grande que los incisivos en todas las dimensiones, sus bordes convexos de la corona por proximal desbordan el perfil de la raíz, estrechándose en la región cervical y dando lugar a un cuello más constreñido que el de los incisivos.

Presenta una cúspide puntiaguda, ligeramente desplazada hacia distal, que determina un borde incisal con una vertiente mesial larga y otra distal más corta y redondeada, con una longitud cervicoincisal mayor por distal que por mesial. La superficie vestibular es convexa tanto en sentido mesiodistal como en cervicoincisal.

Por su cara lingual la corona posee en sus dos tercios cervicales una marcada convexidad debido a la presencia de un cingulo prominente que ocupa más de la mitad de la altura de la corona; desde el vértice de la cúspide parte una cresta lingual hasta el cingulo que forman dos fosas, una mesial y otra distal, limitadas lateralmente por los reborde marginales.

La superficie mesial y distal son triangulares, y presenta una longitud vestibulolingual de la línea cervical mayor que la de los incisivos. Viéndolo desde incisal, se aprecian la desviación de la cúspide hacia distal y vestibular, y el contorno romboide de la corona.

La raíz es fuerte y larga que suele estar inclinada a distal, en su tercio apical, y que en sus dos tercios cervicales presenta una dirección palatina con respecto a la corona. La cavidad pulpar sigue la forma externa con un cuerno central más alto seguido por el distal y el mesial.

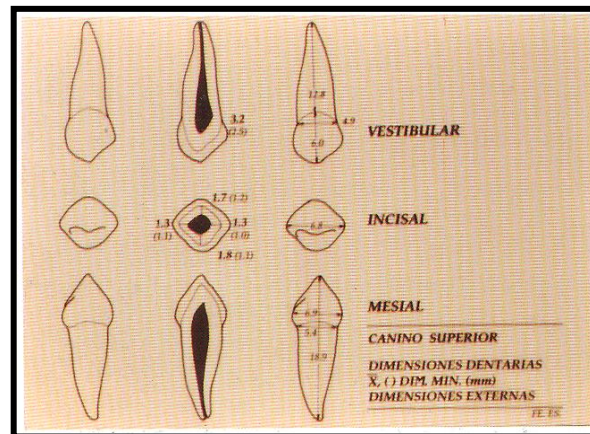


Fig. 27. Vista del Canino superior.

Canino inferior temporal (Fig. 28)

Es más esbelto que el canino superior, aunque su forma es muy similar; la corona es más pequeña y estrecha, con forma de flecha, ya que en el tercio cervical los bordes proximales no convergen hacia el cuello como ocurre en el canino superior.

La superficie labial convexa presenta una cúspide desplazada hacia mesial con un borde incisal corto e inclinación por mesial y más largo y redondeado por distal. La superficie lingual tiene un cingulo menos prominente que el canino superior, con una única fosa central limitada por las crestas marginales.

Las superficies proximales presentan una longitud labiolingual de la línea cervical mucho menor que la del canino superior, por el menor desarrollo del cingulo; por incisal, los contornos de las coronas de los caninos superiores e inferiores son casi idénticos, con un borde casi recto centrado en sentido vestibulolingual.

La raíz, hasta 2mm más corta que la del canino superior, es delgada y doble de larga que la de la corona, convergiendo hacia apical y lingual.

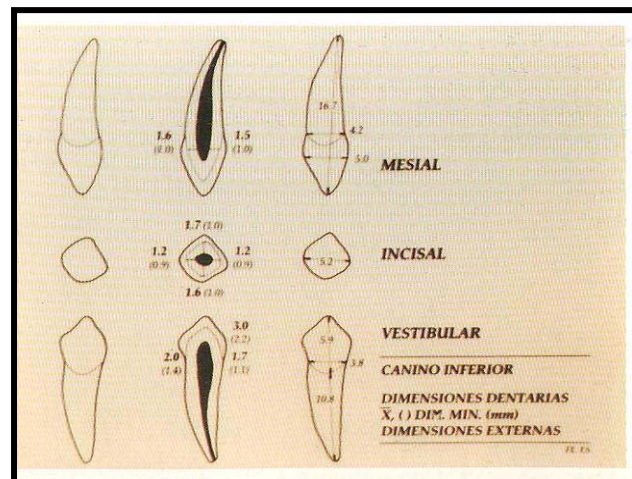


Fig. 28. Vista del Canino Inferior temporal.

Grupo dentario molar

Los molares temporales difieren de los permanentes no sólo por su número, sino también por su morfología y disposición en las arcadas dentarias; la dentición primaria tiene 8 molares (2 por hemiarcada) situados por distal de canino, y serán

reemplazados por los premolares de la dentición permanente, mientras que esta última consta de 12 molares (3 por hemiarcada), ubicados más posteriormente, por detrás de los molares temporales.

Tantos los molares primarios como los permanentes son dientes multicuspídeos y multirradiculares. La morfología ancha de la corona les confiere una mayor eficacia masticatoria para realizar su función triturando los alimentos; así como también estos molares presentan unas raíces proporcionalmente más largas y delgadas que los permanentes, que se arquean en forma de tenazas para albergar entre ella a los gérmenes de los premolares en formación.

Así como en la arcada superior como en la inferior los segundos molares temporales presentan mayor desarrollo que los primeros.

Primer molar superior temporal (Fig.29)

Es el más pequeño de todos los molares temporales en todas sus dimensiones menos en su longitud vestibulo lingual, así como también una de sus características más relevante es que por su forma y su desarrollo se considera como intermedio entre premolar y molar. Erupciona entre los 17 y los 20 meses de edad, aproximadamente.

La cara oclusal presenta tres o cuatro cúspides con un contorno triangular o romboide convergente hacia lingual; el borde vestibular es más largo, y presenta una fuerte inclinación hacia lingual o distal, mientras que el borde lingual es convexo hacia lingual. La superficie oclusal del molar tricúspideo esta denominado por la cúspide mesiovestibular, más grande, y puntiaguda que la palatina.

Entre las cúspides se divide un surco central que forma una línea casi horizontal en cuyo extremo mesial se encuentra la fosa triangular mesial y en el distal la fosa central; algunas veces presenta una conformación tetracuspidia, con

una cuarta cúspide distopalatina de tamaño mucho más reducido, situada sobre la cresta distal de la cúspide palatina, por lo que existirá también una fosa triangular distal. Además de las depresiones se pueden encontrar surcos complementarios que se extienden a partir de cada fosa hacia vestibular y lingual, así como surcos marginales desde la fosa mesial y distal

Visto desde vestibular la corona parece corta y ancha, con mayor altura por mesial que por distal presentando una constricción cervical bien definida como todos los molares primarios.

Este molar tiene tres raíces largas y delgadas: palatina, la mayor, seguida por la mesio y distovestibular las tres se extienden desde una base radicular cervical extremadamente pequeña en la forma divergente que caracteriza los molares temporales. La anatomía interna es similar a la externa, aunque el cuerno mesiovestibular, seguido por el mesiopalatino y el distovestibular.

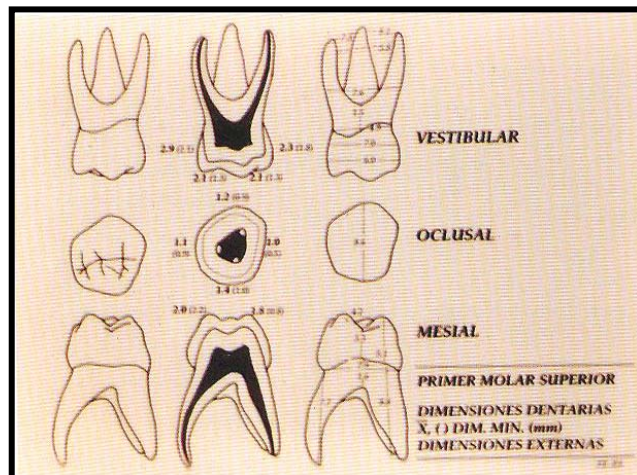


Fig. 29 Vista del Primer molar superior.

Segundo molar superior temporal. (Fig. 30)

La anatomía de este molar es similar a la del primer molar permanente superior, con una forma coronaria y disposición de cúspides con, surcos y fisuras parecidas.

La cúspide distopalatina es la más pequeña, siendo la mesio y distovestibular de tamaño casi igual. La superficie oclusal muestra tres fosas,

distal, central, mesial, que marca la interacción de los surcos de desarrollo; como el primer molar permanente la cara oclusal resulta dividida por un proceso oblicuo desde la cúspide distovestibular a la mesiopalatina, en un sector mayor, mesial, con dos fosas, y el distal con un surco en la dirección del proceso, que suele llegar a la cara palatina la cual posee a nivel mesial un posible tubérculo, o surco, o fosa de Carabelli.

La raíz palatina es la más larga de las tres, la distovestibular la más pequeña; aunque más delgada y más divergente desde cervical, de tal modo que el ancho máximo interradicular es mayor que el ancho máximo de la corona. La cámara pulpar presenta un cuerno para cada uno de las cuatro cúspides, siendo el mayor el mesiovestibular y en orden decreciente el mesiopalatino distovestibular y distopalatino. Puede haber un cuerno en relación al tubérculo de Carabelli cuando este está bien desarrollado, en cuyo caso se observa un surco de desarrollo en la cara palatina, por lo que es una área de riesgo para la preparación cavitaria.

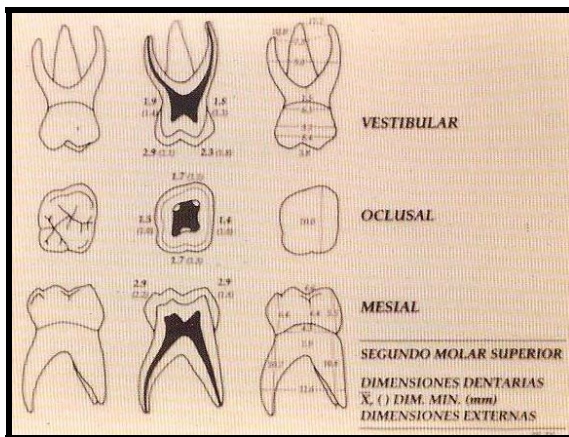


Fig. 30. Vista del segundo molar superior.

Primer molar inferior temporal (Fig.31).

Tiene una morfología típica de molar, pero, a diferencia del resto de los molares temporales no se parece a ninguno de los dientes de la dentición

permanente; este erupciona a los quince meses aproximadamente, con variaciones desde los catorce a los veintitrés meses de la edad del niño.

La forma general de la corona al ser examinada desde oclusal es romboidal, existiendo dos cúspides vestibular y dos linguales. Al examinarlo desde el vestibular llama inmediatamente la atención el mayor ancho y la altura de la cúspide mesio vestibular, con la protuberancia característica en cervical.

En la cara oclusal presenta un proceso transversal que conecta las cúspides mesiovestibulares con la mesiopalatina dividiendo la cara oclusal en un sector mesial pequeño y un distal bastante mayor; también se pueden observar tres fosas que son la central, mesial y distal siendo la fosa central la más profunda. La cara distal es muy convexa lo cual agregado a la contricción del cuello dificulta enormemente la preparación de cavidades ocluso-proximales.

Las dos raíces, mesial y distal, muestran la divergencia clásica de temporales y un aplanamiento en sentido proximal, ambas terminan en un extremo agudizado que puede ser bífido. La cámara pulpar tiene cuatro cuernos, siendo la mesiovestibular el más largo y grande. Generalmente hay tres conductos radiculares; los dos mesiales pueden ser confluyentes vía ramificaciones y anastomosis, sobre todo el nivel apical.

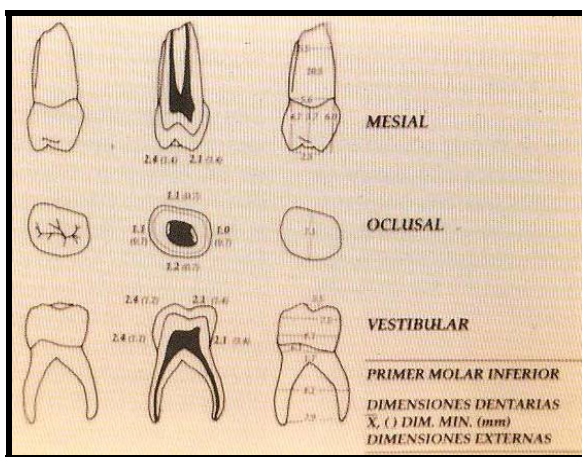


Fig.31 Vista del Primer molar inferior.

Segundo molar inferior temporal (Fig. 32)

Su morfología, al igual que ocurre con su antagonista, es casi una copia exacta en tamaño reducido de lo que será el primer molar permanente superior. Son los últimos dientes en erupcionar y lo suelen hacer a una edad media de 27, 8 meses, oscilando su rango de erupción de los 23 a los 32 meses de edad del niño.

En su morfología se observan tres cúspides vestibulares, siendo la mayor la distovestibular seguidas por la mesiovestibular y la distal; y dos cúspides linguales similares en tamaño. Tres fosas oclusales, de las cuales la central es la más profunda; los surcos de desarrollo dibujan una “M” o “W” extendida, de la cual escapan surcos, hacia el lingual 1 y hacia vestibular 2; de estos el mesial es el más profundo, terminando en la cara vestibular en la forma de un defecto frecuente, el agujero ciego.

Tiene dos raíces de características parecidas a las del primer molar temporal, pero más divergentes. La morfología pulpar corresponde a la forma externa con cinco cuernos y tres conductos; los cuernos más grandes son el mesiovestibular y el mesiolingual, lo cual suelen concluir y ser acintados al salir de la cámara, presentando ramificaciones y separaciones al acercarse al ápice.

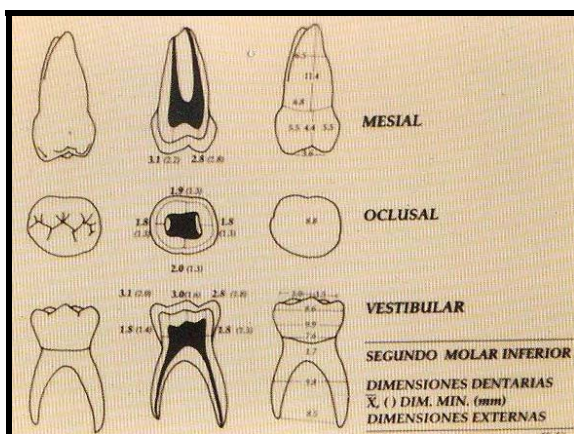


Fig. 32 Vista del Segundo molar inferior.

FISIOLOGIA DE LA ERUPCIÓN

La erupción es un fenómeno complejo que da lugar al movimiento de un diente a través del hueso alveolar y de la mucosa para emerger en la cavidad bucal.²⁷ Clínicamente, la erupción se manifiesta cuando se puede conectar directamente la parte de la corona que ha perforado la mucosa.

El proceso de desarrollo de la corona del diente comprende muchos procesos superpuestos al mismo tiempo, y lo mismo sucede con la raíz; por lo que el desarrollo radicular se correlaciona con la erupción.

La erupción no comienza hasta iniciarse el crecimiento de la raíz, no es éste el único factor que interviene en el proceso eruptivo, ya que se ha observado que en el caso de pérdida prematura de dientes temporales precedida del flemón y osteólisis en furca, el germen se desplaza intraalveolarmente sin que su raíz haya crecido.

Por lo que se han propuesto muchas teorías sobre los factores responsables de la erupción dentaria, los más citados son:

- Crecimiento radicular.
- Proliferación de la vaina epitelial radicular de Hertwing.
- Fuerzas ejercidas por los tejidos vasculares alrededor y debajo de la raíz.
- Crecimiento de hueso alveolar y fenómenos de aposición en el fondo.
- Crecimiento de la dentina, la constricción pulpar y el crecimiento de la membrana periodontal por la maduración del colágeno en el ligamento.
- Presiones para la acción muscular que envuelve a la dentadura.

²⁷ **Bardoni, Ramón Castillo**, Odontología Pediátrica, 1 era., Edición, Buenos Aires, Argentina, 2010.
Pág. 24

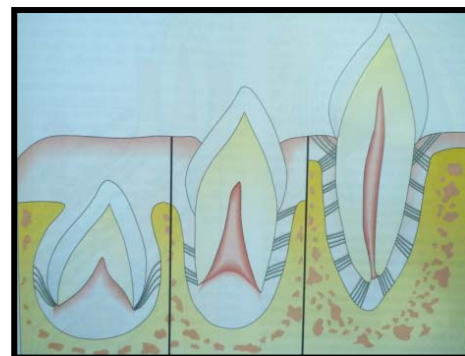- Reabsorción de la cresta alveolar y el desarrollo de los tabiques alveolares.

Dado a que estos procesos suceden en el mismo momento de la erupción, es difícil saber cuál de ellos es la causa de la erupción dental.

Debido a que la erupción como se mencionó anteriormente es el resultado de una interrelación entre todos los factores, si bien el crecimiento de la raíz y de los procesos alveolares constituyen una gran parte los factores esenciales del proceso eruptivo.

Convencionalmente se han reconocido tres fases descritas por Moyers en 1981 que permiten describir los movimientos y características eruptivas de un diente²⁸. Estas son (Fig. 33):

- Fase preeruptiva.
- Fase eruptiva prefuncional (o fase eruptiva).
- Fase eruptiva funcional (o fase poseruptiva).



a) b) c)

Fig. 33. Esquema de las tres fases de Moyers.

Fase preeruptiva

En esta etapa es en la que se completa la calcificación de la corona, se inicia la formación de la raíz y tiene lugar la larga migración intraalveolar hacia la superficies de la cavidad oral.

²⁸ **Boj, J.R.**, Odontopediatría, 1era. Edición, Masson, España, 2005. Pág. 62.

Durante esta fase preeruptiva, el germen dentario realiza pequeños movimientos de inclinación y giro, en relación con el crecimiento general de los maxilares.

Los maxilares se encuentran aumentados en ancho, alto y largo; los dientes primarios se mueven en dirección vestibular y oclusal, la dirección de crecimiento de la cara y los procesos alveolares. Al mismo tiempo los dientes anteriores se mueven hacia mesial y los molares hacia distal.

Los gérmenes de los dientes permanentes se desarrollan por lingual y cerca del nivel incisal u oclusal de sus predecesores primarios. Al final de la fase preeruptiva se los encuentra por lingual del tercio apical los incisivos primarios, mientras los premolares se ubican en la zona radicular de los molares primarios, como el resultado del cambio de posición de estos últimos.

Fase eruptiva prefuncional. (Fase eruptiva)

El inicio de la formación radicular señala el comienzo de la erupción de la pieza dentaria, junto con la formación de la raíz, pero sin real acción con ella; el diente se dirige hacia el encuentro del oponente oclusal. Hay tres acontecimientos que ocurren durante esta fase:

- a) La formación radicular con la proliferación y la organización de la membrana de Hertwing y el folículo dentario.
- b) El epitelio reducido del órgano del esmalte se pone en contacto y fusiona con el epitelio bucal, formando un epitelio de dos capas sobre la corona.
- c) Un punto de degeneración en esta doble capa acompaña a la emergencia del diente en la cavidad bucal. La emergencia de la corona en la cavidad oral recibe en nombre de erupción activa, sin embargo, simultáneamente

ocurre un desplazamiento de la inserción epitelial en dirección apical, que recibe el nombre de erupción pasiva.

Asociadas al proceso inicial suelen describirse diversas sintomatologías, ninguna de las cuales suele comprometer respuesta sistemática; lo normal son, por ejemplo, cambios locales y manifestaciones ocasionales de irritabilidad y aumento en la secreción de saliva.

Fase eruptiva funcional. (Fase poseruptiva)

Esta fase se inicia cuando los dientes antagónicos establecen contactos y continúan durante la vida del diente. En la etapa temprana el movimiento eruptivo resulta indispensable para mantener el contacto, compensado el crecimiento de la cara y de los maxilares.

Cuando el crecimiento se estabiliza, en la misma medida en que se establece la posición dentaria, se producen maduraciones estructurales en el ligamento periodontal, tanto en su organización fibrilar como en el aspecto de irrigación e inervación, al mismo tiempo que se remodela consecuentemente los tejidos óseo-alveolar.

El desgaste de dientes primarios y permanentes es compensado igualmente por erupción, que además de movimientos verticales expresa los cambios sagitales conocidos como migración mesial.

CRECIMIENTO Y DESARROLLO NORMAL DE LAS ARCADAS DENTARIAS

La primera etapa de franco incremento o de crecimiento acelerado se produce dentro de los primeros 3 años de vida, una segunda durante la pubertad, entre los 11-14 años de las mujeres y los 12-16 años en los varones.

Durante los primeros 3 años de vida aparece la totalidad de la dentición temporal, a la vez que el macizo craneofacial se encuentra en continuo cambio,

expresándose su crecimiento hacia abajo y hacia adelante como si de un despegamiento se tratase, ya que la cara y la barbilla se proyectan hacia adelante separándose de la columna vertebral.

Los arcos alveodentarios crecen y se desarrollan en función de la base ósea que los sustenta y por la erupción de los dientes. El crecimiento en "v" descrito por Enlow, tanto en el maxilar como en la mandíbula aumenta la altura de las apófisis alveolares y ensancha transversalmente el arco dental.

La erupción de los dientes temporales ha estimulado y formado nuevo hueso alveolar en ambos maxilares, creciendo estos en altura y anchura mediante mecanismos de aposición y de reabsorción, a la vez que el maxilar y la mandíbula crecen por sus zonas posteriores y retromolares en forma de una "v", cada vez más divergente. Al terminar este primer periodo, tan solo la anchura en el sector anterior permanecerá casi invariable a lo largo de lo que resta de crecimiento, mientras que los cambios transaccionales que se producen como consecuencia del establecimiento de la dentición son múltiples y variados.

ERUPCIÓN DE LA DENTICIÓN DENTARIA

Es habitual que la aparición en boca de los dientes deciduos produzca una escasa sintomatología, apareciendo un ligero enrojecimiento e hinchazón de la mucosa oral que será sustituido por una pequeña isquemia en el punto en que el diente perfora la encía, y ambos epitelios (oral y dental). Los dientes temporales comienzan hacer una aparición en boca a los 6 meses de edad y su secuencia eruptiva es la siguiente: incisivos centrales inferiores, incisivos centrales superiores, incisivo lateral superior, incisivo lateral inferior, primero molar inferior, primer molar superior, canino inferior, canino superior, segundo molar inferior y segundo molar superior (Fig.34).

En general, los dientes de la arcada inferior preceden de los superiores, aunque los incisivos laterales superiores suelen preceder de los inferiores.

Pueden considerarse como totalmente normales pequeñas variaciones individuales a las que frecuentemente se les atribuyen una influencia genética. De todos modos, entre los 24 y 36 meses de edad ha hecho su aparición los 20 dientes de la dentición temporal, encontrándose ya a los 3 años totalmente formados y en oclusión. Massler considera los 36 meses, con una desviación de $6\pm$ meses.

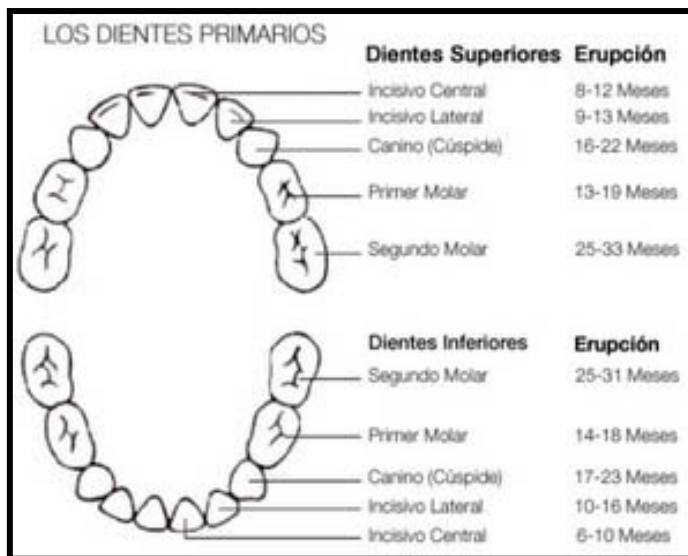


Fig. 34. Periodo de erupción de los dientes primarios

ETAPA DE DESARROLLO OCLUSAL EN LA DENTICION PRIMARIA

A los 30 meses, una vez que se ha completado la erupción de toda la dentición temporal, se establece la oclusión de los 20 dientes temporales; durante esta etapa se producirán un incremento de crecimiento en todas las direcciones, tanto en sentido sagital como en transversal y vertical, lo que hace que la cara sufra un gran cambio entre los 3 y los 6 años.

Respecto al esqueleto, el maxilar y la mandíbula, se desarrollan con una gran velocidad de crecimiento sostenido, mientras que la articulación temporomandibular presenta un cóndilo más bien redondo y una cavidad

glenoidea poco profunda, con escaso crecimiento en el desarrollo de la eminencia articular.

En este mismo periodo, se ha pasado de una función de succión del neonato a otra función completamente nueva, con la aparición de la dentición temporal (masticatoria). El ciclo masticatorio madurara durante este periodo gracias la desarrollo del sistema neurorregulador, estableciéndose con la erupción de lo incisivos una nueve referencia de posición mandibular más anterior, a la vez que los contactos oclusales posteriores condicionarán un nuevo patrón de cierre que evitara las interferencias oclusales.

Esta oclusión se caracteriza por una escasa sobremordida incisiva y resalte, siendo el canino superior el que con su apoyo triodontal con el canino inferior y el primer molar establecen la llave de la oclusión temporal, que que los segundos molares temporal deben relacionarse mediante un plano terminar recto y vertical.

Otra de las características de esta dentición es la implementación casi perirradicular de sus dientes respecto a la base ósea, lo que confiere dos características importantes:

1.- un plano oclusal, tanto en sentido anteroposterior (curva de Spee) como transversal (curva de Wilson).

2.- escasa inclinación vestibular de los incisivos, lo que ofrece una forma de arcada semicircular.

Durante este periodo de dentición temporal existen varios tipos de espacios que permiten correcto establecimiento de la oclusión permanente:

1.- *Espacios interdentarios*: pequeños espacios entre dientes y dientes que presentan de forma generalizada estando situados en la zona incisiva. Su ausencia hará pensar en problemas de espacio (Fig. 35).

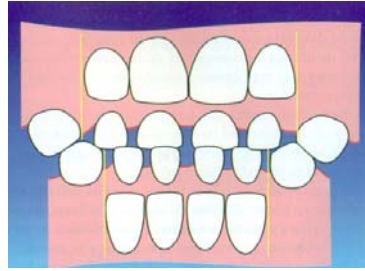
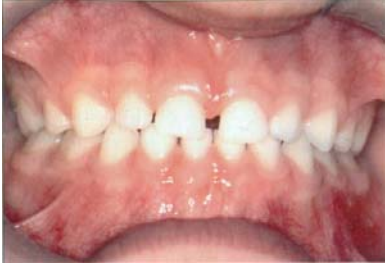

Fig.35 Espacios interdentarios

2.- *Espacio de primate*: espacio localizado por distal de caninos temporales inferiores y mesial de los superiores, llamados primate por la existencia de estos mismos en los simios (Fig. 36).

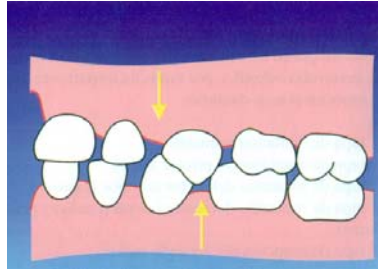
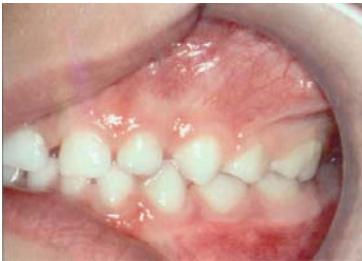

Fig.36 Espacios primates.

3.- *Espacio libre de Nance*: Espacio disponible cuando se reemplaza caninos y molares por sus homólogos permanentes, siendo 0.9 en la hemimaxila superior y 1.7 en la inferior (Fig. 37)

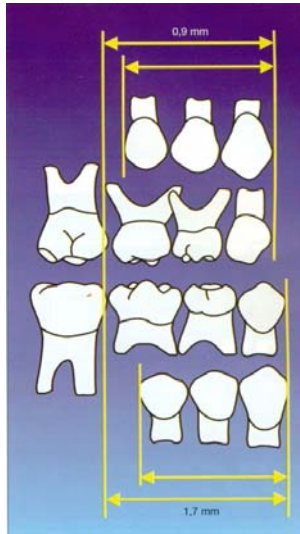


Fig.37 Espacio libre de nance

4.- *Espacio de deriva*: cuando este espacio libre de Nance es aprovechado por la mesialización de los primeros molares para el establecimiento de una relación clase 1 molar (Fig.38).

Estos espacios fisiológicos de la dentadura temporal van a permitir:

1.- atenuar el apiñamiento de los incisivos permanentes de mayor tamaño, tanto en la arcada superior como la inferior mediante los espacios interdentarios existentes y en combinación con el ángulo de erupción de estos.

2.- La erupción de caninos y premolares sin obstáculos, ya que el segundo molar temporal es de mayor tamaño mesiodistal que el premolar que lo va a sustituir.

3.- El establecimiento de una clase 1 mediante el desplazamiento de los primeros molares, al aprovechar el espacio cuando esto sea necesario.

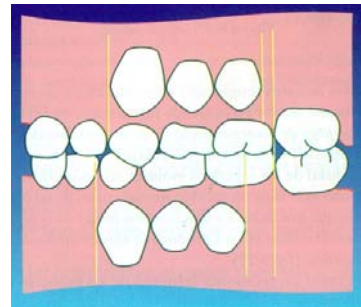


Fig.38. Espacio de deriva

EXFOLIACIÓN DE DIENTES PRIMARIOS

Este fenómeno fisiológico, propio del ciclo de vital de la fórmula primaria, se manifiesta como una progresiva reabsorción radicular que termina con la caída del diente.²⁹

Como ya se mencionó anteriormente, la raíz de un diente temporal completa su formación al año de hacer su erupción, por lo tanto, a los 3-4 años de edad, todos los dientes temporales han completado la formación radicular. En todos los sitios donde hay contacto con dientes permanentes y raíces de predecesores primarios se observan diferenciación celular asociada a la reabsorción; estas células son posiblemente equivalentes a los osteoclastos, pero su denominación de odontoclastos aparece por su papel de destrucción de los tejidos dentarios. Se les encuentra en la superficie radicular para reabsorber cemento y dentina y posteriormente en el interior de los conductos radiculares y la cámara pulpar para reabsorber la corona.

La acción de las células es característica, adosadas al tejido con un borde rugoso con microprolongaciones que penetran en túbulos dentinarios y pueden incluso erosionar el esmalte. La eliminación de los tejidos blandos, pulpa y periodonto de inserción, esta poco aclarada aunque, por la velocidad de su destrucción, se puede pensar en degeneración y muerte celular programada de fibroblasto.

Algunas posibles causas de exfoliación:

- Presión eruptiva de la pieza permanente.
- Debilitamiento de los tejidos de soporte por reabsorción y modificación del alvéolo, así como del ligamento periodontal.

²⁹ **Bardoni, Ramón Castillo**, Odontología Pediátrica, 1 era., Edición, Buenos Aires, Argentina, 2010. Pág. 27

- Aumento de fuerzas oclusales por crecimiento de estructuras esqueléticas y de la masa muscular masticatoria.

La presencia del sucesor permanente es importante; en ausencia del diente primario suele permanecer por más tiempo, pero igualmente cae, aunque tardíamente, por eso debe haber otros mecanismos involucrados.

Se ha observado, que deberían de conservarse los segundos molares primarios mandibulares en caso de ausencia de su sucesor premolar, ya que en pacientes mayores de 40 años aún muestran integridad radicular, sin evidencia de anquilosis (Sletten y cols., 2003).

El proceso de exfoliación por lo regular siempre es simétrico, por lo general, es en ambos lados, con excepción de los segundos molares; los primarios inferiores se caen antes que su contraparte maxilar y la exfoliación de los cuatro segundos molares es prácticamente simultánea. Las niñas terminan todo el proceso antes que los niños, sobre todo al nivel de caninos mandibular. Pueden surgir cambios locales que alteren la secuencia y la velocidad de la erupción de los dientes sucesores como son patologías pulpares, lesiones en el periodonto y traumatismos.

La reabsorción de dientes anteriores empieza con la ubicación de los dientes permanentes, por palatino o lingual, en el tercio apical. En periodos avanzados, la corona del sucesor estará directamente por apical de su antecesor, lo cual permitirá que ocupe, finalmente, su lugar, en ocasiones, por alguna variación en el proceso, la emergencia ocurre por lingual.

Las piezas posteriores son reabsorbidas empezando por el hueso alveolar en las zona de la furca; la continua erupción de los molares primarios los aleja de la corona en desarrollo de los premolares, los cuales quedan verticalmente abajo, hasta que la erupción determine la reabsorción de las raíces temporales, en el ápice y la cara interna radicular. No siempre la imagen radiográfica de reabsorción

radicular refleja la magnitud de la pérdida de tejido, esto es, la raíz puede apreciarse larga pero tiene menos de la mitad de su espesor, situación que debe de ser evaluada al momento de hacer endodoncias o exodoncia de molares primarios.

El proceso de exfoliación no es continuo: hay periodos de activa reabsorción que inducen movilidad y otros de reposo, con reparación y transitoria estabilización de los diente (Fig.39).

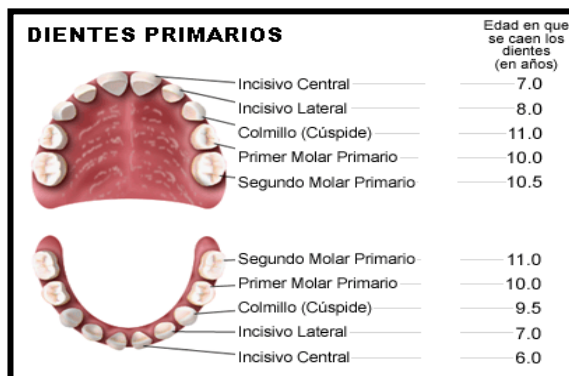


Fig. 39. Tiempos de exfoliación de dientes primarios.

PÉRDIDA PREMATURA DE DIENTES TEMPORALES

La pérdida temprana de dientes temporales conlleva, en la mayoría de los casos, una pérdida de espacios, con la consiguiente reducción de la longitud de la arcada, ocasionando posteriormente alteraciones oclusales y malposiciones dentarias con la aparición de la dentición permanente. Hasta que esto ocurre, transcurre un espacio de tiempo que dependerá del desarrollo dentario, de la fase de recambio en que se encuentre, del diente perdido o del momento en que se haya producido la pérdida. Cada diente guarda un equilibrio en la arcada y está sometido a la acción de diferentes fuerzas oclusales y neuromusculares que le permiten mantenerse de forma alineada dentro de un pasillo dentario. Al romperse este equilibrio por la aparición de hábitos o la pérdida prematura de dientes, se

desencadenarán cambios en los espacios existentes en un período de tiempo muy corto, que podría ir de los primeros 6 meses después de la pérdida.

Debemos de conocer las causas fundamentales que pueden ocasionar una pérdida de espacio, saberlas diagnosticar a tiempo y aplicar las medidas pasivas o activas que se requieran para que se produzca una correcta guía oclusal.

• ***Pérdida prematura de incisivos temporales***

La pérdida prematura de los incisivos temporales preocupa fundamentalmente a los padres por razones estéticas, y aunque el cierre de espacio rara vez se produce; la etiología de esta pérdida por lo general es por traumatismos, erupción ectópica, falta de espacio, caries, traumatismo oclusal y supernumerarios. La edad del paciente y las posibles apariciones de hábitos linguales hacen aconsejable la colocación de una prótesis que se cumpla la función estética y funcional.

• ***Pérdida prematura de caninos temporales***

La causa más frecuente en la pérdida de caninos temporales es la falta de espacio para los incisivos permanentes, teniendo especial importancia en la arcada inferior, ya que con su pérdida temprana se produce un colapso de la arcada por el empuje del labio inferior sobre los incisivos; la etiología de la pérdida prematura de caninos puede ser por resorción de la raíz del canino temporal a erupción del incisivo lateral permanente, alteración de orden de la erupción, falta de espacio, caries y traumatismo oclusal.

• ***Pérdida prematura de molares temporales***

La pérdida de uno o varios molares temporales en dentición temporal o mixta causará importantes trastornos oclusales con pérdida de longitud de arcada, mordidas cruzadas y alteraciones masticatorias, que obliguen a restituir la

integridad del arco dentario mediante mantenimiento o recuperación de los espacios perdidos, su etiología puede ser por erupción adelantada de premolares, caries, erupción ectópica de primeros molares permanentes, falta de espacio, alteración del orden de erupción, traumatismos.

CAPÍTULO III

CONCLUSIONES

3.1 CONCLUSIONES

Los tratamientos pulpares para la dentición primaria incluyen diversas opciones de tratamiento, cuya elección va a depender de la vitalidad de la pulpa. Cuando la pulpa se encuentra vital, el tratamiento debe de ser conservador, debido a la posibilidad de recuperación una vez que cede la irritación, pero en el mayor de los casos donde la pulpa se encuentra con más afectación, indicando que los dientes se encuentran con signos de inflamación crónica, irreversible o necrosis en pulpa radicular, debemos de realizarle un tratamiento más radical, la pulpotomía o pulpectomía.

El desconocimiento de las distintas opciones para realizar un procedimiento pulpar, como son los recubrimientos pulpares directos e indirectos, pulpotomías y pulpectomías, nos puede llevar a la provocación de un alto índice de iatrogenias en la dentición primaria; afectando las funciones de masticación, estéticas, fonéticas, mantenedores de espacio para los dientes permanente y en algunos casos psicológicos del infante.

En la actualidad se valora más la conservación de la vitalidad pulpar, mediante la aplicación de diferentes materiales, cuyo efecto y acción de la pulpa han demostrado su valor terapéutico. Siempre y cuando se tenga el conocimiento sobre el uso y su aplicación dependiendo el diagnóstico pulpar.

Sin duda es de suma importancia resaltar que el causante principal de la afectación del tejido vasculonervioso es la caries dental; lo cual los microorganismos cariogénicos son de progreso rápido y agresivo; y en segundo término llegan a ser los traumatismos; los cuales estos dos factores mencionados por los general se llegan a dar por la falta de atención de los padres.

La pérdida prematura de diente temporales debe de requerir una atención especial no obstante si no se colocan mantenedores de espacio se puede provocar maloclusiones, problemas estéticos, fonéticos entre otros.

Por tanto si el diente con caries pudo ser atendido a tiempo se evita ésta pérdida, pudiendo llevar a cabo dependiendo del caso la terapia pulpar ayudando a conservar dicho órgano hasta su exfoliación natural lo cual es importante para la conservación de la longitud de la arcada dental ayudando a ser guía para los dientes permanentes.

Por consiguiente se confirma la hipótesis de que la terapia pulpar en la dentición primaria ayudará a la conservación de los órganos dentarios.

3.2 SUGERENCIAS

- Sugiero que tanto en Cirujano Dentista de práctica general y el Odontopediatría, se actualicen en las diferentes técnicas pulpares, así como el uso de los materiales empleados en la dentición primaria.
- Se deberá orientar a los padres sobre la importancia del tener una buena salud bucal, para prevenir las enfermedades dentales.

BIBLIOGRAFÍA

Abdlaw, R.J., Manual de odontopediatria, 2da. Edición, interamericana, México, 1994.

Barber, Thomas, Odontología pediátrica, 1era. Edición, Manual Moderno, México.1985.

Bardoni, Ramon Castillo, Odontologia Pediatrica, 1 era., Edición, Buenos Aires, Argentina, 2010.

Boj,J.R., Odontopediatria, 1era.Edición ,Masson, España,2005

Cameron, A., Manual de odontología pediátrica, 1era. Edición, Harcourt, España, 1998.

Castillo Mercado, Ramón Manual de Odontología Pediátrica, 1era.Edición, Amolca, Colombia, 1996.

Diamond M. Anatomía Dental 8ª reimpr, México, Limusa, 2000.

Escobar, Fernando, Odontología, 2da. Edición, AMOLCA, Colombia, 2004.

Fortier JP, Manual de Odontopediatria. 1ra. Edición, Masson, Barcelona, 1988.

Guades-Pinto, Antonio Carlos. Rehabilitación Bucal en odontopediatria Atención Integral, 1 era. Edición, AMOLCA, Colombia 2001.

Koch G, Modeér T, Poulsen S. Rasmussen P. Odontopediatria enfoque clínico, Panamericana, Buenos Aires, 1994.

Magnusson, Bengt O., Odontopediatria: enfoque sistemático, 1 era. Edición, Salvat, Barcelona, 1985.

Mc Donald/ Avery, Odontología pediátrica y del Adolescente, 5ta. Edición, Panamericana, Argentina, 1990.

Morris, Braham, Odontología Pediátrica, 2da. Edición, Panamericana, Argentina, 1989.

Pinkham, J.R Odontología Pediátrica, 3 era. Edición, MC Graw- Hill, México, 2001.

Rafael Esponda V., Anatomía Dental, 7. Edición, Universidad Autónoma De México, México, 2002.

Riojas Garza, Ma.Teresa., Anatomía Dental, 1ª. Edición, Manual Moderno, México, 2007.

Rodriguez-Ponce Antonio, Endodoncia Consideraciones Actuales, 1 era. Edicion, AMOLCA, Caracas, Venezuela, 2003.

Rojas, William, Odontología Pediátrica, 3 era. Edición, CIB, Colombia, 2003.

S.Seltzer. I.B.Bender PULPA DENTAL , 3ª.ed.Manual Moderno, México,D.F,1993.

Santa Cruz, Gabriel, Tratado de odontopediatria, 1 era. Edición, AMOLCA, Brasil, 2008.

Sidney,Finn, Odontología Pediátrica, 1era. Edición, Interamericana, México, 1983.

Ten Cate, A.R., Histología oral: desarrollo, estructura y función, 2ª. Edición, Panamericana, Buenos Aires, 1986.

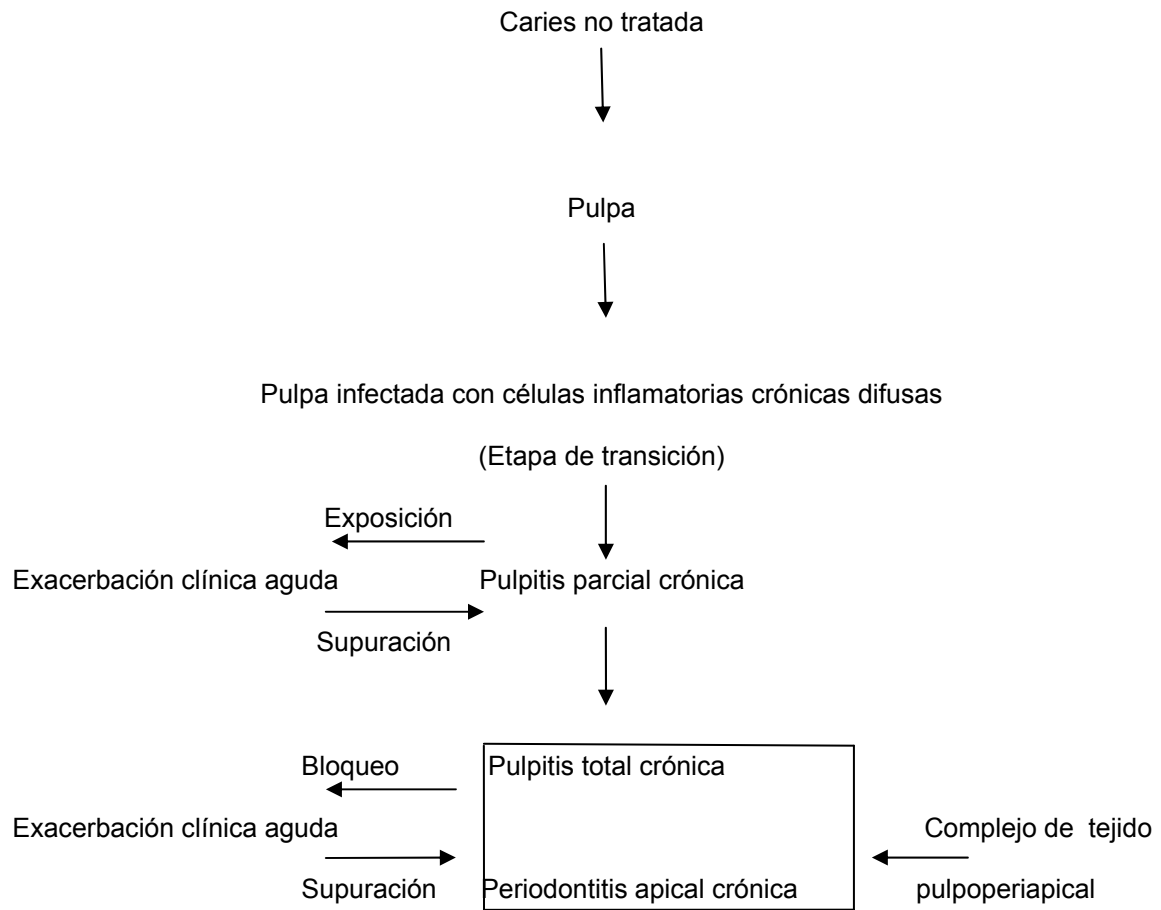


Fig. 1. Reacciones pulpaes a la caries dental. (Tomando de Saltzer S y Bender IB: The Dental Pulp, 3rd ed. Philadelphia,)

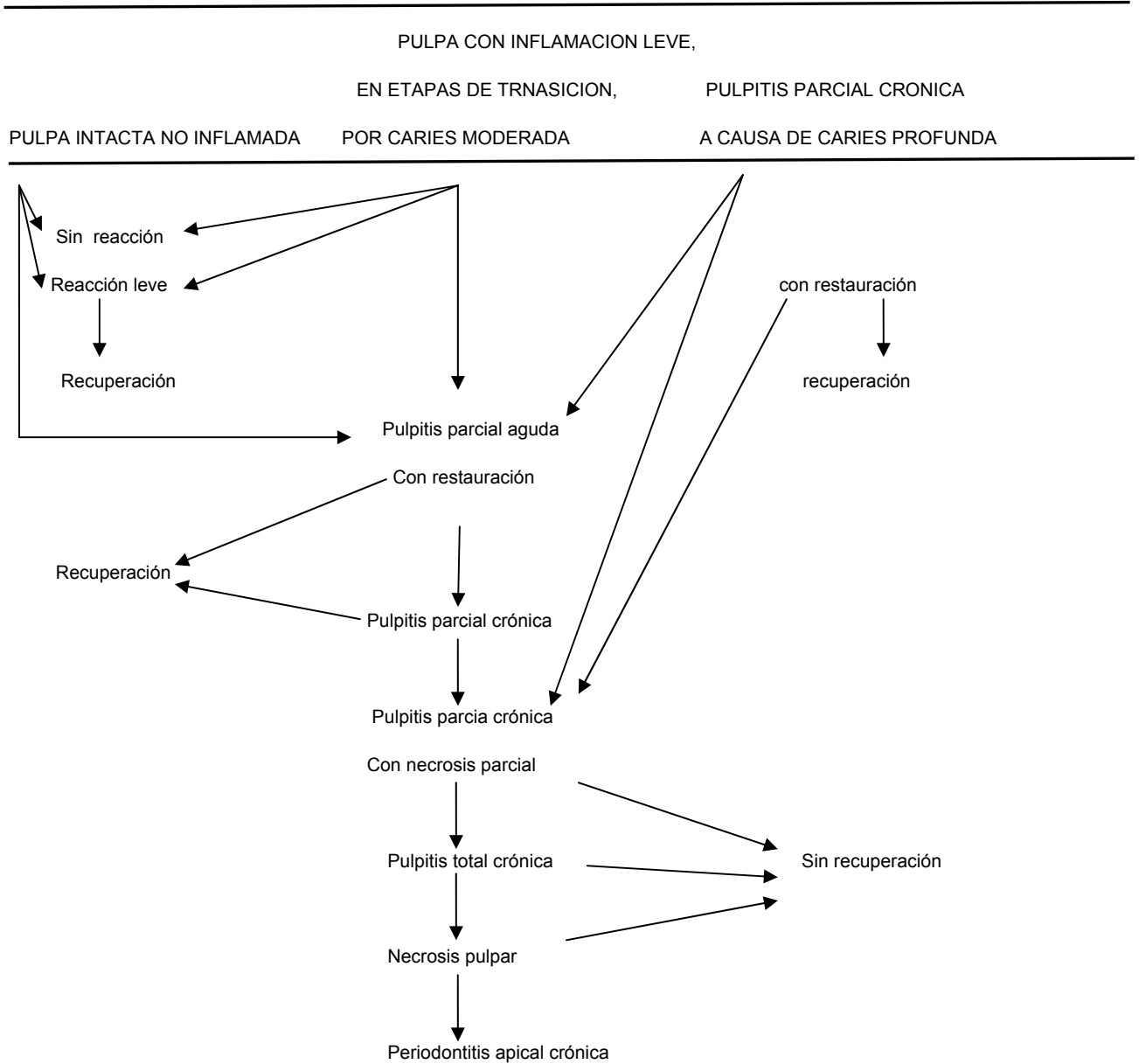


Fig. 2. Secuencia de la reacción pulpar a la irritación por procedimientos operatorios (The dental Pulp, 3rd ed.Philadelphia, JB Lippincott Co, 1984, p256).