



UNIVERSIDAD NACIONAL AUTÓNOMA DE MÉXICO

FACULTAD DE MEDICINA
DIVISIÓN DE ESTUDIOS DE POSGRADO
INSTITUTO NACIONAL DE CARDIOLOGÍA
"IGNACIO CHÁVEZ" - GRUPO CT SCANNER

UTILIDAD DE LA ESPECTROSCOPIA POR RESONANCIA MAGNÉTICA EN EL DIAGNÓSTICO Y EVALUACIÓN DE LA RESPUESTA AL TRATAMIENTO EN TUMORES CEREBRALES

TESIS

PARA OBTENER EL TÍTULO DE
MÉDICO ESPECIALISTA EN:

Radiología e Imagen

PRESENTA A:

DRA. GUELLY MIREYA PÉREZ CASTELLÓN



ASESOR:
DR. JOSÉ LUIS CRIALES CORTÉS

MÉXICO DF

2011



Universidad Nacional
Autónoma de México



UNAM – Dirección General de Bibliotecas
Tesis Digitales
Restricciones de uso

DERECHOS RESERVADOS ©
PROHIBIDA SU REPRODUCCIÓN TOTAL O PARCIAL

Todo el material contenido en esta tesis esta protegido por la Ley Federal del Derecho de Autor (LFDA) de los Estados Unidos Mexicanos (México).

El uso de imágenes, fragmentos de videos, y demás material que sea objeto de protección de los derechos de autor, será exclusivamente para fines educativos e informativos y deberá citar la fuente donde la obtuvo mencionando el autor o autores. Cualquier uso distinto como el lucro, reproducción, edición o modificación, será perseguido y sancionado por el respectivo titular de los Derechos de Autor.

**DR. JOSÉ MANUEL CARDOSO RAMÓN
DIRECTOR GENERAL- CT SCANNER
PROFESOR TITULAR UNAM**

**DR. JOSÉ FERNANDO GUADALAJARA BOO
DIRECTOR DE ENSEÑANZA
INSTITUTO NACIONAL DE CARDIOLOGÍA “IGNACIO CHÁVEZ”**

**DR. JOSÉ LUIS CRIALES CORTÉS
ASESOR DE LA TESIS**

DEDICATORIA

A Dios por ser mi luz, mi amigo..

*A mis queridos papás y hermanitos, por el inmenso amor,
apoyo y confianza, por ser la alegría de mi vida.*

*A mis maestros, por enseñarme a valorar el compromiso con el paciente y
con la medicina, por ser un ejemplo de vida.*

INDICE

I.	INTRODUCCIÓN	1
II.	HIPÓTESIS	5
III.	OBJETIVOS	5
IV.	MATERIAL Y MÉTODOS	5
V.	DISCUSIÓN	6
VI.	CONCLUSIONES	21
VII.	BIBLIOGRAFÍA	22

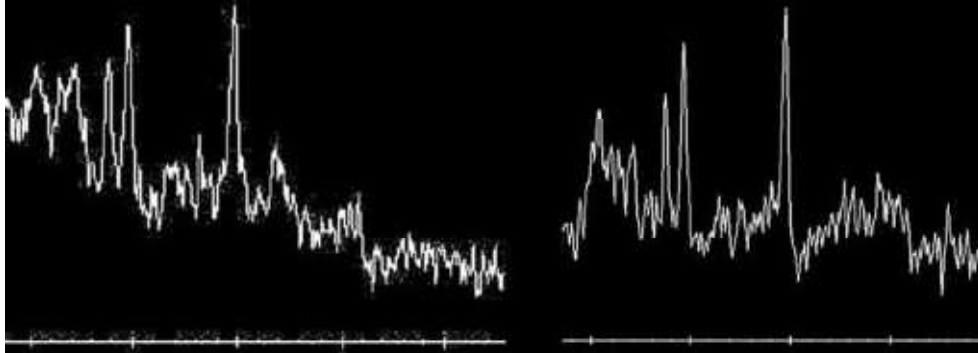
I. INTRODUCCIÓN

La Espectroscopía por Resonancia Magnética (ERM) es un método no invasivo el cual brinda información metabólica y bioquímica sobre el cerebro. Hace posible la caracterización tisular a un nivel bioquímico, superando la imagen convencional de resonancia magnética. Así mismo, es capaz de detectar anomalías que son invisibles a las técnicas convencionales de Resonancia Magnética (RM), debido a que las alteraciones de los metabolitos generalmente preceden a los cambios estructurales [1].

La ERM no reemplaza la imagen convencional de RM, por el contrario complementa la información, como un indicador pronóstico, y de seguimiento a la respuesta del tratamiento [6]. De acuerdo a un estudio realizado en el Grupo CT Scanner de México, la ERM representa un estudio complementario en el 82.4% para la obtención del diagnóstico definitivo; en el mismo estudio, se observó que la ERM tiene una sensibilidad diagnóstica para la patología tumoral del 92% [2].

Las proteínas de hidrógeno son la fuente de información para la formación de imágenes en RM [3]. La ERM está basada en las diferencias de resonancias obtenidas de los núcleos de hidrógeno dependiendo de los átomos que las rodean ("chemical shift" desplazamiento químico). Cada metabolito se evalúa según las distintas frecuencias de resonancia de sus núcleos de hidrógeno, y aparecen en un sitio diferente del espectro. Los metabolitos más frecuentemente evaluados son N-acetil-aspartato (NAA), mioinositol (ml), colina (Cho), creatina (Cr) y glutamina (Glx). La posición de la señal de cada metabolito es identificada en el eje axial, dada por su desplazamiento químico, medida en unidades, referida como partes por millón (ppm) [1].

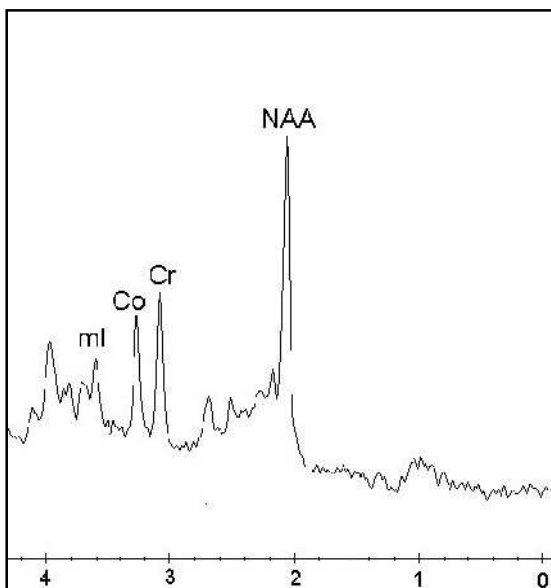
Debido a que el agua es el principal componente de los seres vivos, y su concentración es mucho mayor que la de los metabolitos, se hace necesario suprimir la señal de resonancia de sus núcleos de hidrógeno [1].



Inadecuada supresión de agua

Adecuada supresión de agua [3]

Los valores correspondientes a los diferentes metabolitos son: Mioinositol, 3.56 y 4.06 ppm; Colina, 3.23 ppm; Creatina, 3.03 y 3.94 ppm; N-acetil-aspartato, 2.02 ppm; Glutamina y Glutamato, 2.1-2.55 ppm y 3.8 ppm. Las relaciones entre los metabolitos y la creatina son de gran valor, ya que contrarrestan los errores sistemáticos de las mediciones. Otros picos observados son evaluados en forma visual: Lactato, 1.33 (doble pico) y 4.1 (segundo pico) ppm; Lípidos, 0.8-1.3 ppm; Alanina, 1.48 ppm [1].



Ejemplo de espectro de la corteza cerebral con los diferentes picos de metabolitos.[1]

El Mioinositol ha sido considerado como un marcador glial localizado en los astrocitos, y el más importante regulador del volumen celular. La Colina es el marcador del metabolismo de los fosfolípidos y del recambio de las

membranas celulares, reflejando la proliferación celular. La Creatina es usado como un valor de referencia interno, debido a que es el metabolito cerebral más estable; tiene un rol en el sistema energético cerebral y en la osmoregulación. El N-acetil-aspartato es el marcador neuronal y de la viabilidad axonal. El pico de lactato indica la glucólisis anaerobia en los tumores. La elevación del pico de lípidos indica necrosis y/o alteración de la vaina de mielina [1].

La gráfica de la espectroscopía puede ser adquirida con técnica univoxel o con multivoxel. Los voxels deben ser posicionados lejos de los posibles artificios de susceptibilidad, y lípidos. Para los procesos difusos, un voxel de 2 x 2 x 2 cm (8cm³) se utiliza habitualmente. Para lesiones focales, se debe reducir el volumen. La técnica univoxel tiene la ventaja de una mejor localización espacial, mayor homogeneidad, mejor supresión del agua y ser más rápida. Sin embargo, sólo un espectro puede obtenerse en cada adquisición. De manera contraria, la técnica multivoxel hace posible obtener simultáneamente múltiples espectros por adquisición, y evaluar un área mayor del cerebro pero con menor resolución espectral [1].

Para obtener una mejor calidad del espectro, se debe evitar obtener la determinación de los metabolitos donde existan productos sanguíneos, aire, grasa, necrosis, líquido cerebroespinal, metal, calcificaciones y hueso [1].

Respecto al modo de adquisición, se utiliza fundamentalmente una de las dos técnicas de localización de volúmenes: la Espectroscopía de punto definido (PRESS) y el modo de adquisición de eco estimulado (STEAM). PRESS puede realizarse con un Tiempo de Eco (TE) corto y largo, con una completa recuperación de la señal. El STEAM puede obtenerse con tiempos de eco muy cortos, pero existe una incompleta recuperación de la señal [7]. El modo PRESS es más frecuentemente utilizado que el STEAM, debido a que incrementa la relación señal/ruido, y es menos sensible a los artificios por movimiento. Los TE no han sido estandarizados, sin embargo, varios estudios han demostrado que TE cortos mejoran la clasificación de los tumores [1].

Durante la década pasada, la ERM ha sido utilizada como herramienta en el diagnóstico metabólico para la caracterización de tumores cerebrales, así como de una gran variedad de desórdenes focales y difusos del sistema nervioso central (SNC). La ERM debe utilizarse como una herramienta complementaria a las técnicas convencionales de RM, aunado a la historia clínica del paciente, debido a que los hallazgos espectroscópicos en ciertas condiciones intracraneales pueden solaparse y ser inespecíficos [4].

La ERM puede emplearse para determinar si un área cerebral con reforzamiento en una región tumoral previamente tratada, representa actividad tumoral o necrosis por radiación. La ERM es de gran utilidad en el seguimiento de pacientes postratamiento; la técnica multivoxel proporciona importante información ya que permite determinar pequeñas áreas de actividad tumoral en un gran volumen de tejido cerebral [5].

II. HIPÓTESIS

La Espectroscopía por Resonancia Magnética es una técnica de imagen que representa una herramienta adicional importante a las secuencias anatómicas convencionales para el diagnóstico y evaluación de la respuesta terapéutica en los procesos neoplásicos.

III. OBJETIVOS

1. Brindar información sobre la utilidad de la Espectroscopía por Resonancia Magnética como método complementario al diagnóstico de los tumores cerebrales.
2. Determinar el papel de la ERM en la evaluación de la respuesta al tratamiento en tumores cerebrales.
3. Realizar una revisión meticulosa de los principios físicos de la técnica de Espectroscopía, así como de los principales metabolitos y sus aplicaciones en el diagnóstico diferencial de diversos procesos neoplásicos.

IV. MATERIAL Y MÉTODOS

Se realizó una revisión bibliográfica de los principios físicos de la técnica de Espectroscopía, así como sus principales indicaciones, especialmente aplicadas a los procesos neoplásicos. Así mismo, se revisaron de manera retrospectiva estudios de RM en pacientes con antecedente de tumores cerebrales, en quienes se haya realizado de manera complementaria la técnica de Espectroscopía; estas imágenes fueron obtenidas del archivo electrónico del Dpto. de Resonancia Magnética de CT Scanner del Sur, estudios realizados con Resonador 1.5 T Siemens Magnetom Avanto.

Para adquirir las imágenes de ERM se utiliza fundamentalmente una de las dos técnicas de localización de volúmenes: la Espectroscopía de punto definido (PRESS) y el modo de adquisición de eco estimulado (STEAM).

Estas técnicas pueden utilizar diferentes tiempos de eco (TE): Prolongados (mayor 200ms) o cortos (menor 35ms) [3].

PRESS puede ser realizado con TE corto y largo, con una completa recuperación de la señal. STEAM puede obtenerse con tiempos de eco muy cortos, pero existe una incompleta recuperación de la señal [3].

En general se recomienda usar PRESS con TE intermedios (135 a 144 ms) para el análisis de las neoplasias, ya que es ideal para demostrar los picos de lactato y colina debido a que son los principales metabolitos que se alteran en estas situaciones [3].

Las técnicas multivoxel muestran una distribución espacial del espectro, (ésta constituye la mayor limitación de las técnicas univoxel). El número de metabolitos detectados es menor [6].

SEMIOLÓGIA DE LA ESPECTROSCOPIA EN LOS TUMORES CEREBRALES:

Los metabolitos de rutina que se identifican con TE corto o prolongado son:

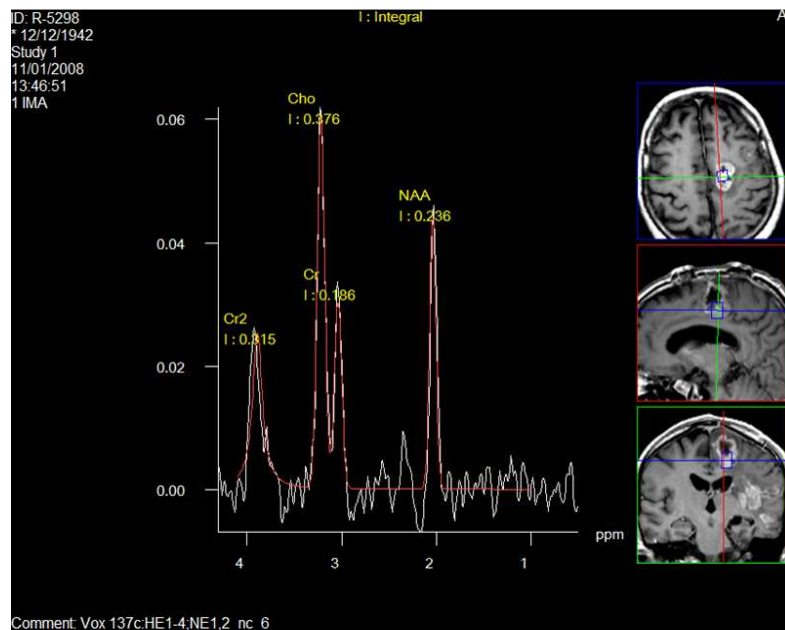
1. N-AcetylAspartato (NAA)
2. Creatina (Cr)
3. Cholina (Cho)
4. Lactato (Lac) (siempre presente) con doble pico [3]

Los metabolitos adicionales que se identifican sólo con TE cortos (menor 35ms) son los siguientes:

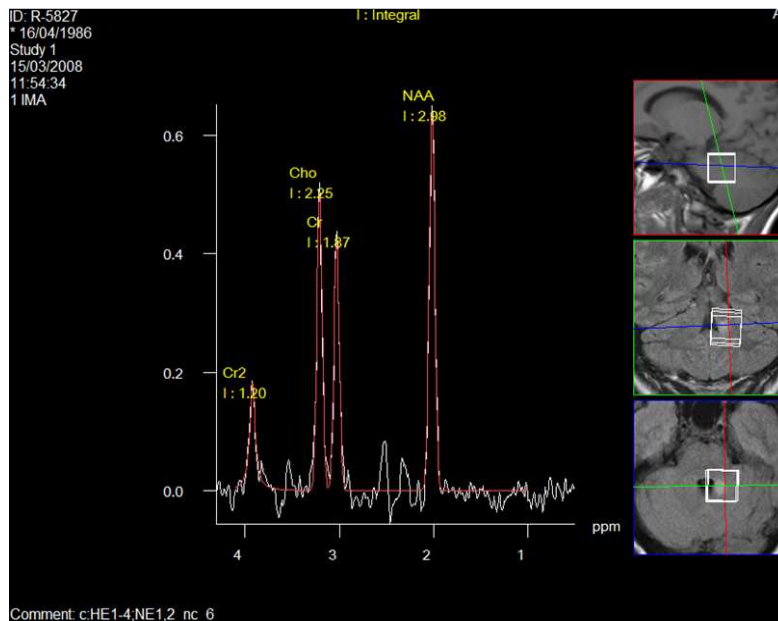
1. Lípidos (Lip)
2. Glutamina y Glutamato (Glx)
3. Myo-inositol (ml) [3]

1. Colina: 3.22 ppm

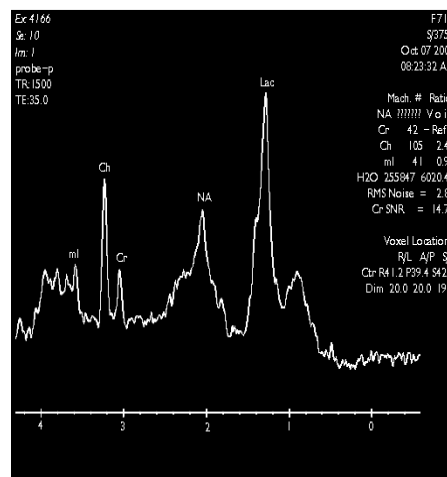
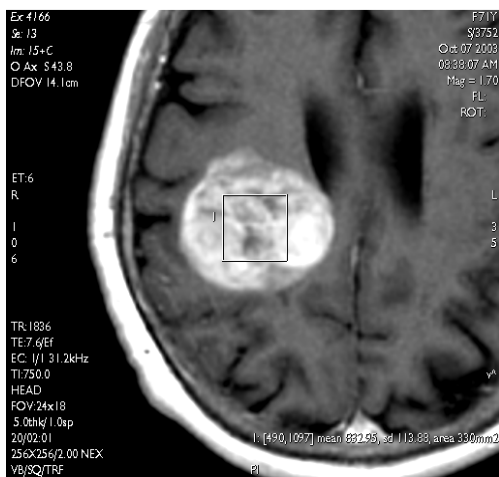
- Es el marcador de la síntesis o destrucción de la membrana celular.
- Refleja proliferación celular por lo que el crecimiento activo de un tumor podrá causar un incremento en su concentración [3].
- La colina se encuentra en una concentración doble en los gliomas de alto grado en relación a los de bajo grado.
- Este metabolito puede emplearse para valorar la respuesta al tratamiento y en el seguimiento del mismo (un descenso inicial indicaría respuesta, sin embargo, un incremento durante el seguimiento se asocia a progresión) [6].



Varón de 66 años. Tumor residual de Glioblastoma Multiforme, de predominio hacia la convexidad. Se observa elevación de la colina con inversión de la relación NAA/Cho, lo que respalda el diagnóstico. *CT Scanner del Sur.*



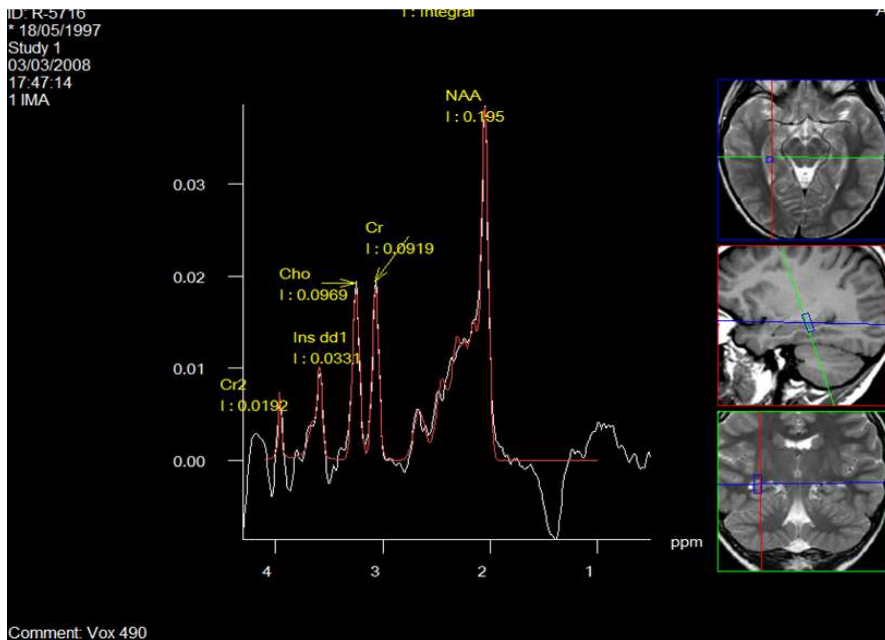
Mujer de 22 años con el antecedente de 3 eventos convulsivos, con probable sospecha de tumor, sin embargo, en la espectroscopía, la relación NAA/Cho está conservada, lo que descarta un proceso tumoral y sugiere área de gliosis inespecífica. *CT Scanner del Sur.*



Mujer de 71 años con diagnóstico de Oligodendroglioma. Se observa incremento de los picos de colina y lactato, con disminución del NAA, hallazgos en relación con el proceso neoplásico. *CT Scanner de México [2].*

2. *N*-acetil-aspartato (NAA): 2.02 ppm

- Es el marcador de la integridad neuronal y axonal. La disminución de su concentración refleja daño o reemplazo neuronal [3].
- El NAA no solo está presente en el tejido neuronal, sino también en los progenitores de oligodendrocitos [6].



Varón de 11 años con quiste aracnoideo benigno en la fosa temporal derecha. Espectroscopía con características normales, donde se observa elevación del pico de NAA. *CT Scanner del Sur*.

3. *Creatina*: 3.02 y 3.94 ppm

- Es un compuesto relativamente constante en el cerebro, y el más estable, por lo que se usa como referencia.
- Es el marcador del metabolismo cerebral.
- Disminuye su concentración en condiciones neoplásicas, necrosis, infecciones, encefalopatía hepática [3].

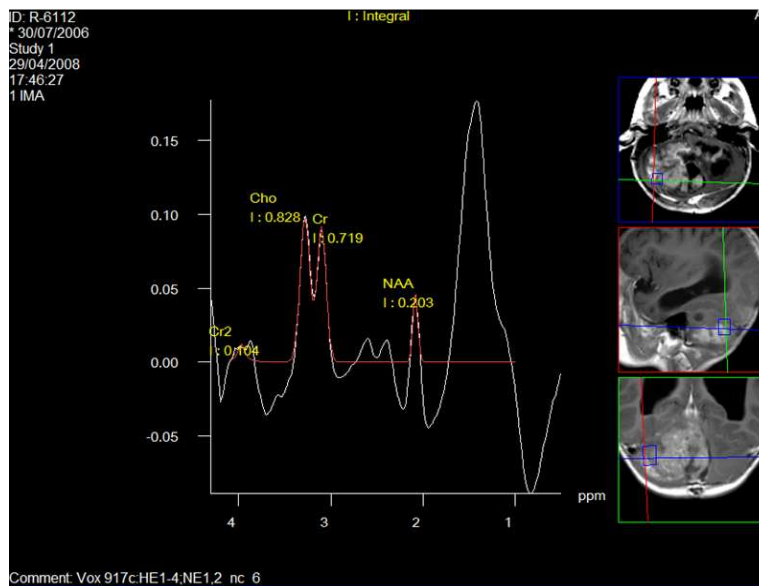
4. *Lactato*: 1.33 ppm

- El lactato tiene 2 picos, cerca el uno del otro, a 1.33 ppm.
- Su pico se invierte con TE de 135 o 144 ms.

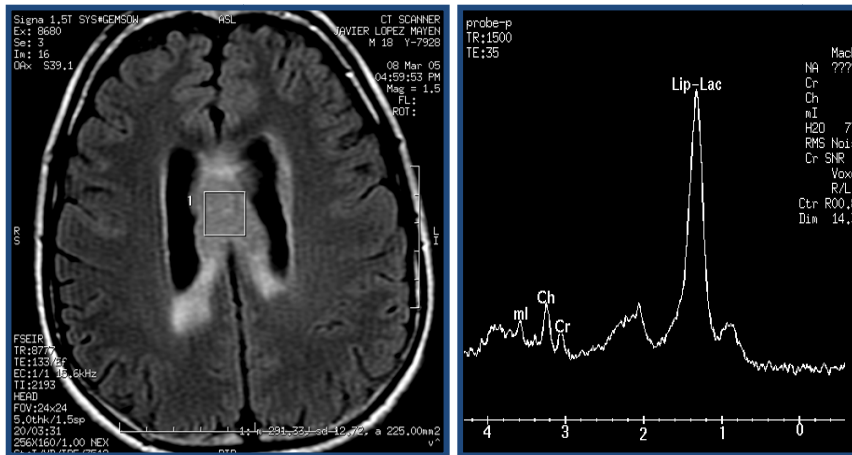
- Indica glucólisis anaeróbica [3].
- Su elevación puede observarse en tumores necróticos, en infartos subagudos debido a la destrucción celular, tumores, abscesos, etc.
- Los picos del lactato y lípidos comúnmente se presentan en procesos patológicos muy agresivos, se liberan con la destrucción celular o se sintetizan en procesos necróticos [7].

5. Lípidos: 0.8 a 1.2 ppm

- En condiciones normales el pico de lípidos está ausente.
- Su presencia indica necrosis y disrupción de la vaina de mielina.
- Su elevación se observa en: condiciones neoplásicas, necrosis, tuberculosis, infarto, mielinólisis pontina, etc. [3].



Niño de 2 años con diagnóstico de Meduloblastoma. Se observa importante elevación de lípidos y lactato, así como inversión en la relación Cho/NAA, lo que está en relación con área de necrosis y actividad tumoral del Meduloblastoma. *CT Scanner del Sur.*



Varón de 18 años con diagnóstico de Germinoma primario del sistema nervioso central. Espectroscopía univoxel en la que se observa elevación de los picos de colina, lípidos y lactato, con disminución del NAA y creatina [2].

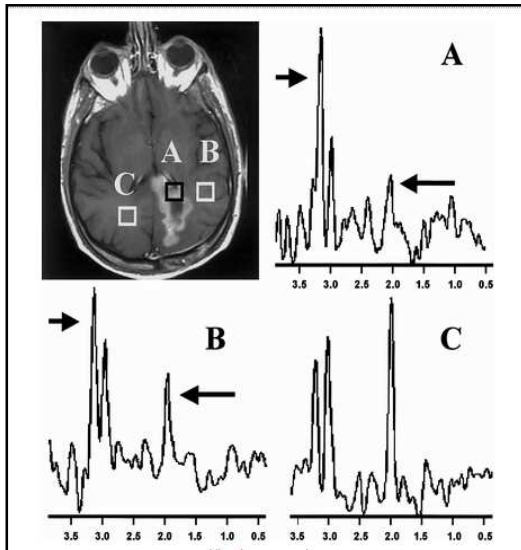
6. *Myo-inositol (ml)*: 3.56 y 4.06 ppm

- Marcador de células gliales.
- Es un neuroreceptor hormono-sensitivo [8].
- No es visible en secuencias con TE largo debido a su T2 corto. La relación con la creatina se ha utilizado para establecer el grado tumoral.
- Los tumores de alto grado expresan menor concentración de myo-inositol.
- En los gliomas de bajo grado, se observa una relación ml/Cr de 0.82
- En los tumores anaplásicos, la relación ml/Cr es igual a 0.33 [6].

7. *Glutamato- Glutamina (Glx)*:

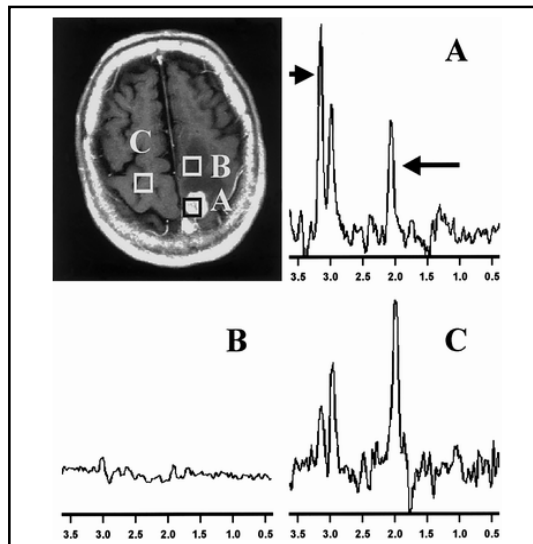
- Picos: 2.1 y 2.5 ppm y otro de 3.6 y 3.7 ppm.
- Actúan como neurotransmisores.
- Se encuentran principalmente en los astrocitos [2].

Infiltración Peritumoral: La relación Cho/NAA >1 en el tejido peritumoral es sugestivo de infiltración [6].



Ejemplos de infiltración peritumoral. A) y B) demuestran incremento en la relación Cho/NAA. El espectro C) muestra concentraciones normales de los metabolitos [6].

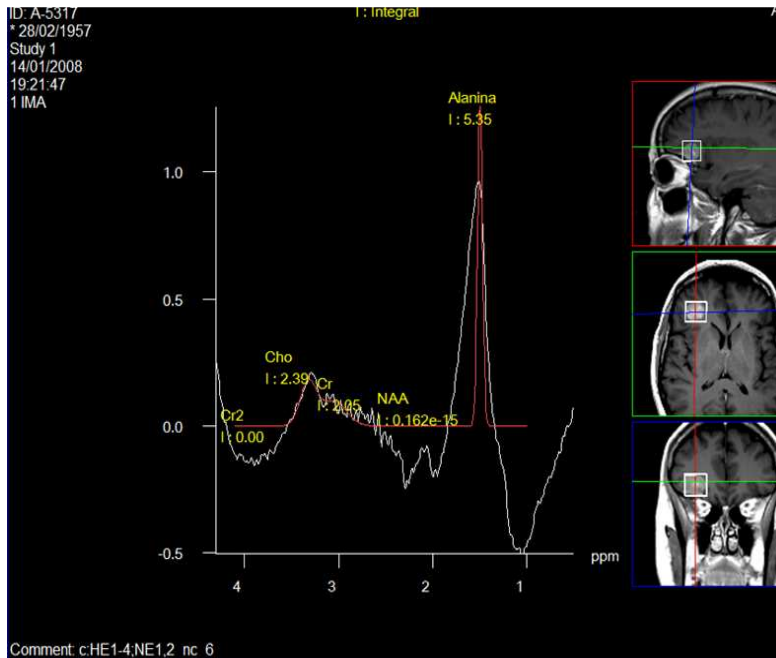
Metástasis: Las lesiones metastásicas presentan incremento de la colina, lípidos y lactato, con ausencia de NAA [6].



Mujer de 70 años con metástasis de Ca gástrico. A) Espectro patológico en el sitio de la lesión. B) Región peritumoral con ausencia de metabolitos, en relación con edema vasogénico. C) Parénquima contralateral normal [6].

Situaciones especiales:

- **Meningioma:** Existe una elevación del pico de alanina (1.4 ppm) con ausencia de NAA debido a su localización extra-axial. Se observa un marcado incremento de la colina [6].



Mujer de 51 años con el diagnóstico de Meningioma del techo orbitario derecho. Se observa elevación de la alanina, como hallazgo característico. *CT Scanner del Sur.*

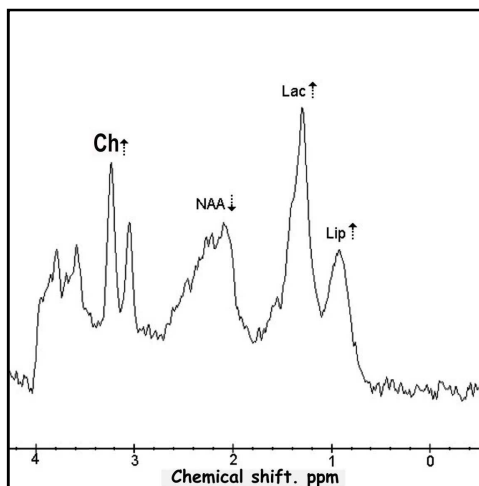
La ERM es una técnica de imagen no invasiva que ofrece información metabólica del tumor cerebral. En gliomas de alto grado, la apariencia espectroscópica característica demuestra una elevación en el pico de la colina, asociado a disminución del NAA, e incremento de la relación colina/creatina, y en algunos casos, la presencia de lactato [9]. La concentración elevada de lípidos y lactato puede observarse tanto en gliomas primarios como en tumores metastásicos [5].

La ERM de los tumores extraaxiales que no se originan de los precursors gliales, como son el meningioma, generalmente revelan altos picos de colina y no del NAA, debido a que estos tumores no contienen neuronas. Aunque la presencia de una alta concentración de alanina puede ser útil para orientar al diagnóstico, un reciente estudio sugiere que la presencia de bajos niveles de alanina detectada en más del 80% de los meningiomas, no es de utilidad, debido a que se observa con similar frecuencia en metástasis y schwannomas [10].

Generalmente las imágenes de espectroscopía en tumores cerebrales se realiza posterior a la administración del material de contraste para una mejor localización del voxel [1]. El tiempo que demora realizar la secuencia de espectroscopía es en promedio de 8 minutos, obteniéndose 2 muestras, de 4 minutos cada una [9].

Niveles bajos de creatina son inconstantes y se observan en procesos metastásicos de tumores provenientes del riñón, pulmón, mama, linfoma y próstata. La reducción o ausencia del NAA indica disminución neuronal, esto ocurre en tejidos cuyas células no contienen aspartato (gliomas, meningiomas, craneofaringiomas y metástasis). Un meningioma típico se caracteriza por la ausencia de NAA, disminución de la creatina, elevación de los picos de colina, alanina y glutamina [1].

En condiciones normales, el lactato está ausente en el cerebro. Aparece en lesiones quísticas, tejidos necróticos y en situaciones de glucólisis anaeróbica. Los picos de lactato indican necrosis en tumores malignos, tanto antes como después al tratamiento. Una marcada elevación de los lípidos sugieren la presencia de linfoma. La elevación de mioinositol, disminución de NAA y discreto incremento de la colina, caracterizan a los gliomas de bajo grado. Los gliomas de alto grado se presentan con marcado incremento de la colina, disminución del NAA y elevación de los picos de lípidos y lactato [1].



Gráfica de Espectroscopía correspondiente al Glioblastoma con elevación de la colina, disminución del NAA y picos de lípidos y lactato. [1]

La carencia de especificidad de los principales marcadores de la ERM, limitan el campo de esta técnica en la realización del diagnóstico diferencial de los

diferentes tipos tumorales de los procesos no-neoplásicos como son la desmielinización, isquemia y gliosis, sin embargo, en el contexto apropiado de la imagen anatómica y los antecedentes clínicos del paciente, representa una herramienta de valiosa importancia [10].

Un incremento en la relación de colina/NAA ha mostrado ser predictora de la presencia de tumores de alto grado. De manera similar, la presencia de lípidos/lactato en gliomas no tratados, sugieren la existencia de tumores necróticos grado IV. Sin embargo, existe una importante superposición entre tumores de alto y bajo grado. La relación de colina/NAA por encima de 1.5 ha demostrado mejorar la exactitud para la predicción de tumores de alto grado [10].

El uso de la ERM para localizar el sitio de biopsias, relacionado con las zonas de mayor relación colina/NAA, han reportado un incremento en la precisión de las zonas del tumor metabólicamente activo, reduciendo así la tasa de falsos negativos [10].

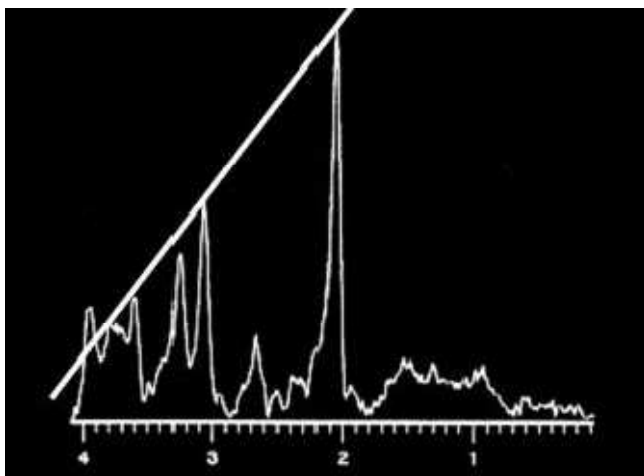
Las indicaciones de la ERM se resumen de la siguiente manera:

- A. Clasificación de gliomas
- B. Ampliar el diagnóstico diferencial de:
 1. Necrosis por radiación vs recurrencia.
 2. Edema peritumoral de metástasis vs glioblastoma multiforme (GBM)
 3. Neoplasias vs abscesos vs Esclerosis Múltiple.
 4. Confirmación de meningioma [9].

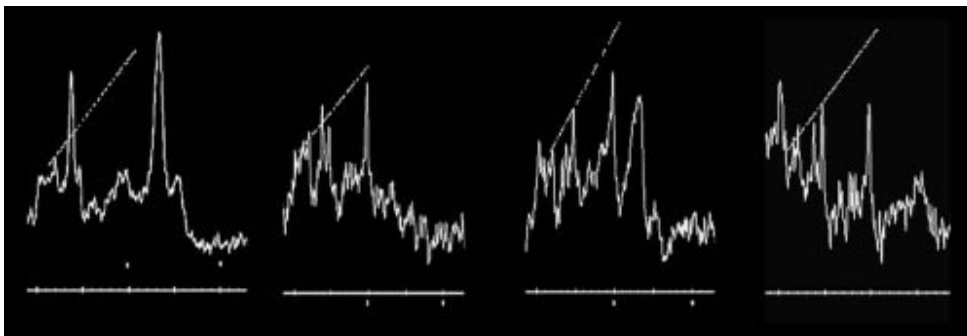
El rol de la ERM en neuro-oncología se establece principalmente para el estudio preoperatorio de pacientes, con el objeto de establecer la diferenciación entre condiciones neoplásicas de las no-neoplásicas, así como en la clasificación y planteamiento del diagnóstico diferencial. En lo que respecta a la guía terapéutica, la ERM ayuda a determinar la extensión de la resección y la elección del sitio de la biopsia. La ERM multivoxel constituye una herramienta para la planeación de la radiación, en vez de realizar las secuencias ponderadas en T1 post-contraste, o en T2. Así mismo, puede utilizarse para la evaluación y respuesta a la radio o quimioterapia, además de

ser un método útil en la diferenciación entre necrosis por radiación y recurrencia tumoral [9].

Una manera rápida y útil para el análisis de las gráficas de la ERM, es el método del “Angulo de Hunter”. Este término fue acuñado por el neurocirujano Hunter Sheldon en el Instituto de Investigaciones Médicas de Huntington; él colocó su peine en el sentido de la inclinación del espectro, aproximadamente a 45°, haciendo que coincidieran varios de los picos de los metabolitos. Si los picos de éstos correspondían de manera aproximada al ángulo de 45°, la curva era probablemente normal. Si los picos se desviaban del ángulo del peine, la curva era probablemente anormal [3].



Ejemplo del “Angulo de Hunter” normal. Note que la Colina (3.22 ppm), Creatina (3.02 ppm) y NAA (2.02 ppm) se alinean con una inclinación de aproximadamente 45° [3].



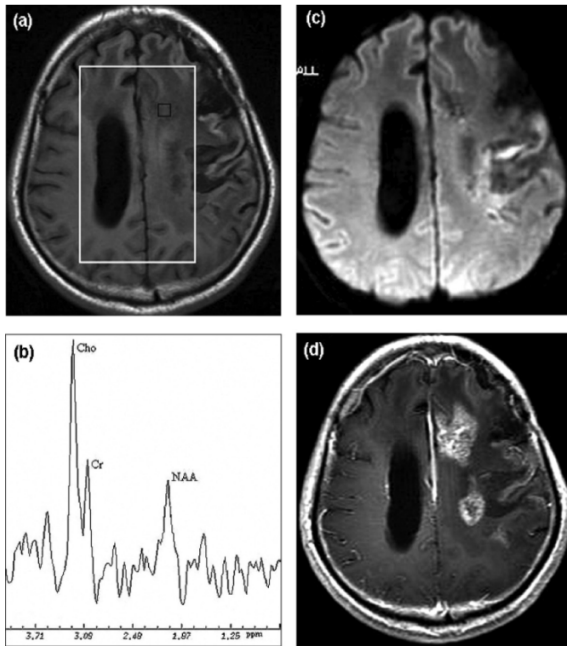
Ejemplos de espectros anormales. Note que el ángulo de Hunter tiene una inclinación de 45° en todos los casos. El espectro (de izquierda a derecha) corresponde a glioblastoma multiforme, astrocitoma de bajo grado, infarto y esclerosis múltiple [3].

ERM EN LA EVALUACIÓN DE LA RESPUESTA AL TRATAMIENTO EN TUMORES CEREBRALES

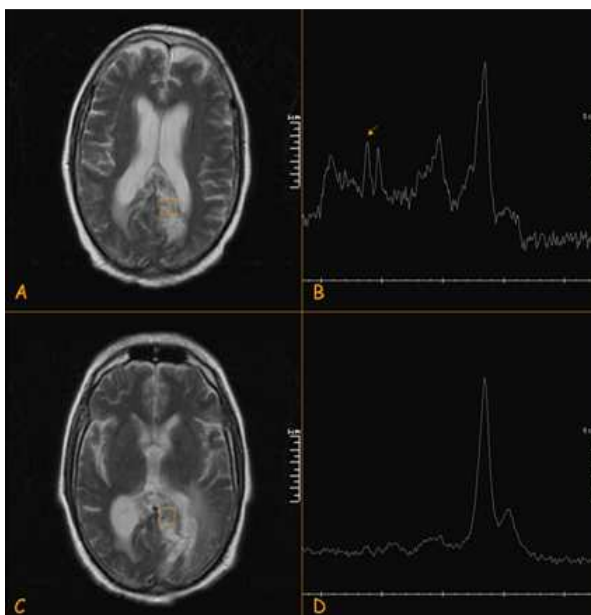
Varios de los tumores cerebrales malignos serán tratados con una combinación de quimio y radioterapia posterior a la citorreducción quirúrgica. Las dosis de radiación generalmente se encuentran en el rango entre 50-54Gy, usualmente distribuidas en dosis fraccionadas. Por consecuente, la lesión por radiación en la sustancia blanca ocurre de 2 maneras: lesión difusa y necrosis por radiación, ésta última es virtualmente indistinguible de la recurrencia tumoral por tomografía o secuencias convencionales de RM, debido a que ambas presentan efecto de masa y reforzamiento. Sin embargo, la ERM, secuencias de difusión, perfusión y estudios de medicina nuclear (PET O SPECT) son de utilidad en realizar esta diferenciación [11].

Posterior a la quimio y/o radioterapia, los hallazgos espectrocópicos deben interpretarse con precaución durante los primeros 6 meses debido a que la radioterapia eleva los niveles de colina. Posterior a los 6 meses, la elevación de la colina sugiere recidiva tumoral o fracaso terapéutico. En el caso de que no se observen metabolitos y sólo exista una elevación de los lípidos y lactato, esto sugerirá radionecrosis [1].

La presencia de un pico elevado de lactato y lípidos, no es por sí sola útil en la distinción de necrosis por radiación versus recurrencia tumoral. La ausencia total de NAA y colina ó, la disminución progresiva del NAA y los picos de colina, junto con la elevación de lactato/lípidos debe sugerir necrosis por radiación, especialmente cuando se ve corroborada por un incremento del ADC y disminución en el flujo sanguíneo. Por el contrario, un aumento significativo en la colina asociado a una disminución del NAA, es un indicador sensible de la recurrencia del tumor, en el contexto apropiado de la imagen anatómica [10].

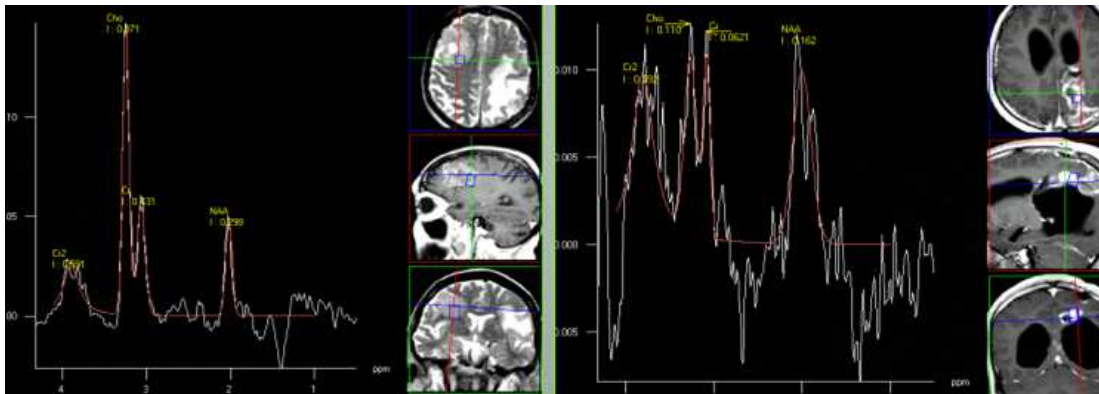


Mujer de 35 años con diagnóstico de GBM, sometida a tratamiento quirúrgico y radioterapia. Importante disminución del NAA y elevación de la colina, hallazgos en relación con recurrencia tumoral [6].



Varón de 67 años con astrocitoma anaplásico de localización parietal izquierda que infiltra el rodete del cuerpo caloso. (A) Axial T2 pre tratamiento (B) Espectro inicial con elevación de lípidos, disminución del NAA y elevación de la colina (flecha), en relación a tumor de alto grado. (C) Axial T2 a los 3 meses del tratamiento. (D) Espectro post-radioterapia, persiste un pico elevado de lípidos, secundario a necrosis por radiación. La disminución del pico de la colina indica buena respuesta al tratamiento [6].

La desmielinización posradioterapia aparece a los 6-8 meses posteriores al tratamiento, y puede progresar por 2 años, observándose en el espectro incremento de la colina y del mioinositol, debido a la gliosis, con disminución del NAA [1].



- A. Paciente con una masa cerebral que mostró aumento de la colina.
- B. Paciente con antecedente de sarcoma ependimario tratado con radioterapia y cirugía en el que se observó presencia de colina lo sugiere tumor residual. *CT Scanner del Sur.*

VI. CONCLUSIONES

1. La Espectroscopía por Resonancia Magnética (ERM) es una técnica de imagen no invasiva que ofrece información metabólica de los tumores cerebrales. Los usos potenciales de la ERM incluyen el perfeccionamiento de los diagnósticos diferenciales preoperatorios, la selección de sitio de biopsia y el seguimiento de la respuesta al tratamiento [9].
2. La ERM es una técnica que representa una herramienta adicional importante a las secuencias anatómicas convencionales (imágenes de T2 ponderado, fluid attenuated inversión recovery FLAIR, T1 ponderado postcontraste) para la evaluación de la celularidad tumoral, invasión de la sustancia blanca, y alteraciones metabólicas incluyendo la hipoxia y necrosis [10].
3. La selección de un área apropiada de interés es crítica para la obtención de información útil, teniendo cuidado de evitar los artificios de volumen parcial producidos por los productos sanguíneos, aire, grasa, necrosis, líquido cerebrospinal, metal, calcificaciones y hueso [10].
4. La Espectroscopía no reemplaza a la imagen de resonancia magnética, pero complementa la información, en el diagnóstico y evaluación de la respuesta al tratamiento de los tumores cerebrales.

VII. BIBLIOGRAFÍA

- [1] Fayed y col., 2006. Fayed N., Olmos S., Morales H., Modrego P.: Physical Basis of Magnetic Resonance Spectroscopy and its Application to Central Nervous System Diseases. *Am. J. Applied Sci.* 2006; 3 (5): 1836-1845.
- [2] Criales J.L. 2004. Trabajo de Ingreso a la Academia Nacional de Medicina. Evaluación de la utilidad de la Espectroscopia Cerebral con Resonancia Magnética (ECRM) en el diagnóstico de la patología cerebral. Grupo CT Scanner de México. 2004.
- [3] Wirt y col., 2003. Wirt M., Petermann G.: Magnetic resonance spectroscopy: A basic guide to data acquisition. *Applied Radiology.* 2003; April: 25-30
- [4] Bhatia y Sklar, 2008. Bathia R.G., Sklar E.M.: *Bradley: Neurology in Clinical Practice*, 5th ed. Butterworth-Heinemann, Elsevier, 2008.
- [5] Maity y col., 2008. Maity A., Pruitt A., Judy K., Phillips P.C.: *Abeloff: Abeloff's Clinical Oncology*, 4th ed. Churchill Livingstone, Elsevier, 2008.
- [6] Mukherji S., 2010. *Neuroimaging Clinics of North America*. Vol.20. No 4. Elsevier, 2010.
- [7] Saunders D., 2000: MR spectroscopy in stroke. *Br Med Bull* 2000; 56. 334-345
- [8] Stephen y col., 2005. Stephen G., Stadlbauer A.: Proton magnetic resonance spectroscopic imaging in brain tumor diagnosis. *Neurosurg Clin of N Am.* 2005; 16:101 –114.
- [9] Mechtler L., 2009. Neuroimaging in Neuro-Oncology. *Neurologic Clinics* 2009; 27:1
- [10] Young G., 2007. Advanced MRI of Adult Brain Tumors. *Neurology Clinics* 2007; 25:4
- [11] Brant y col. 2007. Brant W.E., Helms C.A.: *Fundamentals of Diagnostic Radiology*, 3th ed. Lippincott Williams & Wilkins, 2007.