



Universidad Nacional Autónoma de México

Facultad de Medicina

División de estudios de posgrado e investigación

Instituto Nacional de Pediatría

Tuberculosis sistémica un adolescente con lupus
eritematoso sistémico: reporte de un caso que se presentó
como síndrome hemofagocítico

Tesis para obtener el diploma de especialidad en:

Pediatría

Presenta:

Dra. Genny Sánchez Hernández

Tutor:

Dr. Napoleón González Saldaña



México, D.F. 2010



Universidad Nacional
Autónoma de México

Dirección General de Bibliotecas de la UNAM

Biblioteca Central



UNAM – Dirección General de Bibliotecas
Tesis Digitales
Restricciones de uso

DERECHOS RESERVADOS ©
PROHIBIDA SU REPRODUCCIÓN TOTAL O PARCIAL


Todo el material contenido en esta tesis esta protegido por la Ley Federal del Derecho de Autor (LFDA) de los Estados Unidos Mexicanos (México).

El uso de imágenes, fragmentos de videos, y demás material que sea objeto de protección de los derechos de autor, será exclusivamente para fines educativos e informativos y deberá citar la fuente donde la obtuvo mencionando el autor o autores. Cualquier uso distinto como el lucro, reproducción, edición o modificación, será perseguido y sancionado por el respectivo titular de los Derechos de Autor.


TUBERCULOSIS SISTÉMICA EN UN ADOLESCENTE CON LUPUS
ERITEMATOSO SISTÉMICO: REPORTE DE UN CASO QUE SE PRESENTÓ
CLÍNICAMENTE COMO SÍNDROME HEMOFAGOCÍTICO.



Dr. Guillermo Solomon Santibañez
Director general INP
Profesor titular del curso de especialización en pediatría.



Dr. José Reyes Manzur
Director de Enseñanza.



Dra. Mirella Vázquez Rivera
Jefe del departamento de pre y postgrado.



Dr. Napoleón González Saldaña
Tutor de tesis.

ÍNDICE

Resumen	1
Introducción	2
Descripción del caso	3
Discusión	6
Conclusiones	8
Referencias	8

¹ Dr. Napoleón González Saldaña
² Dra. Mercedes Macías Parra
³ Dra. Genny Sánchez Hernández
⁴ Dr. Said Urbina Terán

¹ Jefe del Departamento de Infectología del Instituto Nacional de Pediatría
² Médico Adscrito al Departamento de Infectología del Instituto Nacional de Pediatría
³ Médico Residente del Quinto año de Infectología Pediátrica del Instituto Nacional de Pediatría
⁴ Médico Adscrito al Instituto Nacional de Rehabilitación

Tuberculosis sistémica en un adolescente con lupus eritematoso sistémico: reporte de un caso que se presentó clínicamente como síndrome hemofagocítico

*** Correspondencia:**

Dr. Napoleón González Saldaña

Dirección: Insurgentes Sur 3700-C, Col. Cuicuilco, Del. Coyoacán, C.P. 04530, México, D.F.

Teléfonos: 52(55) 5606-6856

Correo electrónico: drnagosal@yahoo.com.mx

Resumen

Se presenta el caso de una joven de 15 años con lupus eritematoso sistémico que estaba bajo tratamiento con inmunosupresores. Desarrolla una tuberculosis que tuvo una presentación en la que se sospechó síndrome hemofagocítico caracterizado por fiebre persistente, hepatomegalia, anemia, leucopenia y ferritina de 5000 mcg/L. Se identifican micobacterias en un aspirado de médula ósea; posteriormente desarrolla tuberculomas en el sistema nervioso central y luego se aísla el mismo microorganismo en aparato bronquial. Se administra tratamiento antifímico y evoluciona favorablemente.

Palabras clave: Tuberculosis, lupus eritematoso.

Abstract

A clinical case of a young woman of 15 years old is presented, she had systemic lupus erythematosus, which was being treated with immunosuppressive treatment. She developed tuberculosis whose symptoms resembled those of hemophagocytic syndrome, characterized by persistent fever, hepatomegaly, anemia, leukopenia, and ferritin levels of 5000 mcg/L. Mycobacteria were identified in the bone marrow aspirate, the patient subsequently developed tuberculomas in the central nervous system, and later the same microorganism was isolated from bronchial tissue. Antifimic treatment was administered and the patient evolution was favorable.

Key words: Tuberculosis, lupus erythematosus.

Introducción

La tuberculosis (TB) infantil predominantemente es consecuencia de la progresión de una TB primaria, mientras que la afectación extrapulmonar es mucho más frecuente que en los adultos. Hasta 25% de los pacientes desarrollan formas extrapulmonares, y de éstas 75% son ganglionares y 15% corresponde a TB meníngea.¹

A excepción de los pacientes menores de 5 años de edad, la tuberculosis sistémica se presenta asociada a inmunosupresión en otros grupos etáreos. Esto se debe a que la enfermedad miliar se desarrolla debido a la rotura de un pequeño foco caseoso hacia el torrente sanguíneo o por deficiencia de los mecanismos de defensa para contener la infección, tales como inmadurez de la respuesta inmune en edades tempranas, pacientes con VIH/SIDA y aquellos bajo tratamiento con esteroides u otros fármacos inmunosupresores que incrementan el riesgo de progresión de la infección latente a enfermedad clínica.²

Descripción del caso

Paciente de 15 años de edad y género femenino, proveniente del Estado de México, con lupus eritematoso sistémico (LES) diagnosticado en agosto de 2009, bajo tratamiento con prednisona 0.7 mg/Kg/día y azatioprina 2 mg/Kg/día.

Inicia su padecimiento el 12 de diciembre de 2009 con fiebre de 40 °C que remite con paracetamol a 10 mg/Kg/día, los dos días siguientes persistió febril hasta 38 °C. El 14 de diciembre de 2009 se agregó rinorrea hialina y congestión nasal.

El 15 de diciembre de 2009 acude al servicio de urgencias del Instituto Nacional de Pediatría (INP). A la exploración física se encuentra: peso 33 Kg (percentila <3), talla 160 cm (percentila 25-50), FC 108/min, FR 28/min, temperatura 36.8 °C, TA 102/60 mmHg, hipoventilación subescapular derecha a la auscultación de campos pulmonares, resto de exploración física normal. La biometría hemática reporta: Hb 9.9 mg/dL, Hto 28.2%, leucocitos 6800 mm³, neutrófilos totales 6300 mm³, linfocitos totales 500 mm³, plaquetas 226000 mm³. Se solicita telerradiografía de tórax la cual muestra infiltrado intersticial bilateral de predominio derecho (**Figura 1**).

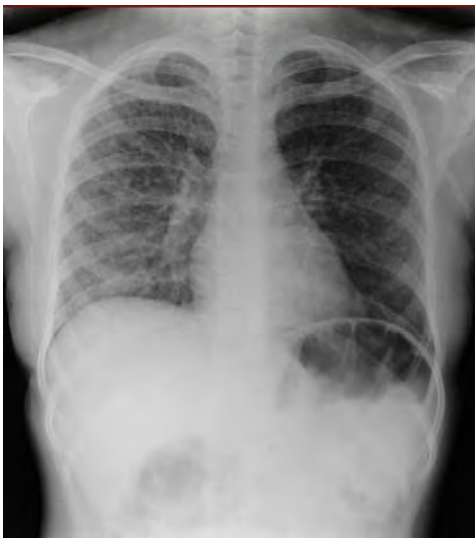

Figura 1. Radiografía de tórax PA con infiltrado intersticial bilateral de predominio derecho.

Se diagnostica neumonía y se inicia tratamiento con claritromicina 15 mg/Kg/día por sospecha de agentes atípicos y se solicita IgM para *Mycoplasma pneumoniae*; por posibilidad de aspergilosis pulmonar; también se solicita antígeno galactomanano y se inicia anfotericina B a 1 mg/Kg/día. Ante la pandemia de Influenza A (H1N1), se toma reacción de polimerasa en cadena (PCR) y se agrega oseltamivir al manejo. Se agrega al abordaje diagnóstico búsqueda de bacilos ácido-alcohol resistentes (BAAR) en esputo. Se reportan negativos la serología para *M. pneumoniae*, antígeno para *Aspergillus spp.* y PCR para Influenza A (H1N1).

El 22 de diciembre de 2009 la paciente evoluciona a insuficiencia respiratoria con datos de hipoxemia de 60%, ameritando ventilación mecánica asistida y manejo en terapia intensiva. Se amplía cobertura antimicrobiana a meropenem 60 mg/Kg/día y se agrega, por insuficiencia renal aguda, teicoplanina 6 mg/Kg/día y voriconazol 10 mg/Kg/día. La paciente muestra datos de linfopenia desde su ingreso, por lo cual se agrega trimetoprim/sulfametoxazol a 20 mg/Kg/día. El 31 de diciembre de 2009 se reporta aspirado bronquial con *Pneumocistis jirovecii*. Persiste febril, con sospecha de síndrome hemofagocítico, se realiza aspirado de médula ósea el 12 de enero de 2009 sin hemofagocitosis. El reporte histopatológico encuentra hipocelularidad acentuada con cambios de regeneración y un BAAR positivo compatible con tuberculosis medular. Se documenta también BAAR positivo en aspirado bronquial correspondiente a complejo *Mycobacterium tuberculosis* mediante hibridación con sondas de DNA; el 13 de enero de 2010 inició manejo con isoniazida 10 mg/Kg/día, rifampicina 15 mg/Kg/día, etambutol 20 mg/Kg/día y pirazinamida 25 mg/Kg/día. Evoluciona hacia la mejoría pulmonar, lográndose extubación exitosa el 25 de enero de 2010.

El 06 de febrero de 2010 presenta crisis convulsivas tónico-clónicas generalizadas que cedieron con la administración de diazepam 0.25 mg/Kg/dosis, controladas con valproato de magnesio a 5 mg/Kg/día. Se realiza punción lumbar, misma que se suspendió inmediatamente por salida de líquido a presión el cual únicamente se envía a cultivo bacteriano que no mostró crecimiento. Se realiza resonancia magnética cerebral con zonas de

reforzamiento anular o nodular en parénquima cerebral en regiones frontales y temporales que pueden estar en relación a tuberculomas (**Figura 2 y 3**). El electroencefalograma del 18 de febrero de 2009 muestra lentificación generalizada de predominio en la región frontal izquierda no paroxístico.

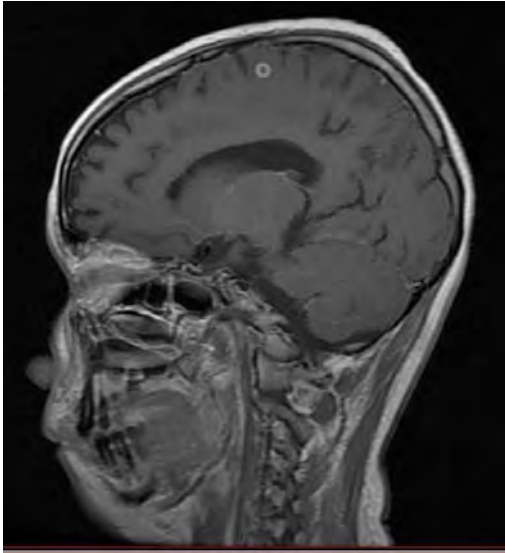


Figura 2. Resonancia magnética de cráneo, corte sagital con lesión isointensa y reforzamiento anular a nivel cortical parietal derecho.

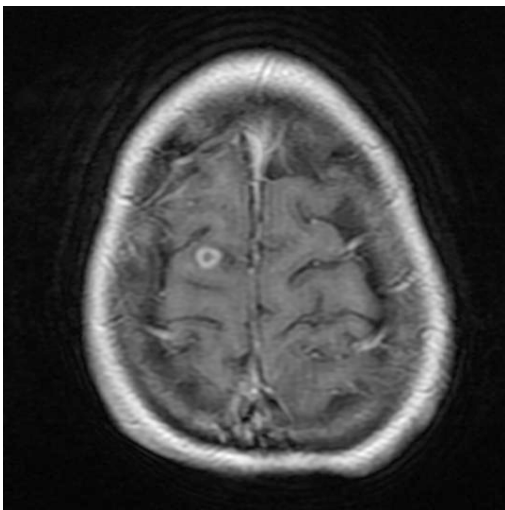


Figura 3. Resonancia magnética de cráneo, corte axial con lesión cortical derecha isointensa y reforzamiento anular.

Se obtiene crecimiento de micobacterias en Lowenstein-Jensen identificadas como complejo *Mycobacterium tuberculosis* mediante hibridación con sondas de DNA y se envía cultivo en caldo Middlebrook al Instituto Nacional de Ciencias Médicas y de la Nutrición Salvador Zubirán (INCMNSZ) para tipificación y sensibilidades de la micobacteria. Se reporta *M. bovis* y se suspende pirazinamida dejando cuádruple esquema antituberculoso con isoniazida 10 mg/Kg/día, rifampicina 15 mg/Kg/día, etambutol 20 mg/Kg/día y ciprofloxacino 30 mg/Kg/día.

Discusión

La respuesta inmunológica es uno de los factores de riesgo más comúnmente encontrados en el desarrollo de enfermedad tuberculosa. Niños infectados por el virus VIH y otras formas de inmunocompromiso (tales como desnutrición severa o uso de fármacos inmunosupresores) tienen riesgo de cursar con enfermedad sistémica similar al de menores de 2 años, incidencia que va de 10 a 20%.¹ Estos pacientes tienen respuesta inmune celular subóptima y demuestran pobre contención del organismo tanto en nódulos linfáticos regionales como en los múltiples sitios de diseminación hematogena.

El diagnóstico de tuberculosis en los niños se basa en la combinación de hallazgos clínicos compatibles y de al menos dos de los siguientes cinco criterios: 1) prueba cutánea positiva a la tuberculina (PPD); 2) antecedente de contacto positivo; 3) anormalidades en el examen radiográfico de tórax; 4) cultivo de *M. tuberculosis* o baciloscopías positivos; y 5) biopsia de cualquier lesión con hallazgos histopatológicos compatibles.³

El diagnóstico de la tuberculosis extrapulmonar es difícil dada la naturaleza inespecífica de la enfermedad y por la falta de una prueba de rastreo simple, por lo que es necesario un gran índice de sospecha para hacer el diagnóstico. La tuberculosis extrapulmonar no es infrecuente en pacientes con lupus eritematoso sistémico. En un estudio retrospectivo de pacientes con lupus eritematoso sistémico y tuberculosis se encontró que 47.6% correspondía a infección pulmonar y más de la mitad (52.4%) a formas extrapulmonares, y las

manifestaciones clínicas más constantes fueron fiebre y tos.⁴ En esta paciente inicialmente sólo se sospechó de tuberculosis pulmonar ante el cuadro clínico de neumonía con imagen radiológica micronodular difusa bilateral. Otro estudio en Hong Kong refiere formas miliareas o extrapulmonares en 67% de los pacientes con lupus y tuberculosis.⁵ En este caso, se hizo diagnóstico de tuberculosis sistémica con el hallazgo histopatológico en biopsia de médula ósea que inicialmente se solicitó en búsqueda de células hemofagocíticas.

La afección del sistema nervioso central en forma de tuberculomas es infrecuente y actualmente corresponde sólo a 1.5% de las lesiones intracraneales. Los bacilos alcanzan el parénquima cerebral por vía sanguínea; se asientan predominantemente en áreas corticales posiblemente por la rica vascularización que existe en dicha zona. Las manifestaciones clínicas dependen de la localización de la lesión y pueden presentar uno de dos síntomas clínicos: síndrome de hipertensión intracraneal (que es el más común) y síntomas neurológicos progresivos sin hipertensión intracraneal, se describen con mayor frecuencia cefalea y convulsiones.⁶ En esta paciente se realizó resonancia magnética cerebral posterior a que presentó crisis convulsivas tónico-clónicas generalizadas. Se encontraron lesiones corticales de forma bilateral en el lóbulo frontal y parietales, hallazgos similares a lo descrito en la bibliografía. El principal diagnóstico diferencial de éstas lesiones es la neurocisticercosis.

El estándar de oro diagnóstico es la confirmación bacteriológica mediante frotis con tinción para BAAR, positivo en 15% de muestras de esputo o lavado gástrico.⁷ En esta paciente se realizaron 3 aspirados bronquiales a través de cánula orotraqueal y uno de ellos evidenció la presencia de micobacterias que posteriormente fueron identificadas como complejo *Micobacterium tuberculosis*. De este complejo, la principal causante de infección en humanos es *M. tuberculosis*, lo que justifica el tratamiento con isoniazida, rifampicina, etambutol y pirazinamida; *M. bovis* en segundo lugar donde la importancia de su identificación es la resistencia intrínseca a pirazinamida a través de enzimas que la inactivan, ameritando el uso de otro antifímico para completar el

esquema cuádruple. En menor medida participan *M. africanum* y *M. microti*; éste último no es patógeno en humanos.

El esquema de tratamiento farmacológico en esta paciente consiste en dos fases: la primera con isoniazida 10 mg/Kg/día, rifampicina 15 mg/Kg/día, etambutol 20 mg/Kg/día y ciprofloxacino 30 mg/Kg/día; habitualmente dura 2 meses, sin embargo, en pacientes inmunosuprimidos (especialmente en aquellos con infección por VIH) se recomienda extender la fase intensiva hasta 4 o 6 meses. La segunda fase dura 4 meses en pacientes inmunocompetentes, extendiéndose a 6 o 12 meses para aquellos con sistema inmunológico deficiente y consta de isoniazida 10 mg/Kg/día y rifampicina 15 mg/Kg/día.

Conclusiones

La tuberculosis es una enfermedad infecciosa que se puede asociar a pacientes con lupus eritematoso sistémico y que puede presentar manifestaciones pulmonares y extrapulmonares frecuentemente con clínica inespecífica, por lo que la alta sospecha es clave para el diagnóstico oportuno y el tratamiento que, en el caso de pacientes inmunosuprimidos, debe ser de mayor duración.

Referencias

1. Nelson L, Schneider E, Wells C, *et al.* Epidemiology of childhood tuberculosis in the United States, 1993-2001: the need for continued vigilante. *Pediatrics* 2004;114:333-41.
2. Marais BJ, Gie RP, Schaaf HS, *et al.* Childhood pulmonary tuberculosis old wisdom and new challenges. *Am J Respir Crit Care* 2006;173:1078-90.
3. Hall CB, Granoff DM, Gromisch DS, *et al.* Screening for tuberculosis in infants and children. *Pediatrics* 1994;94:1-7.

4. Hou CL, Tsai YC, Chen LC, Huang JL. Tuberculosis infection in patients with systemic lupus erythematosus: pulmonary and extra-pulmonary infection compared. *Clin Rheumatol* 2008;27(5):557-63.
5. Tam LS, Li EK, Wong SM, Szeto CC. Risk factors and clinical features for tuberculosis among patients with systemic lupus erythematosus in Hong Kong. *Scand J Rheumatol* 2002;31(5):296-300.
6. Noriega L, Villarreal F. Tuberculomas cerebrales múltiples. *Rev Neurol* 2003;37(6):531-5.
7. Zar HJ, Hanslo D, Apolles P, Swingler G, Hussey G. Induced sputum versus gastric lavage for microbiological confirmation of pulmonary tuberculosis in infants and young children: a prospective study. *Lancet* 2005;365:130-4.