



UNIVERSIDAD NACIONAL AUTÓNOMA DE
MÉXICO



FACULTAD DE ODONTOLÓGÍA

REHABILITACIÓN PROTÉSICA CON IMPLANTES EN EL
SÍNDROME COMBINADO O SÍNDROME DE KELLY.

TESINA

QUE PARA OBTENER EL TÍTULO DE
CIRUJANA DENTISTA

P R E S E N T A:
FLOR DE AZALEA MÉRIDA CAAMAÑO

TUTOR: C.D. CONRADO LUPERCIO CHÁVEZ



Universidad Nacional
Autónoma de México

Dirección General de Bibliotecas de la UNAM

Biblioteca Central



UNAM – Dirección General de Bibliotecas
Tesis Digitales
Restricciones de uso

DERECHOS RESERVADOS ©
PROHIBIDA SU REPRODUCCIÓN TOTAL O PARCIAL

Todo el material contenido en esta tesis esta protegido por la Ley Federal del Derecho de Autor (LFDA) de los Estados Unidos Mexicanos (México).

El uso de imágenes, fragmentos de videos, y demás material que sea objeto de protección de los derechos de autor, será exclusivamente para fines educativos e informativos y deberá citar la fuente donde la obtuvo mencionando el autor o autores. Cualquier uso distinto como el lucro, reproducción, edición o modificación, será perseguido y sancionado por el respectivo titular de los Derechos de Autor.

Mami y Papi:

Esta tesina está dedicada principalmente a ustedes, porque han sido para mí un ejemplo a seguir y por brindarme toda su ayuda para que este sueño se haga realidad. Gracias por su esfuerzo y por cumplir con su promesa.

Santi:

Que has sido mi motor que me impulsa a que siga adelante y que nunca me rinda. Te amo mucho mi nene.

Javier:

Mi pareja, colega y amigo que hemos compartido, aprendido y recorrido las experiencias de esta hermosa carrera. Gracias por tu ayuda y orientación cuando no entendía o podía con algo.

Abue Fonchis, Pao y Dianis:

Por su paciencia que tuvieron para criarme, educarme y orientarme cuando más las necesitaba. Además Pao por apoyarme en los momentos más importantes y significativos de mi vida.

A mis sobrinos, a toda mi familia, en especial a Ale, Andy, mi tía Lulú y a Roger por colaborar como mis pacientes y su apoyo y cariño que siempre me han demostrado.

A mi amiga Leydi por estar conmigo hasta el final.

...Y principalmente a DIOS por haberme dado la vida y la oportunidad de haber estudiado en la máxima casa de estudios UNAM.

A mi Tutor C.D. Conrado Lupercio Chávez: por su apoyo incondicional, sus conocimientos compartidos y sus amables consejos hacia mí y este trabajo

A la Mtra. María Luisa Cervantes Espinosa por su compromiso y profesionalismo que mostró en el Seminario de Prótesis Parcial Dental Fija y Removible.

A todos los profesores que a lo largo de mi carrera me instruyeron y enseñaron para convertirme en Cirujana Dentista.

A todos mis pacientes que prestaron una parte de su ser para que concluyera mi licenciatura. Sin ellos no tendríamos razón de ejercer.

Por último agradezco a todos mis compañeros que conocí en esta Facultad por los buenos y malos momentos que compartimos en esta misma.

Si hay alguien o algunos que no haya mencionado es por falta de memoria, no se ofendan, les ofrezco una disculpa.

ÍNDICE

INTRODUCCIÓN	7
OBJETIVOS	9
General	9
Específicos	9
CAPÍTULO 1 GENERALIDADES	10
1.1 Definición del Síndrome Combinado	10
1.2 Historia	11
1.3 Epidemiología	15
CAPÍTULO 2 CARACTERÍSTICAS CLÍNICAS	16
2.1 Pérdida de hueso en la parte anterior de la cresta maxilar	16
2.2 Sobrecrecimiento de las tuberosidades	19
2.3 Hiperplasia del paladar duro	20
2.4 Extrusión de los dientes anteriores	21
2.5 Pérdida de hueso y altura debajo de la prótesis parcial removible inferior.	22
CAPÍTULO 3 CLASIFICACIÓN DEL SÍNDROME COMBINADO	23
3.1 Clase I Maxila	23
3.1.1 Mandíbula Modificación 1 (M1)	23
3.1.2 Mandíbula Modificación 2 (M2)	23
3.1.3 Mandíbula Modificación 3 (M3)	23
3.2 Clase II Maxila	23
3.2.1 Mandíbula Modificación 1 (M1)	23
3.2.2 Mandíbula Modificación 2 (M2)	24
3.2.3 Mandíbula Modificación 3 (M3)	24

3.3 Clase III Maxila	24
3.3.1 Mandíbula Mondificación 1 (M1)	24
3.3.2 Mandíbula Modificación 2 (M2)	24
3.3.3 Mandíbula Modificación 3 (M3A)	24
3.3.4 Mandíbula Modificación 3 (M3B)	24
CAPÍTULO 4 DIAGNÓSTICO	27
4.1 Anamnesis general y especial	27
4.2 Exploración extraoral e intraoral	27
4.3 Estudios radiológicos	29
4.4 Modelos de estudio	29
CAPÍTULO 5 TIPOS DE REHABILITACIÓN	30
5.1 Prótesis parcial removible y dentadura monomaxilar	30
5.2 Dentaduras completas	30
5.3 Reconstrucción de la cresta	31
5.4 Implantes	31
CAPÍTULO 6 REHABILITACIÓN CON IMPLANTES	32
6.1 Definición de implantología	32
6.2 Definición de implante	32
6.3 Componentes de un implante	33
6.3.1 Cuerpo	33
6.3.2 Tornillo de cobertura	33
6.3.3 Pilar de cicatrización	34
6.3.4 Pilar	34
6.3.5 Transfer	35
6.3.6 Análogo	35

6.4 Clasificación de los implantes dentales	35
6.4.1 Implantes endoóseos	36
6.4.2 Implantes subperiósticos	37
6.5 Materiales de los implantes	37
6.5.1 Titanio	37
6.5.2 Cerámicos	38
6.6 Osteointegración	39
6.6.1 Biointegración	40
6.6.2 Osteofibrointegración	40
CAPÍTULO 7 TÉCNICAS DE COLOCACIÓN DE IMPLANTES	41
CAPÍTULO 8 RELACIONES COCLUSALES	49
CONCLUSIONES	53
REFERENCIAS BIBLIOGRÁFICAS	55

INTRODUCCIÓN

La capacidad de adaptación de los pacientes a las prótesis totales o removibles es muy variable, y en muchos casos son rechazadas o no toleradas debido reacciones agudas o crónicas de la placa microbiana, la reacción a los materiales que se usan para la base de las prótesis, la edad, y las alteraciones morfológicas o psicológicas de los pacientes.

Pero una serie distinta de cambios destructivos en los tejidos duros y blandos de los maxilares se han reportado en particular en las regiones desdentadas de los portadores de prótesis completa superior e inferior parcial.

El síndrome Combinado o de Kelly se define como una condición causada por la pérdida de hueso en la parte anterior de la maxila interpuesta por sólo los dientes naturales anteriores que permanecen en la mandíbula y la oclusión de una prótesis superior completa.

Este síndrome fue denominado por el norteamericano Ellsworth Kelly en 1972 para describir una serie de cambios degenerativos aunados a la pérdida de hueso.

Las técnicas de colocación de implantes han evolucionado rápidamente en la última década, lo que nos permite afrontar mejor los casos en los que antes no era aconsejada la colocación de implantes.

Una de las limitaciones anatómicas más frecuentes en implantología oral, es la atrofia ósea del maxilar superior. Las crestas alveolares estrechas dificultan la confección de los lechos de los implantes, facilitando la aparición de fenestraciones o dehiscencias de las corticales óseas, por tanto, una calidad y cantidad de hueso óptimas alrededor de los implantes es determinante para el éxito a corto y a largo plazo del tratamiento restaurador implantosoportado.

El plan de tratamiento para estos pacientes es muy convencional por lo que una rehabilitación con implantes es un reto y permite que se pueda dar otro tipo de satisfacción al paciente utilizando las técnicas de anclaje óseo para proporcionar una mayor retención y estabilidad a sus prótesis.

El propósito de este trabajo es hacer la revisión exhaustiva de la literatura existente para encontrar la mejor alternativa del tratamiento del Síndrome de Kelly o Combinado por medio de implantes.

OBJETIVOS

General

Rehabilitar protésicamente con implantes a pacientes con el Síndrome Combinado o Síndrome de Kelly.

Específicos

- Conocer los signos y síntomas que caracterizan al Síndrome Combinado. (SC).
- Proporcionar conocimientos que permitan reconocer a un paciente portador del SC.
- Demostrar por medio de la literatura que los implantes es la mejor alternativa para mejorar la estética, funcionalidad e imagen de los pacientes que presentan el Síndrome Combinado (CS).

CAPÍTULO 1 GENERALIDADES

1.1 Definición del Síndrome Combinado

El Glosario de Términos Prosthodonticos define al Síndrome Combinado como los rasgos característicos que se producen cuando un maxilar desdentado se opondrá a los dientes naturales mandibulares anteriores, incluyendo la pérdida de hueso de la parte anterior de la cresta maxilar, crecimiento excesivo de las tuberosidades, hiperplasia papilar de la mucosa del paladar duro, extrusión de los dientes anteriores inferiores y la pérdida de hueso alveolar y la altura del canto debajo de la mandíbula de la base de la prótesis parcial removible, también llamado Síndrome de Hiperfunción Anterior.¹(Fig.1, 2 y 3)⁴.

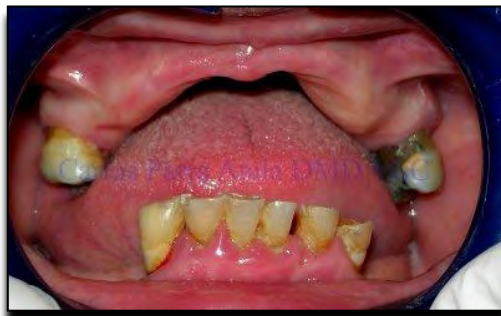

Fig.1 Pérdida de hueso de la parte anterior

de la cresta maxilar.

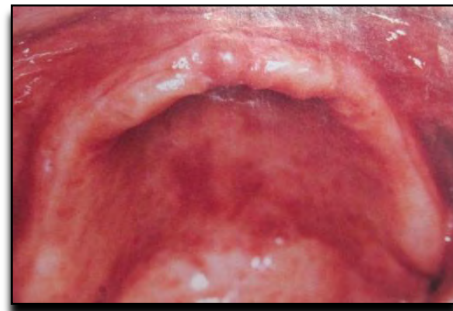

Fig.2. Hiperplasia Papilar.

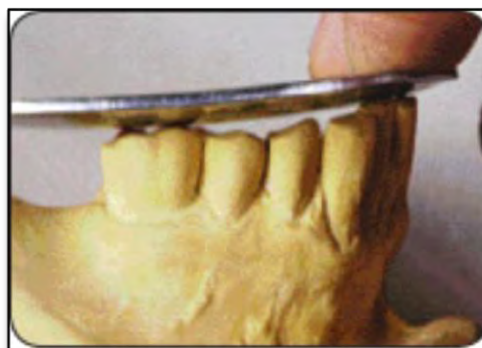

Fig.3 Extrusión de los dientes anteriores.

1.2 Historia

Ellsworth Kelly en 1972 Profesor Emérito de la Universidad de California, San Francisco, fue pionero en el uso del término de Síndrome Combinado (SC) al analizar a los pacientes portadores de prótesis dentales totales superiores y la presencia de dientes naturales en la parte anterior inferior con su respectiva prótesis dental parcial.²

Los elementos terísticos que Kelly asoció de este síndrome son: la pérdida de hueso de la cresta anterior del maxilar, sobrecrecimiento de las tuberosidades, hiperplasia papilar de la mucosa del paladar duro, la extrusión de los dientes anteriores inferiores y la pérdida de hueso alveolar y la altura debajo de la base de la prótesis parcial removible en la mandíbula.²

Su teoría indicaba que esta secuencia de elementos se desencadenaba debido a una presión negativa dentro de la prótesis superior, lo que hace que el reborde anterior para ser conducido hacia arriba por la oclusión anterior, seguida de una pérdida temprana de hueso de la parte anterior del maxilar superior y la formación de épulis fisurado en el surco maxilar.²

Algunos años más tarde Saunders y col. (1979), asociaron nuevas características en el síndrome combinado como: disminución de la dimensión vertical de oclusión, discrepancia del plano oclusal, el reposicionamiento espacial en la parte anterior, la pobre adaptación de la prótesis mandibular y los cambios periodontales.³

Saunders y col. (1979) sugirieron que la secuencia de eventos se inicia por la pérdida de soporte posterior de la mandíbula, resultando en una disminución gradual de la carga oclusal posterior, un aumento de la carga oclusal anterior y, finalmente, aumento de la presión que resulta en la reabsorción de la cresta residual maxilar anterior.³

Shen y Gongloff (1989) investigaron la prevalencia del síndrome combinado en pacientes que usan prótesis completa maxilar; ocurrió en el 24% de los pacientes que tenían dientes naturales inferiores anteriores y oposición completa de una prótesis maxilar. Esta prevalencia fue cinco veces mayor que en los pacientes que utilizan prótesis completa superior e inferior. El estudio también indicó que el 5% de sus pacientes con una mandíbula desdentada desarrolla el SC. Aquellos pacientes que tenían incluso un presente molar inferior no demostraron el SC. Esto apoya la opinión de Saunders y col., que la falta de apoyo oclusal posterior es el factor clave en el desarrollo de este fenómeno.⁴

Palmqvist y col. (2003) llegaron a la conclusión de que el SC no se puede considerar como un síndrome médico y que no hubo evidencia para creer que la reabsorción del maxilar anterior se relacionó con la presencia de los dientes naturales anteriores en el arco contrario.⁵

Tolstunov (2007) propone una nueva clasificación en pacientes que padecen el Síndrome Combinado asociando la reabsorción anterior superior de la maxila debido a la fuerza de los dientes anteriores mandibulares siendo la característica clave de esta clasificación y estando constantemente presente en todas las clases y modificaciones que este autor sugiere.⁶

Sobre los posibles procedimientos de tratamiento que se implementaron Kelly sugería que antes de continuar con el tratamiento protésico, los cambios que ya habían tenido lugar deberían de ser tratados quirúrgicamente. Éstos incluían las condiciones como la hiperplasia de los tejidos, hiperplasia papilar y tuberosidades ampliadas.²

Kelly, al reducir las tuberosidades permitía que la prótesis parcial removible inferior se podría extender sobre la almohadilla retromolar y área de la plataforma bucal.²

Saunders y col. (1985) defendían la presencia de los dientes anteriores inferiores para proporcionar a la Prótesis Parcial Removible un apoyo positivo oclusal, la rigidez y la estabilidad y minimizar el estrés excesivo en los dientes naturales anteriores.^{3,9}

Schmitt (1985) utiliza un camino de cera oclusal generada para crear las superficies oclusales de los dientes posteriores que fueron fundidas en metal. Los dientes de acrílico que utiliza para reemplazar los dientes anteriores superiores, ya que desgastan rápidamente y tienden a reducir la concentración de tensiones en la cresta anterior del maxilar.^{8, 13}

Koper (1987) desarrolló una oclusión bilateral equilibrada de los dientes posteriores con grabaciones pantográficas transferidas a un articulador totalmente ajustable para estabilizar la prótesis superior.¹³

Keltjens y col (1993), abogaron por la colocación de implantes debajo de la base a extensión distal de una prótesis parcial removible mandibular para proporcionar un soporte posterior estable.¹³

Thiel y col. (1996) apoyaron la teoría anterior y declararon que la sobredentadura mandibular implantosoportada ofrece una mejora significativa en la retención, estabilidad, funcionalidad y confort del paciente proporcionando una oclusión más estable y duradera.^{11, 13}

Wennerberg y col. (2001) reportaron excelentes resultados a largo plazo con implantes de prótesis fija mandibular en oposición maxilar de dentaduras completas.^{7, 13}

Jameson (2004) sugiere la combinación de prótesis fija y removible con una oclusión lineal para tratar este síndrome.¹²

Tulstunov (2007) menciona que existen cuatro posibles tratamientos para atenuar o corregir el SC entre ellos la prótesis removible y una dentadura monomaxilar, dentaduras completas, reconstrucción de la cresta y los implantes.⁷

Jyoti y col (2010) proponen que para la elección de la modalidad del tratamiento tiene que estar presente la estabilidad y la retención de la prótesis debe ser equilibrada, junto con la preservación de la salud de los tejidos orales para cada paciente.¹³

1.3 Epidemiología

Shen y col. documentaron que la prevalencia de los síntomas asociados al Síndrome Combinado fue de un 24% de 150 pacientes.⁴

Cunha y col. (2007) realizaron otro estudio con el objetivo de evaluar la prevalencia del Síndrome Combinado en 33 pacientes sometidos a prótesis dental total superior opuesta a una prótesis parcial mandibular encontrando que ningún paciente tenía todas las características clínicas del SC, sólo un 84,85% tenía entre dos y cuatro características, y 15,15% con sólo una característica específica del síndrome.¹⁴

Krawczykowska y col. (2006) seleccionaron un grupo de 80 pacientes geriátricos tratados en el Departamento de Prosthodontia en la Universidad Médica de Wrocław 1994 a 2005 para un examen clínico y confirmar o descartar la presencia de SC.¹⁵

Todos los síntomas descritos por Kelly se observaron sólo en seis casos. En la mayoría de los pacientes sólo se observaron tres síntomas.¹⁵

CAPÍTULO 2 CARACTERÍSTICAS CLÍNICAS

2.1 Pérdida de hueso de la cresta anterior del maxilar

La ausencia de piezas dentarias provoca en el hueso maxilar y mandibular una reabsorción ósea por falta de estímulo intraóseo, modificándose la proporción medular del hueso frente a su componente cortical a favor de este último.²

Al extraer las piezas dentales se pierde la función de las apófisis alveolares y se produce la reabsorción correspondiente.

Este proceso de reabsorción del reborde alveolar tras la pérdida dentaria ocasiona una disminución del volumen óseo tanto vertical como horizontal.^{2,6}(Fig. 4) ¹⁴

La cortical del maxilar es más delgada en la región vestibular que en la palatina, de forma que la reabsorción será más intensa a este nivel y por este mecanismo del arco maxilar superior se reducirá y con él la superficie de la base protésica.

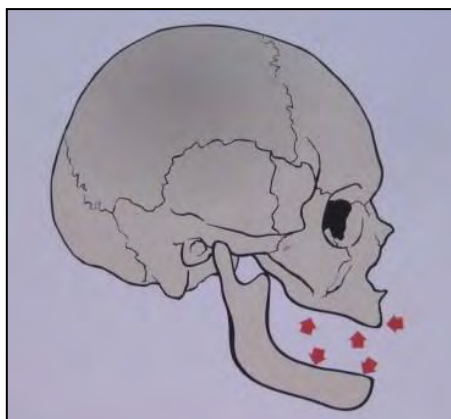


Fig.4 Dirección donde se produce la disminución del volumen óseo.

Existen múltiples clasificaciones en cuanto a la calidad y la cantidad de hueso remanente en zonas edéntulas de maxilar y mandíbula.¹⁵ Las más clásicas y más utilizadas son, en cuanto a la calidad de hueso son la de Lekholm y Zarben (1985) y la de Misch (1990). (Fig.5 y 6)¹⁵

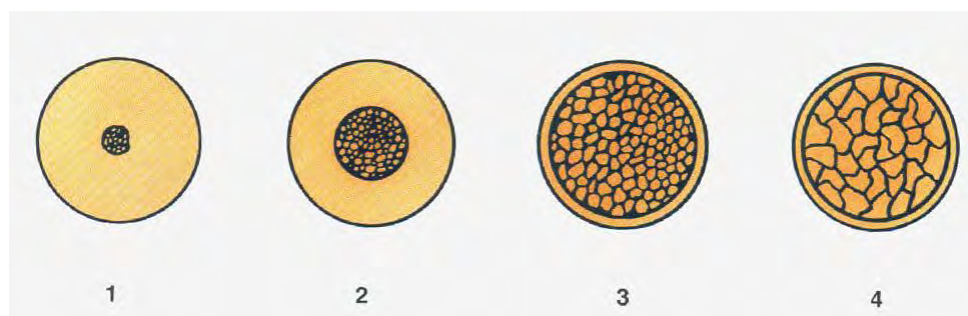


Fig. 5 Clasificación de la calidad ósea según Lekholm y Zarb (1985).

- Clase 1: El hueso se compone casi exclusivamente de hueso compacto homogéneo.
- Clase 2: El hueso compacto ancho rodea el hueso esponjoso denso.
- Clase 3: La cortical delgada rodea el hueso esponjoso denso.
- Clase 4: La cortical delgada rodea el hueso esponjoso poco denso.

D1. Hueso compacto denso	Región mandibular anterior atrofiada y desdentada.
D.2 Hueso compacto denso y poroso-esponjoso con trabeculado denso	Región anterior y posterior de la mandíbula- Región anterior del maxilar superior.
D.3 Hueso compacto fino y poroso-esponjoso con trabeculado fino	Región anterior y posterior del maxilar superior. Región posterior de la mandíbula.
D.4 Esponjoso con trabeculado fino	Área de la tuberosidad fina.

Fig. 6 Clasificación de Misch de las distintas cualidades del hueso alveolar.

En cuanto a la cantidad o forma, existen las clasificaciones de Falschüssell (fig.7) y la de Atwood (fig. 8).¹⁵

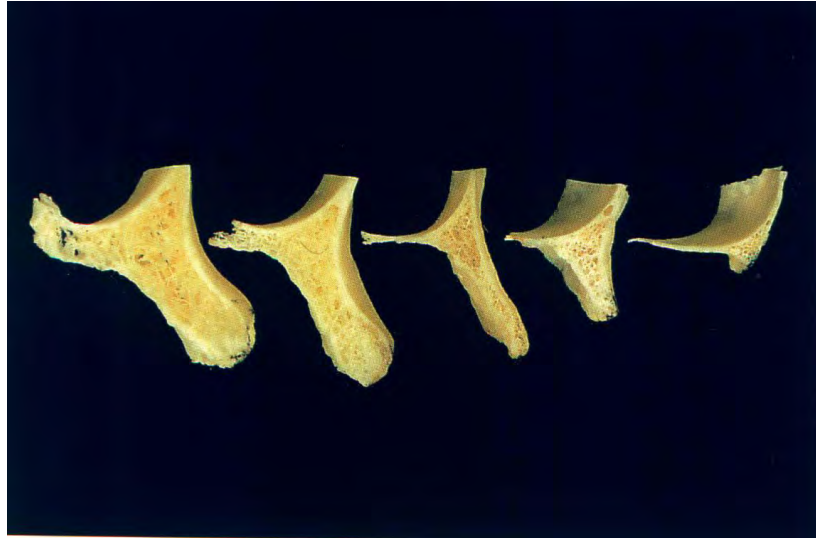

Fig. 7 Clases de reabsorción del maxilar desdentado de Falschüssell (1986)

- Clase 0: Cresta en la arcada dentaria. (No se muestra en la figura)
- Clase 1: Cresta maxilar ancha y alta.
- Clase 2: Cresta maxilar estrecha y alta.
- Clase 3: Cresta maxilar puntiforme y alta.
- Clase 4: Cresta ancha, con altura reducida.
- Clase 5: Cresta maxilar totalmente reabsorbida.

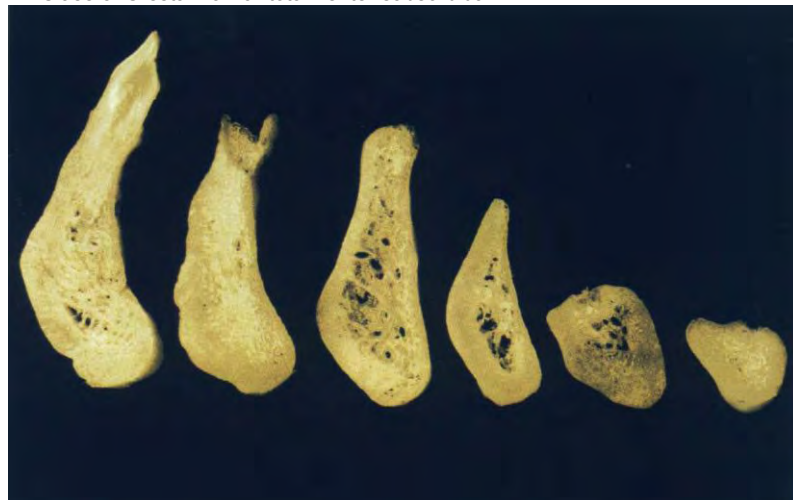


Fig. 8 Clases de reabsorción del maxilar desdentado de Atwood (1986).¹⁵

- Clase 1: Alveolo con diente.
- Clase 2: Alveolo vaciado de la pieza dentaria.
- Clase 3: Apófisis alveolar alta.
- Clase 4: Apófisis alveolar alta y delgada.
- Clase 5: Apófisis alveolar plana y redondeada.
- Clase 6: Apófisis alveolar cóncava.

2.2 Sobrecrecimiento de las tuberosidades

Los modelos de diagnóstico montados y la exploración intraoral revelarán la extensión de espacio que hay entre los rebordes residuales en la región de las tuberosidades del maxilar superior. (Fig. 9)¹¹

Este síntoma es causado por el vacío creciente en la región de las tuberosidades superiores resultantes de la movilidad de la prótesis durante su contacto con la de los dientes opuestos en la parte anterior de la mandíbula.

Si el espacio entre los rebordes residuales es insuficiente, las bases protéticas inferirán una con otra y causarán la desadaptación de las prótesis de su superficie de asiento en la porción bucal anterior (fig. 10).¹²

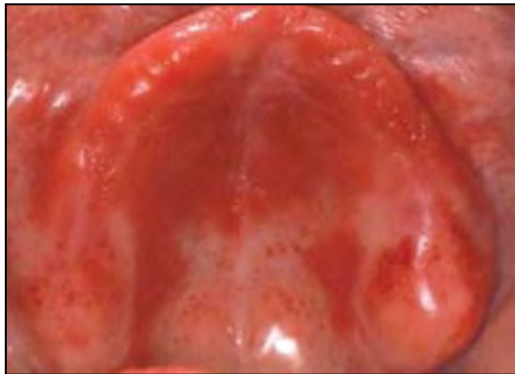


Fig. 9 Extensión del reborde residual en la región de la tuberosidad.



Fig. 10 Modelos de estudio y proceso maxilar revelando un sobrecrecimiento de latuberosidades.

2.3 Hiperplasia del paladar duro

Es un agrandamiento de tejidos bajo la prótesis, como resultado del traumatismo reiterado de los tejidos blandos subyacentes asociados a prótesis mal ajustadas.^{2, 18, 19}

La pérdida de soporte posterior origina una mayor carga oclusal en la parte anterior. Este aumento de presión puede ocasionar una reabsorción de la cresta alveolar residual maxilar anterior.¹⁹

Estos tejidos están enrojecidos, hay edema y presencia de tejido conjuntivo fibroso denso localizado. (Fig. 11 y 12)¹⁸

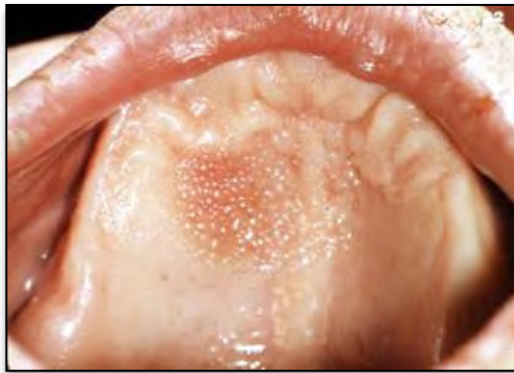

Fig. 11 Hiperplasia en paladar duro

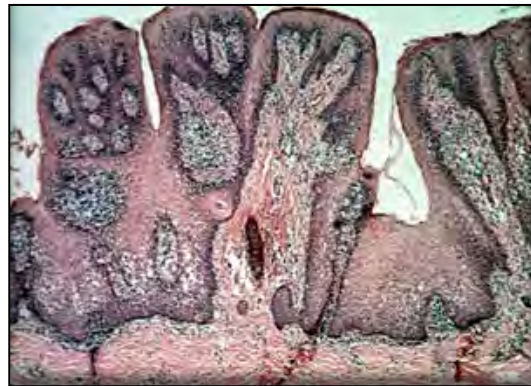

Fig. 12 Presencia de tejido conjuntivo fibroso

2.4 Extrusión de los dientes anteriores

Este síntoma es causado por el vacío creciente en la región de las tuberosidades superiores resultantes de la movilidad de la prótesis y durante su contacto con los dientes opuestos en la instancia de la parte anterior de la mandíbula.¹⁸

La extrusión de los dientes inferiores ejerce mayor presión sobre la parte anterior de un reborde desdentado en el maxilar y puede sobrecargar el reborde residual.

Las extrusiones tienen consecuencias como: interferencias oclusales, en movimientos de lateralidad y protrusión, pérdida del soporte del diente extruido, con exposición del cemento y vulnerabilidad de caries. (Fig.13)¹⁸

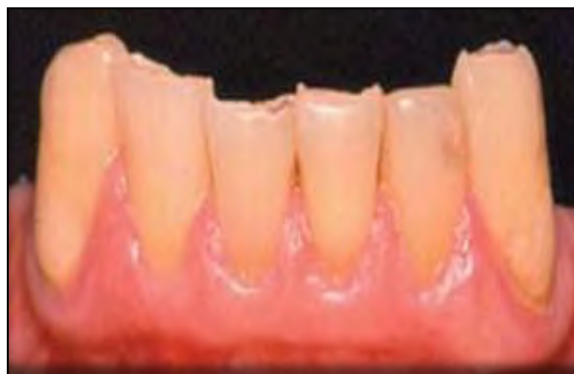

Fig. 13 Extrusión de los dientes anteriores

2.5 Pérdida de hueso y altura debajo de la prótesis parcial removible inferior

Es causada principalmente por cambios en el proceso alveolar del hueso de la cresta residual y por las fuerzas oclusales que afectan a la base de prótesis no fisiológica la mandíbula.^{3, 6 (Fig.14)}⁷

Las monturas de las dentaduras deben distribuir las fuerzas uniformemente en la base de prótesis desdentadas.

Dentaduras apoyadas sólo por la mucosa del residuo reborde alveolar aumentan el riesgo de atrofia ósea, lo que se puede reducir por medio de exámenes sistemáticos del paciente y la corrección de la oclusión para eliminar cualquier inestabilidad de la base de la dentura.

Aunque se cree que la oclusión incorrecta y la articulación de conducir a la atrofia del hueso alveolar en la dentadura, Kelly no ha observado esta correlación.²

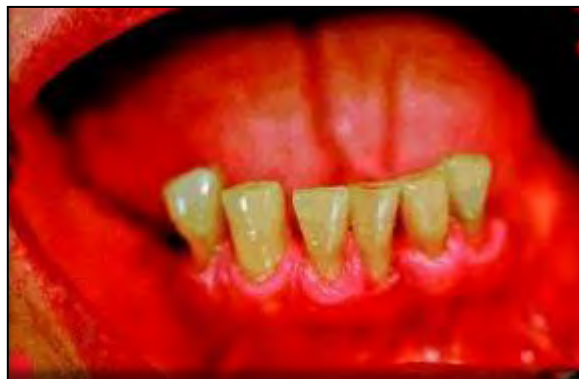

Fig. 14. Pérdida de hueso y altura en la cresta residual.

CAPÍTULO 3 CLASIFICACIÓN DEL SÍNDROME COMBINADO

Esta clasificación se basa en la característica dominante de un paciente desdentado con reabsorción de la parte anterior de la maxila y el crecimiento excesivo de la mandíbula y extrusión de los dientes anteriores. La condición edéntula del maxilar define la clase y la modificación la proporciona la mandíbula dentro de la clase (fig. 15 y 16).⁷

3.1 Clase I Maxila

Reborde alveolar totalmente desdentado.

3.1.1 Mandíbula Modificación 1 (M1)

Parcialmente desdentados con presencia de dientes anteriores solamente.

3.1.2 Mandíbula Modificación 2 (M2)

Dentaduras completas fijas (dientes naturales o coronas sobre implantes o puentes).

3.1.3 Mandíbula Modificación 3 (M3)

Parcialmente desdentados con presencia de dientes anteriores y región posterior.

3.2 Clase II Maxila

Reborde alveolar parcialmente desdentado con los dientes presentes en ambas regiones posteriores.

3.2.1 Mandíbula Modificación 1 (M1)

Parcialmente desdentados con presencia de dientes anteriores solamente.

3.2.2 Mandíbula Modificación 2 (M2)

Dentaduras completas fijas (dientes naturales o coronas sobre implantes o puentes).

3.2.3 Mandíbula Modificación 3 (M3)

Parcialmente desdentados con presencia de dientes anteriores y región posterior.

3.3 Clase III Maxila

Reborde alveolar parcialmente desdentado con los dientes presentes en una región posterior solamente.

3.3.1 Mandíbula Modificación 1 (M1)

Parcialmente desdentados con presencia de dientes anteriores solamente.

3.3.2 Mandíbula Modificación 2 (M2)

Dentaduras completas fijas (dientes naturales o coronas sobre implantes o puentes).

3.3.3 Mandíbula Modificación 3 (M3A)

Parcialmente desdentados con presencia de dientes anteriores y ocluyendo la región posterior.

3.3.4 Mandíbula Modificación 3 (M3B)

Parcialmente desdentados con presencia de dientes anteriores y sin ocluir la región posterior.

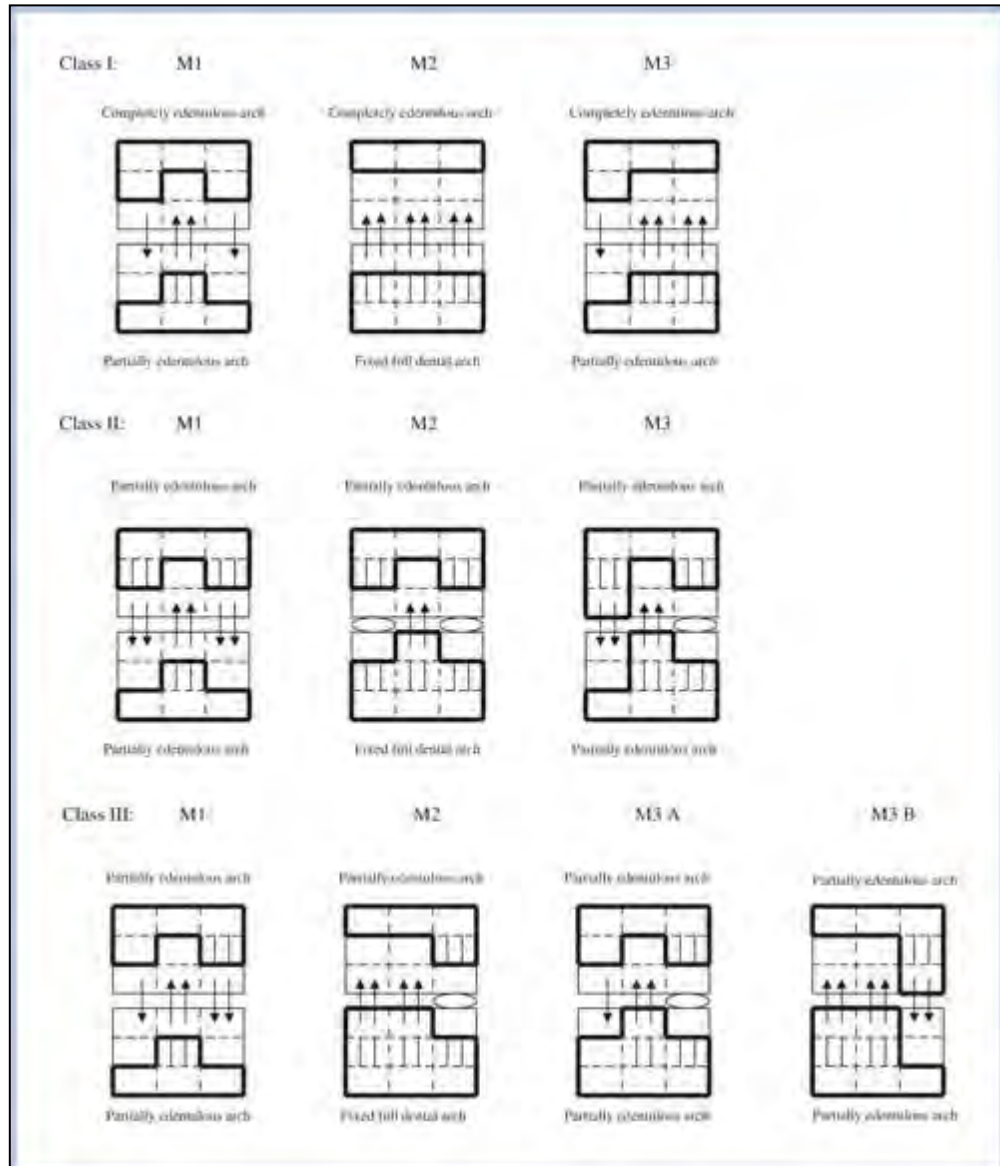


Fig. 15. Clasificación del Síndrome Combinado: 3 clases y 10 modificaciones.

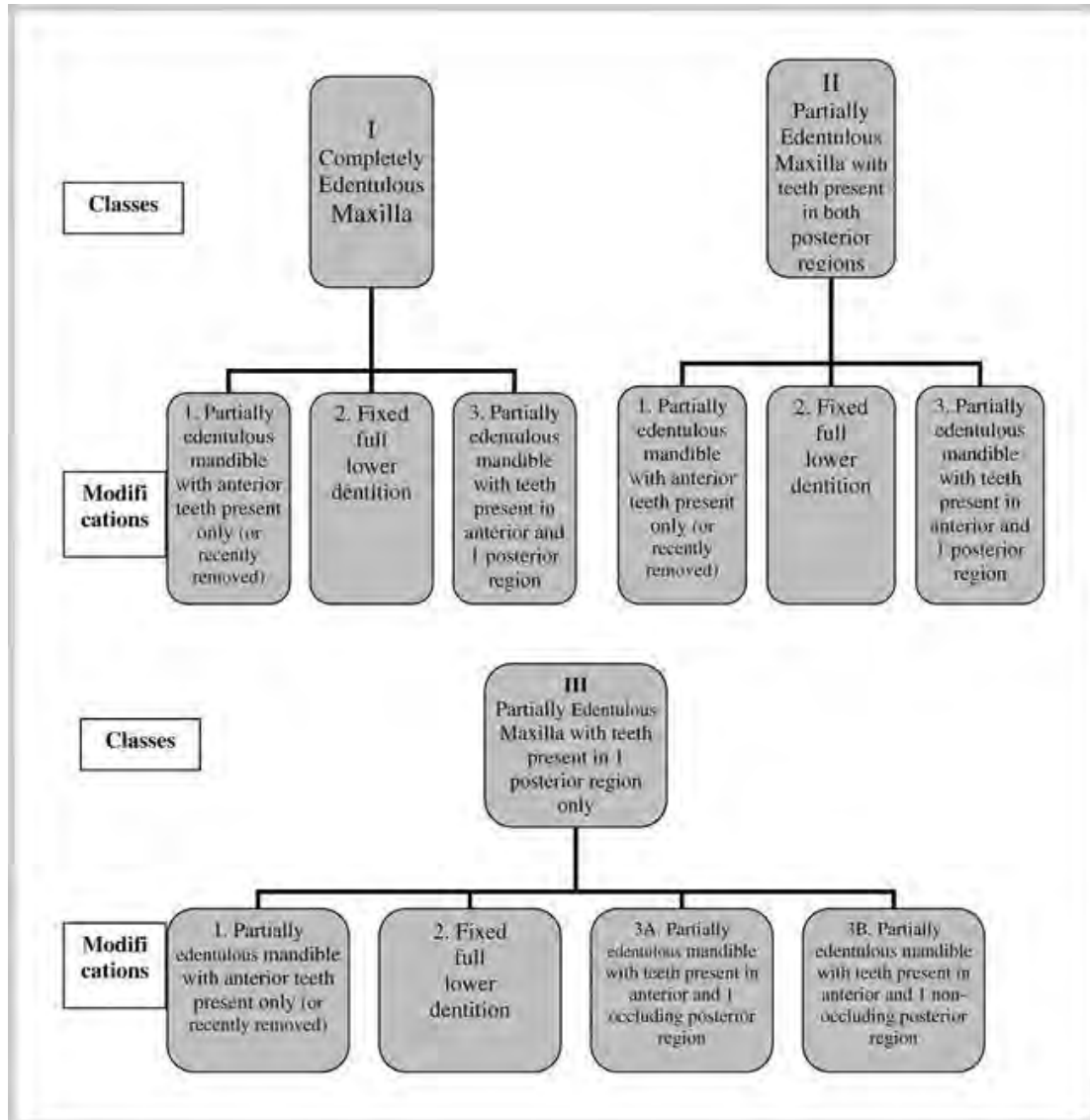


Fig. 16 Clasificación del Síndrome Combinado

CAPÍTULO 4 DIAGNÓSTICO

4.1 Anamnesis general y especial

La recopilación de todas las enfermedades sistémicas es la base de la anamnesis. Se debe considerar el momento de aparición, el grado de gravedad y el tipo de tratamiento.²⁰

En la anamnesis especial se debe valorar los motivos de la consulta del paciente, causas y momento en que se produjo la pérdida dentaria, cuidados odontológicos recibidos hasta el momento, parafunciones y estado de higiene oral.²⁰

4.2 Exploración extraoral e intraoral

La exploración se debe realizar de forma sistemática minuciosamente, prestando atención especial en las zonas donde se colocarán las prótesis.¹⁸

- Exploración extraoral: características estéticas y fonéticas, estado funcional extraoral.²⁰
- Exploración Intraoral: tipo y estado de la reabsorción de la apófisis alveolar, extensión y calidad del tejido conjuntivo en el lecho de la prótesis, estructura, resiliencia y humedad de la mucosa, hallazgos patológicos en la mucosa oral, tamaño y movilidad de la lengua, límites de acción de la mucosa vestibular y los ligamentos, sensibilidad del lecho de la prótesis y la mucosa, cantidad, fluidez y calidad de la saliva.²⁰

- Tamaño y movilidad de la lengua.

La posición de la lengua tiene una estrecha relación y constituye uno de los factores más importantes para obtener la estabilidad y retención de una prótesis.^{21, 22}

Según la posición de la lengua se puede clasificar en normal o favorable y retraída y desfavorable.²¹

El primer tipo se presenta cuando el dorso de la lengua está relajado, se apoya sobre el piso de la boca con la punta en contacto con el borde interno del labio inferior. En el segundo caso el dorso de la lengua ocupa la parte posterior y deja al descubierto parte del piso de la boca.²¹

- Saliva

Se distinguen dos tipos de saliva: serosa y mucosa.- la causa de reducción del flujo salival suele ser la degeneración de las glándulas mucosas pequeñas en pacientes portadores intensivos de prótesis , ya que se produce una respuesta inflamatoria ante la estasis de la secreción y se pierde el parénquima secretor.²⁰

4.3 Estudios radiológicos

Para confirmar hallazgos clínicos dudosos es necesario realizar un estudio radiológico. Se deben incluir proyecciones generales como la ortopantomografía y las proyecciones especiales como las de la articulación temporomandibular, las de senos paranasales, laterales del cráneo, así como la TAC (Tomografía Axial Computarizada).²⁰

La TAC es una tecnología sanitaria de exploración de rayos X que produce imágenes detalladas de cortes axiales del cuerpo.

Las imágenes por TAC son exactas, no son invasivas y no provocan dolor. Una ventaja importante de la TAC es su capacidad de obtener imágenes de huesos, tejidos blandos y vasos sanguíneos al mismo tiempo.

4.4 Modelos de estudio

El estudio de los modelos en el articulador nos permite ver la localización y ver las características de las brechas y dientes remanentes, así como analizar la morfología de las arcadas y las relaciones intermaxilares en cada caso concreto (fig.17).¹⁸

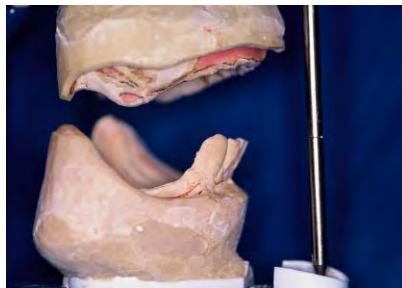


Fig. 17 Modelos de estudio montados en un articulador.

CAPÍTULO 5 TIPOS DE REHABILITACIÓN

Basado en la patogenia de este Síndrome existen 4 posibles tratamientos encaminados en corregir y atenuar la traumática hiperfunción anterior.⁷

5.1 Prótesis parcial removible y dentadura monomaxilar

Un diseño propio de una dentadura parcial removible en la mandíbula, con la mitad de super-erupción de los dientes anteriores opuestos por una dentadura maxilar completa con distribución de cargas oclusales sobre los tejidos duros y o blandos manteniendo precaución en mantener la oclusión posterior. Algunos casos los dientes anteriores pueden necesitar tratamientos de conductos y coronas para oponer a los incisivos superiores en una correcta posición.⁷ (Fig.18)¹²

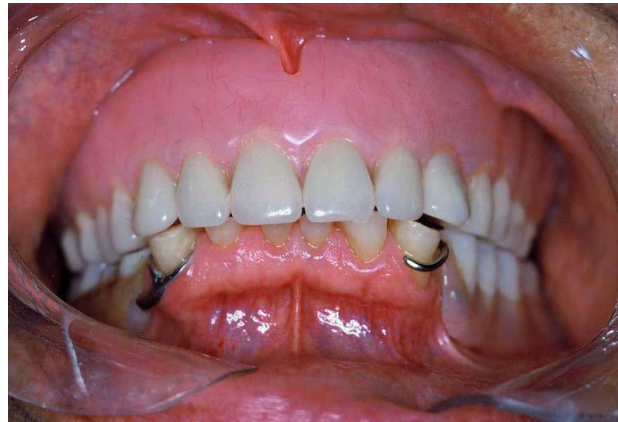

Fig.18 Dentadura monomaxilar y prótesis parcial removible

5.2 Dentaduras completas.

Una extracción de los dientes anteriores inferiores con o sin alveoloplastía y la construcción funcional de dentaduras completas tanto en superior como en inferior, con una estabilidad oclusión posterior con cuidados, mantenimiento y seguimiento regular.⁷

5.3 Reconstrucción de la cresta

El uso avanzado de técnicas quirúrgicas para reconstruir la cresta alveolar anterior de la maxila considerando además una de las tres opciones anteriores.⁷

5.4 Implantes

Un tratamiento con implantes tomando la dentición existente con o sin extracciones de los dientes para restablecer sólidamente la oclusión posterior con un implante o prótesis superior o inferior soportadas (fig.19).^{7, 11, 25}

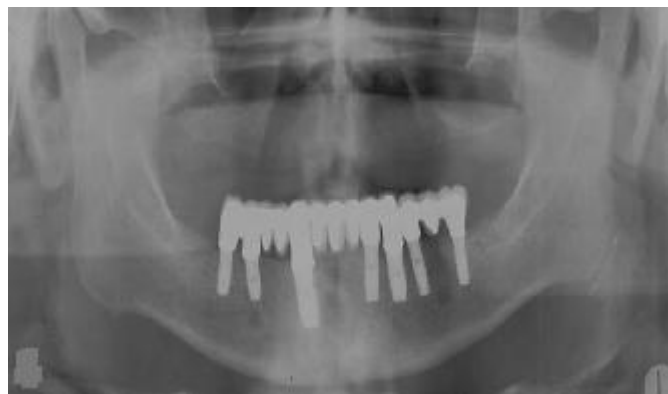

Fig. 19 Implantes en la mandíbula

CAPÍTULO 6 REHABILITACIÓN CON IMPLANTES

6.1 Definición de implantología

La implantología dental es la disciplina de la odontología que se ocupa del estudio de los materiales aloplásticos dentro o sobre los huesos de maxilares para dar apoyo a una rehabilitación dental. Tiene como objetivo sustituir dientes perdidos mediante la colocación quirúrgica de un implante en el hueso maxilar o mandibular.^{17, 23}

6.2 Definición de implante

El implante dental, es un producto sanitario destinado a ser el sustituto artificial de la raíz de un diente perdido (fig. 20)¹⁷. Habitualmente tiene forma roscada y está fabricado con materiales biocompatibles que no producen reacción de rechazo y permiten su unión al hueso. La superficie del implante puede presentar diferentes texturas y recubrimientos, utilizadas habitualmente para aumentar su adhesión al hueso (osteointegración si es de titanio y biointegración si se trata de un material cerámico).^{17, 23}

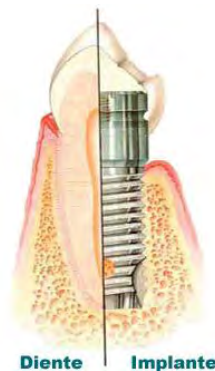


Fig.20 Implante dental

6.3 Componentes de un implante

6.3.1 Cuerpo

Es la porción del implante dental que se diseña para ser introducido en el hueso con el fin de anclar los componentes protésicos, generalmente con aspecto de tornillo aunque también existan otros tipos. A su vez, este cuerpo se compone de 3 partes, que son:²³

- Módulo de cresta

Es la porción superior.

- Cuerpo

Es la porción intermedia.

- Ápice

Es la punta o extremo final.

6.3.2 Tornillo de cobertura

Después de insertar durante la primera etapa quirúrgica el cuerpo del implante en el hueso, se coloca una cobertura sobre el módulo de cresta, con el fin de evitar el crecimiento de tejidos en el interior de la rosca que posee dicho módulo o porción superior.²³

6.3.3 Pilar de cicatrización

Tras haberse producido la osteointegración se realiza una segunda etapa quirúrgica, en la que se desenrosca y retira el tornillo de cobertura y se enrosca el pilar de cicatrización, cuya función es prolongar el cuerpo del implante sobre los tejidos blandos, y permitir la unión de la mucosa gingival al módulo de la cresta, dando así lugar al sellado gingival.²³

6.3.4 Pilar

Es la porción del implante que sostiene la prótesis. Según el método por el que se sujete la prótesis al implante, distinguimos tres tipos de pilares:²³

- Pilar para atornillado

Emplea un tornillo o rosca para fijar la prótesis.

- Pilar para cementado

La prótesis se une al pilar mediante cementos dentales, comportándose como un muñón al que va unido una corona, un puente, o una sobredentadura.

- Pilar para retenedor

Consta de un sistema de anclaje que soportará una prótesis removible, que el paciente podrá colocar y retirar manualmente.

6.3.5 Transfer

Es un elemento usado en técnicas indirectas de trabajo, que sirve para transferir la posición y el diseño del implante o del pilar, al modelo maestro sobre el que trabajará el protésico dental en su laboratorio.²³

6.3.6 Análogo

Es una copia exacta del cuerpo del implante o del pilar, que se une al transfer una vez haya sido tomada la impresión de la boca del paciente, y que nos permite obtener un modelo maestro con el que trabajar la técnica indirecta para la fabricación de la prótesis implantosportada. A partir del análogo del implante, el Técnico de Laboratorio o Protésico Dental comienza a crear el diente a reemplazar.²³

6.4 Clasificación de los implantes dentales

Con el avance de las técnicas actuales en los tratamientos dentales estéticos, se han desarrollado diversos tipos de implantes dentales que cubren las diversas necesidades de los pacientes. A nivel básico se clasifican en implantes endoóseos e implantes yuxtaóseos.²³

6.4.1 Implantes Endoóseos

Son aquellos que se insertan en el espesor del hueso maxilar sin importa su forma, la cual de hecho puede ser bastante variada.²³

Estos implantes van introducidos en el hueso alveolar, y según su forma distinguiremos:

- Cilíndricos

Por fricción

De superficie no roscada cubierta normalmente por una capa de hidroxiapatita (retención química), algunos "modelos" tienen perforaciones con el fin de que el hueso se desarrolle en su interior y se fije (retención mecánica), estos últimos no son muy usados, pues es muy lento el proceso.²³

- Roscados

Presentan aspecto de tornillo, con una rosca en su superficie, con lo que se consigue aumentar la superficie de contacto del implante con el hueso.²³

- Láminas perforadas

Son láminas de titanio con perforaciones que permiten el crecimiento del hueso a través de los mismos. Llevan pilares soldados donde se anclarán las prótesis. Están indicadas para pacientes cuya anchura del hueso alveolar es muy escasa para colocar un implante cilíndrico.²³

6.4.2 Implantes Subperiósticos

Es así que todos los **implantes dentales** que no penetran en el hueso maxilar sino que recubren su superficie son conocidos como implantes yuxtaóseos o también subperiostáticos como se les conoce en Francia. En los países de habla inglesa se les denomina subperiostales. Los implantes óseos yuxtaóseos fueron empleados por primera vez en 1940 y básicamente son elementos metálicos que se introducen bajo la mucosa de la boca, en contacto con la mandíbula o el hueso maxilar. Son fabricados en los laboratorios a partir de modelos del maxilar y se emplean sobre todo aleaciones de cobalto-cromo-molibdeno. En ocasiones estos implantes son recubiertos de materiales cerámicos o carbono.²³

En cuanto a los materiales de fabricación, se suelen emplear metales como el titanio, carbón vitrificado, cerámicas y en algunos casos materiales orgánicos o semibiológicos; el titanio es el más utilizado.

Se emplean poco, estando indicados en casos de mandíbula con una gran reabsorción ósea.

6.5 Materiales de los implantes

6.5.1 Titanio

Es el más empleado para implantes por su alta estabilidad química y buenas propiedades de biocompatibilidad. Mecánicamente, su dureza le permite soportar elevadas cargas oclusales producidas durante la masticación, y su módulo elástico es muy parecido al del hueso.^{15, 21}

Los implantes pueden ser fabricados de titanio puro, o con titanio en aleación con aluminio y/o vanadio. Este material, permite la osteointegración del implante, siempre que su superficie no sea lisa. (Fig.21)²⁴



Fig. 21 Implante de Titanio

6.5.2 Cerámicos

El más usado es la hidroxiapatita, que se emplea para cubrir la superficie de implantes de titanio. Existen implantes fabricados completamente con materiales cerámicos, como son aquellos hechos exclusivamente con óxido de aluminio monocristalino. También están apareciendo en el mercado implantes de dióxido de zirconio (ZrO_2) llamados comúnmente zirconio. Actualmente se considera que este material tiene un gran potencial para ser usado en la odontología moderna.^{16, 17, 23}(Fig. 22)²⁴

Estos materiales permiten una integración más rápida y fuerte que la producida con el titanio, ya que la unión no es mecánica, sino supuestamente química (algo todavía no contrastado científicamente), dando lugar a la biointegración.



Fig. 22 Implante cerámicos

6.6 Osteointegración

El proceso de osteointegración, se define como: "una conexión directa estructural y funcional entre el hueso vivo, ordenado, y la superficie de un implante sometido a carga funcional". El término original de osteointegración fue acuñado por el Profesor Per-Ingvar Brånemark desde sus estudios en 1951.^{17, 23}

El uso de esta técnica quirúrgica moderna permite al paciente que ha sufrido una pérdida dental, una recuperación plena de la función masticatoria y de la estética bucal.

La elección del titanio se debe a que este metal en contacto con la atmósfera se oxida en milisegundos transformándose su superficie en óxido de titanio.

Dicho óxido se comporta como un material bioinerte, es decir que no produce rechazo, reacción natural del organismo ante la presencia de un cuerpo extraño que deriva habitualmente en complicaciones clínicas.

Además, el titanio presenta unas características mecánicas muy adecuadas, ya que su dureza permite soportar cargas oclusales elevadas, y su módulo elástico es muy parecido al del hueso.

6.6.1 Biointegración

El concepto de biointegración, hace referencia al tipo de unión que se produce entre el hueso maxilar y el implante dental cerámico. Es una unión química producida a través de una capa que se forma entre la superficie del hueso y la superficie del implante. Esta capa está constituida por compuestos químicos procedentes de implantes y superficies óseas dando lugar a una unión más rápida e intensa que la conseguida con la osteointegración.²³

La hidroxiapatita, es un material bioactivo para el tejido óseo debido a que es la fase mineral del hueso. Este material causa reacciones tisulares favorables que permiten el establecimiento de enlaces químicos directos con el hueso, ya que las células “reconocen” la hidroxiapatita como un material biológicamente no ajeno, y esto lleva a la unión química entre ella y el tejido óseo.

Además de la hidroxiapatita, se emplean otros materiales cerámicos que permiten la biointegración, como puede ser el óxido de aluminio monocristalino.

6.6.2 Osteofibrointegración

Concepto aceptado por la Academia Americana de Implantes, que implica la interposición de fibras de colágena densa en estado de salud entre el hueso vivo y el implante cargado.²³

CAPÍTULO.7 TÉCNICAS DE COLOCACIÓN DE IMPLANTES

La rehabilitación del maxilar superior gravemente atrófico implica consideraciones importantes de acuerdo al protocolo quirúrgico a ser aplicado; la necesidad de una corrección quirúrgica preimplantar de los tejidos perdidos es una opción necesaria para que nuestro tratamiento sea de éxito.¹⁴

Tolstunov realizó el siguiente procedimiento en un caso de SC:

- Primera etapa quirúrgica

Se inició con la administración de dos cartuchos de lidocaína al 2% con epinefrina 1:100 000 para el cuadrante superior derecho. Diseño de colgajo vestibular de espesor total del maxilar derecho en la zona de premolares.

El seno maxilar fue expuesto por la eliminación de una pequeña cantidad de la pared anterior superior anterior con una fresa de diamante (Osteomed, Addison, TX).

La membrana entonces se eleva cuidadosamente con curetas y (de acuerdo con el preoperatorio por tomografía se colocaron dos implantes estándar de diámetro en la zona N ° 2 y .3.

Dos Lifecore implantes se insertan en el hueso con la ayuda de la cirugía de Stent en el diente extraído.

Los implantes se proyectan hacia la cavidad del seno por encima del suelo del seno maxilar y por debajo de la membrana de Schneider.

Se realiza el injerto de hueso que consiste en hueso autógeno que se recogerá a partir de la tuberosidad del maxilar adyacente, colocándose en el bolsillo creado en torno a subantral.

El colgajo vestibular se movilizó entonces se suturó con con tripa crómica 4-0 (Henry ScheinInc., Melville, NY).

Se tomó una panorámica de rayos X después del procedimiento confirmando una buena colocación de los implantes (fig.23).⁷

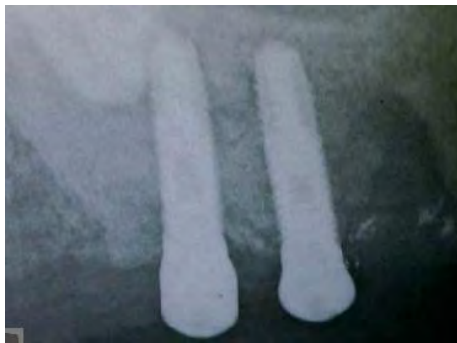

Fig. 23 Colocación correcta de los implantes

El paciente tomó amoxicilina, 500 mg (2 g 1 hora antes de la cirugía y 500 mg 3 veces al día durante 5 días después de la operación) para el control de la infección, y el ibuprofeno 600 mg, según sea necesario para el dolor.

- Segunda etapa quirúrgica

Se realizó 6 meses después de la etapa uno. Bajo anestesia local y un pequeño colgajo vestibular los implantes fueron expuestos y se observó la osteointegración.

Se colocaron pilares de cicatrización temporal y se colocaron las aletas se cerraron alrededor de ellos (fig.24)⁷

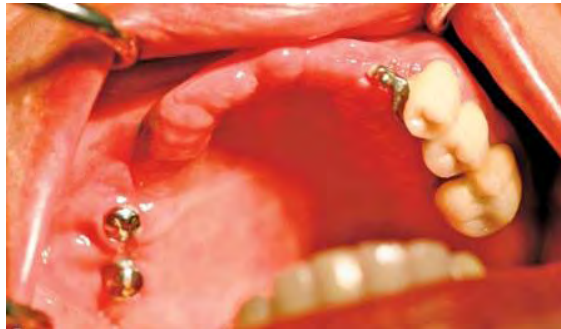

Fig.24 Implantes con pilares de cicatrización

Un mes después el paciente fue remitido para la fase de restauración.

- Etapa de restauración

Se utilizó una barra de accesorios para conectar los pilares o implantes y proporcionar la retención de la prótesis removible y la dentadura. La retención es lograda por los pilotos el uso de / los clips, las mangas de retención, juntas tóricas, etc.

En este informe del caso, un mesobar con las juntas tóricas se utiliza para conectar dos implantes endoóseos y la retención de establecer una sobredentadura retenida

Los pilares fueron preparados con alta velocidad y posteriormente se tomó una impresión con un siloxano de polivinilo de Aquasil (Dentsply, Lakewood, Colorado) así como la mordida de registro y el antagonista fueron tomadas y enviados al laboratorio.

Dos cofias de anclaje se han encerado en el laboratorio y conectados a un mesobar de cera.

Un accesorio masculino O-ring (en forma de bola) fue encerado en la parte superior de la mesobar entre pilares y otra mesial al pilar anterior. Fue fundido con una aleación de oro tipo IV y probado en sobre los pilares del implante (fig. 25, 26 y 27).⁷

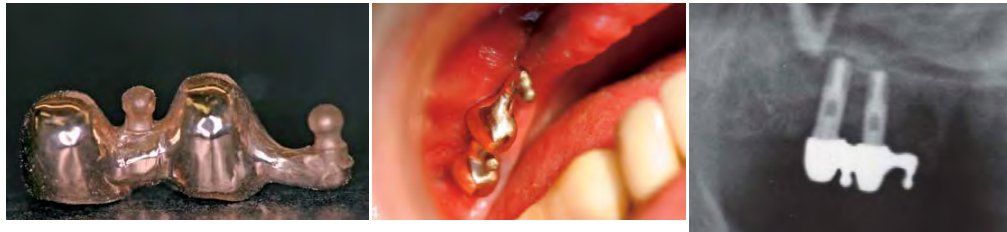

Fig. 25 Una aleación de platino, paladio y de oro tipo(IV) para la mesobar consistió en dos cofias de anclaje con dos componentes masculinos que sobresale de la junta tórica del sistema. **Fig.26** El mesobar cementado en los pilares de los implantes con archivos adjuntos dos O-ring implante masculina para la retención de los parciales. **Fig. 27** Radiografía panorámica (vista de cerca) que representa dos implantes en el maxilar posterior derecha con la mesobar ensu lugar. Dos cofias de anclaje y 2 anexos anillo puede ser visto: una en el intervalo entre dos cofias y uno en el extremo mesial de losmesobar.

El ajuste pasivo de la mesobar fue confirmado clínica y radiográficamente.

Dos hembras chapadas en oro de los anillos de retención con juntas tóricas de goma en el interior se colocan sobre los componentes macho.

La porción de acrílico de la RPD superior existentes en el área del implante que se excavó para dejar espacio suficiente para recibir el marco y comprobar la oclusión. La existente prótesis parcial se colocó detrás y tenía un ajuste pasivo sin interferencias oclusales.

Un acrílico se añadió a continuación, en la zona del hueco de la prótesis. Se colocaron de nuevo en la boca para volver a comprobar la oclusión de nuevo, y el acrílico se le permitió para poner en la boca. Una vez que el acrílico se estableció, la prótesis se retiró junto con el metal.

El mesobar se separó después de la prótesis y se coloca de nuevo en los pilares de los implantes, dejando dos hembras anillo que aún permanecen en la prótesis parcial. La prótesis parcial a continuación se ha limpiado y tratado en la boca una vez más (fig.28 y 29).⁷

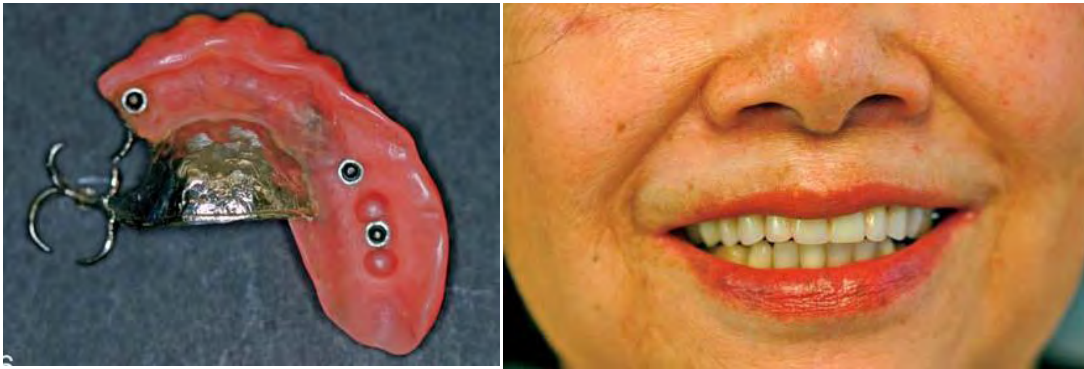

Fig. 28 Una sobredentadura retenida por implantes parciales ayudado a apoyar el labio superior del paciente y siempre armoniosa. **Fig. 29** La paciente llevando la sobredentadura sobre implantes maxilares mostrando la relación armónica de tejidos blandos de la cara inferior.

Todas las prótesis determinantes, incluyó una oclusión de función de grupo, relación bilateral, céntrica, línea media, las dimensiones verticales, la estética y el confort del paciente se encontraron satisfactoriamente.

Tulstunov (2007) sugiere el tipo de tratamiento convencional y con implantes para cada clase y modificación sugerida (fig. 30).⁷

Fig. 30 Tratamiento convencional y con implantes para cada clase y modificación sugerida por Tolstunov

CS Class	CS Modification	Posterior Maxilla	Posterior Mandible	Conventional Treatment: Maxilla/Mandible	Suggested Implant Treatment of Maxillary Arch (Based on Bone Availability)
I	1	Moderate atrophy	Moderate atrophy	FUD/bilateral distal extension RPD	Placement of 2 to 4 implants in the posterior maxilla on each side, alveoloplasty 6 sinus lift; implant-retained or supported overdenture
	2	Severe atrophy	Severe atrophy	FUD	Implants are unlikely
	3	Severe atrophy on one Side and moderate hypertrophy on the other	Severe hypertrophy on one side and moderate atrophy on the other	FUD/unilateral distal extension RPD	Placement of 2 to 4 implants in the posterior maxilla on hypertrophic side, alveoloplasty 6 sinus lift; implant-retained overdenture
II	1	Severe hypertrophy	Severe hypertrophy	Anterior extension RPD/bilateral distal extension RPD	Teeth extraction with placement of 2 to 4 implants in the posterior maxilla on each side 6 sinus lift; implant-retained or supported overdenture
	2	No significant changes	No significant changes	Anterior extension RPD	Teeth extraction with placement of 2 to 4 implants in the posterior maxilla on each side 6 sinus lift; implant-retained or supported overdenture
	3	Severe hypertrophy on one side and no changes on the other	Severe hypertrophy on one side and no changes on the other	Anterior extension RPD/unilateral distal extension RPD	Teeth extraction with placement of 2 to 4 implants in the posterior maxilla on each side 6 sinus lift; implant-retained or supported overdenture
III	1	Different degree of hypertrophy on both sides	Different degree of hypertrophy on both sides	Unilateral distal extension RPD/bilateral distal extension RPD	Placement of 2 to 4 implants in the posterior maxilla on one side 6 extraction/sinus lift; implant-retained overdenture
	2	Severe atrophy on one side and no changes on the other	Severe atrophy on one side and no changes on the other	Unilateral distal extension RPD	Placement of 2 to 4 implants in the posterior maxilla on one side 6 extraction/sinus lift; implant-retained overdenture
	3 ^a	Moderate hypertrophy on one side and no changes on the other	Moderate atrophy on one side and no changes on the other	Unilateral distal extension RPD for both jaws	Placement of 2 to 4 implants in the posterior maxilla on 1 or 2 sides 6 extraction/sinus lift; implant-retained or supported overdenture
	3B	Severe atrophy on one side and severe hypertrophy on the other	Opposite of posterior maxilla	Unilateral distal extension RPD for both jaws	Placement of 2 to 4 implants in the posterior maxilla on 1 or 2 sides 6 extraction/sinus lift; implant-retained overdenture

- Implantes nasopalatinos

Tras la pérdida de los dientes en la zona anterior maxilar la cresta sufre una reabsorción vertical y horizontal, generalmente en la zona anterior al canal incisivo se encuentra una cortical densa, incluso en los casos de reabsorción severa. Esta técnica aprovecha el hueso remanente alrededor del canal del nervio nasopalatino para colocar un implante.

Los implantes nasopalatinos están indicados en pacientes con atrofia maxilar muy severa. Los implantes nasopalatinos proporcionan un apoyo anterior que mejora la estabilidad de la prótesis.

El primer paso es la localización del agujero incisivo y la evaluación de la inclinación y la profundidad del canal nasopalatino mediante una sonda periodontal.

A continuación se retira el paquete neurovascular nasopalatino con una fresa redonda y se utilizan osteotómos de diámetros progresivamente mayores para preparar el lecho implantológico. Se obtiene hueso autólogo de zonas vecinas y se compacta con los osteotómos para formar un techo óseo en la zona apical del lecho, se colocan los implantes y tras 3 meses el paciente se puede rehabilitar con una sobredentadura (figura 30).¹⁷

Debido a la retirada del paquete vasculonervioso los pacientes suelen referir alteraciones sensitivas mínimas y transitorias en la zona anterior palatina.

Probablemente debido a que en estos pacientes no sólo el hueso sino también la inervación sufren una atrofia severa, estas alteraciones son poco importantes y desaparecen en pocas semanas.

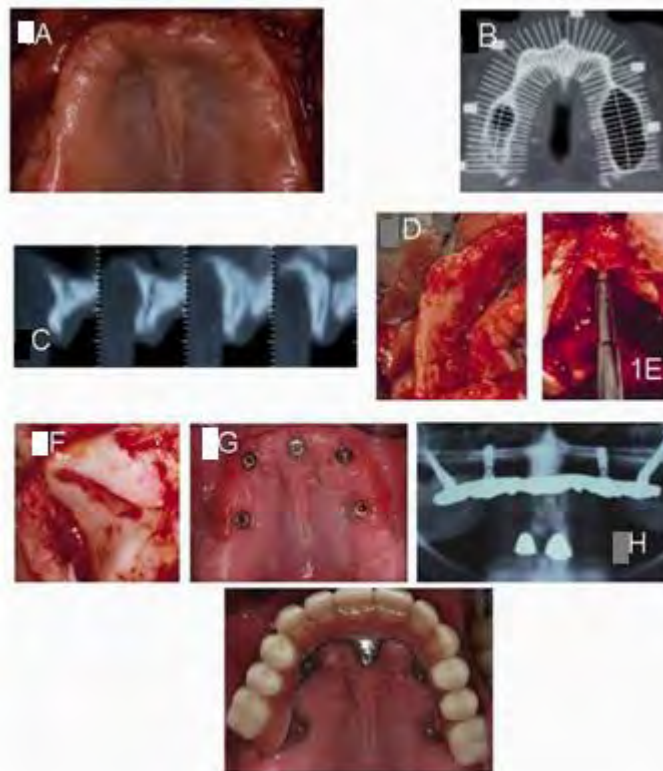


Figura 30. Implante nasopalatino. A) Vista oclusal del maxilar superior edéntulo. B) Corte coronal de la tomografía computada que muestra la atrofia maxilar severa. Se planifica la colocación de un implante en el canal nasopalatino. C) Cortes axiales de la tomografía computada que muestran las dimensiones reducidas del canal nasopalatino. D) Imagen intraoral mostrando la atrofia maxilar a nivel del arbotante canino. E) Utilización de osteodilatadores para labrar el lecho del implante en el canal nasopalatino. F) Creación de una ranura sinusal para guiar la colocación de un implante transcigomático. G) Fotografía intraoral mostrando los tejidos blandos cicatrizados tras la colocación de 2 implantes transcigomáticos, 2 frontomaxilares y 1 nasopalatino. H) Radiografía panorámica que muestra el implante central en el canal nasopalatino y la prótesis definitiva de resina fija atornillada. I) Prótesis definitiva fija atornillada de arco completo con dientes de resina.

CAPÍTULO 8 RELACIONES OCLUSALES

Todo concepto gnatólogico, basado en la determinación impecable de la posición de oclusión terminal y en el movimiento sin interferencias de la mandíbula, puede aplicarse en principio a la prótesis implantosoportada.²⁴

La rehabilitación oclusal dependerá de la situación bucal individual y del tipo de superestructura de la prótesis y se puede elegir entre una guía canina (anteriores) uni o bilateral y una función de grupos u oclusión bibalaceada.²⁵

Recordemos que en las restauraciones implantoprotésicas en forma de puente en los sectores laterales, las fuerzas masticatorias que inciden deben concentrarse, siempre que sea posible, en la dirección del eje del implante.

Todos los pacientes deben ser tratados de manera que se evite una hiperfunción anterior, es decir, los dientes anteriores de las dentaduras maxilares completas deben ser utilizadas con fines únicamente estéticos y fonéticos.¹⁶

En cuanto al esquema oclusal posterior, Saunders y col (1979) abogaron por el desarrollo de la oclusión equilibrada mediante la angulación de las cúspides adecuada en relación con la orientación del cóndilo e y la guía incisal.³

Sin embargo, Schmitt (1985) aboga por equilibrar la oclusión mediante la utilización de un enfoque camino funcionalmente generados y fundición de oro oclusal de las caras de los dientes posteriores con dientes anteriores de resina.¹¹

Saunders y col. (1975) Schmitt (1985) recomendaron que los dientes anteriores de todas las prótesis completas superiores se utilizarán sólo con fines cosméticos y fonéticos, manteniendo contactos excursivos mínimos.^{3, 11}

Koper (1987) desarrolló una oclusión bilateral equilibrada de los dientes posteriores con grabaciones pantográficas transferidas a un articulador totalmente ajustable para estabilizar la prótesis superior.⁷

Los procedimientos tradicionales para obtener la relación céntrica es por medio del registro de la reducción de la dimensión vertical (2.0-3.0 mm de la dimensión vertical de reposo) y el plano oclusal es posicionado a la altura de los caninos inferiores, como resultado, los dientes anteriores superiores, invariablemente, se superponen verticalmente los dientes anteriores inferiores en oclusión céntrica.¹¹

Cuando los dientes de posicionamiento maxilar anterior, la cantidad de traslape horizontal depende de la relación preexistente del esqueleto y las necesidades individuales de estética. en contacto con potenciales anterior y la sobrecarga oclusal que resulta siempre van a existir debido al movimiento natural hacia arriba y hacia adelante de la mandíbula con los arreglos interiores que incorporan el enfoque del traslape vertical de la dientes inferiores en oclusión céntrica.¹¹

Por definición, la configuración oclusal no se inclina cúspide o depresiones de la superficie de las vertientes para interceptar o ponerse en contacto sobre la función. Como resultado, las vertientes son libres de moverse y comunicarse con su antagonista, sin interferencias durante la excursión lateral.¹¹

La relación céntrica se registra en o muy cerca de la dimensión vertical de reposo. El espacio interoclusal es proporcionado por y refinamiento oclusal.¹¹

- Guía Anterior

Cuando la guía es pura, los caninos asumen exclusivamente la guía de los movimientos mandibulares y desocluen todos los dientes anteriores y posteriores, así como los caninos del lado mediotrusivo. De esta manera se impiden los contactos de trabajo y balance.

- Oclusión con función en grupos

Cuando la oclusión se realiza con una función total de grupos, además de los caninos del lado de trabajo, participan también las cúspides vestibulares de los premolares y las mesiovestibulares de los primeros molares. Con este tipo de articulación se desocluen todos los dientes del lado mediotrusivo.

- Oclusión bibalanceada

En la oclusión bibalanceada la guía es asumida durante los movimientos laterales por todos los dientes del lado de trabajo, con una intensidad que disminuye de delante atrás, mientras que en el lado mediotrusivo los contactos equilibrados se establecen con una intensidad decreciente de atrás adelante.

Los principios básicos que deben de estar incluidos en la oclusión de una prótesis implantosoportadas son:²³

- Adecuada distribución de los contactos y fuerzas oclusales en céntrica (posición intercuspil): mayor intensidad en las piezas dentarias naturales bajo apriete céntrico ligero e igual intensidad que la de los implantes dentarios bajo céntrica de fuerza.
- Ausencia de contactos prematuros o interferencias en céntrica entre posición retruida de contacto “no forzada” o posición de contacto en relación céntrica fisiológica.
- Guía anterior.
- Movimientos excursivos de lateralidad suaves y progresivas (no abruptos), con ausencias de interferencias tanto en el lado de trabajo como en el lado de balance. Lo mismo equivale para los movimientos excursivos de protrusión.
- Reducida inclinación cuspídea y con puntos de contactos cuspídeos en posición intercuspil, orientados axialmente sobre fosas centrales antagonistas planas, combinado con una reducida superficie oclusal bucolingual.

CONCLUSIONES

A pesar de los importantes avances en la odontología, la presencia de la resorción ósea cuando hay pérdida de dientes es inevitable. Y este fenómeno se ve agravado por el uso inadecuado de prótesis, éstas siendo una de las causas que desencadenan el Síndrome Combinado.

La clasificación propuesta por Tolstunov del síndrome combinado puede ayudar a identificar las fuerzas y las causas de los la remodelación ósea y ayudar en la predicción de las etapas del desarrollo de este tipo de condición, guiando al odontólogo a un protocolo de tratamiento adecuado.

Es esencial para los odontólogos identificar inicialmente las características clínicas de este síndrome y las medidas correctivas para iniciar un reemplazo temprano o inmediato de los dientes perdidos ya sea con procedimientos convencionales de una dentadura monomaxilar prótesis removible. Así como tener presentes la existencia de los implantes dentales pues pueden ser uno de los más eficaces opciones de tratamiento que pueden evitar el avance de este síndrome.

Los implantes dentales parecen ser la rehabilitación más prometedora para los pacientes pues en la actualidad se busca que el pacientes pueda cubrir a un cien por ciento funciones fonéticas, biomecánicas y estéticas.

Se debe tener en mente que si bien existen muchos tipos de implantes dentales, su uso depende de las necesidades específicas de cada paciente.

El cirujano dentista deberá determinar qué tipo de implante es el más adecuado, en especial cuando existe una atrofia severa del maxilar.

Lograr un enfoque multidisciplinario es de suma importancia para la compleja tarea de un tratamiento dental integral de los pacientes con Síndrome Combinado.

La preservación de la salud de los dientes naturales y su función masticatoria son claves importantes para prevenir la progresión del Síndrome Combinado.

REFERENCIAS BIBLIOGRÁFICAS

1. Kelly E. Changes caused by a mandibular removable partial denture opposing a maxillary complete denture. *J Prosthet Dent.* 1972; 27:140.
2. The Academy of Prosthodontics. *J Prosthet Dent.* The Glossary of Prosthodontic Terms. July 2005, volume 94 number 1.
3. Saunders TR, Gillis RE, Desjardins RP. The maxillary complete denture opposing the mandibular bilateral distal-extension partial denture: treatment considerations. *J Prosthet Dent* 1979; 124-9.
4. F Ahmad, N. Yunus, F McCord. A New Presentation of Combination Syndrome. *Annals of Dentistry Univ Malaya* 2008; 15(2): 94-99.
5. Kay Shen D.M.D., M.A. and Richard K. Gongloff D.M.D. Prevalence of the „combination syndrome’ among denture patients. *J Prosthet Dent.* 1989, Volume 62, Issue 6: 642-644.
6. Palmqvist S, Carlsson GE, Owall B. The combination syndrome: a literature review. *J Prosthetic Dent.* 2003; 90:270–275.
7. Tolstunov Len, Combination Syndrome: classification and case report. *Journal of Oral Implantology* 2007, 33 (3), 139-151.
8. Schmitt Stephen M. Combination Syndrome: A treatment approach. *J Prosthet Dent* 1985. Volume 54, Number 5; 664-670.

9. Éverton R, Carla S, Luana C, Síndrome da Combinacao-Revisao de Literatura- Universidade Federal de Uberlândia. Faculdade de Odontologia, 2008.
10. Lechner SK, Mammen A. Combination syndrome in relation to osseointegrated implant-supported overdentures: a survey. *Int J Prosthodont.* 1996;9:58–64.
11. Thiel J CP, Evans DB, Burnett RR Combination syndrome associated with a mandibular implant-supported overdenture: a clinical report. *J Prosthet Dent.* 1996 Feb;75(2):107-13.
12. Jameson WS. Various clinical situations and their influence on linear occlusion in treating combination syndrome: a discussion of treatment options. *Gen Dent.* 2003; 51: 443–447.
13. Jyotia Nadgere, Nisargi Shah, Mallika Karthik. Prosthodontic Rehabilitation of patients with Combination Syndrome. *International Journal of Dental Clinics.* July-September 2010, Volume 2 (3):19-23.
14. Cunha, L.D.A.P., Rocha, E.P., Pellizzer, E.P., 2007, “The prevalence of Kelly’s syndrome in removable partial dentures users”, *RGO, Porto Alegre*, Vol. 55, n.4, pp 325-328, out./dez.
15. Krawczykowska H, Panek H, Kalecińska E. Prevalence of the combination syndrome among denture patients. *Protet. Stomatol.*, 2006, LVI, 6, 418-424.
16. Preiskel HW, Fácil ejecución de sobredentaduras soportadas por implantes y raíces. España, Editorial Espaxs; 1998.

-
17. Spiekermann H, Donath K, Jovanovic S, Ritcher J. Atlas de Implantología. Alemania: Editorial Masson, 1995. Pp. 94-101.
 18. Zarb GA, Hikey JC, Bolender CI, Carlsson GE. Prostodoncia total de Boucher. 10ª. Ed. México: Editorial Interamericana-McGraw Hill; 1995. Pp. 56-57.
 19. Echeverría García José, El manual de Odontología, 2ª Ed., Editorial Masson Elsevier, 2002.
 20. Koeck B. Prótesis Completas. 4ª ed. Editorial Elsevier Masson. 2007. Pp. 2-12, 208-259
 21. Ozawa Y, *Prostodoncia Total*. 5ª. ed. México: Editorial U.N.A.M.; 1995.
 22. Sharry JJ. Prostodoncia dental completa. Barcelona: Ed. Toray; 1977.
 23. Misch C. Implantología Contemporánea. 3ª. ed. Editorial Elsevier. 2009.
 24. [http://1.bp.blogspot.com/_4bchybnniz8/tczhyjg4shi/aaaaaaaaae0/mt53a9hcgw4/s1600/titanio y cerámica.jpg](http://1.bp.blogspot.com/_4bchybnniz8/tczhyjg4shi/aaaaaaaaae0/mt53a9hcgw4/s1600/titanio_y_ceramica.jpg)
 25. Cabianca, Mario DMD. Combination Syndrome: Treatment With Dental Implants. *Implant Dentistry*: December 2003 - Volume 12 - Issue 4 - pp 300-305.
 26. F. Ahmad, N. Yunus, F. Mc Cord. A New Presentation of Combination Syndrome. *Annals of Dentistry* 15, No 2, 2008. 94-99
 27. Bianchi Andrea, *Prótesis Implantosoportada*, 1ª Ed. Editorial AMOLCA, 2001, 406-407-