





Universidad Nacional
Autónoma de México

Dirección General de Bibliotecas de la UNAM

Biblioteca Central



UNAM – Dirección General de Bibliotecas
Tesis Digitales
Restricciones de uso

DERECHOS RESERVADOS ©
PROHIBIDA SU REPRODUCCIÓN TOTAL O PARCIAL

Todo el material contenido en esta tesis esta protegido por la Ley Federal del Derecho de Autor (LFDA) de los Estados Unidos Mexicanos (México).

El uso de imágenes, fragmentos de videos, y demás material que sea objeto de protección de los derechos de autor, será exclusivamente para fines educativos e informativos y deberá citar la fuente donde la obtuvo mencionando el autor o autores. Cualquier uso distinto como el lucro, reproducción, edición o modificación, será perseguido y sancionado por el respectivo titular de los Derechos de Autor.



UNIVERSIDAD NACIONAL AUTÓNOMA DE MÉXICO

FACULTAD DE MEDICINA

DIVISIÓN DE ESTUDIOS DE POSGRADO E INVESTIGACIÓN

INSTITUTO DE SEGURIDAD Y SERVICIOS SOCIALES PARA

LOS TRABAJADORES DEL ESTADO I.S.S.S.T.E

HOSPITAL REGIONAL "GENERAL IGNACIO ZARAGOZA"

**COLANGIORRESONANCIA MAGNÉTICA VERSUS HALLAZGOS EN
COLANGIOPANCREATOGRAFÍA RETRÓGRADA ENDOSCÓPICA EN PACIENTES CON
COLEDOCOLITIASIS, EXPERIENCIA EN EL HOSPITAL REGIONAL
"GRAL. IGNACIO ZARAGOZA", ISSSTE.**

TESIS

**PARA OBTENER EL TÍTULO DE MÉDICO ESPECIALISTA EN
RADIOLOGÍA E IMAGEN**

PRESENTA

DRA. KAROL BETZABETH SILVA GALICIA

ASESORES DE TESIS

**MÉDICO RADIOLOGO FRANCISCO AYALA GONZÁLEZ
MÉDICO RADIOLOGO URIEL ARMANDO DE LEÓN MARTÍNEZ**

**INSTITUTO DE SEGURIDAD Y SERVICIOS SOCIALES PARA LOS TRABAJADORES DEL ESTADO
I.S.S.S.T.E**

HOSPITAL REGIONAL "GENERAL IGNACIO ZARAGOZA"

NO. DE REGISTRO ISSSTE

383.2010

Dr. Francisco Ayala González
Profesor titular de la Especialidad de Radiología e Imagen
Asesor de Tesis

Dr. Uriel Armando de León Martínez
Asesor de Tesis

Dr. Rene García Sánchez
Coordinador de Capacitación, Desarrollo e Investigación

Dr. Armando Pérez Solares
Jefe de Enseñanza

AGRADECIMIENTOS

AL DR. FRANCISCO AYALA GONZÁLEZ

Por su dedicación, tiempo y consejos como mi asesor de tesis y por sus valiosas enseñanzas durante mi formación como residente de radiología e imagen.

AL DR. URIEL ARMANDO DE LEÓN MARTÍNEZ

Por su gran disposición para compartir sus conocimientos, sus sabios consejos, su buen humor y por siempre brindarme confianza para cumplir esta meta.

AL DR. MIGUEL CAMACHO NÁJERA

Por permitirme interactuar con el servicio de endoscopia para la realización de este trabajo, gracias a su apoyo logré la realización de esta tesis.

AGRADECIMIENTOS

A mis padres

Mis mejores ejemplos a seguir en esta vida, su amor, trabajo y dedicación, alimentan en mí un profundo respeto y admiración hacia ustedes, generándome a diario un sentimiento de superación.

A mis muchos y queridos hermanos

Por estar siempre conmigo, motivándome a cumplir mis anhelos, por su apoyo incondicional en amor, comida, dinero o especie.

A Eduardo

Mi gran amor, compañero inseparable, incondicional, tus consejos, paciencia, palabras de aliento, abrazos y tu gran sentido del humor me acompañaron en cada momento de esta meta.

A todos ustedes muchas gracias, los quiero mucho.

CONTENIDO

RESUMEN	1-2
INTRODUCCIÓN	3
MARCO TEÓRICO	4
OBJETIVOS	5
MATERIAL Y MÉTODOS	6-8
RESULTADOS	9-13
IMÁGENES	14-20
DISCUSIÓN	21
CONCLUSIONES	22
REFERENCIAS	23-25
ANEXOS	26-30

RESUMEN

PROPÓSITO:

Se realizará una comparación prospectiva entre la colangiorresonancia magnética y la colangiopancreatografía retrógrada endoscópica en el diagnóstico de coledocolitiasis en el Hospital Gral. Ignacio Zaragoza del ISSSTE, en aquellos pacientes en los que se sospeche coledocolitiasis, en el periodo de tiempo comprendido de Enero de 2009 a Junio de 2010.

MATERIAL Y MÉTODOS:

284 pacientes con sospecha de coledocolitiasis, 96 hombres y 188 mujeres, en edades de 11-90 años (promedio de 51 años), fueron sometidos a colangiorresonancia mediante las secuencias non breath- hold, heavily T2 weighted y respiratory-triggered turbo spin-echo y también sometidos a la colangiopancreatografía retrógrada endoscópica. Los resultados de ambos procedimientos fueron comparados en todos los pacientes.

RESULTADOS:

La colangiorresonancia magnética ayudo a diagnosticar correctamente a 236 pacientes con coledocolitiasis de un total de 240 y también permitió diagnosticar correctamente a 28 pacientes sin coledocolitiasis de un total de 34.

La sensibilidad con el estudio de colangiorresonancia magnética fue de 98.3%, la especificidad fue de 89.7%, con valor predictivo positivo de 85% y valor predictivo negativo de 89.4%.

CONCLUSIÓN:

La colangiorresonancia magnética es certera en la evaluación de coledocolitiasis, como lo es la colangiopancreatografía retrógrada endoscópica.

Palabras clave: colangiorresonancia magnética, colangiopancreatografía retrógrada endoscópica, coledocolitiasis.

SUMMARY

PURPOSE:

To prospectively compare magnetic resonance (MR) cholangiography with endoscopic retrograde cholangiography (ERC) in the diagnosis of choledocholithiasis in the Gral. Ignacio Zaragoza's Hospital of ISSSTE, in patients with suspected choledocholithiasis, from January 2009 to June 2010.

MATERIALS AND METHODS:

284 patients with suspected choledocholithiasis, 96 men and 188 women, aged 11-90 years, (mean 51 years), underwent nonbreath-hold, heavily T2 weighted, respiratory-triggered turbo spin-echo MR cholangiography. They then underwent Endoscopic Retrograde Cholangiography. The results of the two procedures were compared in all patients.

RESULTS:

MR cholangiography helped correctly identify 236 of the 240 patients with choledocholithiasis and 28 of the 34 patients without choledocholithiasis.

Sensitivity with MR cholangiography was 98.3%, specificity was 89.7%, positive predictive value was 85%, and negative predictive value was 89.4%.

CONCLUSION:

MR cholangiography is as accurate for the evaluation of choledocholithiasis as Endoscopic Retrograde Cholangiography.

Key words: MR Cholangiography, Endoscopic Retrograde Cholangiography and choledocholithiasis.

INTRODUCCIÓN

En nuestro hospital contamos con los servicios de Resonancia Magnética y cirugía endoscópica, ambos reportan que la litiasis de la vesícula biliar es una patología de alta prevalencia, y que un gran número de pacientes con colelitiasis pueden presentar en forma concomitante coledocolitiasis (19), lo que requiere la realización de un estudio preoperatorio selectivo y dirigido para determinar eficazmente la presencia de litos en el conducto colédoco.

La colangiopancreatografía retrógrada endoscópica es un método invasivo, considerado el estándar de oro para el diagnóstico y tratamiento de la coledocolitiasis (9) y la colangiorresonancia magnética es un método imagenológico no invasivo para el estudio de la obstrucción de la vía biliar, que permite la realización de reconstrucciones tridimensionales de la misma, siendo de gran utilidad en la valoración preoperatoria (2).

El uso de la colangiorresonancia magnética cuenta con una elevada exactitud diagnóstica, y con la menor incidencia de complicaciones.

El presente estudio pretende determinar la eficacia del diagnóstico de coledocolitiasis, mediante colangiorresonancia magnética, ya que, es una técnica imagenológica no invasiva, que no emite radiación, rápida y que no requiere de la aplicación de medio de contraste, para el estudio de la vía biliar, y comparar sus hallazgos imagenológicos con lo reportado en el estudio de colangiopancreatografía retrógrada endoscópica.

Al ser nuestro hospital una institución de salud pública de tercer nivel y de alta demanda, que además atiende a pacientes del sureste de nuestro país, como Puebla, Veracruz y Chiapas, es necesario realizar protocolos y criterios de selección de los pacientes con sospecha de coledocolitiasis, para establecer el diagnóstico con el método de diagnóstico apropiado y así agilizar los resultados, disminuir la morbi-mortalidad y optimizar los recursos, ya que, la colangiopancreatografía retrógrada endoscópica cuenta con un costo y complicaciones más elevadas que la colangiorresonancia magnética.

MARCO TEÓRICO

Actualmente para el estudio de la vía biliar se cuenta con métodos diagnósticos invasivos, no invasivos y terapéuticos.

La colangiorresonancia magnética es una técnica imagenológica no invasiva, de reciente aplicación, descrita por primera vez en Alemania en 1991, que permite obtener imágenes diagnósticas de todo el árbol bilio-pancreático, muy similares a las obtenidas mediante la colangiopancreatografía retrógrada endoscópica (3).

La colangiorresonancia magnética es una exploración basada en la “hidrografía de líquidos estáticos por resonancia magnética” que mediante secuencias altamente potenciadas en T2 permite obtener señal del líquido estático, saturando el fondo y los líquidos en movimiento rápido (sangre), de esta forma y sin administrar contraste intravenoso se pueden adquirir imágenes del árbol biliar en cualquier plano del espacio, además de que brinda la opción de poder realizar reconstrucciones tridimensionales de la vía biliar. El tiempo requerido para la realización del estudio es de 20 a 30 minutos y requiere de un control adecuado de los movimientos respiratorios, para obtener imágenes de buena calidad. En cortes finos los litos se identifican como defectos de ausencia de señal intraluminal mayores a 3 mm de diámetro, en conductos dilatados o no dilatados (4).

Dentro de las ventajas de la colangiorresonancia magnética, respecto a la colangiopancreatografía retrógrada endoscópica se encuentran: su carácter no invasivo, poco operador dependiente, nula morbi-mortalidad, menor tiempo y costo de estudio, lo que la convierte en el método de elección para el estudio de la vía biliar, desde un punto de vista diagnóstico. La literatura reporta una sensibilidad de 92.3 % y especificidad de 95.8 % para el diagnóstico de coledocolitiasis (10).

La técnica de referencia para la obtención de imágenes de la vía biliar es la colangiografía retrógrada endoscópica, método invasivo, que tiene una sensibilidad de 95 % y una especificidad del 99 % para diagnóstico de coledocolitiasis (10). Este es un método diagnóstico y terapéutico, que permite la extracción de litos de la vía biliar, y tiene una tasa de complicaciones de 4-10 % y una tasa de mortalidad de 0.07 a 0.5 % y un tiempo de estudio y costo mayor al de la colangiorresonancia magnética.

OBJETIVOS

Objetivo General

Determinar la sensibilidad y especificidad de la colangiorresonancia magnética en la detección de coledocolitiasis en pacientes con obstrucción de la vía biliar, y comparar los hallazgos obtenidos mediante lo reportado en el estudio de colangiopancreatografía retrógrada endoscópica.

Objetivos específicos

1. Determinar la sensibilidad y especificidad de la colangiorresonancia magnética en la detección y localización anatómica de litos en el conducto colédoco.
2. Comparar el diagnóstico imagenológico obtenido por colangiorresonancia magnética, con los hallazgos reportados en la colangiopancreatografía retrógrada endoscópica.

MATERIAL Y MÉTODOS

Se realizó un estudio de tipo prospectivo, descriptivo, observacional y transversal, con diseño de prueba diagnóstica.

A cada uno de los pacientes enviados con sospecha clínica o ultrasonográfica de coledocolitiasis para la realización de colangiorresonancia magnética, se les aplicó la cédula de recolección de datos epidemiológicos.

La población en estudio de esta investigación se conformó por aquellos pacientes a los que se les realizó colangiorresonancia magnética y colangiopancreatografía retrógrada endoscópica, bajo sospecha clínica o ultrasonográfica de obstrucción de la vía biliar, en los servicios de Resonancia Magnética y Endoscopía del Hospital Regional Gral. Ignacio Zaragoza del ISSSTE, en el periodo de tiempo comprendido de Enero de 2009 a junio de 2010.

Se utilizó el resonador del servicio de Radiología e Imagen del Hospital Regional “Gral. Ignacio Zaragoza”, Magnetom Avanto, marca Siemens de 1.5 Tesla, para la realización de la colangiorresonancia magnética y obtención de las imágenes de la vía biliar de cada uno de los pacientes.

El protocolo de imágenes incluyó localizadores axial, coronal y sagital en las secuencias T1 turbo flash, TURBO SPIN ECHO T2, HASTE T2, imágenes crudas y con procesado de máxima intensidad de proyección (MIP) y 3D.

El tiempo promedio en la duración del procedimiento por paciente fue de 15 minutos.

Con los hallazgos reportados por el Servicio de Endoscopía de nuestro hospital, en los procedimientos de colangiopancreatografía retrógrada endoscópica, como estándar de oro, se realizó la revisión y análisis comparativo con los resultados obtenidos en la colangiorresonancia magnética, para determinar la sensibilidad, especificidad, valor predictivo positivo y negativo de la colangiorresonancia magnética en el diagnóstico de coledocolitiasis.

Criterios de inclusión

1. Pacientes derechohabientes del ISSSTE
2. Pacientes a los que se les solicita realización de colangiorresonancia magnética por sospecha clínica y ultrasonográfica de obstrucción y/o dilatación de la vía biliar.
3. Pacientes que hayan sido sometidos a la realización de colangiorresonancia magnética y colangiopancreatografía retrógrada endoscópica, con menos de 30 días transcurridos entre la realización de ambos estudios.
4. Que ambos procedimientos se hayan realizado en el Hospital Regional Gral. Ignacio Zaragoza, ISSSTE.

Criterios de exclusión

1. Pacientes no derechohabientes
2. Patología no litiásica de la vía biliar
3. Pacientes que no hayan sido sometidos a la realización de colangiorresonancia magnética y colangiopancreatografía retrógrada endoscópica.
4. Tiempo transcurrido entre la realización de colangiorresonancia y colangiopancreatografía retrógrada endoscópica mayor a 30 días.
5. Pacientes a los que no se les hayan realizado los dos procedimientos en el Hospital Regional Gral. Ignacio Zaragoza, ISSSTE.

En el período de tiempo señalado se realizaron 440 estudios de colangiorresonancia magnética, se excluyó del estudio a 156 pacientes con los siguientes diagnósticos:

- 77 No cumplieron con la realización de ambos estudios colangiorresonancia y colangiopancreatografía retrógrada endoscópica.
- 20 Fístula en la vía biliar
- 14 Colangiocarcinoma
- 10 Quistes del conducto colédoco
- 9 Pseudoquiste pancreático
- 8 Colangitis
- 8 Cáncer de páncreas
- 7 Cáncer vesicular
- 3 Tumor de Klatskin

TOTAL DE PACIENTES REGISTRADOS EN EL PERIODO DE TIEMPO SEÑALADO DE ENERO DE 2009 A JUNIO 2010 A LOS QUE SE LES REALIZÓ COLANGIORRESONANCIA MAGNÉTICA.

HOMBRES	MUJERES	TOTAL
164	276	440

PACIENTES CON CRITERIOS DE EXCLUSIÓN

HOMBRES	MUJERES	TOTAL
68	88	156

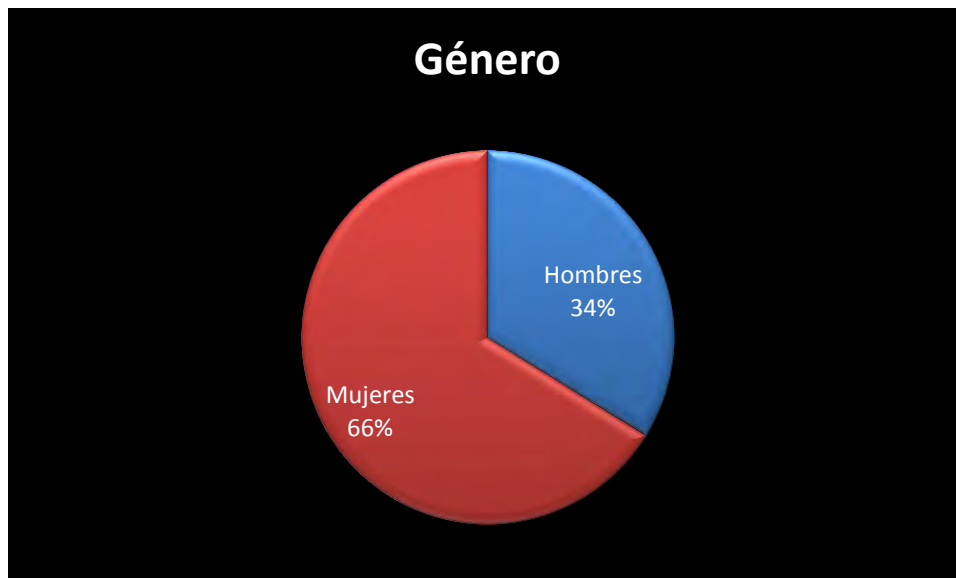RESULTADOS

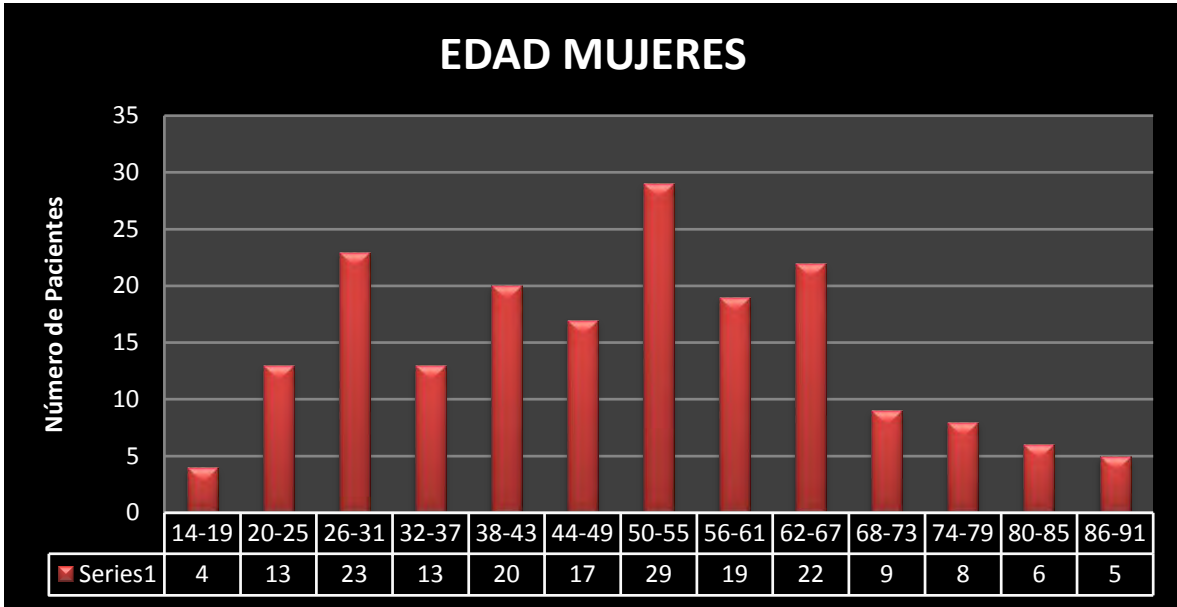
La muestra de pacientes quedó conformada de la siguiente manera:

HOMBRES	MUJERES	TOTAL
96	188	284

HOMBRES	MUJERES	TOTAL
33 %	66 %	100 %

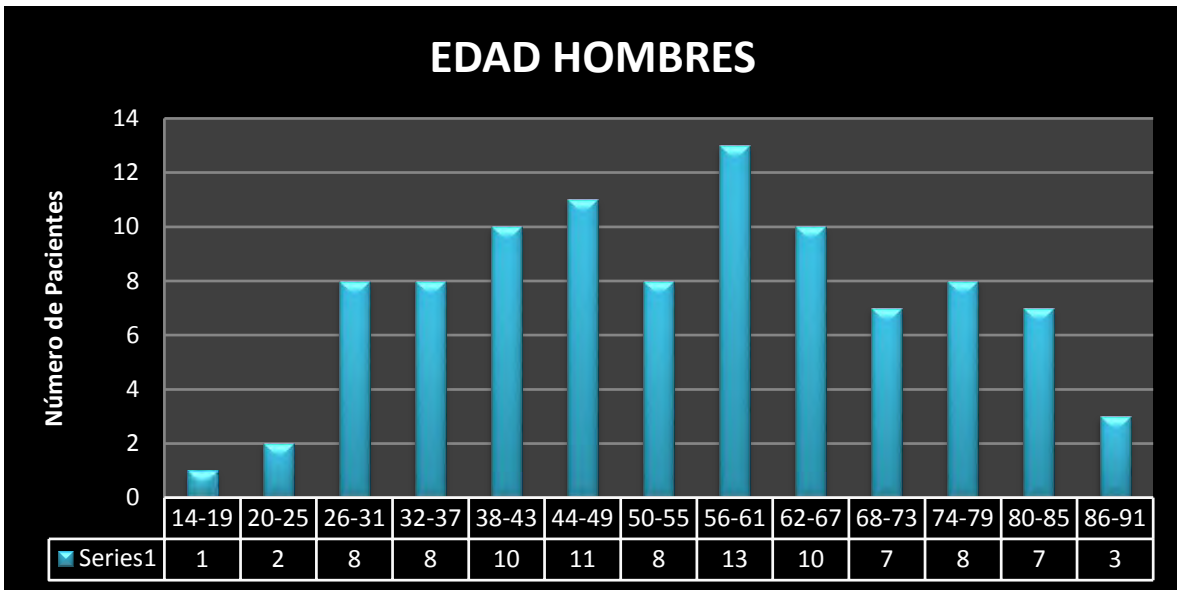
En nuestra población la coledocolitiasis afectó en mayor porcentaje al sexo femenino que al masculino.





EDAD MUJERES

MÁXIMA 90 años MÍNIMA 11 años PROMEDIO 49 años



EDAD HOMBRES

MÁXIMA 87 años MÍNIMA 14 años PROMEDIO 54 años

Ambos estudios colangiorresonancia magnética y colangiopancreatografía retrógrada endoscópica se realizaron satisfactoriamente en 284 pacientes que cumplieron con los criterios de inclusión, 96 hombres y 188 mujeres.

La colangiorresonancia magnética ayudo a diagnosticar correctamente a 236 pacientes con defectos de llenado intraluminal correspondientes a coledocolitiasis, de un total de 240.

La colangiorresonancia magnética también permitió diagnosticar correctamente a 28 pacientes sin coledocolitiasis de un total de 34.

En los pacientes reportados con coledocolitiasis por medio de la colangiorresonancia magnética, se presentaron 4 falsos positivos, en los que no se encontraron litos en el conducto colédoco por medio de la colangiopancreatografía retrógrada endoscópica. Seis pacientes se reportaron como falsos negativos, en los que se evidenció la presencia de microlitiasis por medio de la coalngiopancreatografía retrógrada endoscópica.

Con los datos anteriores se procedió a realizar el cálculo de la sensibilidad y especificidad, así como, el valor predictivo positivo y el valor predictivo negativo, de la colangiorresonancia magnética en el diagnóstico de coledocolitiasis, obteniendo los siguientes resultados:

DIAGNÓSTICO	SENSIBILIDAD	ESPECIFICIDAD	VPP	VPN
COLEDOCOLITIASIS	98.3 %	89.7 %	85 %	89.4 %

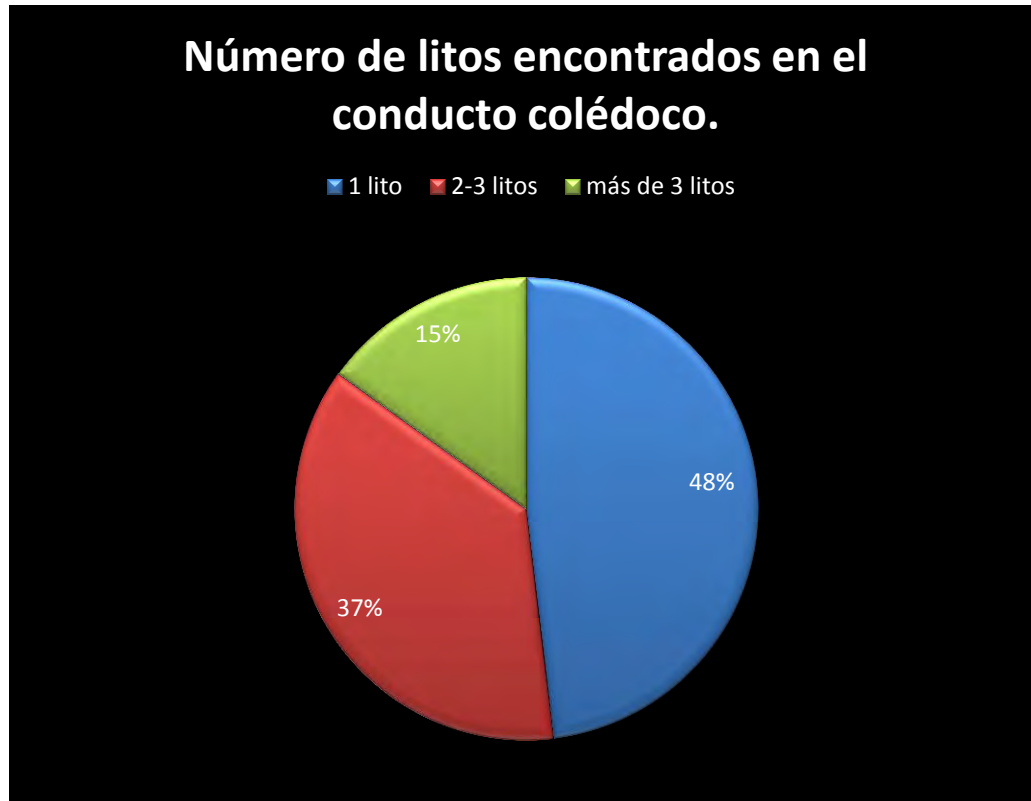
Al no contar con una concordancia perfecta, se recurrió al cálculo del valor del estadístico kappa, el cual nos permitió medir el nivel (o fuerza) de concordancia del diagnóstico realizado por colangiorresonancia magnética, en relación con el realizado por colangiopancreatografía retrógrada endoscópica.

Al realizar el cálculo, se obtuvo un valor para el estadístico kappa de 0.855, en base a este valor, podemos concluir que, de acuerdo a la clasificación de la tabla 1, la fuerza de concordancia del diagnóstico de coledocolitiasis por colangiorresonancia magnética con respecto al diagnóstico por colangiografía retrógrada endoscópica puede ser considerado casi perfecto, por lo tanto se concluye que la colangiorresonancia magnética es capaz de detectar la coledocolitiasis casi tan eficazmente como la colangiografía retrógrada endoscópica.

Tabla 1.

Valor Kappa	Fuerza de Concordancia
0.00	Pobre
0.00 – 0.20	débil
0.21 – 0.40	Justa
0.41 – 0.60	Moderada
0.61 – 0.80	Substancial
0.81 – 1.00	Casi perfecta
Referencia: The Analysis of Contingency Tables, B.S. Everit, pag. 149	

HALLAZGOS DE IMAGEN POR COLANGIORRESONANCIA MAGNÉTICA Y COLANGIOPANCREATOGRAFÍA RETRÓGRADA ENDOSCÓPICA.



De los pacientes que presentaron coledocolitiasis en ambas pruebas de diagnóstico el número de litos detectados dentro del conducto colédoco fue de:

48 % (115 pacientes) un solo lito intraluminal

37 % (88 pacientes) 2-3 litos intraluminales

15 % (36 pacientes) más de 3 litos intraluminales

IMÁGENES

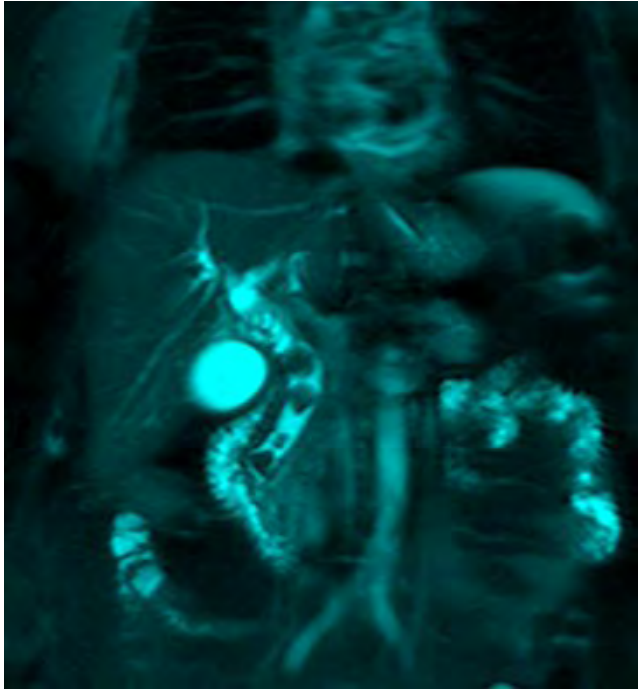


Figura 1A. Paciente femenino de 66 años de edad, colangiografía magnética, MIP 3D en corte coronal con múltiples defectos de llenado intraluminal en el conducto colédoco.

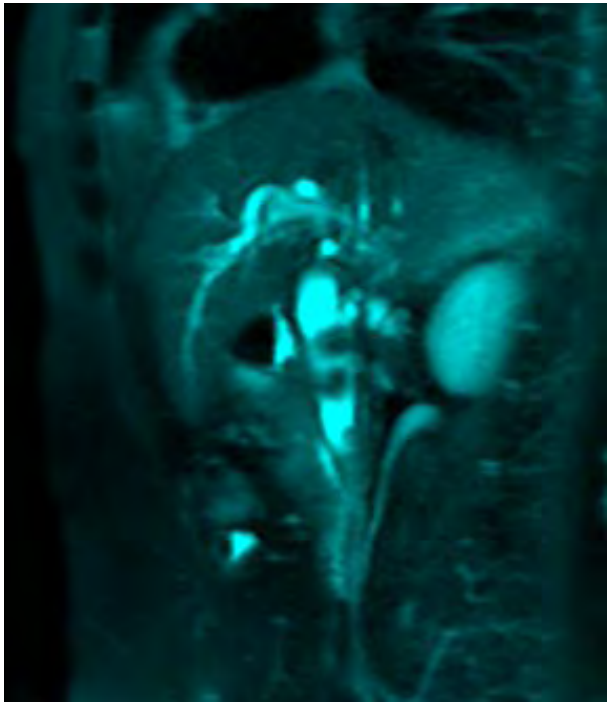


Figura 3A. Colangiografía magnética, MIP 3D, corte oblicuo-coronal con los mismos defectos de llenado.

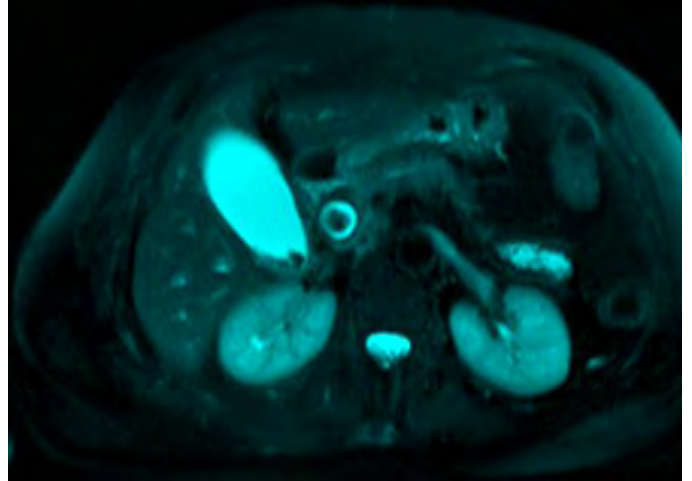


Figura 2A. Colangiografía magnética de la paciente anterior, en T2 turbo spin echo, corte axial donde se observa dilatación del conducto colédoco con defecto intraluminal de 14 mm de diámetro.

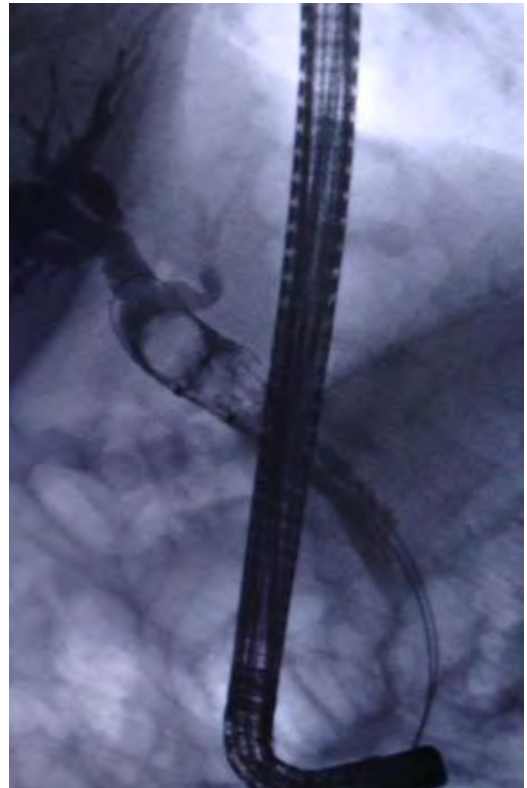


Figura 4A. Colangiografía retrógrada endoscópica de la misma paciente donde se identifica coledocolitiasis.

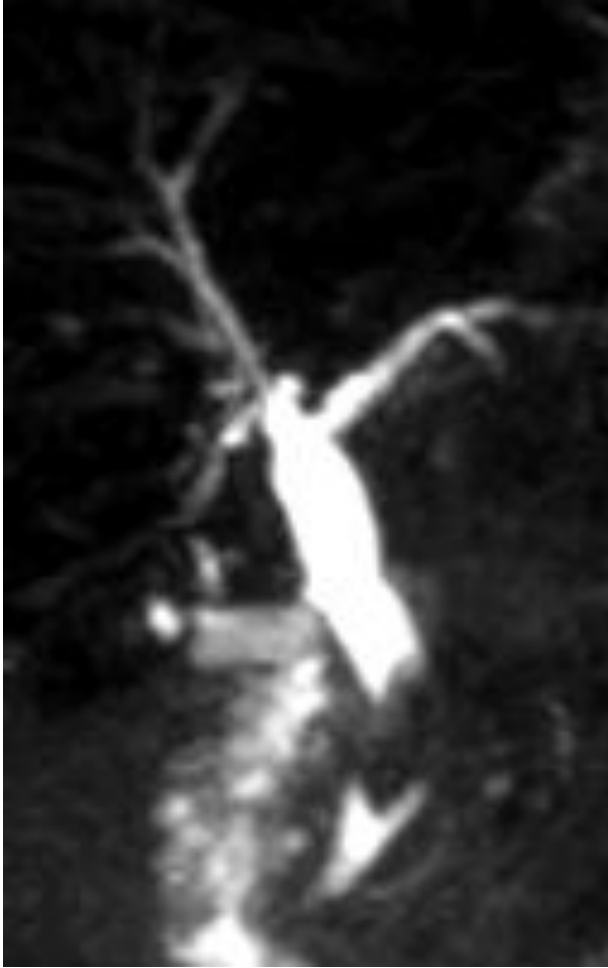

Figura 1B. Paciente femenino de 44 años de edad, colangiografía magnética, imagen MIP 3D, con dilatación de los conductos hepático común y colédoco, este último con defecto de llenado de 14x11 mm en su porción distal.

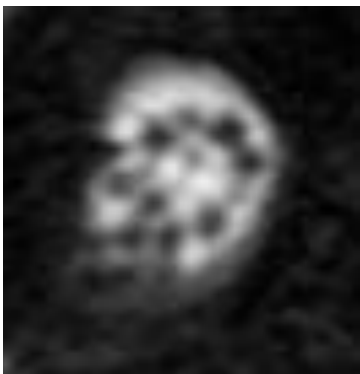

Figura 2C. Paciente anterior, colangiografía magnética, T2 turbo spin echo coronal, donde se visualizan múltiples ausencias de señal redondeadas, dentro de la vesícula biliar.

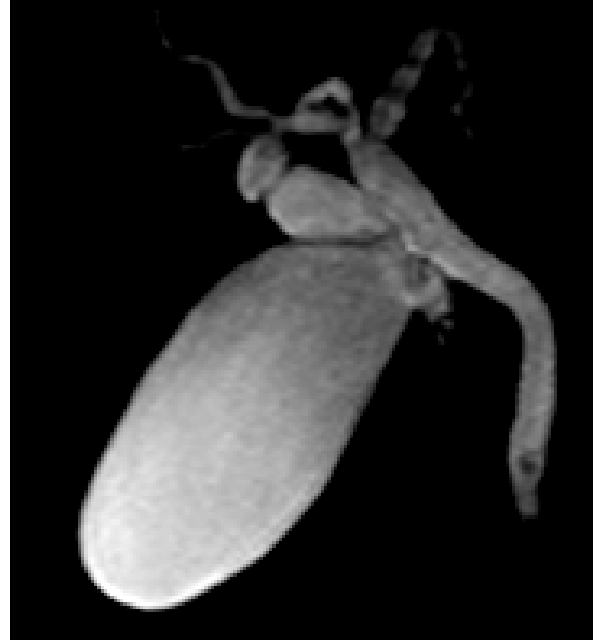

Figura 1C. Paciente femenino de 19 años de edad, colangiografía magnética en reconstrucción MIP 3D donde se identifica dilatación de los conductos hepático izquierdo, hepático común, cístico y colédoco, el cual presenta un defecto de llenado intraluminal de 3 mm de diámetro en su porción distal.

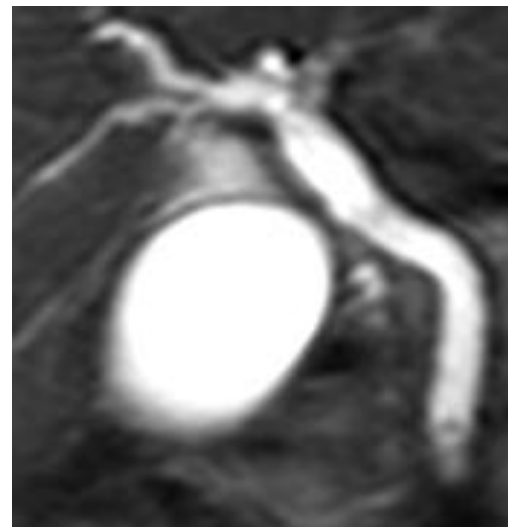

Figura 3C. Colangiografía magnética, T2 turbo spin echo coronal, mostrando el defecto de llenado intraluminal de 3 mm de diámetro en la porción distal del conducto colédoco.

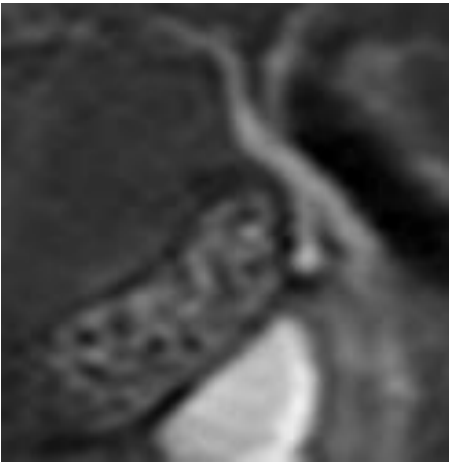


Figura 1D. Paciente femenino de 37 años de edad, colangiorresonancia magnética que muestra múltiples ausencias de señal de 2-3 mm de diámetro dentro de la vesícula biliar.

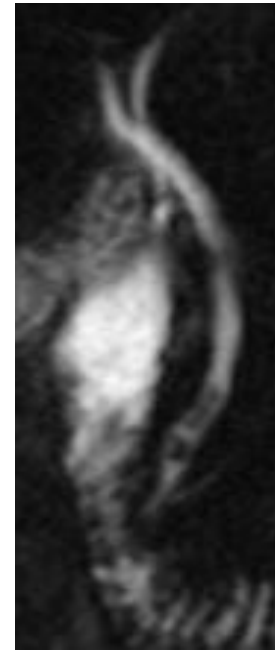


Figura 2D. Colangiorresonancia magnética donde se visualiza el trayecto sin dilatación de los conductos hepático derecho e izquierdo, cístico, hepático común y colédoco hasta su desembocadura en la segunda porción del duodeno.

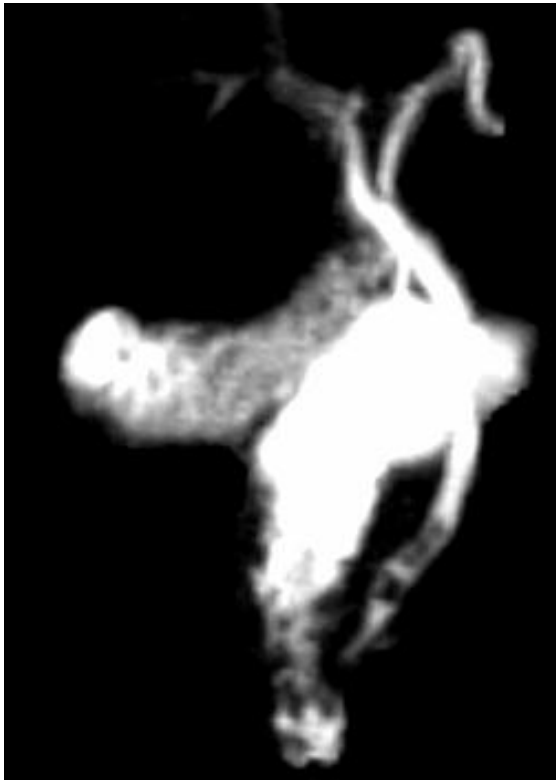


Figura 3D. Reconstrucción MIP 3D, coronal que muestra vesícula biliar con defectos de llenado y vía biliar extrahepática sin dilatación.

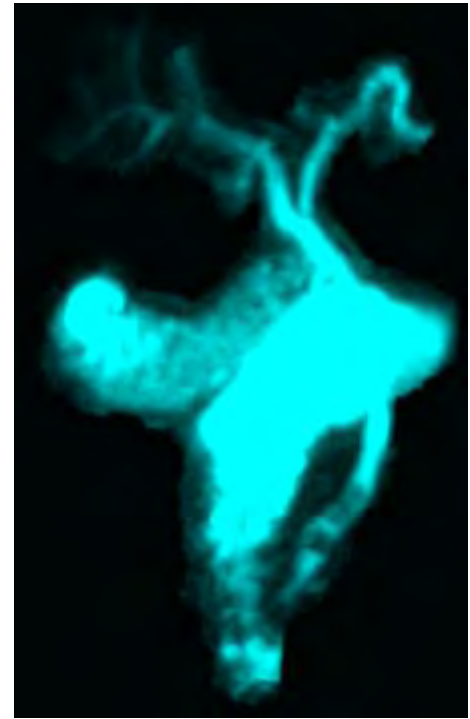


Figura 4D. Reconstrucción MIP 3D, que demuestra de manera clara cuatro defectos de llenado intraluminales en la porción distal del conducto colédoco.

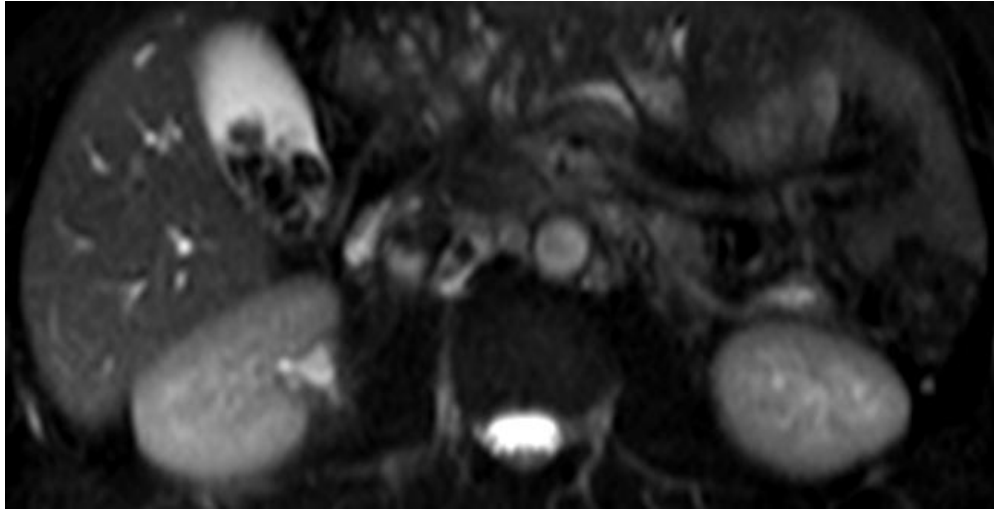


Figura 1E. Paciente masculino de 40 años de edad, colangiorrsonancia, turbo spin echo T2 axial, que muestra múltiples ausencias de señal redondeadas en el interior de la vesícula biliar con diferentes diámetros.

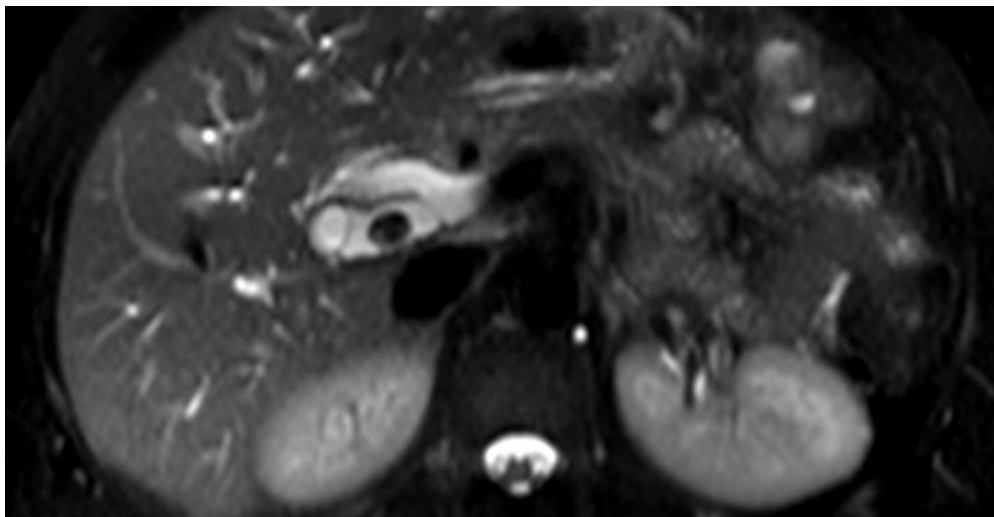


Figura 2E. Colangiorrsonancia magnética, turbo spin echo T2 axial, donde se visualiza dilatación de la porción proximal del conducto colédoco con defecto de llenado redondeado intraluminal de 13 mm de diámetro.

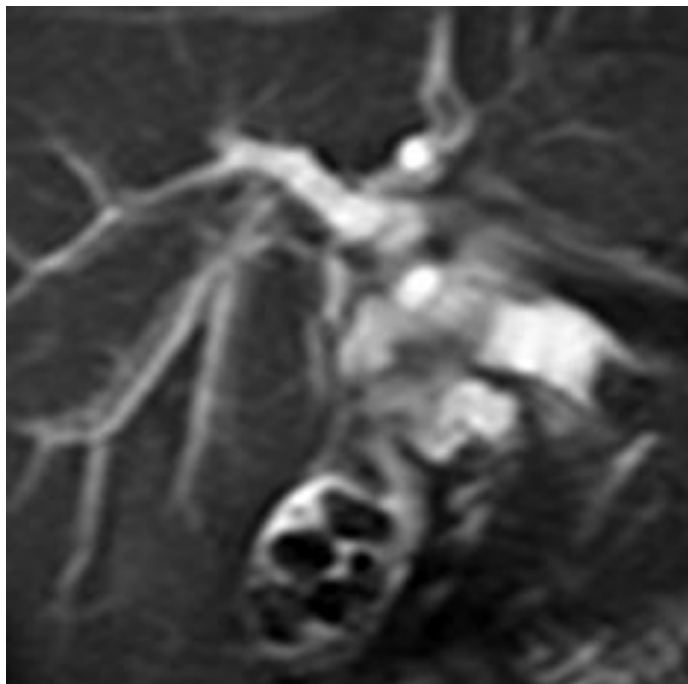


Figura 3E. Colangiorresonancia magnética, turbo spin echo T2 coronal, donde se observan múltiples ausencias de señal en el interior de la vesícula biliar y dilatación de los conductos hepático común, cístico y colédoco.

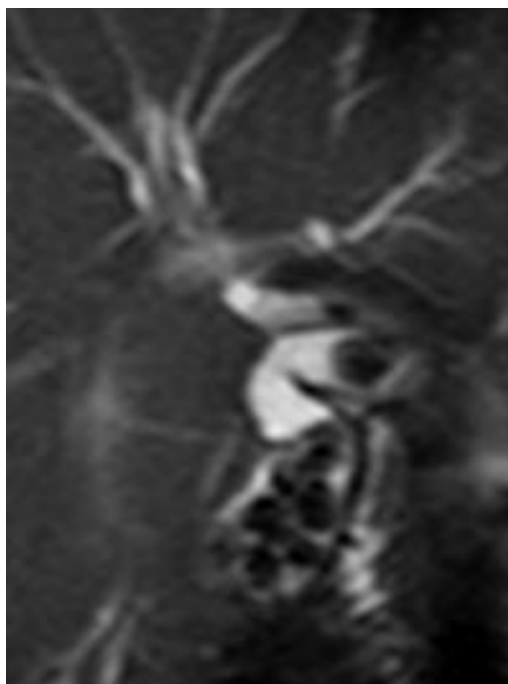


Figura 4E. Colangiorresonancia magnética, turbo spin echo T2 coronal, en cortes más anteriores, donde se identifican defectos de señal intraluminales en el conducto colédoco.

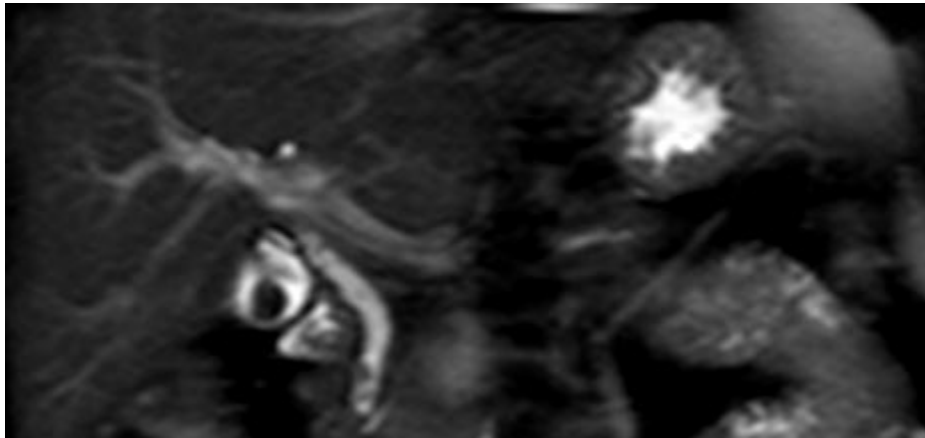


Figura 1F. Paciente femenino de 50 años de edad, colangiorresonancia magnética, turbo spin echo T2 coronal, que evidencia ausencia de señal redondeada en el interior de la vesícula biliar con dimensiones de 23x21 mm.

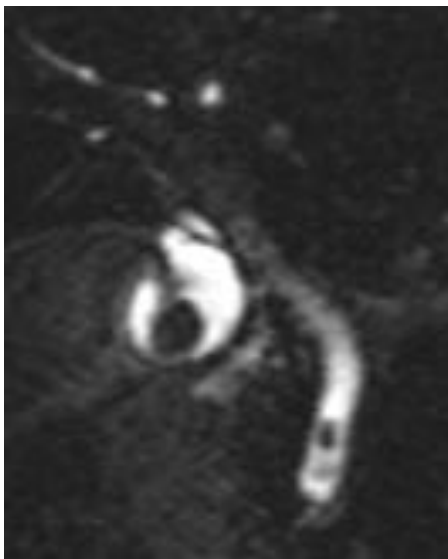


Figura 2F. Acercamiento de la imagen anterior donde se identifica dilatación del conducto colédoco y dos defectos de llenado intraluminal de 5 y 3 mm de diámetro.

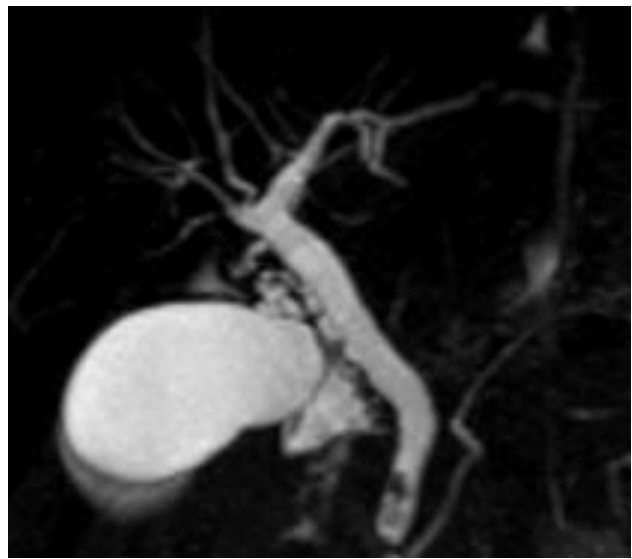


Figura 3F. Colangiorresonancia reconstrucción MIP 3D, que muestra con mayor claridad dilatación de los conductos hepático común y colédoco, el cual presenta dos defectos de llenado intraluminal en su porción distal. Se visualiza el trayecto del conducto pancreático con calibre de 2 mm.

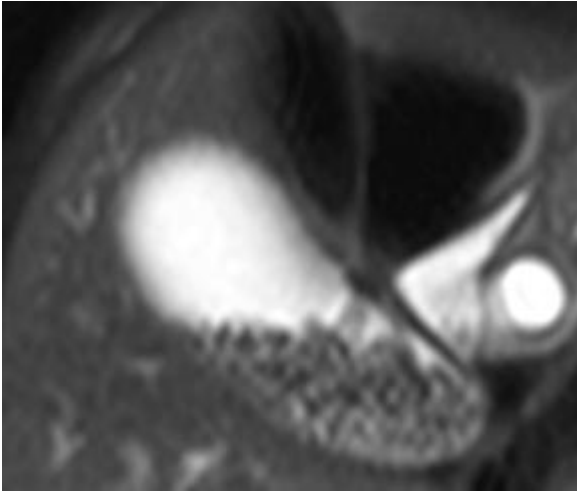


Figura 1G. Paciente femenino de 14 años de edad, colangiorresonancia turbo spin echo T2 coronal, donde se identifica vesícula biliar a repleción y con múltiples ausencias de señal redondeadas, en relación a litos.

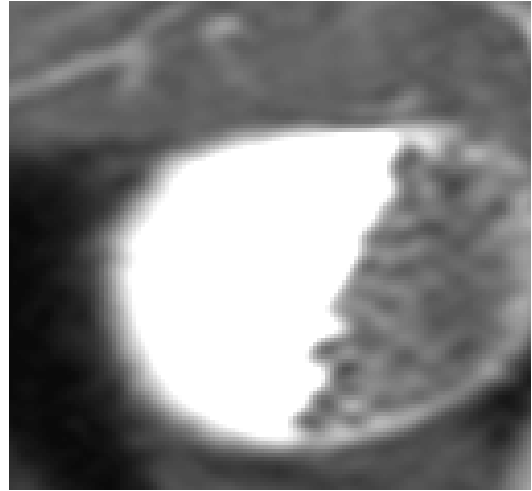


Figura 2G. Colangiorresonancia MIP 3D oblicua, que muestra ocupación del 50 % de la vesícula biliar por litos.

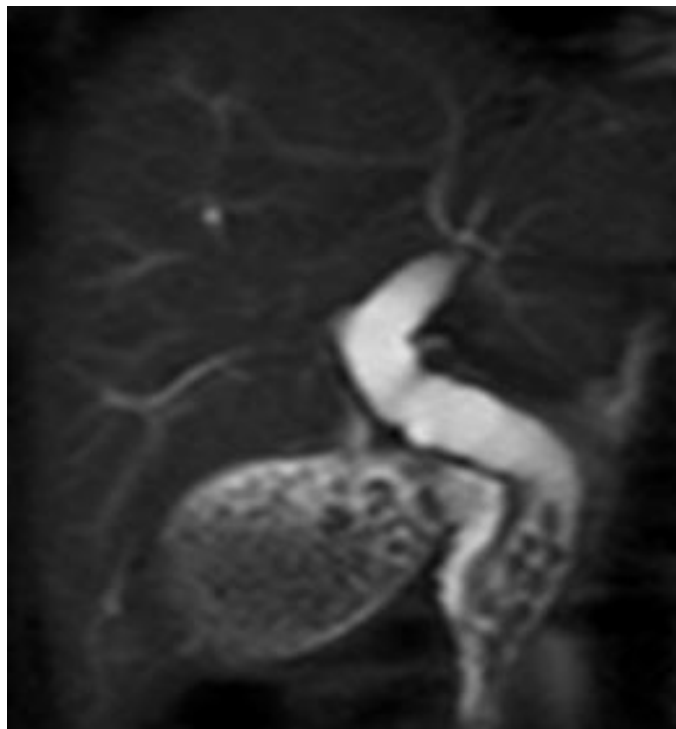

Figura 3G. Colangiorresonancia MIP 3D, que muestra importante dilatación de los conductos hepático común y colédoco el cual presenta diez defectos de llenado redondeados en su interior de 2 mm de diámetro en promedio.

DISCUSIÓN

La colangiorresonancia magnética demuestra que es un método imagenológico de alta certeza en el diagnóstico de coledocolitiasis (9).

Dentro de sus ventajas se encuentra el ser un método de diagnóstico no invasivo, no utiliza radiación, el tiempo de realización y su costo es menor comparado con la colangiopancreatografía retrógrada endoscópica y no requiere sedación, a menos que el paciente padezca claustrofobia (10).

En cuanto a las imágenes obtenidas, es capaz de mostrar claramente defectos de llenado intraluminal con diámetro igual o mayor a 3 mm (18).

Una de sus desventajas es que cuenta con una resolución espacial limitada, lo cual dificulta la detección de defectos de llenado dentro del conducto colédoco menores a 2 mm de diámetro en ausencia de dilatación.

Los resultados obtenidos en este estudio señalan que la colangiorresonancia magnética se acerca en certeza diagnóstica al estándar de oro en el diagnóstico de coledocolitiasis, la colangiopancreatografía retrógrada endoscópica.

CONCLUSIONES

- 1.- En nuestro hospital la sensibilidad y especificidad de la colangiorresonancia magnética en el diagnóstico de coledocolitiasis en pacientes con sospecha clínica o ultrasonográfica fue similar a la reportada en la literatura internacional (9).
- 2.- Existe una correlación diagnóstica entre ambos métodos, colangiorresonancia magnética y colangiopancreatografía retrógrada endoscópica cercana al 90 % (11).
- 3.- Los resultados obtenidos en este estudio demuestran la utilidad diagnóstica de la colangiorresonancia magnética como método de diagnóstico no invasivo en pacientes con sospecha diagnóstica de coledocolitiasis.
- 4.- Todo esto permite la realización de protocolos de estudio y tratamiento bien dirigidos en aquellos pacientes con sospecha clínica o ultrasonográfica de coledocolitiasis, agilizando así el estudio del paciente y optimizando los recursos en el Hospital Regional "Gral. Ignacio Zaragoza", ISSSTE.

REFERENCIAS

1. Rösch T, Meining A, Frühmorgen S et al. A prospective comparison of the diagnostic accuracy of ERCP, MRCP, CT and EUS in biliary strictures. *Gastrointestinal Endoscopy* 2002; 55(7):870-876.
2. Benjamin M. Yeh, MD • Peter S. Liu, MD • Jorge A. Soto, MD • Carlos A. Corvera, MD • Hero K. Hussain, MD. MRI Imaging and CT of the biliary tract *RadioGraphics* 2009; 29:1669–1688.
3. Hekimoglu K, Ustundag Y, Dusak A, et al. MRCP vs. ERCP in the evaluation of biliary pathologies: review of current literature. *J DigDis* 2008;9:162–169.
4. Halefoglu AM. Magnetic resonance cholangiopancreatography: a useful tool in the evaluation of pancreatic and biliary disorders. *World J Gastroenterol* 2007;13:2529–2534.
5. Van Hoe L, Mermuys K, Vanhoenacker P. MRCP pitfalls. *AbdomImaging* 2004;29:360–387.
6. Romagnuolo J, Bardou M, Rahme E, Joseph L, Reinhold C, Barkun AN. Magnetic resonance cholangiopancreatography: a meta-analysis of test performance in suspected biliary disease. *Ann Intern Med* 2003;139:547–557.
7. Keogan MT, Edelman RR. Technologic advances in abdominal MR imaging. State of the art. *Radiology* 2001; 220: 310-320.
8. Liu TH, Consorti ET, Kawashima A. The efficacy of magnetic resonance cholangiography for the evaluation of patients with suspected choledocholithiasis before laparoscopic cholecystectomy. *Am J Surg* 1999; 178: 480-484.
9. Fulcher AS, Turner MA, Capps GW, Zfass AM, Baker KM. Half-Fourier RARE MR cholangiopancreatography: experience in 300 subjects. *Radiology* 1998; 207: 21-32.

10. Chan Y-L, Chan ACW, Lam WWM et al. Choledocholithiasis: comparison of MR cholangiography and endoscopic retrograde cholangiopancreatography. *Radiology* 1996; 200: 85-89.
11. Becker CD, Grossholz M, Becker, Mentha G, de Peyer R, Terrier F. Choledocholithiasis and bile duct stenosis: diagnostic accuracy of MRI Cholangiopancreatography. *Radiology*. 1997; 205:523-530.
12. Regan F, Fradin J, Khazan R, Bohlman M, Magnuson T. Choledocholithiasis: evaluation with MRI cholangiography. *AJR* 1996;167:1441-1445.
13. Barish MA, Yucel EK, Soto JA, Chuttani R, Ferrucci JT. MR cholangiopancreatography: efficacy of three-dimensional turbo spin-echo technique. *AJR* 1995; 165:295-300.
14. Busel D, Pérez L, Arroyo A, Ortega D, Niedmann J.P, Palavecino P y col. Colangioresonancia (CPRM) VS Ultrasonido (US) focalizado en pacientes con ictericia o sospecha de obstrucción de la vía biliar. Resultados Preliminare. *Rev Chil Radiología*. 2003; 9: 173-181.
15. Guibaud L, Bret PM, Reinhold C, Atri M, Barkun AN. Bile duct obstruction and choledocholithiasis: diagnosis with MR cholangiography. *Radiology* 1995; 197: 109-115.
16. Sica GT, Braver J, Cooney MJ, Miller FH, Chai JL, Adams DF. Comparison of endoscopic retrograde cholangiopancreatography with MR cholangiopancreatography in patients with pancreatitis. *Radiology* 1999; 210: 605-610.
17. Kroh M, Chand B. Choledocholithiasis, endoscopic retrograde cholangiopancreatography, and laparoscopic common bile duct exploration. *Surg Clin N Am* 2008; 88: 1019-1031.

18. Dwerryhouse SJ, Brown E, Vipond MN. Prospective evaluation of magnetic resonance cholangiography to detect common bile duct stones before laparoscopic cholecystectomy. *Brit J Surg* 1998; 85: 1364-1366.


19. Feldman M, Friedman L, Brandt L. *Sleisenger & Fordtran's Gastrointestinal and Liver Disease. Tratamiento de la litiasis biliar*. Editorial Saunders. 8th ed. 2006. pp 1433-1434.

20. Williams EJ, Green J, Beckingham I, et al. Guidelines on the management of common bile duct stones (CBDS). *Gut* 2008;57: 1004-1021.

21. *The Analysis of Contingency Tables*, B.S. Everit, pag. 149

ANEXOS

1. Formato de solicitud de resonancia magnética con cédula de recolección de datos epidemiológicos.
2. Contacto con el autor o solicitud de copias.



I. S. S. S. T. E.

SUBDIRECCIÓN GENERAL MÉDICA
HOSPITAL REGIONAL "GENERAL IGNACIO ZARAGOZA" **VIGENCIA DE DERECHOS**
SERVICIO DE RADIOLOGÍA E IMAGEN

SOLICITUD DE RESONANCIA MAGNÉTICA

NOMBRE DEL PACIENTE:		SEXO: M () F ()
EDAD:	PESO:	TALLA:
EXP. No.	EXTERNO:	INTERNO No. CAMA:
PROCEDENCIA	SERVICIO	
DIAGNÓSTICO CLÍNICO:	DIAGNÓSTICO PRESUNTIVO:	
ESTUDIOS PREVIOS E INTERPRETACIÓN:		
RESUMEN CLÍNICO Y DATOS QUE APOYAN EL DIAGNÓSTICO:		
ÓRGANO ESPECÍFICO A ESTUDIAR:		
DATOS POR INVESTIGAR:		
FECHA DE SOLICITUD:		
MÉDICO SOLICITANTE	Vo. Bo. JEFE DEL ÁREA DE RESONANCIA MAGNÉTICA	
NOMBRE Y FIRMA AUTORIZADA	NOMBRE Y FIRMA	
ALTERNATIVAS DE ESTUDIO (OPINIÓN RADIOLOGO)		
FECHA DE CITA:	HORA DE CITA:	
ALTERNATIVAS DE ESTUDIO POR MÉDICO TRATANTE:		

DEPARTAMENTO DE RADIODIAGNÓSTICO
CARTA DE CONSENTIMIENTO INFORMADO DE RESONANCIA MAGNÉTICA

PROCEDIMIENTO PROPUESTO Y EXPLICACIÓN DEL MISMO

Este estudio consiste en la adquisición de imágenes con un campo magnético, semejante a un imán y con ondas de radiofrecuencia similares a las de sus radios FM, la fuerza del campo magnético y las ondas de radiofrecuencia son inocuos y se encuentran dentro de los límites autorizados por la FDA en Estados Unidos de Norte América y aceptados por la Secretaría de Salud (**no emite radiaciones**). Sin embargo tiene las siguientes contraindicaciones:

- Pacientes con marcapasos
- Pacientes con implante coclear, o bomba de infusión de medicamentos.
- Pacientes con implante metálico en su cuerpo (prótesis de cadera, placas metálicas ferromagnéticas de cualquier tipo, dentales).
- Personas con delineado permanente, algún tatuaje o piercing.
- Personas con temor a encontrarse en lugares cerrados (claustrofobia).
- Personas con stents en vasos del corazón o en algunos vasos intra o extracraneanos.
- Prótesis en ojo, implantes bucales colocados antes del 2001-2002.
- Clips cerebrales en aneurismas, válvulas cardíacas artificiales.

No debe acudir a su cita con joyas, relojes, tarjetas de crédito, audífonos, prendedores, ganchos para el cabello, prótesis dentales removibles, celulares, lapiceros, navajas y anteojos.

POR LO QUE ROGAMOS INFORMAR SI USTED PRESENTA ALGUNA DE ELLAS

NOMBRE, FIRMA Y CARGO DE QUIEN EXPLICÓ EL PROCEDIMIENTO:

NOMBRE, FIRMA Y CARGO DE QUIEN REALIZARÁ EL PROCEDIMIENTO:

Yo _____ de _____ años de edad.	
Reconozco que se me explicó y entendí el procedimiento que se propone, estoy enterado de los beneficios, se de los riesgos y probables complicaciones que se pueden presentar y se me han explicado alternativas existentes, sin embargo, consciente de que se busca un beneficio, doy mi consentimiento sin obligación y por decisión propia para que se efectúe y de ser necesario se me administre el medio de contraste Gadolinio DTPA y/o Gadodiamida, así mismo realizar la atención de contingencia y urgencias derivadas del acto autorizado con base al principio de libertad descriptiva.	
Nombre completo del paciente o de su representante legal.	Firma del paciente o de su representante legal.
LUGAR Y FECHA:	

Este consentimiento debe llenarse para todos los procedimientos a realizar en todo paciente sin excepción alguna.

Contacto con el autor o solicitud de copias:

Dra. Karol Betzabeth Silva Galicia e-mail karobis@hotmail.com

Médico Residente de tercer año del Servicio de Radiología e Imagen

Hospital Regional “Gral. Ignacio Zaragoza”, ISSSTE.

Domicilio: Calzada Ignacio Zaragoza No. 1711, Col. Ejército Constitucionalista, Delegación

Iztapalapa, C.P. 09220, México, Distrito Federal. Teléfono 57 16 52 00