



UNIVERSIDAD NACIONAL AUTONOMA DE MEXICO.

---

INSTITUTO DE SEGURIDAD Y SERVICIOS SOCIALES DE LOS  
TRABAJADORES DEL ESTADO. HOSPITAL REGIONAL "GENERAL  
IGNACIO ZARAGOZA"  
ISSSTE.

## **CORRELACION RADIOGRAFICA Y ECOGRAFICA EN LA APENDICITIS AGUDA.**

### **TESIS**

**PARA OBTENER EL TITULO EN LA ESPECIALIDAD DE:  
RADIOLOGIA E IMAGEN.**

**PRESENTA:**

**DRA. LETICIA SERRANO COLIN**



**ASESORES:**

**DR. FRANCISCO AYALA GONZALEZ.**

**DRA. MA. ELENA HERNANDEZ.**

**MEXICO, DF**

**AGOSTO 2010.**



Universidad Nacional  
Autónoma de México



**UNAM – Dirección General de Bibliotecas**  
**Tesis Digitales**  
**Restricciones de uso**

**DERECHOS RESERVADOS ©**  
**PROHIBIDA SU REPRODUCCIÓN TOTAL O PARCIAL**

Todo el material contenido en esta tesis esta protegido por la Ley Federal del Derecho de Autor (LFDA) de los Estados Unidos Mexicanos (México).

El uso de imágenes, fragmentos de videos, y demás material que sea objeto de protección de los derechos de autor, será exclusivamente para fines educativos e informativos y deberá citar la fuente donde la obtuvo mencionando el autor o autores. Cualquier uso distinto como el lucro, reproducción, edición o modificación, será perseguido y sancionado por el respectivo titular de los Derechos de Autor.

**NUMERO DE FOLIO: 389.2010**

INSTITUTO DE SEGURIDAD Y SERVICIOS SOCIALES PARA LOS  
TRABAJADORES DEL ESTADO.

ISSSTE.

HOSPITAL REGIONAL "GENERAL IGNACIO ZARAGOZA"

---

DR. FRANCISCO AYALA GONZALEZ

JEFE DE SERVICIO DE RADIOLOGIA E IMAGEN. HOSPITAL REGIONAL  
"GRAL. IGNACIO ZARAGOZA. COORDINADOR DE TESIS.

DRA. MARIA ELENA HERNANDEZ

JEFE DE SERVICIO DE ULTRASONIDO. SERVICIO DE RADIOLOGIA E  
IMAGEN. HOSPITAL REGIONAL "GRAL IGNACIO ZARAGOZA" ISSSTE.  
CORDINADORA DE TESIS.

DR. RENE GARCIA SANCHEZ

COORDINADOR DE CAPACITACION DESARROLLO E INVESTIGACION.  
HOSPITAL REGIONAL "GRAL IGNACIO ZARAGOZA" ISSSTE.

DR. ARMANDO PEREZ SOLARES

JEFE DE ENSEÑANZA. HOSPITAL REGIONAL "GRAL IGNACIO ZARAGOZA  
ISSSTE"

<b>ÍNDICE</b>	<b>PÁGINA</b>
RESUMEN .....	1
ABSTRACT .....	2
DEDICATORIA.....	3
AGRADECIMIENTOS .....	3
PLANTEAMIENTO DEL PROBLEMA .....	4
HIPOTESIS.....	4
MARCO TEORICO .....	5
OBJETIVO GENERAL .....	31
OBJETIVOS ESPECIFICOS. ....	31
JUSTIFICACION.....	32
METODOLOGIA .....	32
PROCEDIMIENTO PARA CAPTURAR LA INFORMACION Y DESCRIPCION GENERAL DEL ESTUDIO. ....	34
RECURSOS HUMANOS:.....	37
FINANCIAMIENTO .....	38
ASPECTOS ETICOS .....	39
RESULTADOS .....	40
ANEXOS .....	42
DISCUSIÓN.....	52
CONCLUSIONES .....	52
BIBLIOGRAFIA .....	54

## RESUMEN

Se realizó un estudio descriptivo y de análisis de datos, que incluyó a todos los pacientes ingresados e intervenidos quirúrgicamente con diagnóstico de Apendicitis aguda en el Hospital Regional "General Ignacio Zaragoza" ISSSTE, en un periodo de seis meses de noviembre 2009 a abril del 2010. Incluyó ambos sexos y todos los grupos de edad. Todos los pacientes tenían diagnóstico de probable apendicitis aguda y se confirmó en el reporte de patología. Se analizaron datos como la edad, sexo, reporte radiológico de placa simple de abdomen, ultrasonido pélvico y reporte anatomopatológico. Se estableció la correlación entre el diagnóstico radiológico por placa simple de abdomen y ultrasonido pélvico. Se utilizó el reporte de patología como estándar para determinar la confiabilidad de los reportes. Un total de 183 pacientes fueron aceptados en el protocolo de estudio, todos ellos fueron sometidos a apendicetomía y en todos los casos se demostró cambios inflamatorios que confirmaron el diagnóstico en la pieza quirúrgica. En el reporte de patología se aceptó todos aquellos pacientes con cambios de apendicitis aguda en cualquiera de sus tipos evolutivos. Se demostró que la certeza del ultrasonido pélvicos en el servicio de radiología del Hospital Regional Gral. Ignacio Zaragoza del ISSSTE fue del 81% y en la placa simple del 39%. La radiografía simple de abdomen y el ultrasonido presentaron con frecuencia signos radiológicos y ultrasonográfico con frecuencia en fases tardías de su evolución como perforación o colecciones siendo de 93.7% para el ultrasonido y de 81.2% para la placa simple de abdomen. El análisis de este estudio pretende determinar la confiabilidad diagnóstica en el Hospital Regional General Ignacio Zaragoza del ISSSTE en el servicio de Radiología e Imagen para el diagnóstico de la apendicitis aguda el uso del ultrasonido pélvico y la placa simple de abdomen. Palabras clave: apendicitis, ultrasonido, placa simple de abdomen, apendicetomía.

## ABSTRACT

We performed a descriptive study and data analysis, which included all patients admitted and surgically treated with a diagnosis of acute appendicitis in the Hospital Regional "General Ignacio Zaragoza", ISSSTE, in a period of six months from November 2009 to April 2010. Included both sexes and all age groups. All patients had probable diagnosis of acute appendicitis and were confirmed in the pathology report. Data were analyzed as age, sex, radiological report abdominal plain film, ultrasound and pelvic pathology report. It was established correlation between the radiological diagnosis by plain film of abdomen and pelvic ultrasound. Of 183 patients were Was used as the standard pathology report to determine the reliability of reporting. A total accepted into the study protocol, all underwent appendectomy and in all cases showed inflammatory changes confirmed the diagnosis in the surgical specimen. In the pathology report was accepted all patients with acute appendicitis changes in any of their evolutionary rates. It was shown that the certainty of pelvic ultrasound in the radiology department of the Hospital Regional General Ignacio Zaragoza, ISSSTE was 81% and simple plate of 39%. Plain abdominal radiography and ultrasound often had radiographic and ultrasonographic often late in their evolution as perforation or collections being 93.7% for ultrasound and 81.2% for plain film of abdomen. The analysis of this study is to determine the reliability diagnosed in the Hospital Regional General Ignacio Zaragoza, ISSSTE in the service of Radiology and Imaging for the diagnosis of acute appendicitis using pelvic ultrasound and plain film of abdomen. Keywords: appendicitis, ultrasound, plain film of abdomen, appendectomy.

## **DEDICATORIA**

A dios por permitirme pretender el don de amar y servir. A mis padres por su entrega y afecto. A mi esposo por su paciencia. A mi hermana por su cariño. A mis hijos por su alegría. Y a mis maestros por compartir sus conocimientos y experiencia conmigo.

## **AGRADECIMIENTOS**

De forma especial a la Dra. Ma. Elena Hernández quien me ayudo en la revisión de mi trabajo y al Dr. Francisco Ayala González quien siempre alentó mi confianza enseñándome conocimientos importantes de la Radiología y de la vida.



## **PLANTEAMIENTO DEL PROBLEMA**

¿ Cual es la confiabilidad del ultrasonido y la placa simple de abdomen en el paciente con apendicitis aguda en fases tempranas y tardías de la evolución de esta enfermedad, en los pacientes del Hospital Regional “General Ignacio Zaragoza” del ISSSTE en el periodo de noviembre 2009 a Abril del 2010?

## **HIPOTESIS**

El ultrasonido es una herramienta de alta sensibilidad y especificidad en el diagnostico de la apendicitis aguda de evolución temprana y sus complicaciones, puede evaluar un proceso de apendicitis en fase muy temprana, así como determinar complicaciones de la evolución de la enfermedad en etapas tardías, como es el caso de las colecciones abdominales.

La placa simple de abdomen es un método de estudio accesible y de bajo costo que se practica de forma rutinaria en los centros hospitalarios en paciente con dolor abdominal sin embargo es poco sensible y especifico en discriminar complicaciones.

## MARCO TEORICO

En las estadísticas mundiales la apendicitis aguda es la causa mas frecuente de abdomen agudo quirúrgico, afecta al 6% de la población general por lo tanto su diagnostico debe considerarse en todo paciente con dolor abdominal (8,11,12,13). El diagnostico puede establecerse por clínica, atendiendo de forma importante los antecedentes del dolor, el examen físico y algunos reporte de laboratorio en forma especial el hemograma en su respuesta celular, sin embargo las normatividad hospitalaria en relación a medicina legal y al incremento del numero de demandas a médicos cirujanos, además de los grupos de pacientes que se presentan con diagnostico difícil, sobre todo en los preescolares y ancianos, como todos aquellos que cursan con enfermedades con inmuno- supresión (diabetes, sida, oncológicos, etc.) Hace necesaria la aplicación y uso de estudios en apoyo al diagnostico como es el caso de la placa simple y ultrasonido. El valor y la utilidad de esta tecnología que permita favorecer al clínico en el diagnostico del paciente con apendicitis en fases mas tempranas y con ello disminuir la morbimortalidad en el paciente (6,8,13).

Existen tres componentes fundamentales en el diagnostico clínico de la apendicitis aguda:

1. Síntomas compatibles con apendicitis aguda.
2. Hallazgos de laboratorio que avalen los hallazgos físicos.
3. Reportes radiológicos y ultrasonográficos que avalen la posibilidad del diagnósticos y sobre todo se pueda prevenir complicaciones del proceso apendicular. (8,13). Cualquiera de estos componentes aseguran en forma razonable el diagnostico o por lo menos justificar la operación (8).

Siempre ha existido un interés marcado en encontrar un método que permita con certeza hacer un diagnostico de apendicitis aguda de forma mas temprana, el ultrasonido pareciera en manos expertas tener este propósito (22). La utilidad de la evaluación clínica, el estudio radiológico y el ultrasonido espera mejorar la certeza del diagnostico y reducir el tiempo

para la intervención quirúrgica y el número de complicaciones, así como reducir apendicetomías blancas (sin evidencia de inflamación del apéndice cecal por estudio histopatológico) (2,5).

## **ANATOMÍA**

### **Apéndice Vermicular**

El apéndice es una prolongación del ciego que nace de su pared interna a 2 ó 3 cm por debajo del orificio ileocecal (3).

Mide cerca de 7 a 8 cm de longitud y de 4 a 8 mm de diámetro.

El apéndice representa el segmento terminal, de calibre reducido, del ciego primitivo.

Su punto de implantación está situado al principio en la extremidad misma del ciego. Así se le encuentra todavía en el recién nacido. A continuación, el origen del apéndice es poco a poco trasladado a la pared medial, debido a la preponderancia del desarrollo de la pared lateral (Quénu y Heitz-Boyer) (3,7,5).

### **Configuración**

El apéndice tiene generalmente la forma de un tubo cilíndrico más o menos flexuoso. Su cavidad es, también, en forma bastante regular, cilíndrica. Se abre en el ciego por un orificio provisto a veces, pero raramente, de un repliegue mucoso conocido con el nombre de válvula de Gerlach (3).

## **Relaciones**

El apéndice se dispone, con relación al ciego, de manera muy variable. Lo más a menudo, desciende a lo largo de la cara medial del ciego (situación normal o descendente); a veces se dirige siguiendo una dirección oblicua o transversal, por la cara anterior del ciego (situación prececal) o por su cara posterior (situación retrocecocólica); a veces, también, contornea de izquierda a derecha el fondo del ciego y sube por su cara lateral (situación subcecal) finalmente, puede dirigirse oblicua o transversalmente hacia dentro, por debajo del ileon (situación interna) (5).

Como el apéndice está unido al ciego, presenta con los órganos vecinos relaciones que no solamente difieren de acuerdo con su situación respecto al ciego, sino también según que el ciego esté en situación normal, alta o baja (5).

Cuando el ciego y el apéndice están en situación normal, éste corresponde: hacia fuera, a la cara interna del ciego; hacia adentro, a las asas delgadas; hacia delante, a las asas intestinales y a la pared abdominal; hacia atrás, a la fosa ilíaca y a los vasos ilíacos externos (5,7).

La extremidad inferior del apéndice puede descender en la cavidad pélvica y ponerse en relación con las vísceras de esta cavidad (vejiga, recto, útero, ovario, ligamento ancho). Cuando el ciego está en situación alta o baja, el apéndice presenta con las paredes o el contenido de la cavidad abdominopélvica las mismas relaciones que la parte del ciego que le es contigua (7,9).

## **Peritoneo Cecoapendicular**

A nivel del ángulo ileocólico, las dos hojas de la extremidad inferior del mesenterio se continúan una por la cara anterior y otra por la cara posterior del ciego y envuelven este órgano, así como el apéndice. Las dos hojas peritoneales se continúan una con otra en la cara externa y en el fondo del ciego y también en uno de los bordes del apéndice, de tal manera que el ciego

y el apéndice están rodeados por el peritoneo y son móviles dentro de la cavidad abdominal (3).

El peritoneo cecoapendicular está levantado en ciertos puntos por los vasos que se dirigen al ciego y al apéndice. De ello resultan pliegues y depresiones dispuestos de la manera siguiente: La arteria cecal anterior cruza el ángulo comprendido entre la cara anterior del íleon y la del ciego y levanta el peritoneo formando un repliegue mesenterio cecal, extendido desde la cara anterior del mesenterio a la cara anterior del ciego (5, 7,11).

La arteria apendicular, que se dirige al apéndice pasando por detrás del íleon, forma de la misma manera el mesoapendice, que va desde la cara posterior del mesenterio al borde superior del apéndice (7,11).

Finalmente, la arteria apendicular da algunas veces una rama recurrente que se dirige desde el borde superior del apéndice al íleon. Esta rama levanta igualmente el peritoneo y forma un pliegue ileoapendicular inconstante, extendido desde el apéndice al íleon.

Estos tres pliegues determinan la formación de dos fositas: una, llamada fosita ileocecal, otra la fosita ileocecal, otra la fosita ileoapendicular, está comprendida entre el pliegue ileoapendicular, por delante y el mesoapendice por detrás (1,2y 5).

Se encuentra también bastante a menudo, por detrás del ciego, una fosa retrocecal procedente de la soldadura incompleta de la pared posterior del ciego con el peritoneo parietal. El proceso de adhesión por el cual el colon ascendente se une a la pared se prolonga a veces sobre el ciego, y la soldadura de éste al peritoneo parietal puede hacerse solamente a lo largo de los bordes externo e interno de su cara posterior. Se forma así un receso retrocecal abierto hacia abajo; es la fosita retrocecal (3, 4, 5,7).

El mesoapendice está a menudo unido al ligamento ancho por un pliegue peritoneo, el ligamento apendiculoovarico; pero este ligamento no contiene vasos linfáticos que unan las redes del apéndice con las del ovario (7).

## **Vasos y nervios**

Las arterias del ciego son las arterias cecales anterior y posterior, ramas de la arteria ileocólica. El apéndice está irrigado por la arteria apendicular, que nace más comúnmente de la arteria cecal posterior y a veces, de la ileocólica. Las venas son satélites de las arterias y tributarias de la vena mesentérica mayor. Los linfáticos del ciego siguen el trayecto de los vasos sanguíneos, atravesando a menudo pequeños ganglios de relevo cecales anteriores y cecales posteriores, se vierten en la cadena ganglionar ileocólica (5,7,9).

Los linfáticos del apéndice se dirigen también a los ganglios de la cadena ileocólica, directamente o después de haber atravesado algunos nódulos que contiene a veces el mesoapendice. Los nervios vienen del plexo solar por el plexo mesenterio superior (1, 3, 5,7).

## **Histología**

El ciego es un saco cerrado que se encuentra en el extremo próxima del colon y cuya estrecha porción terminal se denomina Apéndice Verciforme. La estructura del ciego es similar a la del intestino grueso, el apéndice tiene también estructura semejante, pero en miniatura y carece de bandas (10). Sus glándulas son tubulares simples, a veces bifurcadas (10,11). El epitelio se compone en su mayor parte de células mucosas. Los folículos linfáticos son abundantes y más o menos confluentes (11). El rasgo histológico más importante del apéndice es el gran desarrollo de los vasos y del tejido linfático (10,11). La luz del apéndice normal en el adulto, cuando esta vacío, presenta pliegues entre los cuales se observan cavidades profundas. Pero estas condiciones normales, escasamente se encuentran en el 50% de los individuos de más de 40 años, debido a apendicitis pasadas. A menudo la luz esta estrechada, el tejido linfático y el epitelio borrado, reemplazado por tejido fibroso (11).

## **Epidemiología**

Se trata de un proceso de elevada frecuencia, siendo la principal causa de cirugía en la patología abdominal aguda (aproximadamente dos tercios de las laparotomías practicadas). El 7-12% de la población va a padecer apendicitis en algún momento de su vida, con una mayor incidencia entre los diez y los treinta años. Afecta a ambos sexos por igual, aunque durante la pubertad y adolescencia se presenta con mayor frecuencia en varones (3:2). Su presentación es rara en los dos extremos de la vida, periodos en los cuales las complicaciones por perforación y la mortalidad son más elevadas, debido en gran parte a un posible retraso en el diagnóstico, ya que el cortejo sintomático con el que se expresa la enfermedad en estos grupos etáreos es , en muchas ocasiones, poco expresivo: falta la fiebre, o el dolor no es muy intenso, o no existen vómitos, etc.(2,3,5,7,8,18) . La mortalidad actual en apendicitis no perforadas es menor del 1%, pero puede llegar a ser del 5% en lactantes y en ancianos. La prevalencia de la enfermedad ha descendido en los últimos años en el mundo occidental, siendo su incidencia global menor en los países en vías de desarrollo, con respecto a los países industrializados. Aunque se desconoce la razón exacta, esto parece estar relacionado con cambios en los hábitos dietéticos y el mayor consumo de fibra vegetal (1, 2,4)

## **Clasificación Anatomopatológica**

Se pueden distinguir varios tipos de apendicitis en función de los hallazgos histológicos y macroscópicos que se obtienen en la anatomía patológica. En la apendicitis aguda o catarral se observa únicamente edema y congestión de la mucosa, situación que puede resolverse espontáneamente hacia la curación (10). Si el proceso evoluciona, aparecen erosiones y exudados que pueden hacerse hemorrágicos y que constituyen la apendicitis flemonosa. El siguiente paso es la formación de áreas de necrosis y desestructuración de la pared, definiendo así la apendicitis gangrenosa. Finalmente, al extenderse la necrosis se produce la perforación del fondo de saco, que va a dar lugar a la aparición de un absceso o plastrón apendicular (6, 7,10). Dicha inflamación puede

permanecer localizada junto a las asas de intestino delgado, ciego y epiplón o, con menor frecuencia, extenderse y causar una peritonitis difusa con múltiples abscesos intraperitoneales (pélvicos, subhepáticos y subdiafragmáticos). La rotura de un absceso también puede ocasionar la formación de fístulas entre el intestino delgado, sigma, ciego o vejiga (11,13).

### **Patogenia**

Morfológicamente el apéndice cecal es la continuación del ciego, bajo la forma de un verme con lumen. Las paredes contienen fibras musculares circulares y longitudinales, como en el ciego, mientras que la mucosa posee folículos linfoides en su espesor. La obstrucción produce edema y con ella más obstrucción, para cerrar un círculo vicioso. Menos frecuentemente, el origen de la obstrucción es un fecalito, parásito o cuerpo extraño (11,15).

La posición del apéndice es retrocecal y retroileal en el 65% de los casos, descendente y pélvica en el 30% y retroperitoneal en el 5%. La irrigación proviene de la arteria apendicular, rama del íleo cólica (10).

La obstrucción del lumen apendicular da origen a un proceso que se puede dividir en **tres etapas**:

**Inicialmente** la obstrucción comprime los conductos linfáticos, lo cual genera isquemia, edema y acumulación de moco. Este es transformado en pus por las bacterias y aparecen úlceras en la mucosa. Esta es la apendicitis focal, que se caracteriza clínicamente por síntomas que el paciente usualmente interpreta como una "indigestión", y más tarde, por epigastralgia. El dolor en el epigastrio como manifestación temprana es una fase típica en la evolución de la apendicitis aguda. A continuación las bacterias colonizan y destruyen la pared apendicular. El proceso inflamatorio alcanza la serosa y el peritoneo parietal. En esta etapa hay una apendicitis aguda supurada, que se caracteriza por dolor localizado en la fosa ilíaca derecha (5).

**Más tarde**, la trombosis de los vasos sanguíneos apendiculares produce necrosis de la pared y gangrena. Cuando esto ocurre, se llama apendicitis aguda gangrenosa. La pared gangrenada permite la migración de las



bacterias, razón por lo cual resulta en contaminación peritoneal a pesar de no existir una perforación visible. El paciente presente signos de irritación peritoneal localizada e incluso generalizada (5).

**Finalmente**, el apéndice cecal se perfora donde la pared se encuentra más débil. A través de la perforación escapa el contenido purulento, que da origen a una peritonitis. Si las asas cercanas y el epiplón mantienen aislado el foco, persiste como peritonitis localizada y se forma un plastrón o un absceso apendicular. Cuando el apéndice es retroperitoneal, el proceso tiende a mantenerse más localizado. En cambio, si el apéndice es intraperitoneal, y además la perforación no es sellada por asas o epiplón, se produce una peritonitis generalizada. En este caso los síntomas y signos corresponden a los de una irritación difusa de todo el peritoneo (5).

### **Cuadro clínico**

El cuadro clínico suele instaurarse en pocas horas. La secuencia clásica de los síntomas es la siguiente: dolor abdominal, náuseas, vómitos, dolor a la presión en la fosa ilíaca derecha y fiebre. Cuando el orden de aparición de estos síntomas es diferente debe reconsiderarse el diagnóstico. El dolor es el síntoma más constante (1, 5, 7, 10,13). Con frecuencia, el paciente relata una historia de dispepsia leve durante los 2-3 días previos. En forma característica el dolor aparece por la noche, en general en el epigastrio o la región periumbilical; otras veces es difuso en todo el abdomen o, con menor frecuencia, se localiza directamente en la fosa ilíaca derecha. Es un dolor continuo, de intensidad moderada, que aumenta con la tos, los movimientos respiratorios o la deambulación y no cede al emitir ventosidades ni tras el vómito. Puede tener exacerbaciones cólicas y obliga a guardar cama. A las pocas horas se localiza definitivamente en la fosa ilíaca derecha y en algunos pocos casos puede presentar irradiación testicular. El origen del dolor es la distensión de la luz apendicular (2,3). Una mejoría brusca del dolor suele indicar perforación del órgano (1). Al palpar el abdomen se aprecia dolor a la presión profunda y puede observarse ya rigidez refleja de la pared abdominal en la fosa ilíaca derecha. No obstante, la aparición de rigidez parietal,

inconstante, demuestra ya la existencia de irritación del peritoneo parietal (peritonitis localizada), con lesiones apendiculares avanzadas. El punto de máximo dolor a la presión se sitúa en el punto medio de la línea que une el ombligo con la espina ilíaca anterosuperior (punto de MacBurney) y, con mayor frecuencia, en el punto de Lanz, límite entre los tercios derecho y medio de la línea interespinal superior. El signo de la descompresión dolorosa del abdomen (signo de Blomberg) revela irritación peritoneal. Con frecuencia puede observarse una ligera flexión de la cadera por irritación del músculo psoasilíaco. La extensión de la extremidad inferior derecha provoca intenso dolor. Asimismo, la rotación interna del muslo con la pierna flexionada puede desencadenar dolor, por irritación del músculo obturador. Puede existir hiperestesia cutánea en el cuadrante inferior derecho del abdomen. El tacto rectal, que debe realizarse siempre, permite confirmar la existencia de dolor a la presión del fondo de saco peritoneal del lado derecho, y a menudo la maniobra de San-Martino (distensión del esfínter anal) permite precisar la localización del dolor y la contractura abdominal. Aproximadamente el 95% de los pacientes presentan anorexia, náuseas y vómitos (3). El vómito no mejora la sensación nauseosa ni el dolor abdominal. La fiebre no es muy alta (37,5-38,5 °C). La aparición desde el inicio de fiebre e levada y escalofríos debe hacer pensar en otro diagnóstico (por ejemplo pielonefritis) o en perforación apendicular. Con frecuencia, cuando la temperatura axilar todavía se halla sólo discretamente aumentada, puede observarse ya una diferencia de más de 1 °C con la temperatura rectal (disociación axilorrectal) (3).

La localización del apéndice y la edad del paciente pueden alterar sustancialmente el cuadro clínico descrito. En los casos de apéndice de localización retrocecal o retroileal, el dolor abdominal puede ser poco intenso, no se produce la secuencia de localización epigástrica inicial y posterior irradiación a la fosa ilíaca derecha y aun en presencia de lesiones avanzadas no se observa rigidez parietal. Con frecuencia existen síntomas urinarios (polaquiuria), por irritación directa del uréter (3). En las apendicitis pélvicas el dolor suele ser intenso en el hipogastrio y, en ocasiones, en el cuadrante inferior izquierdo (3,5). Puede existir tenesmo rectal y vesical, y la rigidez parietal suele estar ausente. En los ancianos, el dolor es poco intenso, la fiebre

a menudo está ausente y apenas se observa rigidez parietal, lo que puede determinar que su diagnóstico sea muy tardío. En el embarazo, el desplazamiento del ciego hacia arriba puede motivar que el dolor a la palpación sea más intenso en el vacío o en la región subcostal derechos. Existen formas graves en las que se produce una destrucción gangrenosa rápida del apéndice, con peritonitis difusa por perforación en sólo 8-24 h. La presencia de escalofríos, taquicardia intensa, rigidez abdominal y leucocitosis acusada debe alertar sobre la gravedad de la situación. Si al cabo de 48 h de la aparición del dolor el paciente no es intervenido, se origina un tumor inflamatorio o plastrón apendicular, formado por el apéndice afecto al que se adhiere el epiplón y las asas intestinales vecinas, que puede palparse fácilmente como una tumoración redondeada en la fosa ilíaca derecha. En este momento no debe indicarse la laparotomía. El reposo en cama y los antibióticos ayudan a resolver el proceso. La aparición, en esta fase, de fiebre alta, escalofríos y aumento del dolor abdominal, junto a la reaparición de signos de irritación peritoneal, deben hacer sospechar la abscedación del plastrón, que se confirmará mediante radiología abdominal directa y/o ecografía (7,9). Si ello sucede, el absceso debe drenarse quirúrgicamente, sin intentar practicar apendicetomía, que deberá realizarse una vez resuelto el absceso. Si éste no es drenado, puede abrirse a la cavidad peritoneal y provocar una peritonitis secundaria y sepsis (3). La pyleflebitis es, en estos casos, una complicación posible; la aparición de ictericia, fiebre elevada y escalofríos intensos debe hacer pensar en esta rara posibilidad (4). Por último, el plastrón apendicular puede organizarse y ocasionar la aparición de un verdadero tumor inflamatorio, que engloba el ciego, el epiplón, el apéndice y asas intestinales. Suele manifestarse por sintomatología subclavia y detectarse por la palpación de una masa dura en el cuadrante inferior derecho del abdomen. Los estudios radiológicos (enema opaco, enteroclis) permiten identificar, la mayoría de las veces, la naturaleza del tumor. La práctica de hemicolectomía derecha en estos casos es la técnica quirúrgica de elección. En algunos casos el primer ataque de apendicitis puede resolverse espontáneamente, para reaparecer más tarde (apendicitis crónica recidivante). Ésta es la única forma clínica de la mal llamada "apendicitis crónica" (3,4). Las únicas formas verdaderas de apendicitis crónica las producen los granulomas

tuberculosos, amebianos o actinomicóticos o son secundarias a enfermedad de Crohn apendicular (3). Las exploraciones complementarias pueden ayudar al diagnóstico. El hemograma muestra leucocitosis con desviación a la izquierda, disminución del número de eosinófilos y linfopenia. La velocidad de sedimentación globular, contrariamente a lo que ocurre en otros procesos inflamatorios próximos (anexitis, pielonefritis), no suele estar aumentada. La radiología abdominal directa puede ser de gran ayuda en casos de duda diagnóstica, pero debe recordarse que la historia clínica y los hallazgos de la exploración física suelen ser suficientes para que el médico avezado establezca el diagnóstico (3). La participación del íleon terminal y del ciego en el proceso inflamatorio originan un aumento de la secreción intestinal hacia la luz, lo que a menudo determina la aparición de pequeños niveles hidroaéreos en el cuadrante inferior derecho del abdomen. Su observación eleva la probabilidad diagnóstica al 80-90% (5). No obstante pueden observarse en casos de anexitis, diverticulitis y en otros procesos. La presencia de un coprolito se observa en el 8-10% de las apendicitis agudas (7). El hallazgo de un cálculo apendicular en presencia de síntomas se asocia con frecuencia a apendicitis gangrenosa o perforada. La existencia de gas en la luz apendicular, con el apéndice en posición correcta, denota infección por gérmenes productores de gas y es signo de apendicitis gangrenosa. Cuando el apéndice está en posición subhepática, puede contener gas en su luz, aun en condiciones de normalidad (3).

En ocasiones, un asa ileal puede quedar fijada y/o torsionada por el flemón apendicular, ocasionando un patrón radiológico de íleo mecánico, que simula una obstrucción mecánica del intestino delgado. El examen radiológico mediante enema opaco puede mostrar irregularidades del fondo cecal que contribuyen en casos necesarios a establecer el diagnóstico. El diagnóstico diferencial debe establecerse fundamentalmente con linfadenitis mesentérica, procesos del tracto urogenital, ileítis de diversa etiología, divertículo de Meckel e, incluso, con procesos supradiaphragmáticos (neumonía) y enfermedades sistémicas. La linfadenitis mesentérica se observa en la infancia y la adolescencia; las náuseas y los vómitos suelen preceder al dolor y la fiebre es por lo general elevada (38,5-39,5 °C). En las pielitis y pielonefritis, la fiebre alta

y los escalofríos suelen aparecer al inicio del cuadro y el dolor irradia a la zona lumbar. Con frecuencia hay disuria y polaquiuria. En las salpingitis agudas, la fiebre es también elevada, el dolor es más difuso, con frecuencia bilateral, y suele aparecer leucorrea abundante. La torsión de un quiste de ovario suele ser afebril, causa un dolor muy intenso, con frecuencia se asocia a hipotensión mantenida y muchas veces puede palparse una tumoración renitente y redondeada en el cuadrante inferior derecho del abdomen. El dolor en la mitad de ciclo causado por la rotura de un folículo ovárico, durante la ovulación, puede ser bastante intenso y acompañarse de fiebre y leucocitosis. Los síntomas suelen remitir espontáneamente en 24 h. La rotura de un embarazo ectópico puede ocasionar dolor abdominal intenso y fiebre; el shock y la anemia aguda orientarán el diagnóstico. La ileítis por *Yersenia enterocolitica* puede provocar un cuadro abdominal indistinguible del de la apendicitis. Con frecuencia existen poliartralgias, eritema nudoso o dolores musculares, que ayudan en el diagnóstico diferencial. Un cuadro similar puede aparecer en la ileítis terminal aguda por enfermedad de Crohn. En caso de duda debe recurrirse a la laparotomía (17). La diverticulitis de Meckel puede originar un cuadro clínico idéntico a la apendicitis. Suele aparecer en niños, entre los 5 y los 15 años. El dolor puede ser más central, dato que, junto a la edad del paciente, puede orientar el diagnóstico, que debe confirmarse mediante la administración de contraste baritado por vía oral. El divertículo de Meckel se localiza habitualmente en el borde antimesentérico del íleon, a unos 80-100 cm de la válvula ileocecal. Aparte la diverticulitis, puede originar otras complicaciones, como hemorragia (con frecuencia contiene mucosa gástrica ectópica, que puede ulcerarse), perforación u obstrucción intestinal secundaria a invaginación. Las neumonías de la base pulmonar derecha y el dolor abdominal que se presentan en enfermedades sistémicas (tabes dorsal, saturnismo, vasculitis sistémica) pueden asimismo, en ocasiones, simular una apendicitis aguda (11, 15,17).

## **DIAGNÓSTICO**

Los hallazgos de laboratorio y el examen radiológico son útiles como ayuda, pero no sirven para establecer un diagnóstico definitivo. Deben reservarse para los casos en los que no existe un diagnóstico claro mediante una historia clínica y exploración física adecuadas. En la mayoría de los casos son innecesarios y retrasan el tratamiento quirúrgico.

### **Datos de laboratorio**

El hemograma muestra leucocitosis en el 80% de los pacientes (entre 10.000 y 20.000 por mm<sup>3</sup>), sin embargo este dato posee baja especificidad ya que los leucocitos también pueden elevarse en otros procesos inflamatorios del cuadrante inferior derecho. En ocasiones el nivel es normal, especialmente en ancianos, lo que no excluye la posibilidad de la enfermedad. El análisis seriado de leucocitos a las 4 y 8 horas, en los pacientes con sospecha de apendicitis aguda, puede aumentar el valor predictivo positivo de la prueba (salvo en los casos de perforación, en los que inicialmente disminuyen). Con mayor frecuencia puede observarse neutrofilia, aproximadamente en el 95% de los casos, dato que en personas mayores posee elevada especificidad. La velocidad de sedimentación globular no suele estar aumentada (5,6)

Recientemente se está empleando la determinación de la proteína C reactiva, pero no están claras su sensibilidad y especificidad. Sin embargo, la elevación por encima de 0.8 mg/dl en combinación con la leucocitosis y desviación izquierda tiene una sensibilidad alta (del 95%), de forma que cuando no se altera ninguno de estos parámetros, la posibilidad de que exista una apendicitis va a ser baja.

En el análisis de orina podemos encontrar escasos leucocitos, hematíes o proteínas, consecuencia de la irritación del uréter o la vejiga, sin embargo estos datos son más útiles en el diagnóstico diferencial de la patología urológica primaria (6).

## **Examen radiológico**

Las pruebas radiológicas han avanzado mucho en los últimos años. La radiografía simple de abdomen puede mostrar dilatación del ciego y niveles hidroaéreos a dicho nivel y en menor número de ocasiones puede observarse un fecalito calcificado (entre un 5-10% de los pacientes, sobre todo en niños). Sin embargo, carece de especificidad y no debe pedirse de forma rutinaria, salvo en los casos en los que se sospechen otras causas de dolor abdominal tales como un cálculo uretral o una obstrucción intestinal. En el enema de bario puede observarse una ausencia de relleno de la luz del apéndice y defectos de repleción en la pared del ciego, pero su uso es infrecuente hoy en día debido a la mejora en las pruebas de imagen.

## **Ultrasonido**

Con respecto a la utilidad de las técnicas de imagen, la radiografía simple de abdomen es inespecífica, a menos que exista un apendicolito calcificado, el cual está presente en sólo un 10 a 30% de los casos de apendicitis. El enema baritado, además de ser incómodo y de producir radiación ionizante, es también inespecífico debido a que no permite la visualización del apéndice cecal en un buen número de pacientes que no tienen apendicitis (falsos positivos) (3,5).

El desarrollo de equipos de ultrasonido de alta resolución y el mayor conocimiento por parte de los radiólogos y cirujanos de este método diagnóstico, ha permitido que la ecografía sea considerada hoy, un instrumento de utilidad capital en los múltiples casos en los cuales los hallazgos clínicos y de laboratorio son inespecíficos o no se correlacionan entre sí (3).

Con la ecografía no sólo se logra la identificación de un apéndice inflamado, sino además, se puede descubrir otro gran número de condiciones asociadas a dolor abdominal, de tratamiento médico, no quirúrgico, que en ocasiones pueden producir o simular un abdomen agudo. Entre estas patologías se encuentran la adenitis mesentérica, gastroenteritis aguda, litiasis uretral, tiflitis, enfermedad pélvica inflamatoria, enfermedades inflamatorias intestinales

tipo colitis ulcerativa, enfermedad de Crohn, iliocolitis tuberculoso o síndrome de Behcet (8), y todas aquellas condiciones ginecológicas que frecuentemente generan cuadros de dolor abdominal, tales como la ruptura de un quiste de cuerpo lúteo o de un folículo de Graf y menos frecuentemente con un embarazo ectópico, una torsión de una masa ovárica o un embarazo en estadio temprano (9). Su utilidad también se evidencia en los extremos de la vida, en los cuales existe una mayor dificultad para reconocer clínicamente el cuadro de apendicitis, debido a que, con frecuencia el dolor es pobremente localizado y rara vez se pueden describir claramente los síntomas (10). Es útil además, cuando existe una localización anómala del apéndice, ya sea en posición retrocecal, pélvica o subhepática, lo cual produce una sintomatología atípica cuando se inflama el apéndice.

### **TÉCNICA DEL EXAMEN ULTRASONOGRÁFICO**

La técnica clásica de compresión gradual descrita por Puylaert en 1986, es usada aún para comprimir las asas intestinales, localizadas en la fosa ilíaca derecha (FID), para lo cual se utiliza un transductor lineal de alta frecuencia (entre 4 y 7 Mhz), que permita la visualización adecuada de las estructuras superficiales, cercanas al transductor. La demostración de una estructura retroperitoneal, como el músculo ileo-psoas y los vasos ilíacos externos, indica que se ha realizado una compresión adecuada. El examen se inicia en un plano transversal, desde el cuadrante superior derecho, desplazándose lentamente hacia el cuadrante inferior derecho del abdomen, con aumento gradual de la compresión hasta que todas las asas llenas de gas hayan sido desocupadas. Se evalúa simultáneamente la compresibilidad de las asas intestinales, teniendo siempre cuidado de no ejercer demasiada presión para no despertar dolor excesivo o dolor de rebote. El resto del abdomen y la pelvis deben ser estudiados con un transductor sectorial de 3 a 5 Mhz, prestando especial atención al espacio subfrénico, riñón derecho, vejiga, ciego, asas ileales, y en pacientes de sexo femenino, al fondo de saco de Douglas, útero, trompa y ovario derecho.



## **APARIENCIA SONOGRÁFICA DEL APÉNDICE NORMAL**

El apéndice normal es visible con la técnica de compresión gradual entre un 5 y 70% de los casos en las diferentes series (6, 14,15). Se ha descrito sonográficamente como una estructura tubular, colapsable y llena de líquido, que mide en promedio, entre 3 y 4 mm. de diámetro transversal, con un extremo ciego en el eje longitudinal y una configuración ovoide en el plano axial. El apéndice es usualmente curvo y puede ser tortuoso, su diámetro transversal y el espesor de su pared no deben exceder de 6 y 2 mm, respectivamente. Se diferencia de las asas intestinales delgadas por la ausencia de peristaltismo y de cambios en su configuración durante todo el examen.

La submucosa apendicular, una delgada estructura ecogénica central, está rodeada por una hipoeogenicidad que representa la muscular propia. La luz apendicular es usualmente colapsable, sin embargo en un 5% de los pacientes, una pequeña cantidad de líquido intraluminal está presente. En un 10% de los casos se identifica un borde ecogénico que representa la grasa de la serosa (11).

## **HALLAZGOS ECOGRÁFICOS DE LA APENDICITIS AGUDA**

Los criterios para el diagnóstico ecográfico de apendicitis aguda incluyen la visualización de una imagen tubular, localizada en la FID, cerrada en un extremo, no compresible por medio del transductor, con un diámetro transversal mayor a 6 mm y una pared engrosada mayor de 2 mm(5,6).

Existe un cierto número de hallazgos que pueden ser encontrados en el evento de una apendicitis aguda, tales como:

Apendicitis focal:

La inflamación del apéndice puede ser más focalizada o localizada hacia la punta, por lo cual, es importante identificar la longitud total del apéndice para evitar diagnósticos falsos negativos. Hasta un 6% de los casos de apendicitis

pueden estar confinados a la punta del apéndice. En estos casos, el diámetro de la parte media y proximal del apéndice mide menos de 6 mm (6) .

**Pérdida de la ecogenicidad de la submucosa:**

La ecogenicidad de la capa submucosa puede no ser visualizada a través de la ecografía en los estadios más avanzados de inflamación. Esta pérdida de la ecogenicidad puede ser focal o difusa y representa la extensión del proceso inflamatorio hacia la muscularis propia a través de la submucosa, con subsecuente aceración submucosa y necrosis (5).

**Líquido dentro de la luz apendicular:**

Debido a que la obstrucción de la luz del apéndice usualmente precede a la apendicitis aguda, el líquido puede coleccionarse dentro del apéndice hasta en un 50% de los casos de apendicitis no perforada (6).

**Apendicolito:**

El Apendicolito se observa como un foco hiperecogénico, con sombra acústica posterior. Su tamaño y forma es variable y puede ser identificado dentro de la luz apendicular o rodeado de un absceso periapendicular después de la perforación del apéndice. Estos hallazgos se aprecian entre un 10 y 30% de los pacientes (6).

**Colección líquida circunscrita:**

Una colección líquida periapendicular puede ser localizada en la fosa ilíaca derecha o en la pelvis. Estas colecciones generalmente tienen una configuración redondeada y producen efecto de masa sobre las estructuras adyacentes. El líquido intraperitoneal libre se identifica por su forma triangular, bordeando los recesos peritoneales o las asas intestinales (5).

**Masa periapendicular:**

Una masa periapendicular puede tener bordes poco definidos, y representar asas intestinales engrosadas o un absceso. Las asas intestinales atónicas se

identifican como estructuras tubulares sin peristaltismo, con paredes hiperecogénicas mayores de 2 mm de diámetro (5).

Ecogenicidad pericecal aumentada:

Un área mayor de 1 cm de diámetro, con aumento de la ecogenicidad, puede ser causada por grasa mesentérica o epiplóica inflamada (6).

Linfadenitis mesentérica:

Los nódulos linfáticos mesentéricos aumentados de tamaño son ovales y usualmente isoecógenos o hipoecógenos, comparados con los músculos subyacentes (5)

Teniendo en cuenta los criterios ultrasonográficos descritos, numerosos estudios realizados tanto en adultos como en la edad pediátrica, han reportado una alta sensibilidad y especificidad para la ecografía en el diagnóstico de inflamación apendicular, con valores que sobrepasan el 90% en ciertas series (5,6)

## **CAUSAS DE ERROR QUE CONDUCEN A DIAGNÓSTICOS FALSOS NEGATIVOS**

Apendicitis confinada a la punta del apéndice:

Como se mencionó anteriormente, la inflamación temprana del apéndice, puede ser confinada exclusivamente a la punta, por consiguiente, la porción proximal del apéndice aparecerá de tamaño normal. Un examen que se base sólo en la porción proximal del apéndice, dará como resultado un falso negativo (6).

Apendicitis retrocecal:

El apéndice retrocecal puede ser difícil de visualizar, si sólo se realiza el examen Standard. Las imágenes de la fosa ilíaca derecha obtenidas vía lateral, hacia el flanco, permiten la visualización de un apéndice retrocecal al

identificarlo directamente posterior al ciego Apendicitis perforada o gangrenado (6).

Los pacientes con apendicitis gangrenado o perforada pueden ser difíciles de analizar debido a la peritonitis focal. Una característica sonográfica que se presenta en estos casos, es la pérdida extensa de la ecogenicidad del anillo submucoso del apéndice debido a la necrosis.

Se puede observar aumento de la ecogenicidad mesentérica y de la grasa epiplóica debida al edema. La visualización de un apendicolito dentro de esta masa inflamatoria es también específica de apendicitis (5,6).

Apéndice lleno de gas:

En los pacientes con apendicitis, el gas dentro del apéndice es causado por gérmenes productores de gas. Una sombra acústica posterior extensa puede dificultar la visualización del apéndice (5).

Apéndice marcadamente aumentado de tamaño:

El apéndice inflamado rara vez tiene un diámetro transversal superior a 1.5 a 2.0 cm. Debido a su tamaño inusualmente grande, el apéndice puede ser mal interpretado como un asa de intestino delgado. La visualización de un asa aperistáltica, con un extremo cerrado, es la clave para la identificación correcta del apéndice (5).

## **ERRORES QUE CONDUCEN A DIAGNÓSTICOS FALSOS POSITIVOS**

Resolución espontánea:

Aunque poco común, un porcentaje de pacientes con dolor en fosa ilíaca derecha mejoran espontáneamente. Estos pacientes típicamente tienen características ecográficas de apendicitis en estadio temprano, sin apendicolito. El seguimiento ecográfico varias semanas más tarde, muestra un apéndice normal, indicando resolución del proceso inflamatorio (5,6)

Dilatación de una trompa de Falopio:

Una trompa de Falopio dilatada a veces se asemeja a un apéndice inflamado. A diferencia del apéndice, la trompa de Falopio tiene pliegues mucosos ondulados, además no tiene un anillo submucoso ecogénico (5).

Fibras del músculo psoas:

En la imagen sagital, el tejido fibrogaso entre las fibras del músculo psoas ocasionalmente puede simular la submucosa ecogénica del apéndice. Las imágenes transversas muestran claramente que estas líneas ecogénicas son originadas dentro del músculo psoas (5).

Periappendicitis del tejido inflamatorio adyacente:

La inflamación extrínseca puede causar edema y engrosamiento de la serosa del apéndice (periappendicitis). Este es más frecuentemente relacionado con la enfermedad de Crohn o los abscesos tubo-ováricos. Si un absceso es visto adyacente al apéndice pero la submucosa apendicular está intacta, un proceso inflamatorio extrínseco debe ser considerado.

## **DOPPLER COLOR EN EL DIAGNÓSTICO DE APENDICITIS**

En la apendicitis aguda no complicada, numerosas señales doppler color rodean la pared del apéndice y dan una visualización clara del órgano, disminuyendo en ocasiones el tiempo del examen.

- El flujo diastólico es alto, reflejando la vasodilatación arteriolar que acompaña la inflamación.
- En los casos de necrosis y perforación, la punta del apéndice usualmente muestra ausencia de señal doppler color 10.
- En los casos de perforación del apéndice, el tejido blando hiperémico adyacente a la perforación puede dar un aumento en el número de señales doppler color con un flujo diastólico alto.

- En los casos de apendicitis crónica, el apéndice aparece mucho menos vascularizado, con pocas señales doppler color.
- Otros procesos inflamatorios de la fosa ilíaca derecha se acompañan de hiperemia similar del mesenterio, las asas intestinales o la pared vesical. Cuando estos signos sonográficos son visualizados, es indispensable una búsqueda exhaustiva del apéndice. Cuando no se encuentra el apéndice, se deben incluir como diagnósticos diferenciales otras causas de hiperemia, tales como la enfermedad inflamatoria intestinal, la enfermedad pélvica inflamatoria, la ovulación o el cuerpo lúteo

La técnica de Tomografía Computarizada (CT) Apendiceal es más exacta que la ultrasonografía. Consiste en una prueba helicoidal enfocada después de un enema Gastrografin-salino (con o sin contraste oral) y que puede ser implementado e interpretado dentro de una hora. El contraste intravenoso es innecesario. La eficacia del CT es debido a su capacidad de identificar mejor el apéndice normal que la ultrasonografía. Un apéndice inflamado tiene más de 6 mm, pero el CT muestra también los cambios inflamatorios periapendiceales. Si la CT Apendiceal no está disponible, la CT abdominal/pélvica Standard con contraste, seguirá siendo más eficaz que la ultrasonografía (8, 14,20).

### **Diagnostico diferencial de apendicitis.**

El diagnostico diferencial es esencialmente el de abdomen agudo, ya que las manifestaciones clínicas no son específicas para una determinada enfermedad, pero sí para un trastorno de la función o funciones. Por ello, un cuadro idéntico puede deberse a muy diversos procesos agudos que ocurren en la cavidad peritoneal o cerca de ella que producen la misma alteración de función que la apendicitis aguda. La precisión del diagnostico preoperatorio es cercana al 85% (14). Los diagnósticos erróneos más frecuentes en orden decreciente de frecuencia son: linfadenitis mesentérica aguda, ninguna condición patológica orgánica, enfermedad inflamatoria pélvica, torsión de quiste ovárico o rotura de folículo de Graaf y gastroenteritis aguda. La tasa de

perforación es cercana al 27%. El diagnóstico diferencial depende de 3 factores principales: localización anatómica del apéndice inflamado, etapa del proceso (simple o complicado) y la edad y sexo del paciente.

1) Adenitis mesentérica aguda: con frecuencia se confunde con apendicitis aguda en los niños. Casi invariablemente presentan o presentaron recientemente una infección respiratoria alta. El dolor es usualmente más o menos difuso y la hipersensibilidad no está tan localizada como en la apendicitis aguda. A veces presenta rigidez voluntaria, pero rigidez verdadera es rara. Los procedimientos de laboratorio son de poca utilidad, aunque una linfocitosis relativa indica adenitis mesentérica. Conviene observar al paciente por varias horas para esclarecer el diagnóstico si se sospecha adenitis mesentérica, dado que es un cuadro autolimitado, pero si la diferenciación es dudosa, la operación inmediata es el único curso a seguir (17).

2) Gastroenteritis aguda: es muy común en niños, pero usualmente puede fácilmente diferenciarse de apendicitis aguda. La gastroenteritis viral, una infección autolimitada y aguda, se caracteriza por diarrea líquida abundante, náusea y vómito. Los calambres abdominales hiperperistálticos preceden a las evacuaciones líquidas. El abdomen se relaja entre los accesos de cólico y no hay signos circunscritos. Los estudios de laboratorio son normales (17). Gastroenteritis por *Salmonella* resulta de la ingestión de alimentos contaminados. Los hallazgos abdominales son similares a la gastroenteritis viral, pero en algunas el dolor abdominal es intenso, circunscrito y asociado con dolor a la descompresión. Son comunes la fiebre y escalofríos. La cuenta leucocitaria suele ser normal. Los microorganismos causales pueden ser aislados en cerca del 100% de los pacientes, pero demora demasiado como para hacer diferenciación a partir de ella. Ataques similares en otras personas que comieron lo mismo refuerza el diagnóstico presuntivo de gastroenteritis por *Salmonella*. En la fiebre tifoidea, el comienzo es menos agudo que en la apendicitis, con un pródromo de varios días. La diferenciación es posible por la prostración, el rash maculopapular, bradicardia relativa y leucopenia. El diagnóstico se confirma por cultivo de *Salmonella typhosa* de deposiciones o

sangre. La perforación intestinal, usualmente de ileon distal, se presenta en 1% de los casos y requiere cirugía inmediata (11,17).

3) Divertículo de Meckel: provoca un cuadro clínico muy similar a apendicitis aguda. Diferenciación preoperatorio es académico e innecesario, dado que ambas patologías poseen las mismas complicaciones y requieren el mismo tratamiento: cirugía. Diverticulotomía casi siempre se puede realizar a través de una incisión de McBurney, extendida si fuese necesario. Si la base del divertículo es ancha, de manera que la refección comprometa el lumen del ileon, entonces se realiza resección del segmento de ileon que tiene el divertículo, con una anastomosis termino-terminal (11,14).

4) Intususcepción: en contraste a la diverticulitis de Meckel, es importante hacer la diferenciación con la AG, dado que el tratamiento es muy diferente. La edad de los pacientes es muy importante: la AG es muy rara en menores de 2 años, mientras que casi todas las intususcepciones idiopáticas ocurren bajo los 2 años. La intususcepción ocurre en niños bien nutridos que súbitamente son doblados por un dolor de tipo cólico. Entre los ataques de dolor el niño está muy bien. Después de varias horas, el paciente presenta deposiciones sanguinolentas, mucosas. Se puede palpar una masa en forma de salchicha en el cuadrante inferior derecho. El tratamiento preferido es reducción por enema Bario, mientras que el uso de enema con bario en la apendicitis aguda puede ser catastrófico (11,14).

5) Enteritis regional: se manifiesta por fiebre, dolor en cuadrante inferior derecho, hipersensibilidad y leucocitosis? a menudo simula apendicitis aguda. Diarrea y la infrecuencia de anorexia, náuseas y vómitos favorece el diagnóstico de enteritis regional. Ileítis aguda debe diferenciarse de enfermedad de Crohn. En presencia de ileon distal agudamente inflamado sin compromiso del ciego y apéndice normal, se indica apendicetomía. La progresión a ileítis de Crohn es poco común (11).

6) Úlcera péptica perforada: simula apendicitis aguda si el contenido gastroduodenal vaciado desciende por gravedad al lado derecho, en la región



cecal, y si la perforación cierra muy pronto espontáneamente, minimizando así los hallazgos de abdominales superior.

7) Diverticulitis o carcinoma perforado del ciego o de la porción de sigmoides que yace en el lado derecho: son casi imposibles de distinguir de apendicitis aguda (11).

8) Apéndice epiploico: resulta del infarto del apéndice secundario a torsión. Síntomas pueden ser mínimos o puede haber dolor abdominal continuo en un área correspondiente al contorno del colon, perdurando por varios días. La migración del dolor es inusual, no hay secuencia diagnóstica de síntomas. El paciente no parece enfermo, náusea y vómitos son inusuales, y a diferencia de la apendicitis el apetito está conservado. Sensibilidad localizada sobre el sitio es usual y a menudo marcada con rebote, pero sin rigidez abdominal (11).

9) Infección de tracto urinario: pielonefritis aguda, en particular del lado derecho, puede simular una apendicitis aguda. Escalofríos, sensibilidad en el Angulo costó vertebral, pocitos y bacteria en la orina usualmente sirve para diferenciarlas (11).

10) Litiasis uretral: si el cálculo se ubica cerca del apéndice, puede simular una apendicitis retrocecal. Dolor referido a los labios, escroto o pene, hematuria o ausencia de fiebre o leucocitosis sugiere cálculo. Pielografía usualmente confirma el diagnóstico.

11) Peritonitis primaria: raramente simula apendicitis aguda simple, pero puede simular peritonitis difusa secundaria a perforación de apéndice. El diagnóstico se realiza por aspiración peritoneal. Si solo hay cocos en la tinción de Gram., peritonitis es primaria y se trata médicamente. Si la flora es mixta, es una peritonitis secundaria (11).

12) Púrpura de Henoch-Schonlein: ocurre 2-3 semanas después de una infección por estreptococo. El dolor abdominal puede ser prominente, pero artralgias, púrpura y nefritis casi siempre están presentes también.

13) Yersinosis: transmitida por comida contaminada con orina o deposiciones. Puede causar diversos síndromes clínicos: adenitis mesentéricas, ileitis, colitis, apendicitis aguda. Muchas de estas infecciones son moderadas y autolimitadas, pero algunas llevan un curso séptico sistémico con una elevada tasa de mortalidad si no es tratada. Los microorganismos son sensibles en general a tetraciclinas, estreptomina, ampicilina y kanamicina. Una sospecha preoperatorio no debe retrasar una cirugía, dado que la apendicitis causada por yersinia no se puede distinguir de una apendicitis provocada por otra causa. 6% de las adenitis mesentéricas son causadas por yersinia. 5% de apendicitis aguda es causada por yersinia. *Campilobacter jejuni* causa diarrea y dolor que simula apendicitis aguda. Se puede cultivar de deposiciones (11).

14) Desordenes ginecológicos: la tasa de diagnóstico erróneos de apendicitis aguda es alta en mujeres adultas jóvenes. 32-45% de apéndices negativos se han reportado en mujeres de 15 a 40 años. Enfermedades de los órganos ginecológicos pueden ser erróneamente diagnosticada como apendicitis, y son en orden de frecuencia: enfermedad inflamatoria pélvica, ruptura de folículo de Graaf, torsión de quiste ovárico o tumor, endometriosis, y ruptura por embarazo ectópico. La laparoscopia juega un rol significativo en establecer el diagnóstico (11,12).

15) Enfermedad inflamatoria pélvica: la infección es usualmente bilateral, pero si es confinada al lado derecho simula apendicitis. Náuseas y vómitos están casi siempre presente en apendicitis, pero en menos de la mitad de enfermedad inflamatoria pélvica. El valor más grande de estos síntomas es su ausencia. Dolor y sensibilidad es usualmente baja, y el movimiento del cervix es exquisitamente doloroso. Diplococos intracelulares pueden demostrarse en descarga vaginal purulenta (11).

16.) Ruptura de folículo de Graaf: no es extraño que durante la ovulación se derrame suficiente sangre y fluido folicular para producir breve y moderado dolor abdominal bajo. Si el fluido es inusualmente copioso y del ovario derecho, apendicitis puede ser simulada. Dolor y sensibilidad son usualmente difusos. Leucocitosis y fiebre son leves o ausentes. Dado que ocurre en el punto medio del ciclo menstrual, se llama a menudo mittelschmerz (11).

Otras enfermedades: mas raras que logren simular apendicitis aguda, pero que deben ser consideradas en el diagnostico diferencial: perforación intestinal por cuerpo extraño, obstrucción intestinal en asa cerrada, oclusión vascular mesentérica, pleuritis del tórax inferior derecho, colecistitis aguda, pancreatitis aguda, hematoma de la pared abdominal, y muchos otros mas, demasiado raros y numerosos.

### **Complicaciones**

La ruptura del apéndice es la mayor complicación de la apendicitis. Los factores que aumentan el índice de perforaciones son: la presentación tardía a la asistencia médica, edad extrema (joven o anciano) y una ubicación oculta del apéndice. Un breve periodo de observación en el hospital (menos de 6 horas) puede mejorar la eficacia del diagnóstico El diagnóstico de perforación del apéndice es generalmente mas sencillo, aunque los síntomas del paciente pueden disminuir temporalmente. Los resultados son más obvios si la peritonitis se generaliza ocasionando sensibilidad abdominal completa. La fiebre es más común con la ruptura del apéndice y el conteo de glóbulos blancos puede elevarse a 20.000 a 30.000 por mm cúbico (10, 11,15). El absceso periapendiceal puede ser tratado inmediatamente con cirugía o por tratamiento antibiótico parenteral. Con observación del drenaje guiado por CT seguido por un intervalo de apendicetomía 6 semanas a tres meses más tarde (15).

## **OBJETIVO GENERAL.**

Establecer la confiabilidad en los estudios radiológicos de placa simple de abdomen y ultrasonido pélvico, en pacientes con apendicitis aguda y sus complicaciones.

## **OBJETIVOS ESPECIFICOS.**

Describir las características y hallazgos en la placa simple de abdomen (signos radiológicos), estableciendo un diagnóstico o no de Apendicitis aguda.

Describir los hallazgos en el estudio ultrasonográficos (signos ultrasonográficos), estableciendo un diagnóstico o no de apendicitis aguda.

Establecer correlación con el reporte de patología, de la placa simple de abdomen y el ultrasonido pélvico determinando porcentaje de certeza para cada uno en el diagnóstico.

## **JUSTIFICACION.**

El ultrasonido ha presentado cambios tecnológicos importantes en los últimos años, el incremento en la resolución en las líneas de traductores así como en los monitores ha permitido observar con mayor claridad las estructuras menores, como la apéndice cecal (2,15) Los cambios inflamatorios y las colecciones se observan con una cuidadosa exploración de la región iliaca y pélvica, motivo por el cual el estudio de ultrasonido se considera un instrumento indispensable en la evaluación de la apendicitis aguda, en diagnóstico temprano y sus complicaciones (22). La placa simple de abdomen se ha establecido en los centros de atención hospitalaria en los servicios de urgencias como un apoyo en el diagnóstico de la apendicitis aguda y patologías asociadas al dolor abdominal (2,3).

El presente estudio pretende evaluar la utilidad del ultrasonido y la placa simple de abdomen en el diagnóstico de apendicitis aguda en fases tempranas, así como sus complicaciones haciendo una correlación con el reporte de patología como estándar.

## **METODOLOGIA**

**Diseño del estudio:** Transversal descriptivo.

**Tipo de investigación:** observacional, transversal, prospectivo, descriptivo y abierto.

**Población, lugar y tiempo de estudio:** El estudio se realizó en el Hospital regional "General Ignacio Zaragoza del sistema ISSSTE" en el Distrito Federal de México en el periodo de Octubre 2009 a abril del 2010. Pacientes referidos por el servicio de Urgencias adultos y Urgencias pediatría.

**Tipo de muestra y tamaño de la muestra:** Numero de pacientes ingresados al servicio de urgencias con diagnóstico de dolor abdominal y referidos al

servicio de Radiología e Imagen para realizar ultrasonido pélvico y placa simple de abdomen. Todos los pacientes fueron sometidos a laparotomía exploradora. Se incluyó en el estudio todos aquellos con reporte de patología de la pieza quirúrgica con apendicitis en sus diferentes grados evolutivos, descartándose aquellos con reportes de apéndice cecal sin alteraciones u otros hallazgos quirúrgicos.

## **Criterios de inclusión exclusión y eliminación:**

**Criterios de inclusión:** Pacientes derechohabientes del Hospital Regional Gral. Ignacio Zaragoza del ISSSTE.

Todos los pacientes ingresados en el servicio de urgencias del Hospital Regional "Gral. Ignacio Zaragoza ISSSTE" del octubre 2009 a abril 2010 con dolor abdominal y diagnóstico clínico de probabilidad de apendicitis aguda o complicada.

Todas las edades.

Ambos sexos.

Con placa de RX de abdomen y reporte escrito,

Reporte ultrasonográficos por escrito.

Reporte de patología de la pieza quirúrgica por escrito, con hallazgo de apendicitis en cualquiera de sus grados evolutivos.

### **Criterios de exclusión:**

Pacientes no derechohabientes.

Pacientes con otras causas de dolor abdominal demostrado por algún método de estudio.

Estudios incompletos o ausencia de reporte de ultrasonido o placa simple.

**Criterios de eliminación:** Reporte de patología con hallazgos de otras patologías no asociadas a la apéndice cecal.

Criterios de eliminación: Pacientes egresados del servicio de urgencias y los que no se sometieron a laparotomía. Pacientes no derechohabientes del sistema ISSSTE.

### **Variables:**

Edad

Sexo

Reporte de patología de la pieza quirúrgica. (Todos aquellos con reporte de apendicitis aguda en cualquiera de sus grados evolutivos)

Reporte de ultrasonido. Reporte de apendicitis aguda o no.

Reporte de placa simple de abdomen. Reporte de apendicitis aguda o no.

## **PROCEDIMIENTO PARA CAPTURAR LA INFORMACION Y DESCRIPCION GENERAL DEL ESTUDIO.**

Se llevo a cabo el protocolo y estudio en el servicio de Radiología e Imagen en el Hospital regional " General Ignacio Zaragoza". La recolección de datos se realizo directamente en la sala de ultrasonido y en el área de criterio para interpretación de placa simple de abdomen entre el grupo de residentes de Radiología e Imagen y apoyados por el medico de base en turno. Se

utilizo un formato de vaciado de datos por paciente con especial interés en el número de expediente clínico para el seguimiento del caso, signos y síntomas, reporte ultrasonográfico y radiológico. Se recolecto un mes después el reporte de patología de la pieza quirúrgica. Se eliminaron todos aquellos pacientes que no presentaban criterios de inclusión.

Las hojas de recolección de datos fueron vaciadas en programa de Excel 97, donde se realizó el análisis con estadísticas descriptivas a través de rangos y tabla de frecuencia y gráficos con los datos obtenidos.

#### **FICHA DE RECOLECCION DE INFORMACION**

##### **NUMERO DE EXPEDIENTE**

**FECHA**

**EDAD**

**SEXO:**

##### **REPORTE RADIOLOGICO**

**dilatación del ciego**

**niveles hidroaereos en fosa iliaca derecha**

**niveles hidroaereos generalizados**

**fecalito**

**borramineto de psoas**

**posición antialgica**

**borramineto de articulación sacro-coxal**

**visualizacion de ileo terminal**

**borramineto de la grasa preperitoneal**

**ausencia de gas en ámpula rectal**

**Gas libre retroperitoneal, peritoneal, subdiafragmatico.**

**REPORTE POSITIVO PARA APENDICITIS ( )**

**REPORTE NEGATIVO PARA APENDICITIS ( )**

**HALLAZGOS ULTRASONOGRAFICOS EN LA APENDICITIS AGUDA.**

**imagen tubular de localizacion en fosa iliaca derecha, cerrada en un extremo**

**con diametro trasverso mayor a 6 mm y una pared mayir de 2 mm.**



**imagen no compresible con el transductor.**

**engrosamiento focal (punta del apendice).**

**perdida de la ecogenicidad de la submucosa focal difusa**

**liquido dentro de la luz apendicular.**

**apendicolito**

**colección líquida circunscrita**

**masa oeripendicular**

**Ecogenicidad perocecal aumentada.**

**Linfadenitis mesenterica**

**Presencia de gas apendicular**

**DOPPLER COLOR:**

**Aumento de la vascularidad (flujo diastolico alto)**

**Ausencia de señal dopler (en caso de necrosis)**

**REPORTE POSITIVO PARA APENDICITIS ( )**

**REPORTE NEGATIVO PARA APENDICITIS ( )**

**DIAGNOSTICO HISTOPATOLOGICO:**

**Apendice focal aguda:**

**Apendice supurativa aguda:**

**Apendice gangrenosa aguda:**

**Apendice perforada:**

**periapendicitis:**

**Otros diagnosticos:**

## **RECURSOS HUMANOS:**

DR. FRANCISCO AYALA GONZALEZ. Jefe del servicio de Radiología e Imagen. Asesor de Tesis. Revisión de los reportes de estudios radiológicos y avances de la investigación.

DRA. MARIA ELENA HERNANDEZ. Jefe del servicio de Ultrasonido. Asesor de Tesis. Revisión de los reportes de Estudios radiológicos y avances de la investigación.

DRA. FLOR DIAZ ZAVALA. Jefe del servicio de Patología. Revisión y reportes de estudios de las piezas quirúrgicas. Revisión del análisis de datos de Patología.

LETICIA SERRANO COLIN. Residente de tercer año del Servicio de Radiología e Imagen. Recolección de datos, vaciado de la información y análisis.

TECNICOS RADIOLOGOS (ASCritos AL SERVICIO).

## **RECURSOS MATERIALES**

EQUIPOS DE RADIOLOGIA: RX:

SALA 10, 6 Y 3 DE RAYOS X. EQUIPO AUTOMATIZADO MRF 1511. DIGITAL.

EQUIPO DE ULTRASONIDO:

PHILLIPS HD EMVISOR HP 2008.

## FINANCIAMIENTO

Los estudios se realizaron en áreas del servicio de Radiología e Imagen del Hospital regional "General Ignacio Zaragoza del ISSSTE", con equipos automatizados del servicio donde se calculo un gasto aproximado por estudio de:

PLACA DE RX DE ABDOMEN.....150. 00 pesos  
ULTRASONIDO PELVICO.....300.00 pesos

El uso de papelería y material de cómputo corre por cuenta del autor.

## **ASPECTOS ETICOS**

Durante la investigación, es deber del médico e investigador proteger la vida, la salud, la dignidad, la integridad, el derecho a la autodeterminación, la intimidad y la confidencialidad de la información personal de los pacientes que participan en la investigación. Se deberá apoyar la investigación en bibliografía científica y reciente, y en otras fuentes de información pertinentes. El protocolo debe incluir información sobre el manejo de cada estudio considerando las condiciones del paciente y el respeto a su condición de su enfermedad.

Se combinara la investigación médica con la atención médica, sólo en la medida en que la investigación justifique un valor potencial preventivo, diagnóstico o terapéutico en beneficio del paciente y la institución. Se suspenderá la investigación en el momento en que las condiciones del paciente pudieran poner en riesgo su condición de salud. Se informara cabalmente al paciente los aspectos de la atención que tienen relación con la investigación. La negativa del paciente a participar en la investigación o su decisión de retirarse no debe perturbar la relación médico-paciente.

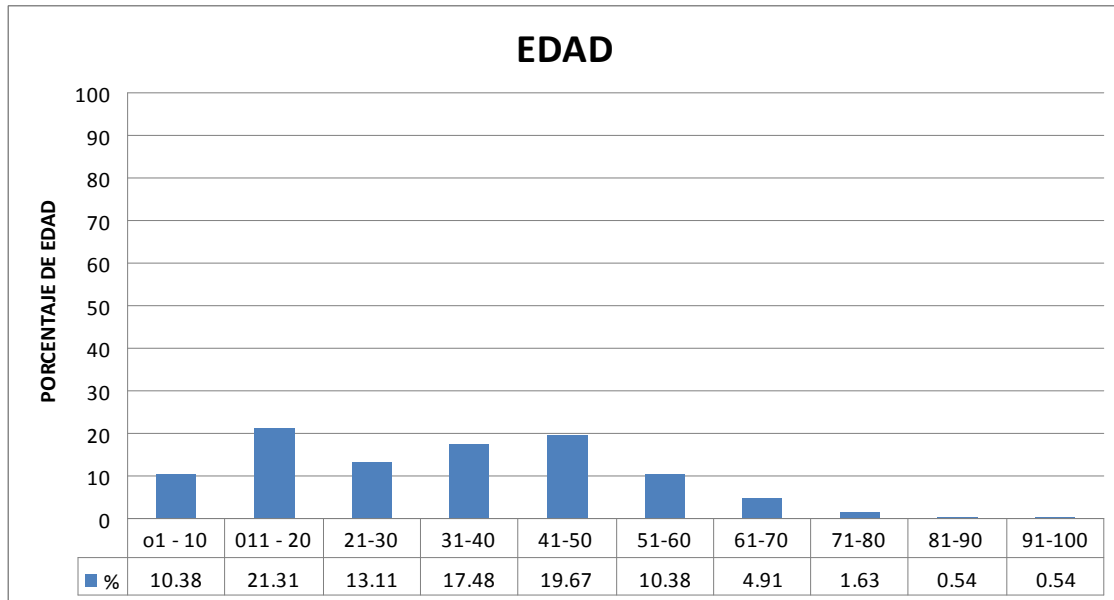
## RESULTADOS

Se ingresaron un total de 365 pacientes en los servicios de Urgencias pediatría y Urgencias adultos, en el periodo de Noviembre 2009 y abril del 2010 en el Hospital Regional "General Ignacio Zaragoza del ISSSTE, todos presentaban dolor abdominal y fueron enviados al servicio de Radiología e Imagen para estudios de ultrasonido pélvico y placa simple de abdomen para descartar Apendicitis Aguda. Se elaboro hoja de datos, y se realizaron estudios a todos ellos. Se excluyeron 182 paciente por no reunir criterios de diagnostico de Apendicitis aguda en el reporte de patología. Se incluyeron 183 pacientes, con diagnostico de apendicitis aguda en sus diferentes fases de evolución en los reportes de patología. Se realizo el análisis de los reportes de placa simple y ultrasonido pélvico emitidos antes de la laparotomía evaluando el diagnostico y los hallazgos de patología. Se presentaron pacientes de todos los grupos de edad. Los grupos de edad mas frecuentes fueron de 11-20 años con 21.3% y 41-50 años con 19.6% (Tabla y grafica 1) El sexo femenino fue mas frecuente en 57% de los casos ( tabla y grafica 2) . Todos los pacientes contaron con reporte de estudio de ultrasonido pélvico. El ultrasonido indico que un total de 148 pacientes que correspondió al 81% presentaban datos ultrasonográficos con signos positivos para apendicitis aguda, de estos 30 presentaban datos compatibles con complicaciones lo cual correspondía a 93.7 de los pacientes reportados en el estudio de patología de fases tardías en la apendicitis como perforación o absceso. En 35 pacientes no se identificaron datos ultrasonográficos de apendicitis lo cual correspondió a 19.1% del total de pacientes (datos en tabla 3 y grafica 3 y 4). Los signos ultrasonográficos positivos para apendicitis aguda complicada y no complicada en los 148 pacientes fueron: Imagen en diana o tubular (73.2%), Imagen de plastrón o colección (57.9%) y apendicolito (23.4%), otros signos ultrasonográficos se presentaron con menos frecuencia (tabla 4 y graficas 4 y 5). En los reportes de estudios radiológicos de placa simple se encontró en 112 pacientes que el estudio se reporto sin alteraciones lo cual correspondió a 61% de los estudios, En 71

pacientes se reporto la placa simple como positiva para apendicitis lo cual correspondió a 39% de los estudios, sin embargo en los 32 pacientes complicados el diagnostico emitido de apendicitis aguda fue de 81.2%. Los signos radiológicos mas frecuentes reportados fueron: dilatación del ciego 14.7%, Niveles hidroaereos 12.5%, borramiento del psoas 12.5% y fecalito 6%. El mayor número de estudios fueron reportados como sin datos radiológicos de apendicitis en los pacientes con reporte de patología en fases tempranas de la enfermedad. Los 32 pacientes reportados con colecciones por ultrasonido se reportaron 30 de ellos con placas radiográficas compatibles con apendicitis aguda. los pacientes. . En el reporte de histopatología todas las piezas de apéndice cecal referidas de los 183 pacientes presentaron grados diferentes de proceso inflamatorio o necrosis, todos los pacientes de piezas quirúrgicas reportadas sin alteraciones fueron eliminados del estudio.

# ANEXOS

**GRAFICA 1**

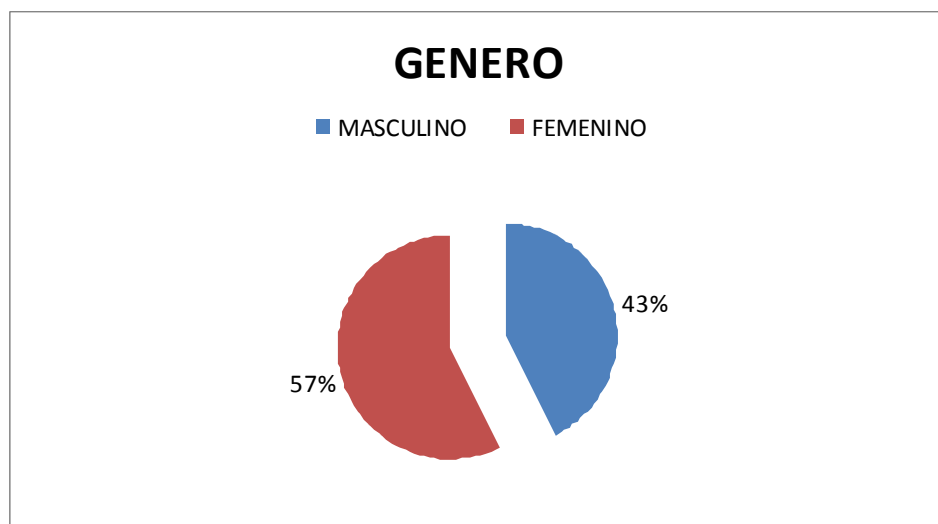


**Pacientes por grupo de edad, con dolor abdominal, y diagnostico de probable apendicitis aguda sometidos a laparotomía. Hospital Regional “Gral. Ignacio Zaragoza, ISSSTE” De noviembre 2009 a abril 2010.**

**TABLA 1**

Grupo de Edad	%
EDAD	
01 – 10	10.38
011 – 20	21.31
21-30	13.11
31-40	17.48
41-50	19.67
51-60	10.38
61-70	4.91
71-80	1.63
81-90	0.54
91-100	0.54
TOTAL	100

## GRAFICA 2



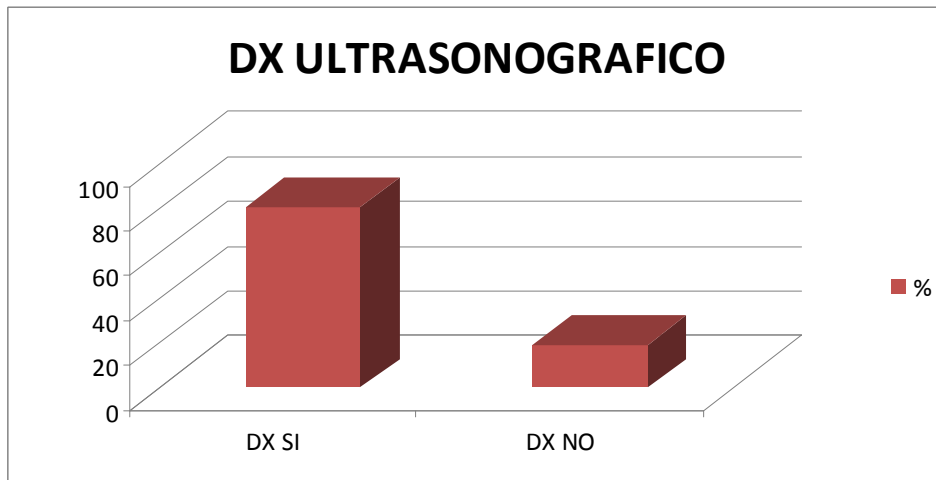
**Pacientes por genero, con dolor abdominal, y diagnostico de probable apendicitis aguda sometidos a laparotomía. Hospital Regional “Gral. Ignacio Zaragoza, ISSSTE” De noviembre 2009 a abril 2010.**

## TABLA 2

GÉNERO	%
MASCULINO	42.62
FEMENINO	57.37
TOTAL	100



### GRAFICA 3



**Pacientes con diagnostico ultrasonográfico de apendicitis aguda y con diagnostico ultrasonográfico negativo de apendicitis aguda, con dolor abdominal, y sometidos a laparotomía. Hospital Regional “Gral Ignacio Zaragoza, ISSSTE” De noviembre 2009 a abril 2010.**

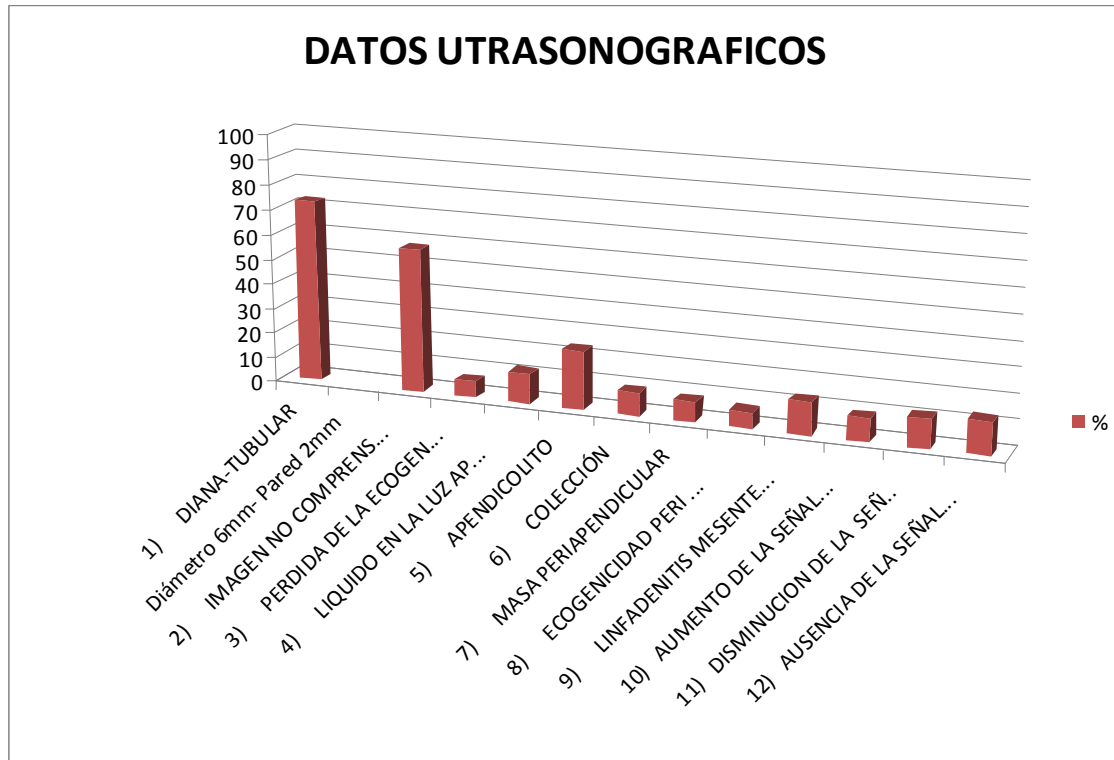
### TABLA 3

DX ULTRASONOGRAFICO	Num.	%	complicados	%
DX APENDICITIS	116	80.87	30 de 32	93.7
DX NO APENDICITIS	35	19.12		
TOTAL	183	100		

**TABLA 4**

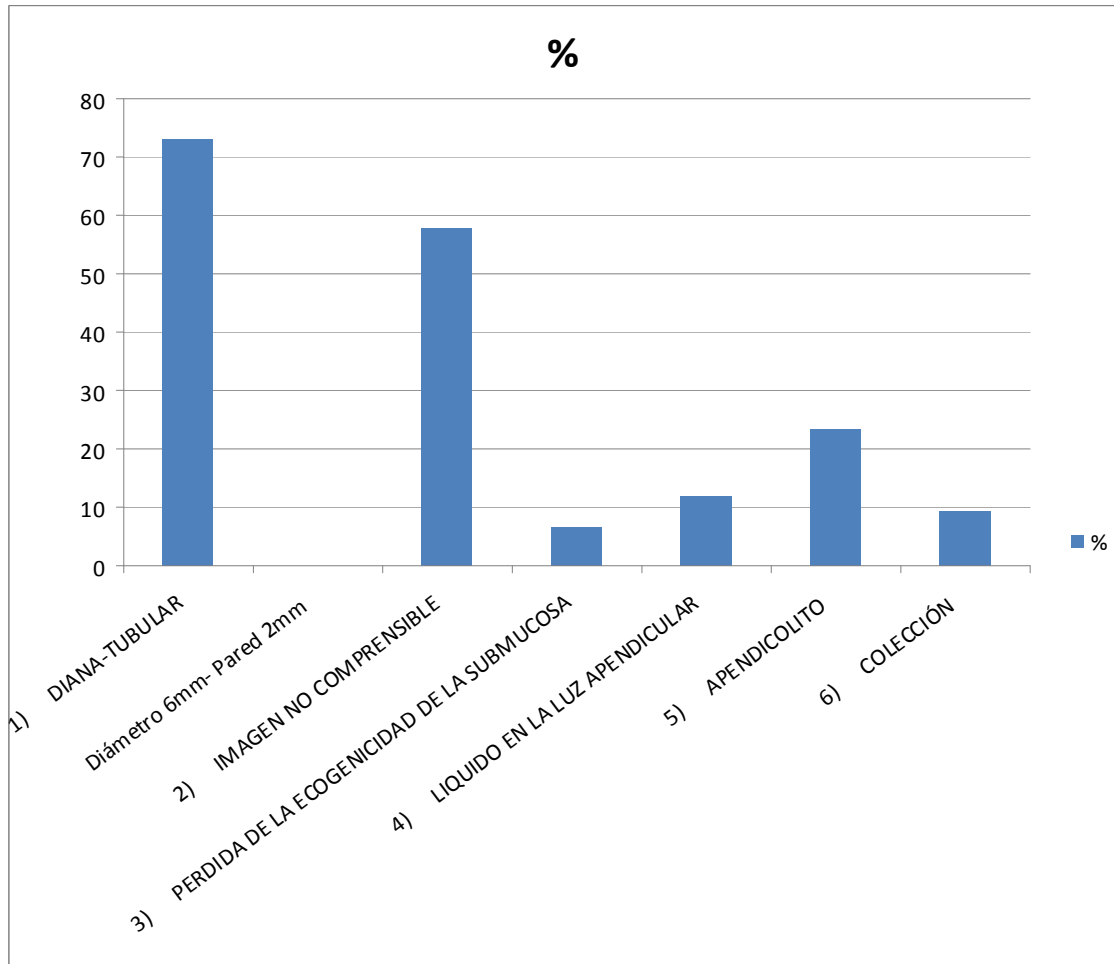
DATOS ULTRASONOGRAFICOS	%
1) DIANA-TUBULAR Diámetro 6mm- Pared 2mm	73.22
2) IMAGEN NO COMPRESIBLE (asas fijas).	57.92
3) PERDIDA DE LA ECOGENICIDAD DE LA SUBMUCOSA	6.55
4) LIQUIDO EN LA LUZ APENDICULAR	12.02
5) APENDICOLITO	23.49
6) COLECCIÓN	9.28
7) MASA PERIAPENDICULAR	8.19
8) ECOGENICIDAD PERI AUMENTADA	6.55
9) LINFADENITIS MESENERICA	13.11
10) AUMENTO DE LA SEÑAL DOPPLER	9.28
11) DISMINUCION DE LA SEÑAL DOPPLER	11.47
12) AUSENCIA DE LA SEÑAL DOPPLER	13.11

## GRAFICA 4



**Signos ultrasonográficos de apendicitis aguda y/o complicada en estudios realizados a pacientes con dolor abdominal, y sometidos a laparotomía. Hospital Regional “Gral. Ignacio Zaragoza, ISSSTE” De noviembre 2009 a abril 2010.**

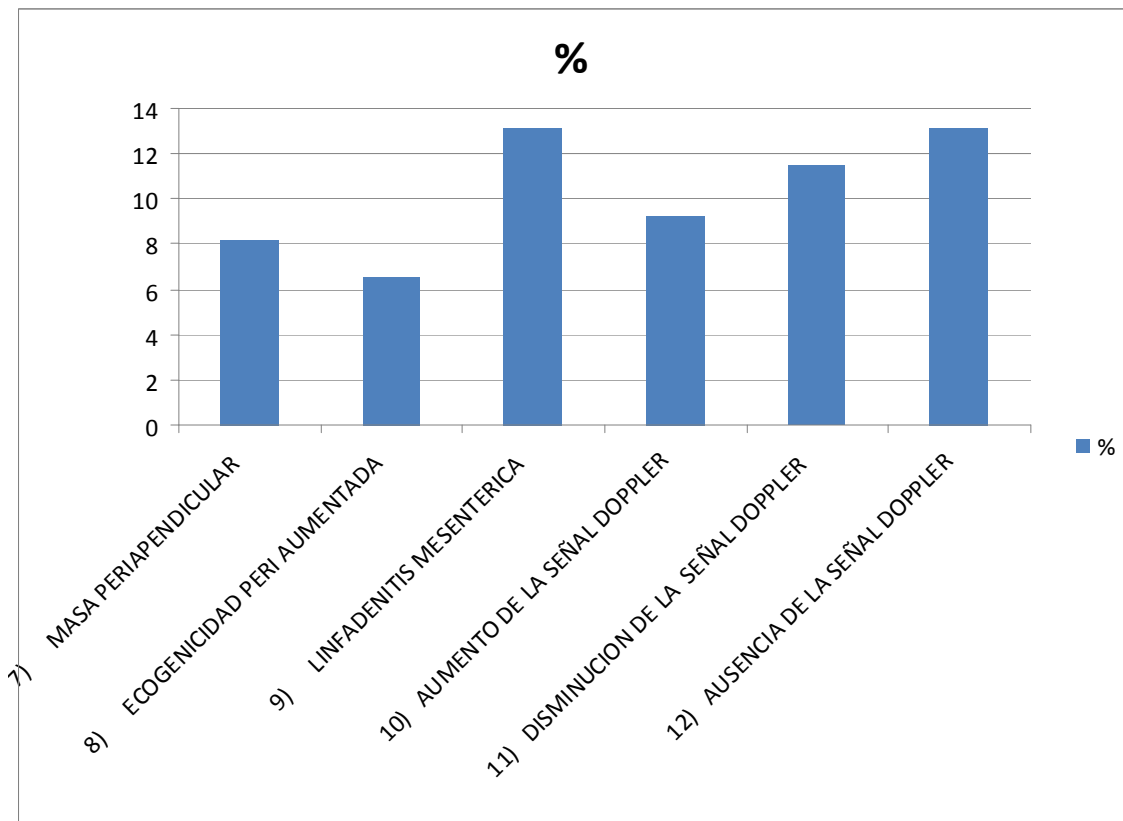
## GRAFICA 5



**Signos ultrasonográficos de apendicitis aguda y/o complicada en estudios realizados a pacientes con dolor abdominal, y sometidos a laparotomía. Hospital Regional “Gral Ignacio Zaragoza, ISSSTE” De noviembre 2009 a abril 2010.**

**(Primera parte)**

## GRAFICA 5



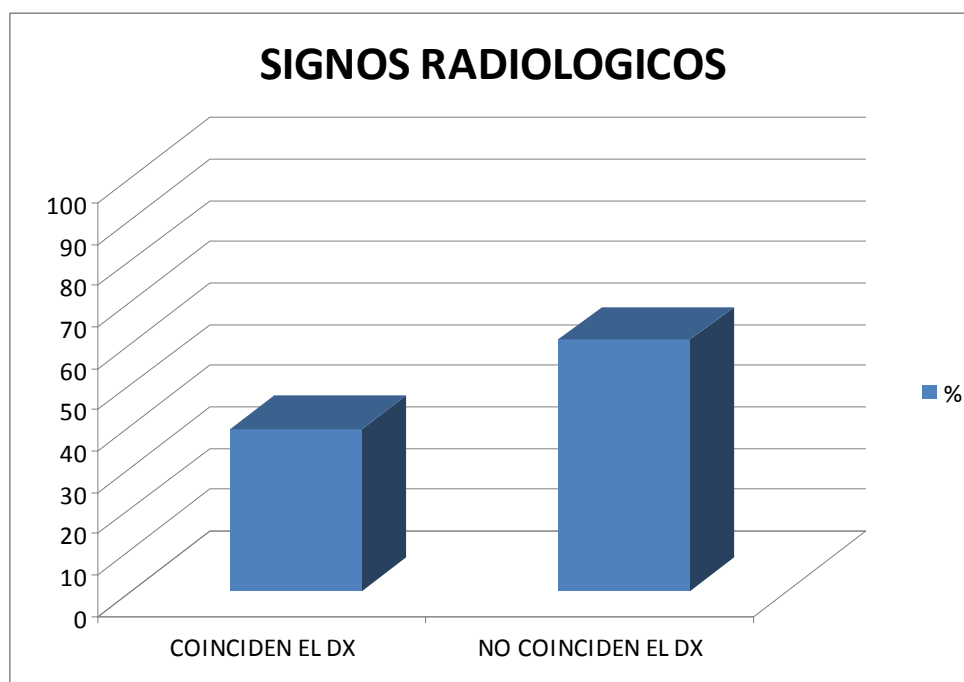
**Signos ultrasonográficos de apendicitis aguda y/o complicada en estudios realizados a pacientes con dolor abdominal, y sometidos a laparotomía. Hospital Regional “Gral Ignacio Zaragoza, ISSSTE” De noviembre 2009 a abril 2010.**

**(Segunda parte)**

**TABLA 5**

SIGNOS RADIOLOGICOS	Num. pacientes	%	Num. pac. complicados	%
COINCIDEN CON DX APENDICITIS	71	39	26 de 32	81.2
NO COINCIDEN EL DX DE APENDIC.	112	60.65		
TOTAL	183	100		

**GRAFICA 6**



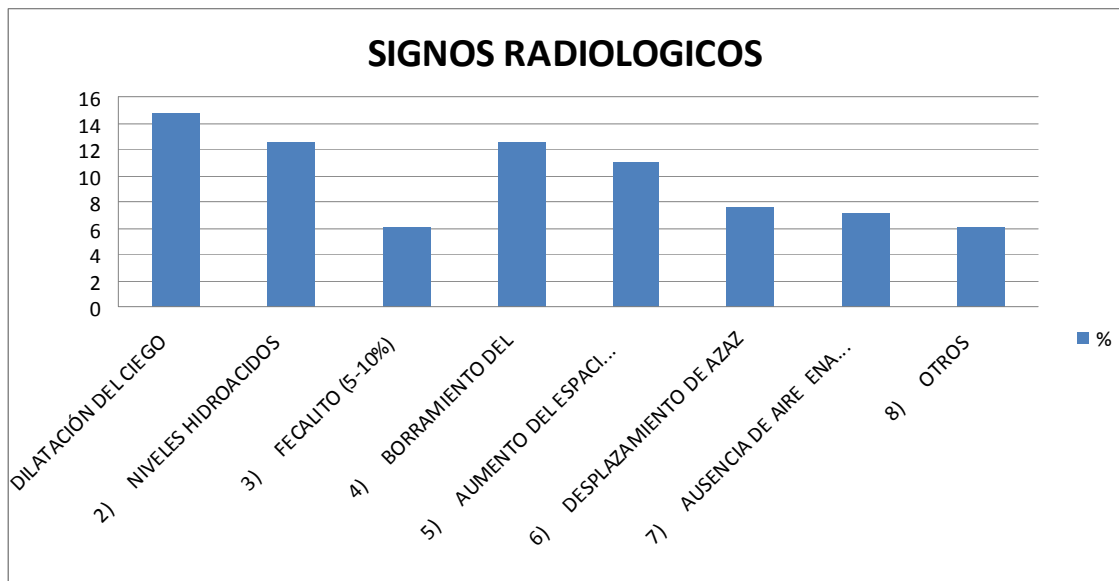
**Diagnostico en placa simple de abdomen coincidente y no coincidente con signos ultrasonográficos de apendicitis aguda en pacientes con dolor abdominal, y sometidos a laparotomía. Hospital Regional “Gral Ignácio Zaragoza, ISSSTE” De noviembre 2009 a abril 2010.**

**TABLA 6**

SIGNOS RADIOLOGICOS	%
1) DILATACIÓN DEL CIEGO	14.75
2) NIVELES HIDROACIDOS	12.56
3) FECALITO (5-10%)	6.01
4) BORRAMIENTO DEL	12.56
5) AUMENTO DEL ESPACIO PROPERITONIAL	10.92
6) DESPLAZAMIENTO DE AZAZ	7.65
7) AUSENCIA DE AIRE EN RECTAL	7.1
8) OTROS	6.01

NINGUNO- ESTUDIO NORMAL 22.7

**GRAFICA 7**

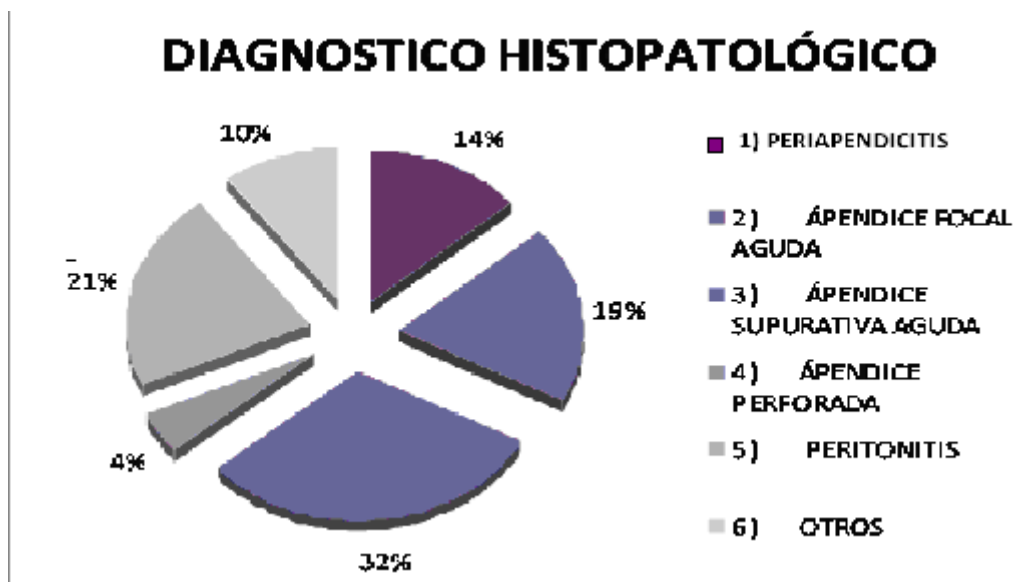


Signos radiológicos según su frecuencia en pacientes con dolor abdominal, y sometidos a laparotomía. Hospital Regional “Gral Ignacio Zaragoza, ISSSTE” De noviembre 2009 a abril 2010.

**TABLA 7**

DIAGNOSTICO HISTOPATOLÓGICO	%
1) PERIAPENDICITIS	13.66
2) ÁPENDICE FOCAL AGUDA	19.12
3) ÁPENDICE SUPURATIVA AGUDA	31.14
4) ÁPENDICE PERFORADA	4.37
5) PERITONITIS	21.31
6) OTROS	10.38
TOTAL	100

**GRAFICA 8**



Reporte histopatológico de las piezas quirúrgicas en pacientes con dolor abdominal, y sometidos a laparotomía con hallazgo de apendicitis en sus diferentes variedades, según su grado evolutivo. Hospital Regional “Gral Ignacio Zaragoza, ISSSTE” De noviembre 2009 a abril 2010.



## DISCUSIÓN

El análisis de los datos obtenidos demuestra la utilidad del ultrasonido en el paciente con dolor abdominal y diagnóstico sugestivo de apendicitis aguda en fases tempranas de la enfermedad y sus complicaciones (gráfica y tabla 3). El ultrasonido y la placa simple de abdomen incrementan su diagnóstico en fases tardías o complicaciones de la apendicitis (tabla 3 o tabla 5). La certeza diagnóstica del ultrasonido en el diagnóstico de apendicitis en fase temprana es de 81%, y de 93.7% en complicaciones como perforación, necrosis o abscesos (tabla 3 y gráfica 3). La placa simple se demostró coincidencia con el reporte de patología en forma general en 39% de los pacientes, sin embargo en 28 de los 32 reportados como complicados se confirmó el diagnóstico lo cual correspondió a 81.2% de los pacientes. (tabla 5 y gráfica 6 y 7). Los hallazgos de nuestro estudio se equipara a los encontrados en la literatura mundial (3,11 y 15).

## CONCLUSIONES

1. Es el ultrasonido pélvico un instrumento valioso en el diagnóstico de apendicitis aguda en fase temprana (1).
2. Es el ultrasonido pélvico un instrumento de alta certeza diagnóstica en pacientes con complicaciones de apendicitis ( perforación, necrosis y colecciones) ( tabla 3 y gráfica 3).
3. El uso del sistema Doppler en el ultrasonido se asocia a diagnóstico de perforación o necrosis apendicular con un alto grado de sospecha. (5,11)
4. Podría resultar de gran ayuda diagnóstica el uso del ultrasonido pélvico como estudio inicial en paciente del servicio de urgencias con dolor abdominal y posibilidad diagnóstica de apendicitis aguda. Lo cual podría reducir la estancia hospitalaria (3 y 7).
5. No se sugiere la realización de la placa simple de abdomen en todos los paciente con dolor abdominal y diagnóstico sugestivo de apendicitis aguda en fase temprana (2,5).

6. Se sugiere la placa simple de abdomen en pacientes donde el diagnóstico de dolor abdominal no está en relación directa con apendicitis aguda, o se piensa en complicaciones tardías de la misma (5,7,15).
7. La apendicitis aguda sigue siendo en nuestro país causa frecuente de hospitalización e intervención quirúrgica, sus complicaciones incrementan la morbimortalidad, estancia hospitalaria y gasto público aumentado, el ultrasonido resulta de utilidad para diagnósticos más temprano (1,3).
8. Es durante la infancia y en pacientes ancianos donde se presentan el mayor número de complicaciones. El diagnóstico tardío es el problema más grave que se sigue enfrentando hasta el momento actual (1,3).
9. La presencia de enfermedades crónico-degenerativas como la diabetes mellitus y el cáncer así como pacientes con inmunoterapia depresoras del sistema inmune retrasan el diagnóstico, por cambios en las manifestaciones clínicas(4).
10. El presente estudio demuestra la utilidad del ultrasonido en diagnóstico temprano y complicaciones de la apendicitis aguda y la importancia de que la placa simple de abdomen sea indicada cuando el diagnóstico de dolor abdominal pudiera sugerir otra patología o complicaciones de la apendicitis, donde resulta una herramienta útil.

## BIBLIOGRAFIA

1. RUMACK-WILSON.CHARBONEAU. Diagnostico por ecografía. Segunda Edición. 2006. Pag.279-309. Editorial Marban.
2. SCHMIDT GUENTER. Diagnostico diferencial en ultrasonido. Atlas para la enseñanza. Editorial Amolca. Paginas: 239-240. Primera Edición 2009.
3. PEDROSA. Diagnostico por imagen. Abdomen. Tomo 2. Editorial Marban. Tercera Edición 2009. Páginas 45, 193,306.
4. ZWIEBEL´S-PELLERITO. Doppler General. Editorial Marban. Primera Edición en español. 2008. Paginas 245-265.
5. ACKERMAN´S. Surgical Pathology. Octave Edition. Mosby Year Book. Vol. 1, 2006. Pag. 714-715.
6. ALVARADO, A. Practical Score for the Early Diagnosis of Acute Appendicitis. Ann Emerg. Med 2003; Pag. 557.564.
7. BELL, RH, RIKKERS, LF. MULHOLLAND, MW. Digestive Tract Surgery. A text and Atlas. Philadelphia USA. Lippincott-Raven Publisher, 2006, Pag.1315-1337.
8. CANBERRA HOPITAL DEPARTMENT OF EMERGENCY MEDICINE Robert Dunn-MBBSFACEM. Abdominal Pain- Acute Appendicitis. Http: x ray and edu. Au/hospital/ed/lectures/abdopain. 2007. num. Pag, 78-81.
9. GRAFF L.G. RADFOTD MJ. WERNER CARL. Probability of Appendicitis before and after observation. Ann of emerge. Med. Mayo 2001. Vol. 20. No 5 . Pag. 503-507.
10. MAINGOT. OPERACIONES ABDOMINALES. Tomo 1 y 2. 2008. Buenos Aires, Argentina. Editorial Médica Panamericana SA. Pag. 49, 1109, 1113, 1117,1118 y 1136.
11. MIER, JUAN. PEREZ, PABLO. SANCHEZ, PATRICIO. BLANCO, ROBERTO. Complicaciones de la apendicitis. La importancia del diagnostico temprano. Cir.-Cir. 62 (4); 132-7, julio-agosto, 2008. Tab. Base de datos Lilacs-id 143227.

12. NYHUS, LIM. VITELLO, JM CONDO, RE. Dolor abdominal, guía para el diagnóstico rápido. Segunda edición. Buenos Aires, Argentina. Editorial Médica Panamericana, SA, 2006, Pag. 73-81- 103.
13. PIEPER R. KAGER L. The incident of acute appendicitis and appendectomy, and epidemiological study of 971 cases. *Acts Chir Scand* 2001, 148:45.
14. PADILLA, DUDLEY. Correlación clínica, ultrasonográfica y patológica en el diagnóstico de apendicitis aguda en el Hospital Bautista año 1999. Monografía (Promoción anual residencia de cirugía general) Managua- Hospital Bautista: 2000.
15. ROMERO TORRES, Tratado de Cirugía. Vol. 11. Segunda edición. México DF. Nueva Editorial Interamericana, SA; de CV. 2006- Paginas 1509-1522.
16. SABISTON, D, C, LIERLY, HK. Manual de Tratado de Patología quirúrgica. Oct. Edición, MEXICO DF. Nueva Editorial Interamericana, SA DE CV. 2004. Pág. 465-471, México DF. Nueva Editorial Interamericana, SA de CV. 1991, Pag 1174-1183.
17. SCHWARTZ, 51, SHIRES, UT, SPENCER, FC, Principios de cirugía. , México DF. Nueva Editorial Interamericana, SA de CV. 2001, Pag. 1174-1183.
18. SHOWSTACK, J. BOND GR MD. Correspondence: Predictive Power of the Mantrel's score. *Annals of Emerg. Med* 2001. Vol 20 No 9. Pag 1048-1049.
19. STEVEN G. ROTHROCK MD, *Appendicitis Adults emergency pocket book*. 1ra edición. Tarascon publishing 2007. Pag. 87.
20. SUAREZ, ROBERTO. BLANCO, ROBERTO, SANCHEZ PATRICIO. Apendicitis aguda complicada- El valor del diagnóstico temprano. *Cir.- Cir.* 65 (3) 65-8 mayo-junio. 2003. Base de datos 217410.
21. ZALDIVAR R, FELIPE; RODEA R, HERMERTO: TAMIREZ R. DAVID: GUIZAR, JORGE. Propuesta para La evaluación temprana de Apendicitis aguda. *Cirugía General*. 119 (4): 274-9, Ocr-Dic 2005- Base de datos 227215.