



UNIVERSIDAD NACIONAL AUTONOMA DE MEXICO

FACULTAD DE MEDICINA

DIVISION DE ESTUDIOS DE POSGRADO

HOSPITAL REGIONAL "GENERAL IGNACIO ZARAGOZA"

I.S.S.S.T.E

**DETECCIÓN TEMPRANA DEL CÁNCER MAMARIO POR MARCAJE CON
ARPON EN LESIONES MAMARIAS NO PALPABLES NI VISIBLES**

PARA OBTENER EL TITULO DE ESPECIALISTA EN

RADIOLOGIA E IMAGEN

PRESENTA

DRA. CARINA MONTERO GUZMAN

ASESORES DE TESIS

DR. FRANCISCO AYALA GONZALEZ

DR. JUAN ENRIQUE CUEVAS GUTIERREZ



MEXICO D.F.

FEBRERO 2011



Universidad Nacional
Autónoma de México



UNAM – Dirección General de Bibliotecas
Tesis Digitales
Restricciones de uso

DERECHOS RESERVADOS ©
PROHIBIDA SU REPRODUCCIÓN TOTAL O PARCIAL

Todo el material contenido en esta tesis esta protegido por la Ley Federal del Derecho de Autor (LFDA) de los Estados Unidos Mexicanos (México).

El uso de imágenes, fragmentos de videos, y demás material que sea objeto de protección de los derechos de autor, será exclusivamente para fines educativos e informativos y deberá citar la fuente donde la obtuvo mencionando el autor o autores. Cualquier uso distinto como el lucro, reproducción, edición o modificación, será perseguido y sancionado por el respectivo titular de los Derechos de Autor.

NO DE REGISTRO. 050 - 2010

HOSPITAL REGIONAL “GENERAL IGNACIO ZARAGOZA”

ISSSTE

Dr. Sergio Barragán Padilla

Jefe de Enseñanza ISSSTE

Dr. Rene García Sánchez

Coordinador de Cap, Des e Investigación

Hospital Regional Gral. Ignacio Zaragoza”

Dr. Armando Pérez Solares

Jefe de Enseñanza

Hospital Regional Gral. Ignacio Zaragoza”

Dr. Francisco Ayala González

Jefe de Servicio de Radiología e Imagen,

Profesor titular de la Especialidad de Radiología e Imagen

Asesor de Tesis

Dr. Juan Enrique Cuevas Gutiérrez

Jefe de Área de Mastografía

Asesor de Tesis

AGRADECIMIENTOS

AL DR. FRANCISCO AYALA GONZALEZ

Por su tiempo en la asesoría en este trabajo y por sus valiosas enseñanzas durante mi estancia como residente, siempre lo recordaré como mi maestro.

AL DR. JUAN ENRIQUE CUEVAS GUTIERREZ

Por su supervisión en este trabajo, sus recomendaciones e ideas fueron muy importantes, y sobre todo por ser una excelente medico que siempre busca el bienestar de los demás

A LA DRA. FLOR ANGELICA DIAZ ZAVALA

Por su colaboración en la realización de este trabajo ya que gracias a su apoyo logré obtener importantes resultados y concretar esta tesis

AGRADECIMIENTOS

A mis abuelos

MIGUEL MONTERO ALVEAR

LEOBA TORRES ALONSO

AGUSTIN GUZMAN RODRIGUEZ

Por sus enseñanzas, sus cuidados y su tiempo, me considero afortunada por haber convivido con ellos, su recuerdo estará conmigo siempre

A mis padres

ALMA ROSA GUZMAN MARMOLEJO

ARTURO MONTERO TORRES

Los mejores consejeros en mi vida y ejemplos a seguir, siempre tendrán mi admiración y cariño.

A mis hermanas

ALMA MONTERO GUZMAN

JESSICA MONTERO GUZMAN

Excelentes personas, humanitarias y perseverantes en sus objetivos, un orgullo para mi, las quiero mucho

A mi esposo

EBERTH AGUILAR SOSA

Mi amor, porque su comprensión y apoyo han contribuido a lograr esta meta, no tengo palabras que puedan expresar todo lo que representa para mi, siempre tendrá mi admiración.

CONTENIDO

RESUMEN.....	7
INTRODUCCION.....	11
MARCO TEORICO.....	12
OBJETIVOS.....	20
MATERIAL Y METODOS.....	21
RESULTADOS.....	24
DISCUSION	26
CONCLUSIONES.....	27
BIBLIOGRAFIA.....	28

RESUMEN

El cáncer de mama es actualmente una neoplasia frecuente en nuestro país, ya que ha ocurrido una transición epidemiológica que ha desplazado al cáncer cérvico uterino (1). Cuando la detección del cáncer es clínica, y se observa o se palpa una masa con alteraciones en la superficie de la piel u otras características físicas es muy probable que se esté detectando el cáncer, en un estadio tardío con presencia de metástasis. Por ello, si la detección del cáncer de mama se realiza cuando aun no es palpable ni visible, el pronóstico de las pacientes será más favorable.

Bajo este contexto pretendemos determinar si el marcaje con arpón contribuye en la detección temprana en las lesiones no palpables ni visibles (LNPNV) detectadas por mastografía digital y clasificados con el sistema BIRADS como categoría 4 o 5.

Se realizó un estudio de tipo descriptivo, observacional y longitudinal entre los meses de enero 2008 a diciembre 2009. Los criterios de inclusión fueron: Mujeres mayores de 20 años, mastografía que demostrara una LNPNV, clasificadas con BIRADS 4 O 5, y los criterios de exclusión: pacientes que no aceptaran colocación de marcaje

Las pacientes fueron sometidas a MA utilizando el equipo de mastografía digital marca Lorad Selenia del Hospital Gral. Ignacio Zaragoza ISSSTE. Se ubicó la LNPNV por coordenadas en los ejes X, Y y Z en la mastografía. Se realizó asepsia y antisepsia de la región, se aplicó anestesia local y se introdujo el arpón sobre la lesión o lo más cercano a ella con guía mastográfica. Un oncólogo o ginecólogo especialista en mama realizó la intervención quirúrgica y a pieza obtenida y señalada con el arpón se sometió a proyección radiográfica para corroborar la presencia de la lesión sospechosa. El estudio anatomopatológico fue realizado por los médicos patólogos del hospital

Se realizo MA a 80 mujeres entre 30 y 79 años. En total se confirmó en 13 pacientes cáncer de mama. En el grupo de 40 a 49 años se presentaron 3 casos de cáncer del tipo lobulillar infiltrante. En el grupo de 50 a 59 años 6

casos de cáncer, 4 fueron del tipo ductal infiltrante, 1 de tipo lobulillar in situ y 1 lobulillar infiltrante. En el grupo de entre 60 a 69 se presentó un caso de cáncer ductal infiltrante y finalmente entre 70 a 79 años 3 casos de cáncer ductal in situ.

Se clasificó con un BIRADS 4b a 44 pacientes, 3 tuvieron cáncer de mama (6.8%). BIRADS 4c a 34 pacientes presentándose 8 casos de cáncer (23.5%) y a 2 pacientes se clasificó con un BIRADS 5 y ambas tuvieron un resultado compatible con cáncer (100%).

Con la contribución del marcaje con arpón se detectó el cáncer mamario a 13 pacientes que presentaban LNPNV, esto asociado al grado de sospecha de acuerdo a la clasificación BIRADS permitió que se detectara en un estadio temprano estos casos. Además al ser una técnica guiada, el arpón demuestra el sitio preciso de resección al cirujano, y al tomar una proyección radiológica a la pieza quirúrgica permite conocer si los márgenes de la resección fueron adecuados.

Cuando se asocio con el BIRADS de mediana y alta sospecha de malignidad los resultados positivos fueron en aumento, dado que para una categoría BIRADS 4b, 3 pacientes tuvieron cáncer mientras que para BIRADS 4c se detectó a 8 pacientes. En la categoría 5 las dos pacientes cuya mastografía se dio esta clasificación tuvieron cáncer.

Con estos resultados concluimos que el marcaje con arpón contribuye a la detección del cáncer de mama en LNPNV ya que indica el sitio preciso para la resección quirúrgica. Así mismo encontramos que la colocación del MA asociado a un BIRADS de alta sospecha aumento el número de pacientes detectadas con cáncer.

Palabras clave: Cáncer de mama, mastografía, marcaje con arpón, lesiones no palpables ni visibles.

SUMMARY

Breast cancer is now a common malignancy in our country as an epidemiological transition has occurred that has displaced cervical cancer (1). When is cancer screening clinic, and there is a palpable mass or alterations in the surface of the skin or other physical characteristics is very likely that the cancer is detected at a late stage in the presence of metastases. Therefore, if the breast cancer screening is done when it is still not palpable or visible, the prognosis of patients will be more favorable. In this context we seek to determine if the harpoon tagging helps in early detection in non-palpable lesions not visible (LNPNV) detected by digital mammography system BIRADS classified as category 4 or 5. We conducted a descriptive study, observational and longitudinal between the months of January 2008 to December 2009. Inclusion criteria were: Women over 20 years, mammography demonstrating a LNPNV classified by BIRADS 4 O 5, and the exclusion criteria: patients who did not accept placement of marking

The patients were subjected to MA using digital mammography equipment brand Selenia Lorad General Ignacio Zaragoza Hospital ISSSTE. LNPNV was located by coordinates in the X, Y and Z in mammography. It asepsis and antisepsis of the region, local anesthesia was applied and introduced the harpoon on the injury or as close to it mastográfica guide. A gynecologic oncologist or a specialist in breast surgery performed as part obtained and marked with the harpoon underwent radiographic to verify the presence of suspicious lesions. The pathological study was performed by doctors of the hospital pathologists

MA was conducted on 80 women between 30 and 79 years. A total of 13 patients with confirmed breast cancer. In group of 40-49 years, 3 cases of lobular type cancer. In the group of 50-59 years 6 cancer cases, four were of ductal type, type 1 and 1 LCIS lobular. In the group aged 60-69 was presented a case of infiltrating ductal cancer and finally 70 to 79 years three cases of ductal cancer in situ. He qualified with a 4b BIRADS 44 patients, 3 had breast cancer (6.8%). 4c BIRADS 34 patients presented 8 cases of cancer (23.5%) and 2 patients were

classified with a BIRADS 5 and both were a result compatible with cancer (100%).

With the contribution of marking spear breast cancer was detected in 13 patients who had LNPNV, this degree of suspicion associated with the classification according BIRADS allowed to be detected at an early stage those cases. In addition to being a guided technique, the rod shows the precise site of resection the surgeon, and to make a radiological projection to provide knowledge of the surgical specimen if the resection margins were adequate.

When associated with BIRADS middle and high suspicion of malignancy, the positive results were on the increase, since for a category BIRADS 4b, 3 patients had cancer while for BIRADS 4c was detected in 8 patients. In Category 5 the two patients whose mammography was given this classification had cancer.

With these results we conclude that the harpoon marking contributes to the detection of breast cancer in LNPNV as it indicates the precise site for surgical resection. Likewise we find that the placement of MA associated with a high suspicion BIRADS increase the number of patients detected with cancer.

Keywords: Breast cancer, mammography, marking spear, palpable or visible lesions.

INTRODUCCION

El presente trabajo se realizó debido a la importancia epidemiológica actual del cáncer de mama en nuestro país y el mundo, ya que de acuerdo a las mas recientes estadísticas del Centro Nacional de Equidad de Género y Salud Reproductiva, Dirección de Cáncer en la Mujer, Secretaría de Salud el cáncer de mama actualmente ocupa el primer lugar como causa de muerte por cáncer en mujeres mayores de 25 años (3).

Por otro lado además del aumento en el número de casos y la mortalidad que produce es de considerar la etapa en la que se realiza el diagnóstico, cuando se detecta una lesión en etapas con lesiones visibles a simple vista o palpables

El trabajo se llevó a cabo en el Hospital Regional "Gral. Ignacio Zaragoza" con la colaboración de los servicios del área de imagenología de la mama (mastografía digital y marcaje con arpón), oncología quirúrgica, ginecología y anatomía patológica con la finalidad de determinar si el marcaje con arpón contribuía en la detección temprana del cáncer mamario

MARCO TEORICO

En el mundo los tumores malignos de la mama continúan siendo una de las principales causas de muerte por cáncer no prevenible en las mujeres.

Se considera que el cáncer mamario es resultado alteraciones en el ADN, que provocan una proliferación celular. A pesar de ello, su etiología aun no es conocida y es causa de muerte en un 30 a 40% de las mujeres que lo padecen.(3)

Existen lesiones que incrementan de forma evidente el riesgo de desarrollar cáncer, como la hiperplasia atípica y el carcinoma lobular in situ, pero su relación con el carcinoma invasivo se desconoce. Sin embargo se sabe que al parecer todos los carcinomas ductales están ligados con la forma invasiva

Si consideramos únicamente el sexo, entre el 4 y el 6% de las mujeres norteamericanas desarrollaran cáncer a lo largo de su vida. Un subgrupo posee un riesgo adicional que aumenta la posibilidad en un 11% para una edad de 85 años. (3)

La complejidad del cáncer de mama radica en que mujeres con cáncer en etapas microscópicas o en fases indetectables mueren rápidamente a consecuencia de enfermedad metastasica mientras que otras con grandes masas y que se extienden a los ganglios vivan más tiempo. (3)

Situación del cáncer de mama en México

En México constituye la segunda causa de muerte por neoplasia en mujeres mayores de 25 años después del cáncer de cervix sin embargo nos encontramos en un proceso de transición epidemiológica que ha colocado al cáncer del mama como la primera causa de muerte por cáncer. Esto se ha observado en estados del norte de México y en el Distrito federal.(10)

El INEGI reportó que la mortalidad por esta neoplasia mantiene una tendencia ascendente con alguna variación en los últimos años. En el 2002 se notificaron 3822 muertes por esta causa, lo que corresponde a una tasa de mortalidad de 15.18 defunciones por cada 100,000 mujeres mayores de 25 años. Esta tasa

representa la cifra mas alta jamás alcanzada por el país. Lo que se traduce a un poco mas de 10 muertes de mujeres mexicanas cada día.(5)

Patología

Esta neoplasia se caracteriza por localizarse con mayor frecuencia en el cuadrante superior externo en un 50% , en el cuadrante superior interno en 15% , en el cuadrante inferior interno en 15% , en el cuadrante inferior externo en 15 % y en un 5% a nivel periareolar.

Histológicamente se clasifica en

1.-Cáncer no invasivo (in situ)	2.-Cáncer invasivo o infiltrante
<ul style="list-style-type: none"> .-Cáncer lobulillar .-Cáncer ductal 	<ul style="list-style-type: none"> .-Cáncer lobulillar infiltrante .-Enfermedad de Paget .-Comedocarcinoma infiltrante .-Cáncer coloide .-Cáncer medular .-Cáncer ductal infiltrante .-Cáncer papilar infiltrante

CÁNCER DUCTAL

Se origina en el epitelio ductal, se genera por una proliferación atípica del epitelio ocupando totalmente los ductos, son de crecimiento lento, lo cual

provoca poca capacidad de diseminación. Se representan en mamografía como una distorsión arquitectural con un aumento de su densidad el interior y bordes mal definidos.

CÁNCER LOBULILLAR

Se origina en los lobulillos siendo la característica principal de este tipo de carcinoma, a medida que evoluciona en común la invasión a los conductos vecinos. La adenosis esclerosante y la mastopatía fibroquística clasificadas como lesiones benignas pueden degenerar en este tipo de cáncer, puede dar paso a un carcinoma lobulillar infiltrante.

Se representa en la mastografía en forma de microcalcificaciones agrupadas de varios tamaños y de formas irregulares, se pueden presentar en ambas mamas, siendo su predilección el CSE, la edad de incidencia oscila entre 40 y 50 años.

CANCER INVASIVO O INFILTRANTE

CARCINOMA LOBULILLAR INFILTRANTE

Este tipo de carcinoma no es muy frecuente y posiblemente no sea primario sino que procede del carcinoma lobulillar in situ. Se considera poco común, pero es de gran interés ya que tiende a ser bilateral con más frecuencia que un carcinoma ductal. Suele ser multicéntrico en la misma mama. A veces crece de forma lobulillar, encontrándose en una zona difusa e infiltrante y otras veces lo hace en focos aislados y dispersos, su localización más frecuente en el CSE, lo cual no quiere decir que se presente sólo en este sitio. Ocasionalmente se desarrollan a partir de un carcinoma in situ asintomático, pero cuando está en un período avanzado el carcinoma lobulillar produce nódulos bien definidos y firmes o producir masas más grandes de consistencia dura. Algunas veces se adhieren a la piel y ocasionar retracción del pezón.

Mastográficamente los carcinomas lobulillares son descubiertos en fases precoces de degeneración como carcinomas ocultos. En una mama cuyo contenido principal es grasa pueden verse nódulos irregulares y de contornos

nítidos con ramificaciones espiculadas. Por el contrario, en masas densas cuyo contenido principal es parénquima puede pasar inadvertido pues su estructura es lobulillar. Ocasionalmente se puede parecer a un carcinoma medular, cuando su morfología es de contornos lisos.

ENFERMEDAD DE PAGET

La enfermedad de Paget se origina en los conductos excretores principales de la mama, se extiende hasta afectar la piel, el pezón y la areola, apareciendo en la zona alteraciones eczematosas como consecuencia de la infiltración cutánea maligna. Esta lesión afecta primordialmente a la piel.

A menudo el pezón y la areola presentan fisuras, formación de úlceras y exudación, generalmente se ulcera en su totalidad el pezón, ocasionalmente se presentan masas o bultos.

Desde el punto de vista histológico se aprecia una infiltración de la epidermis por células de Paget, estas son grandes, anaplásicas e hiper cromáticas. La enfermedad de Paget además de contar con sus células típicas presenta además características de un carcinoma ductal.

COMEDOCARCINOMA INFILTRANTE

Macroscópicamente el comedocarcinoma es igual al carcinoma ductal, su característica más destacada es la formación de grandes áreas de necrosis; la extensión del tumor se propaga a través del árbol ductal, pudiendo aparecer focos de microinvasión. Existen diversos grupos de microcalcificaciones de etiología maligna que se encuentran a lo largo de los ductos dirigiéndose al pezón. El diagnóstico hecho por mamografía nos confirma los datos típicos si tener que contrastar con la ecografía.

CARCINOMA PAPILAR INFILTRANTE

Este tumor se considera un tipo de variante más invasora o tardía del carcinoma papilar no infiltrante, es de curso lento, presenta masas blandas a la palpación contrario a otros cánceres cuya consistencia es más fibrosa.

Mamográficamente se observan nódulos. El tumor alcanza gran tamaño antes de presentar una extensión a ganglios axilares. Las alteraciones de la piel como el edema cutáneo y la retracción del pezón hablan de la lentitud de la infiltración hacia los ganglios linfáticos.

Es común la existencia de una relación entre el carcinoma papilar no infiltrante con el infiltrante. Tiene un mejor pronóstico a cinco años que otros carcinomas.

CARCINOMA COLOIDE

También se conoce como carcinoma mucoide o gelatinoso, tiene una forma de crecimiento invasora, apareciendo como un nódulo blando de consistencia gelatinosa. Macroscópicamente puede tener un parecido con un fibroadenoma. A la palpación puede parecer un nódulo liso no muy resistente. Las células cancerosas se encuentran en masas mucosas sueltas, formando pequeños grupos o dispersas. El tumor coloide generalmente es de mejor pronóstico cuanto más sea su contenido de moco.

El índice de supervivencia es mayor que el resto de carcinomas ductales infiltrantes teniendo en cuenta las pocas metástasis ganglionares que produce. Mastográficamente se distingue la imagen de una sombra redondeada de contornos lisos que con frecuencia se confunden como un nódulo benigno por no producirse infiltración ni microcalcificaciones.

CARCINOMA MEDULAR

Tiende a formar masas tumorales de hasta 5 a 10 cm de diámetro. El tejido tumoral está formado por células grandes redondas u ovales. A la palpación el tumor puede parecer bien definido de consistencia blanda y carnosa, pudiéndose confundir con un nódulo mastopático benigno o bien un quiste pero microscópicamente se observa una zona de fibrosis peritumoral o infiltración celular. Es raro encontrar adherencias a la piel. Suele manifestarse de forma bilateral con metástasis axilares.

Existen numerosos focos de necrosis y hemorragia dentro del tumor. La aparición de este tipo de carcinoma se puede dar en edades más tempranas en comparación con otros tipos de tumores.

En la imagen mamográfica se aprecia un nódulo redondo, lobulado y de contornos lisos, el cual se puede confundir fácilmente con quistes o fibroadenomas. Tomando de referencia la mamografía puede dar lugar a diagnósticos erróneos al mostrar bordes lisos, sin embargo, al observar con detenimiento la imagen es posible ver que todos los bordes no son lisos como resultado del edema peritumoral, requiriéndose una PAAF o biopsia incisional.

El pronóstico de este tipo de tumores es mejor que el del resto de carcinomas infiltrantes aún en la existencia de metástasis en los ganglios axilares. La supervivencia a los 10 años se encuentre entre el 70% y 90%

Determinación de lesiones mamarias no palpables ni visibles

La detección de lesiones mamarias no palpables que requieren más evaluación es resultado directo del aumento relativo de las lesiones con riesgo suficiente para justificar la biopsia (1).

Se estima que se realizan alrededor de 1.2 millones de biopsias de mama anuales en Estados Unidos. No obstante el valor predictivo positivo medio de la mastografía que oscila alrededor del 20% (límites del 15 -30%) conducirá a un número significativo de biopsias con lesiones benignas (1, 4).

Por cada cinco mujeres con alteraciones mastográficas que requieren biopsia, solo una de las cinco tienen cáncer de mama por lo tanto si se emplean métodos para obtener la confirmación histológica, las cinco mujeres tendrán que ser sometidas a biopsia quirúrgica abierta en el quirófano, después de localizar con arpón en radiología. La biopsia mamaria percutánea guiada por imagen proporciona una alternativa eficaz que ha obtenido popularidad en los

últimos tiempos. Este tipo de biopsia representa un segundo escalón de cribado para esas cinco mujeres que puede ofrecer un diagnóstico histológico menos invasivo y con mejor relación entre costo efectividad sin sacrificar la precisión (5-9). La paciente con cáncer de mama podrá entonces ser sometida a tratamiento quirúrgico definitivo y las otras cuatro mujeres con lesiones benignas se les proporcionará un protocolo de seguimiento apropiado. Respecto a este concepto se analiza la situación actual de la biopsia percutánea guiada por imagen.

Biopsia de Mama con Localización Mediante Arpón

Se ha comparado la biopsia de mama percutánea guiada por imagen con la biopsia mamaria quirúrgica tras la localización de la lesión con arpón, y se encontró que este procedimiento para las lesiones sospechosas no palpables de la mama tiene un margen de error que va del 0.5 al 17% en las que no se consigue extirpar la lesión señalada (10-15) algunas de las razones para explicar la falta de éxito en la biopsia son la colocación deficiente del arpón localizador, desplazamiento del marcado antes o durante la operación, inexactitud y carácter inadecuado de la extirpación quirúrgica del tejido señalado, no realizar una radiografía de la muestra y durante su análisis anatomopatológico cuando se pasa por alto el foco de la enfermedad al estudiar una muestra de tejido mas grande suministrada por el cirujano.

La biopsia de mama abierta tras el marcado es un procedimiento mas invasivo, aunque el cirujano es probable que no considere la importancia de la cicatriz, es frecuente que a las pacientes les preocupe la cicatriz de pocos centímetros en la parte superior del seno, también es importante la posibilidad de alteración de la forma de la mama por la eliminación de tejido, y sea causa de que las mujeres no se sometan a la pauta de cribado recomendada.

Además de la cicatriz cutánea, la cicatriz parenquimatosa puede complicar el seguimiento mastográfico futuro, sin embargo se considera que una biopsia de mama tras el marcado correcto, rara vez provoca cicatriz parenquimatosa significativa (9). Sin embargo bajo este antecedente los reportes mastográficos

indican distorsión de la estructura en el sitio de la biopsia previa y esta distorsión puede imitar las alteraciones asociadas con una lesión maligna.

A pesar de las ventajas potenciales de la biopsia percutánea guiada por imagen, todavía existen razones por las que pueden ser preferibles la biopsia quirúrgica abierta tras el marcado con arpón para obtener el diagnóstico histológico.

Algunas pacientes desean la eliminación completa de la lesión mamaria y no se sentirán satisfechas con la toma de una muestra, entre otros factores que determinaran a la biopsia guiada por imagen en difícil o inapropiada. Entre los factores que podría señalar son la falta de acceso a este recurso en los centros hospitalarios, algunas lesiones características, ciertas pacientes y determinadas entidades patológicas.

Los requisitos esenciales para realizar correctamente una biopsia de mama previo marcado incluyen localización exacta de la lesión, disposición a colaborar por parte de la paciente, planteamiento y técnica quirúrgica apropiada (10-12-15). La mayoría de las veces el radiólogo localiza la lesión mediante mastografía ortogonal. (12-16) Cada vez se esta utilizando la estereotaxia y la ecografía para identificar la localización de la lesión no palpable. (17-18) con independencia de la técnica usada es importante que el arpón quede a un centímetro de la lesión, para limitar la posibilidad de error.

OBJETIVOS

Objetivo General

Determinar la sensibilidad y especificidad del marcaje con arpón para diagnóstico y localización de cáncer de mama en las lesiones no palpables ni visibles detectadas por mastografía digital.

Objetivos específicos

1. Conocer la sensibilidad de la colocación exacta del marcaje en la lesión mamaria que reúna los criterios imagenológicos de malignidad en la mastografía.
2. Correlacionar el diagnóstico imagenológico con el patológico de las lesiones mamarias sospechosas de malignidad que son localizadas con marcaje y extirpadas quirúrgicamente.

MATERIAL Y METODOS

Se realizó un estudio de tipo descriptivo, observacional y longitudinal entre los meses de enero 2008 a diciembre 2009. Los criterios de inclusión fueron: Mujeres mayores de 20 años, mastografía que demostrara una LNPNV, clasificadas con BIRADS 4 O 5, y los criterios de exclusión: pacientes que no aceptaran colocación de marcaje

Las pacientes fueron sometidas a MA utilizando el equipo de mastografía digital marca Lorad Selenia del Hospital Gral. Ignacio Zaragoza ISSSTE.

Se inició con la búsqueda de estudios de marcaje con arpón en los registros quirúrgicos, patológicos y radiológicos entre los meses de enero 2008 a diciembre 2009 Posteriormente se registró el BIRADS obtenido, el cual se correlacionó con el resultado de anatomía - patología el cual fue solicitado el área correspondiente.

Las lesiones se clasificadas por medio del sistema BIRADS, contribuyeron para correlacionar el grado de sospecha de malignidad.

El marcaje con arpón se realizó bajo anestesia local previo consentimiento informado y aceptación de la paciente para realizar el procedimiento.

Posteriormente se realizó asepsia y antisepsia de la región y se infiltró 5 ml de xilocaína simple, y a través una incisión de 3mm sobre la piel con una hoja de bisturí del numero 11 donde se introdujo el arpón.

La técnica consistió en crear un habón cutáneo con lidocaína al 1% utilizando una aguja pequeña de calibre 27 o 30, inyectando en forma de bloque alrededor de la zona de entrada del arpón.

El arpón se colocó en las lesiones no palpables ni visibles detectadas por mastografía digital . Se inició con la localización por coordenadas de las lesiones en los ejes X, Y y Z Estas coordenadas ubican en forma tridimensional las lesiones que se desean señalar, siendo los ejes «x» horizontal transverso, «y» vertical y «z» horizontal anterior trasladando los

datos de la proyección cráneocaudal al plano formado por «y» y «z», y los datos de la lateral al plano formado por los ejes «y» y «x».

Una vez hechas las proyecciones mastográficas, la localización las lesiones no palpables ni visibles por medio del sistema de coordenadas y la antisepsia de la región , se insertó el arpón sobre la lesión o lo mas cercano a ella. Esto fue corroborado con una proyección radiológica que se toma en ese mismo momento (proyección oblicua lateral).

Al quedar corroborado la ubicación del arpón, este se fijó liberando su mecanismo de anclaje y le retiramos la camisa de metal que contiene el arpón. Se adhirió a la superficie de la piel con un adhesivo para evitar movilización excesiva de la guía.

Las pacientes fueron sometidas a la biopsia quirúrgica donde se define el sitio de incisión ya que es importante considerar el aspecto estético sin dejar de lado los principios oncológicos.

Si la probabilidad de malignidad era relativamente baja y la lesión se encontraba a una distancia razonable del complejo areola pezón se consideró una incisión periareolar. (10) Es importante señalar que no siempre es necesario que la incisión mamaria incluya el punto de inserción del arpón. Ya que además de emplear la mastografía de localización, la familiaridad de las longitudes de los arpones y las marcas que poseen, pueden ayudar a una estimación más exacta de la posición de la lesión.

Una vez establecida la posición, la incisión se proyectó para evitar tunelización a través del tejido mamario hasta la zona mas sospechosa,(7) la incisión se realizó perpendicular hacia abajo a través de la capa subcutánea, sin crear colgajos hasta que se encontró el cuerpo del arpón y este pudo ser situado dentro de los confines de la cavidad de la biopsia. De este modo se contó con mas tejido de soporte para el cierre de la herida y se evitó las depresiones de la superficie cutánea (8,10) la escisión se realizó teniendo en cuenta la relación entre la lesión y la punta del arpón.

Si la biopsia con arpón se realizó para el seguimiento de una lesión atípica de mama guiada por imagen sobre una presunta lesión maligna, se emplea la

misma técnica que para la tumerectomía con marcado prequirúrgico (5). No obstante a ello se realizó un análisis trans-operatorio por parte de anatomía patológica para determinar alguna variación a el manejo quirúrgico planeado.

La valoración de los márgenes de la lesión son cruciales para el éxito del procedimiento

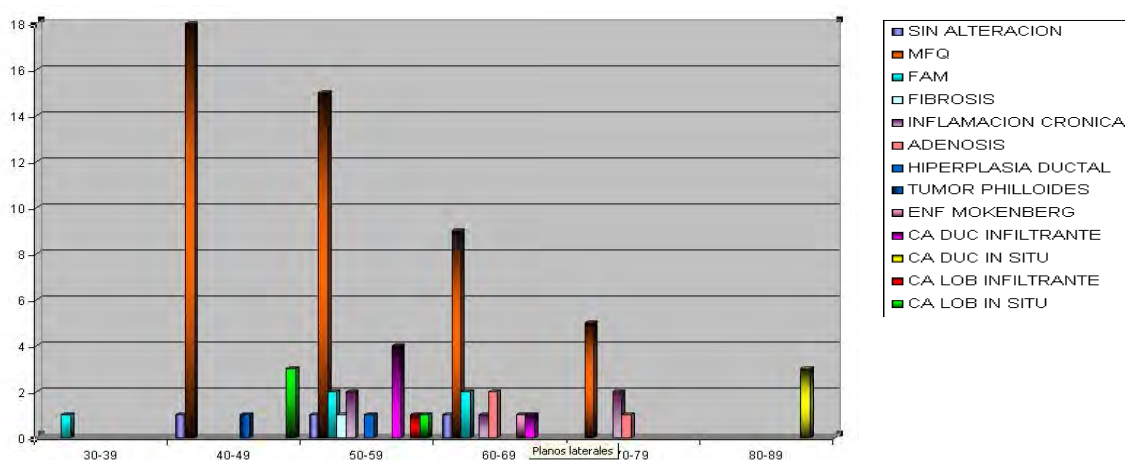
Una vez obtenida la hemostasia se cerró la herida con aproximación de las capas subcutánea y dérmica. No se dejaron drenajes ni se reconstruyó la porción profunda de la cavidad creada por la biopsia.

El reporte de patología determinó la presencia o no de cáncer de mama y su extensión o no a la membrana basal. (Criterio para determinar invasión o lesión in situ) Una técnica destinada para facilitar la valoración de los márgenes por parte del anatomo- patólogo consistió en teñir la muestra utilizando el sistema de tintas de colores Davidson (*) la posición anterior y las posiciones correspondientes a las 12, las 3, las 6 y las 9 del reloj, se marcar con colores distintos (rojo, verde, azul, negro, amarillo y naranja) utilizando un aplicador con punta de algodón.

La muestra se sumergió, después en acido acético al 3% para fijar los colores. A continuación la muestra se envió al departamento de radiología e imagen para tomar una radiografía y mas adelante pasa a patología.

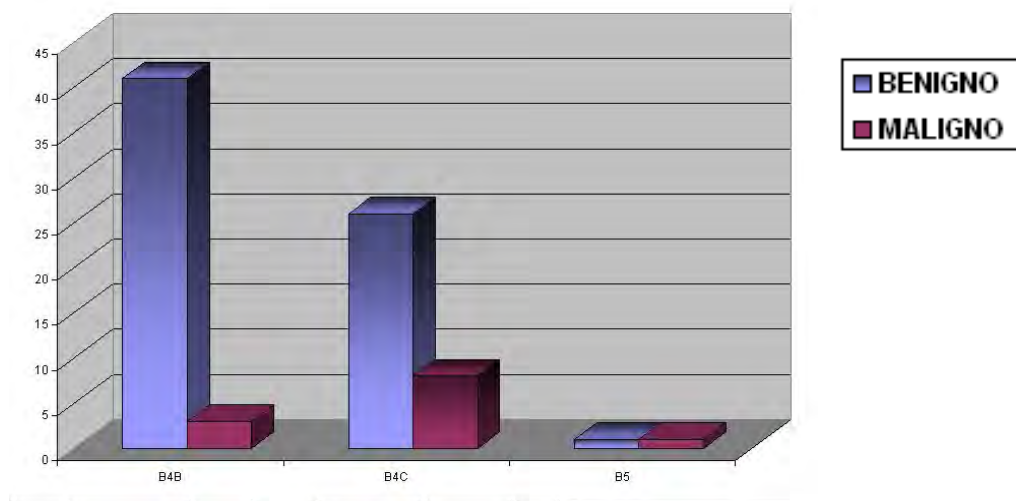
RESULTADOS

Se realizó marcaje con arpón a 80 mujeres entre 30 y 79 años. En total se confirmó en 13 pacientes cáncer de mama. En el grupo de 40 a 49 años se presentaron 3 casos de cáncer del tipo lobulillar infiltrante. En el grupo de 50 a 59 años 6 casos de cáncer, 4 fueron del tipo ductal infiltrante, 1 de tipo lobulillar in situ y 1 lobulillar infiltrante. En el grupo de entre 60 a 69 se presentó un caso de cáncer ductal infiltrante y finalmente entre 70 a 79 años 3 casos de cáncer ductal in situ.



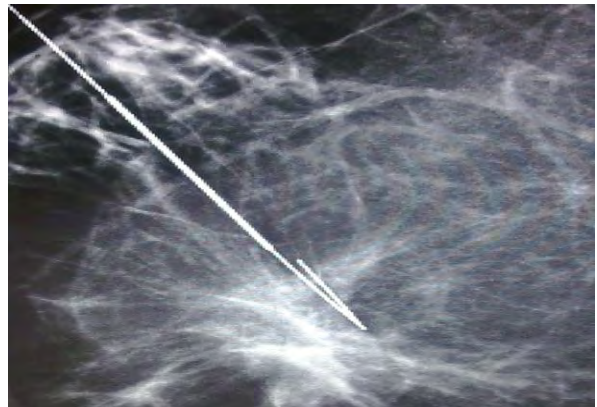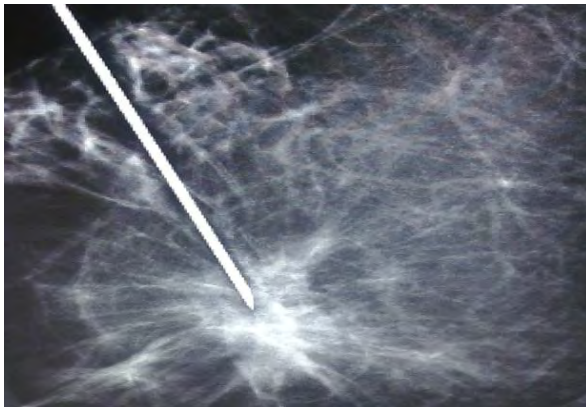Se clasificó con un BIRADS 4b a 44 pacientes, 3 tuvieron cáncer de mama (6.8%). BIRADS 4c a 34 pacientes presentándose 8 casos de cáncer (23.5%) y a 2 paciente se clasificó con un BIRADS 5 y ambas tuvieron un resultado compatible con cáncer (100%).

Cuando se asocio con el BIRADS de mediana y alta sospecha de malignidad los resultados positivos fueron en aumento, dado que para una categoría BIRADS 4b, 3 pacientes tuvieron cáncer mientras que para BIRADS 4c se detectó a 8 pacientes. En la categoría 5 las dos pacientes cuya mastografía se dio esta clasificación tuvieron cáncer.



Con la contribución del marcaje con arpón se detectó el cáncer mamario a 13 pacientes que presentaban lesiones no palpables ni visibles, esto asociado al grado de sospecha de acuerdo a la clasificación BIRADS permitió que se detectara en un estadio temprano estos casos.

Además al ser una técnica guiada, el arpón demuestra el sitio preciso de resección al cirujano, y al tomar una proyección radiológica a la pieza quirúrgica permite conocer los si los márgenes de la resección fueron adecuados.



DISCUSION

En referencia al protocolo de estudio de las lesiones no palpables ni visibles de acuerdo a la investigación de Piña L (9), coincidimos en que la biopsia por MA tiene una elevada proporción de lesiones benignas, no obstante consideramos que los casos que son seleccionados para este procedimiento han sido valorados cuidadosamente para superar el riesgo – beneficio para las pacientes. Por lo tanto realizar marcaje con arpón esta justificado ante lesiones que son altamente sospechosas de malignidad en su estadio temprano, esto asociado a una historia familiar de cáncer mamario u otros factores de riesgo establecen la pauta para tomar la mejor decisión respecto al manejo de las pacientes.

Sin embargo aun existen diversos factores que se deben de considerar para la detección temprana del cáncer la precisión del marcaje con arpón es un de ellos, ya que es también de considerar una adecuada resección quirúrgica y un adecuado análisis anatomopatológico. Si conjugamos estas variables con una adecuada actuación muy probablemente podamos tener mas diagnósticos positivos en pacientes bien seleccionadas.

CONCLUSIONES

- 1.- El marcaje con arpón contribuye a la detección del cáncer de mama en LNPNV ya que indica el sitio preciso para la resección quirúrgica.
2. La colocación del MA asociado a un BIRADS de alta sospecha aumento el número de pacientes detectadas con cáncer.

BIBLIOGRAFIA

1. Aitken RJ, Chetty U. Non-palpable mammographic abnormalities. J R Coll Surg Edinb 1991;36:362-371.
2. Cuntz MC, Levine EA, Dorisio TM, et al. Intraoperative gamma detection of 125I-lanreotide in women with primary breast cancer. Ann Surg Oncol 1999;6:367-372.
- 3 2b Centro Nacional de Equidad de Género y Salud Reproductiva, Dirección de Cáncer en la Mujer, Secretaría de Salud. (2) L. Pina¹, L. Apesteguía, E. de Luis, J. Sáenz Bañuelos G. Zornoza, 2Biopsy techniques for the diagnosis of non-palpable mammary lesions Eur Radiol 2004; 12: 1703-1710
- 4 Feig SA. Decreased breast cancer mortality through mammographic screening: results of clinical trials. Radiology 1988;167:659-665.
5. Fisher B Reappraisal of breast biopsy prompted by the use of lumpectomy JAMA 1985 253 – 3585
- 6 INEGI 2004
- 7 Leeming R. Madden M Levy L An improved technique of the needle localization biopsies of the breast, Surgery Gynecology – Obstetric 1993, 177 – 85 -7
- 8 Nieroda CA, Mojzisek C, Sardi A, et al. Staging of carcinoma of the breast using a hand-held gamma detecting probe and nanoclinal antibody B72.3. Surg Gynecol Obstet 1989;169:35-40.
- 9 Pina¹, L. Apesteguía, E. de Luis, J. Sáenz Bañuelos G. Zornoza, 2Biopsy techniques for the diagnosis of non-palpable mammary lesions Eur Radiol 2004; 12: 1703-1710

10 Schwartz GF Goldberg BB Riften MD D Orazio st, Ultrasonography: an alternative to x-ray guided needle locaqlization of non palpable breast mases surgery 1988 104 – 870

11 Swann CA Kopans DB Mc Carthy, KA et . al Practical Solutions problems of triangulation and preoperative localization of breast lesions Radiology 1987, 163 :577 .9

12 Kopans DB Breast Imagining Philadelphia Lippincott Williams 1998, pag 1, - 12 Williams and Wilkins

13 Biopsia de Lesiones Mamarias no palpables mediante marcaje con arpón guiado por estereotaxia. Aticulos de Investigación Anales de Radiología México.2003, pag 23-27

14 Leedle localizacion and biopsy for nonpalpable breasd lesions Jama 1984 252-2542 -4

15 Feig SA Localization of cinically occult breast lesions Radiology Clin Nort Am 1983; 21; 155 – 71

16 Dowlatshahi K.Gent HJ Schmidt R,et al Nonpalpable breast tumors: diagnosis with stereotaxic localization and fine leedle aspiration Radiology 1989; 170 427-33

17 14.(18). Schwartz GF, Goldberg BB Riflen MD D Orazio SE Ultrasonography:

an alternative to x ray guded leedle localization of nonpalpable breast

mases. Surgery 1988; 104: 870 -3

18 Wilhem MC Wanebo HJ Technique and guidelinefor leedle localization

Biopsy of nonpalpable lesions of the breast. Surg Gynecol Obstet 1988;

176: 439 77 -9

- 19 Swann CA Kopas DB McCarthy KA et al Practical solutions to problems of triangulation and operative localization of breast lesions Radiology 1987; 163: 577-9
- 20 Leeming R Madden M Levy L An improved technique for needle localization biopsies of the breast. Surg Gynecol Obstet 1993; 177:85-7
- 21 Fisher B, Reappraisal of breast biopsy promoted by the use of lumpectomy JAMA 1982; 247: 38-8
- 22 Fine RE Boyd BA Stereotactic breast biopsy a practical approach. Am Surg 1996; 62:96- 102
- 23 Lovin JD Parker SH Leuthke JM Hopper KD Stereotactic percutaneous breast core biopsy, technical adaptation and initial experience breast Dis 176 - 146;7