



**UNIVERSIDAD NACIONAL AUTÓNOMA DE MEXICO**

---

---

**FACULTAD DE MEDICINA  
DIVISIÓN DE ESTUDIOS DE POSGRADO  
E INVESTIGACIÓN  
SECRETARIA DE SALUD  
INSTITUTO NACIONAL DE PEDIATRÍA  
DEPARTAMENTO DE CIRUGÍA PEDIATRÍA**

**ORQUIDOPEXIA PARAESCROTAL EN  
PACIENTES CON CRIPTORQUIDIA INGUINAL**

**T E S I S**

**QUE PARA OBTENER EL DIPLOMA DE CURSO EN:  
POSTGRADO DE ALTA ESPECIALIDAD EN  
CIRUGIA PEDIATRICA**

**PRESENTA:**

**DR. WILVER ERNESTO HERRERA GARCIA**

**ASESOR:**

**DR. JUAN OSWALDO CUEVAS ALPUCHE**



**MEXICO, D.F.**

**FEBRERO 2010**



Universidad Nacional  
Autónoma de México



**UNAM – Dirección General de Bibliotecas**  
**Tesis Digitales**  
**Restricciones de uso**

**DERECHOS RESERVADOS ©**  
**PROHIBIDA SU REPRODUCCIÓN TOTAL O PARCIAL**

Todo el material contenido en esta tesis esta protegido por la Ley Federal del Derecho de Autor (LFDA) de los Estados Unidos Mexicanos (México).

El uso de imágenes, fragmentos de videos, y demás material que sea objeto de protección de los derechos de autor, será exclusivamente para fines educativos e informativos y deberá citar la fuente donde la obtuvo mencionando el autor o autores. Cualquier uso distinto como el lucro, reproducción, edición o modificación, será perseguido y sancionado por el respectivo titular de los Derechos de Autor.

## Orquidopexia paraescrotal en pacientes con criptorquidia inguinal

Dr. Wilver Ernesto Herrera-García,\* Dr. Juan O. Cuevas-Alpuche,\*\* Dr. José Luis Olivera-Vázquez,\*\*\*  
Dr. Roberto Aguilar-Anzures,\*\*\* Dr. Francisco Granados-Navas\*\*\*

### RESUMEN

**Introducción:** La orquidopexia inguinal es la forma de tratamiento más frecuente para la criptorquidia. Un abordaje alternativo en testículos inguinales es la técnica transescrotal de Bianchi. Mostramos resultados de un abordaje transescrotal con modificación a la técnica de Bianchi, en un grupo de niños.

**Material y Métodos:** Estudio retrospectivo, descriptivo, observacional de 52 niños con criptorquidia inguinal operados por abordaje paraescrotal. Se evaluaron el tamaño, situación e irrigación testicular pre y postoperatorios.

**Resultados:** El descenso testicular fue posible en 50 casos (96%), sin afectación a la irrigación y al volumen testicular. En dos casos (4%) no fue posible el descenso testicular y se requirió el abordaje inguinal.

**Discusión:** Nuestros resultados son muy similares a los de Bianchi, pues en la mayoría de los casos (96%) fue posible el descenso por esta vía, sin menoscabo de la vascularidad. No obstante, es necesario un ensayo clínico controlado que compare no sólo los resultados de ambas técnicas, sino otros aspectos que permitan definir posibles ventajas.

**Palabras clave:** Testículo, criptorquidia, orquidopexia, técnica transescrotal de Bianchi, paraescrotal.

### ABSTRACT

**Introduction:** Inguinal orchidopexy is the most common treatment for cryptorchism. We describe a modification of Bianchi's transscrotal technique in a group of patients with cryptorchism.

**Material and Methods:** Retrospective, descriptive, observational study of 52 children with inguinal cryptorchism treated with parascrotal approach. Size, situation and testicular irrigation by Doppler ultrasound were evaluated.

**Results:** Testicular reduction was possible in 50 cases (96%) with no harm of variation in irrigation or testicular volume. In two cases (4%) this was not possible and an inguinal approach was necessary.

**Discussion:** Our results are similar to those reported by Bianchi, since most of our patients (96%) had good results with this modification. However, it is necessary to do a clinical controlled assay comparing results of both techniques in order to assess the advantages of our modification.

**Key words:** Testis, cryptorchism, orchidopexy, Bianchi's transscrotal technique, parascrotal.

La criptorquidia afecta al 4% de los varones recién nacidos.<sup>1</sup> Aproximadamente de 70% a 77% de los testículos criptorquídicos descienden espontáneamente a los 3 meses de edad. El bajo peso al nacer puede ser el factor principal de la criptorquidia al nacer y durante el primer año de vida, independientemente de la duración de la gestación.<sup>2</sup> El 80% de los testículos no descendidos son palpables y el restante 20% no se palpa. El descenso testicular se completa normalmente entre 30 y 32 semanas de gestación.

Es necesaria una función normal del eje hipotálamo-hipófisis-gonadal para el descenso testicular, ya que la testosterona y dehidrotestosterona (DHT) son necesarias para la fase inguino-escrotal del descenso.<sup>1</sup> La hipoplasia de las células de Leydig, que se observa a partir del primer mes de vida, es la anomalía histológica más temprana en los testículos no descendidos.<sup>2</sup> Se ha demostrado que la paternidad está significativamente comprometida en los hombres con criptorquidia bilateral y que disminuye el riesgo en quienes tienen criptorquidia unilateral. La pre-

\* Residente de Cirugía Pediátrica.

\*\* Jefe del Servicio de Urología

\*\*\* Cirujano Pediatra  
Instituto Nacional de Pediatría.

Correspondencia: Dr. Wilver Ernesto Herrera-García. Instituto Nacional de Pediatría. Insurgentes Sur 3700-C, colonia Insurgentes Cuicuilco. CP 04530, México, DF. Tel: 1084 09 00.

Recibido: diciembre, 2008. Aceptado: febrero, 2009.

Este artículo debe citarse como: Herrera GW, Cuevas AJ, Olivera VJ, Aguilar AR, Granados NF. Orquidopexia paraescrotal en pacientes con criptorquidia inguinal. Acta Pediatr Mex 2009;30(2):89-93. La versión completa de este artículo también está disponible en: [www.revistasmedicasmexicanas.com.mx](http://www.revistasmedicasmexicanas.com.mx)

valencia de carcinoma in situ es del 1,7% en los pacientes con criptorquidia, el seminoma es el tumor más frecuente en estos pacientes.

La orquidopexia debe realizarse a una edad temprana para evitar la infertilidad. Aunque el tratamiento quirúrgico no reduce el riesgo de cáncer testicular, permite explorar el testículo al ubicarlo en posición escrotal, para la detección temprana de una neoplasia.<sup>1</sup>

En algunos casos, los testículos retráctiles requieren tratamiento quirúrgico. Entre 75 y 85% de los testículos retráctiles tienen función normal;<sup>3</sup> sin embargo, si el testículo tiene crecimiento menor al contralateral, y se halla en posición alta, está indicada la orquidopexia.<sup>2</sup> Majid señaló que hay riesgo de que se produzca hernia inguinal posquirúrgica del 3%.<sup>4</sup>

La orquidopexia es el tratamiento más eficaz del testículo palpable no descendido y la vía inguinal es el abordaje más comúnmente usado.<sup>5</sup> Con este abordaje, hay riesgo de lesionar estructuras vasculares, nerviosas y la fascia transversalis y se requiere una segunda incisión para la fijación del testículo al escroto. La longitud del canal inguinal en niños es relativamente corta y los elementos del cordón espermático cuando hay criptorquidia son suficientemente largos y permiten el descenso del testículo hasta la bolsa escrotal.<sup>2</sup> Estos datos sustentan la factibilidad del abordaje paraescrotal descrita por Bianchi en 1989, para lograr el descenso testicular, mediante una incisión única transescrotal.<sup>6</sup> Sin embargo, este abordaje no es aplicable a los testículos intraabdominales cuya causa más frecuente es la cortedad de los vasos espermáticos.

En el Instituto Nacional de Pediatría en la ciudad de México, se realizó una modificación a la técnica de Bianchi, en un grupo de niños con criptorquidia palpable en el canal inguinal; es la técnica paraescrotal.

**MATERIAL Y MÉTODOS**

Estudio retrospectivo, descriptivo y observacional, del expediente de 60 pacientes con criptorquidia inguinal palpable operados por abordaje paraescrotal, de julio del 2000 a julio del 2001 y vigilados hasta septiembre de 2008. Se excluyeron ocho casos por no contar con expediente clínico o radiológico completo. La edad promedio de los pacientes con criptorquidia fue de cinco a diez años (Figura 1). La localización promedio de testículo fue el tercio medio del canal inguinal (Figura 2). Se evaluaron:

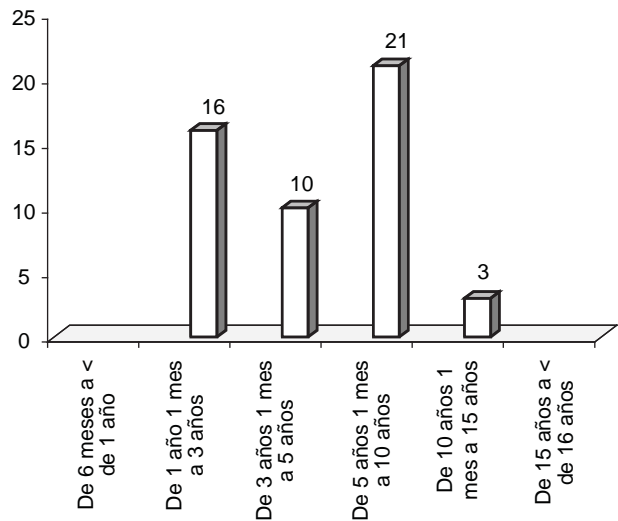


Figura 1. Edad de presentación más frecuente de la criptorquidia, fue de 5 a 10 años de edad.

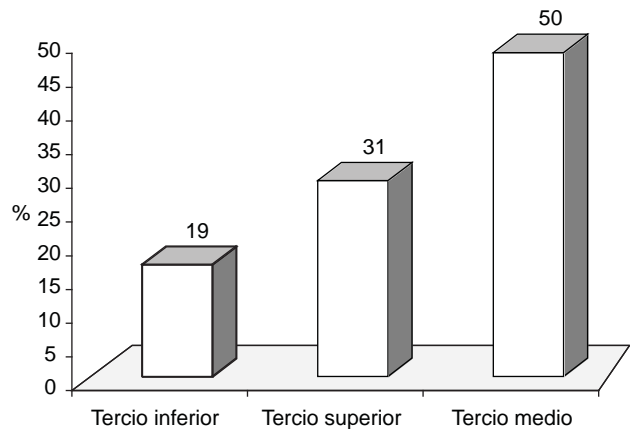
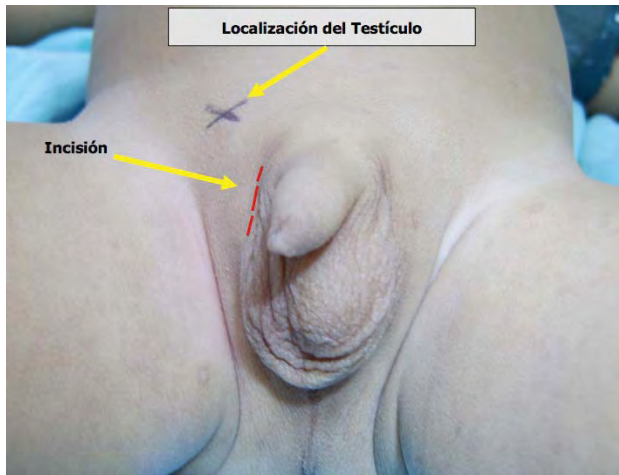

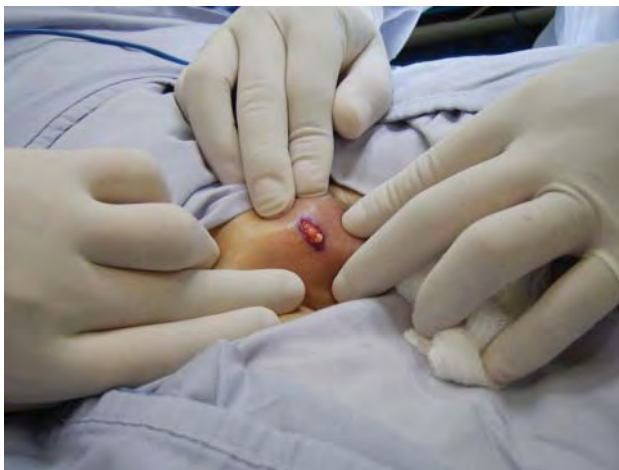Figura 2. La localización del testículo, en la mitad de los pacientes con criptorquidia fue el tercio medio del canal inguinal.

tiempo quirúrgico, resultado estético, presencia o ausencia de dolor posoperatorio inmediato, complicaciones post operatorias (recidiva de la criptorquidia, dehiscencia o infección de la herida y atrofia testicular), irrigación vascular del testículo mediante ultrasonido Doppler.

La técnica de Bianchi es con una incisión transversa sobre la cara anterior e inferior del escroto.<sup>6</sup> Nuestra técnica consiste en hacer una incisión en el límite entre el escroto y la región inguinal, del lado afectado. (Figuras 3 y 4) Se disecciona el plano subcutáneo y la fascia hasta localizar la túnica vaginalis del testículo, en el anillo inguinal; mediante tracción manual gentil, se liberan las adherencias



**Figura 3.** Incisión paraescrotal, en un paciente con criptorquidia inguinal; el testículo se encuentra en el tercio superior del canal inguinal derecho.

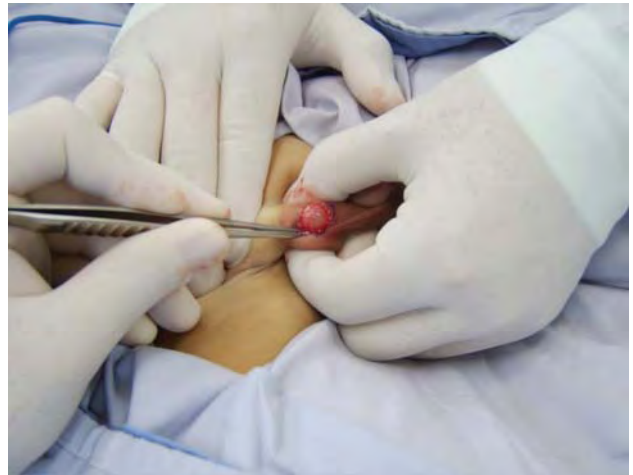

**Figura 4.** Se localiza el testículo palpándolo sobre el canal inguinal y se lleva hacia el anillo inguinal externo.

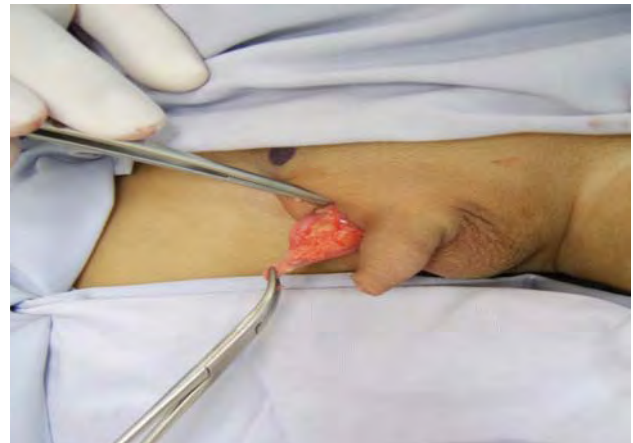y las fibras del cremáster en toda la extensión del cordón espermático (Figuras 5 y 6). Se separa el saco herniario, en caso de existir, de los elementos del cordón; se secciona y se liga (Figuras 7 y 8). Finalmente, se realiza una cavidad escrotal y se fija el testículo al dartos con puntos simples de prolene vascular. El escroto se sutura con puntos separados o subcuticulares de material absorbible (Figuras 9 y 10).

## RESULTADOS

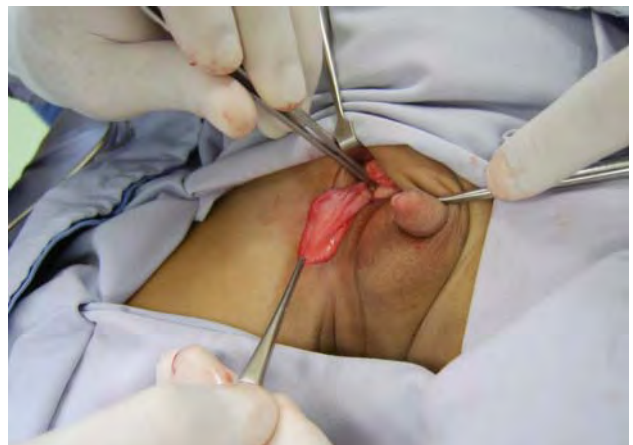La orquidopexia se realizó a través de una incisión única paraescrotal (Figura 3). Existía hernia en el 5% de los



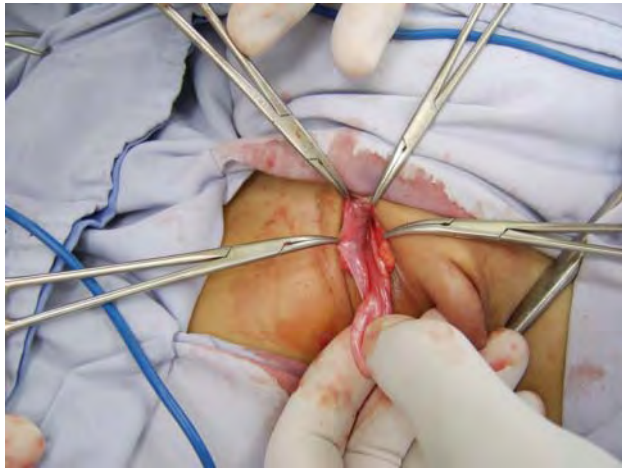**Figura 5.** Se toma el testículo con la mano y se inicia la disección cuidadosa liberando el cordón espermático de las adherencias.



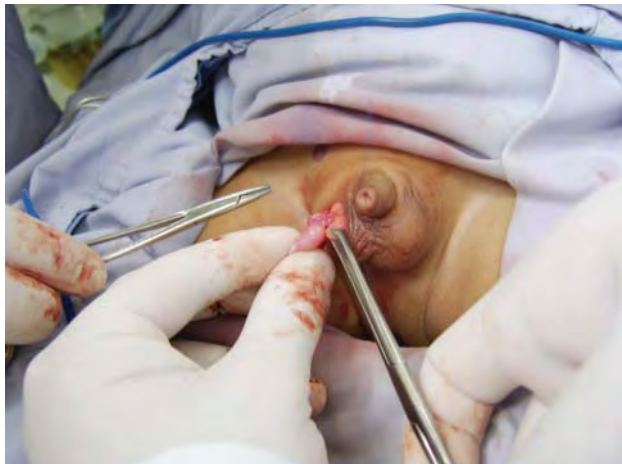**Figura 6.** Liberación del cordón espermático, mediante la disección de las adherencias, dirigida hacia el anillo inguinal interno.



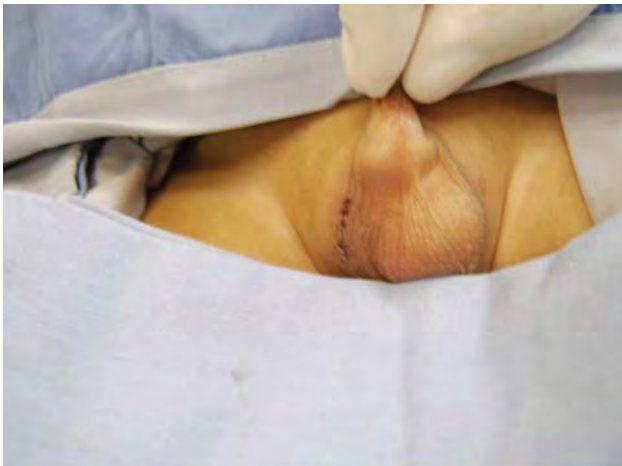**Figura 7.** Cordón espermático liberado hasta el anillo inguinal interno.



**Figura 8.** Saco herniario adherido al cordón espermático en un paciente; se separó, ligó y se cortó a nivel del anillo inguinal interno.



**Figura 9.** Puntos de fijación del testículo al dartos.

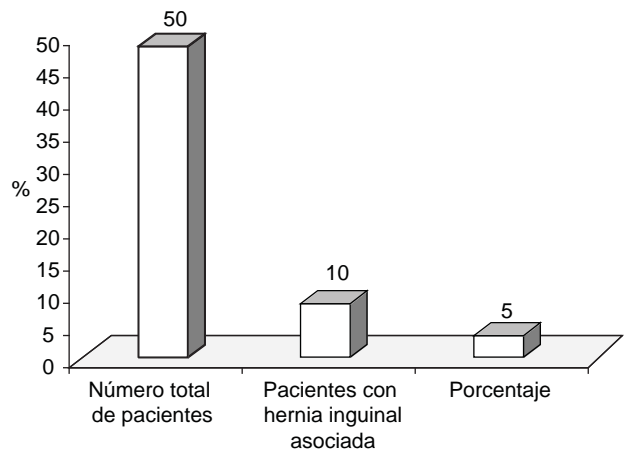


**Figura 10.** La herida se sutura con puntos simples.

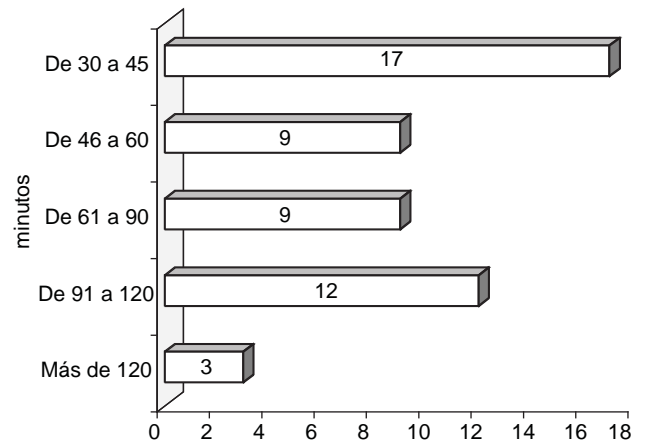
pacientes operados (Figura 11). El tiempo quirúrgico promedio fue de 45 minutos para cada testículo (Figura 12). El procedimiento fue realizado por ocho cirujanos diferentes. Hubo dolor postoperatorio sólo durante la primera semana (Figura 13). El período de seguimiento de los pacientes fue de siete años.

Durante el seguimiento, el USG Doppler, realizado en forma periódica se observó una adecuada irrigación y aumento del volumen testicular, comparado con el estudio inicial. No hubo casos de hernia inguinal o hidrocele en el postoperatorio y todos los testículos se encontraron en situación escrotal.

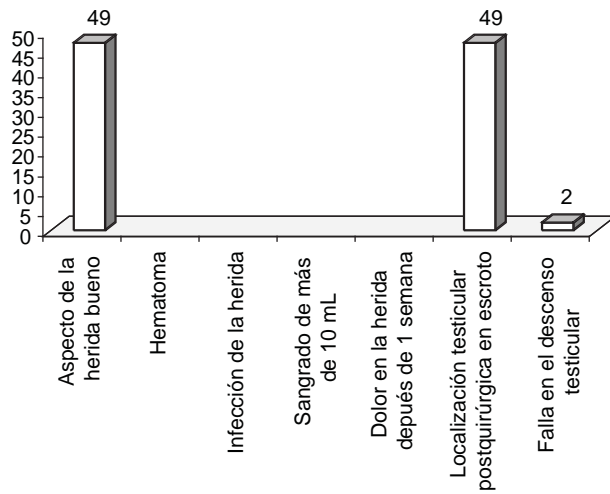
Dos casos operados inicialmente con abordaje paraescrotal, tuvieron que operarse con abordaje inguinal debido



**Figura 11.** En el cinco por ciento de los pacientes se encontró hernia inguinal asociada a la criptorquidia.



**Figura 12.** El tiempo quirúrgico promedio para descender un testículo por vía paraescrotal fue de 45 minutos.



**Figura 13.** No se presentaron complicaciones con la técnica paraescrotal, en dos pacientes con criptorquidia en el tercio superior del canal inguinal, no se logró el descenso testicular por vía paraescrotal.

a la dificultad de descenderlos por la vía inicialmente intentada.

## DISCUSIÓN

Nuestros resultados fueron similares a los descritos por distintos autores quienes abordaron el testículo criptorquídico palpable por vía paraescrotal.<sup>7-11</sup> Esto sugiere que la técnica paraescrotal es segura y eficaz en todos los casos. Es posible que existan indicaciones muy precisas para cada vía de abordaje; no obstante, las ventajas sobre el abordaje inguinal sólo podrán ser valoradas con precisión con un ensayo clínico controlado en el que se comparen

los resultados y complicaciones de cada técnica. En esta serie, el abordaje paraescrotal fue seguro, sencillo, poco traumático, estético, con bajo riesgo de complicaciones y con resultados similares en diferentes cirujanos.

## REFERENCIAS

- Hutson JM, Clarke MCC. Current management of the undescended testicle. *Seminars in Pediatric Surgery*.2007;16: 64-70.
- Schneck FX, Bellinger MF. Urología de Campbell, 8a edición. Anormalidades de los Testículos, el Escroto y su Manejo Quirúrgico. Ed. Médica Panamericana S.A.; 2005. p. 2561-607.
- Russinko PJ, Siddiq FM, Tackett LD, et al. Prescrotal orchidopexy: an alternative surgical approach for the palpable undescended testis. *J Urol* 2003;170:2436-8.
- Majid Al M, Antoine EK, Yaser El-H, Michael K, y cols. Potential complications with the prescrotal approach for the palpable undescended testis. A comparison of single prescrotal incision to the traditional inguinal approach. *J Urol* 2008;180:686-9.
- Caruso AP, Walsh RA, Wolach JW, et al. Single scrotal incision orchidopexy for the palpable undescended testicle. *J Urol* 2000;164:156-9.
- Bianchi A, Squire BR. Transscrotal orchidopexy: orchidopexy revised. *Pediatr Surg Int* 1989;4:189-92.
- Murat D, Yusuf K, Lutfu T y cols. Scrotal incisión orchidopexy for undescended testis. *Urology* 2004;64:1216-19.
- Rakesh H, Ravi K, Manmohan H y cols. Single scrotal incision orchidopexy for palpable undescended testis. *Asian J Surg* 2006;29(1):25-7.
- Russinko PJ, Siddiq FM, Tackett LD, et al. Prescrotal orchidopexy: an alternative surgical approach for the palpable undescended testis. *J Urol* 2003;170:2436-8.
- Jawad AJ. High scrotal orchidopexy for palpable maldescended testes. *Br J Urol* 1997;80:331-3.
- Lais A, Ferro F. Trans-scrotal approach for surgical correction of cryptorchidism and congenital anomalies of the processus vaginalis. *Eur Urol* 1996;29:235.