



**UNIVERSIDAD NACIONAL AUTÓNOMA DE  
MÉXICO**

---

---



**FACULTAD DE ODONTOLOGÍA**

**ANÁLISIS COMPARATIVO ENTRE MINI-IMPLANTES E  
IMPLANTES CONVENCIONALES.**

**T E S I N A**

QUE PARA OBTENER EL TÍTULO DE

**C I R U J A N A   D E N T I S T A**

P R E S E N T A:

GABRIELA HERNÁNDEZ RODRÍGUEZ.

TUTOR: C.D. JORGE PIMENTEL HERNÁNDEZ.

MÉXICO, D.F.

2010



Universidad Nacional  
Autónoma de México

Dirección General de Bibliotecas de la UNAM

**Biblioteca Central**



**UNAM – Dirección General de Bibliotecas**  
**Tesis Digitales**  
**Restricciones de uso**

**DERECHOS RESERVADOS ©**  
**PROHIBIDA SU REPRODUCCIÓN TOTAL O PARCIAL**

Todo el material contenido en esta tesis esta protegido por la Ley Federal del Derecho de Autor (LFDA) de los Estados Unidos Mexicanos (México).

El uso de imágenes, fragmentos de videos, y demás material que sea objeto de protección de los derechos de autor, será exclusivamente para fines educativos e informativos y deberá citar la fuente donde la obtuvo mencionando el autor o autores. Cualquier uso distinto como el lucro, reproducción, edición o modificación, será perseguido y sancionado por el respectivo titular de los Derechos de Autor.

***A MI MADRE:***

ELVIA RODRÍGUEZ TAMAYO, POR TODO SU AMOR, COMPRENSIÓN, APOYO;  
PERO SOBRE TODO POR HABERME CONCEBIDO, POR ESTAR A MI LADO EN  
TODA OCASIÓN. MIL GRACIAS MAMI TE QUIERO MUCHO.

***A MI PADRE:***

SANTOS HERNÁNDEZ CARDENAS, POR TODO SU CARIÑO, COMPRENSIÓN Y  
APOYO; POR ENSEÑARME BUENOS PRINCIPIOS Y SOBRE TODO POR  
ENSEÑARME A LUCHAR POR LOS SUEÑOS Y POR UN MEJOR FUTURO.  
GRACIAS PAPI TE QUIERO MUCHO.

***A MIS HERMANOS:***

ELIZABETH HERNÁNDEZ RODRIGUEZ, POR SU CARIÑO Y APOYO.

JORGE ALBERTO HERNÁNDEZ RODRÍGUEZ, POR ESTAR A MI LADO EN LOS  
BUENOS Y MALOS MOMENTOS, POR SU APOYO, CARIÑO Y COMPRENSIÓN. LOS  
QUIERO MUCHO.

***A MI ALMA MATER:***

UNIVERSIDAD NACIONAL AUTÓNOMA DE MÉXICO, QUE FUE COMO MI  
SEGUNDA CASA Y ESPECIALMENTE A LA FACULTAD DE ODONTOLOGÍA POR  
EL BUEN NIVEL ACADÉMICO.

***A MIS PROFESORES:***

POR TODOS LOS CONOCIMIENTOS QUE ME BRINDARON , SU APOYO, TIEMPO Y  
POR AYUDARME A MI PREPARACIÓN PROFESIONAL Y POR ENSEÑARME A  
TENER PACIENCIA EN ESTA VIDA.

***A MI TUTOR:***

DR. JORGE PIMENTEL HERNÁNDEZ, POR SU TIEMPO, COMPRESIÓN Y APOYO  
PARA LA REALIZACIÓN DE ESTE TRABAJO.

***A TODOS MIS AMIGOS:***

QUE ESTUVIERON CONMIGO DURANTE LA CARRERA, POR ESTAR A MI LADO  
EN LAS BUENAS Y EN LAS MALAS; POR AQUELLOS BUENOS MOMENTOS,  
POR SU APOYO Y CARÍÑO. LOS QUIERO MUCHO.

***A LA DRA. MARÍA ISABEL GONCALEZ P:***

POR SU APOYO, CARÍÑO Y SOBRE TODO POR SU AYUDA, POR HABERME  
TENDIDO SU MANO Y AYUDARME A CRECER COMO PERSONA Y COMO  
PROFESIONAL.

***AL DR. RAÚL MONTIEL M.***

POR SU APOYO, COMPRESIÓN Y POR AYUDARME A CRECER Y  
DESARROLLARME EN EL AMBIENTE PROFESIONAL.

# ÍNDICE

INTRODUCCIÓN	5
OBJETIVOS	9
Objetivo general	
Objetivo específico	
<b>CAPÍTULO I. GENERALIDADES</b>	
1.1 Concepto	10
1.2 Ventajas y desventajas	14
1.3 Indicaciones y Contraindicaciones	16
<b>CAPÍTULO II. OSEOINTEGRACIÓN</b>	
2.1 Definición de Oseointegración	20
2.2 Cicatrización ósea e integración del implante	24
2.3 Características de la oseointegración	28
2.4 Factores que afectan a la oseointegración	30
<b>CAPÍTULO III. PROPIEDADES MECÁNICAS DE LOS MINI IMPLANTES E IMPLANTES CONVENCIONALES</b>	
3.1 Propiedades Mecánicas de los mini implantes	31
3.2 Propiedades Mecánicas de los implantes convencionales	35
3.3 Factores de carga	37
3.4 Capacidad de carga (carga inmediata y carga tardía)	40
<b>CAPÍTULO IV. TÉCNICAS DE REHABILITACIÓN</b>	
4.1 Con mini implantes	44
4.2 Con implantes convencionales	49
4.3 Sistemas de mini implantes disponibles	52
CONCLUSIONES	61
REFERENCIAS BIBLIOGRÁFICAS	64



---

---

## INTRODUCCIÓN

Se entiende por implantología dental el anclaje de material aloplástico en los maxilares con el objeto de crear elementos protésicos de soporte y sujeción que sustituyan las piezas dentales desaparecidas.

La implantología es hoy una técnica con base científica y con grandes cimientos en la historia, que ha ido desarrollándose en la necesidad de restituir dientes perdidos.

Desde la Edad Antigua ya se efectuaban trasplantes dentarios. En la Edad Moderna, se colocaron los primeros implantes metálicos intralveolares, mientras que en la Edad Contemporánea se define por primera vez el concepto de implante dental. En la etapa actual, el hecho más significativo descrito es la osteointegración.<sup>1</sup>

Los procedimientos quirúrgicos y protésicos necesarios, han ido evolucionando en la constante necesidad de lograr rehabilitaciones más eficaces y satisfactorias para los pacientes. Surgen los implantes dentales, opción terapéutica con la que se obtiene un anclaje firme de los púnticos o prótesis al hueso y a los tejidos.

Se denominan implantes dentarios a los elementos aloplásticos (sustancias inertes, extrañas al organismo humano) que se alojan en pleno tejido óseo o por debajo del periostio, con la finalidad de conservar dientes naturales o de reponer piezas dentarias ausentes.

Actualmente, las técnicas implantológicas brindan múltiples posibilidades de tratamiento con elevada predictibilidad de los resultados. Ello ha contribuido a ampliar el campo de la rehabilitación protésica.



Para su realización, se exigen técnicas complejas del tipo multidisciplinario; sin embargo, su papel en la práctica clínica moderna está siendo muy destacado. Tienen elevado grado de precisión, funcionalidad, comodidad y belleza, así como garantía en la calidad y su duración.

La Implantología se basa en la osteointegración y la misma ha proporcionado a la odontología restaurativa nuevas perspectivas.

La colocación de los implantes simplifica la rehabilitación, sobre todo, en aquellos casos desdentados completos mandibulares muy reabsorbidos, tan difíciles de solucionar por las técnicas convencionales. Y es gracias a la osteointegración que se resuelven los problemas de estética, retención, soporte y estabilidad de las prótesis.<sup>1</sup>

El método de los implantes osteointegrados se refiere a todas las técnicas que facilitan el anclaje de los implantes en el interior del hueso alveolar de los maxilares.

En Europa y América Central la humanidad ya se ocupaba desde los primeros tiempos de reemplazar los dientes desaparecidos por material humano o aloplástico (dientes humanos o de animales, huesos o trozos de marfil o nácar tallados).

En 1909, Greenfield propone un sistema de implantes en Canastillo de Iridio-platino, similar en forma a una raíz dentaria.

En 1939, Strock realizó un implante similar a la forma, de los actuales Bicon.



---

---

En 1954 Formeggini, diseña un implante en Tantalio, que consta de un alma central y un espiral periférico, cuyo fin es otorga estabilidad a su implante.

En 1957, Chercheve diseña un implante monoblok roscado.

En 1969 Branemark junto con el Dr. Schoeder desarrollan una implantología creciente y estable.

Inicios de la Implantología osteointegrada moderna.

Formigini en 1947 desarrolla los implantes osteointegrados; con él se inicia la nueva era de la implantología en los años 60.

Scialon en 1962 recomendaba los implantes de aguja que se introducían formando una “hilera de agujas”.

Linknow en 1966 presenta por primera vez los implantes de lámina con una forma especial.

En 1967, Shahaus desarrolló los implantes cerámicos roscados y Linkow aportó el implante Ventplant con tornillo autoroscable.

En 1970, Roberts y Roberts diseñaron el implante endoóseo “lámina de rama”.

En 1971 Salomó idea el implante a esfera, consistente en una esfera y un vástago cilíndrico de tantalio.

Heinrich en 1971 desarrolla los implantes de tornillos con diferentes materiales.



En 1973, Grenoble colocó por primera vez implantes de carbono de vítreo. En 1981 Branemark y Albreksson justifican la cicatrización libre de carga.<sup>2</sup> Desde la década de los años noventa, la implantología dental ha conseguido consolidarse como una nueva disciplina quirúrgica dentro del campo estomatológico.

Hoy en día, el tratamiento con implantes dentales en pacientes con ausencia de dientes total o parcial se considera un procedimiento quirúrgico-prostodóncico predecible.

Las mayores exigencias implantológicas y los continuos avances experimentados en este campo han permitido el desarrollo y perfeccionamiento de implantes, aditamentos protésicos y procedimientos quirúrgicos como las técnicas de regeneración ósea y la manipulación de tejidos blandos, mejorando con ello las condiciones de recepción de los implantes y su posterior mantenimiento.

Los mini implantes concebidos hace ya más de 20 años, como recurso de transición para sostener prótesis completas (figura 1).

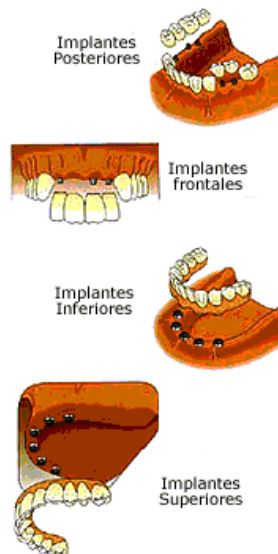


Figura 1. Colocación de implantes por zonas.



---

---

## OBJETIVOS.

### Objetivo general

Determinar las características así como el uso de mini-implantes e implantes convencionales en la prótesis dental fija.

### Objetivo específico

Conocer las características de la oseointegración, propiedades mecánicas, indicaciones de cada implante dental en prótesis dental fija.



---

---

## CAPÍTULO I

### GENERALIDADES

#### 1.1 Concepto

Se denominan implantes dentarios a los elementos aloplásticos (sustancias inertes, extrañas al organismo humano) que se alojan en pleno tejido óseo o por debajo del periostio, con la finalidad de conservar dientes naturales o de reponer piezas dentarias ausentes.

Un implante se considera un material en forma de tornillo hecho de un material conocido de titanio y otras propiedades en donde el material es biocompatible con el periodonto que permite sustituir a la raíz de un diente para realizar un tratamiento de prótesis y prostodoncia.<sup>3</sup>

Existen diversas situaciones en las que se pueden colocar un Implante por ejemplo:

\*En situaciones cuando al parecer no existe ningún diente en boca, y es necesario la rehabilitación completa.

\*En situaciones cuando la prótesis es molesta, causando dolor e inflamación.

\*En situaciones cuando es necesario poner un puente fijo, reemplazando el diente faltante.

\*Incluso en situaciones de estética.



---

---

La colocación de los implantes simplifica la rehabilitación, sobre todo, en aquellos casos de pacientes desdentados. Y es gracias a la oseointegración que se resuelven los problemas de estética, retención, soporte y estabilidad de las prótesis. Esta tercera dentición como suelen llamarla algunos autores es el resultado de la oseointegración de los implantes y el buen manejo de los tejidos blandos.

Partes de un implante:

### Módulo de la cresta o plataforma

Es aquella porción diseñada para retener el componente protésico en un sistema de dos piezas, representa la zona de transición entre el diseño del cuerpo implantario y la región transósea del implante, a nivel de la cresta del reborde.

La zona de conexión del pilar tiene, con frecuencia, una *plataforma*. Está ofrece resistencia física a las cargas oclusales axiales. Presenta un acoplamiento que puede estar por encima o por debajo del nivel de la cresta ósea.

### Cuerpo del implante

Tiene forma de tornillo macizo, con un ápice romo. Se define el tornillo macizo como un implante de sección transversal circular, sin aberturas o agujeros que entren hacia el interior del cuerpo. El diámetro externo de la rosca es de 3.75 mm, con una profundidad de rosca de 0.4 mm y un modulo crestal cerca de 2 mm de altura, y un diámetro de cresta de 4.1 mm. Este diseño se ofrece en la actualidad con diversidad de diámetros,

con el fin de responder mejor a los requisitos mecánicos, estéticos y anatómicos de las diferentes zonas de la boca.<sup>4</sup>

Un tornillo macizo permite la preparación y colocación del implante en el hueso cortical denso y en el fino hueso trabecular y también permite ser retirado en el momento de la cirugía, si la colocación no ha sido la ideal.

A si mismo puede ser recubierto con spray de plasma de titanio o hidroxiapatita para aumentar en el margen la superficie funcional, microajustar al hueso y aprovechar la ventaja de las propiedades bioquímicas relacionadas con el recubrimiento de la superficie (figura 2)

### Ápice

Es la punta o extremo final, esta diseño en forma de rosca para que facilite la oseointegración.

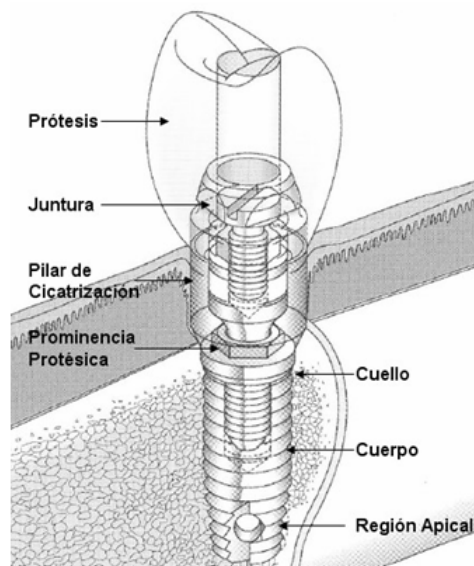


Figura 2. Esquema de un implante.



## Tipos de implante.<sup>5</sup>

Cobertura	<ul style="list-style-type: none"><li>- implantes abiertos</li><li>- implantes cerrados</li></ul>
Posición del implante	<ul style="list-style-type: none"><li>- Intramucoso</li><li>- Subperióstico</li><li>- Endoóseo</li></ul>
Material del implante	<ul style="list-style-type: none"><li>- Metálico (titanio)</li><li>- Cerámico (A 1203. HA)</li><li>- Combinaciones</li></ul>
Forma del implante	<ul style="list-style-type: none"><li>- Forma de poste ( cilindro, tornillo)</li><li>- Extensión (plano, disco)</li></ul>
Momento del implante	<ul style="list-style-type: none"><li>- Implante urgente (inmediato o retrasado)</li><li>- Implante tardío</li></ul>
Concepto de prótesis	<ul style="list-style-type: none"><li>- Unitaria mediante implantes</li><li>- Construcciones unidas</li><li>- Sobredentadura</li></ul>
Forma de curación	<ul style="list-style-type: none"><li>- En una fase.</li><li>- En dos fases.</li></ul>



## 1.2 Ventajas y desventajas.

### Ventajas

- ❖ Optimizan el mantenimiento dental en su conjunto que suele verse deteriorado por el constante uso de las dentaduras.
- ❖ Brindan soporte y estabilidad mejorada para coronas y prótesis fija.
- ❖ Facilitan una masticación adecuada de una gran variedad de alimentos que con otros sistemas de reemplazo dental es imposible consumir.
- ❖ Promueven la autoestima pues la apariencia y el habla mejoran considerablemente.
- ❖ No ocasionan rechazos motivados por respuestas antígeno-anticuerpo ya que están fabricados de materiales sintéticos, estériles y biológicamente compatibles.
- ❖ Aseguran una durabilidad superior para la cual están especialmente diseñados y aseguran perdurar en el tiempo.
- ❖ El hueso puede ser preservado mejor. Los implantes dentales integrados con el maxilar, ayudan a mantener el hueso saludable e intacto.
- ❖ Es mucho más sencilla su limpieza.
- ❖ El implante se integra al hueso en el 98.5%, consiguiendo una buena aceptación (Biocompatibilidad).<sup>6</sup>

### Desventajas

- ❖ El implante dental requiere una inversión mayor que una prótesis removible o una prótesis fija convencional.
- ❖ Como cualquier procedimiento de cirugía, los implantes dentales encierran riesgos de infección, especialmente en personas con continúan fumando después del acto quirúrgico. Para aquellas



---

---

personas que ya tienen reemplazos de otras partes del organismo o problemas en las válvulas cardíacas la infección puede ser un riesgo importante.

- ❖ Tanto en el maxilar como en la mandíbula existen ciertas estructuras anatómicas con las cuales se debe de tener cuidado para evitar complicaciones postoperatorias. Una complicación de este tipo no suele ser frecuente, y en caso de suceder, en la mayoría de los casos tiene solución.
- ❖ Se deben tomar precauciones con la anestesia local o general. En la cirugía, algunas veces puede producirse una comunicación con el seno maxilar, o existir algún daño al nervio dentario inferior y como consecuencia de estos incidentes pueden quedar secuelas.



### 1.3 Indicaciones y contraindicaciones

- Indicaciones Primarias:

- Prótesis total, fija o removible.
- Prótesis fija soportada por implantes.
- Prótesis removible sobre implantes o sobredentadura. Ésta se utiliza como alternativa cuando existe imposibilidad de colocar un número adecuado de implantes para sustentar una prótesis fija, y también para solucionar problemas fonéticos y estéticos por ausencia de soporte de los tejidos blandos de la cavidad bucal, que ocurren en los maxilares superiores muy reabsorbidos cuando se rehabilitan con prótesis fija soportada por implantes.
- Pacientes con dientes remanentes en boca:
  - En los casos en que no se dispone de pilares posteriores para el soporte de un puente convencional.
  - Cuando faltan los dientes anteriores (figura 3)<sup>2-6</sup>

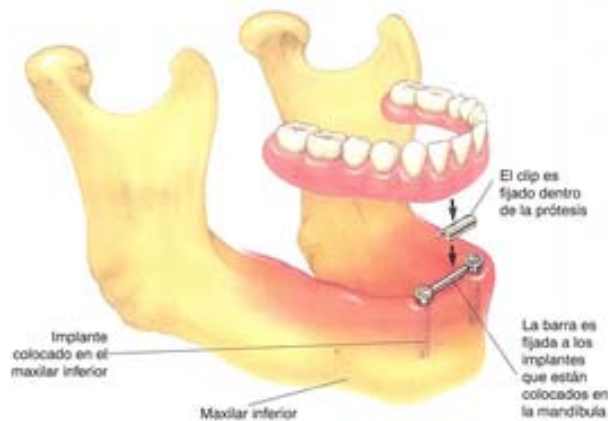


Figura 3. Rehabilitación con una prótesis completa.

- Indicaciones Secundarias:

- En ausencia de un único diente, ya que evitaría el tallado de los dientes adyacentes.
- En pacientes con enfermedad periodontal para ganar soporte para las prótesis y actuar como estabilizadores en situaciones de movilidad moderada de dientes remanentes.
- Como anclaje ortodóncico, ya que los implantes no se movilizan ni erupcionan como ocurre con los dientes.
- Aplicaciones extraorales: para anclar sobre ellos dispositivos protésicos extraorales (figura 4)<sup>2-6</sup>

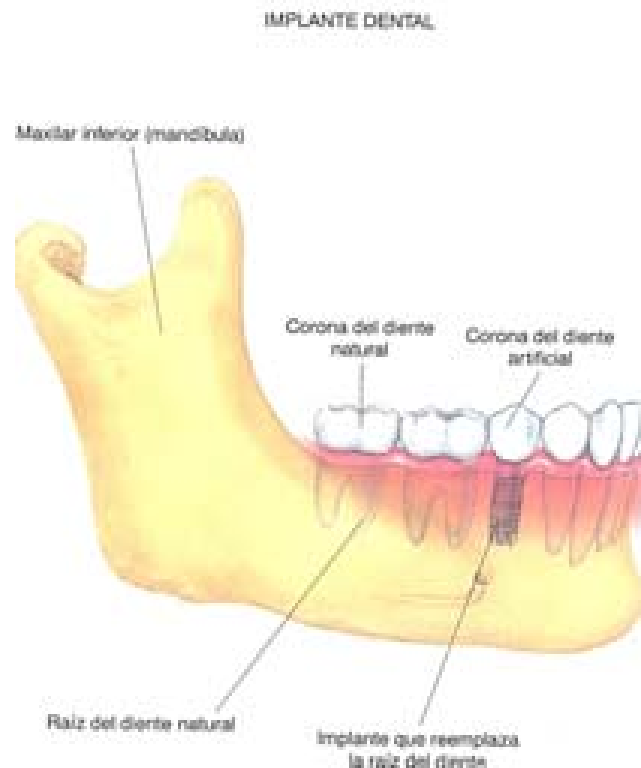


Figura 4. Rehabilitación de un solo diente.



## Contraindicaciones

- Contraindicaciones absolutas:
  - ❖ Problemas graves de medicina interna. por ej. Artritis reumatoide.
  - ❖ Trastornos del metabolismo óseo. Por ej. la osteomalacia o la osteogénesis imperfecta. La osteoporosis no representa ninguna contraindicación para la colocación de implantes dentales.
  - ❖ Trastornos de la coagulación no controlados.
  - ❖ Alcoholismo, drogadicción, psicosis. No es posible asegurar la capacidad de seguir las indicaciones del médico y de cooperar con éste durante el tratamiento.
  - ❖ Sistema inmunológico debilitado. Los pacientes con inmunosupresión provocada por infecciones víricas (VIH) o una determinada medicación (corticosteroides, quimioterapia oncología u otros inmunosupresión) pueden presentar problemas de cicatrización así como una reacción inadecuada del sistema inmunológico.
  - ❖ Enfermedades endocrinas no controladas.
- Contraindicaciones relativas:
  - ❖ Hueso previamente irradiado. En caso de radioterapias existe el riesgo de fibrosis vascular y trombosis, con la consiguiente atrofia tisular y el desarrollo de heridas crónicas no cicatrizantes. Por esta razón, los huesos irradiados representan un factor de riesgo para la colocación de implantes dentales deben de tener un periodo de espera de por lo menos 6 meses desde la ultima sesión de radioterapia.



- ❖ Diabetes mellitus. La diabetes grave, y principalmente la diabetes juvenil, se considera igualmente un factor de riesgo, si bien la diabetes controlada de forma adecuada del tipo II no representa contraindicación alguna para el tratamiento con implantes del paciente.
- ❖ Anticoagulantes orales. La predisposición a hemorragias en la diátesis hemorrágica, así como cualquier trastorno de la coagulación sanguínea a causa de la medicación, deben considerarse como factores de riesgo en el tratamiento implanto lógico.
- ❖ Bruxismo.
- ❖ Condiciones anatómicas desfavorables.
- ❖ Abuso del tabaco.
- ❖ Periodontitis no tratada o no controlada.
- ❖ Alteraciones temporomandibulares.
- ❖ Alteraciones de la mucosa bucal y enfermedades maxilares tratables.
- ❖ Embarazo.<sup>6</sup>

## CAPÍTULO II

### OSEOINTEGRACIÓN

#### 2.1 Definición de la oseointegración

La oseointegración es la unión íntima a nivel de microscopia óptima, entre el hueso vivo y la superficie de un implante con carga funcional.<sup>7</sup>

Unión directa o conexión de tejido óseo a un material aloplástico inerte sin intervención de tejido conectivo.<sup>8</sup>

La oseointegración es la aceptación y adaptación funcional de un implante insertado en el hueso. El éxito del proceso depende de la función de dos procesos previos: la osteoinducción y la osteoconducción. La osteoinducción es el proceso a través del cual las células madre se diferencian en las células osteogénicas que forman el tejido óseo. La deposición de nuevo hueso por parte de estas células se conoce como osteogénesis (figura 5).<sup>8</sup>

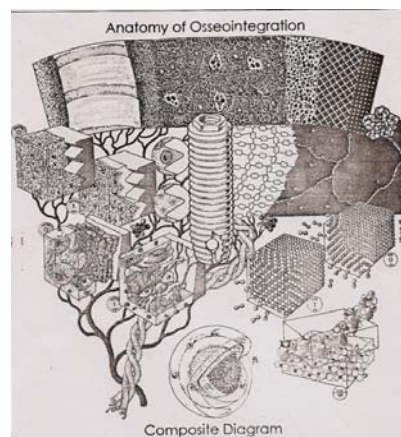


Figura 5. Anatomía de la oseointegración.

Davis describe a la oseointegración como la yuxtaposición del hueso a la superficie del implante y habla de dos fenómenos distintos mediante los cuales puede llevarse a cabo este proceso.<sup>8</sup>

Osteogénesis a distancia: el tejido óseo nuevo se forma desde la superficie del hueso que rodea al implante (figura 6).

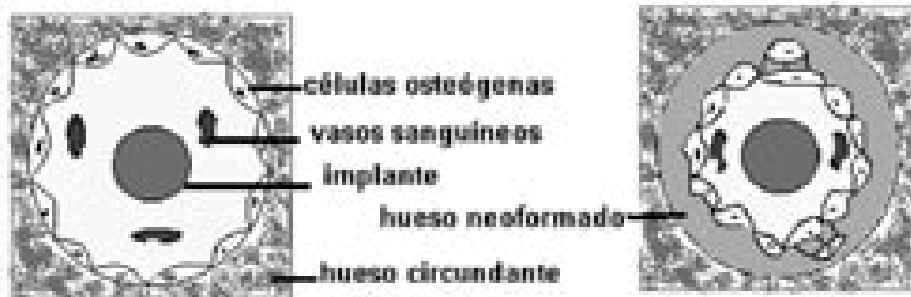


Figura 6. En la osteogénesis a distancia el tejido óseo se forma desde el hueso hacia el implante.

Osteogénesis de contacto: el hueso nuevo se forma en primera instancia en la superficie del implante, y se extiende de éste hacia el hueso que previamente lo rodeo (figura 7).<sup>8</sup>

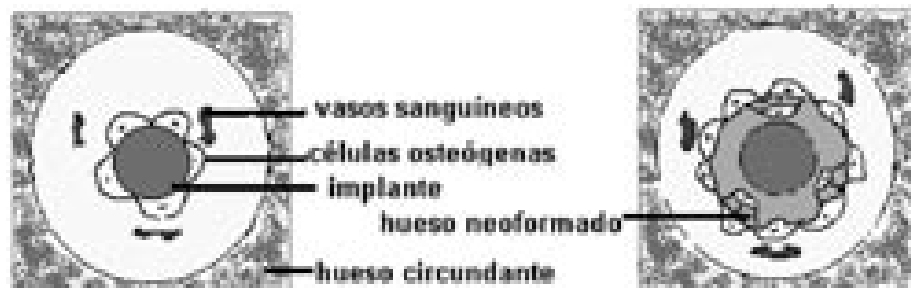


Figura 7. En la osteogénesis por contacto el hueso se forma a partir de la superficie del implante.



Maffert, subdividieron el término de la oseointegración en dos tipos: oseointegración adaptable y biointegración.

En la primera, posee tejido óseo que se aproxima a la superficie del implante sin interfase aparente del tejido blando.

En la segunda, es la unión bioquímica directa de la superficie ósea. Es decir, la formación de hueso en la región peri protésica tiene dos direcciones: desde la superficie del hueso circundante hacia el implante y desde la superficie del implante hacia el hueso circundante.<sup>2</sup>

Principios de la oseointegración y el éxito clínico.

- Elevada biocompatibilidad del material al implantar.
- Diseño implantar adecuado para lograr estabilidad primaria.
- Cantidad de hueso adecuada, con características idóneas.
- Preparación correcta del lecho implantar.
- Ausencia de contaminaciones que interfieran en la cicatrización.
- Suficiente encía adherida peri-implantar para recubrir el implante.
- Ausencia de cargas oclusales en la etapa de cicatrización.



## Principios de la oseointegración según Albrektsson.

- Implantes individuales inmóviles.
- Ausencia de radio –transparencia peri implantar.
- Funcionalidad implantar con ausencia de dolor, parestesia, neuropatías, infecciones.
- Pérdida ósea, bajo carga, no superior al 0.2% anual.
- Mantenimiento de los implantes: 85% a 5 años y 80% a 10 años.

Seis factores que están ampliamente aceptados como especialmente importantes para establecer una adecuada oseointegración.<sup>10</sup>

- Material del implante.
- Diseño del implante (macro estructura).
- Acabado del implante (micro estructura).
- Estado del hueso.
- Técnica quirúrgica.
- Condiciones de carga sobre los implantes.





## 2.2 Cicatrización ósea e integración del implante

### Osteoconducción

La osteoconducción caracteriza el crecimiento óseo por aposición, a partir del hueso existente y por encima del mismo. Por consiguiente, se necesita para dicho proceso la presencia de hueso o de células mesenquimatosas diferenciadas. La cicatrización ósea alrededor de un implante osteointegrado es un proceso osteoconductor y sigue las fases típicas de remodelación a nivel de la interfase hueso-implante.<sup>4</sup>

### Osteoinducción

Un material osteoinductivo es capaz de inducir la transformación de células indiferenciadas en osteoblastos o condroblastos en una zona en la que no cabe esperar dicho comportamiento. Los materiales osteoconductivos contribuyen especialmente a la formación ósea durante el proceso de remodelación. Los materiales osteoinductivos más utilizados en implantología son los aloinjertos óseos. Un aloinjerto óseo es un tejido duro procedente de un individuo de la misma especie que el receptor, pero de diferente genotipo.

### Osteogénesis

La osteogénesis hace referencia a los elementos que pueden formar hueso, incluso sin la presencia de células mesenquimatosas indiferenciadas locales. Los materiales de injerto osteógenos están formados por células óseas vivas, que producen grandes cantidades de factores de crecimiento para el hueso. En la actualidad, el hueso autógeno es el único material osteógeno disponible.



La cicatrización ósea (oseointegración) se produce a partir de la implantación, teniendo en cuenta que el proceso es el mismo ya sea con carga inmediata o carga diferida (Tabla 1).

Todo proceso de cicatrización comienza a partir de una célula progenitora. Al realizar la cirugía, la sangre que invade la herida libera elementos sanguíneos normales y entre ellos plaquetas que son las encargadas de liberar lo que conocemos como factor de crecimiento óseo derivado de las plaquetas o PDGF. Este factor que tiene propiedades altamente mitógenas, es el encargado de estimular a las células mesenquimáticas indiferenciadas.

Simultáneamente con la formación inicial del coágulo, los monocitos se unen formando osteoclastos que se encargaran de la limpieza y remodelación de la zona donde hay trabéculas y laminillas óseas destruidas. Durante este proceso, los osteoclastos liberan la proteína morfogenética del tejido óseo o BMP.

Este factor de crecimiento con propiedades morfogénicas será el encargado de estimular las células mesenquimáticas indiferenciadas derivadas de la Stem Cell para que se transformen en preosteoblastos y posteriormente en osteoblastos.

En este momento se han unido para iniciar la reparación, elementos derivados del mesenquima (Stem Cell), con elementos derivados de la sangre (plaquetas).<sup>4</sup>



Este proceso esquemático de osteoinducción en el área de implantación y específicamente en la interface hueso-implante está relacionado con la superficie del implante.

Los implantes de titanio son altamente biocompatibles y esta propiedad está basada fundamentalmente en su capa superficial de óxido de titanio, que tiene la capacidad citotrópica de atraer a los osteoblastos.<sup>4</sup>

Cuanto menor trauma quirúrgico (recalentamiento) tendremos mayor concentración de osteoblastos y BMP, lo que redundará en una mejor calidad ósea en la interface hueso- implante.

MECANISMO	DESCRIPCIÓN
Osteoinducción	Transformación de células precursoras en células osteogénicas
Osteogénesis	Proceso en el que las células osteogénicas forman sitios de deposición de nuevo hueso
Osteoconducción	Formación de hueso sobre la superficie del implante dental

Tabla 1. Procesos de la oseointegración.

## Interfase resultante hueso-implante

La interfase entre hueso e implante, es la zona más débil de la oseointegración, y presenta un riesgo mayor de fracaso al cabo de 3 a 6 meses de la inserción del implante (figura 8).<sup>4</sup>

a. De interfase directa: sin presencia de tejido fibroso.

- La primera interfase es la denominada oseointegración que resulta del contacto íntimo y dinámico entre una capa de óxido de titanio proveniente del titanio y una capa de proteoglicanos proveniente del huésped.
- La segunda interfase es la biointegración, donde una capa de hidroxiapatita que recubre el implante, la separa del hueso. Pero se considera de interfase directa gracias a la capacidad osteoinductiva de la hidroxiapatita.

b. De interfase indirecta:

- Fibrointegración: tejido fibroso separa el metal del hueso.

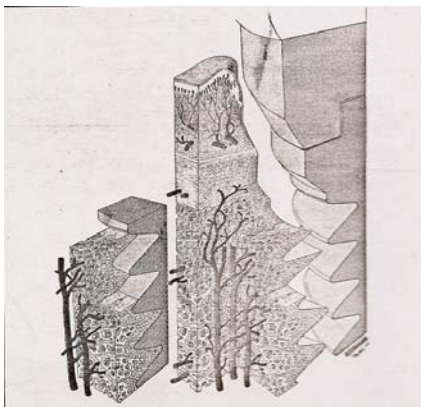


Figura 8. Diagrama tridimensional del tejido y la interrelación del titanio con todo el aparato osteointegrado.



### 2.3 Características de la oseointegración

La oseointegración es una conexión directa entre el hueso y el implante, sin capas de tejido blandos interpuestas. Es un proceso por el cual se logra una fijación rígida, clínicamente sintomática, de material aloplástico y que se mantiene en hueso durante la carga funcional.

La oseointegración es un fenómeno relacionado con el tiempo. Durante las primeras 3-4 semanas de colocado el implante, no hay signos de oseointegración alguna. Tres meses después, ya existe una proporción relativamente alta de contacto entre el hueso y el implante y una resistencia mayor a la fuerza de tracción, que se ve aumentada más a los 6 y 12 meses. (figura 9)

La oseointegración requiere de la formación de hueso nuevo alrededor de la fijación implantaria, un proceso que resulta de la remodelación en el interior del tejido óseo. La remodelación, resorción y aposición del hueso, ayudan a mantener niveles de calcio en la sangre y no cambia la cantidad de la masa ósea.<sup>11</sup>

Cuando se colocan implantes cerámicos o de titanio en el hueso, se forma alrededor del implante una encapsulación de tejido conectivo, llamado ligamento pseudoperiodontal, éste es el resultado de las condiciones de carga, durante la fase de sanación inicial u oseointegración inicial.

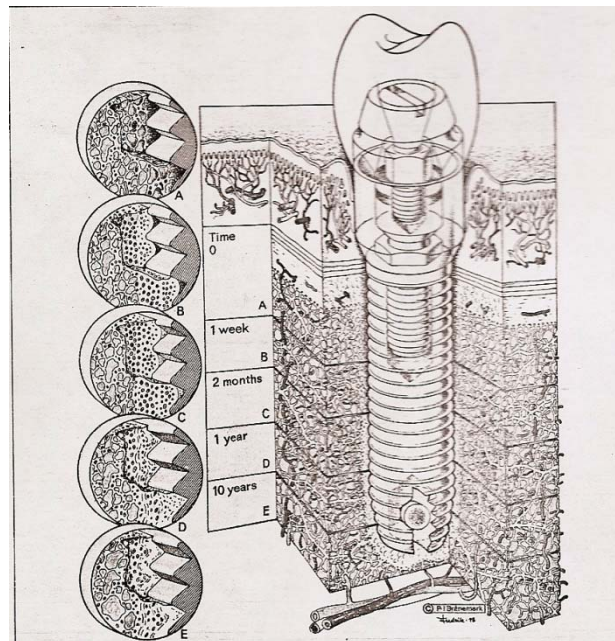


Figura 9. Evolución fisiológica de la biología de la interface a través del tiempo.



## 2.5 Factores que afectan a la oseointegración

La oseointegración básicamente depende de la capacidad de cicatrización, reparación y remodelado de los tejidos. Para lograr el éxito de la oseointegración se debe tener un amplio conocimiento del comportamiento de los tejidos duros y blandos, de la preparación quirúrgica de la zona receptora y de la rehabilitación protésica, así como de la adaptación a largo plazo del tejido a las demandas funcionales.

La oseointegración está condicionada por diversos factores, independientemente de los protocolos quirúrgicos, como son:

- La técnica quirúrgica, atraumática y que garantice la estabilización primaria de los implantes.
- Velocidad de rotación la cual debe ser entre 700 y 1500 evoluciones por minutos.
- Filo del instrumento.
- Forma de irrigación.
- Temperatura de la solución de irrigación.
- Vascularización ósea.
- Biomaterial utilizado.

Otros factores que afectan a la oseointegración son la contaminación de la capa de óxido del implante y el mal control de la temperatura durante los procedimientos de taladro.<sup>2</sup>



---

---

## CAPÍTULO III

# PROPIEDADES MECÁNICAS DE LOS MINI IMPLANTES E IMPLANTES CONVENCIONALES

### 3.1 Propiedades mecánicas de los mini implantes

El uso de implantes de pequeño diámetro para soportar dentaduras convencionales pre-existen en un método alternativo para ayudar a pacientes con atrofia en las mandíbulas.

Los mini-implantes dentales son un ejemplo de esta tendencia ya que amplían el espectro de pacientes con sobre dentaduras.<sup>12</sup>

Estos implantes de 1.8 mm difieren de sus contrapartes de tamaño completo en un número de características:

- ✚ La colocación del implante permite un protocolo de colocación más conservador.
- ✚ No hay necesidad de incisiones en los tejidos blandos, lo que resulta menor trauma.
- ✚ Su tamaño menor también permite su colocación en crestas que de otra forma no serían adecuadas para implantes de tamaño completo.

Estos implantes quedan asentados en su lugar en contacto íntimo con el hueso. Una vez que han sido colocados en hueso pueden ser sometidos a carga; no hay necesidad de esperar un largo tiempo, ni de tener una segunda cirugía.





Los protocolos simplificados, los procedimientos conservadores y la eliminación de la cirugía gingival hacen que este implante sean indicados con riesgo anatómico.

Los mini implantes de titanio son utilizados en rehabilitaciones protésicas y más recientemente se han reportado como anclaje en tratamientos ortodóncicos.

Las propiedades mecánicas, hacen referencia al potencial estrés, fatiga o envejecimiento de la superficie del implante. Esto puede traer como consecuencia la corrosión del implante. Esta propiedad no ha sido suficientemente estudiada.<sup>10</sup>

Corrosión: proceso de interacción entre un material sólido y su entorno químico, lo que conduce a una pérdida de sustancia, cambio en sus características estructurales, o la pérdida de la integridad estructural.

Las características que determinan como y porque se corroe el implante son:

- ✚ Reacciones de oxidación y reducción
- ✚ Factores físicos que dificultan o impiden la corrosión de los que tienen lugar (proceso de pasivación o la formación de una capa pasiva de óxido de metal sobre una superficie metálica).<sup>11</sup>



## Significado clínico de la corrosión

La resistencia a la corrosión es de importancia crítica para un material dental, ya que la corrosión puede provocar corrosión de la superficie, el debilitamiento de la restauración, y la liberación de elementos del metal o aleación. La liberación de elementos puede producir la decoloración de los tejidos blandos adyacentes y reacciones alérgicas en pacientes susceptibles.

### Fractura del implante dental.

Es un fenómeno raro con graves resultados clínicos. La corrosión puede limitar severamente la resistencia a la fatiga y resistencia a la rotura del material que conduce a un fallo mecánico en el implante. Se ha encontrado que la fatiga del metal puede conducir a la fractura del implante. Dado que el titanio, es el material del implante altamente resistente a la corrosión; las superestructuras son la principal causa de la liberación de iones metálicos.<sup>11</sup>

### Tipos de Corrosión.

Hay dos tipos de reacciones corrosivas: química y electroquímica. En la corrosión química (corrosión seca), hay una combinación directa de los elementos metálicos y no metálicos para dar un compuesto químico a través de procesos tales como la oxidación, halogenación o reacciones de sulfuración.

La corrosión electroquímica (corrosión húmeda) requiere la presencia de agua o de algunos otros electrolitos líquidos. Este modo general de la corrosión es importante para restauraciones dentales.



La complejidad del proceso electroquímico que participan en el implante de la articulación de la superestructura está relacionada con el fenómeno de acoplamiento y enfrentó a la corrosión galvánica.

La reducción en el pH y el aumento de la concentración de iones de cloruro son dos factores esenciales en la iniciación y propagación del fenómeno de la corrosión de la grieta. Cuando la acidez del medio aumenta con el tiempo, la capa pasiva de la aleación se disuelve y se acelera el proceso de corrosión local.

### La corrosión galvánica

La forma más común de corrosión, que generalmente está presente en implantes dentales, es la corrosión galvánica. Titanio ha sido elegido como el material de elección para la implantación. A pesar de que las aleaciones de titanio son excepcionalmente resistentes a la corrosión debido a la estabilidad de la capa de  $TiO_2$ , que no son inertes al ataque corrosivo. Cuando la capa de óxido estable, se descompone o se elimina y es incapaz de formarse por parte de la superficie de titanio, puede ser tan corrosiva como muchos otros metales básicos. Por lo tanto, existe una gran preocupación en relación con los materiales para supra estructuras sobre los implantes.<sup>12</sup>



### 3.2 Propiedades mecánicas de los implantes convencionales

La distribución mecánica de las tensiones se produce, principalmente, donde el hueso está en contacto con el implante. La densidad del hueso está en relación directa con la magnitud del contacto entre implante y hueso. La densidad del hueso no solo proporciona una inmovilización mecánica durante la cicatrización, sino que también permite una mejor distribución y transmisión de las tensiones desde la interfase implante - hueso.

Existe una categoría de implantes endoóseos que están diseñados para utilizar una columna vertical de hueso, simulando la raíz del diente natural.

Existen tres tipos principales de implantes endoóseos como forma radicular del diseño.

Los implantes con forma radicular en *cilindro* (ajuste por presión) depende de un recubrimiento o de un acontecimiento de la superficie que proporciona retención microscópica y unión al hueso. Pueden ser rectos afilados o cónicos.

El implante de forma radicular en *tornillo* se enroscan en el lecho óseo, y presentan elementos retentivos macroscópicos para la fijación inicial del hueso. Estas formas radiculares pueden ser mecánicas, texturizadas o recubiertas.

El implante de forma radicular *combinado* tiene características macroscópicas de las formas cilíndrico y tornillo.



Los diseños de formas de tornillo o combinadas pueden beneficiarse de la retención microscópica al hueso, por medio de tratamientos de alteración de la superficie y la adición del recubrimiento o propiedades macroscópicas, como canastas, alivios, surcos, salientes, plataformas y aletas.

Un principio mecánico establece que, cuando dos materiales de módulos distintos se colocan juntos sin ningún material interpuesto y una de ellos se carga, se observará un aumento en el perfil de las tensiones, en el que los materiales entran primero en contacto.<sup>13</sup>

### 3.3 Factores de carga

El exceso de tensiones sobre una interfase implantaría puede originar sobrecarga y fracaso del implante. Las condiciones de tensión aumentan el riesgo de que fracase un implante.<sup>14</sup>

- a. Carga prematura puede alcanzar formación de tejido fibroso en lugar de tejido óseo.
- b. El hueso necrótico de los límites de la preparación no puede soportar cargas y requiere de una nueva formación ósea.

Sobrecarga en implantología: como una condición en la que las fuerzas funcionales a parafuncionales ejercen una fuerza que provoca el fracaso de un implante, la pérdida del soporte óseo, el fracaso del componente o una combinación de ambas (figura 10).

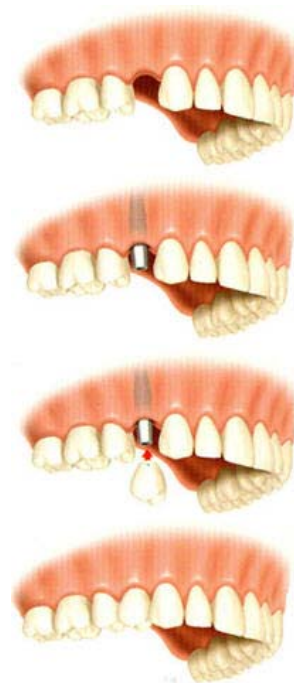


Figura 10. Carga prematura en implantología.



El fracaso temprano derivado de la carga puede afectar al 2-6% de los implantes, y hasta al 15% de las restauraciones. La pérdida de hueso de la cresta y el fracaso temprano del implante se encuentran con mayor frecuencia en el hueso de menor calidad, en comparación con uno más denso; también es consecuencia de demasiadas tensiones aplicadas sobre el sistema implantario, los factores tensionales pueden influir, desde las etapas tempranas hasta las tardías:

- En el fracaso del implante.
- La pérdida del hueso de la cresta.
- La fractura de la porcelana.
- La pérdida de retención de la restauración.
- La fractura de componentes implantarios y el aflojamiento de tornillos.<sup>15</sup>

El modelado y la remodelación del hueso están controlados por el entorno mecánico de deformación. La remodelación se denomina también recambio óseo, y permite que la interfase implantaria se adapte a su situación biomecánica. Se define deformación como el cambio en la longitud dividida entre la longitud inicial.

Las cargas oclusales sobre un implante pueden actuar como un momento de inclinación que aumenta las tensiones en la cresta. Estas fuerzas pueden originar la fractura del cuerpo implantario.



---

A medida que se sitúan sobre el implante fuerzas funcionales, el hueso es capaz de responder a las tensiones y mejorar su densidad y resistencia, durante los primeros 6 meses a 1 año de carga.

La carga progresiva del hueso modifica la cantidad y densidad del contacto entre implante y hueso. Se le da tiempo al hueso para que responda a un aumento gradual de carga oclusal, lo que incrementa la cantidad de hueso en la interfase implantaria, mejora la densidad ósea y el mecanismo del sistema global de soporte.



### 3.4 Capacidad de carga (Carga Inmediata, Carga tardía)

Carga inmediata: se realiza cuando un implante es sometido a carga funcional a través de la conexión a la restauración protésica, el mismo día o dentro de las 48 horas siguientes a la inserción del implante, cuando hay: (figura 11)<sup>4</sup>

- Buena estabilidad.
- Técnica quirúrgica.
- Densidad del hueso.
- Diseño del implante.

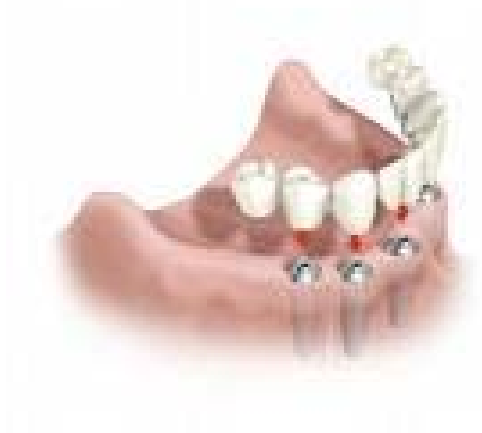

Figura 11. Carga inmediata.



La estabilidad del anclaje se determina por la calidad y cantidad ósea.

En la carga inmediata el factor considerado relevante, es que las fuerzas oclusales, simultáneas a la inserción de los implantes, producen una deformación elástica de las trabéculas, lo que rápidamente estimulará el mecanostato óseo el cual aumentará la calidad del tejido perimplantar.<sup>16</sup>

Los implantes sometidos a carga inmediata presentan un mayor nivel de calcificación y un mayor porcentaje de contacto en la interfase hueso-implante.<sup>17</sup>

Carga tardía: los implantes reciben carga funcional a través de la conexión a la restauración protésica, es un procedimiento secundario, dentro del período convencional de cicatrización que va de 3 a 6 meses.<sup>14</sup>

Factores a considerar para una carga inmediata directa o indirecta (Gapski R et al.2003).<sup>2</sup>

a. Estabilidad inicial y micro movimientos en las fases de oseointegración:

La estabilidad inicial es un factor fundamental en el proceso biológico de oseointegración, ya que es la responsable directa para el control del micro-movimiento.

El micro-movimiento se define como el desplazamiento relativo entre la superficie del hueso y la del implante.

b. Características del implante (diseño, superficie y largo)



El diseño cónico/roscado no sólo minimiza los micro-movimientos, también facilita la estabilidad primaria debido al efecto cuña de su inserción, y aumenta la superficie de contacto de la interfase hueso-implante, por medio de sus roscas.

La superficie puede ser pulida, texturizada y con un recubrimiento bioactivo.

El largo en carga inmediata es un factor esencial a considerar, ya que solo 3mm de largo aumentan la superficie de soporte entre un 20 a un 30%.

c. Tipo de hueso.

d. Tipo de desdentado: orientará y condicionará la opción del tratamiento protésico implanto asistido.

e. Procedimiento quirúrgico: no exceder los límites biológicos de torque de inserción, porque pueden llevar a la necrosis por compresión del tejido óseo.<sup>2</sup>

f. Factores oclusales correctos.



---

---

## CAPÍTULO IV

### TÉCNICAS DE REHABILITACIÓN

Las rehabilitaciones orales basadas en implantes oseointegrados cuentan hoy en día con una alta predecibilidad y unos porcentajes de éxito elevado.<sup>18</sup>

La importancia de la prótesis. Diferentes tipos de prótesis sobre implantes:

Sobre los implantes pueden colocarse varios tipos de prótesis según el material y la técnica protésica elegida.

En todo tratamiento de implantes la prótesis es fundamental, no solamente porque es lo que se verá una vez terminado el tratamiento, sino porque además de ella dependerá el grado de comodidad y funcionalidad y en definitiva la calidad final del tratamiento.

En cuanto a los diferentes tipos de prótesis que pueden colocarse sobre implantes podemos establecer una primera clasificación entre las prótesis removibles y las prótesis fijas.

La prótesis removibles sobre implantes son las más sencillas y económicas, dado que están elaboradas en resina, siendo un tratamiento que puede ofrecer una estética aceptable, si bien la comodidad y funcionalidad pueden no ser muy satisfactorias. Este tipo de tratamiento requiere un menor número de implantes para su realización y es desde luego un enorme avance en comodidad.<sup>19</sup>

La prótesis fija va cementada o atornillada sobre el pilar del implante y por lo tanto solo puede retirarse por el profesional en las visitas de control,

funcionalmente es el sustituto perfecto del diente natural y permite al paciente comer y hablar igual que si tuviese sus propias piezas.

#### 4.1 Con mini implantes

El tratamiento con prótesis completas, representa una opción terapéutica para restaurar la función y la estética del paciente.

Los mini implantes son unos tornillos con un diámetro de 1.8 mm y 13 mm de largo, que se insertan en la mandíbula directamente a través de la mucosa (figura 12).

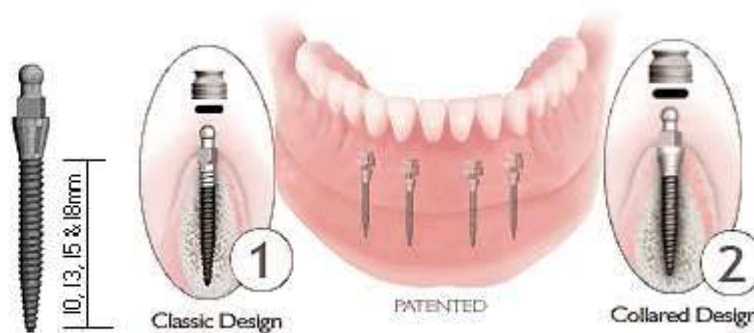


Figura 12. Tamaño de los mini implantes.

Poseen una bola en la cabeza que entra en un diámetro (o-ring) que se coloca en la prótesis, logrando la retención y estabilidad adicional para la misma (figura 13).

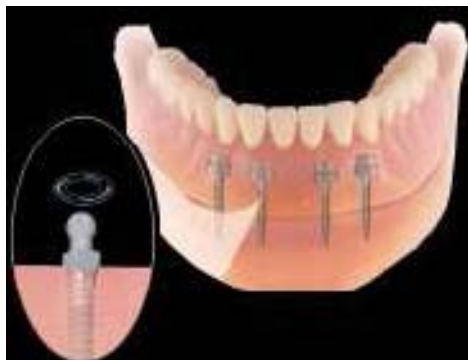

Figura 13. Sobredentadura colocada sobre mini implantes



Ofrecen un enorme campo de acción para la estabilización de la prótesis.

Los mini implantes se colocan a 5 mm entre sí en la mandíbula, de modo que la prótesis completa se ajusta para que pueda entrar a presión en los seis o cuatro mini implantes.

Este tratamiento se realiza en una solo cita utilizando la prótesis que utilizaba el paciente, siempre y cuando se encuentre en buen estado.<sup>19</sup>

### Técnica de implantología Branemark

Sistema Branemark Novum® es un concepto de tratamiento en que se combina la cirugía en un solo estadio y la carga inmediata de los implantes para rehabilitar el maxilar inferior desdentado, estableciendo un protocolo de tratamiento en un solo día con la colocación de la prótesis definitiva.

Se puede decir que el sistema Branemark Novum® es una técnica predecible en el tratamiento del desdentado total inferior empleando implantes de carga inmediata y una prótesis fija y permanente, ofreciendo una nueva alternativa de tratamiento.

El sistema Branemark fue descrito originalmente como una técnica en dos estadios: en la primera fase quirúrgica se realiza la inserción de los implantes y en la segunda (tres meses después en mandíbula y seis en maxilar superior) se descubren de nuevo para su conexión con la prótesis.



Los principales objetivos de esta técnica son:

Reducir al máximo el tiempo de cicatrización estableciendo un protocolo de tratamiento en un solo día.

Conseguir una metodología estandarizada que consta de:

- Conexión rígida de los implantes en el momento de la cirugía.
- Empleo de aditamentos quirúrgicos y protésicos prefabricados.
- Eliminación del período de cicatrización.
- Eliminación de la impresión.
- Colocación de la prótesis definitiva el mismo día de la cirugía.

La técnica NOVUM® (Same Day Teeth) es una técnica que permite la carga inmediata de los implantes con la prótesis fija definitiva en los casos de desdentado total inferior, eliminando el período de cicatrización de 3-4 meses y la necesidad de colocar implantes adicionales.

Con ello se mejora el confort de los pacientes ya que el mismo día de la colocación de los implantes se puede conectar la prótesis fija definitiva.

En otros trabajos en los que se aplica la carga inmediata, los implantes que son cargados inmediatamente soportan una prótesis fija provisional que será sustituida por la definitiva tras el período de oseointegración de implantes adicionales que han permanecido sumergidos. Esta prótesis definitiva se construye sobre el total de implantes integrados, ya sean de carga inmediata o no.<sup>21</sup>

En la técnica Novum® únicamente se colocan 3 implantes y todos ellos se cargan de forma inmediata. Presentan un diseño geométrico específico con unas dimensiones estándar de 5 x 11,5 mm.

Además, el cuello del implante se puede conectar ya directamente con la estructura metálica prefabricada que los ferulizará desde el mismo momento de la intervención. Con ello se elimina el período de tiempo que se emplea en la toma de impresiones y ajuste del metal de la prótesis, necesario en las técnicas de carga inmediata publicadas hasta ahora y que retrasa la ferulización y carga de los implantes. (figura 14 y 15)<sup>21</sup>




Figura 14. Los implantes Branemark se suministran con distintas longitudes (7,20 mm) y diámetros (3,75 mm y 4 mm).




Figura 15. Componentes de implante Branemark: implante, pilar prolongado, tornillo del pilar prolongado, cilindro de oro, tornillo de oro.



Las distintas fases del tratamiento protésico son:

- ✓ Toma de impresión preliminar.
- ✓ Toma de impresión individualizada.
- ✓ Determinación de la relación intermaxilar.
- ✓ Prueba del encerado provisional.
- ✓ Prueba del armazón metálico.
- ✓ Prueba del encerado definitivo.
- ✓ Inserción o incorporación.
- ✓ Remontaje.
- ✓ Inserción definitiva. (figura 16 y 16ª)

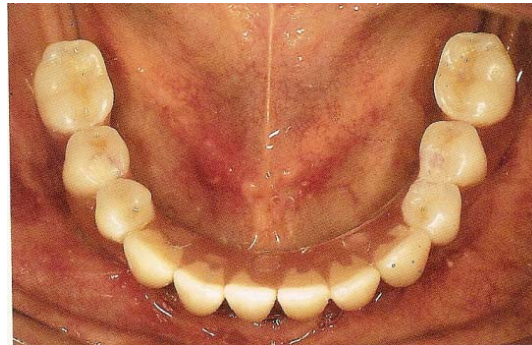

Figura 16. inserción definitiva vista oclusal

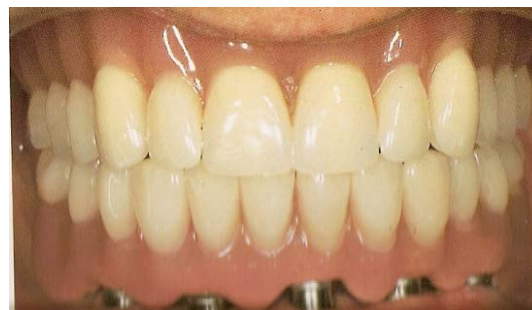

Figura 16ª Vista fronta

## 4.2 Con implantes convencionales

La rehabilitación convencional mediante implantes de los maxilares es un tratamiento que ha demostrado una gran predictibilidad cuando el volumen de hueso remanente es suficiente. (figura 17)<sup>21</sup>



Figura 17. Diferentes tipos de sistemas de implantación.

### Sistema de implantes ITI.

Este sistema de implante desarrollado por el Internationalen Team Implantologic (ITI) se compone de tres modelos básicos de implante: cilindros huecos, tornillos huecos y tornillos compactos.

Estos tres modelos de implantes se suministran en versiones de una o dos piezas con dos diámetros diferentes y longitudes variables; los implantes de dos piezas no cicatrizan de la forma habitual, es decir bajo la encía, sino a través de ella.

Este modo de cicatrización transgingival abierto y la construcción del implante ofrecen las siguientes ventajas, según los diseñadores del sistema ITI:

- La microhendidura inevitable entre el elemento primario y secundario se sitúa a nivel supragingival, lo que representa una ventaja para la higiene periodontal.
- El modelo elegido evita la segunda intervención para la conexión del implante, necesaria en los implantes con cicatrización subgingival.
- El elemento del anclaje secundario se logra en condiciones clínicas “limpias” debido a la posición subgingival de la superficie del implante.
- El tejido conjuntivo que se adhiere al cuello del implante en el postoperatorio no se desprende al cambiar el pilar transepitelial, sino que se mantiene íntegro.

Las particularidades del sistema ITI, con respecto a otros, residen en la multitud de formas de implantación y en el modo especial de cicatrización. (figura 18).<sup>21</sup>



Figura 18. El sistema consta de 7 tipos de implantes. Cada uno se compone de uno o dos elementos.

## Tratamiento Protésico. Sistema Bola

Este sistema ofrece dos alternativas para el anclaje de la prótesis total en la mandíbula: las prótesis de barra continua o el tratamiento con anclajes de bola. (figura 19 y 19ª, figura 20 y 20a).<sup>21</sup>

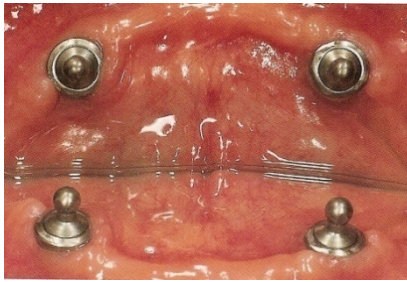


Figura 19. Anclajes de bola en los implantes. compacto con anclaje de bola.



Figura 19ª. Implantes de tornillo compacto con anclaje de bola.

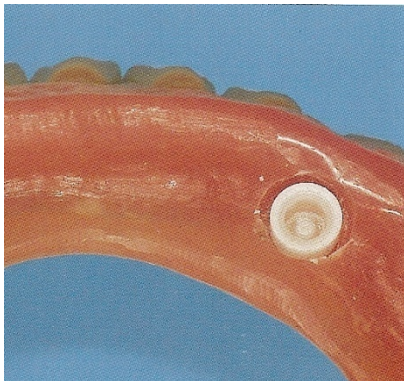


Figura 20 y 20ª. Base de la prótesis total para el tratamiento.



Elemento de transición y análogo de laboratorio.



## 4.3 Sistema de mini implantes disponibles

### Sistema IMTEC.

Este mini-implante está fabricado de una aleación Ti-AL6-4V, que es 2.3 veces más resistente que los mini-implantes maquillados de titanio comercialmente puro de la primera generación.

Tienen un diámetro entre 3.3 y 6.0 mm para obtener una temporalización sin comprometer el período de oseointegración de los implantes de tamaño normal.

Es utilizado en espacios mesio-distales pequeños, en zona de laterales y premolares superiores. La distancia mínima debe ser de 4.5 mm entre las piezas dentarias remanentes. La distancia entre el mini-implante y el diente vecino debe ser de 1.25, 1.5 mm a diferencia de los implantes convencionales que deben tener una distancia entre 2.5 a 3 mm (figura 21).

Existen 3 diámetros 1.8 mm, 2.1 mm, 2.4 mm. Los dos primeros son para maxilar inferior para dar estabilidad primaria y el último se utiliza en el maxilar superior por su agresivo diseño de rosca que le da una buena estabilidad primaria en huesos de mala calidad.<sup>22</sup>

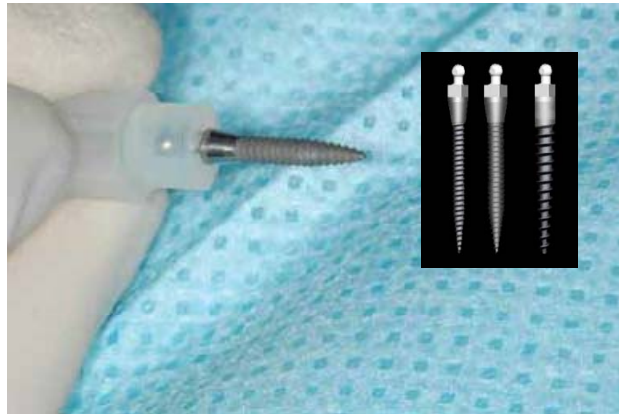


Figura 21. Diferentes diámetros y diseño de rosca de los mini-implantes.

### Sistema ERA.

El implante ERA consta de un ERA micro prótesis en un auto de 2.2 mm de diámetro-tapping que pueden ser utilizados para la estabilización inmediata de una prótesis completa. La ampliación del auto 3.5 mm de diámetro-tapping implante también está disponible (figura 22).

El sistema ERA de mini implantes permite a la función de transición de una prótesis en la integración de implantes tradicionales así como a largo plazo, para la estabilización de la prótesis.

El sistema de implantes ERA por Sterngold combina la eficacia clínica demostrada de la inserción de efectividad con un implante, lo que permite estabilizar de inmediato una sobredentadura y proteger un sitio de injerto óseo.



Este implante, que puede ser utilizado tanto temporal como permanente, es único debido a su cabeza de prótesis micro, la capacidad para corregir misangulation, y su elasticidad vertical verdadera. De hecho, el implante de efectividad es la única forma vertical resistente implante en el mundo que inmediatamente puede estabilizar una prótesis removible.<sup>23</sup>



Figura 22. 2.2 mm 0° 3.25 mm 0° 3.25 mm angled

Manual de procedimientos The Era implant system.

1. Utilizar el complemento blanco ERA y colocarlo en el tornillo del implante colocado en el hueso.(figura 23)<sup>24</sup>

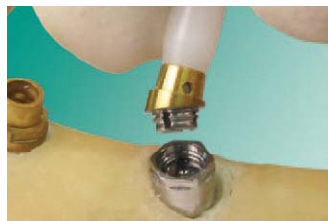

Figura 23. .colocación del tornillo en el implante.

2. Ajustar el complemento blanco en otros implantes de efectividad. Gire a la hembra ERA hasta que todos se alineen con la trayectoria deseada de la inserción de la prótesis. (figura 24)



Figura 24. Alineación de la trayectoria de la prótesis

3. Marque una línea vertical con una pluma de tinta indeleble en toda la unión entre el implante de base y el macho ERA donde el espacio lo permite. Eliminar las hembras de las bases. (figura 25)

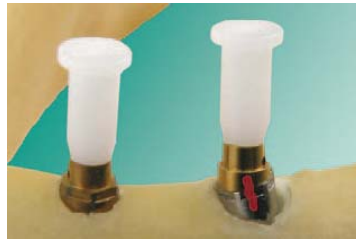

Figura 25. Unión entre el implante y el macho Era

4. Añadir una pequeña cantidad de cemento ERA bloqueo en la toma de la base. Además, aplicar una pequeña cantidad de cemento para el botón en la parte inferior de la hembra. Demasiado cemento puede dificultar completamente el complemento hembra en la base.(figura 26)

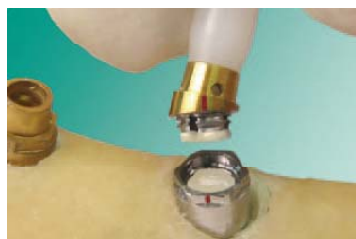

Figura 26. Cemento en la base para la colocación de la hembra



5. Alineando las dos mitades de la marca. Limpie cualquier exceso de cemento.(figura 27)



Figura 27. alineación

6. Ajustar la fabricación de un macho negro de metal con la hembra de cada implante. Los dos implantes macho y hembra de metal son los implantes ERA 2,2 mm. En este caso, que se cargará de inmediato. Los tres machos negros actúan como una cubierta para el implante ERA 3,25 mm. La carga de estos implantes se retrasará aproximadamente ocho semanas.(figura 28)



Figura 28. Colocación de los machos y hembras

7. Piezas pequeñas de un dique de goma son muy eficaces en el bloqueo de cualquier superficie expuesta. Además, el dique de goma cubre la incisión, por lo tanto, protege el sitio quirúrgico y evita acrílico o compuestos de bloqueo en los socavados. (figura 29)



Figura 29. Colocación de porciones de dique de hule.

8. Uso de una fresa redonda, preparar socavados en la prótesis sobre cada macho negro y una chaqueta de metal. La dentadura no debe tocar a los machos negros o no será colocada correctamente en el tejido. (figura 30)

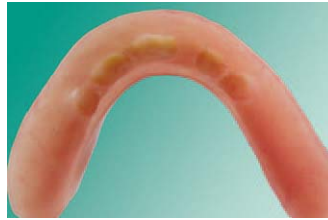

Figura 30. Socavados en la prótesis.

9. Uso SternVantage ® Barniz en los socavados donde van los chalecos de metal y curado con luz.(figura 31)

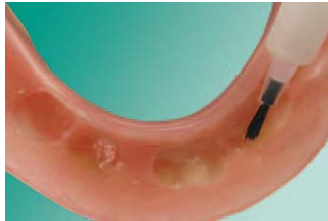

Figura 31. colocación de barniz en los socavados

10. Añadiracrílico o compuestos sobre la parte superior y los lados de las cubiertas de metal. InstaTemp Sterngold's ® Max es sugerido. (figura 32)

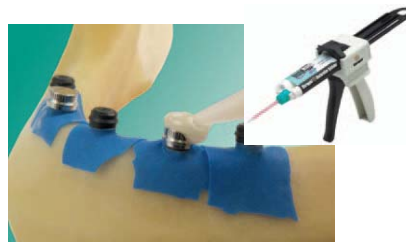


Figura 32. Colocación deacrílico sobre las superficies de metal.

11. Colocar resina en los socavados de la sobre dentadura y asiento de la prótesis en la boca. (figura 33)

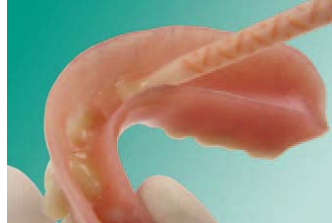

figura 33. Colocación de resina en la prótesis.

12. Si se desplaza el tejido, se efectuarán los asientos exactos de los archivos adjuntos muy difíciles. (figura 34)

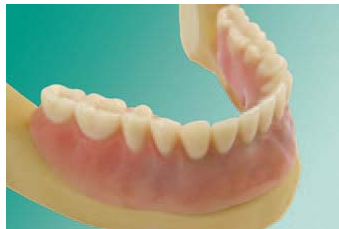

Figura 34. Colocación de la prótesis en paciente.

13. Retire la prótesis. Rellene los defectos con la resina y el acabado de la prótesis. InstaTemp exceso se puede quitar fácilmente de las zonas sin barnizar. (figura 35)

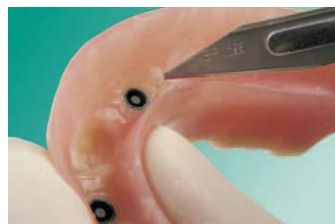

figura 35. Retiró de excedentes

14. Un material de rebase blando, como Quickline Sterngold™, se recomienda para amortiguar el tejido y los implantes durante la fase de curación. Esto a largo plazo, la auto-curación de silicona es de fácil prescindir de una pistola de automixing y puede ser aplicado directamente a la prótesis. (figura 36)

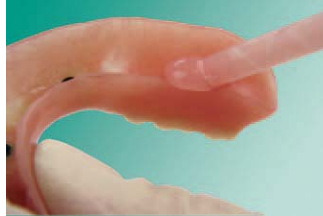

Figura 36. Colocación de silicona

15. Vuelva a colocar la fabricación de los machos negro con el final de las hembras blancas. Esto activará la resistencia .4 mm vertical de la inserción de efectividad. (figura 37)

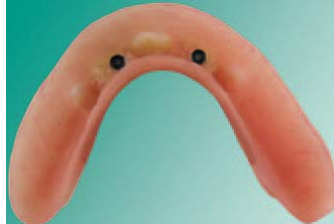

Figura 37. Colocación de los machos

16. Uso de la Micro Core Cutter EEI en una pieza de mano a velocidad media, corta el botón central del hombre negro. Utilice un ciclo de corte corto y una en y fuera del movimiento. (figura 38)

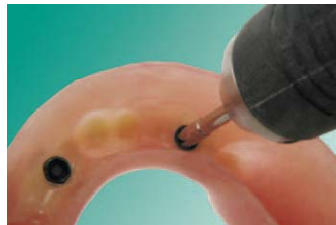


Figura 38. Corte del botón del macho

17. Después de que el núcleo ha sido removido, el colapso del anillo restantes en el espacio abierto con cualquier instrumento dental fuerte y la levante. (figura 39)

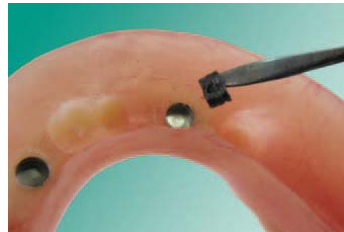

Figura 39. Retiro del núcleo

18. Coloque el blanco Micro ERA en la sobredentadura y los machos en la llave ERA y ajustarla en la hembra de metal.

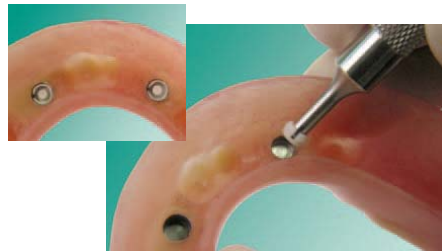

Figura 40. Ajuste de los machos y hembras



## Sistema UDEC.

El sistema ha sido diseñado especialmente para el tratamiento de pacientes desdentados totales que no pueden estabilizar sus prótesis mandibulares.

El diseño fue validado mediante ensayos biomecánicos, análisis de elemento finito y estudios clínicos aleatorios, controlados con apoyo de las Universidades de Aachen, Alemania e Hiroshima, Japón.<sup>21</sup>

Este sistema integrado permite la estabilización de las prótesis dentales y ha mostrado las siguientes ventajas:

- Posicionamiento tridimensional de los implantes mediante mini guía
- Simple
- Seguro.
- Carga Inmediata.
- No requiere incisiones
- Disminución de Equipamiento.
- Disminución del costo del tratamiento.
- Mínimo período de entrenamiento para el dentista general.



---

---

## CONCLUSIONES

El éxito de la implantología está condicionado al logro de una adecuada oseointegración en el tiempo. Esta oseointegración depende de la respuesta del hueso en relación a la biocompatibilidad de los materiales, condiciones de la superficie del implante, además del protocolo quirúrgico utilizado para el posicionamiento de los mismos.

La mejora en el diseño de la superficie de los implantes determinará en el futuro los resultados clínicos que se puedan lograr en los tratamientos odontológicos con implantes dentales, el determinar ellos mismos la respuesta biológica en las diferentes etapas de cicatrización y maduración de los tejidos óseos adyacentes.

En la oseointegración no debe existir una interfase de tejido conectivo entre el implante y el tejido óseo.

La carga inmediata consigue la oseointegración, siempre y cuando se evite el micro movimiento manteniéndolo por debajo del umbral perjudicial.

Los protocolos de carga inmediata de implantes y la rehabilitación mediante sobredentaduras mandibulares pueden mejorar los inconvenientes de la prótesis completa convencional, y transformar de inmediato la salud oral de los pacientes adultos de edad avanzada.<sup>26</sup>

La situación más aceptada para carga inmediata sería el paciente periodontal que está condenado a perder sus piezas dentarias y tendría que pasar por un período de prótesis removible hasta tanto cicatricen los implantes.



Por todo esto la carga inmediata debe considerarse como una alternativa al tratamiento que vendrá a completar la metodología de trabajo de dos tiempos quirúrgicos y es el que mayor porcentaje de éxito tiene; siempre, y cuando se cumplan los requisitos adecuados y la planificación sea exhaustiva.

Se puede concluir que la utilización de mini-implantes, con medios de retención para prótesis transicionales tipo sobredentadura de carga inmediata, durante el período de oseointegración de implantes de diámetro convencional, representa una alternativa factible, que asegura la rehabilitación oclusal inmediata a la pérdida dental, permitiendo ofrecer al paciente, recientemente edéntulo, comodidad, estética posterior a la cirugía.

Cada profesional sabrá decidir por diversas razones (tiempo, lugar de residencia, economía, situación clínica, etc.) cuando realizar carga inmediata. La carga inmediata es un éxito siempre y cuando se evite el micromovimiento durante la oseointegración.

La rehabilitación con implantes de carga diferida presenta resultados predecibles, reproducibles y estables en el tiempo, con valores superiores al 90% a más de 10 años.

Actualmente es probable que los porcentajes de fracaso estén aumentando, debido a la carga inmediata, al apartamiento de los protocolos tradicionales y a la falta de capacitación de profesionales que cada vez inician de manera más temprana a esta especialidad.

Los implantes convencionales no son sinónimo de mini implantes, porque son más pequeños ya que tienen un diámetro de 2,7 mm o menos. El mini





implante fue desarrollado inicialmente para apoyar a las prótesis de transición y no ha sido validado para prótesis fija definitiva.

El mini-implante es de uso común en ámbitos de cresta angosta o donde el espacio es limitado para una prótesis. El esquema oclusal tiene que ser cuidadosamente equilibrada para evitar contactos prematuros en los movimientos excéntricos.

Las fallas están relacionadas con la mala calidad ósea en los sitios receptores y por problemas oclusales.

La restauración de un diente con mini-implante puede ser una alternativa válida en muchas situaciones clínicas en las que los problemas de espacio no permiten el uso de implantes de gran diámetro.<sup>27</sup>

La indicación principal para los implantes de diámetro pequeño está en la sustitución de los incisivos inferiores y los incisivos laterales superiores. Los mini implantes también se indican cuando el sitio propuesto para el implante es inferior a 5 mm de diámetro y no susceptibles de injerto óseo o reposicionamiento ortodóncico de los dientes, y en sustitución provisional de la dentición adolescente o adulto.

Desventajas de los implantes de diámetro pequeño, es la reducción de la resistencia a la carga oclusal, cuando no se evita el micromovimiento. Las mejoras en la distribución de la tensión teórica y resistencia a la fractura pueden eliminar el uso de mini implantes en muchas situaciones.

Esto podría sugerir que los implantes de diámetro pequeño pueden ser utilizados en situaciones en las que la carga axial y tangencial no son factores críticos en la biomecánica. El implante de diámetro pequeño ofrece una alternativa para el hueso receptor estrechas o en peligro.<sup>28</sup>



---

---

## REFERENCIAS BIBLIOGRÁFICAS

1. Sanchez G. R, Facultad de Estomatología. Origen y evolución de los implantes dentales. Ciencias Tecnológicas.
2. Cacciocane T. O. Rehabilitación implanto – asistida. Bases y fundamentos. Ed. Media Ripano, 2008. Pp. 15 – 26.
3. Echeverri A. M, Bernal D. G, Oseointegración. Eco ediciones, Editor Benjamín Herazo, 1995. Pp. 97 – 108, 233 – 250.
4. Vanegas J. C, Landinez N, Garzón D. Generalidades de la interfase hueso – implante dental. Artículos de Revisión. Universidad Nacional de Colombia.
5. Koeck B. Prótesis Completas. Práctica de la Odontología. Ed. Masson, 2007. Pp. 218 – 276.
6. Bert M, Missika P. Implantes oseointegrados. Ed. Masson. Pp. 411 – 416.
7. Branemark, The osseointegration book from calvarium calcaneus, Ed. Barbrok. Branemark, 2005. Pp. 22 – 44.
8. Kaudriautsev Vargas T. Oseointegración: La clave para el éxito en implantes. Publicación científica Facultad de odontología. UCR. Núm. 7. 2005. Pp. 41 – 44.
9. Gilf J, Aparicio C, Padrós A. Boletín de divulgación científica y técnica de implantología odontológica. International Klockner`s club of professional users. 2002. Pp. 14 – 26.
10. Hobo S, Ichida E, García T. L. Oseointegración y Rehabilitación Oclusal. Ed. Marban. 1995.
11. N. Adya, M. Alam, T. Ravindranath, A. Mubeen, B. Saluja. Corrosion in titanium dental implants: literature review. The Journal of Indian Prosthodontic Society | July 2005 | Vol 5 | Issue 3. Pp. 126 -131.
12. Cagnone G. Boletín de divulgación científica y técnica de implantología odontológica. Klockner implants FDA. 2002. Pp. 14 – 27-
13. Mazarian Ara. Incorporación del uso de mini implantes en la práctica general. Implantes Reportes Especiales. Mini implantes. 2008. Pp. 3 – 5.



14. Pedrola Fernando. Alternativas para una prótesis exitosa. Ed. Amolca. 2008. Pp. 187 – 211.
15. Rodríguez V. Carga diferida en implantología. Revisión Española de Cirugía oral y maxilofacial. Vol. 27. Núm. 5. 2005.
16. Mozzati Arata V, Ambregio P. La carga inmediata en implantología protocolos operativos. Ed. Media Ripano. 2008. Pp. 3 – 13.
17. Liendo C, Herschdorfer T. Carga inmediata en implantes dentales. Acta odontológica Venezolana. Vol. 47. Núm. 2. 2009. Pp. 1 – 6.
18. Sonrí M, Guarín J, García O. Rehabilitación implantológica del maxilar superior atrófico. Revisión de la literatura. Med oral Patol Oral Cir Bucal. 2005. Pp. 45 – 56.
19. García-Arocha, Raúl A. Rehabilitación Protésica del Maxilar Inferior Usando Implantes Oseointegrados de Carga Inmediata. Volumen 43 Núm. 2. 2005.
20. Pi-Urgell, Juan, Vericat-Queralt, José Alberto. Brånemark Novum® - una alternativa para la rehabilitación del maxilar inferior desdentado. RCOE Volumen.7 Núm.1. 2002.
21. Spiekerman H, Donath P, Jovanovic S. Atlas de implantología. Ed. Masson. 1995. Pp.
22. Noreto Hector. Introducción a los mini implantes. 3M ESPE IMTEC. Pp. 15 – 16.
23. Porter J, Petropoulos V. Comparison of Load Distribution for Implant. Overdenture Attachments. The International Journal of Oral & Maxilofacial implants. Volumen. 17. Núm. 5. 2002. Pp. 651 – 662.
24. The ERA implant system. Sterngold™. Manual de Procedimientos.
25. G. E. Romanos. PRESENT STATUS OF IMMEDIATE LOADING OF ORAL IMPLANTS. Journal of Oral Implantology. Vol. XXX. Núm 3. 2004. Pp. 181 – 197.
26. Velasco O. E, Segura E, Linares G. La carga inmediata de implantes transicionales en sobredentaduras mandibulares en adultos mayores. Avances en Periodoncia. 2004. Pp. 17 – 113.



---

27. Vigolo P. Givani A. Clinical evaluation of single-tooth mini implant restorations: A five-year retrospective study. The journal of prosthetic dentistry. Volume 84. Núm. 1. 2000. Pp. 50 – 54.

28. Lee Hoon J. Effect of implant size and shape on implant success rates: A literature review. The journal of prosthetic dentistry. Volume 94. Núm. 4. 2005. Pp 337 – 381.