



UNIVERSIDAD LATINOAMERICANA

ESCUELA DE ODONTOLOGÍA

**RIESGOS Y COMPLICACIONES INMEDIATAS
AL PROCEDIMIENTO DE EXTRACCIÓN DENTAL**

T E S I S

Que para obtener el Título de

CIRUJANA DENTISTA

P R E S E N T A N

**LIVIA YANELY QUIROZ CORTES
IVONNE ERENDIRA QUIROZ CORTES**



Universidad Nacional
Autónoma de México



UNAM – Dirección General de Bibliotecas
Tesis Digitales
Restricciones de uso

DERECHOS RESERVADOS ©
PROHIBIDA SU REPRODUCCIÓN TOTAL O PARCIAL

Todo el material contenido en esta tesis esta protegido por la Ley Federal del Derecho de Autor (LFDA) de los Estados Unidos Mexicanos (México).

El uso de imágenes, fragmentos de videos, y demás material que sea objeto de protección de los derechos de autor, será exclusivamente para fines educativos e informativos y deberá citar la fuente donde la obtuvo mencionando el autor o autores. Cualquier uso distinto como el lucro, reproducción, edición o modificación, será perseguido y sancionado por el respectivo titular de los Derechos de Autor.

ÍNDICE

INTRODUCCIÓN

CAPITULO 1

COMPLICACIONES INMEDIATAS

1.1 Dentarias

1.1.1 Fractura del propio diente

1.1.2 Error de diente.

1.2 Óseas

1.2.1 Fracturas de la tuberosidad Maxilar.

1.2.2 Fracturas del tabique intraradicular.

1.2.3 Complicaciones piso nasal y sinusal

1.2.4 Fractura Mandibular.

CAPITULO 2

LESIONES DEL TEJIDO BLANDO

2.1 Quemaduras

2.2 Prolapso de Bichat

2.3 Hemorragias post –operatorias de causas locales

2.4 Desgarres y Heridas

CAPITULO 3

COMPLICACIONES NERVIOSAS

- 3.1 Complicaciones del Nervio Dentario Inferior
- 3.2 Complicaciones del Nervio Mentoniano
- 3.3 Complicaciones del Nervio Lingual
- 3.4 Complicaciones del Palatino Anterior
- 3.5 Otras complicaciones

CAPITULO 4

DESPLAZAMIENTO DEL DIENTE A OTRAS REGIONES

- 4.1. Espacio submucoso
- 4.2. Seno maxilar
 - 4.2.1 Perforación del seno maxilar
 - 4.2.2 Penetración del 1er molar o una raíz al seno maxilar.
 - 4.2.3 Fosas Nasaes
 - 4.2.4 Piso de boca
 - 4.2.5 Región pterigomaxilar y cigomático
 - 4.2.6 Región Geniana
 - 4.2.7 Vías aéreas Digestivas

Otras complicaciones

- 4.3 Enfisema Subcutáneo
- 4.4 Fractura del instrumental.
- 4.5 Eliminación de prótesis y obturaciones vecinas

CONCLUSIONES

BIBLIOGRAFÍA

INTRODUCCIÓN.

En la mayoría de los casos, la extracción dentaria es una intervención quirúrgica simple, que efectuada de forma cuidadosa y competente, y en personas sanas, sólo produce un malestar leve, y cicatriza rápidamente. En la práctica, la aparición de complicaciones es rara y por lo general son leves.

Los accidentes y complicaciones surgen debido a errores de diagnóstico, por malas indicaciones, mal uso de instrumentos, aplicación de fuerza excesiva, y por no visualizar de forma correcta la zona operatoria antes de actuar.

Por ello, antes de inicial una exodoncia, debe poseerse una formación lo suficientemente sólida para actuar de manera reglada y con conocimiento de causa, evitando las improvisaciones y los gestos quirúrgicos que no estén fundamentados científicamente.

La variedad de posibles complicaciones en la exodoncia es grande; éstas pueden deberse a la anestesia, a la extracción misma e incluso al estado general del paciente.

Los accidentes presentados desde un punto de vista académico, se definen como el fenómeno o suceso espontáneo o imprevisto, generalmente desagradable, que aparece en un individuo sano o en el curso de una enfermedad, la complicación sería el fenómeno que sobreviene en el curso de una enfermedad, sin ser propio de ella y que generalmente la agrava.

Las complicaciones se dividen clásicamente en: inmediatas y mediatas. Las inmediatas son las que ocurren en el momento de la intervención. Las mediatas pueden ser secundarias o tardías.(1)

En esta revisión se describen los accidentes o las complicaciones que pueden surgir en el transcurso del propio acto quirúrgico

CAPITULO 1.

COMPLICACIONES INMEDIATAS.

Las complicaciones inmediatas suceden durante la exodoncia. Prácticamente son siempre de carácter local. Las de alcance general lo son por la anestesia, salvo en los casos de lipotimias sufridas por pacientes lábiles vegetativos durante las maniobras más o menos laboriosas de la extracción o por el simple hecho de ver el diente ya extraído.

Estas complicaciones inmediatas, locales, se pueden clasificar, desde un punto de vista práctico, en los siguientes grupos:

1.1 DENTARIAS

Algunas son imputables al profesional que no prestó la atención necesaria por falta de estudio previo, exceso de prisa, etc., o no empleó una técnica adecuada para el caso, otras se deben a las dificultades inherentes a cada diente, y en otras son las características anatómicas de la región.(1)

1.1.1 Fracturas del propio diente.

Son las más frecuentes, la fractura es un accidente evitable en una gran proporción de los casos, El estudio radiológico previo impone la técnica, sólo en las exodoncias efectuadas “a ciegas “se explican estos accidentes.

Lo ideal sería buscar antes de la extracción esas posibles causas para prevenir la fractura.

Pueden presentarse fracturas en la corona, el cuello, la raíz o el ápice; las causas más frecuentes son una técnica inadecuada en la que las fases de presión, luxación y tracción no han sido bien realizadas.

Un estudio clínico detallado que informe sobre la destrucción coronaria, una anomalía de posición fragilidad dentaria (dientes desvitalizados o en ancianos) o esclerosis ósea, junto con la exploración radiográfica, que informe sobre el número y la disposición radicales, llevarán a realizar la extracción abierta en principio. Este estudio clínico y radiográfico constituye la mejor profilaxis que se puede emplear.

El tratamiento dependerá del tipo de fractura, si es una fractura coronaria o cervical, se puede intentar la extracción por vía alveolar. Si es a nivel radicular o apical, habrá que aplicar las normas ya expuestas para la extracción de raíces.

1.1.2 Error de diente

La extracción de un diente al que atribuíamos un proceso patológico, y que una vez extraído, se comprueba que era erróneo, suele ser el resultado de un diagnóstico incorrecto. El trauma de un diente, en ocasiones es suficiente para desalojar completamente de su alvéolo de soporte. Esta situación generalmente es causada por el uso de fuerza excesiva o mal dirigida del diente adyacente.

Algunas veces, el manejo de los elevadores lleva a desalojar un diente adyacente al que se ha de extraer. Esto sucede con mucha frecuencia cuando las raíces del diente son cónicas y la hoja del elevador imparte a la corona una fuerza que desaloja, puede darse el caso también de raíces enanas del diente adyacente o generalizado la cual no se presenta oposición alguna y se sale del alveolo.

La extracción equivocada de una estructura dentaria es un accidente lamentable, cuyo tratamiento por supuesto es nada satisfactorio. La extracción de dientes sanos muchas de las veces se debe a tratamientos ortodónticos. (2)

No podemos fiar de lo que nos diga el paciente pues muy pocas veces puede precisar el punto de partida del dolor. Además a menudo no entienden, según el

nivel intelectual, que puede haber dolores de tipo reflejo e irradiaciones muchas veces inexplicables. No es la primera vez que nos solicitan la extracción de un diente de la otra arcada o del otro maxilar, cuando el responsable reside bien, lejos de donde el paciente refiere el dolor.

Las exodoncias inútiles, indicadas en casos de neuralgias faciales, sin causa dentarias son un claro exponente de este tipo de problema. Si nos percatamos en el mismo momento de haber efectuado la extracción de un diente que no es el enfermo, actuaremos de la misma manera que ante un diente avulsionado de forma accidental.

El tratamiento consistirá en realizar una reimplantación inmediata, y se inmoviliza. Por lo general la terapia endodóntica será necesaria, pero se efectuará cuando se haya producido la reinserción eficaz del diente.(3).

Estos casos son imputables a una mala exploración o admitir la apreciación del paciente de lo que no es más que un dolor reflejo. La manera de evitar este error es escuchar al paciente y explorar clínica y radio lógicamente la región que presenta el problema

1.2 Óseas

Al igual que las fracturas dentarias, las óseas son muy frecuentes. Además hay que contar también con el factor iatrogénico. La falta de protección de las láminas óseas, sobretodo la externa, en los intentos de extracción, así como la ausencia de osteotomía y odontosección en las exodoncias que se prevén laboriosas, pueden conducir a este tipo de complicaciones.(3)

1.2.1 Fracturas de la tuberosidad del maxilar.

Durante la extracción de un segundo molar o tercer molar superior, se puede producir la fractura de la tuberosidad del maxilar superior. La mala aplicación de los elevadores o de algún tipo de fórceps son las causas principales.

Esta complicación puede ser resultado de la invasión antral de la tuberosidad, hecho común cuando está presente un molar superior aislado, en particular si se tiene raíces divergentes, hipercementosis, o presenta sobre erupción. Otra causa predisponente poco común es la geminación patológica que ocurre entre el segundo molar superior y el tercero erupcionado o semierupcionado.

En estos casos deben extraerse ambas corticales y se realizará la sutura de los tejidos blandos, con punto de colchonero, que se retirará pasados de 10 a 15 días (3)Fig.1

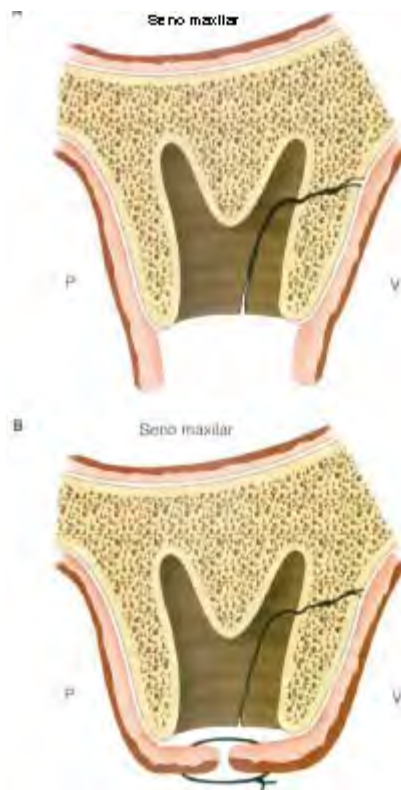

Fig. 1 fractura de la cortical externa Foto tomada del libro Cosme Gay Escoda.

Cuando se produce la fractura, que frecuentemente se acompaña de una hemorragia importante, debemos parar la extracción con el fórceps o elevadores y preparar un colgajo mucoperióstico vestibular amplio, se liberará la tuberosidad fracturada y el diente de los tejidos blandos, con disección roma.(1).

Si el fragmento óseo ha perdido más de la mitad de su fijación perióstica, deberemos eliminarlo ya que, con toda seguridad, no será viable al haber perdido su irrigación sanguínea, por lo que dejarlo en su sitio constituiría motivo de complicaciones infecciosas postoperatorias. No obstante, esta acción nos producirá una pérdida ósea relativamente importante o una irregularidad en el tamaño de la cresta alveolar con los problemas que ello comportará para colocar una prótesis estable y bien equilibrada, y con el problema sobreañadido de haber perdido del hueso maxilar, lo que favorece la aparición de bases óseas atróficas para las prótesis.

Si en el hueso alveolar quedan espículas de hueso o zonas puntiagudas, deberemos regularizar el alvéolo con pinza gubia o con fresado con motor convencional, al mismo tiempo irrigaremos la zona con agua destilada o suero fisiológico estériles con el fin de asegurarnos una buena limpieza del campo operatorio. Así pues, tanto con evidencia de fractura alveolar como sin ella, se impone efectuar una revisión alveolar completa después de toda exodoncia.

La palpación de las corticales tanto vestibular como lingual/palatina con los dedos, es un buen método para evaluar las posibles esquirlas o espículas óseas que puedan quedar desprendidas.

Debemos recordar, una vez más, que los fórceps deben estar siempre apoyados sobre el diente, lo más hacia apical posible pero nunca deben coger el hueso alveolar, en caso contrario, se fracturan o aplastan, de manera inadvertida,

fragmentos de hueso alveolar. Estos pueden reabsorberse sin dar síntomas o actuar como secuestro en el alvéolo o en otras zonas, originando un proceso supurativo crónico, con proliferación de tejido de granulación, dando lugar al llamado según algunos autores (4) Granuloma piógeno postextracción.

Ante esta eventualidad deben eliminarse los fragmentos de hueso sueltos con una cureta y limpiar adecuadamente la zona operatoria, es imprescindible la eliminación de todo el tejido de granulación.

La extracción de un canino superior generalmente se ve complicada por la fractura de la cortical externa, especialmente si el hueso alveolar ha sido debilitado por la avulsión del incisivo lateral y del primer premolar previamente. Si estos tres dientes van a ser extraídos en una sesión, se reduce la incidencia de fractura de la cortical externa si el canino se extrae en primer lugar.

1.2.2 Fractura del tabique interradicular y cortical externa

Estas fracturas son muy frecuentes y presentan diferentes aspectos e importancia según su extensión y relación con el periostio. Principalmente se deben a problemas técnicos, existencia de hueso poco elástico, dientes prominentes en la cortical externa muy fina o raíces muy convergentes que incluyen un tabique óseo considerable.

Suelen tener poca trascendencia, y si son pequeñas, se eliminan sin más problema. Su abandono puede contribuir a procesos infecciosos de tipo alveolitos o eliminación del secuestro. La mayoría de las veces se adhieren firmemente al diente y se eliminan con él.

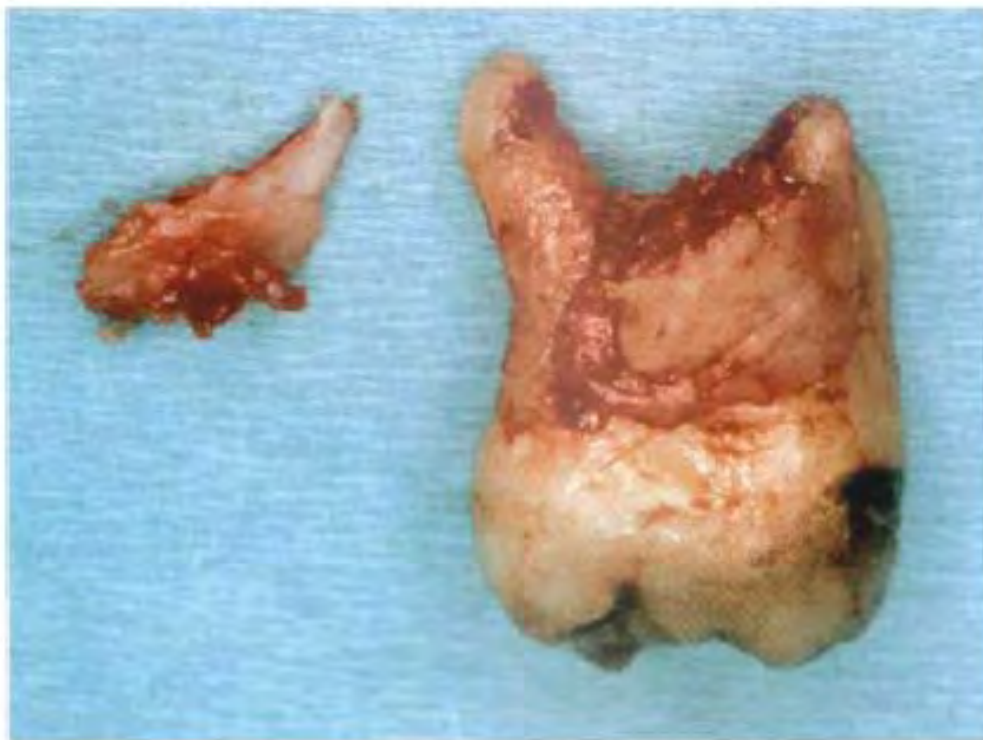

Fig.2 fractura de cortical. Foto tomada del libro Cosme Gay Escoda.

Las fracturas de la cortical externa son más frecuentes a la altura de los caninos y primeros molares superiores, en dientes que permanecen aislados o que han tenido infección previa. Fig.2

Es necesario regularizar los bordes para evitar irritaciones y necrosis mucosas. Si los fragmentos son más grandes y están adheridos al periostio, recibiendo la vascularización correspondiente, se deben conservar suturando los bordes mucosos entre sí. Si son mayores, cabe utilizar suturas alámbricas semejantes a las de traumatología, haciendo pasar el hilo de vestibular a lingual o palatino despegando ligeramente la mucosa y realizando perforaciones en las corticales óseas. (1)

1.2.3 Complicaciones de piso nasal y sinusal.

Están en relación con la extracción de incisivos superiores o dientes antrales, premolares y primer molar, aunque también pueden estar implicados los últimos molares en senos muy neumatizados. (1)

Influye en gran medida el estado previo del hueso, la existencia de granulomas o lesiones quísticas y las anomalías de las raíces. Pueden ser accidentales o debidas a la instrumentación.

Se manifiesta como una simple apertura que pasa inadvertida y cierra con el propio coágulo o bien hay otros síntomas, como el paso de líquidos de la cavidad bucal a las fosas nasales, el alojamiento de una raíz o un diente completo en estas cavidades.

A veces es imposible prevenir estas fracturas y cuando se producen, si la apertura es pequeña, basta la sutura hermética por aproximación de los bordes mucosos con la ostectomía necesaria para conseguirlo. Si la comunicación es mayor, serán precisas técnicas más específicas como las plastias. Es preciso advertir al paciente que se evite estornudar, toser o sonarse la nariz, que no se utilicen enjuagues fuertes y que se mantenga una dieta blanda durante unos días.

1.2.4 Fractura Mandibular.

No son frecuentes, pueden suceder en la extracción de terceros molares inferiores incluidos cuando la región está debilitada por un proceso quístico o alteraciones metabólicas, o por defectos técnicos cuando la ostectomía es demasiado amplia y las maniobras de apalancamiento son excesivas por falta de odontosección.(1) Fig. 3

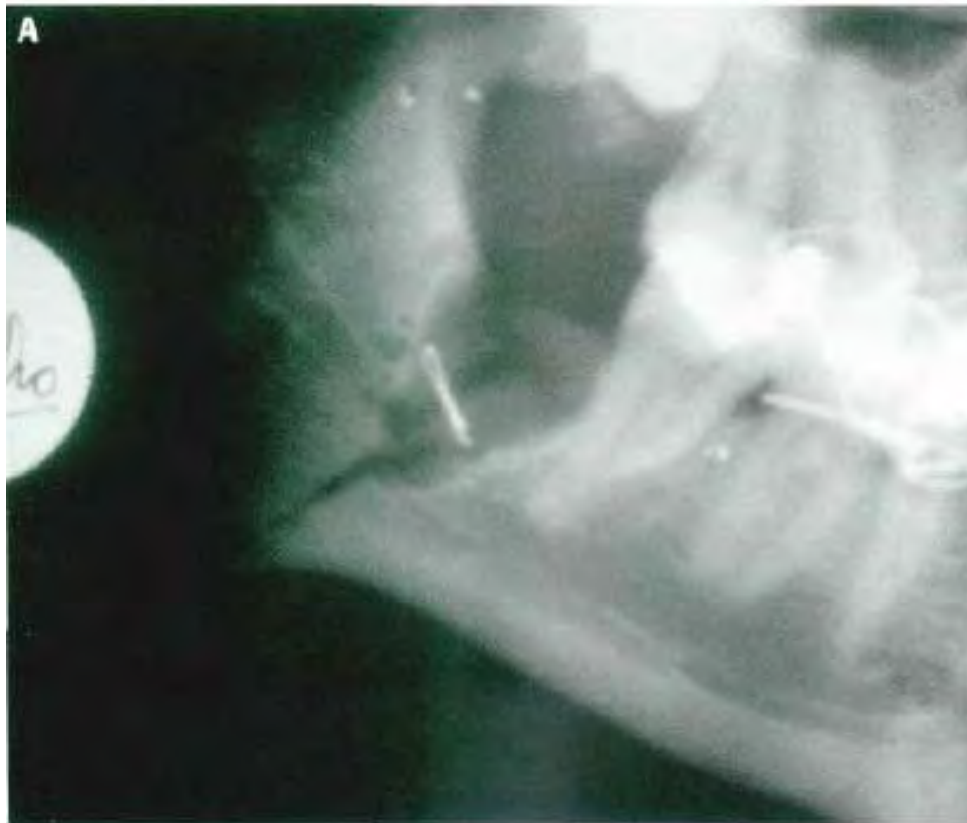


Fig. 3 fractura mandibular. Foto tomada del libro Cosme Gay Escoda, José Domínguez

Por lo general este tipo de fracturas se produce si están en inclusión intraósea profunda a nivel del ángulo mandibular y en segundo lugar en el ámbito de los premolares inferiores donde el grosor de la mandíbula puede estar reducido por una gran reabsorción ósea.

También puede ser posible cuando se aplican fuerzas de forma inadecuada o con una potencia excesiva, y cuando se actúa sobre dientes con patología asociada como hipercementosis. Fig. 4

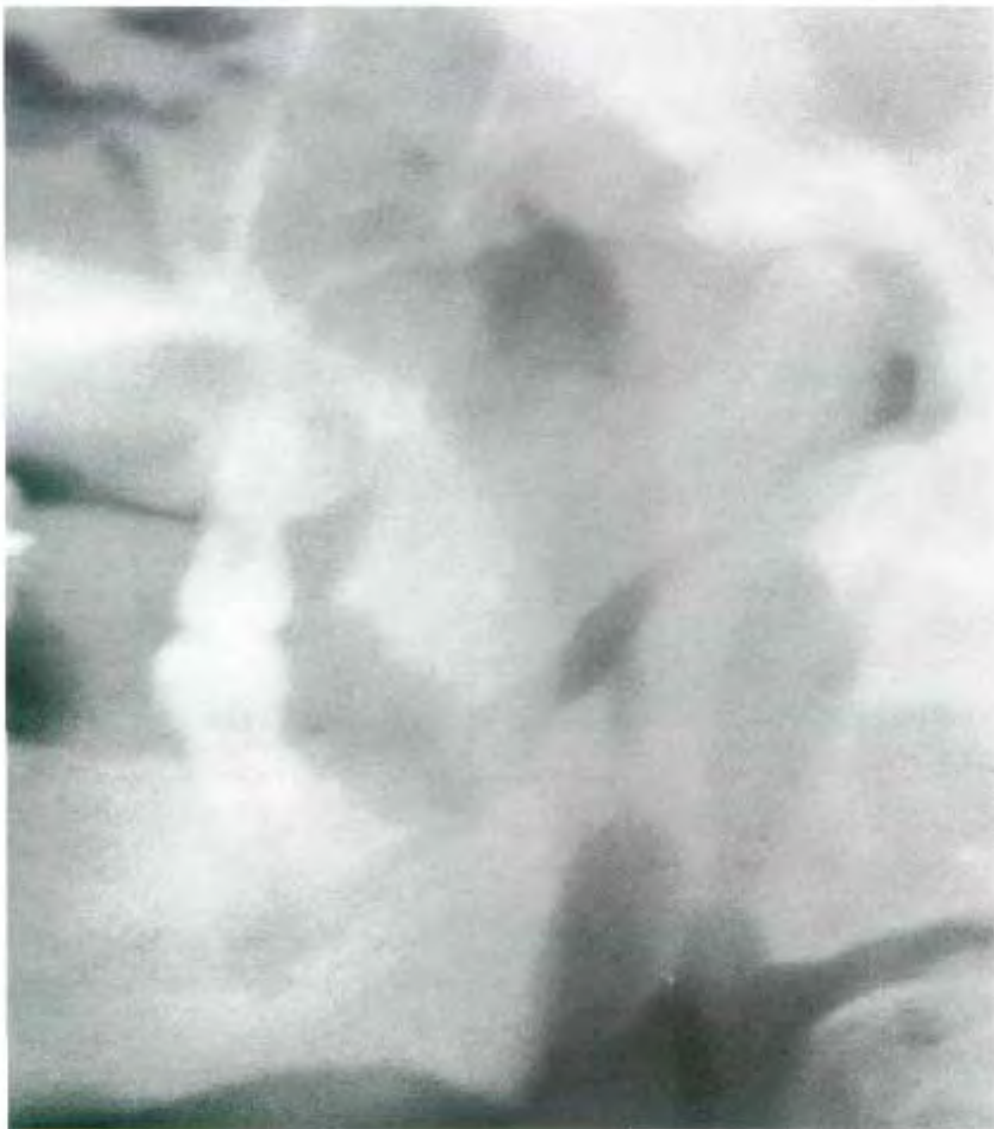

Fig. 4. fractura mandibular en el curso de la extracción. Foto tomada del libro Come Gay Escoda.

Las fracturas son posibles cuando existe alguna alteración patológica del hueso maxilar, como la presencia de grandes quistes, tumores, en trastornos generales del paciente, como la osteoporosis senil, tumores, alteraciones del metabolismo del calcio. Etc., atrofia, osteomielitis, o radioterapia previa. Por todo esto, la fractura mandibular no implica necesariamente negligencia, y puede ser una complicación potencial de muchas extracciones difíciles. (3)

La profilaxis comprende las medidas que conduzcan al establecimiento de un buen diagnóstico de la situación del diente y a un empleo correcto de las técnicas de odontosección, evitando la ostectomía y las fuerzas indiscriminadas. El tratamiento consistirá en la ferulización y el bloqueo intermaxilar con la osteosíntesis correspondiente. Hasta que se pueda llevar a cabo este tratamiento definitivo, es conveniente reducir la fractura llevando al paciente a una oclusión correcta, introducir un cuña de gasa a la altura del ángulo mandibular y fijar mediante un vendaje craneofacial de Barton. (1).

Cuando la radiografía previa a la extracción revela destrucción exagerada de hueso por causas patológicas, el cirujano dentista debe estar previsto para planear la técnica que requiera el mínimo de fuerzas para realizar la extracción del diente. Fig.5

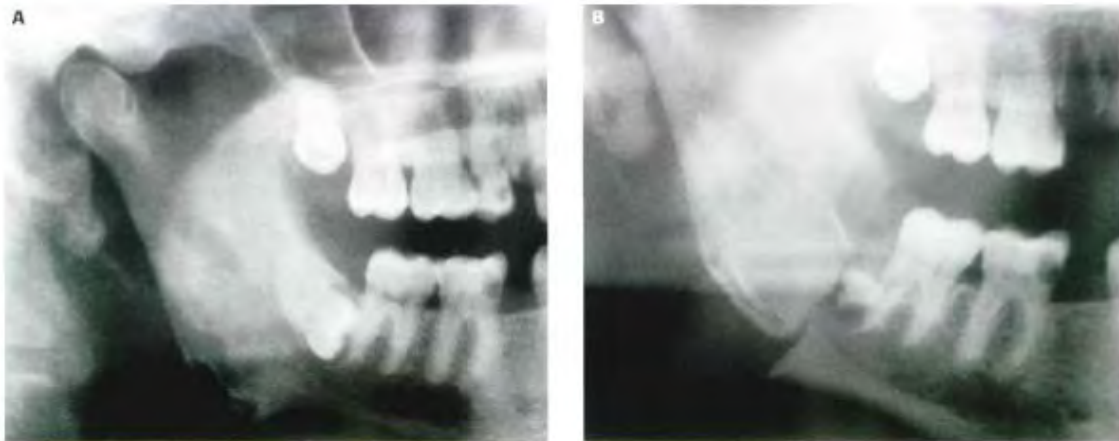


Fig. 5 fractura mandibular vista radiográfica provocada por una fuerza excesiva. Foto tomada del libro Cosme Gay Escoda.

Una fractura que se produce durante la extracción de un diente, va acompañado por un ruido audible, con una movilidad anormal en el sitio de la fractura. Si se presume de una fractura de la mandíbula, deben de examinarse a los dientes. Las fracturas desplazadas en las zonas dentadas son puestas de manifiesto por

un fragmento deprimido o elevado y la interrupción de la continuidad del plano oclusal. Fig. 6

La fractura va a permitir el movimiento entre los dedos y se oirá un sonido de frotamiento particular (crepitación) no siempre. Tal movimiento debe mantenerse a un mínimo, ya que se traumatiza el sitio injuriado aún más permitiendo así el ingreso de infección si existe exposición externa. (4)

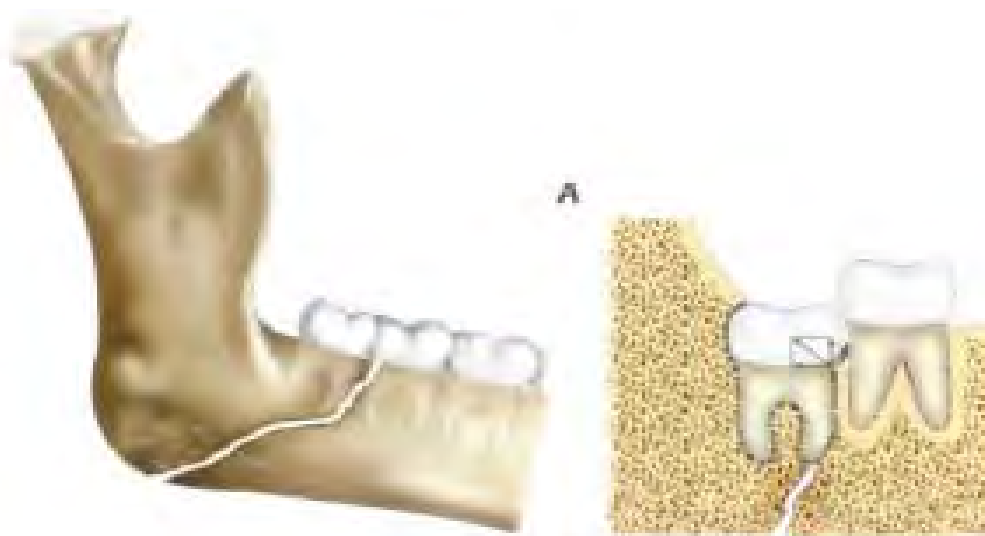


Fig. 6 imagen de una fractura mandibular. Foto tomada del libro Cosme Gay.

El hecho de vendar temporalmente la mandíbula, alrededor de la parte superior de la cabeza para evitar que se mueva puede ayudar a reducir el dolor. El tratamiento específico para una mandíbula fracturada depende de la gravedad de dicha fractura del hueso. Si la persona tiene una fractura menor, es posible que solo necesite analgésicos y seguir una dieta blanda o líquida por un tiempo.

Con frecuencia, se requiere cirugía en caso de fracturas moderadas o severas. Se puede fijar la mandíbula a los dientes del maxilar opuesto con alambres para mejorar la estabilidad. Estos alambres generalmente se dejan en posición durante unas seis u ocho semanas. Para mantener los dientes juntos, se utilizan pequeñas bandas de caucho (elásticas.). Después de unas cuantas semanas, se retiran algunos de los elásticos para permitir el movimiento y reducir la rigidez de la articulación. Si la mandíbula está inmovilizada con alambres la persona sólo podrá tomar líquidos o ingerir alimentos muy blandos.

Una fractura de mandíbula o luxación mandibular requiere atención médica inmediata. Los síntomas de emergencia abarcan dificultad respiratoria o hemorragia profusa. (5.)

1.3. Luxación mandibular.

También es un accidente raro que se puede producir en la exodoncia de dientes mandibulares fuertemente enclavados, como los caninos y cordales, en pacientes con cierta laxitud articular y en quienes no se ha tenido precaución de proteger con la mano contraria el desplazamiento mandibular.

La luxación puede definirse como una pérdida de la relación entre los componentes de una articulación, no autor reducible. Así pues, la dislocación completa o luxación de la articulación temporomandibular se refiere al desplazamiento, que no puede autorreducirse, del cóndilo mandibular respecto a la fosa glenoidea. |La luxación puede ser unilateral o bilateral.

En estos casos se presenta de forma aguda por apertura amplia y prolongada de la boca durante los tratamientos odontológicos, pero en otros casos puede presentarse de forma recidivante o crónica. En las extracciones de dientes inferiores que puedan ser largas o dificultosas, puede prevenirse la luxación de la articulación temporomandibular, manteniendo la mandíbula sostenida con la mano izquierda. El uso incorrecto de los abre bocas o el mantenerlos mucho tiempo colocados en la boca puede provocar este cuadro de luxación de la articulación, que como la mayoría de los casos suele ser en dirección anterior, y afecta preferentemente a sujetos con una predisposición especial. (3)

La reducción de la luxación se lleva a cabo de acuerdo con la conocida maniobra de Nelaton: colocación de los dedos pulgares de ambas manos sobre las caras oclusales de los molares inferiores mientras los restantes dedos sujetan el borde basilar mandibular; un ayudante mantiene fija la cabeza del paciente; se imprimen unos movimientos secuenciales a la mandíbula hacia abajo, atrás y arriba. Con ello se consigue la reposición del cóndilo mandibular en la cavidad glenoidea, salvando el obstáculo que representa el cóndilo temporal.

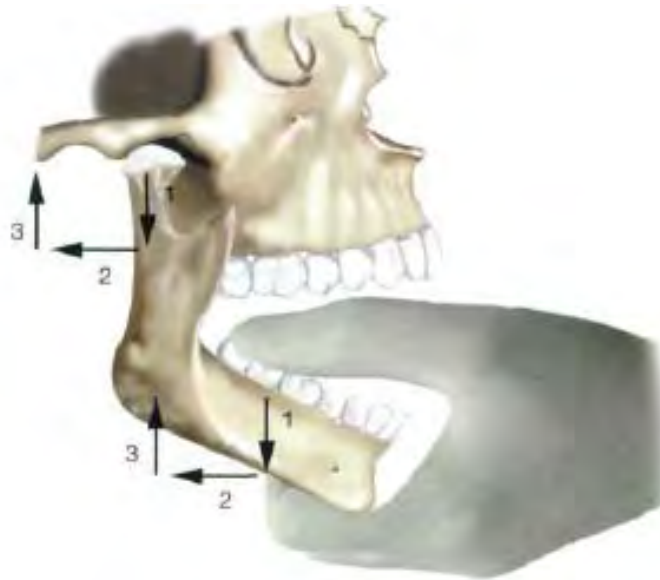


Fig. 7 Luxación bilateral de mandíbula. Maniobra de Nelaton
Foto tomada del libro Cosme Gay Escoda.

En los casos de luxación bilateral bloqueada se efectúa la maniobra, de Nelaton: colocamos al paciente sentado en un asiento bajo y con la cabeza bien apoyada, el odontólogo se sitúa delante del paciente y con los dedos pulgares introducidos en el interior de la boca sobre la región molar de la mandíbula, hacemos fuerza hacia abajo, los otros dedos, cogen extrabucalmente las ramas horizontales de la mandíbula y las desplazaron hacia abajo y atrás. En un primer movimiento se intenta realizar el descenso de las sínfisis, este movimiento de descenso forzado exagera la apertura bucal y permite suavizar parcialmente la contractura mandibular. En un segundo movimiento se hace la retropulsión y descenso de la rama ascendente mandibular (movimiento de rotación hacia atrás), con lo que se logra la reubicación de la cabeza del cóndilo mandibular en la fosa glenoidea.

Fig. 7

La luxación temporomandibular aguda puede ser tratada por reducción manual (maniobra de Nelaton o maniobra de Dupuis).Ello se facilita con la administración simultánea de relajantes musculares, infiltración periarticular anestésica o sedantes. Sin embargo, a veces la reducción manual no es posible

y sólo puede llevarse a cabo con el paciente ingresado en la clínica y bajo los efectos de una sedición profunda o una anestesia general con relajación muscular completa.

La luxación anterior bilateral origina la protrusión de la mandíbula con apertura de la boca. El mentón se dirige hacia abajo y hacia delante. Los pacientes experimentan dolor y dificultad o imposibilidad para comer deglutir y hablar, a menudo presentan pánico y sialorrea. Si la luxación es unilateral, la mandíbula se desvía hacia el lado no afectado. Fig. 8

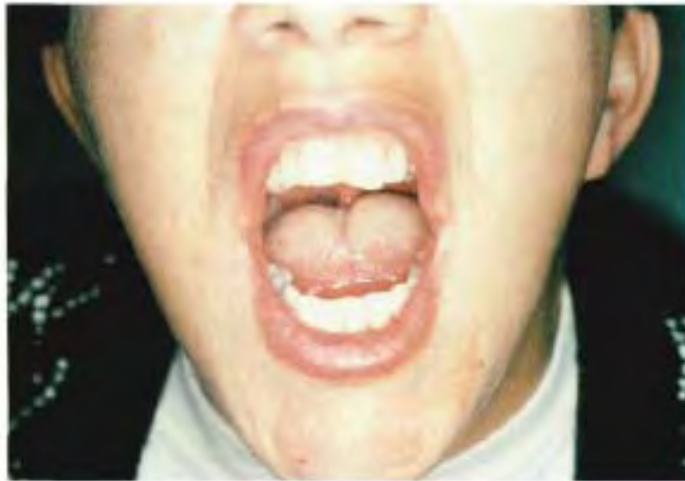

Fig. 8 luxación anterior bilateral de ambos cóndilos mandibulares
Foto tomada de libreo de Cosme Gay Escoda.

En los casos de luxación unilateral se efectúa la maniobra de Dupuis: el paciente debe sentarse en un taburete con la cabeza apoyada sobre el tórax del odontólogo, que se sitúa detrás de él. La mano del lado de la luxación se coloca como en la maniobra de Nelaton y con la otra se coge la región sinfisiaria. La reducción se consigue de la forma siguiente: la mano que sujeta la sínfisis debe hacer presión sobre el grupo incisivo inferior provocando una apertura bucal forzada, mientras que la otra mano, colocada en la región molar del lado luxado, hace una fuerte presión de arriba-abajo para vencer la contractura de los músculos elevadores y favorecer el descenso mandibular. El

cóndilo mandibular se libra de la eminencia articular anterior y se repone en su lugar, en la fosa glenoidea.

Debemos advertir al paciente que durante los próximos días no abra en exceso la boca, ni bostece, ya que se podría repetir la luxación

CAPITULO 2

LESIONES DE TEJIDOS BLANDOS

Las lesiones o heridas sobre la mucosa libre alveolar o la encía suelen darse en exodoncias difíciles y complicadas y pueden provocar hemorragia, hematomas o infecciones de forma secundaria. Normalmente su causa está en las mala praxis, técnica deficiente, o en la no utilización del método correcto de extracción.

Si se adhiere la encía al diente, ésta deber cuidadosamente disecada, antes de completar la exodoncia.

Realizaremos su prevención utilizando técnicas correctas, como una sindesmotomía, como protección de los tejidos mediante el uso de la mano izquierda o con un buen diagnóstico previo que nos va a encaminar a técnicas quirúrgicas desde el primer momento, evitándonos así un mayor traumatismo sobre estos tejidos.

La lesión de los labios suele producirse por la manipulación imprudente del fórceps, del abre bocas, los separadores yugan, etc. Al colocar el abre bocas o las cofias de goma deben separarse los labios y la lengua con el fin de evitar que una de las ramas del abre bocas pudiera descansar sobre ellas, produciendo una dolorosa herida. La lengua y el suelo de la boca pueden ser dañados por la mala aplicación del fórceps, el uso inadecuado de los elevadores, del abre bocas o del instrumental rotatorio.

2.1 Quemaduras

Las provoca el calentamiento de las piezas de mano utilizadas para las fresas que realizan la ostectomía y la odontosección. Se producen en extracciones laboriosas de terceros molares inferiores, con instrumentos en mal estado y por el contacto inadecuado de la pieza en el labio inferior.

Se evitan usando instrumental bien preparado y protegiendo el labio con el dedo índice y medio de la mano que soporta la pieza o separando adecuadamente el labio con la mano izquierda.

Una vez producida la quemadura, sólo cabe aplicar pomadas o cremas cicatrizantes y esperar la cicatrización secundaria. (1)

Pueden provocarse quemaduras en los labios, que son debidas a la utilización de material muy caliente después de haber sido esterilizado por calor y colocado demasiado pronto en la mesa operatoria o por un sobrecalentamiento de las piezas de mano durante las extracciones quirúrgica. Fig. 9. 10

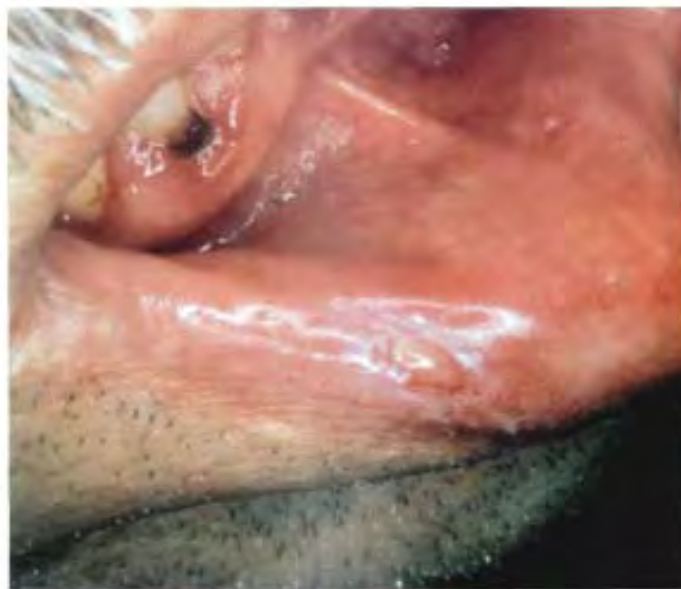


Fig. 9 Quemaduras del labio inferior producida por el contacto con la pieza de mano sobrecalentada. Foto tomada libro Cosme Gay.

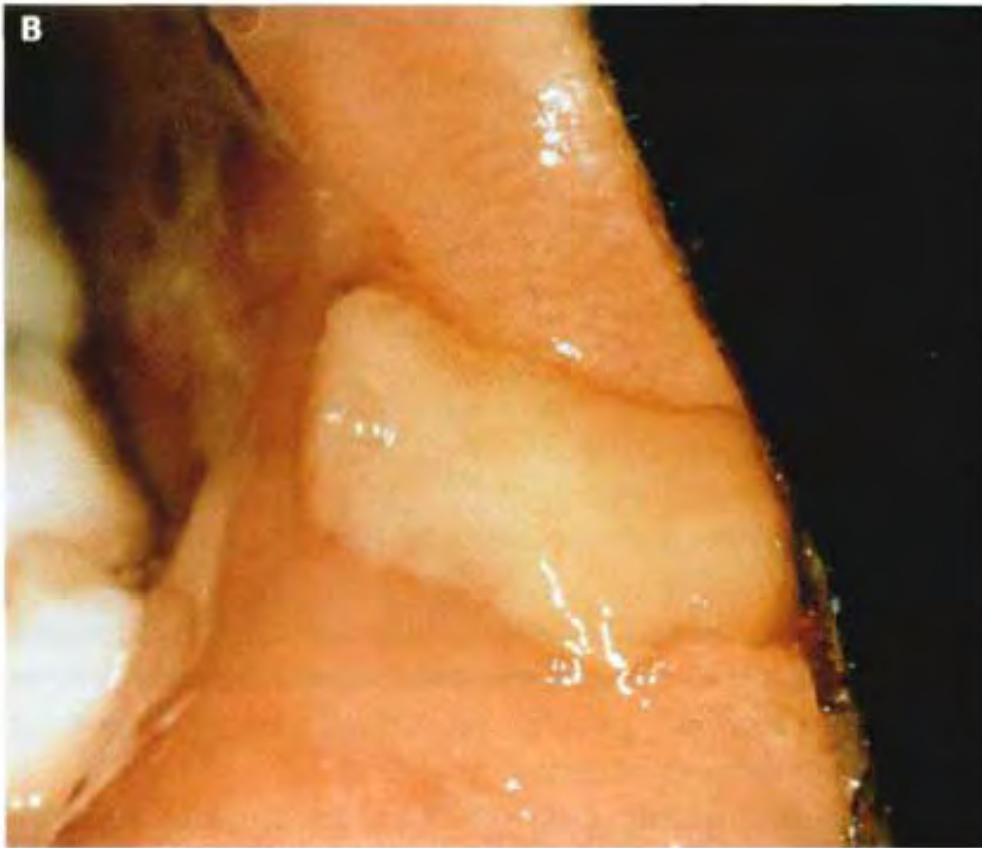

Fig. 10 Quemadura del labio inferior por calentamiento de la pieza de mano. Foto tomada del libro de Cosme Gay.

Cuando las lesiones son pequeñas, no vamos a realizar ningún tipo de maniobra reparadora, solamente efectuamos la limpieza con suero fisiológico y colocamos una capa de vaselina, en el caso de producirse una quemadura aplicaremos alguna pomada adecuada como Mafenida (tópica). Si la lesión es mayor, deberemos suturar y reparar la herida.

Las lesiones superficiales químicas o térmicas producen las necrosis. El tratamiento consiste en el cuidado específico de la herida, con limpieza de una solución de H₂O₂, al 3% y toques con solución salina fisiológica hasta la relimitación de la mucosa necrótica. Recubrir la lesión de la herida con pasta de Solcoseryl. Las lesiones pequeñas de hasta 2 cm pueden experimentar una

epitelización secundaria. Hay que recubrir las lesiones mayores mediante plastías. En los métodos de recubrimiento, hay que contar con la formación de cicatrices. Dichos casos deben remitirse a los especialistas. (Atlas de cirugía oral.

2.2 Prolapso de la bola de Bichat

La bola de Bichat es una masa de tejido adiposo situada en la zona yugal. Recibe este nombre por haber sido Fichar el primero en darse cuenta de la naturaleza grasa de este tejido, ya que hasta entonces se creía que estaba formada por tejido glandular. Su descripción anatómica distingue un cuerpo, con cuatro prolongaciones: bucal, supero medial, temporal y pterigomandibular.

El cuerpo está situado sobre el periostio que cubre la parte posterior del maxilar superior y limitado por la fosa pterigopalatina y los músculos masetero y buccinador, a este nivel establece una relación con el conducto de Stenon, que después de recorrer el músculo masetero, en el reborde anterior del músculo gira en dirección mesial y atraviesa primero la masa adiposa y luego el músculo buccinador (3). Fig.11

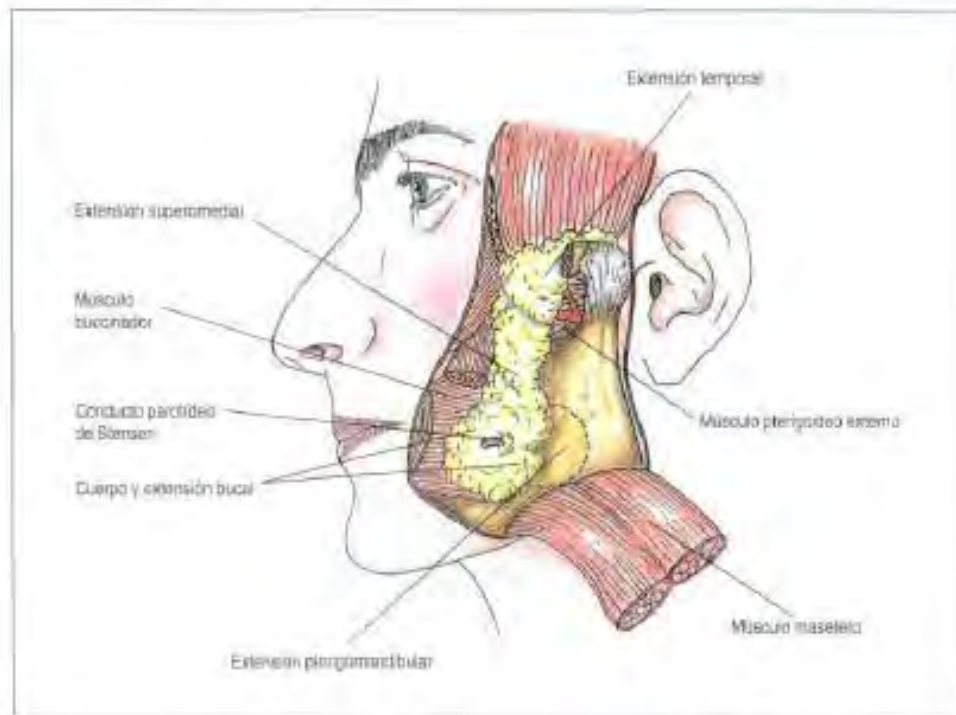


Fig. 11 corte lateral de la bola de Bichat . Foto tomada del libro Cosme Gay Escoda.

Los accidentes son muy raros pero se pueden producir tras la herida de la mejilla por un desplazamiento del elevador en la extracción de un molar superior o por un mal diseño del colgajo. La parte de la masa adiposa emerge a través de la herida y es necesaria su reposición o extirpación con la sutura correspondiente de los bordes mucosos. (1)

2.3 Hemorragias

Son complicaciones frecuentes en las extracciones quirúrgicas en pacientes con fragilidad capilar o tejidos poco elásticos. Es necesario controlar bien la hemostasia tanto del hueso como de los tejidos blandos, no basta suturar los planos superficiales.

Se han observado hematomas voluminosos en paciente de sexo femenino, rubias, y de piel muy blanca en relación con intervenciones en la región molar superior, los cuales suelen ser producidos por la inyección anestésica que desgarrar el plexo vascular alveolar superior.

Los hematomas post-extracción pueden extenderse en superficie, descendiendo hacia la región submaxilar y cervical, o localizarse como una tumefacción en relación con el diente extraído. Adquieren cambios típicos de coloración, consecuencia de la degradación de hemoglobina: rojo vinoso, violeta y amarillo. Siempre después de una intervención quirúrgica, incluidas las exodoncias convencionales, se deberán dar unas instrucciones, en ellas se explica al paciente que siempre existe un pequeño sangrado que suele ceder en los 30 – 60 minutos posteriores.

Si a pesar de todo existe sangrado, podríamos diferenciar las hemorragias por causas locales y las de causas generales.

2.3 Hemorragias post operatorias de causas locales

Son aquellas que se presentan después de la exodoncia y que se pueden deber a la existencia de los siguientes problemas. Fig. 12

- Una herida mucosa especialmente si los tejidos están inflamados
- Una fractura parcial del hueso alveolar o de espículas óseas que quedan en el interior del alvéolo.
- Persistencia de un ápice fracturado que sigue en su sitio
- La presencia de un granuloma no cureteado
- Una herida arterial venosa
- Enjuagues bucales efectuados tras la extracción dentaria, succión persistente o aspiración repetida del alvéolo.

- Cercanía de tumores muy vascularizados con el angioma, los épulis etc., al lugar de la exodoncia
- Caída prematura de la escara de un vaso electrocoagulado.

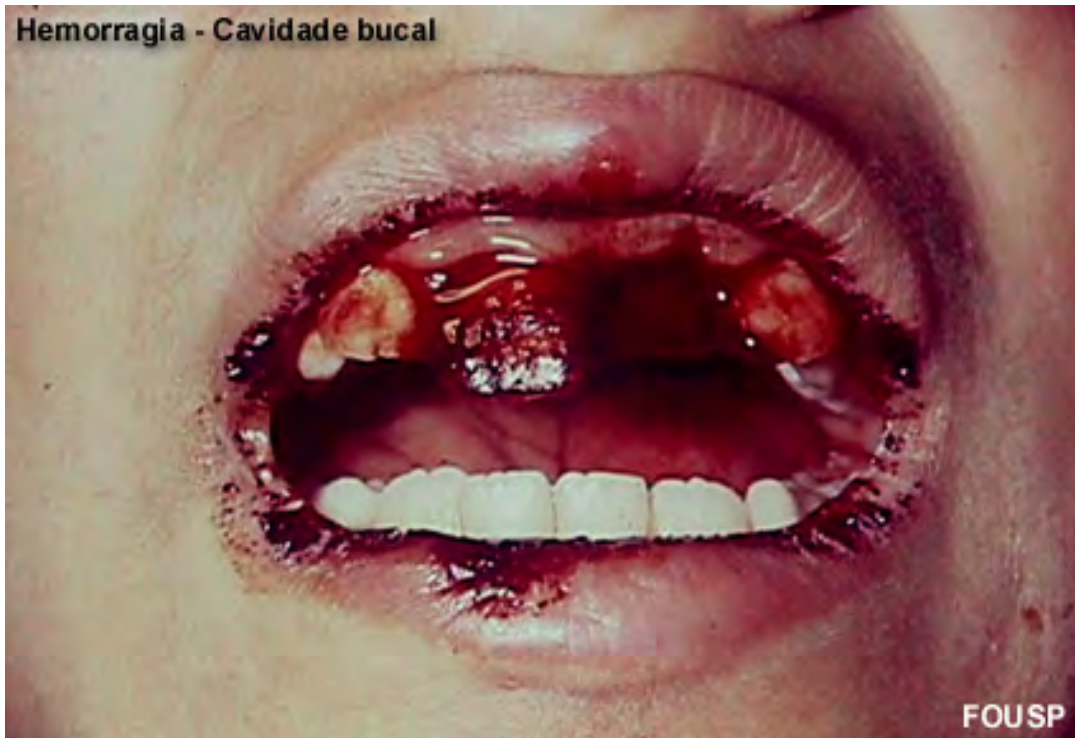

Fig. 12 hemorragia provocada por caída de niño de 8 años Foto tomada página de internet WWW. Salud.biotica.org

Ante este tipo de hemorragia vamos a seguir el mismo método que antes hemos explicado: En este caso como el paciente ya no tiene anestesiada la zona, vamos a anestesiarlo, con una solución que no contenga más de 100.000 de epinefrina ya que cantidades mayores nos podrías hacer detener la hemorragia por vasoconstricción y cuando su efecto cediera volvería a sangrar. Limpieza de la cavidad bucal con suero fisiológico o agua destilada estériles y una buena aspiración de la zona sangrante para poder evaluar la causa del sangrado. (1)

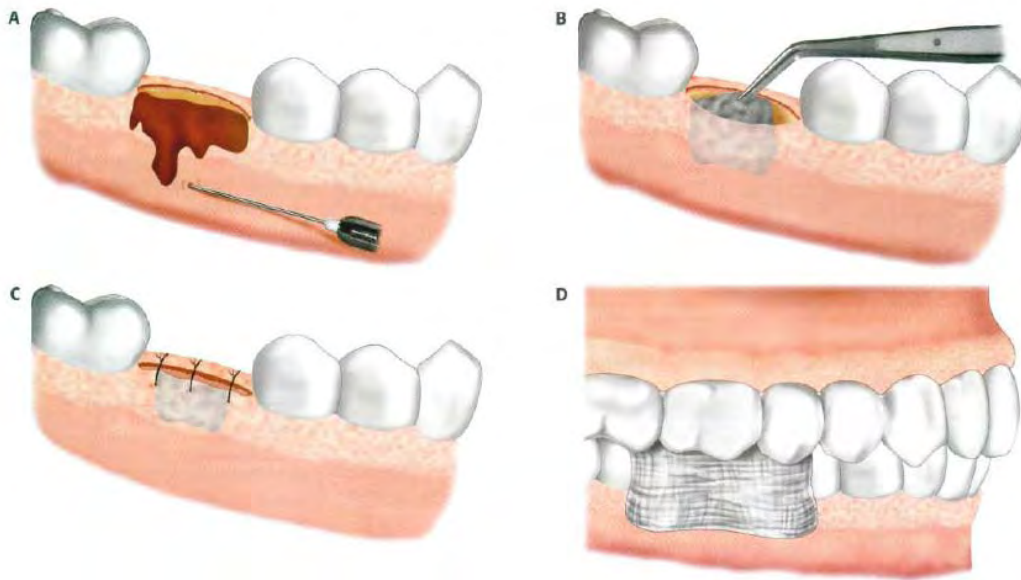


Fig. 13 (A)Representa alveolorragía (B) Taponamiento con gasa hemostática (C) Sutura de la herida (D) compresión local mordiendo la gasa. Foto tomada del Libro Cosme Gay Escoda.

Limpieza de la cavidad alveolar, con extracción de los coágulos y restos de estructuras óseas que hayan podido quedar en el alvéolo. Se irriga profusamente con solución salina estéril, así, podremos ver cuál es el problema local que se nos presenta.

Si el problema vascular intentaremos, con pinzas hemostáticas tipo mosquito cuerno sin dientes, colocar una ligadura o hacer la electrocoagulación del vaso sangrante. Posteriormente tanto si tenemos causas en los tejidos blandos, como si es por un sangrado óseo, rellenaremos el alvéolo con una gasa o material reabsorbible.

Si existía hemorragia en el hueso, podremos o bien presionar el punto sangrante con un mosquito con el fin de colapsar la zona con un fragmento de esponjosa adyacente o bien colocar cera de hueso. Se realizará la sutura de los bordes de la herida, y quedará bien empaquetado en el material reabsorbible colocado. Se le indicará al paciente muerda una gasa durante 15 a 30 minutos. Fig. 13

Si existe infección daremos un tratamiento con antibióticos, de forma optativa algunos autores aceptan la administración local o por vía sistémica, de mediación hemostática. En general nosotros no lo consideramos recomendable. No obstante, si no hay una contraindicación específica (posibilidad de trombosis)

Se incluyen en este caso las producidas durante la extracción por lesiones de los tejidos blandos: heridas desgarras o sección de un vaso más o menos importante. Puede bastar la sutura de la lesión mucosa o ser necesaria la ligadura del vaso sangrante. Fig. 14 (3)

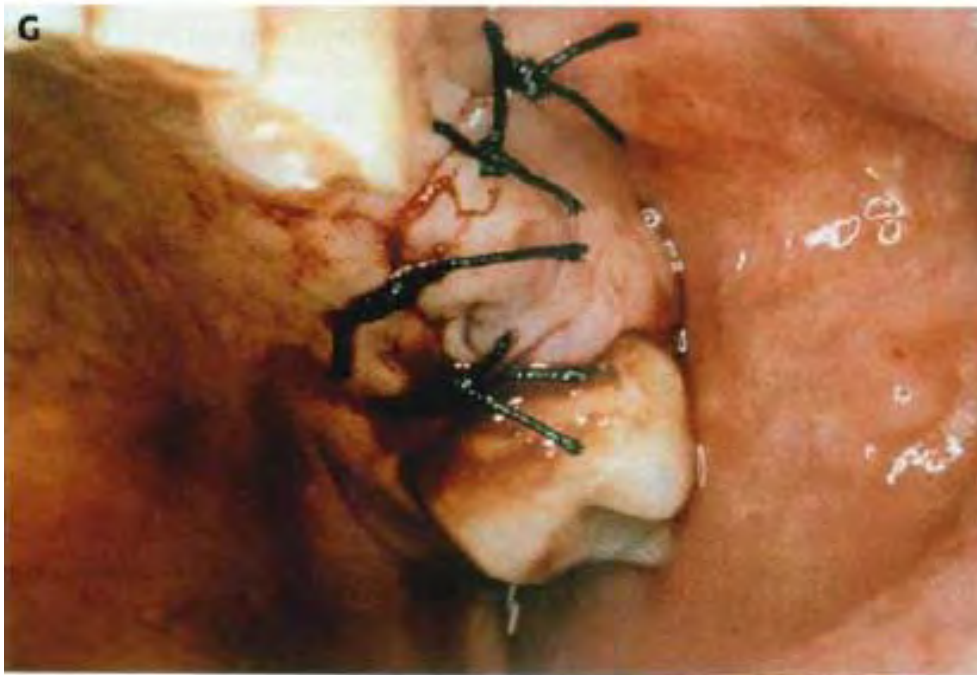


Fig.14 sutura de la herida, y después se le indica al paciente la compresión con gasas deteniendo la hemorragia. Foto tomada del libre de Cosme Gay Escoda.

Es importante decir que durante las primeras 12 a 24 horas es normal un ligero sangrado que resuma del alvéolo, controlable mediante presión con una gasa. Cuando la pérdida de sangre es importante, más de 450 ml en 24 horas, es necesario un control de las constantes vitales del paciente: respiración, pulso, tensión arterial, etc., así mismo deberá efectuarse la exploración quirúrgica de la zona operatoria para la localización y solución del origen de la hemorragia. Fig. 15

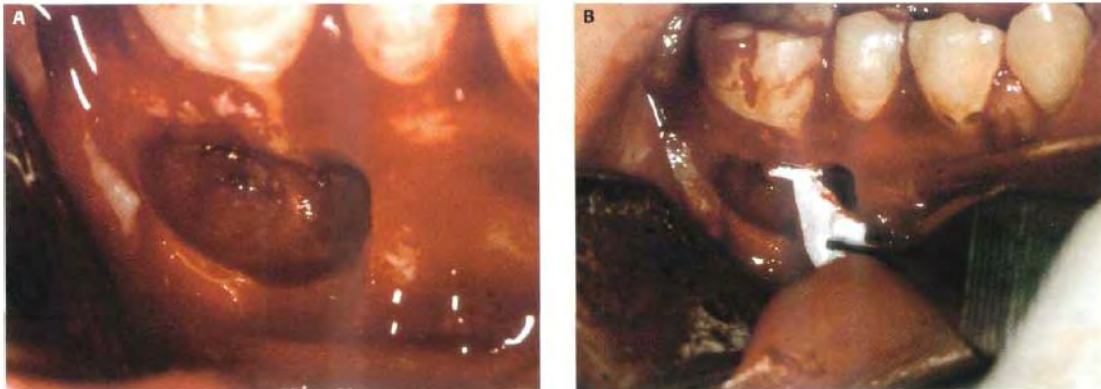


Fig. 15 hemorragia presentada por golpe, taponamiento con colágeno texturado para detener el sangrado. Foto tomada del libro Cosme Gay Escoda.

El 99% de las hemorragias postextracción se debe exclusivamente a causas locales:

- Lesiones traumáticas mucosas u óseas.
- Persistencia de un resto radicular (ápice) o de un granuloma apical.
- Aparición de fenómenos infecciosos.
- Anomalías en la formación estructural del coágulo.
- Vasodilatación secundaria producida por la adrenalina –como fenómenos de rebote- contenida en la solución anestésica.

La conducta que debemos seguir ha de ser sistemática:

- Revisión del alvéolo.
- Determinación del origen de la hemorragia y aplicación del tratamiento pertinente
- Establecimiento de una compresión intrínseca
- Aplicación de compresión extrínseca (morder gasas contra la arcada dentaria antagonista).

El 1% restante de hemorragias se produce en presencia de patología de base preexistente que hace que los fenómenos hemorrágicos sean más difíciles de coaptar. Esto hace necesaria la utilización de técnicas específicas más sofisticadas y posiblemente de una asistencia de tipo hospitalario con la participación de distintos especialistas. (3)

2.4 Desgarres y heridas.

Estas suelen presentarse al momento de hacer la extracción, las lesiones o heridas sobre la mucosa libre alveolar o la encía suelen darse en el tratamiento operatoria como ya lo habíamos mencionado suelen ser difíciles y complicadas, pueden provocar desgarres, y heridas.

Realizaremos su prevención utilizando las técnicas correctas, como una sindesmotomía, con la protección de los tejidos mediante el uso de la mano izquierda o con un buen diagnóstico previo que nos va a encaminar a técnicas quirúrgicas desde el prever momento, evitándonos así un mayor traumatismo sobre estos tejidos.

CAPÍTULO 3.

COMPLICACIONES NERVIOSAS

Las complicaciones nerviosas no son lesiones que ocurran frecuentemente al realizar una exodoncia simple, sin embargo esta podría ocurrir con mayor frecuencias en la región del nervio dentario inferior. El traumatismo operatorio puede provocar la sección, aplastamiento o desgarro del tejido nervioso, esto puede ocasionar parestesias o anestias de las regiones inervadas por dichos troncos nerviosos.

En ocasiones, los desgarros se deben a un curetaje excesivo e intempestivo sobre el alvéolo de un diente muy cercano al nervio.

Suelen aparecer normalmente asociadas a complicaciones infecciosas aunque pueden presentarse de forma aislada lo que dificultaría su diagnóstico. En estos casos, a menudo sólo al efectuar la extracción del tercer molar, podrá demostrar la relación causa- efecto.

Gorlin y Goldman indicaron que el dolor referido se debía a que el diente comprime del nervio dentario inferior. La gran cantidad de casos en que no hay contacto entre estas estructuras a pesar de la presencia de este dolor y los casos en que las raíces se introducen en el conducto pero no hay dolor hacen que esta explicación no parezca satisfactoria.

Sin embargo, es cierto el hecho de que algunos pacientes experimentan un alivio sintomático tras la extracción de estos dientes, pero esto no significa que todos los dientes en inclusión intraósea profunda deban extraerse inmediatamente, sino que primero debe corregirse todo estado patológico evidente y el tercer molar incluido se elimina como último recurso. En estos casos es necesario dar al paciente un diagnóstico reservado y no prometerle ningún resultado positivo.

3.1 Complicaciones del nervio dentario inferior.

El nervio alveolar o dentario inferior está contenido en el conducto mandibular o dentario inferior, que es oval, en algunos casos existen conductos bífidos. Es susceptible de ser lesionado a nivel del tercer molar inferior, con el cual a menudo tiene relaciones anatómicas muy estrechas. La relación es variable dependiendo de distintos factores: posición del cordal, longitud de las raíces, altura y espesor del cuerpo mandibular.

La lesión del nervio dentario inferior produce la anestesia del hemilabio inferior, de la piel del mentón, de la mucosa gingival y de los dientes del lado afectado. La anestesia del hemilabio inferior es conocida en la literatura francesa como signo de Vincent.

Ante la lesión consumada caben distintas actitudes de acuerdo con su magnitud. Si es una compresión debe eliminarse al agente irritante, óseo o dentario, que la provoca. Si es un desgarramiento por el estiramiento producido por pequeñas ramas que se dirigen al diente, es probable la recuperación en poco tiempo.

Suele regenerar entre 6 semanas y 6 meses. Si se trata de una sección, se intentará la sutura cabo-cabo, lo que es bastante difícil por la zona profunda e inaccesible donde hay que actuar. Cuando hay un arrancamiento, la anestesia es permanente y no cabe ninguna actitud terapéutica quirúrgica.

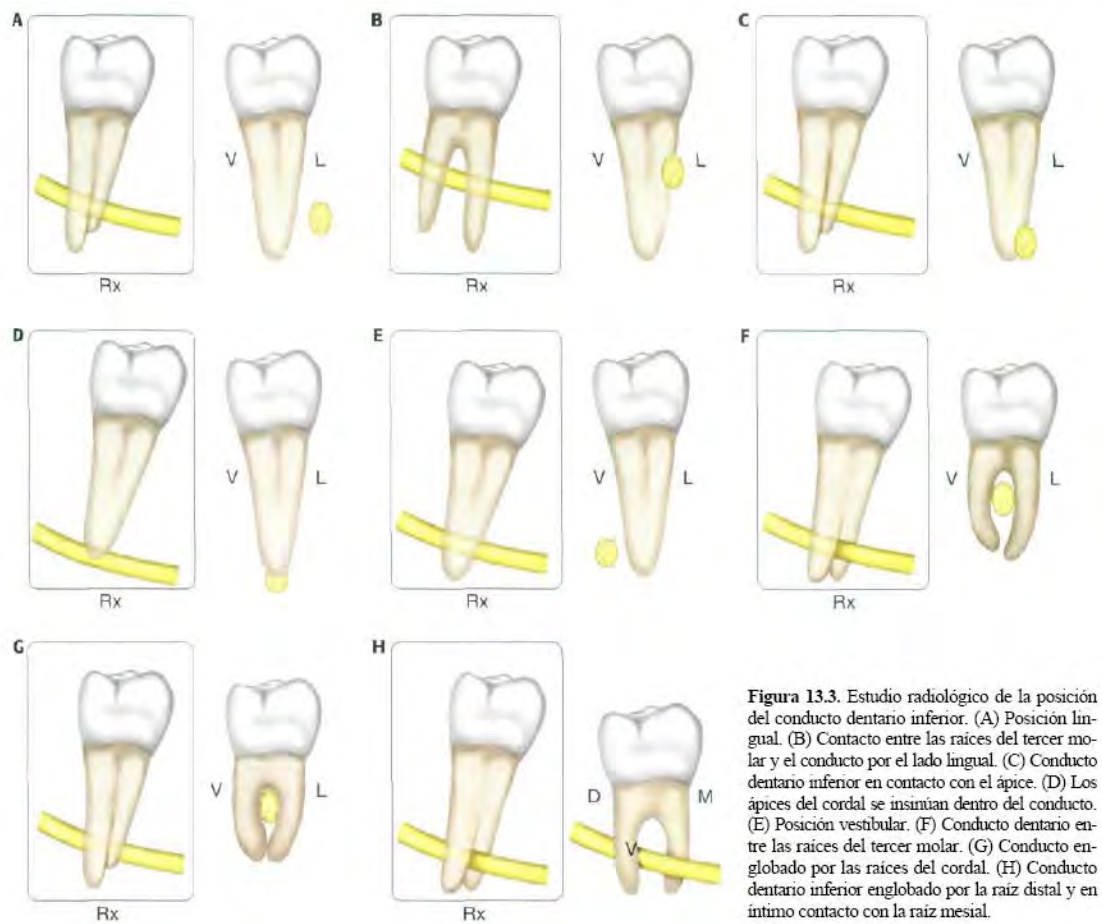


Fig. 16 diferentes posiciones del nervio dentario inferior donde puede caer la lesión del mismo. Foto tomada del libro de Cosme.

También puede aparecer este tipo de complicaciones tras extracciones de primeros y segundos molares inferiores. Fig. 16,17

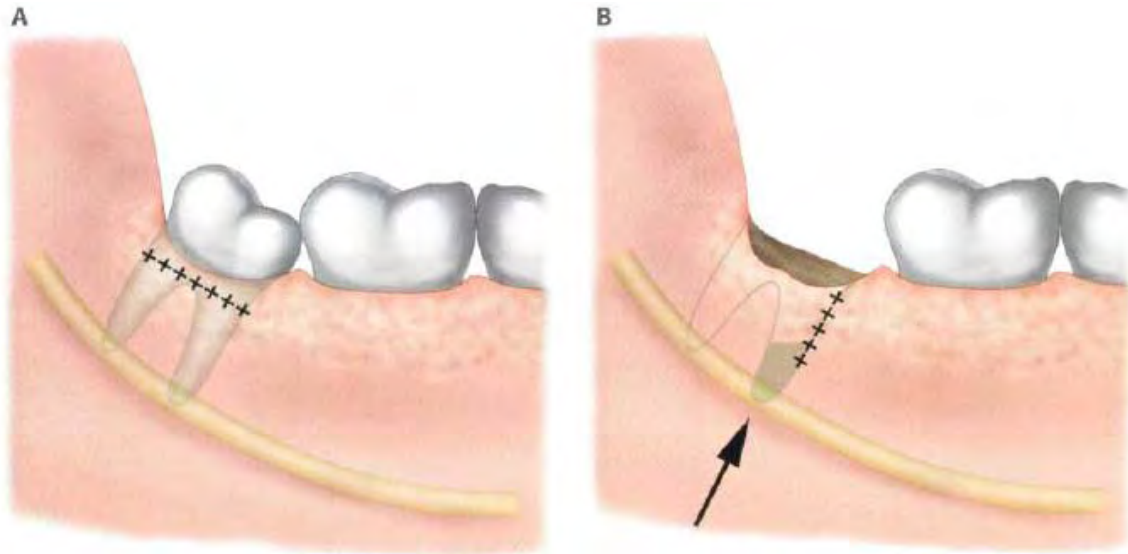


Fig. 17 fractura del 3er molar inferior, ostectomía hacia la zona apical para extraer el resto radicular sin lesionar el paquete vásculo-nervioso dentario inferior.
Foto tomada del libro de Cosme Gay .

Pueden producirse contusión, compresión, estiramiento o una simple herida del nervio, lo que acarreará una anestesia dolorosa pasajera, pero es también posible la sección, cuando este molar es atravesado por el nervio, entonces la anestesia será permanente o en todo caso, durará de 1 a 3 años.

En estos casos puede existir una “ anestesia dolorosa “ que se exagera con el frío. Estos problemas tienen tendencia a atenuarse, especialmente los dolores, persistiendo la insensibilidad labial con hormigueos a los cuales al paciente va dando cada vez menos importancia aunque en algunos casos pueden quedar neuralgias secundarias. (3)

Esta lesión es consecuencia de extracciones quirúrgicas como ya lo habíamos escrito, en las maniobras de ostectomía, odontosección, apalancamiento con elevador o curetaje de fondo alveolar. Fig. 18

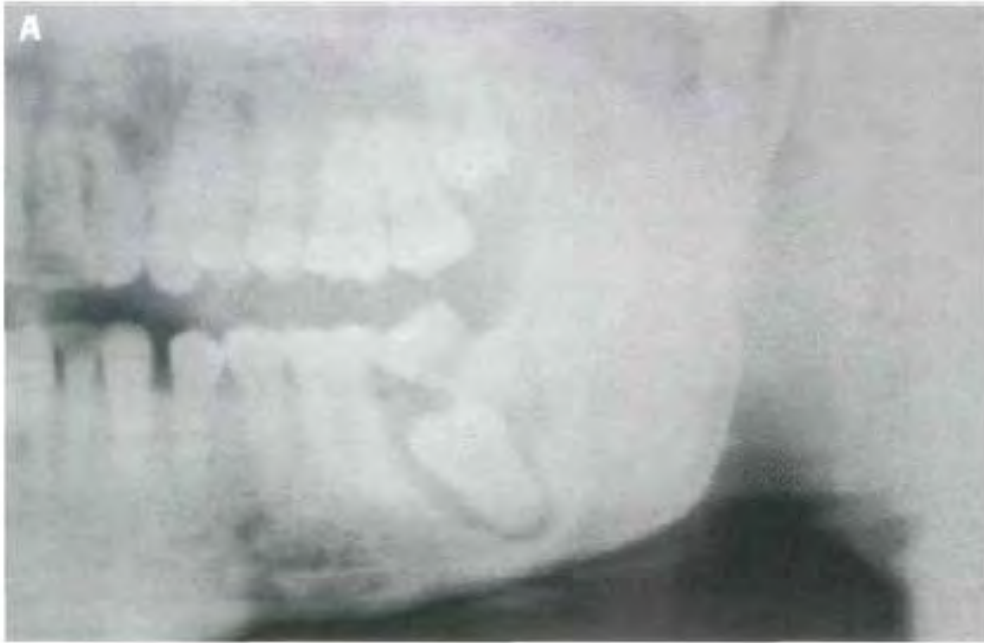

Fig. 18 segundo molar comprimiendo el nervio dentario inferior. Foto tomada libro Cosme Gay.

En otros casos son extracciones simples de dientes erupcionados donde el tronco nervioso está pinzado entre las raíces del molar.

La prevención de estas lesiones es muy difícil a veces, pues es prácticamente imposible predecir por el examen radiográfico convencional la exacta relación del nervio y los ápices dentarios. Aunque existen diversas técnicas tomográficas, no se utilizan de modo habitual. De todos modos, ante la previsión de este cadente se deben extremar los cuidados en la extracción, siendo muy meticulosos en las diferentes fases.

Al desaparecer la anestesia, puede quedar una anestesia parcial o al revés, un dolor neurálgico moderado o grave. Por paradójico que parezca, se dan casos en que existe a la vez dolor y anestesia parcial. Así puede estar abolida la reacción a los cambios físicos, tales como el tacto, el calor y el frío, mientras persiste la sensación de dolor.

Los dientes quedan entumecidos y no perciben los cambios térmicos, aunque si se efectuará un tallado en estos dientes el dolor es pronunciado, lo que demuestra que conserva su vitalidad, y con el tiempo hasta recobran su sensibilidad normal. Fig.19

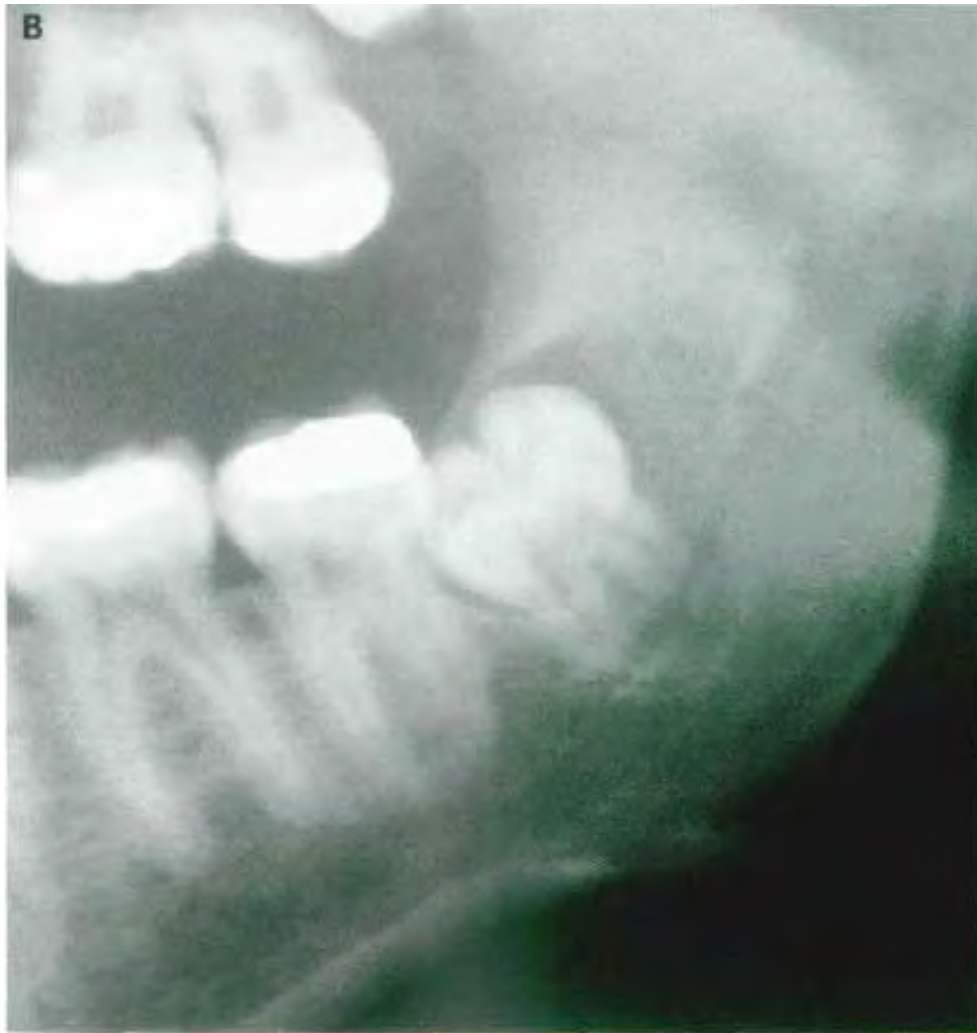

Fig.19 Tercer molar con estrecha comunicación con el nervio dentario inferior y raíces finas que ponen en riesgo la lesión del mismo nervio. Foto tomada del libro Cosme Gay.

3.2 Nervio mentoniano.

Puede lesionarse durante la extracción de las raíces de los premolares inferiores, al realizar una incisión mucosa en la región premolar inferior, en el curso de una alveolectomía para la extracción de un bicúspide, o al efectuar la alusión quirúrgica de un diente incluido en esta región.

Las incisiones de descarga vestibular deben siempre alejarse de esta zona, y situarse o por delante del primer premolar o por detrás de segundo premolar, lo que permitirá descubrir el foramen mentoniano y así proteger el nervio con un separador. (2)

Hay que prevenir este tipo de lesiones teniendo siempre encuentra la situación del orificio mentoniano en las intervenciones a este nivel. Su ubicación es muy fácil con las radiografías intrabucales. La mejor manera de evitar su lesión es identificar el tronco nervioso y protegerlo con el separador o, mejor todavía, actuar en su vecindad sin desviar la atención en ningún momento. (1)

Las molestias que siguen a esta lesión no son, por lo general, tan severas ni de duración tan prolongada como en el caso del nervio dentario inferior y no hay nunca repercusión dentaria.

El nervio mentoniano, exceptuando una pequeña porción, no está incluido en un conducto óseo rígido, y por tanto no hay compresión sobre el nervio por la inflamación postoperatoria. Esto puede explicar, en parte, que los síntomas no presenten tanta gravedad. El dolor, aun en estos casos, puede ser muy acentuado y siempre hay anestesia de las regiones inervadas que pueden durar desde unos días a meses o años.

3.3 Nervio lingual.

Se observa en las extracciones de los terceros molares inferiores retenidos, cuando se realiza un acceso lingual. (1)

La manipulación de la zona lingual del tercer molar inferior puede ser peligrosa por las estrechas relaciones existentes con el nervio lingual; por ello debemos ser cuidadosos en esta región, y así por ejemplo no pondremos suturas muy profundas que puedan lesionarlo. Al contrario, las colocaremos a poca distancia del borde del labio interno de la herida operatoria.

En ocasiones, este problema se ha relacionado con la existencia de un pequeño foco de necrosis localizada en la vecindad de la espina de Spix, inducido por las soluciones anestésicas con adrenalina u otros vasoconstrictores usados en la anestesia provenga de un traumatismo operatorio.

La sección del nervio lingual producirá la anestesia de la hemilengua, en la parte anterior a la V lingual, lo que se traduce sobre todo en graves autolesiones que se producen por la mordedura involuntaria de la lengua que pueden ser, en ocasiones, de tal magnitud que obliguen a efectuar una glosectomía parcial.

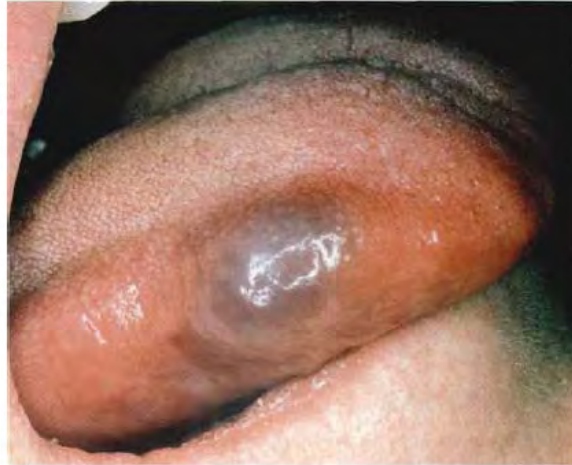

Fig. 20 mordedura involuntaria del paciente que presenta anestesia del nervio lingual lesionado en el curso de la extracción del tercer molar inferior. Foto tomada del libro Cosme.

La lesión del nervio producirá hipoestesia, disestesia y/o hiperestesia que tardará más o menos en regresar según la gravedad de la lesión histológica. También habrá trastornos de la gustación que posiblemente pasarán inadvertidos ya que también implican una determinada área lingual. Sólo se pueden poner de manifiesto con una exploración dirigida del tipo gustometría química o bien electrogustometría.

En ningún caso existirá trastorno alguno de la movilidad, ya que básicamente ésta se debe al nervio hipogloso, prácticamente imposible de dañar en cualquier técnica de Cirugía bucal. Tampoco habrá trastornos de tipo trófico así mismo propios de la lesión del nervio hipogloso. (3)

3.4 Palatino anterior.

La manipulación de la zona nasopalatina, por ejemplo, al hacer la extracción de un mesiodens, o en la zona palatina entre el segundo o tercer molar por una exodoncia, puede acarrear lesiones de estos nervios. (3)

Se debe a un mal diseño del colgajo a la altura del trayecto palatino anterior en la exodoncia de los molares superiores. Hay que evitar siempre las incisiones verticales sobre el paladar a este nivel. Las consecuencias son la producción de necrosis y esfácelo de la fibromucosa palatina por lesión de la arteria palatina descendente. (1)

La sintomatología en estos casos no es importante, y de hecho pasan la mayoría de las veces desapercibida por el propio paciente.

3.5 Otras complicaciones.

Pueden lesionarse aunque con menos frecuencia, otros troncos nerviosos como el nervio infraorbitario, bucal, etc. Es muy difícil que se produzcan; serían debidas a la acción directa del despegador o del mismo separador al realizar un colgajo en la región canina.

CAPITULO 4.

DESPLAZAMIENTO DEL DIENTE A OTRAS REGIONES

Puede ser el diente completo o parte de él. El desplazamiento suele ocurrir en regiones vecinas o distantes. Las consecuencias son mínimas o sumamente graves, las causas son siempre una mala aplicación técnica o imponderable debido a situaciones muy ectópicas, relaciones anatómicas desfavorables o movimientos incontrolados del paciente.

La profilaxis se hará teniendo en cuenta estas consideraciones, realizando una técnica con todo rigor quirúrgico que el caso requiere y, por ultimo valorando muy bien la capacidad de cada uno para llevar a cabo la intervención.

El tratamiento consiste en retirar el diente de su nuevo alojamiento por el profesional calificado para ello.

4.1 Espacio submucoso.

Se observa en raíces vestibulares de premolares y molares superiores que se alojan entre la mucosa y el cortinal externa, por debajo del periostio correspondiente, están situados por encima de las inserciones del buccinador.

Hay que distinguir esta situación de la intrasinusal, colocando el dedo índice de la mano izquierda sobre la lámina ósea externa se aprecia muy bien el movimiento de la raíz hacia vestibular.

4.2. Seno maxilar.

Las estrechas relaciones existentes entre los dientes superiores (especialmente molares y premolares) con el seno maxilar, son ampliamente conocidas, por ello las intervenciones quirúrgicas practicadas en esta región pueden acarrear complicaciones con el antro Highmore.

Durante la extracción de los molares y premolares superiores, pueden producirse la perforación o apertura del seno maxilar, o la introducción de un diente o una raíz en su interior. La realización de un correcto estudio radiográfico, de manera sistemática puede permitirnos adoptar las medidas pertinentes para prevenir estas complicaciones, y así mismo se deberá informar al paciente de los riesgos existentes. Fig. 21

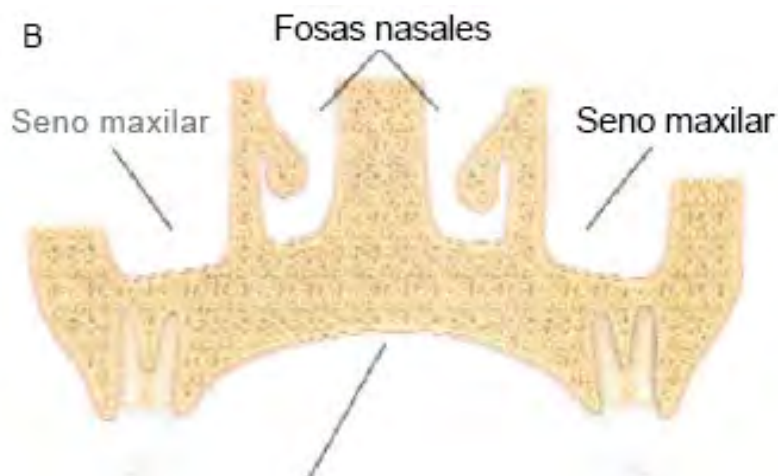


Fig. 21 Ubicación de los senos maxilares. Foto tomada del libro Cosme Gay

4.2.1 Perforación del seno maxilar.

La perforación del suelo del seno maxilar puede producirse por causas accidentales son aquellas en las que las raíces de los dientes, están

anatómicamente en la vecindad del seno maxilar y al efectuar la extracción dentaria puede quedar una comunicación buco sinusal. La existencia de infecciones de repetición favorece las perforaciones, ya que existe una inflamación crónica que destruye la zona ósea entre ambas estructuras. Fig. 22

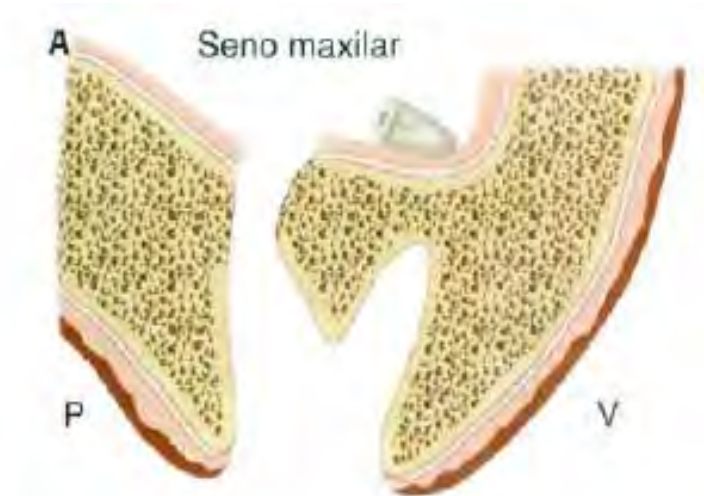

Fig. 22 Perforación del seno maxilar causada accidentalmente. Foto tomada del libro Cosme Gay

Las perforaciones traumáticas son aquellas que nosotros podemos provocar con un elevador, cuando se quiere luxar una raíz o con una cucharilla al hacer un legrado intempestivo.

Si la comunicación no es muy grande, en ocasiones ni llegamos a observar ya que el coágulo sanguíneo puede obturar la pequeña perforación.

En otros casos podemos darnos cuenta de que hemos creado una comunicación por que al paciente, al enjuagarse la boca le sale agua por la nariz. Si esto sucede, la perforación buco sinusal deberemos actuar inmediatamente y no intentar realizar excesivas pruebas al paciente para poder confirmar el diagnóstico, ya que para lo único que nos van a servir es para agrandar la abertura y aumentar las posibilidades de infección. En algunos casos clínicos

son muy reducidos y para poner en evidencia la comunicación podemos hacer un cateterismo con un estilete blando que se hunde unos 4 a 6 cm, evaluar el refluo de un líquido coloreado por la nariz y el burbujeo en el alvéolo.

Signo de soplo, al tapar la nariz y espirar fuertemente como si quisiera sonarse con la boca abierta, el aire pasa a través de la comunicación, produciendo un silbido característico. El tratamiento correcto será la aproximación de los bordes de la herida con un punto de sutura para poder cerrar al máximo la cavidad alveolar que habrá sido rellenada previamente con gasa hemostática reabsorbible.

Si no tenemos suficiente tejido gingival, deberemos efectuar, si es preciso, un colgajo vestibular y/o palatino para poder cerrar correctamente u optaremos por hacer una alveoplastia con el fin de reducir la altura ósea y así conseguir el cierre de la comunicación con sutura de los bordes de la encía. Fig.23

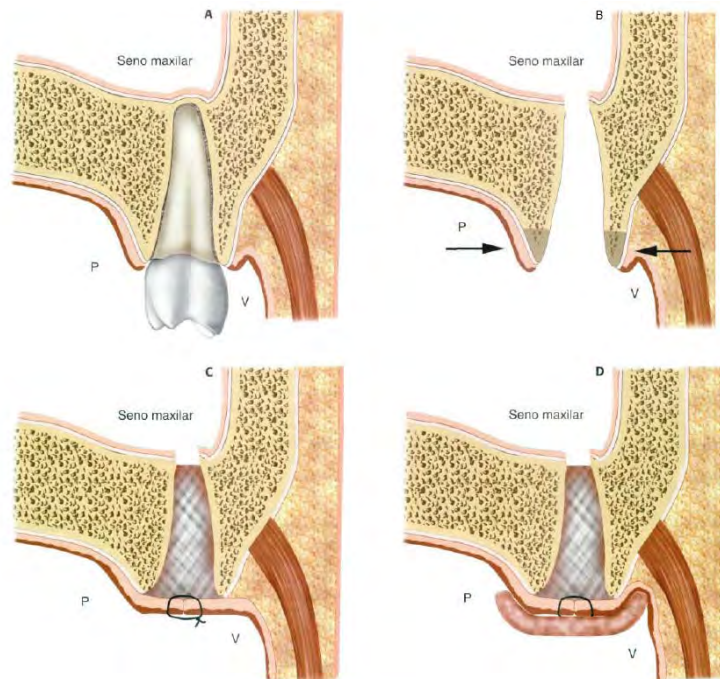


Fig. 23 Comunicación buco sinusal, relleno colágeno, y protección protésica.

Foto tomada de Cosme Gay .

En la práctica clínica podemos encontrarnos ante dos eventualidades: Que el seno maxilar esté aparentemente sano. En este caso hay que abstenerse de toda intervención intempestiva y dejar la zona en reposo.

La cicatrización acontece generalmente en poco tiempo. Que el seno maxilar esté infectado, prestando una sinusitis crónica anterior o sinusitis aguda.

4.2.2 Penetración de un molar o una raíz en el seno maxilar.

Puede ocurrirnos, al intentar efectuar la extracción de un molar o de una raíz de un molar o premolar con maniobras buscas o realizando una fuerza excesiva en dirección hacia el interior del alveolo, se introduzca el diente o el resto radicular en el seno maxilar. Fig .24

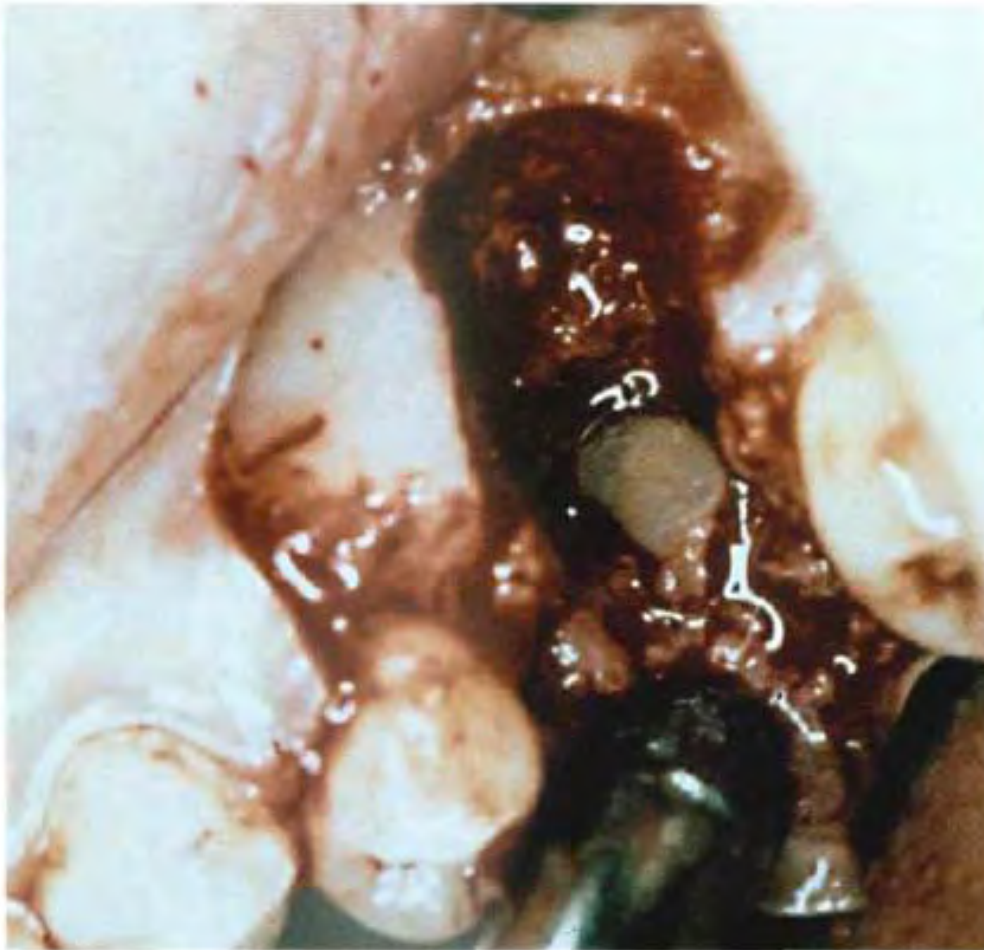

Fig. 24 Fractura de raíz palatina que provoca comunicación buco sinusal
Foto tomada de libro de Cosme Gay Escoda.

Ante todo se deberá determinar cuál es la localización exacta de esta raíz ya que puede encontrarse:

- Dentro del seno maxilar, desgarrando la mucosa sinusal y situándose en el interior de la cavidad.
- Por debajo de la mucosa sinusal
- Por debajo de la mucosa sinusal, sin perforarla
- La raíz o diente puede desplazarse y ocupar el espacio de un quiste o Granuloma apical, pero sin perforar la mucosa astral.

En ocasiones se pueden intentar otras maniobras sencillas, para ver si el resto radicular sale, de todas formas creemos que lo más oportuno es indicar directamente un abordaje quirúrgico del seno maxilar (Caldwell-Luc), elevando un colgajo muco -perióstico para poder tener una buena visualización. Se efectúa así la exégesis del diente o de la raíz directamente. Si la mucosa sinusal está sana, no debemos hacerse su curetaje.

La presencia de un seno maxilar grande es un factor predisponente, pero la incidencia de esta complicación se podría reducir siguiendo estas reglas.

- No aplicar el fórceps a un diente o raíz superior si no hay suficiente superficie expuesta que permita una correcta presión bajo visión directa.
- Si se produce la fractura del ápice de la raíz palatina de un molar superior, no intentar su exodoncia a menos que haya una indicación clara para retirarla o que se pueda aplicar una técnica quirúrgica correcta.
- Nunca intentar extraer una raíz superior fracturada aplicando instrumentos desde el alvéolo

Debe hacerse un colgajo mucoperióstico, ostectomía y colocar un elevador desde arriba para hacer su extracción, alejándola del seno maxilar y dirigiéndola hacia abajo y afuera.

4.2.3 Fosas nasales.

Puede suceder en la extracción de un canino superior incluido por empuje de la raíz relacionada o en los intentos de exodoncia de un diente supernumerario en situación muy alta. El diente o fragmento queda generalmente por debajo de la mucosa que tapiza el suelo nasal.

Evoluciona expulsándose por vía nasal, tras la perforación mucosa espontánea la situación más o menos anterior, se intenta el acceso al piso nasal desde una vía vestibular o corresponde ya al dominio del especialista rinólogo.

4.2.4 Piso de boca

Esta complicación se puede observar en la extracción de los molares inferiores. Aunque se han descrito desplazamientos de un tercer molar completo hacia la región sublingual, al intentar la odontosección con escoplo, es más probable que se produzca en la exodoncia de un resto radicular debido al mínimo espesor del cortinal interna y a la depresión a la altura de la fosa submaxilar.

Palpando con el dedo en la cara interna del cuerpo mandibular se evita este desplazamiento en las maniobras de apalancamiento del elevador, cuando se produce, se aprecie dicha raíz en situación submucosa. (1)

La extracción implica el despegamiento amplio de la mucosa lingual y casi siempre la desinserción del músculo milohioideo. Puede ser una intervención

muy laboriosa que se complique con hematomas o infección del suelo de la boca. Fig. 25

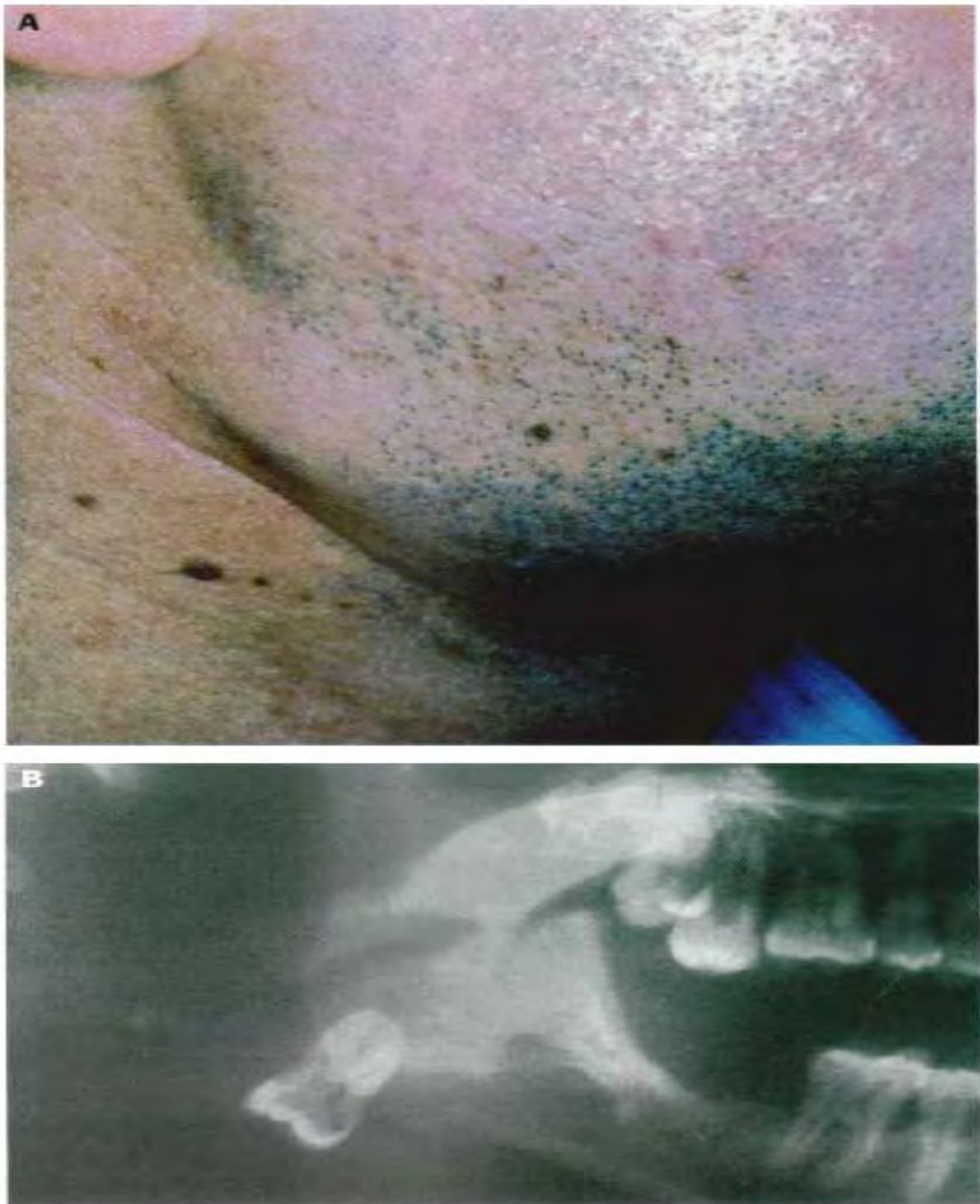

Fig. 25 Raíz desplazada al piso de boca al extraer tercer molar inferior. Foto tomada del libro de Cosme Gay.

4.2.5 Región ptérigomaxilar y cigomática.

Es una complicación muy comprometida y que puede producir en la extracción de terceros molares incluidos muy altos o en molares supernumerarios. Por ello es aconsejable, en los adolescentes, dejar evolucionar los terceros molares hasta una situación más inferior en la tuberosidad.

Cuando sobreviene este accidente, hay que realizar una incisión amplia desde la tuberosidad hasta el pilar anterior amigdalino. La visibilidad es muy mala y existe el peligro de lesionar estructuras vasculares importantes. (1)

En espacio cigomático su afectación es secundaria, generalmente desde los espacios geniano y pterigomandibular, el foco primario se sitúa en el primer caso en los molares superiores, mientras que en el segundo serían los molares inferiores, en especial el cordal.

Clínicamente el absceso del espacio cigomático se traduce por una tumefacción externa, por importante, sobre la región de la escotadura sigmoidea mientras que intrabucalmente se aprecia la ocupación del fondo del vestíbulo en el ámbito de la tuberosidad del maxilar superior, funcionalmente se observa cierto grado del trismo.

El diagnóstico diferencial debe hacerse con la antología inflamatorio infecciosa de la articulación temporomandibular, igualmente hay que descartar que haya habido previamente alguna manipulación quirúrgica de dicha zona con motivo de algún traumatismo.

En el espacio pterigomandibular su afectación suele deberse a la propagación primaria desde el tercer molar inferior, aunque también es posible una prolongación secundaria desde el espacio submaxilar.

|Conocido también como flemón de Escat, se caracteriza por que no llega a evidenciarse ninguna tumefacción externa o como máximo un ligero abultamiento en la región preamigdalal.

El signo más característico es el trismo intenso, que se acompaña con sensación de odinofagia. El dolor espontáneo es importante y se refiere a la mandíbula, base de la lengua y región amigdalal, mientras que la palpación del músculo pterigoideo interno, cuando el trismo lo permite, es igualmente dolorosa.

El diagnóstico diferencial que debe hacerse es con la patología amigdalal, en concreto con un absceso amigdalal, pero también cabe la posibilidad que la infección en esta zona se haya producido en el transcurso de una anestesia troncular del nervio dentario inferior al inocular gérmenes con la aguja contaminada. (3)

4.2.6 Región geniana.

El intento de extracción de un tercer molar superior incluido aloja a éste en la región geniana al desplazarse por encima o a través del buccinador. La extracción se hará por vía interna, cuidando de no lesionar los vasos y nervios faciales, que a este nivel se encuentran muy superficiales. (1)

4.2.7 Vías aéreas o digestivas.

Se produce en extracciones practicadas ergonómicamente con pacientes tumbados, por falta de atención o por movimientos incontrolados.

Durante la anestesia general puede ocurrir por falta de taponamiento o accidentalmente al intubar.

Cuando un diente caiga en la cavidad bucal, habrá que actuar con gran rapidez y habilidad para capturarlo con una pinza a la vez que se intentará tranquilizar al paciente.

La penetración hacia la laringe suele ser grave. Un golpe de tos puede expulsar el diente. Si no es así, se puede complicar con la producción de atelectasia, abscesos de pulmón, laringoespasma y muerte. Es necesaria la colaboración del especialista para realizar un broncoscopio. En los casos extremos habrá que practicar una traqueotomía de urgencia. (1)

Otras complicaciones.

4.3 Enfisema subcutáneo.

Es una complicación rara que se puede producir por un estornudo tras extraer una raíz del seno, al proyectar aire comprimido en el alvéolo o por el empleo de la turbina.

Consiste en la acumulación de aire en los espacios colectivos y se manifiesta como una tumefacción elástica de extensión variable y con una crepitación característica a la palpación. Tiene una evolución lenta y no requiere tratamiento.

4.4 Fractura del instrumental.

No es un hecho infrecuente que se produzca la rotura de diverso instrumental cuando se practica una exodoncia. Este puede consistir en puntas de elevadores, cucharillas, fresas, agujas, y más rara vez fórceps.

Se debe a una mala técnica, al empleo de fuerzas inapropiadas o al mal estado del instrumental. Hay que realizar la eliminación en el acto operatorio inmediato. Si no se está preparado, se avisará al paciente y se le enviará al cirujano oral y maxilofacial. La eliminación posterior puede ser muy laboriosa. La localización tiene lugar con diferentes proyecciones radiográficas y utilizando referencias radio -opacas. (1)

4.5 Eliminación de prótesis y obturaciones vecinas.

En el acto de la aplicación del fórceps o del elevador es posible provocar la eliminación de obturaciones o prótesis cementadas en dientes adyacentes o antagonistas. También es posible la caída de restos de obturaciones, radio-transparentes o radio –opacas en el alvéolo vacío con producción de alveolitis.

Sería fundamentalmente por causa de la anestesia y no por la propia exodoncia. En la literatura se encuentran descritos fallecimientos debidos a alteraciones miocárdias, asfixia por enema angioneurótico, septicemia o abscesos cerebrales.

(1)

REPORTE DE CASO

Se trata de una paciente de sexo femenino de 41 años de edad natural de Chiclayo y procedente de Cañete, que acude a la consulta externa del Servicio de Cirugía Oral y Maxilofacial del Departamento de Estomatología del Hospital Nacional de Loayza Lima Perú Enero del 2003. Por presentar dolor en el maxilar superior del lado izquierdo ocasionando dificultad para alimentarse y malestar para realizar sus actividades cotidianas.

Refiere que a los 35 años le efectuaron la exodoncia traumática de un molar superior izquierda, en aquella intervención notó que había una cavidad por donde bajaba líquido que luego de tres meses cicatrizó, pero siempre con ligero dolor en la zona intervenida.

Al año le realizaron tratamiento de conducto de la pieza adyacente a la exodoncia por odontalgia, continuó la molestia con secreción nasal y deciden realizar la exodoncia de la pieza dentaria con tratamiento de conducto por no sentir mejoría, y luego acudió al otorrino para tratamiento.

Le efectuaron lavados nasales tanto en Chiclayo y mejorando la sintomatología, pero luego de dos años volvió la sintomatología con la molestia y la secreción nasal maloliente, motivo por el cual acudió al servicio para su evaluación.

En cuanto a las funciones biológicas hubo disminución de apetito, alteración del sueño y disminución de peso. No presentó antecedentes patológicos personales de importancia.

Antecedentes estomatológicos : exodoncia traumática molar superior izquierda en 1997, endodoncia y exodoncia del molar superior izquierda en 1998 respectivamente. Lavados nasales el 2002 en Chiclayo , respectivamente familiares aparentemente sanos.

El examen clínico, funciones vitales estables, examen extraoral: ligera asimetría facial izquierda, sin cambio de color de la piel en zona nasogeniana del lado izquierdo, dolor al mover la cabeza hacia delante y abajo, dolor a la palpación, en zona nasogeniana izquierda, no adenopatía submaxilar.

Examen intraoral: fondo de surco conservado, dolor a la palpación en fondo del surco vestibular en zona postero superior izquierda, prueba de Valsalva negativo, ausencia dentaria piezas.

Al estudio radiográfico incluyeron radiografías periapicales, panorámicas, Waters y TAC de macizo cráneo facial, donde podemos observar imagen hiperdensa en seno maxilar izquierda compatible con remanente radicular, además del engrosamiento de la mucosa sinusal del seno del mismo lado.

El diagnóstico fue de sinusitis crónica osontegénica por remanente radicular del seno maxilar izquierdo y como tratamiento se planteó el retiro del resto radicular del seno maxilar izquierdo mediante cirugía de Caldwell-Luc, bajo anestesia general, previa evolución de exámenes auxiliares y coordinación con cardiología y anestesiología.

La paciente fue intervenida quirúrgicamente realizando la técnica de Caldwell-Luc, que consistió en el retiro de todo el contenido radicular y mucosa del seno maxilar y se colocó un drenaje tubular con salida por el meato inferior para lavados posteriores y controles.

El lavado se realizó con furacin líquido diluido por la sonda nasal, este procedimiento se realizó interdiariamente por una semana hasta no encontrar contenido hemático y el furacin diluido al obtener el mismo color con el que ingresó, signo que nos indica que debe ser retirado. La intervención quirúrgica se realizó sin complicaciones y la evolución fue favorable.

Hallazgos de la intervención quirúrgica, se retiraron resto radicular con tejido de granulación circundante.




	Figura 1: Retiro de porción radicular de seno maxilar.
	Figura 2: Contrabertura por fosa nasal izquierda.
	Figura 3: Colocación del dren tubular para realizar los lavados.

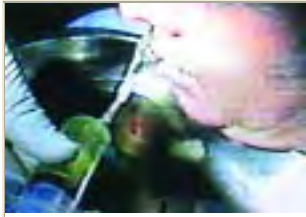

Figura 4.



Figura 5: Retiro del dren tubular.

Fotos: salud biotica.org.

El paciente regresa al servicio de Cirugía Bucal del Hospital Nacional Arzobispo de Loayza, seis meses después para control postoperatorio con evolución favorable y sintomática y a la vez para continuar con tratamiento estomatológico integral.

Se controló por dos años y no refería sintomatología en seno maxilar.

CONCLUSIONES

Es bien sabido que las complicaciones locales transoperatorias durante una cirugía oral, en este caso la extracción dental, en la mayoría de los casos puede prevenirse. Esto se logra con un buen estudio clínico detallado y radiográfico previo de la pieza a extraer. Al mismo tiempo es muy importante contar con todos los conocimientos necesarios para cada procedimiento así como en caso de que se presente la complicación tener la capacidad de resolverla al momento si comprometer al paciente.

Las complicaciones surgen principalmente de los errores de criterio, del mal uso de los instrumentos, de la aplicación de fuerzas excesivas, o cuando no se logra una buena visualización. Por lo que es muy importante resaltar que el instrumental que utilicemos sea de buena calidad y esté en óptimas condiciones, para evitar las fracturas de los mismos.

Debemos tener bien en cuenta las técnicas de exodoncia que se emplean para evitar por ejemplo, fracturas en los procesos alveolares o la proyección de los dientes extraídos a otras zonas anatómicas de importancia .

Es muy importante siempre considerar la mejor técnica, sin embargo a veces es imposible evitar las complicaciones, por eso no hay que olvidar que todo acto quirúrgico debe ser planeado , al mismo tiempo la extracción dentaria debe ser considerada de una manera distinta (un procedimiento quirúrgico menor) a como ha sido considerada durante años.

Para concluir debemos tomar en cuenta la individualidad de cada paciente y reforzar nuestros conocimientos anatómicos, mejorar la habilidad técnica y reconocer las limitaciones del profesional.

BIBLIOGRAFÍA

- 1 Donado, M., Exploración y Técnicas en Cirugía Oral y Maxilofacial. Edit. Univ. Complutense. Madrid, 1983.
- 2 Pastori J: Ernesto, Extracción Dental . y Exodoncia con Botadores.
Edit. Mundi, S. A.,
- 3 Cosme Gay Escoda,. Manuel Piñera Castañon., Eduardo Valsemeda,. Tratado de Cirugía Oral., Tomo 1 Edit.
- 4 Hermann F. Sailer, Gion F. pajalora, Death Care Acreditacion de Urac, Available, at. www.saludbiotica.org/hemorragias. Ed. Acceso 12 Mayo 2008
- 5 Edo, E., Exodoncia en Exploración y Técnicas en Cirugía Oral. Edit. Univ. Commplutense. Madrid, 1983
- 6 Laskin DM. Cirugía Bucal y Maxilofacial. Argentina: Editorial Médica Panamericana;1988. 41.
- 7 Cutando A. El accidente hemorrágico en el gabinete odontológico.
- 8 Bascones A, Bullón P, Castillo JR, Machuca G, Manso FJ, Serrano JS. Bases Farmacológicas de la Terapéutica Odontológica. Madrid: Ediciones Avances, 2.000; 481-489.2.-
- 9 Adornato MC, Penna KJ. Hemostatic technique. Using a splint in oral - leeding. N Y State Dent J 2001; 67:24

- 10 Thomson PJ, Langton SG. Persistent haemorrhage following dental extractions in patients with liver disease: two cautionary tales. *Br Dent J* 1996; 180:141-144.
- 11 Bhaskar SN. *Histología y Embriología Bucal de Orban*. Editorial Ateneo. Buenos Aires. 1986. Pág.: 451-467.
- 12 Horch HH. *Cirugía Oral y Maxilofacial I. Patología Odontogénica de los senos maxilares*. Segunda Edición. Editorial Masson. 1995. 45-273.
- 13 Neville Douglas, Carl Bougout. *Oral and Maxillofacial Pathology*, Edicion 1995. 159-161.
- 14 Norman Wood, Paúl Goaz. *Diagnóstico Diferencial de las Lesiones Orales y Maxilofaciales*. 5ta Edición 1998. Editorial Harcoun Brace. España. 214.
- 15 Rodríguez R. Tratamiento actualizado de las comunicaciones oroantrales secundarias a la extracción dental. *Rev ECUA Estomatol* 1992;(2):9-11.
- 16 Ries Centeno GA. *Cirugía bucal con patología, clínica y terapéutica*. Ciudad de La Habana: Imprenta Nacional de Cuba; 1962; pte2. 773-802.
- 17 Shafer WG, Levy BM. *Tratado de patología bucal*. México: Nueva Editorial Interamericana;2000. 533.
- 18 Kruger GO. *Cirugía bucomaxilofacial* .Ciudad de La Habana: Editorial Científico Técnica;1985. 103-4.

- 19 Arana A, Zelada L. Análisis de la relación de las piezas dentarias con el piso del seno maxilar y las complicaciones odontológicas consecuentes. Endod. Boliviana 1996;10(10):39-44.

- 20 Cesteslyn L, Clacys TH, Kovacs B. Pedicled facial bone flap for closure of the approach in Cadwell-Luc types sinus operations. Its roles in the prevention of postoperative complications .Acta Stomatol Belg 1992;89(2): 77-94.

- 21 Guillermo Raspall. Cirugía Oral. Sinusitis Odontógena. Editorial Médica Panamericana. 1994. Madrid. 54.

- 22 Jorge Alberto Oribe. Cirugía Maxilofacial. Editorial López Libreros. 2da Edición 1987. Argentina. 151-167.

