



**UNIVERSIDAD NACIONAL AUTÓNOMA DE
MÉXICO**



FACULTAD DE ODONTOLOGÍA

REHABILITACIÓN TOTAL CON INCREMENTO DE
DIMENSIÓN VERTICAL.

**TRABAJO TERMINAL ESCRITO DEL DIPLOMADO
DE ACTUALIZACIÓN PROFESIONAL**

QUE PARA OBTENER EL TÍTULO DE

CIRUJANO DENTISTA

P R E S E N T A:

ALVARO ARZOLA GRANADOS

TUTOR: ESP. HUMBERTO JESÚS BALLADO NAVA

ASESOR: ESP. EMILIO CÉSAR CANALES NAJJAR



Universidad Nacional
Autónoma de México



UNAM – Dirección General de Bibliotecas
Tesis Digitales
Restricciones de uso

DERECHOS RESERVADOS ©
PROHIBIDA SU REPRODUCCIÓN TOTAL O PARCIAL

Todo el material contenido en esta tesis esta protegido por la Ley Federal del Derecho de Autor (LFDA) de los Estados Unidos Mexicanos (México).

El uso de imágenes, fragmentos de videos, y demás material que sea objeto de protección de los derechos de autor, será exclusivamente para fines educativos e informativos y deberá citar la fuente donde la obtuvo mencionando el autor o autores. Cualquier uso distinto como el lucro, reproducción, edición o modificación, será perseguido y sancionado por el respectivo titular de los Derechos de Autor.

Parecerá un trabajo más entre tantos pero no es así, porque detrás de él hubo mucho tiempo para llegar al término, así como mucha gente que contribuyó para realizarlo, agradecer su aporte que conscientemente o inconscientemente tuvieron; no será fácil porque quizá no volveré a verlos y no habrá oportunidad de hacerlo.

Pero aquellos partícipes, constantes e incondicionales que estuvieron adheridos a que lograra esta meta, merecen mis más profundos agradecimientos. Antes que nadie a Dios por permitirme concluir una meta más en mi vida, a mis padres, mi hermano por su apoyo, confianza y su paciencia así como a mi familia en general gracias.

Pero, como no mencionar a mis grandes amigos que han sido uno de los apoyos, con lo que pude contar a lo largo de todo este tiempo.

Agradecer a las personas que durante este tiempo en repetidas ocasiones me tendieron la mano, es fácil, pero reconocer que hubo quien obstaculizó, podría ser motivo de enojo, pero no fue así, ya que sus actitudes negativas, y a veces despectivas, impulsaban dándome más fuerzas para lograr, y concluir esta meta.

Agradezco a los profesores que durante el tiempo de mi formación académica, compartieron sus conocimientos; así como su experiencia, a mis compañeros por el tiempo compartido.

Al C.D. Humberto Ballado por el apoyo académico y el clínico en este trabajo final, así como al C.D. Emilio Canales.

A la Universidad por darme lugar en sus instalaciones.

ÍNDICE

1. INTRODUCCIÓN.....	6
2. MARCO TEÓRICO	
2.1 OCLUSIÓN.....	8
2.2 DEFINICIONES DE OCLUSIÓN.....	12
2.3 OCLUSIÓN NORMAL, OCLUSIÓN IDEAL Y OCLUSIÓN FISIOLÓGICA.....	15
2.4 DIMENSIÓN VERTICAL (DV).....	17
2.5 SUPLEMENTOS OCLUSALES EN EL DIAGNÓSTICO DE LA DIMENSIÓN VERTICAL.....	20
2.6 REGLAS PARA DETERMINAR LA DIMENSIÓN VERTICAL DE OCLUSIÓN EN PACIENTES DENTADOS.....	26
2.7 TÉCNICA PARA REPRODUCIR LA DIMENSIÓN VERTICAL....	28
2.8 RESTAURACIÓN DE LA DIMENSIÓN VERTICAL.....	30
2.9 SISTEMAS CERÁMICOS.....	33
a) Zirconio ($ZrSiO_4$).....	33
b) In Ceram Zirconio.....	35
c) Zirkonzahn.....	37

d) Sistema Cerámico IPS Empress 2.....	40
e) Sistema Cerec.....	42
f) Sistema Procera AllCeram (Nobel Biocare).....	44
g) Sistema Lava (3M ESPE).....	45
2.10 CLASIFICACIÓN DE KENNEDY.....	46
2.11 PRÓTESIS PARCIAL REMOVIBLE (PPR).....	49
2.12 COMPONENTES DE LA PRÓTESIS PARCIAL REMOVIBLE, REQUISITOS Y FUNCIONES.....	53
3. CASO CLÍNICO.....	69
3.1 PLANTEAMIENTO DEL PROBLEMA.....	71
3.2 JUSTIFICACIÓN DEL PROBLEMA.....	73
3.3 OBJETIVO.....	74
3.4 METODOLOGÍA.....	74
CONCLUSIÓN.....	81
REFERENCIA BIBLIOGRÁFICA.....	82

1. INTRODUCCIÓN

A lo largo de la historia de la odontología, han existido diferentes tipos de tratamientos, métodos y técnicas para la rehabilitación bucal, total o parcial en pacientes con diferentes necesidades, y que han ido variando dependiendo de la raza, religión, creencias, posición económica, ubicación geográfica, etc., pero esto día con día ha ido cambiando, porque se buscan los tratamientos con mayor funcionalidad, durabilidad y lo más natural posible.

La **rehabilitación oral** es una especialidad dentro de la odontología, que combina en forma integral todas las áreas, como son: oclusión, exodoncia, endodoncia, periodoncia, operatoria, ortodoncia, implantología, prótesis fija, y prótesis removible. Donde se realiza un plan de tratamiento de acuerdo a un diagnóstico adecuado, dependiendo las necesidades del paciente, intentando recuperar su salud bucal, a través de la rehabilitación.

El siguiente trabajo, mostrará un caso clínico desarrollado en el Diplomado de Prótesis Bucal, donde se pretende dar a conocer la importancia del manejo del diagnóstico y tratamiento clínico en la rehabilitación oral, con el uso de prótesis parcial fija y removible.

Se complementa la elaboración del caso clínico con la interconsulta en el área de parodoncia, endodoncia, operatoria y prostodoncia, para llevar a cabo con satisfacción el plan de tratamiento de la paciente. En el área de prótesis fija, se hace referencia a la utilización de coronas de porcelana libres de metal (Sistema Zirkozahn); en el área removible, se indica el uso de prótesis parciales removibles de cromo-cobalto con extensión distal.

La paciente presenta una anomalía dental en cuanto a la alteración del tamaño y estructura dental (atrición), al no contar con las piezas posteriores; por lo que adopta una posición fisiológica para comer, observando la dimensión vertical disminuida. A nivel dental, se encuentra clasificada por una clase I Angle relación canina. La exploración clínica nos precisa la necesidad de restablecer un soporte que brinde al paciente estabilidad oclusal, para permitirle que el aparato masticatorio se incorpore al uso adecuado de sus músculos y funciones orales. El paciente, parcialmente edéntulo, reúne una serie de condiciones en su cavidad oral, que interfieren en el funcionamiento, donde nos permitirá llevar a cabo una rehabilitación, así como restablecer en forma parcial su salud bucal, por ende su estado general de salud. Para ello debe tomarse en cuenta la distribución de las fuerzas y movimientos de los componentes de la cavidad oral, para lograr una integridad absoluta al adaptar un aparato protésico.

2. MARCO TEÓRICO

2.1 OCLUSIÓN

La *oclusión* en odontología, se define como la relación del contacto entre las unidades dentarias de ambas arcadas. Tanto en su posición de máxima intercuspidad, como en sus distintas posiciones funcionales. Esta relación de contacto se realiza a expensas de las caras oclusales de los dientes, las cuales están constituidas por elevaciones y depresiones, cuya configuración y disposición está íntimamente relacionada con las características anatómicas temporomandibulares.^{1,2}

Varios autores como: Angle (1887), Beyron (1954), D'Amico (1958), Friel (1954), Hellman (1941), Lucia (1962), Ramford y Ash (1983) y Stallard y Stuart (1963) han expuesto diferentes conceptos acerca de la oclusión "ideal" u óptima para la dentición natural; todos coinciden en señalar las características estáticas o funcionales, o ambas, de una oclusión y que pueden considerarse como metas teóricas o prácticas para el diagnóstico y tratamiento de la oclusión. Algunas de estas ideas surgieron a raíz de procedimientos ortodónticos, mientras que otras eran más relevantes para la rehabilitación oral.¹

La gnatología es la ciencia que se ocupa del estudio de la biología del mecanismo masticatorio. El término fue inventado por Mc Collum y Stallard y su filosofía se basa en la escuela oclusal de la céntrica corta, siendo su máximo exponente de la oclusión orgánica, también llamada oclusión gnatológica.²

Como su nombre lo indica la escuela gnatológica no sólo se refiere a la oclusión de los dientes de manera individual, si no al estudio de todo el sistema estomatognático (constituido por ATM, ligamentos, sistema neuromuscular y dientes), no importando si se mira éste desde el punto de vista de rehabilitación sobre dientes naturales, o implantes oseointegrados o si se mira desde el punto de vista ortodóntico.

Los fundadores de esta escuela gnatológica fueron:

Dr. Beverly B. Mc Collum



En 1921 el Dr. Mc Collum descubrió el primer método positivo para localizar el eje terminal de bisagra, en 1930 inventó el gnatógrafo que fue el precursor de los pantógrafos modernos y el gnatoscópio que a su vez sería el precursor de los articuladores totalmente ajustables. En 1937 define la gnatología como “La ciencia que trata de la biología del mecanismo masticatorio, esto es, la morfología, anatomía, fisiología, patología y terapéutica del órgano oral, especialmente de los maxilares y de los dientes y de sus relaciones vitales con el resto del organismo”.^{1,2}

Dr. Harvey Stallard



Junto con el **Dr. Beverly B. Mc Collum** acuñó el término gnatología para describir el estudio y tratamiento de toda la boca como una unidad funcional. Fundó la Escuela Gnatológica en 1926.

Charles E. Stuart



Fue el diseñador del articulador totalmente ajustable que hoy lleva su nombre; Además diseñó el articulador Whip Mix 8500.

Peter Kevin Thomas



Diseño un juego de instrumentos conocido como PKT, los cuales son usados para encerar. Aparte de esto el Dr. Thomas hizo un manual para el encerado dental.

La mayoría de los conceptos publicados por los fundadores de la escuela gnatológica, se han mantenido vigentes hasta la fecha, y los seguidores de ella, han continuado enriqueciéndola con nuevos estudios y avanzada tecnología.¹

En los determinantes de las relaciones maxilo-mandibulares, es posible distinguir entre los determinantes anatómicos y el determinante fisiológico.³

Los determinantes anatómicos están representados tanto por ambas articulaciones temporomandibulares, que corresponden a los llamados determinantes posteriores, así como por la oclusión dentaria, que es el determinante anterior. Las articulaciones temporomandibulares derecha e izquierda, son estructuralmente de carácter menos variable y modificable durante el transcurso de la vida de un sujeto. En cambio, la oclusión dentaria experimenta más variaciones y modificaciones como resultado de la pérdida de piezas dentarias, del desgaste del tejido duro coronario, presencia de caries, restauraciones operatorias, prótesis, migraciones dentarias por citar algunas causas.³

El determinante fisiológico de las relaciones maxilo - mandibulares es la neuromusculatura, que contribuye a establecer estas relaciones durante las respuestas funcionales (principalmente la masticación, la deglución y la fon articulación) así como parafuncionales (bruxismo y malos hábitos orales) que desarrolla el sistema estomatognático. Los principales músculos estabilizadores de la relación entre el maxilar y la mandíbula, son los músculos elevadores mandibulares (temporales, maseteros y pterigoideos mediales) completados por los pterigoideos laterales como músculos estabilizadores anexos.³

2.2 DEFINICIONES DE OCLUSIÓN

Relación Céntrica: Es cuando los cóndilos se encuentran en una posición anterior superior y media de la cavidad glenoidea.²

Oclusión Céntrica: Es la relación mandíbula/maxilar determinada diente a diente, guiada por la relación de las superficies oclusales de los dientes.⁴

Curva de Spee: Es una curva de compensación anteroposterior de las arcadas dentarias, que se extiende desde la cúspide del canino inferior a través de las cúspides bucales de los dientes posteriores [fig. 1]. Se observa en un plano lateral.^{3, 4,5}

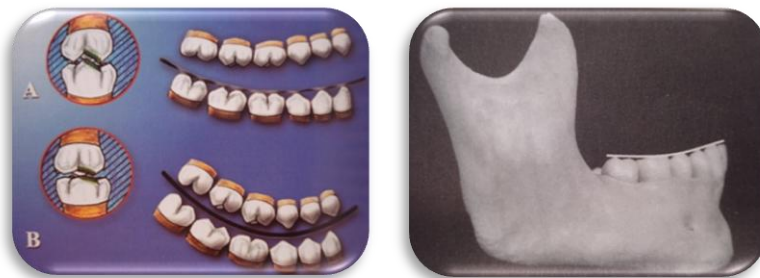

Fig 1. Efecto de la curva de Spee: una curca más plana (menor curvatura) se relaciona con un mayor espacio de desoclusión y cúspides más altas A. Lo contrario sucede ante una curvatura mayor B; en que aumenta la posibilidad de choque de las cúspides más posteriores.³

Curva de Wilson: Es una curva convexa imaginaria que se traza por las cúspides bucales y linguales de los dientes posteriores del lado derecho e izquierdo de la arcada inferior [fig. 2], se observa en un plano frontal.^{5, 7.}

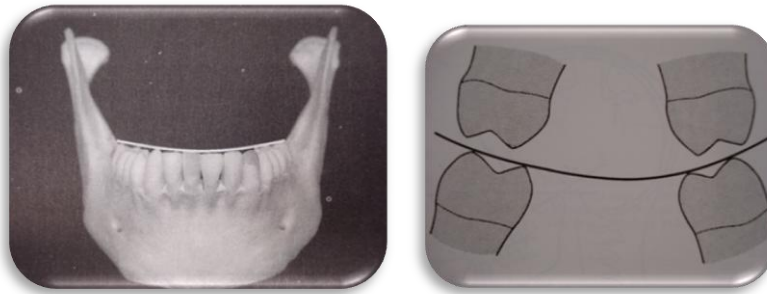


Fig 2. Curva de Wilson.³

Curva de Monson: Curva de Oclusión en la que cada cúspide dentaria y cada borde incisal constituyen un segmento de la superficie de una esfera de 20 cm de diámetro, con centro en la región de la glabella.⁸

Plano de Oclusión: Es el plano imaginario que contienen los bordes incisales de los incisivos inferiores, y las puntas de las cúspides distovestibulares, de los segundos molares inferiores [fig. 3 PO].⁴

Plano de Frankfort: Plano cefalométrico que pasa por el punto infraorbitario (punto más bajo del reborde inferior de la órbita) y por el porion (punto más alto del conducto auditivo externo) [fig.3 FH].

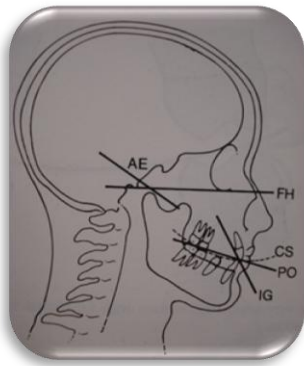


Fig. 3 FH Plano de Frankfort. PO Plano de Oclusión. ⁴

Plano de Camper: Es la línea horizontal que va desde el meato auditivo externo hasta el ala de la nariz [fig. 4].

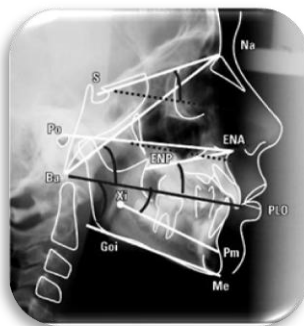


Fig. 4 Plano de Camper (ENA).⁴

2.3 OCLUSIÓN NORMAL, OCLUSIÓN IDEAL Y OCLUSIÓN FISIOLÓGICA

La oclusión normal se le conoce como una oclusión clase I Angle, la cúspide mesiovestibular del primer molar superior debe ocluir en el surco mesiovestibular del primer molar inferior permanente.

Según Niles Guichet, la oclusión ideal es aquella que realiza todas sus funciones, al propio tiempo que mantiene todos sus componentes en perfecto estado de salud.¹ La oclusión ideal corresponde aquella oclusión dentaria natural de un paciente, en el cual se establece una interrelación anatómica y funcional óptima de la relaciones de contacto dentario con respecto al componente neuromuscular, articulaciones temporomandibulares y periodonto, con el objeto de cumplir con sus requerimientos de salud, función, comodidad y estética. En ella coexiste la normalidad tanto morfológica como fisiológica óptima, y por consiguiente, está asociada con una ausencia de sintomatología disfuncional en la relación con cuadros o condiciones clínicas de trastornos o desordenes temporomandibulares. Sinónimos: *oclusión óptima u oclusión terapéutica*.³

Las características que definen una oclusión ideal son las siguientes:

1. Fuerza axial sobre los dientes.
2. Fuerza distribuida simultáneamente sobre los dientes posteriores.
3. Oclusión céntrica coincidente con la relación céntrica.
4. Espacio libre interoclusal adecuado.

5. Guías caninas en los movimientos laterales, con desoclusión mínima en los sectores posteriores, tanto en el lado de trabajo como en el de balance.
6. Oclusión céntrica accesible desde cualquier punto de lateralidad.
7. Contacto del grupo anterior en protrusión.
8. Guías laterales de contacto (función de grupo), cuando las relaciones caninas ideales no pueden obtenerse.¹

Este grupo de características debe ser observado cuando se realizan tratamientos oclusales extensos o rehabilitaciones oclusales totales. Sin embargo, no siempre se pueden cumplir las ocho características, razón por la cual, Niles Guichet ha introducido el concepto de oclusión fisiológica.¹

La Oclusión Fisiológica, es aquella que está en suficiente armonía con los controles anatómicos y fisiológicos del aparato estomatognático para no introducir una patología en el sistema, reservándose el término de oclusión patológica para aquella oclusión traumática, capaz de constituirse en agente nocivo y dar lugar a una enfermedad oclusal, en cualquiera de sus formas clínicas.¹

2.4 DIMENSIÓN VERTICAL (DV)

La dimensión vertical se define como la distancia entre dos puntos seleccionados, uno sobre un elemento fijo, y otro, sobre un elemento móvil. Generalmente el punto fijo, se ubica en el maxilar a nivel nasal o sub-nasal y, el punto móvil, en la mandíbula a nivel del mentón.

Podemos clasificar la dimensión vertical según la literatura en tres grupos que se diferencian de acuerdo a la posición de la mandíbula con respecto al maxilar en:

- Dimensión vertical oclusal
- Dimensión vertical postural o de reposo
- Dimensión vertical de reposo neuromuscular o de menor actividad electromiográfica.

Dimensión Vertical de Oclusión (DVO): Es la distancia medida entre dos puntos cuando las piezas dentarias se encuentran en contacto, es decir que no existe espacio interoclusal (0 mm).

Dimensión Vertical Postural o Reposo (DVR): También llamada de reposo clínico, en ella la distancia de inclusión está determinada cuando el paciente se ubica en una posición fisiológica de descanso, los músculos en equilibrio tónico, el individuo en posición erecta y de descanso.

Los requisitos necesarios para obtener una posición postural son los siguientes:

- Mantener la cabeza en posición erguida y el plano de Frankfort paralelo al suelo. La cabeza no debe apoyarse en ningún lado.
- El paciente se encontrará relajado, de pie o sentado confortablemente
- Los dientes no deberán estar en contacto.
- Los labios estarán en contacto, pero sin tensión en un equilibrio muscular facial.

Dimensión Vertical de Reposo Neuromuscular: La mandíbula está separada del maxilar a una distancia interoclusal de 8 a 10 mm, en esta posición se produce una menor actividad electromiográfica tónica.^{7,9.}

El espacio comprendido entre ambas posiciones, la DVO y DVR, es el *espacio libre interoclusal (ELI) o espacio libre*; imprescindible para el éxito protésico. El ancho de este espacio varía un poco con el tipo de oclusión y también con la hipo o hipertonicidad de los músculos masticatorios. En la parte anterior de la boca es común que este espacio sea de 1 a 3 mm no obstante puede ser mucho más ancho (8 a 10 mm ó más) sin indicación alguna de alteración de la función o salud del sistema masticatorio y por tanto puede calificarse como biológicamente normal.^{4, 6, 7, 9}

La dimensión vertical de oclusión puede verse afectada por falta de dientes, caries, migraciones o desgastes oclusales. Un trastorno frecuente que da lugar a una pérdida de dimensión vertical, es el que se produce cuando se pierde un número importante de dientes posteriores, y los anteriores pasan a ser el tope funcional para el cierre

mandibular. Los dientes anteriores superiores, no están en situación de aceptar fuerzas oclusales intensas y, a menudo, se desplazan en dirección labial. Se crea un espacio entre los dientes anteriores a medida que disminuye la dimensión vertical. A esta situación se le denomina colapso de mordida posterior, y puede asociarse con alteraciones funcionales.⁴

2.5 SUPLEMENTOS OCLUSALES EN EL DIAGNÓSTICO DE LA DIMENSIÓN VERTICAL

Las disminuciones de la altura dentaria son compensadas por el aumento conmensurado en la altura del hueso alveolar. Esto es así incluso en los desgastes abrasivos severos en los bruxómanos habituales.

Las facetas se refieren al desgaste mecánico que sufren las superficies oclusales de los dientes como resultado de fuerzas de rozamiento que transforman las superficies planas.

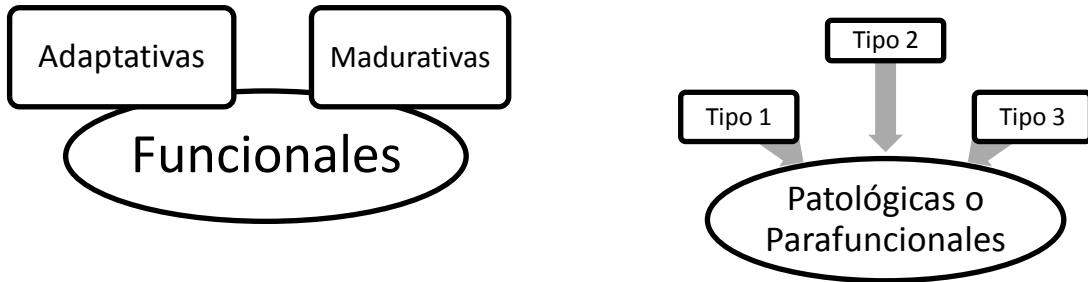
A nivel de los dientes anteriores, los facetamientos se producen sobre concavidades (área palatina) o sobre bordes incisales, lo que genera problemas diferentes.⁷

La etiología del facetamiento está relacionado con el bruxismo, en el que el componente psíquico es importante. El estrés puede generar hiperactividad muscular y las fuerzas actuantes cambian de dirección, y aumentan la intensidad y la frecuencia. Para que se produzca una faceta es necesario que la superficie dental actúe por contacto, es decir, que exista fricción o rozamientos.

Si la actividad desoclusora de la guía anterior es insuficiente, inmediatamente las piezas posteriores comienzan a soportar las fuerzas resultantes de los movimientos excéntricos de la mandíbula.

La presencia de interferencias oclusales posteriores, sea en posiciones céntrica o excéntrica, genera una oclusión que adapta el paciente por lo que modifica las posiciones y los movimientos mandibulares.⁷

Las facetas pueden ser:



Facetas adaptativas: Son pequeños ajustes de las estructuras del esmalte que favorecen y preservan una oclusión orgánica adulta [fig. 5- A].⁷

Facetas madurativas: También podrían llamarse funcionales o ajustativas, se presentan durante toda la vida. Se les considera fisiológicas y los cambios estructurales son poco significativos [fig. 5 - B].

Durante la función, sea deglutoria o masticatoria oclusal, los contactos casi no existen y, si los hay, son tan leves que no alteran la morfología oclusal.

Facetas patológicas o parafuncionales: El esmalte dental puede presentar procesos patológicos congénitos o adquiridos. Siempre que se producen estos procesos dan como resultado una pérdida de sustancia, como sucede con las caries, los traumatismos, las erosiones y las facetas. Debido al

metabolismo de este tejido, el proceso de regeneración es imposible, porque los cambios estructurales del esmalte dental son permanentes e irreversibles. [fig. 5-C].

Las facetas patológicas podrán clasificarse en:

Tipo 1 (de esmalte)

Tipo 2 (de dentina sin alteración pulpar)

Tipo 3 (de dentina con compromiso pulpar)⁷

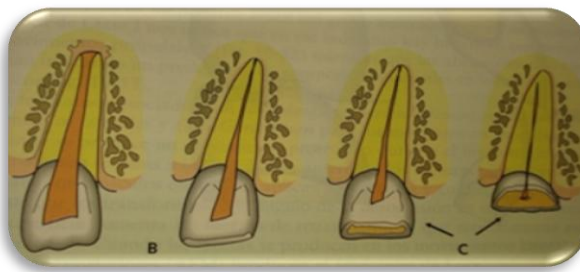


Fig. 5 A. Facetas adaptativa. B. Facetas funcionales. C. Facetas parafuncionales.⁷

Las facetas parafuncionales sobre los dientes anteriores producen:

- Menor altura funcional
- Menor ángulo de la desoclusión
- Más resalte
- Migración

Las facetas parafuncionales sobre los dientes posteriores producen:

- Más altura funcional
- Pérdida progresiva de la curva de Wilson
- Aumento del área oclusal
- Más resalte
- Inestabilidad
- Disminución de la dimensión vertical.

En los pacientes con grandes abrasiones o facetamiento se procede a suplementar los dientes anteriores hasta la zona de los segundos premolares en el maxilar superior; elegimos este maxilar debido a que el desgaste siempre es mayor.

Los dientes facetados no son preparados; el suplemento sólo reemplaza el tejido perdido y reposiciona la mandíbula en relación céntrica, y a una determinada dimensión vertical actuando como desprogramador muscular. Se dejan los suplementos en la boca de 24 a 48 horas y se procede a la observación y el análisis de la función de masticación.⁷

Varios estudios han demostrado que la dimensión vertical no está esencialmente afectada incluso por la abrasión severa de la dentición porque la elongación del proceso dentoalveolar empareja la dimensión vertical perdida de los dientes desgastados.¹⁰

Por lo cual definimos los principales desgastes dentales:

ABRASIÓN.- Desgaste anómalo de la estructura dentaria, por causas diferentes a la masticación [fig.6 y 7] .^{10,13} Técnica de cepillado.

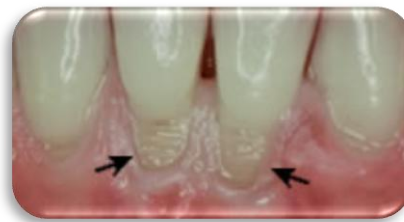
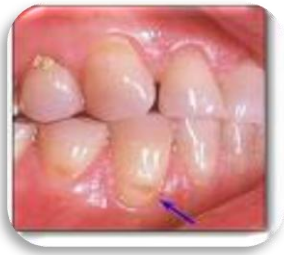
Fig. 6, 7. Abrasión dental.¹³

ATRICIÓN.- Desgaste mecánico resultante de la masticación o la parafunción y que está limitado a las superficies oclusales de los dientes. [fig. 8 y 9] (Superficies incisales) ^{10,13}

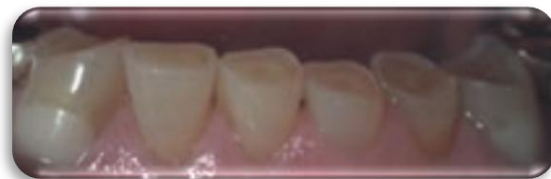
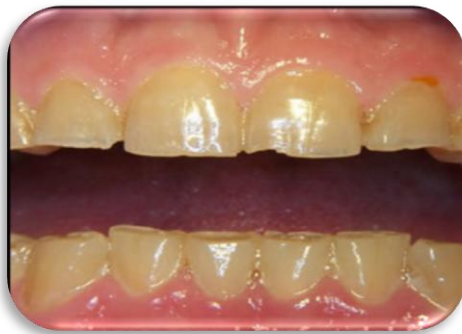
Fig. 8, 9 Atrición dental.¹³

ABFRACCIÓN.- Pérdida patológica de tejido duro debido a cargas biomécanicas. Se cree que esta pérdida se debe a la flexión y a la degradación por fatiga química del esmalte y/o dentina en una localización distante del punto real de carga. Se da ante la presencia de factores oclusales [fig. 10 y 11]. (paciente bruxista. Superficies Cervicales).^{10, 13}

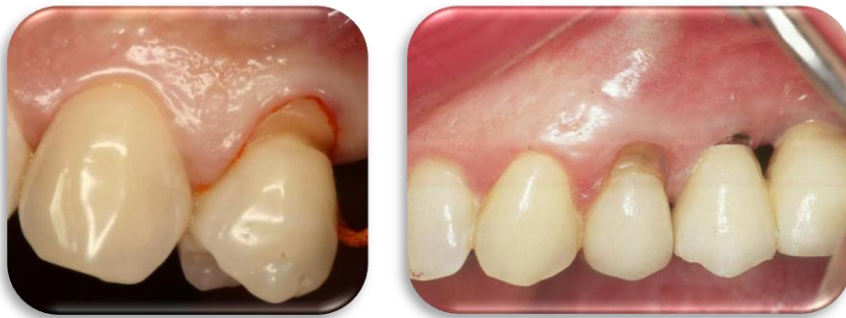

Fig. 10, 11 Abfracción dental.¹³

EROSIÓN.- Pérdida progresiva de estructura dentaria debida a procesos químicos que no incluyen la acción bacteriana y que producen defectos muy definidos, depresiones en forma de cuña, a menudo en las zonas vestibulares y cervicales [fig. 12 y 13].^{10, 13}

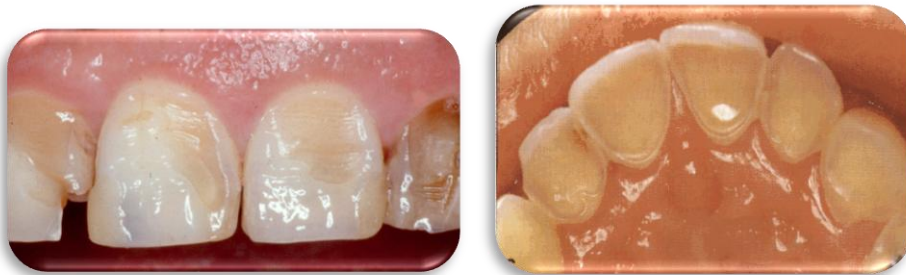

Fig. 12, 13 Erosión dental en vestibular y palatino.¹³

2.6 REGLAS PARA DETERMINAR LA DIMENSIÓN VERTICAL DE OCLUSIÓN EN PACIENTES DENTADOS

1. Está contraindicado el extenso tratamiento hecho solamente con el fin de aumentar la dimensión vertical a una dimensión estereotípica percibida.
2. La máxima intercuspidad de los dientes posteriores, determina la DVO existente. Esta dimensión estará en armonía con la relación intermaxilar establecida por la longitud contraída repetitiva de los músculos elevadores.
3. La DVO determinada por los músculos debe ser medida desde el origen de la inserción de los músculos elevadores. Esto se mide clínicamente desde el cigoma al ángulo de la mandíbula, el origen de dimensión de la inserción del músculo masetero.
4. La posición de los cóndilos durante la máxima intercuspidad debe ser considerada al evaluar la DVO. Esto porque cualquier cambio hacia arriba o debajo de los cóndilos afecta la longitud muscular durante la máxima intercuspidad.

5. Si la DVO debe ser modificada, debe ser determinada en el punto de contacto anterior de los dientes. Si las interferencias posteriores impiden el contacto anterior en relación céntrica y se determina que el ajuste oclusal es la mejor opción de tratamiento, los dientes posteriores pueden ser ajustados hasta que el contacto anterior alcance la relación céntrica.
6. La modificación de la DVO sea aumentándola o disminuyéndola debe ser bien tolerada por los pacientes y dentro de la lógica que no cause daño a los dientes o a las estructuras de soporte.
7. Los cambios en la verdadera DVO no son permanentes. La DVO volverá a su dimensión original apreciable en el músculo masetero. Los aumentos innecesarios en la DVO están contraindicados porque no son mantenidos.¹⁰

2.7 TÉCNICA PARA REPRODUCIR LA DIMENSIÓN VERTICAL

Una vez establecido por medio del diagnóstico que la dimensión vertical es correcta, se la podrá reproducir a través de la siguiente forma.

- a) Llave oclusal. En los casos de rehabilitación total, el tallado de todas las piezas dentarias determina la disminución de la dimensión vertical oclusal y, por lo tanto es recomendable preparar una llave oclusal [fig. 14].⁷

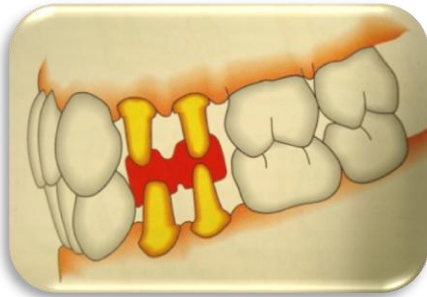


Fig.14 Reproducción de una dimensión vertical correcta mediante una llave oclusal, antes de la preparación de todas las piezas dentarias.⁷

El procedimiento será el siguiente: se buscará un par oclusal, por ejemplo el formado por los primeros premolares superiores, e inferiores, los que serán tallados en forma definitiva; luego se preparará acrílico de autocurado, el que en estado plástico se ubicará entre las preparaciones para registrar durante el cierre la dimensión vertical. Este registro podrá ser tomado en oclusión habitual o en relación céntrica. Será necesario realizar un desgaste selectivo previo.⁷

b) La guía anterior y la dimensión vertical. Una vez lograda una guía anterior correcta ésta tendrá la capacidad de informarnos cuál es la dimensión vertical oclusal anterior mediante el contacto bilateral y simultáneamente de caninos aunque la falta de una Oclusión Mutuamente Compartida nos indique la disminución de una dimensión vertical posterior.⁷

El manejo clínico de la DV es de suma importancia en las rehabilitaciones orales que realizamos.

Debemos concebir una metodología clara que nos permita dominar de forma precisa la DV, sin crear modificaciones que resulten perjudiciales al final del tratamiento. Por lo tanto, no siempre se puede o se debe modificarla.

2.8 RESTAURACIÓN DE LA DIMENSIÓN VERTICAL

La evidencia clínica indica que incluso las oclusiones seriamente desgastadas, no pierden la dimensión vertical. La restauración de la dimensión vertical en una oclusión desgastada realmente aumentará la apertura de la mordida, porque el desgaste normalmente no produce la pérdida de la disminución vertical. Los pacientes pueden desgastar sus dientes bajo el margen gingival y no perder la dimensión vertical, porque el proceso eruptivo empareja el desgaste, para mantener la dimensión vertical original.¹⁰

La restauración de la dimensión vertical es realmente muy frecuente con el levantamiento de la mordida cuando es hecho en dientes naturales.

En algunas oclusiones que están severamente desgastadas, que no tenemos ninguna alternativa lógica sino de aumentar la dimensión vertical levemente. Cuando hacemos esto, debemos recordar que el paciente que desgasta severamente los dientes, es uno de los que al menos, tolera la presencia de una desarmonía con la musculatura.¹⁰

Es permitido alterar la dimensión vertical cuando es necesario para alcanzar una relación oclusal mejorada, ya que todos los dientes están intercuspados apropiadamente en una relación céntrica correcta. Antes de aumentar la dimensión vertical se debe evaluar el hueso alveolar.

Para realizar el incremento de la dimensión vertical debemos tomar en cuenta que Malcolm D. y Martin D Gross nos dicen que el incremento de la dimensión vertical en la zona anterior es de 3.5 a 4.5 mm interincisal en posición de reposo. Al hacer el incremento de la dimensión vertical el paciente presentara mialgia que disminuirá en 2 semanas hasta desaparecer. No habiendo diferencia entre el espacio interoclusal y la dimensión vertical que se incrementó en posición de reposo, esto de acuerdo a un estudio que realizaron en pacientes. Así mismo, Soni Prasad nos menciona que al hacer un incremento de 3 mm en zona anterior colocando restauraciones onlay metálicas utilizadas como provisionales en los dientes posteriores durante un periodo de 2 meses el paciente no presenta algún síntoma a nivel muscular y articular. ^{6,11,12}

Cuando la dimensión vertical es aumentada, se debe realizar un ajuste oclusal periódico hasta por un año antes de que estabilice la oclusión.

Los cambios en la dimensión vertical son solamente temporales. Hay una creciente evidencia que indica que si la dimensión vertical es aumentada o disminuida en los adultos, con el tiempo volverá a su dimensión vertical previo al tratamiento. Esto no es sorprendente, si uno considera cómo el músculo que domina eficazmente la forma y la función esquelética.

Parece que la respuesta a la dimensión vertical aumentada no es la misma si los contactos se establecen solamente en los dientes posteriores. Donde sólo los segmentos de la oclusión son aumentados en altura, parece haber tendencia a intruir esos dientes en el hueso alveolar, mientras que si la

arcada entera contacta simultáneamente en la relación céntrica, los cambios tomarán lugar, por la remodelación regresiva del proceso alveolar.¹⁰

Hay que tener en cuenta que el cierre de la dimensión vertical a un grado extremo podría causar la afección de la coronoide contra el cigoma, pero es altamente improbable que hubiera alguna necesidad de tanto cierre. La sensibilidad a la palpación en el área de la cigoma nos alertaría de esto.

Para hacer el incremento de la DV debemos basarnos en el uso de prótesis parcial fija y removible.

La prótesis fija está constituida por un pilar, retenedor, un pónico y conector los cuales pueden estar elaborados de diferentes materiales tales como metálicos, metal porcelana, zirconia porcelana y totalmente cerámicos.

2.9 SISTEMAS CERÁMICOS

a) Zirconio ($ZrSiO_4$)

El zirconio es el material más antiguo y abundante presente en la corteza terrestre.

De este elemento se obtiene el óxido de zirconio, que estabilizado con itrio, se utiliza desde hace varias décadas en ortopedia para la realización de piezas para articulaciones de los huesos. Ahora se ha logrado introducir este material también en el sector dental.

Gracias a sus excelentes cualidades biológicas, la zirconia es considerada sin duda alguna uno de los mejores productos para prótesis dental actualmente en el mercado. Su uso en el campo dental se incremento a partir de los años 90. Estudios in vitro han demostrado que las prótesis en zirconia presentan una resistencia a la fractura similar a la de las prótesis de metal cerámica hechos en metales preciosos.

El zirconio ($ZrSiO_4$) es un mineral del grupo de los silicatos y fue descubierto en 1789 por el químico alemán M. H. Klaproth.

El dióxido de zirconio (ZrO_2) o zirconia es un compuesto del elemento zirconio que aparece en la naturaleza y desde hace 10-15 años se utiliza en odontología. Se estabiliza parcialmente con itrio y se enriquece con aluminio. Aparte de su alta resistencia, la zirconia es 100% biocompatible, por eso

cada vez se utiliza más en medicina (prótesis de oído, dedos y cadera) y en odontología (Coronas y P.P.F.).¹⁴

Sinterización es el tratamiento térmico de un polvo, compactado metálico o cerámico a una temperatura inferior a la de fusión de la mezcla, para incrementar la fuerza y la resistencia de la pieza creando enlaces fuertes entre las partículas.¹⁵

En la fabricación de cerámicas, este tratamiento térmico transforma de un producto en polvo en otro compacto y coherente. La sinterización se utiliza de modo generalizado para producir formas cerámicas.

En la sinterización las partículas se unen (coalescen) por difusión al estado sólido a muy altas temperaturas, pero por debajo del punto de fusión del compuesto que se desea sinterizar. En el proceso, la difusión atómica tiene lugar entre las superficies de contacto de las partículas a fin de que resulten químicamente unidas.¹⁵

Para la fabricación de una pieza mediante sinterizado se siguen las siguientes etapas:

- Obtención del polvo

Preparación del polvo

- Compactación
- Sinterización
- Acabado de la pieza

Existen diferentes sistemas para elaborar las cofias de zirconia.

b) In Ceram Zirconio

El In Ceram Zirconio promueve una mezcla de óxido de zirconio y óxido de alumina como material para la realización de la estructura [fig.15], posibilitando la obtención de un aumento de la tenacidad y elevación de la resistencia a la flexión, mientras mantiene los procedimientos de infiltración de vidrio fundido para el interior de la estructura.

En el In Ceram Zirconio se observó la presencia de conglomerados de cerca de $1\mu\text{m}$ o mayor, embebido por la matriz vítrea; estos conglomerados pueden ser de zirconio monoclinico, que disminuyen la propagación de grietas, aumentando la característica de resistencia de este material. Debido a la coloración del vidrio fundido, que se verifica una coloración distinta entre la porción central y marginal de las estructuras de In Ceram Zirconio. Los resultados del análisis comparativo de la composición de las fases, fue concluido que el aspecto de la coloración irregular posiblemente sea debido al hecho de haber una distribución irregular de los pigmentos que no acompañan el vidrio fundido. El modo de fractura de los sistemas es predominantemente transgranular de las placas de alúmina, este tipo de fractura transgranular ocurre frecuentemente en cerámicas de tamaño granular grande.

El óxido de aluminio representa aproximadamente el 67% de la estructura cristalina, el restante consiste en óxido de zirconio tetragonal, la proporción de la fase vítrea resulta en cerca de un 20 a 25% de la estructura cristalina.

El aumento de la resistencia se obtiene por la incorporación de partículas de óxido de zirconio que posee uno de los mayores valores de tenacidad entre los materiales cerámicos, aumentando la resistencia del material a la propagación.

Las partículas de óxido de aluminio (corundum) presentan una forma más alargada y representan el 67% de la estructura cristalina, el restante compuesto por óxido de zirconio tetragonal con tamaño de partículas menores.¹⁶

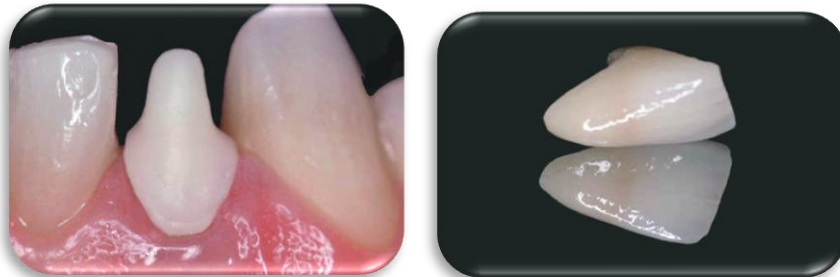


Fig. 15 Cofia y corona sistema In ceram zirconio.¹⁶

c) Zirkonzahn

La empresa Zirkonzahn ofrece soluciones individuales en la tecnología del fresado manual [fig. 16 y 17].




Fig. 16 Pantógrafo, 17. Confección de una cofia en bloque de zirconio. Sistema zirkonzahn.^{fd.}

Zirkonzahn ha desarrollado la zirconia Prettau altamente translúcida y una técnica de coloración especialmente adaptada. Con ello pueden elaborarse restauraciones de 100% zirconia y de alto valor estético.

ICE ZIRCONIA TRANSLÚCIDA Y ZIRCONIA PRETTAU.

Ambos materiales de ICE Zirconia son apropiados para coronas y prótesis total [fig.18].

Por su alto nivel de translucencia, la Zirconia Prettau es especialmente conveniente para prótesis fabricadas de 100% zirconia.¹⁴

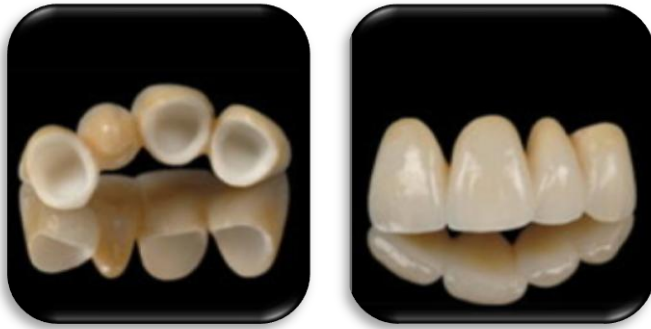

Fig. 18 Coronas fabricadas en sistema Zirkonzanh.¹⁴

COMPOSICIÓN		Especificación
Zr O ₂ (+HfO ₂)	% :	componente principal
Y ₂ O ₃	% :	4.95 ~ 5.26
Al ₂ O ₃	% :	0.15 ~ 0.35
SiO ₂	% :	Máx. 0.02
Fe ₂ O ₃	% :	Máx. 0.01
Na ₂ O	% :	Máx. 0.04
Densidad (g/cm ³)sinterizado		6,05
Dureza (HV10)		>1250

Resistencia al agrietamiento	>10
Resistencia a la flexión R.T.(MPa)	>1200 (MPa)

Tabla 1. Composición y especificación de Ice zirconia transluciente. Sistema Zirkonzahn.¹

Desgaste de fresas: aprox. 200 elementos por fresa

Tiempo de fresado: aprox. 10-15 min. por elemento

Tiempo de modelado: aprox. 10-15 min. por elemento

Tiempo de sinterización: aprox. 8 horas

Preparación clínica: Son posibles todas las preparaciones

Tabla 2. Tiempo de trabajo en el Sistema Zirkonzahn.¹⁴

La unión entre la cerámica y el zirconio se lleva a cabo mediante la micro retención mecánica, tensión de compresión y fusión de la superficie.

Con este sistema es posible realizar sobredentaduras siempre y cuando se tengan en cuenta las indicaciones de la técnica de reconstrucción para zirconia y el protesista dental domine las técnicas de fabricación.

Indicaciones y contraindicaciones para el uso de este sistema:

- Indicaciones: prótesis parcial fija y prótesis total.
- Contraindicaciones en caso de una dimensión vertical demasiado pequeña.¹⁴

d) Sistema Cerámico IPS Empress 2

El sistema IPS Empress 2 (Ivoclar, Shaan, Liechtensein) consiste en el uso de la técnica de cera perdida donde la cerámica se calienta, facilitando en la forma de pastillas [fig.19-a], hasta alcanzar plasticidad suficiente para ser prensada en el interior del molde de revestimiento especial aglutinado por fosfato. Se introdujo este sistema en el mercado alrededor de 1999 con el objetivo de extender la indicación para prótesis fijas de tres elementos hasta el 2° premolar, además de las indicaciones para la confección de coronas unitarias anteriores y posteriores [fig.19-c], inlays, onlays y carillas laminadas. También está indicada para la confección de coronas unitarias anteriores y posteriores.

El material es compuesto por cerámica vítrea para confección de la cofia o infraestructura [fig.19-b], con el 60 o 65% en volumen de cristales de disilicato de litio, densamente dispuestos y unidos a la matriz vítrea.

La cerámica de estratificación utilizada inicialmente presentaba cristales de fluorapatita aplicada directamente sobre la cofia o infraestructura, a través de

la técnica convencional de estratificación y sinterización. Actualmente se utiliza IPS Eris una nueva cerámica de estratificación con mayor tolerancia a la temperatura de manipulación para Empress 2. Esa cerámica es menos sensible en el caso de una elaboración más imprecisa. Como se ha comprobado, temperaturas muy elevadas o muy reducidas provocan fracturas o rupturas dentro del material de estratificación. De esta forma, la transición entre la infraestructura y la cerámica de estratificación es indetectable microscópicamente. La resistencia de flexión está entre 300 – 400 MPa. En un período de evaluación clínica de 5 años, presentó el 99% de éxito para coronas anteriores y posteriores; y en un período de 8 a 15 meses, el 97% de éxito clínico para prótesis parcial fija.¹⁷

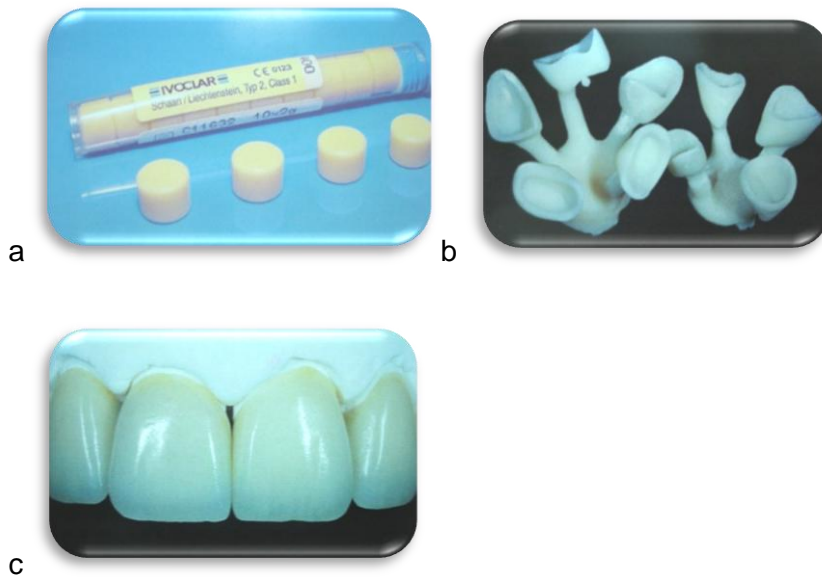


Fig.19 a Pastillas de cerámica IPS Empress 2, b cofias inyectadas, c coronas cerámicas IPS Empress 2.¹⁷

e) Sistema Cerec

El sistema Cerec (Sirona Dental Systems) se ha comercializado desde la década de 1980. A mediados de los años noventa se introdujo el sistema Cerec 2 mejorado y en año 2000 el sistema Cerec 3. Consiste en imágenes integradas por ordenador y en un sistema de tallado que permiten diseñar las restauraciones en la pantalla del ordenador [fig.20]. Con este sistema se pueden utilizar varios materiales: Vita Mark II, ProCad. In Ceram Alumina y Spinell. El Vita Mark II contiene feldespato (Sanidina, KAlSi_3O_8) como principal fase cristalina en la matriz vítrea.

El ProCard es una cerámica con leucita diseñada para hacer restauraciones diseñadas y fabricadas por ordenador. El In Ceram Alumina y el Spinell se preparan antes de la fase de infiltración y revestimiento. También hay disponibles bloques de composite de resina. El primer sistema Cerec no aportaba buen ajuste marginal a las restauraciones ni sofisticación en el tallado de la superficie oclusal.

Se ha mejorado la adaptación marginal del Cerec 3, y permite modelar la anatomía oclusal.

La última versión disponible del software CAD/CAM permite tener una visión tridimensional completa de la restauración proyectada y poder hacer “ajustes virtuales”. Las distintas superficies de la restauración virtual se pueden modificar en tres dimensiones antes de fabricarla.¹⁶

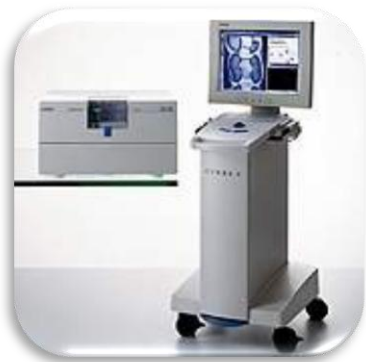

Fig. 20 Unidad de CEREC con cámara intraoral y unidad fresadora. (CEREC Scan).¹⁷

f) Sistema Procera AllCeram (Nobel Biocare)

El Sistema Procera AllCeram incluye el proceso industrial de CAD/CAM. El técnico escaneara mecánicamente el troquel y los datos se envían a la terminal, donde se fresa el troquel ampliado con una máquina de fresado controlada por el ordenador [fig.21]. Esta ampliación es necesaria para compensar la contracción de la sinterización. Posteriormente, se compacta el polvo de óxido de aluminio sobre el troquel, y se fresa la cofia antes de la sinterización a muy alta temperatura ($>1\ 550^{\circ}\text{C}$ [$>2\ 820\ ^{\circ}\text{F}$]). Posteriormente, se reviste la cofia con una cerámica aluminosa con la expansión térmica adecuada. Aparentemente, las restauraciones tienen un buen rendimiento clínico y buena adaptación marginal, siempre que el proceso se haya hecho cuidadosamente.¹³



Fig. 21 Confección del diseño de una restauración definitiva con el sistema Procera.¹³

g) Sistema Lava (3M ESPE)

En el sistema Lava se utiliza el método CAD/CAM para fabricar restauraciones totalmente cerámicas con armazón de zirconia. Las preparaciones se escanean y los armazones se fresan a partir de los huecos de zirconia presinterizada [fig. 22]. Se aumenta el tamaño del armazón para compensar la contracción que se produce durante la sinterización. Una vez sinterizado el armazón, se reviste con capas de porcelana estética de forma similar a la técnica de metal-cerámica.¹³



Fig. 22 Diseño y confección de una prótesis fija con el sistema Lava 3M.¹³

Una vez seleccionado el sistema para la confección de la prótesis fija libre de metal debemos basarnos en la clasificación de Kennedy para confeccionar y diseñar la prótesis parcial removible.

2.10 CLASIFICACIÓN DE KENNEDY

Para la prótesis parcial removible existen varias clasificaciones descritas, pero la más comúnmente usada en la práctica es la de Kennedy, descrita en 1925, la cual facilita el diagnóstico de cada caso con la simple visión del modelo de trabajo. Actualmente es la más aceptada.

1. Clase I. Áreas desdentadas bilaterales posteriores a los dientes remanentes [fig.23]. La prótesis que llevará será dentomucosoportada, es decir, que se apoyara tanto en los dientes como en la mucosa.^{18, 19, 20}

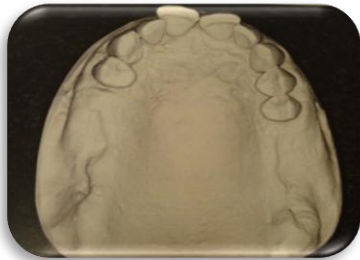


Fig. 23 Clase I de Kennedy.¹⁸

2. Clase II. Un área desdentada unilateral y posterior a los dientes remanentes [fig.24]. La prótesis a utilizar será una prótesis dentomucosoportada.^{18,19,20}

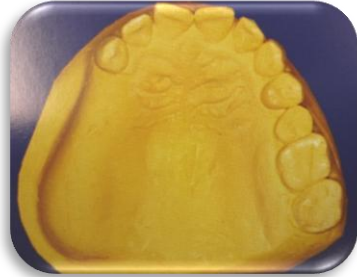

Fig. 24 Clase II de Kennedy. ¹⁹

3. Clase III. Un área desdentada unilateral con dientes remanentes anteriores y posteriores a ella [fig.25]. Se utilizará una prótesis dentosoportada. ^{18,19, 20}

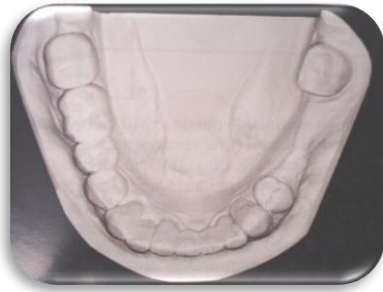

Fig. 25 Clase III de Kennedy. ¹⁹

4. Clase IV. Un área desdentada única bilateral que atraviesa la línea media ubicada en posición anterior con respecto a los dientes naturales remanentes [fig.26]. Se utilizará una prótesis dentosoportada, ^{18,19,20}

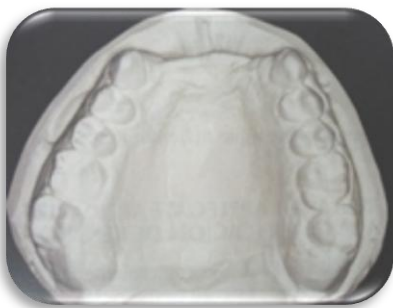

Fig. 26 Clase IV de Kennedy. ¹⁹

Para hacer un diagnóstico adecuado de la clasificación de Kennedy debemos apoyarnos en las reglas de Applegate.

Regla 1: La clasificación, más que preceder, debe seguir a toda extracción dentaria que pueda alterar la clasificación final.

Regla 2: Si falta el tercer molar y no será reemplazado, no deberá ser considerado en la clasificación.

Regla 3: Si un tercer molar está presente y será usado como pilar, debe ser considerado en la clasificación.

Regla 4: Si un segundo molar está ausente, y no será reemplazado, no debe ser considerado en la clasificación.

Regla 5: La zona o zonas más posteriores siempre son la base determinante de la clasificación.

Regla 6: Las zonas desdentadas que no sean las determinantes de la clasificación son denominadas modificaciones y son designadas por su número.

Regla 7: La extensión de la modificación no debe ser considerada; sólo será la cantidad de las zonas desdentadas adicionales.

Regla 8: No pueden existir zonas modificadoras en los arcos de clase IV.¹⁸

2.11 PRÓTESIS PARCIAL REMOVIBLE (PPR)

La prótesis parcial removible se define como una terapia restauradora consistente en la colocación en la boca de aparatos inertes, que sustituyen a las unidades dentarias perdidas por distintos procesos patológicos, y además nos ayudan a conservar y preservar los tejidos remanentes blandos y duros.^{18,19,20}

El diseño de la prótesis parcial removible se base en la selección estratégica de las diversas partes que lo componen, con objeto de controlar los movimientos de la prótesis sometida a cargas funcionales. Estos requerimientos están, generalmente, en función de la forma dentosoportada o dentomucosoportada de la dentadura.^{18,19,20}

La prótesis parcial removible se puede agrupar y unificar en mucosoportadas, dentosoportadas y mucodentosoportadas y actualmente también se consideran la prótesis implantosoportada e implantomucosoportada.^{18, 21}

Prótesis Dentosoportada: Prótesis que depende enteramente de los dientes naturales para su soporte [fig.27].¹³

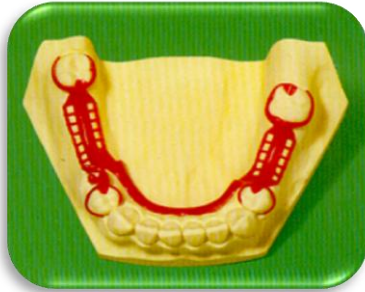

Fig. 27 Diseño de una prótesis dentosoportada.¹⁹

Prótesis mucosoportadas estas serán tratadas como si fuesen prótesis totales, perfectamente equilibradas, con lo cual se obtendrá una comodidad y estabilidad inmejorables para el paciente [fig.28].^{18, 21}

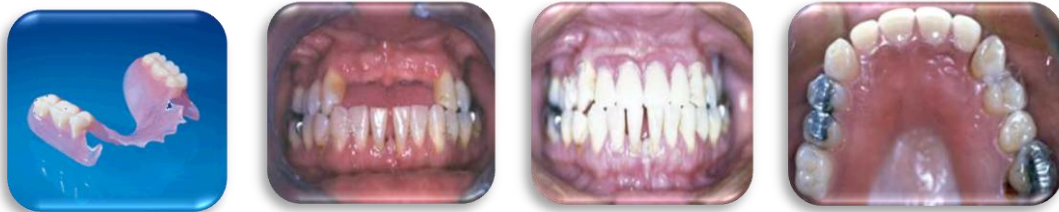

Fig. 28 Prótesis mucosoportada.²²

Las prótesis dentomucosoportadas tienen que restituir total o parcialmente las zonas de sostén. Pero a fin de proporcionar estabilidad y comodidad en boca, se colocan retenedores en las últimas piezas remanentes que distalmente quedan en la arcada a los premolares o caninos [fig.29]. Como la prótesis está apoyada sobre la mucosa de la encía.^{18, 21}

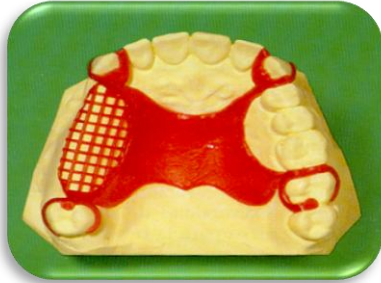

Fig. 29 Diseño de la prótesis dentomucosoportada.¹⁸

Prótesis implantosoportada: Es la prótesis que sustituye los dientes mediante una restauración unida al implante (puede ser atornillada o cementada al implante) [fig.30].

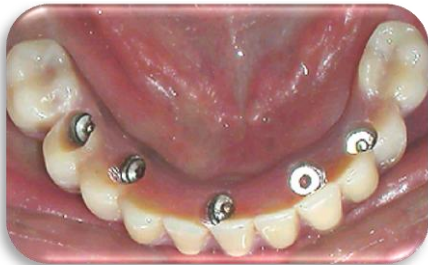

Fig. 30 Prótesis implantosoportada.¹³

Prótesis implantomucosoportada [fig.31]

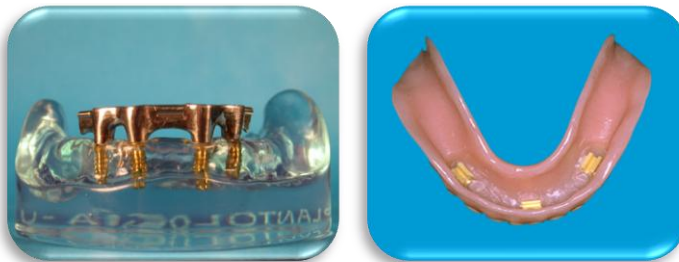

Fig. 31 Prótesis implantosoportada.¹³

Las principales indicaciones de una prótesis parcial removible son las siguientes:

1.- Cuando existen grandes espacios desdentados, una prótesis fija estará sometida a grandes fuerzas de torsión. Y a la aparición de un contacto prematuro sobre todo en el canino, lo que dará lugar a su desprendimiento.

2.- En grandes espacios desdentados difícilmente se cumple la Ley de Ante, según la cual la suma de la superficie de los dientes pilares debe ser igual o superior a la superficie del espacio desdentado.

3.- En casos de excesiva pérdida ósea principalmente en zonas anterosuperiores, en las que una prótesis fija o con implantes que no pueden dar una rehabilitación muy estética.

4.- En extracciones recientes y en zonas extensas desdentadas como consecuencia de un traumatismo con largos periodos de cicatrización.^{18, 20}

Contraindicaciones

- Cuando puede tener éxito una prótesis parcial fija.
- Higiene deficiente.
- Falta de cooperación por parte del paciente.
- Condiciones mentales o físicas que impidan al paciente manipular una prótesis parcial removible.¹³

2.12 COMPONENTES DE LA PRÓTESIS PARCIAL REMOVIBLE, REQUISITOS Y FUNCIONES

Los componentes de la prótesis parcial removible son [fig.32]:

- Los conectores mayores.
- Los conectores menores.
- Las retenciones para las bases de acrílico.
- La extensión de las bases.
- Los apoyos.
- Los retenedores.^{18, 19}

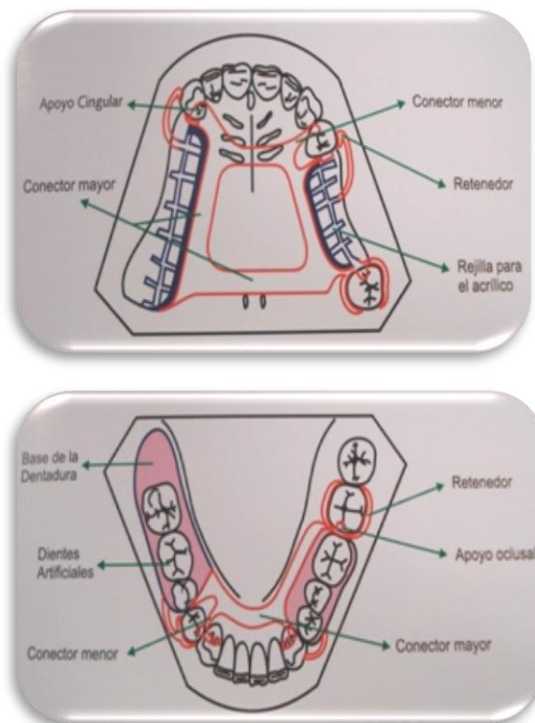


Fig. 32 Elementos constitutivos de una prótesis parcial removible superior e inferior.¹⁹

CONECTORES

Son los elementos encargados de unir partes separadas de una prótesis parcial removible. Se dividen en conectores mayores y menores.

a) Conectores mayores: Son los elementos de la prótesis parcial removible que unen partes de la misma que se encuentran en ambos lados del arco dentario. El conector mayor brinda soporte, estabilidad y retención. Deben ser rígidos para evitar la torsión y las fuerzas de palanca sobre los tejidos de soporte disponibles.^{18,19}

Sus detalles estructurales son: Rigidez, ubicación, higiene, comodidad.

- Rigidez.- Distribuye fuerzas

Protege tejidos periodontales

Resiste torsión

Protege el reborde alveolar

No comprime el tejido

Protege los dientes pilares

- Ubicación.- Palatino a 6mm. Del margen gingival.

Lingual a 3 a 4mm. Del margen gingival.

Piso de boca.

- Higiene.- Su diseño debe impedir la acumulación de alimentos.
(trampas).
- Comodidad.- Mínima sensación de abultamiento.
No ángulos agudos.
No interferir en las rugas palatinas.
No interferir con torus.

1. Conectores mayores del maxilar.

- a) Barra Palatina simple [fig.33]. Brechas posteriores cortas, bilaterales-unilaterales, no debe colocarse por mesial del 1er. Molar.



Fig. 33 Barra Palatina Simple.¹⁹

- b) Barra Palatina doble [fig.34]. Torus palatino, incomodidad del paciente, no se usa cuando el paladar es alto o angosto.^{18,19}

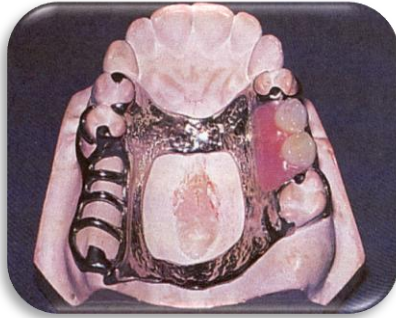


Fig. 34 Barra palatina doble.¹⁹

- c) Banda o cinta palatina [fig.35]. Es el más versátil de los conectores mayores, no debe ser menor a 8mm. de grosor.^{18,19}

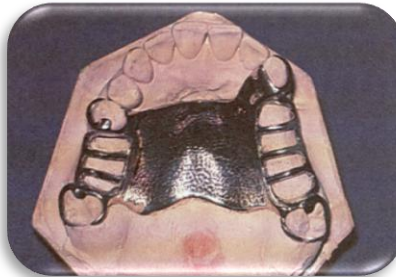

Fig. 35 Cinta palatina.¹⁹

- d) Placa Palatina en herradura [fig.36]. Interfiere con torus palatino, dientes anterior, es el más deficiente.^{18,19}

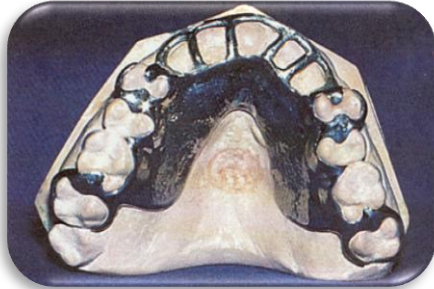

Fig. 36 Placa palatina en herradura.¹⁹

- Herradura cerrada [fig.37]. El más indicado para todas la situaciones.

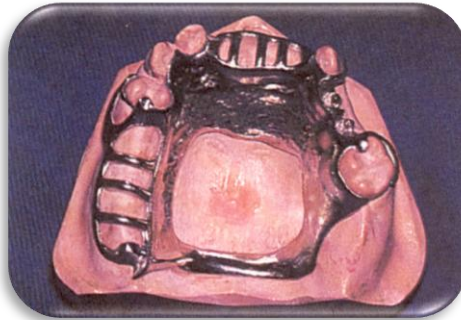

Fig. 37 Herradura cerrada.¹⁹

- e) Placa Palatina parcial [fig.38]. Brechas largas bilaterales, bóveda palatina plana, fisura palatina, cuando se usa acrílico. Es muy incómoda.

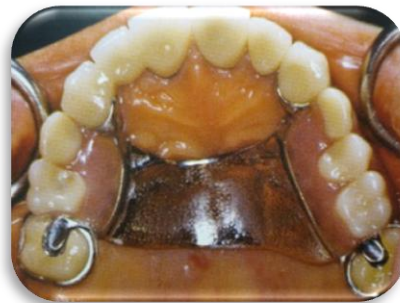
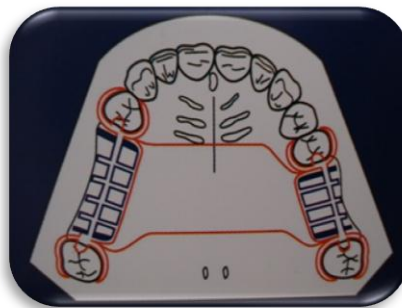
Fig. 38 Placa palatina parcial.¹⁹

f) Placa Palatina total [fig.39].^{18,19}

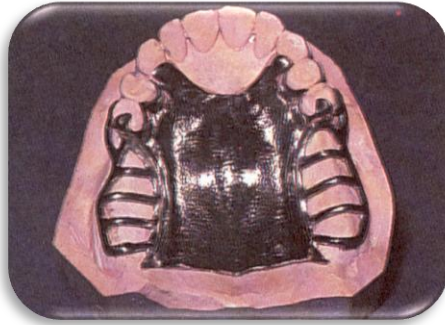


Fig. 39 Placa palatina total.¹⁹

2. Conectores mayores del maxilar inferior.

a) Barra lingual [fig.40]. Es el más sencillo y utilizado por su versatilidad.^{18,19}

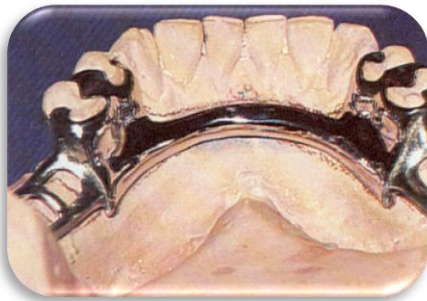


Fig. 40 Barra lingual.¹⁹

b) Doble barra lingual [fig.41]. Enfermedad periodontal, espacios interproximales en anteriores, no en apiñamiento dental, retiene alimento.^{18,19}

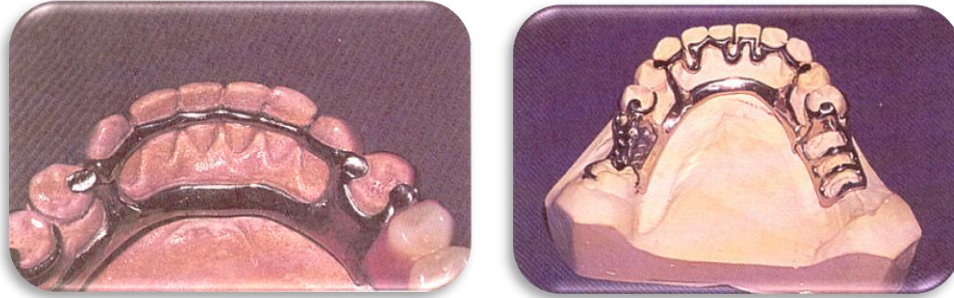

Fig. 41 Doble barra lingual.¹⁹

- c) Placa lingual [fig.42]. Ausencia de dientes posteriores, retenedor indirecto, movilidad dental, higiene escrupulosa.^{18,19}

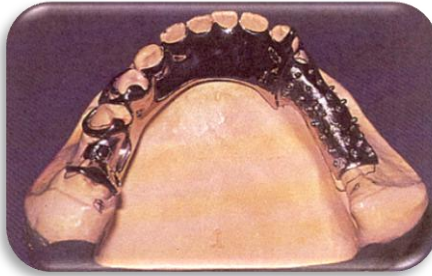


Fig. 42 Placa lingual.¹⁹

- d) Barra labial [fig.43]. Movilidad II, III, poco soporte óseo, totalmente antiestética, muy incómoda.^{18,19}

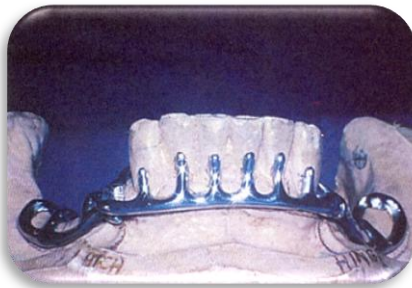

Fig. 43 Barra labial.¹⁹

e) Barra sublingual [fig.44].^{18,19}

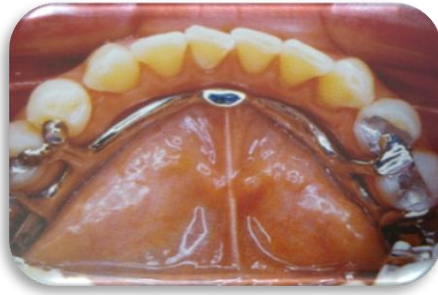

Fig. 44 Barra sublingual.¹⁹

CONECTORES MENORES.

Son componentes de la prótesis parcial removible que unen el conector mayor con las otras unidades de la prótesis. Estos elementos tienen la función de transmitir la fuerza oclusal de la prótesis a los pilares y además transfieren el efecto de los retenedores, apoyos y componentes estabilizadores al resto de la prótesis [fig.45]. Un conector menor es la unión entre el conector mayor con el apoyo oclusal.^{18,19}



Fig. 45 Conector menor.¹⁹

BASE DE LA DENTADURA.

Es el quinto componente de la estructura de la dentadura parcial removible. La base descansa sobre los tejidos blandos soporte, estabilidad y retención para las prótesis dentomucosoportadas. El material que descansa sobre los tejidos puede ser metal o acrílico [fig.46] y debe brindar retención para los dientes artificiales. El metal está indicado en las prótesis dentosoportadas que no necesitan ser rebasadas o reemplazar los contornos de los tejidos blandos para satisfacer necesidades estéticas o cuando hay falta de distancia interoclusal.

Una ventaja que ofrece el metal sobre el acrílico es que es más higiénico lo cual permite que el tejido responda más favorablemente.^{18,19}

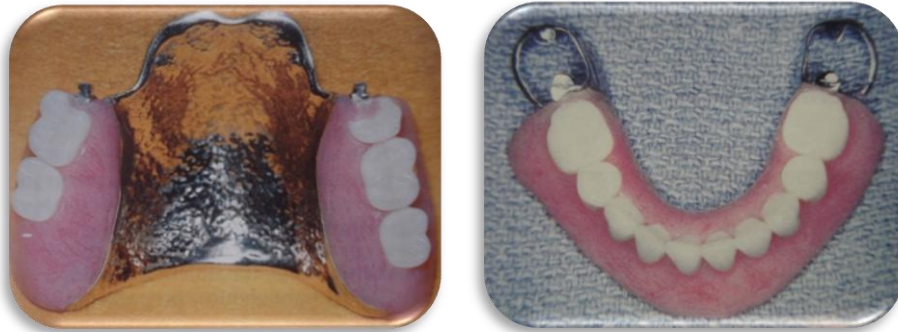

Fig. 46 Base metálica y base acrílica de una prótesis parcial removible.¹⁹

APOYO

El apoyo es una extensión rígida de la estructura metálica que transmite las fuerzas funcionales a los dientes y previene el movimiento de la prótesis hacia los tejidos blandos.^{18,19}

Apoyos oclusales y descansos oclusales:

- Es una depresión preparada en los dientes pilares [fig.47]. (oclusal-lingual).
- Las fuerzas se deben de transmitir al eje longitudinal del diente.
- Evita el desplazamiento cervical de la prótesis parcial removible.

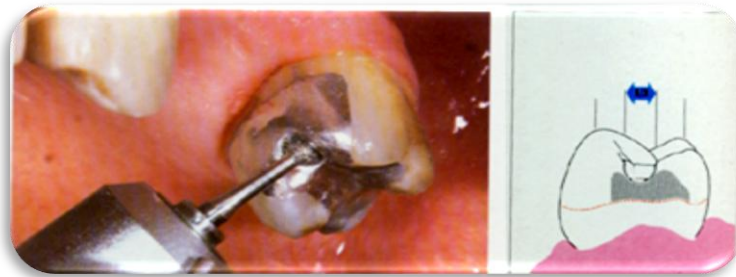

Fig. 47 Confección del nicho para el apoyo oclusal de una PPR.¹⁸

RETENEDORES

Son los elementos de una prótesis que ofrecen resistencia al desplazamiento de la misma fuera de su sitio. Se dividen en retenedores directos e indirectos.^{18,19}

RETENEDORES DIRECTOS nos brindan las siguientes funciones:

- SOPORTE.- Resistencia al desplazamiento vertical.
- RETENCIÓN.- Resistencia al desalojo.
- ESTABILIDAD.- Resistencia al desplazamiento horizontal.
- RECIPROCIDAD.- Soporta la presión del brazo retentivo.
- CIRCUNSCRIPCIÓN.- Más de 180°
- PASIVIDAD.- Su función aparece cuando existen fuerzas dislocantes.

Estos a su vez se clasifican en extracoronarios [fig.48] e intracoronarios [fig.49].

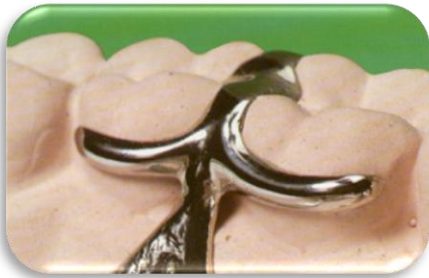

Fig. 48 Retenedor extracoronario.¹⁸

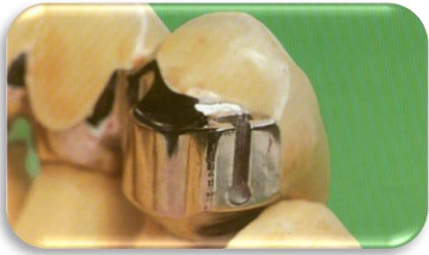

Fig. 49 Retenedor intracoronario.¹⁸

RETENEDORES DIRECTOS EXTRACORONARIOS

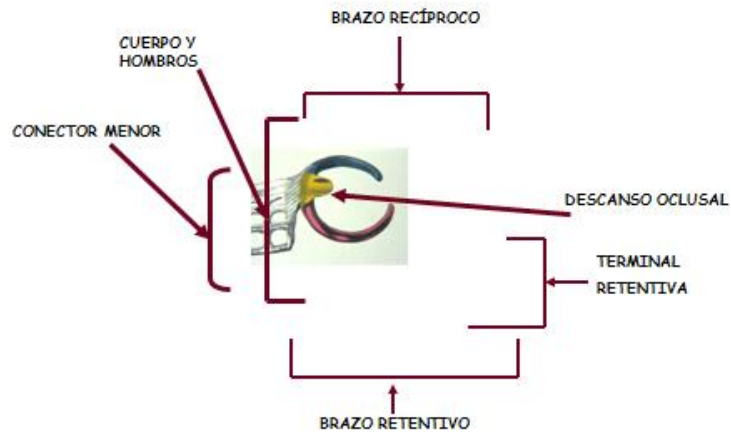


Fig. 50 Componentes de los retenedores directos extracoronarios.¹⁸

Circunferencial.- Circular simple

Circular de acceso invertido

Circular doble

Orquilla o canasta

Anular

Tipo barra.- T y Media T, Y, I.

Retenedores directos extracoronarios circunferenciales.^{18,19}

- Circular Simple.- Es el más versátil y sencillo [fig.51].



Fig. 51 Retenedor directo extracoronal circular simple.¹⁹

- Circular de acceso invertido.- Indicado para premolares inferiores [fig.52].

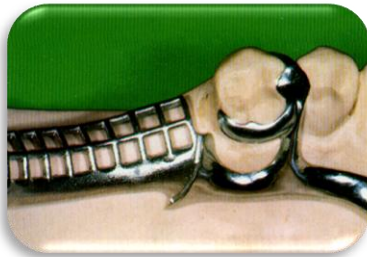

Fig. 52 Retenedor directo extracoronal circular invertido.¹⁹

- Circular doble.- Cuando es necesario reforzar un pilar enfermo [fig.53].

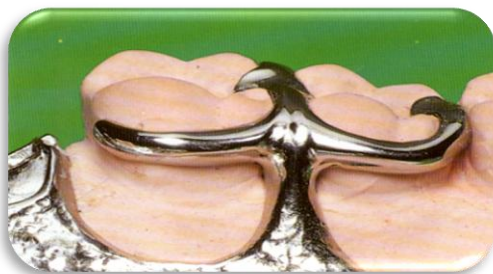


Fig. 53 Retenedor circular doble.¹⁸

- Orquilla o canasta.- En dientes tubulares [fig.54].




Fig. 54 Retenedor extracoronario de forma de orquilla o canasta.¹⁹

- Anular.- En molares fuera de alineamiento o mesializados [fig.55].

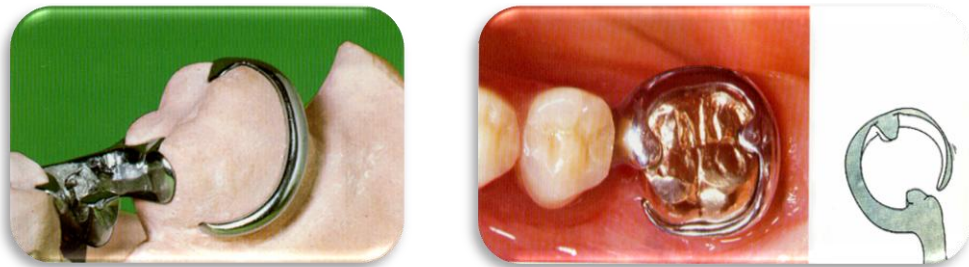

Fig. 55 Retenedor extracoronario circuferencial anular.¹⁸

Retenedores Directos Extracoronarios Tipo Barra.

- Forma de T.- En base de extensión distal, cuando la retención se encuentra en el área disto-bucal [fig.56].^{18,19}

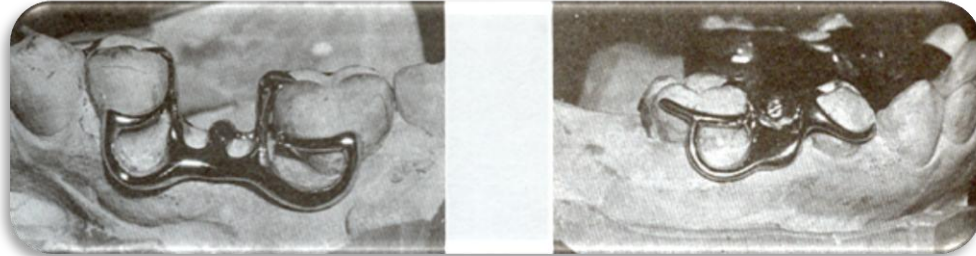

Fig. 56 Retenedor directo extracoronal T.¹⁸

- Forma de Y.- Cuando existen giroversiones o el tercio medio de los premolares es muy prominente en la zona bucal [fig.57].

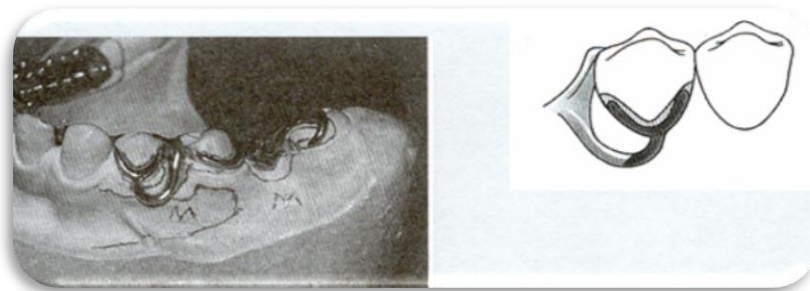

Fig. 57 Retenedor directo extracoronal Y.¹⁸

- En forma de I.- En la zona bucal de los caninos y premolares por estética [fig. 58].

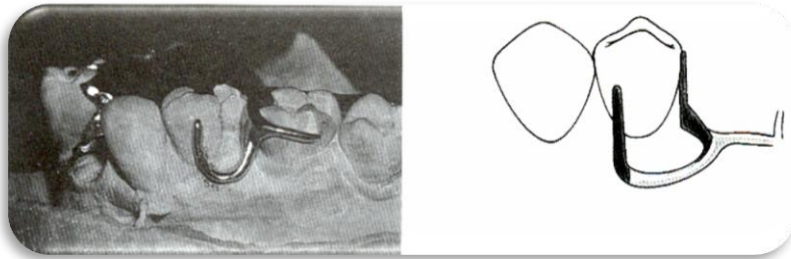


Fig. 58 Retenedor directo extracoronario I.¹⁸

RETENEDORES INDIRECTOS

Es la parte de la prótesis que ayuda a la retención directa de la prótesis parcial removible, previene el desplazamiento libre de la base de la dentadura. Debe ubicarse lejos de la línea fulcrum [fig.59 A,B,C].^{18,19}

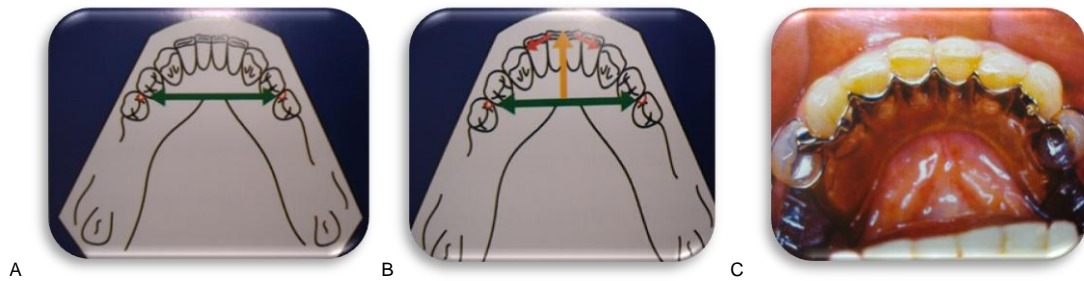

Fig. 59. A Línea de Fulcrum. B. Ubicación del retenedor indirecto. C. Placa lingual.¹⁹

3. CASO CLÍNICO



Paciente femenino de 63 años [fig.60], se presenta en la clínica remitida por el otorrinolaringólogo, gastroenterólogo, por presentar problemas gastrointestinales y dolor en el oído.

Fig. 60 Paciente. ^{fd}

Antecedentes patológicos:

Cirugía de cráneo por presentar sistercosis.

- Depresión tratada con mirtazapina 15 mg
- Tratamiento actual fenitoina 100 mg

EXPLORACIÓN ORAL:

Desgaste severo incisal en las siguientes piezas dentales:

- 11,12,13,21,22,23,24
- 31,32,33,41,42,43

Dientes Ausentes

- 14-17, 25,26
- 35-37 , 45,46

Obturación amalgama

- 27, 45, 47
- Overlay metálica desajustada 34
- Obturación resina desajustada 35
- Desgaste oclusal 44

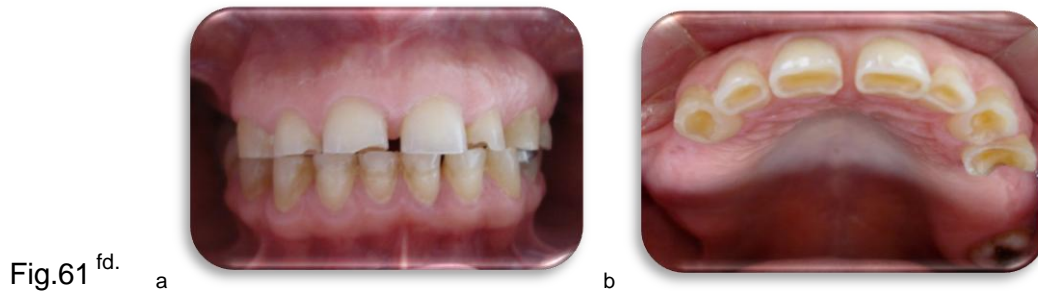3.1 PLANTEAMIENTO DEL PROBLEMA

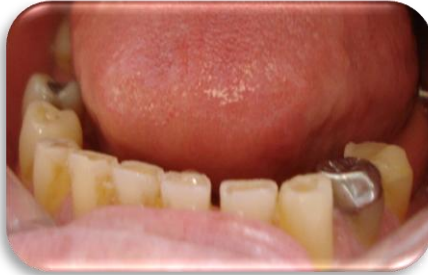Paciente que presenta severa atrición en los dientes anteriores superiores e inferiores por lo cual, observamos disminución de la dimensión vertical así como problemas en las articulaciones temporomandibular y mala digestión.

DIAGNÓSTICO

Para el diagnóstico nos apoyamos en la historia clínica del paciente, la exploración bucal así como radiografías, modelos de estudio [fig.61, 62, 63] y encerado diagnóstico.

- Clase II Kennedy división I en maxilar y mandíbula.
- Atrición en dientes anteriores superiores e inferiores [fig. 61].





c

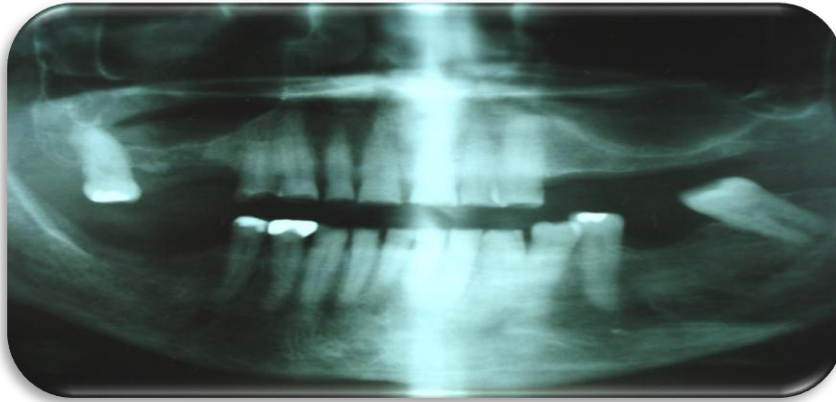


Fig.62^{fd.}

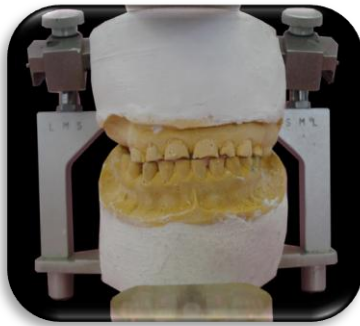

Fig.63^{fd.}

Para realizar un plan de tratamiento adecuado se realizó un encerado diagnóstico previo, incrementando la dimensión vertical 4 mm [fig.64].

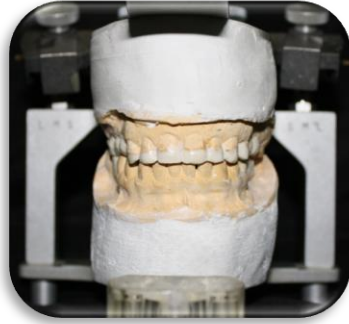

Fig.64^{fd.}

3.2 JUSTIFICACIÓN DEL PROBLEMA

Devolver la dimensión vertical disminuida restaurando la función y forma de los dientes anteriores superiores e inferiores, restituyendo los órganos dentarios perdidos.

Plan de Tratamiento:

Preparación para coronas de porcelana con estructura de zirconia 13 -24.
Colocar provisionales para restablecer paulatinamente la dimensión vertical correcta.

- Endodoncias 13-24
- Reconstrucción poste de fibra de vidrio 13-24
- Coronas de zirconia 13-24,35
- Overlay E-max 36

Reconstrucción con resina de bordes incisales anteriores inferiores

31 - 44

- Obturación de resina en 47
- PPR metal acrílico superior e inferior 14-17, 25,26, 35-37, 45,46

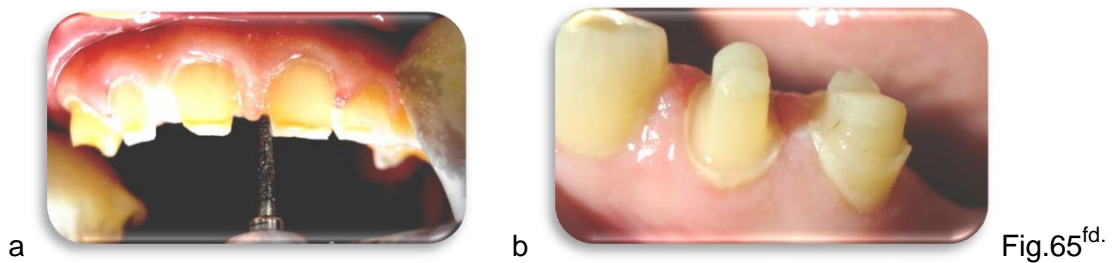
3.3 OBJETIVO

Intentar devolver la dimensión vertical disminuida por medio de la rehabilitación total empleando los siguientes tratamientos: fase I tratamiento periodontal, tratamiento de conductos, colocación de endopostes así como de prótesis parcial fija y removible.

3.4 METODOLOGÍA

Se realiza fase I de tratamiento periodontal.

Preparación de órganos dentarios para coronas individuales de zirconio (13, 12, 11, 21, 22, 23, 24, 34, 35) [fig. 65 a,b].



Se colocan provisionales para empezar a restablecer la dimensión vertical disminuida con un incremento de 1.5mm, posteriormente en la 3ra semana se incremento 1.5 mm en superior anterior (13, 12, 11, 21, 22, 23, 24) y posterior inferior (34, 35) [fig.66 a,b,c].

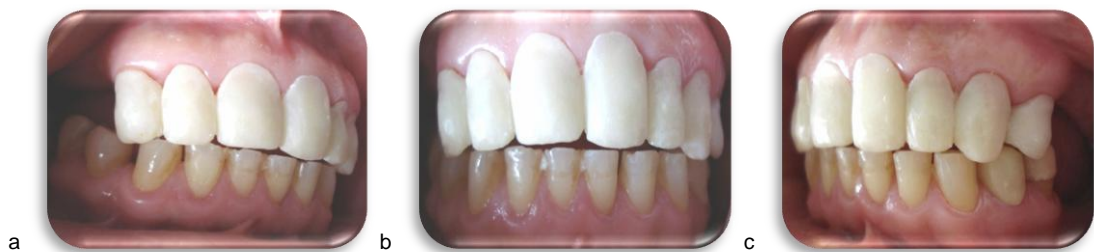

Fig.66^{fd}

Se hace interconsulta con la especialidad de endodoncia, para realizar tratamiento de conductos en los siguientes órganos dentales 13, 12, 11, 21, 22, 23, 24.[fig.67 a,b,c]

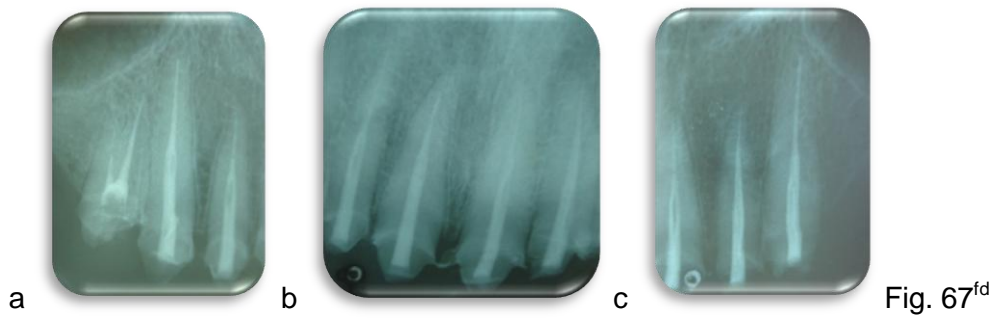


Fig. 67^{fd}

Se desobturó y preparó cada uno de los conducto, para colocar postes de fibra de vidrio (Para post fiber lux Coltene Whaledent) [fig.68], los cuales se cementaron con Relyx U100(3M ESPE) en los órganos dentarios (13, 12, 11, 21, 22, 23, 24).[fig.69]

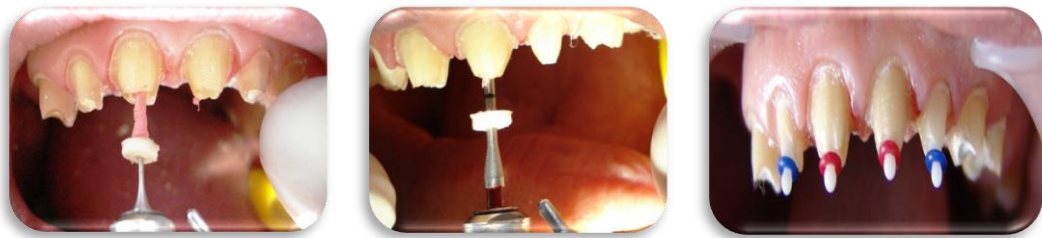

Fig.68^{fd}

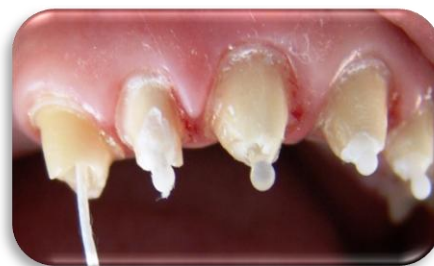

Fig. 69^{fd}.

Se hace la reconstrucción de muñones (13, 12, 11, 21, 22, 23, 24) con resina Z250 3M ESPE.

Se preparan los órganos dentales para la toma de impresión con silicona de adición (EXPRESS STD 3M ESPE), colocando previamente hilos para la retracción gingival del No 3-0 y 2-0 (ULTRADENT) humectados con astringente Cloruro de Aluminio (ULTRADENT). [fig.70 a, b]

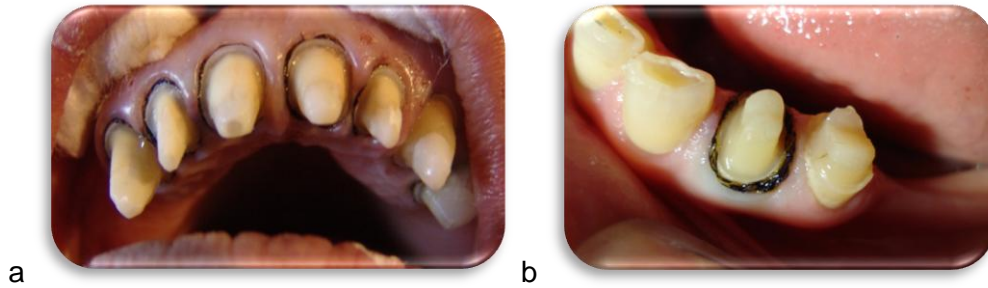


Fig. 70^{fd}.

Se realiza prueba de las cofias de zirconio y una vez bien ajustadas se manda a montar la porcelana [fig.71].

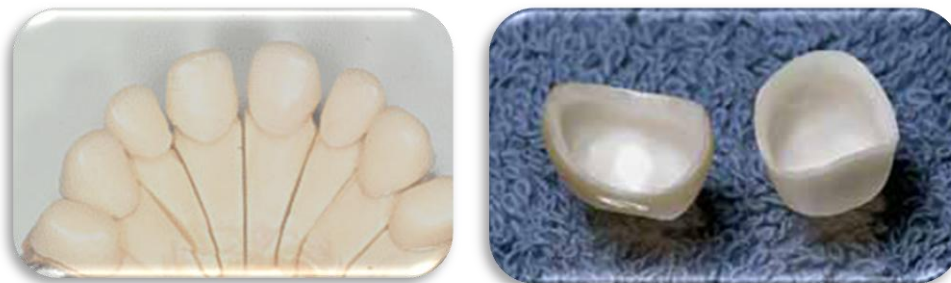

Fig.71^{fd}

Prueba de porcelana corroborando forma y tamaño en zona anterior para restablecer la dimensión vertical disminuida [fig.72].

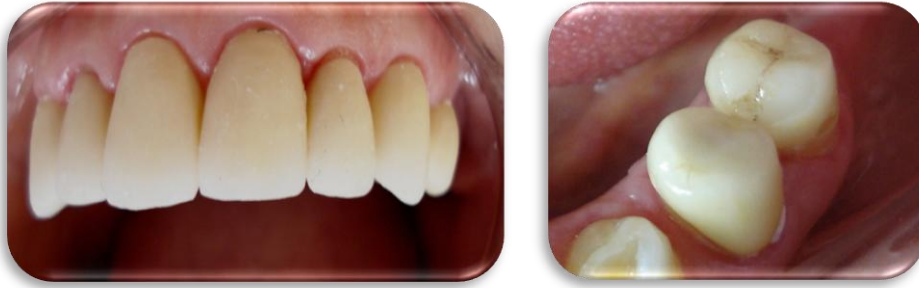

Fig.72^{fd}

Se hace la prueba de las prótesis parcial removible con rodillos superior e inferior.

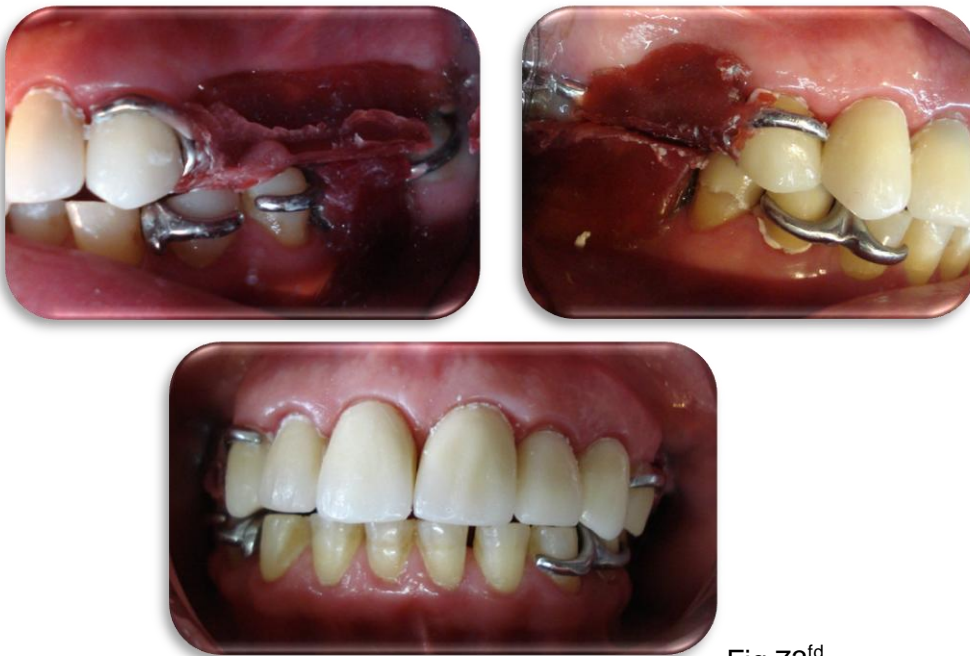

Fig.73^{fd}

Se prueban los dientes en cera, checando la oclusión correcta y el espacio suficiente anterior para restaurar los bordes incisales de los dientes inferiores. [fig. 74]

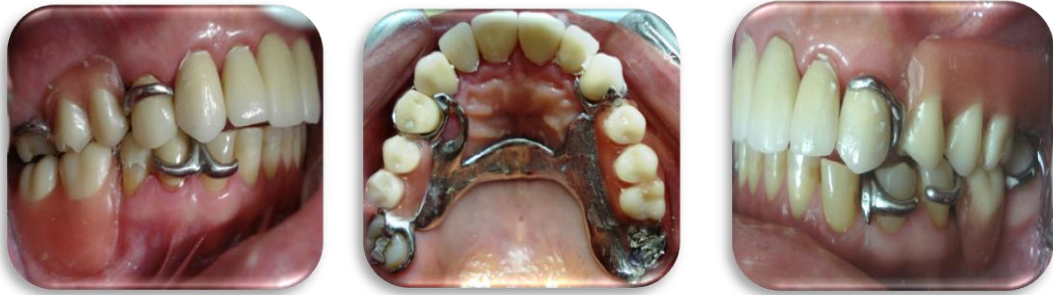

Fig.74^{fd}.

La reconstrucción de los bordes incisales de los dientes anteriores inferiores se realizó por medio de un desgaste en forma de rielera para obtener una mejor retención de la restauración. Se grabó durante 20 segundos, se colocó adhesivo y el material restaurador (resina Z250 3M ESPE) [fig.75].

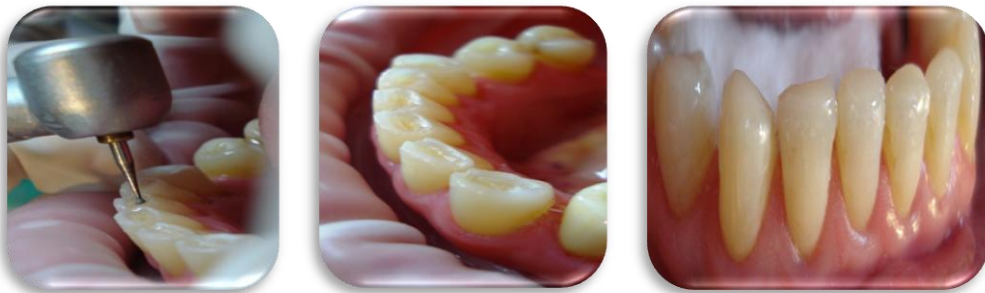

Fig.75^{fd}

Se cementó cada una de las coronas de zirconio con Relyx U100, se colocaron las prótesis parciales removibles en el maxilar y la mandíbula.[fig.76]

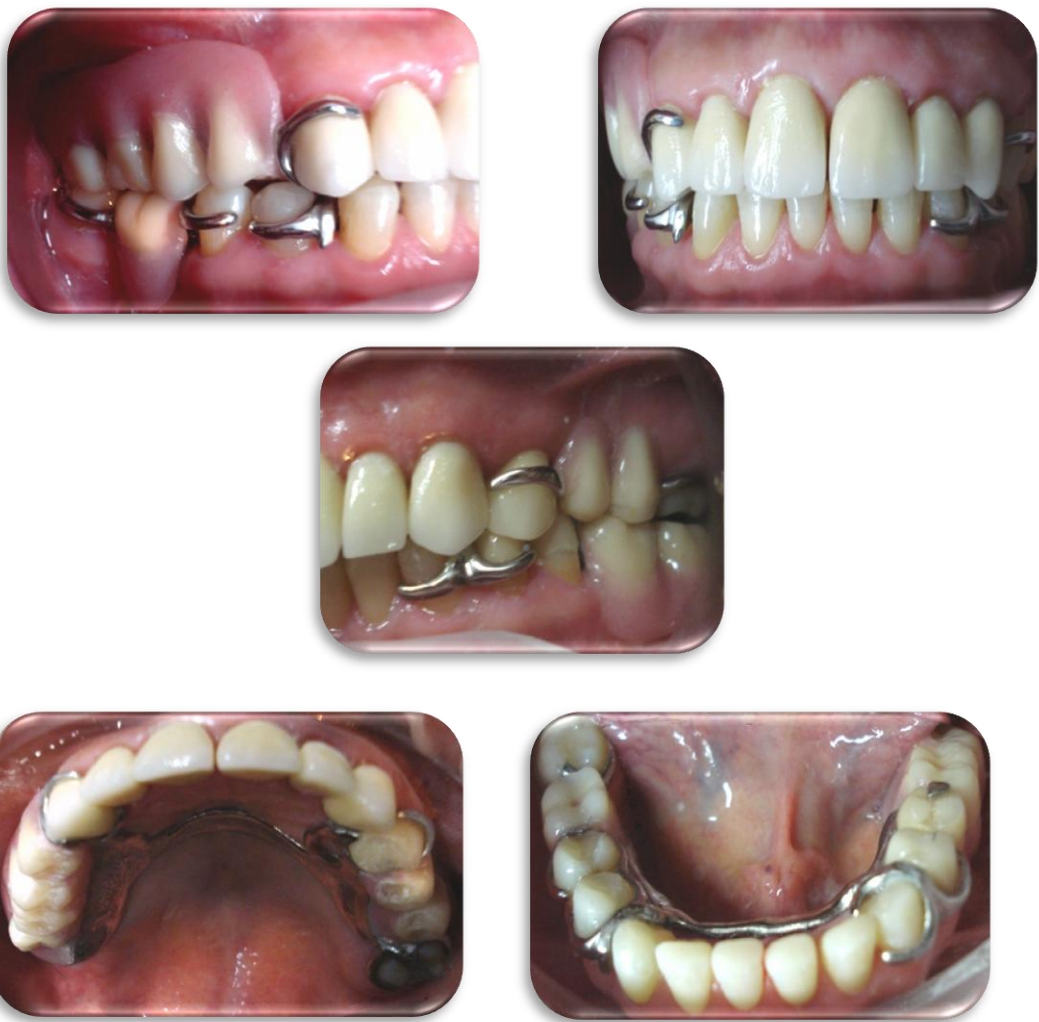

Fig. 76^{fd}

Fotografías de inicio y de término de la rehabilitación oral. [fig.77 y 78]

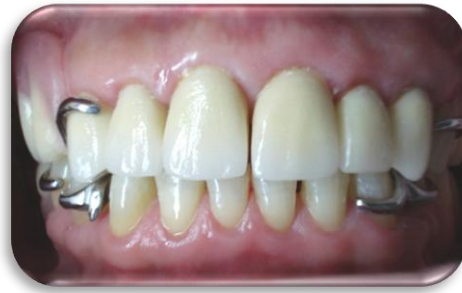
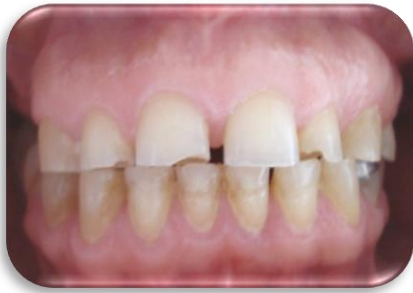
Fig.77^{fd}



Fig. 78^{fd}

CONCLUSIONES

Como conclusión debemos mencionar la importancia que tiene el complejo de articulación (ATM + dientes) como unidad indisoluble, por lo que los factores a tener en cuenta deben ser el correcto espacio libre interarticular (dimensión vertical posterior) y su correspondiente espacio libre interoclusal (dimensión vertical anterior).

La rehabilitación bucal con prótesis fija y removible ayudó a cumplir las expectativas del tratamiento con la paciente de manera satisfactoria, se logró brindar función y estética en el sector anterior y dar soporte posterior con las prótesis parciales removibles.

Durante la evolución del tratamiento fue notable el cambio de actitud de la paciente con respecto a su condición emocional por la disminución de las molestias en la ATM así como también una notable mejoría en sus procesos degestivos, puesto que se le nota con más seguridad y asistencia positiva a sus citas.

Para hablar del éxito del tratamiento, así como su funcionalidad y duración, debemos tener en cuenta el conocimiento y la habilidad del clínico, así como el cuidado que debe tener el paciente en las indicaciones y sus revisiones periódicas, para que en conjunto se logren el mejor resultados.

REFERENCIA BIBLIOGRÁFICA

1. Agustín Campos. "Rehabilitación Oral y Oclusal". Vol. I. Ed. Harcourt S-A.
2. J. C. Túrp, C.S. Grene. "Dental occlusion: a critical reflection on past, present and future concepts". The Journal Oral Rehabilitation. 2008. Vol. 35. Pág.446-453.
3. Arturo E. Manns Freesa. "Manual práctico de la oclusión dentaria". 2ª Ed. Amolca. Venezuela. 2006.
4. Major M. Ash, Sigurd Ramfjord. "Oclusión". 4a Ed. Mc Graw Hill Interamericana. México. 2000.
5. Jeffrey P. Okeson. "Tratamiento de Oclusión y afecciones temporomandibulares". 6ª Ed. Elsevier. Madrid. 2008.
6. Soni Prasad, BDS, MS, Jennifer Kuracina. "Altering occlusal vertical dimensión provisionally with base metal onlays: A clinical report". The Journal Prosthetic Dentistry. 2008. Vol.100. Pág.338-342.
7. Alonso, Albertini, Bechelli. "Oclusión y Diagnóstico en Rehabilitación Oral". 1ª reimpresión. Ed. Panamericana. Buenos Aires. 2000.
8. Diccionario Mosby Pocket de medicina, enfermería y ciencias de la salud. 4ª Ed. Elsevier. Madrid.2004.
9. Peter Dawson. "Evaluación, diagnóstico y tratamiento de los problemas oclusales". 2ª Ed. Masson. Barcelona. 1995.

10. Peter Dawson. "Oclusión funcional: Diseño de la sonrisa a partir de la ATM." Primer Parte. 1ª Ed. Amolca. Venezuela. 2009.
11. Malcolm D. Jendresen. "Annual review of selected dental literatura: Report of the Committee on Scientific Investigatio of the American Academy of Restorative Dentistry" The Journal Prosthetic Dentistry.1995.Vol.74. Issue1. Pág.76
12. Martín D. Gross. Zeev Ormianer. "A preliminary study on the effect of occlusal vertical dimension increase on mandibular postural rest position". Internationa Journal Prosthodontic.1994.Volumen 7. Issue 3. Pág.216-226.
13. Rosenstiel, Land, Fujimoto. "Prótesis fija contemporánea". 4ª Ed. Elsevier. Barcelona. 2009.
14. www.zirkonzahn.com
15. www.wikipedia.org
16. Miyashita, Fonseca. "Odontología Estética El estado del arte."Ed. Artes Medicas Latinoamericana. Brasil.2005
17. Marco A. Bottino. "Nuevas Tendencias 2 Prótesis". Ed. Artes Médicas Latinoamérica. Sao Paulo. Brasil. 2008.
18. Carr, McGivney, Brown. McCraKen. "Prótesis Parcial Removible". 11ª Ed. Elsevier. Madrid. 2006.

19. Loza, Fernández, Rodney Valverde. "Diseño de Prótesis Parcial Removible". 1ªEd. Ripano. Madrid.2006.
20. Ernest Mallat Desplats, E, Mallat Callis, "Prótesis Parcial Removible y sobredentadas" Ed. Elsevier Madrid. Esp 2004.
21. Pedro Planas. "Rehabilitación Neuro – Oclusal (RNO)". 2ª Ed. Masson. Colombia. 2000.
22. Catálogo Dentsply Lucitone FRS.
23. fd - Fuente Directa.