

CARATULA PARA PRESENTACION DE TESIS CURSO DE ESPECIALIDAD EN PEDIATRIA

TITULO DE LA TESIS

**Adenocarcinoma gástrico en un paciente masculino de 13 años de edad,
asociado a microangiopatía trombótica tumor pulmonar: Reporte de un caso.**

DR. GUILLERMO SOLOMON SANTIBAÑEZ

PROFESOR TITULAR

DR. JOSE N. REYNES MANZUR

DIRECTOR DE ENSEÑANZA

DRA. MIRELLA VAZQUEZ RIVERA

JEFE DEL DEPARTAMENTO DE PRE Y POSTGRADO

TUTOR

DR. ARMANDO MARTINEZ AVALOS

COTUTOR

DR. RODOLFO RAFAEL RODRIGUEZ JURADO



Universidad Nacional
Autónoma de México

Dirección General de Bibliotecas de la UNAM

Biblioteca Central



UNAM – Dirección General de Bibliotecas
Tesis Digitales
Restricciones de uso

DERECHOS RESERVADOS ©
PROHIBIDA SU REPRODUCCIÓN TOTAL O PARCIAL

Todo el material contenido en esta tesis esta protegido por la Ley Federal del Derecho de Autor (LFDA) de los Estados Unidos Mexicanos (México).

El uso de imágenes, fragmentos de videos, y demás material que sea objeto de protección de los derechos de autor, será exclusivamente para fines educativos e informativos y deberá citar la fuente donde la obtuvo mencionando el autor o autores. Cualquier uso distinto como el lucro, reproducción, edición o modificación, será perseguido y sancionado por el respectivo titular de los Derechos de Autor.

A mis padres por enseñarme a ser lo que soy, por su apoyo constante e incondicional.

A Ricky por su amor, comprensión y por haber terminado pediatría junto conmigo.

A Gini, Beto, Jojo y Kay porque a pesar de estar lejos siempre han estado conmigo

A Juanito, Airé y Fer por su amistad y ser un equipo excelente en las buenas y en las malas.

**Al Instituto Nacional de Pediatría por formarme como pediatra y por haberme permitido ser parte de
esa gran Institución**

INDICE

Resumen.....	1
Introducción.....	2
Caso clínico.....	2
Discusión.....	4
Tabla comparativa de casos.....	7
Referencias bibliográficas.....	8

Adenocarcinoma gástrico en un paciente masculino de 13 años de edad, asociado a microangiopatía trombótica tumor pulmonar: Reporte de un caso.

Morales-Gómez P,¹ Rodríguez-Jurado R,² Braun-Roth G,² Martínez-Avalos A,³ Velasco-Hidalgo L.⁴

RESUMEN

Antecedentes: La prevalencia de los tumores malignos en la infancia es del 9 a 12 por 100,000 habitantes, menos del 5% son neoplasias del aparato gastrointestinal, de estos el adenocarcinoma gástrico representa menos del 0.05%. La microangiopatía trombótica tumoral pulmonar (MTTP) es también una enfermedad rara, su incidencia se calcula del 0.9 a 3.3% en los pacientes adultos con tumores malignos extra torácico; en la población pediátrica ha sido reportada en sólo 2 casos y existe un caso reportado en adultos con remisión de la sintomatología.

Presentación de caso: Adolescente de 13 años con mes y medio de evolución con tos seca, pérdida de peso, dolor abdominal, vómito y disnea progresiva. Exploración física: caquexia, dificultad respiratoria, estertores crepitantes y hepatomegalia. TC de tórax con infiltrado linfagítico, y adenomegalias. Una biopsia gástrica mostró: adenocarcinoma gástrico difuso con células en anillo de sello. TC abdominal con engrosamiento de las capas del estomago y conglomerados ganglionares superiores e inferiores. Se manejo con quimioterapia sin respuesta. Falleció 3 meses después. La autopsia mostró Linitis plástica gástrica y MTTP.

Conclusiones: La MTTP es una patología que se asocia con adenocarcinomas particularmente con adenocarcinoma gástrico con células en anillo de sello. La combinación de MTTP y cáncer gástrico es muy rara en la edad pediátrica; debe considerarse en el diagnóstico diferencial de hipertensión pulmonar y disnea progresiva. La MTTP puede ser susceptible a tratamiento, aunque se requiere una alta sospecha y diagnóstico temprano para mejorar la supervivencia en estos pacientes.

Palabras clave: Cáncer gástrico. Adenocarcinoma con células en anillo de sello. Linitis plástica. Microangiopatía trombótica tumoral pulmonar.

ABSTRACT

Background: Pediatric Malignant tumors prevalence is 9-12 by 100,000 habitants; fewer than 5% are gastrointestinal tract neoplasms and 0.05 are gastric adenocarcinoma. Pulmonary tumor thrombotic microangiopathy is also a rare disease. The incidence is about 0.9-3.3% in adults with extra thoracic malignant tumors; one case had been reported with symptoms remission after treatment. Only 2 cases had been reported in pediatric population.

Case report: Adolescent of 13 years with a month and a half of evolution with unproductive cough, weight loss, abdominal pain, vomiting and progressive dyspnea. Physical examination: cachexia, respiratory distress, hepatomegaly and crackles. Chest CT revealed multiples adenopathies and lymphangitic infiltrate. A gastric biopsy reported: diffuse gastric adenocarcinoma cell ring. Abdominal CT showed thickening of the layers of the stomach and upper and lower cluster node. Management is no response to chemotherapy. He died 3 months later. The autopsy showed gastric Linitis plastica and MTTP.

Conclusions: The MTTP is a condition that is associated with gastric carcinomas, especially signet ring cell carcinoma. The combination of MTTP and gastric cancer is very rare in childhood, should be considered in the differential diagnosis of pulmonary hypertension and progressive dyspnea. The MTTP may be susceptible to treatment, but requires a high index of suspicion and early diagnosis to improve survival in these patients.

Key words: Gastric cancer; Signet-ring cells carcinoma of the stomach; Linitis plastica. Pulmonary tumor thrombotic microangiopathy; Adolescent.

¹ Médico Pediatra del Instituto Nacional de Pediatría. México DF

² Médico Adscrito al servicio de Patología del Instituto Nacional de Pediatría. México DF

³ Médico Adscrito al servicio de Oncología del Instituto Nacional de Pediatría. México DF

⁴ Médico Oncólogo Pediatra del Instituto Nacional de Pediatría. México DF

Introducción

Los carcinomas del tracto digestivo son una patología de baja incidencia en pediatría, se calcula que la prevalencia de todos los tumores malignos en la infancia va de 9 a 12 por 100,000 habitantes, de estos menos del 5% representan las neoplasias del aparato gastrointestinal,¹ el adenocarcinoma gástrico primario representa menos del 0.05%.² El adenocarcinoma gástrico predomina en pacientes adultos, mayores de 50 años y menos del 10% ocurre en pacientes menores de 40 años.³

En un estudio realizado en México en pacientes menores de 40 años, el adenocarcinoma gástrico de tipo intestinal con células en anillo de sello se presentó en 20 de 22 casos reportados.⁴ Hasta el año 2006, sólo se han reportado 25 casos de adenocarcinoma gástrico en niños en el mundo, el más joven tenía 2 años y medio de edad.^{5,6}

La microangiopatía trombótica tumoral pulmonar (MTTP) es una enfermedad rara,

su incidencia se calcula del 0.9 a 3.3% de los pacientes adultos con tumores malignos extra torácicos,^{7,8} la epidemiología en la población pediátrica aún no se ha establecido, debido a que ha sido reportado en forma anecdótica.^{6,9} Se asocia generalmente con adenocarcinomas particularmente el adenocarcinoma gástrico poco diferenciado con células en anillo de sello,^{6,10} pero también se ha asociado a otros tumores como de tiroides, riñón, paratiroides,¹¹ páncreas, colon, hígado, vesícula, mama, pulmón, vejiga, próstata y coriocarcinoma.⁷

Nosotros reportamos una constelación clínica en un paciente pediátrico. Describimos un adenocarcinoma gástrico en células en anillo de sello en un varón de 13 años de edad el cual fue sintomático debido a carcinomatosis linfagítica pulmonar masiva y microangiopatía trombótica tumoral pulmonar.

Caso clínico

Adolescente varón de 13 años de edad, originario de Morelos, previamente sano, con padecimiento de un mes y medio de evolución con tos seca, de predominio nocturno que posteriormente se vuelve productiva; presentó pérdida de peso de 8 kg. en 15 días y dolor en fosa iliaca derecha que posteriormente se localizó en epigastrio. Quince días después se agregó vómito de contenido gástrico postprandial inmediato y disnea progresiva. Como único antecedente el padre fumaba una cajetilla de cigarros al día y no había historia de cáncer familiar. A la exploración física se encontró un paciente caquético, taquicárdico, polipneico, con palidez generalizada, dificultad respiratoria importante; reforzamiento de segundo ruido, estertores crepitantes bilaterales de predominio en bases y hepatomegalia de 4 cm. debajo del reborde costal.

Los resultados de laboratorio con: Hb 9.5g/dl, hto 28%, leucocitos de 7900uL, neutrófilos totales 6,478uL, linfocitos totales 950uL, plaquetas 323mil uL, TTP 30seg TP 14.2seg/70% VCM 88.6fL, CMHb 30.2pq, grupo sanguíneo: B positivo, química sanguínea y pruebas de funcionamiento hepáticas normales. Examen general de orina con eritrocituria. Marcadores tumorales: Antígeno carcinoembrionario 944ng/ml (normal 0 a 10) y Antígeno CA 19-9 3,254U/ml (normal 0 a 37). Se estudio la posibilidad de inmunodeficiencias como inmunodeficiencia común variable, sin embargo fue negativo.

La radiografía de tórax mostró infiltrado bilateral micronódular e infiltración aparentemente linfagítica (Figura 1). En la TC de tórax se encontró infiltrado linfático bilateral, engrosamiento peribronquial y ventana mediastinal con presencia de ganglios (Figura 2).

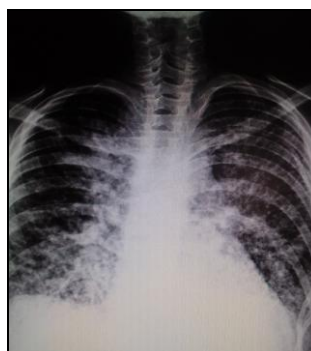

Figura 1. Tele de tórax: infiltrado bilateral micronódular e infiltración linfagítica.

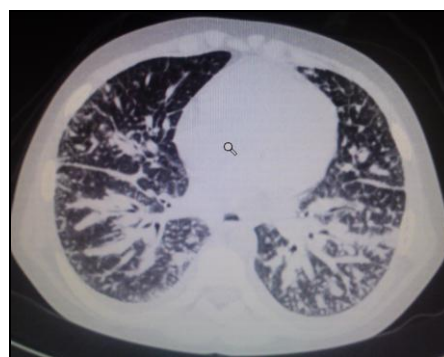

Figura 2. Corte sagital de TC de tórax con ventana pulmonar: infiltrado linfático bilateral y engrosamiento peribronquial.

El reporte de la broncoscopia y panendoscopia reportó mucosa gástrica hipertrófica y sangrado activo. La conclusión del reporte histopatológico de las biopsias fue adenocarcinoma gástrico difuso pobremente diferenciado de fundus gástrico que sobrepasa la muscular de la mucosa (Figura 3), inmunohistoquímica con P53 positivo en el 70% de los núcleos de las células tumorales y Ki67 positivo en el 90% de los núcleos de las células neoplásicas. Sin evidencia de *Helicobacter pylori*.

Extensión y estadificación:

Serie Esófago-Gastro-Duodenal con engrosamiento de la mucosa desde el fondo hasta el antro, con masa ocupativa de fondo gástrico.

Ultrasonido de hígado y riñón sin alteraciones.

Medicina nuclear: Rastreo con tecnecio positivo con lesiones blásticas en región sacroilíaca bilateral. Rastreo con galio: aumento de captación a nivel de mediastino.

TC abdominal con engrosamiento de las capas del estómago y conglomerados ganglionares superiores e inferiores (Figura 4).

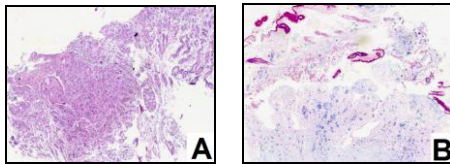


Figura 3. Reporte histopatológico de las biopsias. **A:** Disrupción de la arquitectura de la mucosa por proliferación neoplásica (hematoxilina y eosina) 25x. **B:** Moco positivo a Azul Alciano. Epitelio superficial gástrico normal positivo a PA en la porción superior 40x.

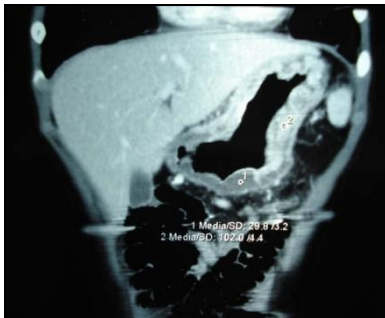

Figura 4. Corte coronario de TC de abdomen donde se aprecia engrosamiento importante de las capas del estómago.

en 77,351U/ml, ante la progresión del tumor y la falla de respuesta al tratamiento se dio manejo paliativo. El paciente fallece un día posterior a la decisión terapéutica y a 4 meses de iniciada la sintomatología.

El estudio postmortem mostró un engrosamiento difuso de la pared gástrica hasta de 1.4 cm con induración (Linitis plástica) (Figura 5 y 6). Las preparaciones histológicas corroboraron las células en anillo de sello con algunas estructuras pseudoglandulares, que infiltraban todas las capas del estómago. Se encontró diseminación celómica a peritoneo, pleura y pericardio; con plastrón tumoral en peritoneo de colon transverso. Hubo numerosas metástasis en ganglios linfáticos retrogástricos, mesentéricos, mediastinales y paraórticos. En pulmón se encontró metástasis con un patrón linfangítico (Figura 7, 8 y 9) y en el estudio histopatológico se evidenció trombosis tumoral en arterias pulmonares de pequeño calibre predominantemente, con proliferación fibromuscular de la capa íntima; estos hallazgos son característicos de MTTP (Figura 8). Se encontraron metástasis en otros órganos como en páncreas, con trombosis tumoral y pancreatitis crónica con esteatonecrosis; en suprarrenal y en bazo accesorio.

Se inició quimioterapia con 5 fluoracilo y cisplatino. Aumentó la dificultad respiratoria y disminuyó la oxemia, reinició con vómitos, fiebre y presentó choque mixto, (hipovolémico y séptico) que requirió manejo hemodinámico y antibióticos, posteriormente cursó con ascitis, derrame pleural paraneoplásico derecho y evacuaciones melénicas tratándose con transfusión de paquete eritrocitario y plasma fresco congelado. Previo al segundo ciclo de quimioterapia se tomaron nuevos niveles de marcadores tumorales para valorar efecto del primer ciclo, encontrando antígeno Ca 19.9

Discusión

Existen enfermedades que se han relacionado con cáncer en paciente jóvenes, menores de 40 años, de estos sobresalen el síndrome de Li-Fraumeni, enfermedad caracterizada por cáncer familiar, de inicio en menores de 45 años, autosómica recesiva. Los tipos de cáncer más relacionadas con esta son: cáncer de mama, osteosarcoma, tumores intracraneales, leucemia aguda y carcinoma adrenocortical. Las mutaciones germinales en el gen supresor p53 también se han relacionado con cáncer familiar en edades tempranas, en ambas enfermedades ha sido excepcional el reporte de cáncer gástrico como primera neoplasia. Cerca del 50% de los pacientes con adenocarcinoma gástrico han mostrado esta mutación, la cual, tiene predominio en tumores de tipo intestinal y en etapas avanzadas de los tipos difusos y glandulares mixtos^{12,13} En nuestro paciente no fue posible realizársele PCR en búsqueda de mutaciones del gen p53.

Los tumores gástricos malignos son patologías poco frecuentes en pacientes pediátricos, el adenocarcinoma gástrico predomina en pacientes de edad adulta, generalmente de los 50 a los 70 años, es infrecuente en los pacientes de edad pediátrica,¹⁴ lo que ocasiona retraso en el diagnóstico. Representa el 0.05% de todas las patologías oncológicas en este grupo de edad,¹⁵ existe mayor prevalencia en la población hispana y en pacientes masculinos. En los pacientes jóvenes se ha reportado predominio en el sexo femenino.¹⁶

El adenocarcinoma gástrico se ha relacionado con la presencia de gastritis crónica atrófica, atresia esofágica,¹⁴ infección por *Helicobacter pylori*,^{17,18} grupo sanguíneo A positivo,^{19,20} anemia perniciosa,²¹ poliposis intestinal y gástricos, inmunodeficiencia común variable y ataxia teleangiectasia.²² Nuestro paciente no presentaba ninguno de estos factores de riesgo; como único antecedente se encontró padre fumador.²³

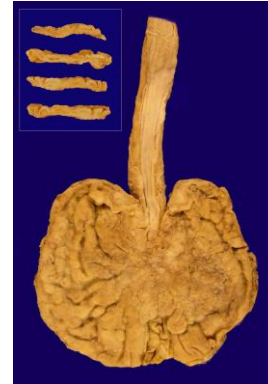


Figura 5. Mucosa gástrica de aspecto nodular difuso. Recuadro: Cortes transversales de la pared gástrica engrosada (Linitis plástica).

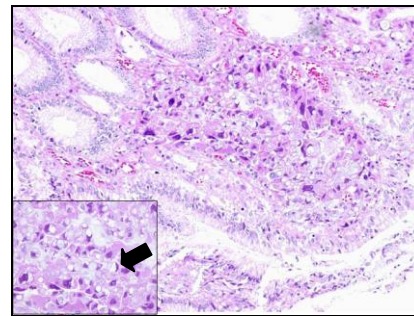


Figura 6. Adenocarcinoma en mucosa de antro gástrico con células en anillo de sello (flecha recuadro). H y E 25x. Recuadro 40x

Estas neoplasias pueden presentarse: de novo,²⁴ asociado al síndrome de poliposis intestinal o secundarios al tratamiento del linfoma gástrico.^{25,26} En este caso la autopsia corroboró la aparición de novo.

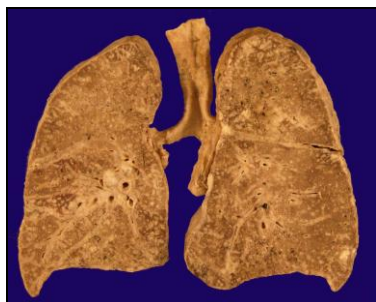

Figura 7. Pulmones al corte con carcinomatosis linfangítica.

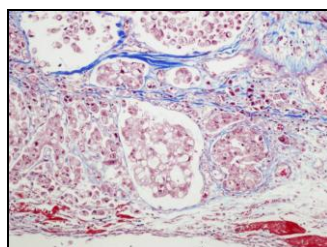


Figura 8. Células neoplásicas en la luz de los vasos linfáticos (permeación linfangítica). Tricrómico de Masson 25x.

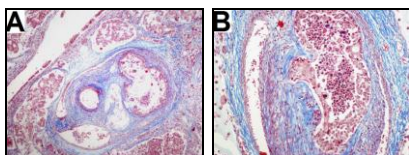


Figura 9. A: Microangiopatía trombótica tumoral en arteria pulmonar de pequeño calibre. **B:** MTTP con oclusión de la luz y proliferación fibromuscular de la íntima. Tricrómico de Masson A:10x B:25x

Desde el punto de vista anatómico, el adenocarcinoma primario se clasifica según su localización en proximal y distal con respecto a su posición con el cardias, los de localización distal se clasifican a su vez de forma histológica en dos subtipos, según la clasificación de Lauren,²⁷ en adenocarcinoma gástrico tipo intestinal y el de tipo difuso, el adenocarcinoma difuso (células en anillo de sello) es de peor pronóstico y es más frecuente en poblaciones jóvenes y pacientes femeninos.²⁸

Los síntomas en los pacientes pediátricos son similares a los observados en los de edad adulta, de estos los más comunes y que presentó nuestro paciente son fiebre, dolor abdominal, vómito, pérdida de peso, náusea, distensión abdominal, polipnea, anemia, anorexia, melena y palidez;²⁹

durante las etapas más tardías se presenta dificultad respiratoria y en algunos casos se ha reportado tos.

La endoscopia tiene una sensibilidad para el diagnóstico del 81 al 94%.³⁰ La estadificación del tumor es determinante en el tratamiento de la enfermedad, para lo cual se puede utilizar TC abdominal, torácica y en ocasiones laparoscopia.²⁹ Nuestro paciente se clasificó en estadio tardío (IV E) debido al involucro de órganos distantes como hueso y pulmón.

Se ha observado que tanto la insuficiencia respiratoria como la desnutrición son factores desfavorables para el tratamiento quirúrgico,³¹ ambos estaban presentes en nuestro paciente desde su ingreso a nuestra institución. El pronóstico es peor en este grupo etario de pacientes, debido a que se diagnóstica más tardíamente que en los adultos por la falta de sospecha.^{32,33}

El pulmón es un sitio frecuente de metástasis, se ha relacionado con embolismos tumorales a lo cual se le ha llamado microangiopatía trombótica tumoral pulmonar (MTTP), esta enfermedad fue descrita por primera vez por Brill y Robertson en 1937³⁴ quienes lo llamaron cor pulmonale subagudo, término que Von Herbay en 1990 sustituye por microangiopatía tumoral trombótica pulmonar.³⁵ La MTTP es una enfermedad rara, su incidencia se calcula del 0.9 a 3.3% de los pacientes adultos con tumores malignos extra torácicos,^{36,37} la epidemiología en la población pediátrica aún no se ha establecido, debido a que ha sido reportado en pocos casos (Tabla 1).^{6,9} Sólo se ha descrito un caso clínico en un paciente adulto vivo,³⁸ hasta 1998 sólo se habían reportado 50 casos, los cuales han sido postmortem,^{8,39,40} se desconoce la incidencia actual de MTTP, sin embargo Kane y colaboradores⁴¹ reportó que el 2.4% de las autopsias realizadas en su investigación a pacientes con neoplasias malignas sólidas presentaban émbolos microscópicos tumorales vasculares pulmonares, sin metástasis en parénquima y de estos sólo el 7% eran secundarios a cáncer gástrico.⁴¹ Se asocia generalmente con adenocarcinomas particularmente el adenocarcinoma gástrico poco diferenciado, incluyendo el carcinoma con células en anillo de sello,^{10,40} pero

también con cáncer de tiroides, riñón, paratiroides,⁴² páncreas, colon, hígado, vesícula, mama, pulmón, vejiga, próstata y coriocarcinoma.^{7,39,40}

La MTTP se caracteriza por metástasis de un embolo microscópico al lecho vascular pulmonar con afección de arterias y capilares de los septos alveolares, sin infiltración del parénquima ocasionando adhesión al endotelio del vaso con importante proliferación fibrocelular de la íntima en las arterias de pequeño calibre y arteriolas pulmonares.^{10,38,43} El embolo tumoral ocluye los vasos de pequeño calibre pero también activa el sistema de coagulación tanto local como de forma sistémica, libera mediadores de la respuesta inflamatoria y factores de crecimiento como el factor de crecimiento endotelial vascular (VEGF, por sus siglas en inglés), ocasionando trombosis, proliferación fibrocelular y fibromuscular de la íntima y estenosis de la luz, aumentando la resistencia vascular pulmonar dando hipertensión pulmonar y como consecuencia cor pulmonale.^{38,40,41}

El síntoma más importante de la PTTM es la disnea progresiva, la cual se presenta cuando la obstrucción de los vasos es del 60 al 80% de su diámetro⁴³ otros de los signos y síntomas son tos seca, fatiga, hipoxia y como se mencionó antes hipertensión pulmonar,⁸ la cual se presenta al obstruirse el 65% del vaso,³⁹ estos síntomas también fueron presentados por nuestro paciente.

El diagnóstico inequívoco en vida se realiza con biopsia pulmonar,³⁸ deberá de ser sospechada en los pacientes con tumores malignos que presentan disnea e hipoxia.^{39,40}

Debido a la baja incidencia del adenocarcinoma gástrico y de la MTTP en este grupo etario, el tratamiento no está bien establecido. Hasta el momento en el caso del adenocarcinoma gástrico se ha basado en los principios utilizados en los pacientes adultos.⁴⁴ El manejo quirúrgico con resección del tumor, ganglios linfáticos involucrados y adyacentes, se considera en estados iniciales curativo, en estadios más avanzados es tan solo paliativo.⁴⁵ La quimioterapia y la radioterapia son tratamientos adyuvantes,⁴⁶ en estadios en los

que la resección de la neoplasia es imposible, se da quimioterapia como manejo inicial para posteriormente considerar la cirugía.⁴⁵ El régimen de cisplatino y fluoracilo es el más utilizado,⁴⁷ en nuestro paciente se utilizó este régimen, sin embargo no fue posible dar los dos ciclos de tratamiento que se propusieron para posteriormente valorar la resección tumoral. En el caso de la microangiopatía trombótica tumoral pulmonar el tratamiento tampoco se ha logrado establecer porque su hallazgo como se mencionó antes es casi exclusivo postmortem.⁴³

La MTTP no es solo una curiosidad histopatológica en un paciente terminal. Miyano y colaboradores³⁸ describen recientemente un caso en una mujer de 64 años con antecedente de gastrectomía distal por cáncer gástrico y quimioterapia adyuvante. Presentaba nódulos esparcidos bilaterales. Una biopsia pulmonar transbronquial fue diagnóstica de MTTP. El VEGF se detectó significativamente elevado en suero así como el dímero D. En base al actual mecanismo patogénico propuesto y explicado previamente, los autores decidieron administrar además de quimioterapia monodroga, esteroides y anticoagulantes. Seis meses después y habiendo completado tres ciclos de quimioterapia los estudios de imagen volvieron a la normalidad, el VEGF sérico y el dímero D disminuyeron ostensiblemente. La paciente se encontró en buen estado de salud, sin síntomas respiratorios.³⁸ Este manejo no se ha podido establecer como tratamiento específico debido a que aun se encuentra en investigación.⁴⁰

El pronóstico en los pacientes pediátricos con adenocarcinoma gástrico y microangiopatía trombótica tumoral pulmonar es malo; la baja incidencia y baja sospecha ocasiona diagnósticos en estadios avanzados o postmortem; la sobrevida del cáncer gástrico no excede de 5 a 10 meses posteriores al inicio de la sintomatología,⁴⁸ y en el caso de la MTTP sólo se ha reportado un caso de un paciente vivo.³⁸

Aunque la combinación de MTTP y cáncer gástrico es muy raro en la edad pediátrica, debe considerarse en el diagnóstico diferencial de hipertensión pulmonar y disnea

progresiva, el mayor conocimiento de la MTTP y su diagnóstico temprano proveerán mejores opciones terapéuticas para el paciente con cáncer.

Tabla 1. Comparación de los hallazgos patológicos y presentación de PTTM en los casos publicados en edad pediátrica

Autor	Edad	Sexo	Sitio	Histopatología tumoral	Metastasis	Tamaño	Permeación linfática	Sospecha clínica
Hara (9)	17	M	Cuerpo gástrico	Carcinoma de células en anillo de sello	Ganglios retrogástricos	0.4x0.4 cm	Frecuente	
Bläker (10)	11	M	Antro gástrico	Carcinoma de células en anillo de sello	Pulmonar y médula ósea	ND	ND	Neumonitis intestinal
Caso actual	13	M	Fundus gástrico	Adenocarcinoma con células en anillo de sello (linitis plástica)	Ganglios linfáticos, páncreas, diafragma, suprarrenal, bazo y diafragma	Toda la pared gástrica	Frecuente	Neuropatía

PTTM: microangiopatía trombótica tumoral pulmonar ND No descrito

Referencias bibliográficas

1. Curtis JL, Burns RC, et al. Primary gastric tumors of infancy and childhood: 54 year experience at a single institution. *Journal of pediatric surgery* 2008;43:1487-1493.
2. Hussain SZ, Jaiswal A, et al. Fatal acute failure in a child with metastatic gastric adenocarcinoma. *Journal of pediatric gastroenterology and nutrition*.2006;43:116-118.
3. Deutsch F, Zilberstein B, et al. Gastric carcinoma in a 13 years old girl. *Gastric cancer* 2004;7:178-182.
4. Luévano-Flores E, Ochoa-Carrillo F, Figueroa-Morales S, Mora-Tiscareño A, Rodríguez-Jurado R. Carcinoma gástrico en individuos menores de 40 años, análisis de 22 casos vistos en el Instituto Nacional de Cancerología. Resúmenes seleccionados XXIX Reunión Anual en provincia. Asociación Mexicana de patólogos A.C. *Patología revista latinoamericana* 1986;24:274.
5. Dokucu AI, Öztürk H, et al. Primary gastric adenocarcinoma in a 2.5 years old girl. *Gastric cancer*. 2002;5:237-239.
6. Bläker H, Daum R, Tröger J, et al. Adenocarcinoma of the stomach with tumor-trombotic microangiopathy in an 11 years old male patient. *Eur J Pediatr Surg* 2000;10:45-49.
7. Yao X, Flieder D, et al. Pulmonary tumor thrombotic microangiopathy An often missed antemortem diagnosis. *Arch Pathol Lab Med*. 2001;124:304-305.
8. Franquet T, Giménez A. Thrombotic microangiopathy of pulmonary tumors: a vascular cause of tree in bud pattern on CT *ARJ*2002;179:897-899
9. Hara A, Ichinoe M, Ogawa T, et al. A microscopic adenocarcinoma of the stomach with pulmonary tumor thrombotic microangiopathy in 17-years old male.
10. Chinen K, Kazumoto T, Ohkura Y, Matsubara O, Tsuchiya E. Pulmonary tumor thrombotic microangiopathy caused by a gastric carcinoma expressing vascular endothelial growth factor and tissue factor. *Pathol Int*2005;55:27-31.
11. Cheung TC, Ng FH, et al. Occult gastric cancer presenting as cor pulmonale resulting from tumor cell microembolism. *Am J Gastroenterol* 1997;92:1057-9.
12. Li FP, Fraumeni J, Mulvihill J, et. al. A cancer family syndrome in twentyfour kindreds. *Cancer research* 1988;48:5358-62.
13. Birch J, Hartley A, Prosser J, et. al. Prevalence and diversity of constitutional mutations in the p53 gene among 21 Li-Fraumeni familias. *Cancer Reserch* 1994;54:1298-1304.
14. Bethel AI, Bhattacharyya N, et al. Alimentary tract malignancies in children. *Journal of pediatric surgery* 1997;33(7):1004-1009.
15. Aichbichler B, Eherer AJ, et al. Gastric adenocarcinoma mimicking achalasia in 15 year old patient: a case report and review of the literature. *Journal of pediatric gastroenterology and nutrition* 2001;32:103-106.
16. Rugge M, Busatto G, et al. Patients younger than 40 years with gastric carcinoma. *Cancer* 1999;85(2):2506-2511
17. Mourad WA, Hussein G, et al. Biological markers in Helicobacter pylori associated gastritis and carcinoma: the value of a scoring system. *Ann Saudi Med* 2004;24(2):112-118.
18. Kikuchi S. Epidemiology of Helicobacter pylori and gastric cancer. *Gastric cancer* 2002;5:6-15.
19. Shibata A, Hamajima N, Ikehara Y, Saito H, et. al. ABO blood type, Lewis and Secretor genotypes, and chronic atrophic gastritis: a cross-sectional study in Japan. *Gastric Cancer* 2003;6:8-16.
20. Bermúdez C, Insuasty J, Gamarra G. Grupo sanguíneo A y riesgo de cáncer gástrico en el Hospital Universitario de Santander. *Acta Médica Colombiana* 2006;31:400-10.
21. Wolach B, Rothschild M, et al. Idiopathic non obstructive hypertrophic cardiomyopathy, vitamin B12 deficiency and gastric adenocarcinoma: an unreported association in a teenager. *Eur J Pediatr* 1998;157:715-718.
22. Conley ME, Ziegler MM, et. Al. Multifocal adenocarcinoma of the stomach in a child with common variable immunodeficiency. *J Pediatr Gastroenterol Nutr* 1988;7:456-60.
23. Jiménez F, Paniagua M. Cáncer gástrico: factores de riesgo. *Rev Cubana de Oncol* 1998;14:171-79.

24. Ladd AP, Grofeld JL. Gastrointestinal tumors in children and adolescents. *Seminars in pediatric surgery*. 2006; 15(1):37-47.
25. Sasaki H, Sasano H, et al. Adenocarcinoma at the esophageal gastric junction arising in an 11 years old girl. *Pathol Int* 1999;49:1109-13.
26. Goldthorn JF, Canizaro PC. Gastrointestinal malignancies in infancy, childhood, and adolescence. *Surg Clin North Am* 1986;66:845-61.
27. Hemminki K, Sundquist J and Ji J. Familial risk for gastric carcinoma: an updated study from Sweden. *British Journal of Cancer* 2007;96:1272-1277.
28. Imrie C, Rowland M, et al. Is Helicobacter pylori infection in childhood a risk factor for gastric cancer? *Pediatrics* 2001;107(2):373-380.
29. Sonali S. Gastric carcinoma. *Dis Mon* 2004;50:532-9.
30. Medina-Franco M, Cortes-González R, et al. Clinicopathological characteristics of gastric carcinoma in young and elderly patients: a comparative study. *Annals of surgical oncology* 2000;7(7):515-519.
31. McGill TW, Downey EC, et al. Gastric carcinoma in children. *Journal of pediatric surgery*. 1993; 28(12):1620-1621.
32. Nakamura T, Yao T, et al. A Clinicopathological study in young patients with gastric carcinoma. *J Durg Oncol* 1999;71:214-19.
33. Theuer CP, et al. Unique features of gastric carcinoma in the young. *Cancer* 1998;83(1):25-33.
34. Brill IC, Robertson T. Subacute cor pulmonale. *Arch Intern Med* 1937;60:1043-1057.
35. Von Herbay A, Illes A, et al. Pulmonary tumor thrombotic microangiopathy with pulmonary hypertension. *Cancer*. 1990;66:587-92.
36. Yao X, Flieder D, Hoda S. Pulmonary tumor thrombotic microangiopathy An often missed antemortem diagnosis. *Arch Pathol Lab Med*. 2001;124:304-305.
37. Miyano S, Izumi S, et al. Pulmonary tumor thrombotic microangiopathy. *J Clin Oncol* 2007;25:597-9.
38. Chakeres D, Spiegel P. Fatal pulmonay hypertension secondary to intravascular metastatic tumor emboli. *ARJ* 1982;139:997-1000.
39. Pinckard JK, Wick MR. Tumor-related thrombotic pulmonary microangiopathy: reviw of pathologic findings and pathophysiologic mechanisms. *Ann Diagn Pathol* 2000;4:154-7.
40. Kane RD, Hawkins HK, et. Al. Microscopic pulmonary tumor emboli associated with dyspnea. *Cancer* 1975;26:1473-82.
41. Romero-Gutiérrez L, Lérda L, et al. Microangiopatía tumoral trombótica pulmonar (cor pulmonale subagudo): presentación de un caso. *Rev Esp Pathol* 1998;31:45-48.
42. Harting MT, Herzog CE, et al. Treatment issues in pediatric gastric adenocarcinoma. *Journal of pediatric surgery* 2004;39(8):e8-e10.
43. Sarela AI, Yelluri S. Gastric adenocarcinoma with distant metastasis. *Arch surg* 2007;142:143-149.
44. Nq K Meverhardt JA, Fuchs S. Adjuvant and neoadjuvant approaches in gastric cancer. *Cancer J* 2007;13:168-74.
45. Kelsen DP. Adjuvant and neoadjuvant therapy for gastric cancer. *Semin Oncol* 1996;23:379-89.
46. Barone C, Basso M, et al. Docetaxal and oxaliplatin combination in second line treatment for patients with advanced gastric cancer. *Gastric cancer* 2007;10:104-111.