



UNIVERSIDAD NACIONAL AUTÓNOMA DE
MÉXICO



FACULTAD DE ODONTOLOGÍA

ALTERNATIVA RESTAURADORA PARA EL CIERRE DE
DIASTEMAS.

T E S I N A

QUE PARA OBTENER EL TÍTULO DE

C I R U J A N A D E N T I S T A

P R E S E N T A:

CLAUDIA LORENA PÉREZ CONTRERAS

TUTOR: C.D. BASILIO ERNESTO GUTIÉRREZ REYNA



Universidad Nacional
Autónoma de México

Dirección General de Bibliotecas de la UNAM

Biblioteca Central



UNAM – Dirección General de Bibliotecas
Tesis Digitales
Restricciones de uso

DERECHOS RESERVADOS ©
PROHIBIDA SU REPRODUCCIÓN TOTAL O PARCIAL

Todo el material contenido en esta tesis esta protegido por la Ley Federal del Derecho de Autor (LFDA) de los Estados Unidos Mexicanos (México).

El uso de imágenes, fragmentos de videos, y demás material que sea objeto de protección de los derechos de autor, será exclusivamente para fines educativos e informativos y deberá citar la fuente donde la obtuvo mencionando el autor o autores. Cualquier uso distinto como el lucro, reproducción, edición o modificación, será perseguido y sancionado por el respectivo titular de los Derechos de Autor.



Facultad de Odontología



En agradecimiento a mi mayor fortaleza mis padres María Isabel y José Luis, a mi hermana Paulina, que con su apoyo he podido concluir esta maravillosa carrera, difícil pero sumamente satisfactoria, orgullosamente les digo hoy gracias, este momento me llena de inmensa felicidad y por ello los bendigo a ustedes hoy y siempre.

A ti José Luis, por tu tiempo brindado para el termino de mi carrera, paciencia y comprensión; a mis abuelos, siempre por su cariño y compartir estos momentos tan felices conmigo, a todos ustedes gracias.

A mi tía Alejandra (q.e.p.d), gracias por haberme dado la dicha de conocerte, valorarte y extrañarte infinitamente, una maravillosa persona que no tuvo la oportunidad de seguir aprovechando la vida; pero que siempre sonreía aun en los momentos difíciles. Gracias por enseñarme a ver la vida como una experiencia más. Lo único que puedo decir es que donde estés, nunca olvidas el gran amor que te tengo y el cariño con el que te recordaremos siempre.

A la incomparable Facultad de Odontología y por ende a la Universidad Nacional Autónoma de México, a la cual debo mucho e indudablemente siempre estaré agradecida, por los conocimientos y experiencias vividas. Al C.D. Basilio Ernesto Gutiérrez Reyna y al Mtro. Víctor Moreno Maldonado, gracias por su colaboración, apoyo y atención, para la realización de este trabajo.

Gracias dios, te pido bendigas mi camino y el de mi familia, que es lo más sagrado para mi.

Claudia Lorena.



Índice

1.- INTRODUCCIÓN	6
2.- PROPÓSITOS	8
3.- DIASTEMAS DENTARIOS	9
3.1 Definición	9
3.2 Etiología	9
3.3 Clasificación	11
4.- CONSIDERACIONES ESTÉTICAS PARA LAS OPCIONES RESTAURADORAS	12
4.1 Líneas de referencia	12
4.1.1 Horizontales	12
4.1.1.1 Labiales	12
4.1.1.2 Línea de la sonrisa	13
4.1.2 Verticales	13
4.1.3 Perfil	13
4.1.3.1 Labio superior	14
4.1.3.2 Labio inferior	14
4.1.3.3 Plano oclusal	14
4.2 Proporcionalidad	14
4.3 Simetría	15
4.4 Asimetría	15
4.5 Variaciones de la percepción	15
5.- DIAGNÓSTICO Y PLAN DE TRATAMIENTO	16
6.- CARILLAS	18
6.1 Carillas directas de composite	20



Facultad de Odontología



6.1.1 Carilla de diagnóstico (ensayo restaurador)	24
6.1.2 Preparación dentaria	25
6.1.3 Técnica operatoria	26
6.1.4 Caracterización intrínseca (tintas)	35
6.1.5 Uso de opacadores	35
6.2 Carillas de composite sobre modelo (indirectas)	36
6.2.1 Preparación dentaria	37
6.2.2 Toma de impresión	38
6.2.3 Provisionales	38
6.2.4 Prueba de carillas	39
6.2.5 Restauración	40
6.2.6 Colocación de la carilla	41
6.2.7 Selección del cemento	41
6.2.8 Manipulación	41
6.2.9 Terminación	42
6.2.10 Control posoperatorio	43
6.3 Carillas de porcelana	44
6.3.1 Materiales utilizados para carillas de porcelana	45
6.3.2 Maniobras previas	46
6.3.3 Criterios generales para la preparación	46
6.3.4 Preparación del diente	47
6.3.4.1 Tallado sobreextendido (Overlapped)	49
6.3.5 Toma de impresión	50
6.3.6 Provisionales	52
6.3.6.1 Cobertura formada al vacío	52
6.3.6.2 De composite directas	52



Facultad de Odontología



6.3.6.3 De composite indirectas	53
6.3.6.4 A partir de un molde	54
6.3.7 Instrucciones para el laboratorio	55
6.3.8 Color de los dientes existentes	56
6.3.9 Prueba de carillas	57
6.3.9.1 Preparación de dientes y tejidos	57
6.3.10 Cementado de las carillas	59
6.3.10.1 Preparación de las carillas	59
6.3.10.2 Preparación dentaria	60
6.3.10.3 Colocación de las carillas	62
6.3.11 Restauración	64
6.3.12 Control posoperatorio	68
7.- CONCLUSIONES	70
8.- REFERENCIAS BIBLIOGRÁFICAS	72



1.- INTRODUCCIÓN

Dentro de los complejos aspectos de la Odontología Estética se encuentra la existencia de falta de puntos de contacto mejor conocida como diastemas. Los pacientes lo toman como espacios antiestéticos y en algunas situaciones el mismo rechaza el tratamiento ortodóncico y se inclina por la opción clínica, que para el Odontólogo presentan un reto importante.

El avance de la Odontología Restauradora por medio de técnicas adhesivas, y con sistemas estéticos que están a la vanguardia permiten la corrección de alteraciones de forma, contorno, tamaño y puntos de contacto; logrando que las situaciones donde se implica la estética desfavorable, ya sea de origen genético o del desarrollo, se solucionen de manera conservadora.

Es evidente la importancia de la sonrisa dentro del complejo facial en compaginación con la estética facial. De modo que cualquier causa que comprometa la alteración de forma, tamaño o posición dentaria influye en el conjunto estético-facial. Las anomalías dentarias notables producen en consecuencia perjuicios en la estética facial, ocasionando algunas veces problemas psicológicos que influyen en el autoestima personal.

Los dientes son componentes claros dentro del marco de la sonrisa, la presencia de espacios entre ellos, distingue un fondo más oscuro en la cavidad bucal, omitiendo la continuidad entre los dientes, presentando una sonrisa poco agradable.



Facultad de Odontología



El plan de tratamiento para corregir diastemas incluye varias alternativas como son Ortodoncia, Odontología Restauradora, o una combinación de ellas, de antemano cualquier tratamiento estético requiere de un análisis cuidadoso y se debe apoyar con elementos de diagnóstico como modelos de estudio, radiografías (dentoalveolares, aleta mordible, oclusales, ortopantomografía), fotografías o imágenes digitalizadas.

El cierre de los diastemas dentarios debe estar antecedido de una etapa de prueba y evaluación, para que el paciente observe la nueva imagen que presentará, mediante un encerado de diagnóstico, en el cual se podrá apreciar su nueva imagen y así obtener su autorización o por el contrario intentar alguna otra opción.

La Odontología adhesiva aunada a carillas de resinas directas, indirectas o de porcelana proporcionan una estética y confiabilidad, a partir de materiales de calidad y técnicas adecuadas.



2.- PROPÓSITOS

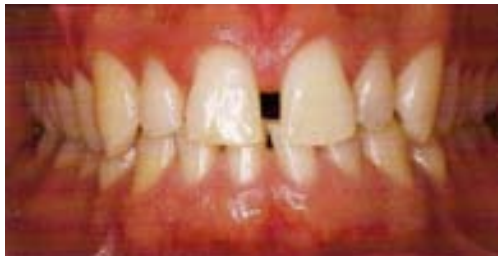- Determinar a través de un adecuado diagnóstico y plan de tratamiento, la mejor alternativa restauradora para solucionar el problema de los diastemas.
- Conocer a las carillas como opción terapéutica, para la solución al problema antes citado.
- Adquirir los conocimientos necesarios de restauraciones estéticas, y por medio de los mismos mejorar la apariencia de los pacientes con este tipo de anomalía dentaria.
- Obtener una mejor estética en el tratamiento de los diastemas, por medio de las carillas de porcelana.



3.- DIASTEMAS DENTARIOS

3.1 Definición

Los diastemas son espacios interdentarios, pueden ser únicos o múltiples. Pueden afectar a ambas arcadas, prevaleciendo en la superior, especialmente en la región de los anteriores. Se presentan de manera natural en el desarrollo, durante la dentición mixta, antes de la erupción de los caninos. De manera que la mayoría de los diastemas se cierran después de la erupción de esos dientes, en forma natural. ²



3.2 Etiología

Las causas de la presencia de diastemas suelen ser múltiples, comprendiendo varios factores; encontrándose los hereditarios que desempeñan un papel importante en el origen de los diastemas pero que nada se puede hacer para prevenirlos y los del desarrollo que pueden prevenirse. ^{1, 2, 4}

Factores hereditarios

- Agenesia dentaria: Es una anomalía de número caracterizada por defecto, es decir, genéticamente consiste en que uno o más dientes faltan por ausencia de su formación. (Mayor frecuencia



Facultad de Odontología



incisivos laterales superiores, segundos premolares inferiores), afectando la posición de los dientes contiguos.

- Discrepancia del tamaño diente/hueso: Dientes pequeños con diastemas o dientes grandes con separación de puntos de contacto.
- Dientes supernumerarios.
- Odontomas.
- Quistes.
- Inserción del frenillo labial: Un frenillo largo que va desde la cresta hasta el reborde alveolar influye en la dirección en que erupcionan los dientes, para ocasionar una separación con los dientes contiguos.
- Alteración en la premaxila.

Factores del desarrollo

- Hábito de lengua: Da por resultado la protrusión de los dientes por acción de presión sobre las caras palatinas, ocasionando espacios entre los mismos.
- Ausencia de dientes.

En el artículo “**Esthetic and functional restoration for an anterior open occlusal relationship with multiple diastemata: A multidisciplinary approach**” del J Prosthet Dent, 2008; 99:91-94; menciona que la etiología de los diastemas en adultos se relaciona con las discrepancias dentoalveolares que generalmente resultan de las desarmonías entre las arcadas dentales, el tamaño mesio-distal de los dientes y la presencia de defectos en el hueso, lo que ocasiona separación de los incisivos.⁹



3.3 Clasificación de los diastemas

Mooney y Barrancos (1999) clasifican los diastemas en cuanto a tamaño y simetría. ²

Tamaño:

- Pequeños (hasta 2 mm).
- Medianos (entre 2 y 6 mm).
- Grandes (más de 6 mm).

Simetría

- Simétricos (cuando existen espacios iguales en mesial y distal).
- Asimétricos (cuando los espacios son desiguales).



4.- CONSIDERACIONES ESTÉTICAS PARA LAS OPCIONES RESTAURADORAS

Deben tomarse en cuenta factores estéticos cuando se va a indicar una restauración para cerrar un diastema, entre estos se encuentran: ⁸

4.1 Líneas de referencia:

4.1.1 Horizontales: (Efecto T: Línea media centrada ser perpendicular a la línea bipupilar; Simetría relativa).

4.1.1.1 Labiales: La cantidad de diente visible en posición de reposo muscular como en función, se determina por la longitud y curvatura de los labios. Al presentar estos, forma cóncava ocasionan mayor visibilidad de los dientes anteriores superiores, además de incompetencia labial.

Línea labial superior: Se utiliza para determinar posición de reposo, sonrisa y conocer la situación vertical del margen gingival superior al momento de sonreír.

Línea labial inferior: Permite identificar la curvatura que debe tener el plano incisoclusal que va de los dientes anterosuperiores a los posterosuperiores.



Facultad de Odontología



La línea del bermellón que se ubica en el labio inferior, donde se unen la parte seca y húmeda del labio permite conocer mediante pruebas fonéticas, la posición del borde incisal de los incisivos superiores.

4.1.1.2 Línea de la sonrisa: Su importancia esta en la cantidad de superficie dental mostrada, relacionándose con la forma, silueta de los dientes anteriores y con el plano incisal. Lo ideal es que los incisivos centrales y caninos tengan el borde incisal al mismo nivel, en tanto que los incisivos laterales ligeramente más cortos. Esta línea se relaciona con dientes, labios y con las demás líneas de referencia estético-faciales.

4.1.2 Verticales: Es conveniente que la línea media facial, coincida con la línea media dental que pasa verticalmente entre los incisivos centrales superiores, cuando hay presencia de una línea media desviada debe corregirse, ya que es desagradable a la vista. En caso de que coincidan estas, la línea que resulta será perpendicular a la bipupilar y se encuentra el efecto de "T", correspondiendo a una estética satisfactoria.

4.1.3 Perfil: Lo componen el labio superior e inferior, que se utilizan como guía para posicionar los dientes; ambos labios muestran la posición del paciente:



Facultad de Odontología



- 4.1.3.1 Labio superior: Una posición ideal del soporte del labio corresponde a los 2/3 gingivales de estos dientes, y la posición del labio superior al momento de sonreír depende del nivel del margen gingival de los incisivos superiores.
- 4.1.3.2 Labio inferior: Interviene en la posición del borde incisal de los incisivos superiores, ya que al pronunciar la letra “F” este borde debe entrar en contacto con la línea del bermellón del labio inferior.
- 4.1.3.3 Plano oclusal: Se establece por medio de superficies incisales y oclusales, coincide con la Línea de Camper (se extiende del nacimiento del ala de la nariz hasta un punto determinado del tragus).

4.2 Proporcionalidad

Es importante relacionar el ancho y la longitud, así como las dimensiones de los dientes en conjunto.

Las proporciones óptimas de un incisivo superior para que presente un aspecto natural son de 1:0,6 mm (Mallat “Ley de oro”), entre la longitud incisivo-gingival y el diámetro mesio-distal. Cuando estas proporciones no se respetan al cerrar los diastemas grandes con restauraciones, los dientes restaurados manifiestan desproporción.



Facultad de Odontología



Los métodos que pueden compensar la distancia mesio-distal son:

- a) Aumento de la longitud de la corona clínica a través de cirugía periodontal (Alargamiento de corona).
- b) Restauración (Remodelando la cara labial).

4.3 Simetría

Se refiere al equilibrio de la disposición dental que permite una disposición adecuada en un plano frontal.

4.4 Asimetría

Se debe analizar la manera de como se va a solucionar esta, que tanto se puede tolerar o modificar.

4.5 Variaciones de percepción

La percepción se refiere a la visión de un conjunto de objetos que dan una impresión, en cuanto a forma y color, estos se pueden alterar al modificar contorno, superficie o textura y puede limitarse a uno o varios dientes.

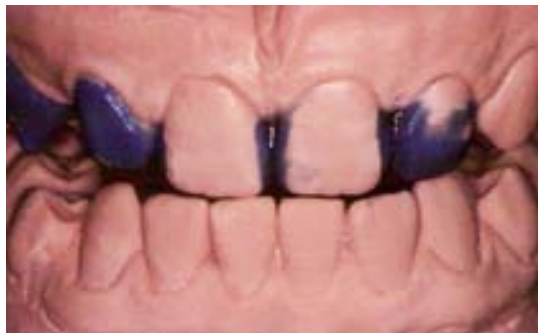Hay que tener en cuenta ante cualquier modificación de percepción, que se debe preservar el dominio de los incisivos centrales, mantener el nivel gingival, proporción de la forma y posición de acuerdo a las líneas faciales verticales y horizontales.



5.- DIAGNÓSTICO Y PLAN DE TRATAMIENTO

A pesar de lo notorio de un diastema, dicho espacio no debe cerrarse sin antes conocer o identificar la causa que le dio origen.

Una vez establecido el diagnóstico, el encerado ayudará a mostrarle al paciente, las expectativas a las que se le pueden ofrecer.



Generalmente en la mayoría de los casos la intervención ortodóncica, proporciona resultados aceptados por los pacientes. Esta alternativa provee el cierre de los diastemas, estableciendo contactos proximales.

El elevado costo de este tratamiento, así como el tiempo de inicio a término da por resultado, que el uso de las soluciones restauradoras como por ejemplo, las carillas en diferentes tipos de materiales sean una opción digna de tomarse en cuenta.

El tratamiento mediante la Odontología Interdisciplinaria da por resultado, la estética y funcionalidad para el cierre de diastemas.



Facultad de Odontología



También se puede realizar Cirugía Periodontal para obtener una mayor longitud de la corona clínica y así equilibrar el aumento de anchura del diente ocasionado por la restauración que cierra el diastema.

Para adquirir resultados estéticos favorables se debe obtener la forma anatómica más natural del diente a restaurar, y mantener los puntos de contacto con el mínimo sobrecontorneo de las restauraciones hacia los dientes contiguos. ¹⁰

Existen algunos casos donde se puede aplicar la técnica “sin fresa” o “sin preparado”. La clave del éxito para el cierre de diastemas mediante técnicas restauradoras esta en crear un diámetro dental proporcionado, aceptable y adecuado sobre todo para los dientes anteriores, debido a la importancia de la línea de la sonrisa. ^{3, 4}

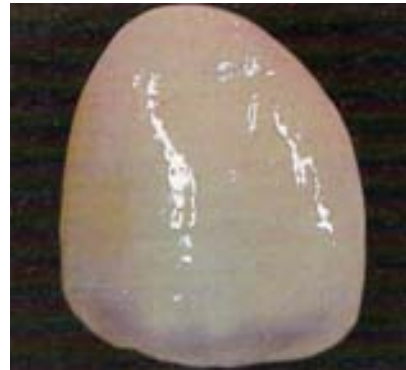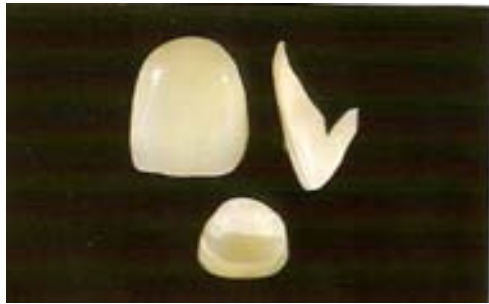Dentro de las opciones restauradoras se encuentran:

- Carillas directas de composite
- Carillas indirectas de composite
- Carillas de porcelana



6.- CARILLAS

Uno de los tratamientos utilizados para el cierre de diastemas son las carillas, es un recurso para la rehabilitación estética y funcional de uno o más dientes del sector anterior de la boca que presenten alteraciones cromáticas, morfológicas o de alineación.⁵



Para que haya éxito en el caso clínico se requiere:

1. Elección del caso clínico donde el espesor de esmalte permita este tipo de preparaciones.
2. Paciente con buenos hábitos de higiene
3. Paciente con guía anterior aceptable



Facultad de Odontología



Según el material que se utiliza para su confección, las carillas pueden ser:

- a) Composite directo
- b) Composite indirecto (técnica sobre modelo)
- c) De cerómero ó polividrio
- d) De porcelana (por el método de cera perdida o cerámica por inyección)
- e) De porcelana con diseño de fabricación asistido por computadora.

Con respecto al desgaste estas pueden ser de tipo:

- Extra-esmalte (sin desgaste), en estos casos la preparación dentaria se limita a la formación de una superficie áspera para remover la capa superficial aprismática del esmalte que favorecerá a las técnicas de adhesión, para esto pueden utilizarse bandas de lija o puntas de diamante.^{4,5}
- Intra-esmalte (desgaste solo en esmalte).^{4,5}
- Intra-esmalte/dentina (abarca hasta la dentina).^{4,5}

En el artículo **“Porcelain veneer outcomes, Part II”** del J Esthet Dent, 2006; 18: 110-113; presenta un estudio realizado para evaluar la función y mantenimiento de las carillas estéticamente hablando en especial las de porcelana de 5 a 10 años en una clínica dental, se encontró que la duración de las carillas de porcelana es aproximadamente de un 94%, de las de composite indirectas 90% y de las directas 74%.



Encontrando la satisfacción de los pacientes en cuanto a las de porcelana en un 93%, de composite indirecto 82%, de composite directo 67%. ¹³

Es de suma importancia el conjunto de pasos clínicos y técnicas indispensables para el resultado satisfactorio como son: ¹³

1. Preparación adecuada
2. Guía anterior aceptable
3. Conocimiento de los sistemas adhesivos
4. Percepción de color óptima
5. Comunicación con el técnico dental
6. Elaboración de mapeo de color
7. Corresponsabilidad del paciente

Una restauración de este tipo debe contar con características predecibles y confiables, por lo que se debe tomar en cuenta, la transición entre el diente y restauración. ¹⁴

6.1 Carillas directas de composite

La elección de este tratamiento depende del espacio a cerrar, de las exigencias funcionales y estéticas de la restauración. Si el espacio es pequeño (1.5 mm o menos), puede utilizarse composite de microrelleno.

Si el diastema es de mayor tamaño se puede utilizar composite híbrido o microhíbrido que proporcionará resistencia al desgaste y a la fractura.



Facultad de Odontología



Este tipo de restauraciones son utilizadas para cambiar una tonalidad que sea discreta; así como tamaño, forma y la posición de uno o múltiples dientes anteriores dentro del arco.

Para determinar el uso de estas restauraciones se debe tomar en cuenta:

- Expectativas del paciente y profesional en relación al resultado estético: las carillas proporcionan excelentes resultados estéticos, en razón al color del diente.

Pero en ocasiones dejan mucho que desear debido a que los composites en pequeño espesor permiten el paso de la luz a través de ellos y se observa el color del fondo. En otras situaciones pudiera ser que se obtenga el color favorable, pero no conseguir las características de textura, forma y contorno adecuados perjudicando la estética. Para tener una visión de los posibles resultados se puede realizar un ensayo restaurador (carilla de diagnostico).⁶

- Expectativas del paciente y del profesional respecto a la duración de la restauración: Este tipo de restauraciones de acuerdo al fabricante tienen un promedio de vida de 4 a 8 años, dependiendo además del paciente, hábitos, higiene, visitas periódicas (corresponsabilidad), y del operador, conocimiento de la técnica, del material restaurador a utilizar, que cuente con el equipo y materiales e instrumentos adecuados.⁶



Facultad de Odontología



- Posibilidad de restitución de la función: Cuando interfieren en la función es necesario realizar un ensayo restaurador para poder determinar si es posible realizar el tratamiento. ⁶
- Verificar si se requiere realizar alguna cirugía para ganar acceso al margen. ⁶

Además de realizar ciertas maniobras previas: ⁵

1. Análisis de la oclusión: En pacientes con una oclusión favorable donde los dientes superiores ocluyen por fuera de los inferiores, esta es adecuada para la realización de las carillas en los dientes superiores, sin embargo, la oclusión borde a borde y hábitos parafuncionales son desfavorables para la realización de estas.
2. Evaluación del esmalte: Debe ser suficiente en cantidad, calidad para realizar el desgaste y conseguir una adhesión favorable.
3. Verificación de las pigmentaciones: Si estas son muy profundas que atraviesan todo el esmalte, se requerirá de una carilla indirecta.
4. Observación de las características anatómicas: Poner atención en la curvatura bucal y evaluar el borde incisal, para determinar si se conserva o se reconstruye.
5. Control de la vitalidad pulpar: Tener presente si está o no vital.



Facultad de Odontología



6. Refuerzo endodóntico: En caso de que al realizar el desgaste para la confección de las carillas, este sea extenso en comparación a lo establecido, se recomienda la reconstrucción por medio de un endoposte de fibra de vidrio o de un material de reconstrucción (ionómero de vidrio), sobre todo en los dientes que recibieron tratamiento endodóntico.
7. Análisis periodontal: Un estado de salud satisfactorio de los dientes a restaurar, proporcionará un excelente resultado biológico y estético.
8. Surco gingival: Medir la profundidad de este para determinar el límite de la preparación y seleccionar el hilo retractor a usar.
9. Fotografía: Tomar antes, durante y después del tratamiento, para comparar los resultados obtenidos.
10. Limpieza: Realizar la profilaxis de los dientes a restaurar en las superficies bucales y proximales.
11. Selección del color: Los dientes deben estar húmedos, ayudándose de luz natural. El paciente debe participar en la elección; es indispensable tomar un color para cuello, cuerpo e incisal, o se puede recurrir al “mapeo de color”.
12. Análisis radiográfico: Desmineralización del tejido dentario (caries), pérdida de tejido óseo, proporción corona-raíz, etc.



Algunos composites utilizados para la confección de estas carillas son: ⁵

- Esthet-X (Denstsply/Caulk) TM
- Point 4; Prodigy: XRV Herculite (sds/Kerr) TM
- Vitalescence; Amelogen Universal (Ultradent) TM
- Miris: Sinergy (Coltene/Whaledent) TM
- Artemis; Tetric ceram (Ivoclar-vivadent) TM
- Filtek Supreme; Filtek Z250; Z100 (3M ESPE) TM
- Admira (Voco) TM
- Renamel Universal Microhybrid (Cosmedent) TM
- Venus; Charisma (Heraeus Kulzer) TM
- Elitefil; Bisfil P (Bisco) TM
- Clearfil AP-X TM
- Glacier; Ice (SDI) TM
- Renamel Sculpt (Cosmedent) TM
- Arabesk (Voco) TM
- Durafil VS (Kulzer) TM

6.1.1 Carilla de diagnóstico (ensayo restaurador)

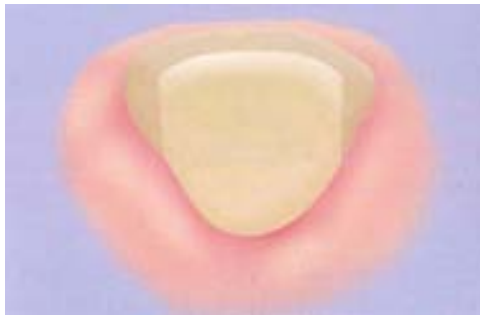Es realizado con resinas, tonalidades y espesor similar al de la restauración final, siendo factible en el tratamiento de diastemas sobre todo cuando los dientes antero-superiores requieran carillas, se siguen los mismos pasos que en la colocación de una resina, solo que el esmalte no se acondicionará con ácido.



6.1.2 Preparación dentaria

En dientes donde se cerraran los diastemas solo será necesaria la creación de una línea de terminación próximo-gingival o únicamente remoción del brillo superficial del esmalte vestibular.

El margen proximal de la preparación en el área de contacto, necesita ser más extendida en sentido palatino, en razón de la amplitud de los espacios interproximales gingival y vestibular, así como de la inexistencia del contacto dental en esa área, para evitar que en cierto ángulo de visión haya estructura dental visible que dañe a la estética. En la zona gingival la preparación debe terminar en hombro redondeado.



En el área interproximal, el punto de contacto debe ser extendido, en sentido palatino y avanzar hacia adentro del área de contacto hasta una profundidad equivalente a la mitad de su dimensión vestibulo-palatino.

Observar en sentido mesial y distal, durante la realización de la preparación, para verificar la extensión hacia las zonas mencionadas y determinar que el espacio sea el adecuado para que no se observe la continuidad entre el composite y el tejido dentario.⁶



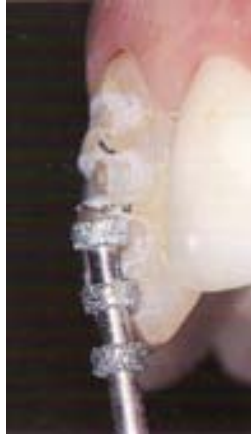El procedimiento se puede realizar en dos técnicas clínicas:

- Técnica de la matriz de acrílico (indicada en dientes que presentan ligera alteración de color, no se utiliza en dientes con malposición, inclinaciones). Esta se realiza a partir de un modelo de estudio, donde se desgasta la superficie labial del diente, se prosigue a seleccionar una carilla de acetato, se recorta y adapta al modelo.
- Técnica directa sin matriz

6.1.3 Técnica operatoria

1.- Confección de un canal orientador en la región cervical supragingival, se realiza con fresa esférica de diamante de 1 mm de diámetro (ofrece referencia de profundidad de desgaste periférico), este debe realizarse con profundidad de la mitad del espesor de la parte activa de la fresa (0.5 mm) y deberá extenderse por las superficies proximales hasta llegar al borde incisal, obteniendo un diseño de herradura.

2.- Realizar un canal de orientación en sentido cérvico-incisal, con la fresa anterior, realizándose en el centro de la superficie vestibular con profundidad de 0.4 mm, a partir del tercio medio a incisal deberá tener mayor profundidad 0.5 mm, para realizar este canal se tomará en cuenta la convexidad del diente (por tercios); se realiza con fresas de tres donas (marcadores de profundidad), como la 552 (Nomenclatura ISO) o D44 y D45 de Brasseler.



3.- Se procede al desgaste del centro del diente en sentido cervico-incisal hacia la zona distal, respetando la convexidad de esta superficie; deberá extenderse a la superficie proximal con 0.1-0.2 mm de profundidad, realizándose con fresas como 199 o 200 (Nomenclatura ISO) o D15 de Brasseler. En este caso para los diastemas el desgaste se realiza por toda la cara proximal hasta llegar al ángulo diedro proximolingual.^{5, 6}

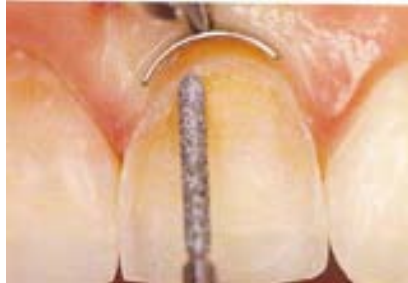4.- Una vez que está hecho dicho desgaste se continúa hacia mesial, proximal, para después verificar la profundidad y extensión adecuada.⁶

5.- Cuando el diente requiera ser alargado se debe hacer un chaflán en la región palatina extendiéndose de mesial a distal e invadir las superficies proximales.^{3, 5, 6}

6.- Si se requiere extensión subgingival (0.1 mm), se debe proteger y separar el margen gingival con retractores gingivales, esta terminación es mejor que quede áspera ya que proporcionará mayor adhesión.



Facultad de Odontología



7.- En cuanto al borde incisal existen tres alternativas: Si está intacto, sano y grueso, el desgaste se realiza justo en el límite incisal de la cara bucal; si esta deteriorado o muy delgado, se debe cortar este siguiendo un plano leve palatino y terminar ahí mismo, los ángulos deben quedar redondeados; el borde está sano pero el diente requiere su alargamiento, se aplanar mínimo el borde incisal, terminando la preparación en lingual con los bordes redondeados.^{5, 6}

Se procede a realizar el aislamiento por medio de:

- Aislamiento relativo (rollos de algodón)
- Hilos retractores (00 o 0), dependiendo de la retracción que se desee lograr o en su debido caso por la técnica de doble hilo.
- Aislamiento absoluto (se utiliza hasta la inserción del composite, por medio de una grapa #9 de Ivory, dique de hule y arco de Young), se retira para dar forma, acabado y pulido.

8.- Acondicionamiento con ácido ortofosfórico al 37%: Este deberá ser aplicado sobre toda la preparación y cerca de 0.1 mm, más allá de los márgenes sobre esmalte superficial no desgastado.



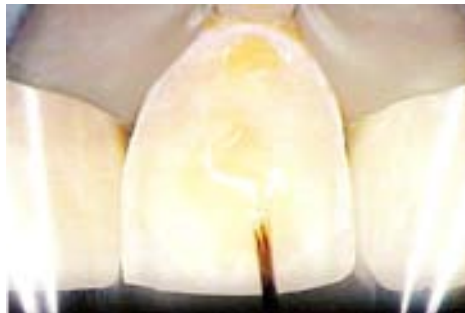Facultad de Odontología



Treinta segundos después de su aplicación, se lava con spray de agua y aire durante 30 segundos, continuándose con el secado de esmalte a chorros suaves de aire libre de aceite, en caso de dentina expuesta el secado se hará a través de torundas de algodón.



9.- Aplicación del adhesivo directamente sobre la superficie tallada, debe esparcirse con suave chorro de aire y en seguida polimerizar por 20 segundos.

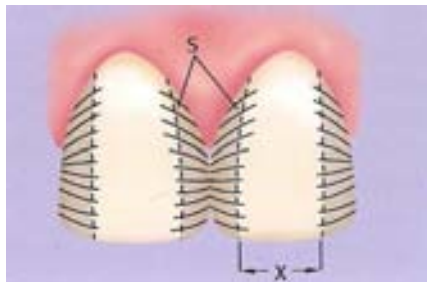


10.- Ayudándose de un compás, se mide distal a distal, si se trata de los incisivos centrales y se divide en dos, la medida obtenida es la que debe tener cada diente al restaurarse.^{3, 5, 6}

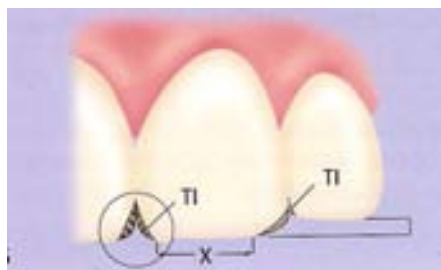


Dentro de los tips para dar forma a los dientes, cuando se van a cerrar dichos diastemas; es de suma importancia que estos no parezcan demasiado anchos, se puede obtener por medio de: ^{1, 4}

- Los contactos deberán favorecer una orientación lingual, la superficie vestibular debe contornearse hacia el espacio lingual. Controlando el reflejo de la luz los dientes parecen más delgados de lo que son. En cuanto a los ángulos mesial y distal de las superficies vestibulares, deben desplazarse hacia lingual y a la línea media del diente, dejando solo una superficie plana estrecha por vestibular, suficiente para atrapar la luz.



- Las troneras incisales den ser mayores, al hacerlas mas ensanchadas y elongadas (el diente parece más estrecho). La forma para el ángulo incisal distal debe empezar en el punto distovestibular de la reducción vestibular.





Facultad de Odontología

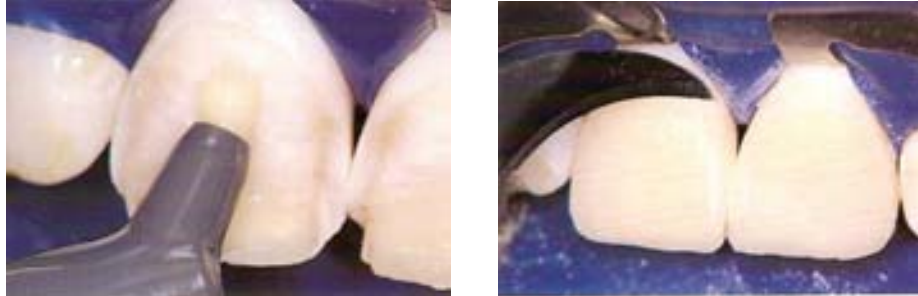


- Estableciendo distancias cervico incisales, de igual manera para los incisivos centrales y caninos, para los incisivos laterales 1 mm por debajo de estos.
- Trasladando los ángulos vestibulares hacia la línea media, esto crea una ilusión de que los dientes son estrechos.
- Realizar un alargamiento de corona si el paciente tiene la línea labial alta.

11.- Inserción y polimerización de las resinas compuestas, se utilizan dos tipos de composite: un híbrido internamente y otro de macropartículas externamente; en los dientes que presenten diferentes matices de tonalidad en cervical, incisal y central se utilizará la resina híbrida. Se debe realizar la separación dental con el uso de bandas de celuloide.

El composite se irá colocando por capas con ayuda de instrumentos de teflón (Hu-Friedy) o Plasmacoat (Kulzer), primero será el color gingival, este se esparce hasta cubrir el cuello del diente, en forma de media luna con la curva hacia gingival y esta se va tornando más delgada hacia el tercio medio.

Enseguida se coloca una porción del color del cuerpo y este se va adelgazando en forma gradual hacia el tercio incisal. Se coloca el composite del tercio incisal que se superpone con el del tercio medio, se da forma al borde incisal; cada incremento debe fotopolimerizarse por palatino accionada por 60 segundos, de esta manera la contracción de la resina se dará en dirección de la luz.



Para la colocación de la resina lo primero que se debe hacer es la toma de color, que se hace en tres dimensiones (color, croma, valor), para tener la correcta percepción de los colores y áreas luminosas de la superficie de la restauración, es importante tomarlo con luz natural y nunca artificial. Al realizar este procedimiento se debe tener precaución en que los dientes no estén deshidratados, ya que pueden ocasionar falsas percepciones de color. ¹⁵

En los pacientes con pérdida de tejido periodontal en el área de papilas, el cierre simple de los diastemas puede ser desagradable por la gran conicidad en la región radicular; en estos casos se indica el cierre de las regiones de papilas con resinas al color de la encía. ²

También se pueden utilizar resinas híbridas naturalmente opacas como capa inicial y de micropartícula convencional para las capas más superficiales. Enseguida se coloca una capa delgada de composite transparente, para proteger las pigmentaciones, cubrir poros, dar uniformidad al recubrimiento y crear una apariencia de profundidad y se vuelve a polimerizar. ⁶

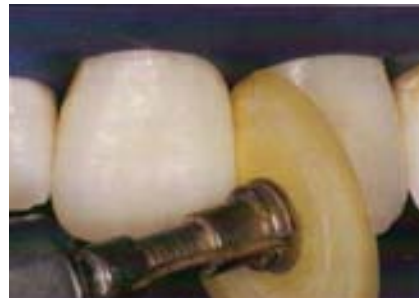
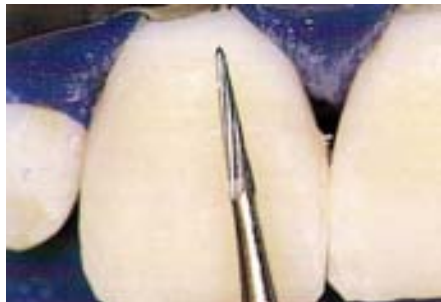
12.- Acabado y pulido: Por medio de un explorador se retiran los excesos del material restaurador de áreas gingivales y espacios interproximales.

También se pueden utilizar fresas de diamante fino para dar forma y contorno compatibles con la biología de los tejidos y con la estética, los movimientos deben ser suaves e intermitentes sin refrigeración.

Deben detectarse los excesos marginales o falta de material, detección de líneas blancas que denotan la deficiencia de adaptación marginal, si estas líneas no perjudican la estética de la restauración se mantienen; acondicionar con ácido en la región marginal y re-sellar con resina fluida o remoción parcial de la restauración.

El pulido final se da con discos de pulido o lija (marca sof-lex TM), utilizados de manera intermitente y en orden de abrasión decreciente, el disco de menor granulación debe ser usado con mayor fuerza para abrir el brillo de la superficie del composite, en las regiones proximales donde el acceso de estos discos es limitado se utilizan tiras de lija.

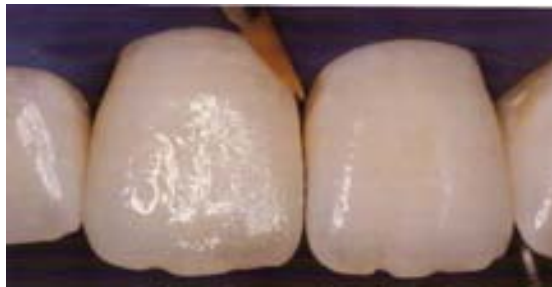



Facultad de Odontología



Si el brillo no es suficiente se utilizan fieltros o cepillos de cerdas impregnados con óxido de silicio (Astro brush™ de Ivoclar-Vivadent), como otra opción se puede recurrir a la utilización de Forty- Five™ de la casa comercial Bisco para dar alto brillo; utilizándose de la siguiente manera: se coloca una capa de este con un pincel de cerdas suaves, por medio de aire se deja una capa delgada y sin grumos, para finalizar se fotopolimeriza durante 30 segundos.



Una vez terminada la restauración, se revisa la oclusión con papel de articular con movimientos en céntrica, lateralidad, protrusión, poniendo atención principalmente en protrusión, haciendo que los dientes contacten borde a borde para evitar contactos prematuros, que ocasionen la fractura del material o desprendimiento total de la carilla. Así como la reproducción de la guía anterior y canina para obtener una distribución armónica de los contactos oclusales.^{5, 15}

Se le indica al paciente no ingerir alimentos y bebidas de color intenso durante seis horas, para permitir la expansión higroscópica y consolidar el sellado marginal de la brecha entre el composite y el diente.



6.1.4 Caracterización intrínseca (tintas)

Para mejorar las tonalidades de la restauración, existen diferentes sistemas de tintas, que son resinas compuestas de baja viscosidad a las cuales se les incorpora óxidos ferrosos, estos permiten obtener una variedad de caracterizaciones mejorado el aspecto estético de las restauraciones. ⁶

Se pueden utilizar como modificadores de color de la resina compuesta para la restauración (mezcla de ambas) y como caracterizadores intrínsecos, que son aplicados entre las capas de la resina excepto en la superficie.

Aplicarlas para reproducir el contorno incisal, se debe aplicar con pinceles en capas y cantidad pequeña, en este caso se pueden utilizar el color azul para componer el diseño incisal de los dientes creando una mayor translucidez. El amarillo y café, ayudarán a producir una tonalidad cervical.

En caso de que el tamaño de los diastemas sea considerable se pueden utilizar la combinación anaranjado-amarillo-ocre, simula un alargamiento de corona (aplicado en proximal).

6.1.5 Uso de opacadores

Son aplicados en la cara interna de la carilla, bloqueando el paso de la luz sobre la restauración de manera directa, se pueden utilizar dos tipos de materiales: resinas restauradoras opacas y las tintas opacadoras.



Se utilizan con mayor frecuencia, cuando el diente tiene pigmentación en exceso.

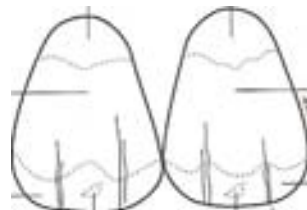
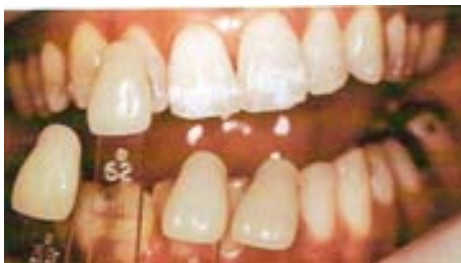6.2 Carillas de composite sobre modelo (indirectas)

En lugar de realizar las carillas directas en boca, se pueden elaborar sobre un modelo obtenido a partir de una impresión con materiales elásticos, tomada de la boca después de haber preparado los dientes. Con estas carillas se puede obtener una mejor forma y control de pigmentaciones ya que estas cuentan con una capa opaca en su interior.

Dentro de los materiales utilizados, para su fabricación son:

- Brilliant D.L. 500 (Coltene) TM
- Charisma inlay system; Dentacolor (Kulzer) TM
- Clearfil CR inlay (Kuraray) TM
- True vitality (Den-Mat) TM
- Isosit TM
- XRV Lab (Kerr) TM

Se debe determinar el color de lo que serán las carillas, a través del mapeo de color, a partir de tres zonas del diente en sentido cervico-incisal y tres mesio-distal.

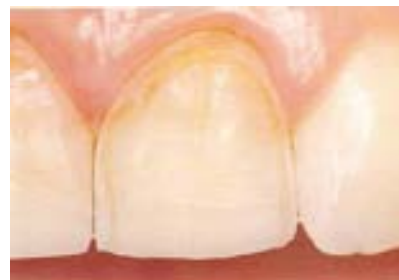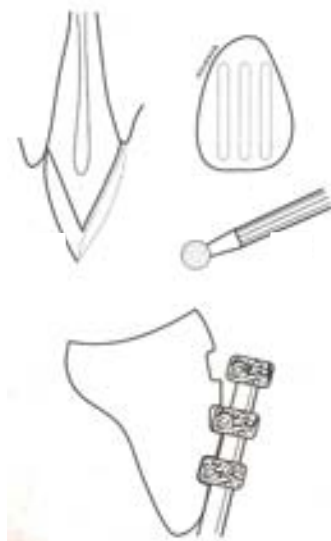

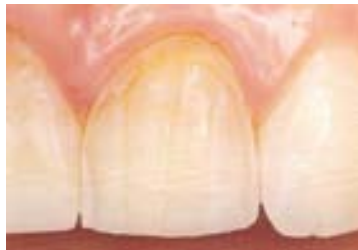


Para que cuando se entregue al laboratorio la impresión se den las indicaciones correctas.

6.2.1 Preparación dentaria

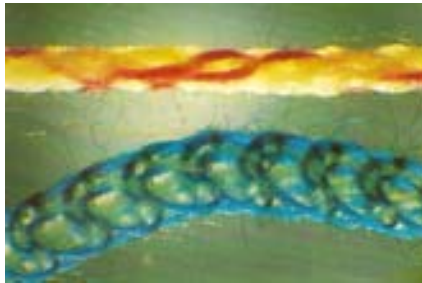
El desgaste del diente es igual que en el caso de las carillas directas, únicamente se deberá tener en cuenta que el tallado no debe ser excesivo y verificar que el desgaste del esmalte cuente con el espacio suficiente para la carilla y espesor para el material de unión.⁵





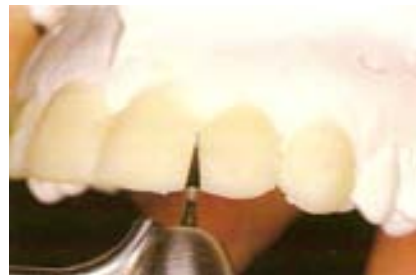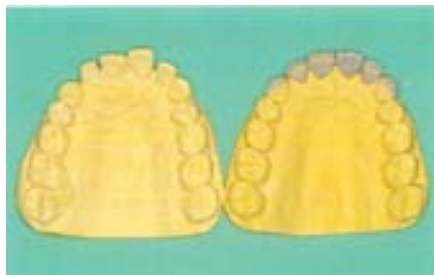6.2.2 Toma de la impresión

Después de haber realizado el tallado, se procede a lavar con abundante agua, seguida por un limpiador cavitario (clorhexídina), se retiran los hilos retractores y se continúa con la toma de impresión, por medio de un material elastómero “polivinil-siloxano” (silicona por adición).



6.2.3 Provisionales

Si el tallado no fue invasivo no se requiere de provisionales, en caso contrario se deben realizar provisionales ya sea de acrílico (deben ser cementados con una sola gota de cemento) o composite (sin realizar grabado ácido).



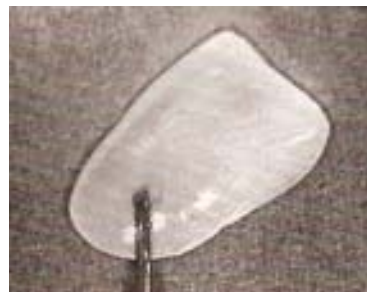
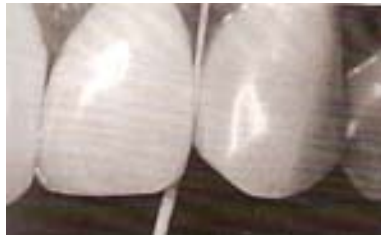
6.2.4 Prueba de carillas

El laboratorio envía las carillas arenadas en su cara interna, para incrementar la adhesión. Enseguida se realiza la profilaxis de los dientes y se coloca el aislamiento absoluto.

Tener especial cuidado en las proporciones de los diastemas a cerrar, para que los dientes mantengan una medida uniforme, además de revisar el sellado gingival, longitud incisal y respetar las troneras involucradas.

Con hilo dental verificar las relaciones de contacto entre estas, no deben estar excesivamente ajustadas, pero tampoco holgadas. Se retiran las carillas de boca y se someten a limpieza y acondicionamiento de la cara interna.





La limpieza se lleva a cabo con ácido ortofosfórico al 37% aplicándose en la cara interna de la carilla, para eliminar contaminantes, saliva y grasa; después se elimina éste y se seca.

El acondicionamiento activa el composite en la parte interna, previamente arenada, mejorando su unión al medio cementante. Los más utilizados son Special Bond 2™ de Vivadent y el Composite activador de Bisco.

Para las carillas de composite microhíbrido, aunado al arenado se graba con ácido fluorhídrico del 8-10% por cinco minutos; enseguida se lava y seca, para después aplicar el silano y primer como humectante.

6.2.5 Restauración

Consiste en:

- Técnica adhesiva
- Opacificación
- Matización
- Colocación de carillas
- Terminación y control posoperatorio

Las primeras tres se realizan de la misma manera que en las carillas directas, solo se debe poner atención en que no se debe polimerizar la capa de adhesivo, para evitar la formación de un espesor que ocasiona una desadaptación de la carilla al momento de cementarse.⁵



6.2.6 Colocación de la carilla

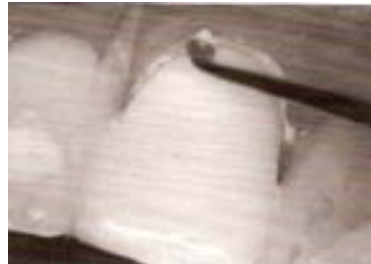Previamente a la colocación de estas, se debe utilizar tiras de celuloide en inteproximal, para evitar que el cemento se desborde y esto permitirá la eliminación sencilla de excedentes, así como el uso de hilo dental en esas zonas.

6.2.7 Selección del cemento

El cemento a utilizar debe ser fotopolimerizable, ya que el cemento dual posee la desventaja de contar con canforquinonas que cambian levemente de color al ser polimerizadas, este facilita la eliminación de excedentes, proporcionando mayor tiempo de trabajo, siendo factible cementar varias carillas al mismo tiempo; ya que usualmente para el cierre de diastemas se trata de varias carillas.⁵

6.2.8 Manipulación

El cemento se mezcla sobre una loseta de cristal, según las instrucciones que maneje el fabricante. Se colocó el cemento en la carilla y se inserta con firmeza, para que el material fluya por todos los márgenes. Por medio de un explorador se eliminan los excesos, por todas las zonas ayudándose de las tiras de celuloide.⁵





Se fotopolimeriza durante 10 segundos, verificar la continuidad entre la restauración y el diente, fotopolimerizar totalmente el cemento a través de las carillas, durante 30 segundos.

Después se coloca la lámpara por palatino y fotopolimerizar, ya que este método dirige la contracción hacia el mismo.

6.2.9 Terminación

Se sigue la misma secuencia que en las carillas directas, para dar forma, alisado, brillo y resellado.

Forma: Los excesos se eliminan con espátula para resinas, o con piedra diamantada troncocónica de extremo fino. En incisal se puede eliminar con disco de grano grueso.



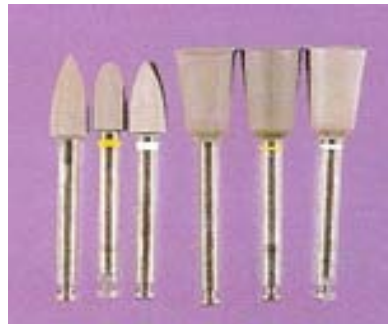En interproximal se pasan tiras abrasivas de grano grueso, sin eliminar el punto de contacto; ya que esa fue la finalidad de las carillas eliminar los diastemas y establecer puntos de contacto, para que presenten una relación armónica los dientes.



Alisado: Se repite el recorrido de los márgenes con fresa de doce filos troncocónica terminada en punta o fresa llama. En la zona interproximal se pasan tiras abrasivas de grano mediano y grueso o discos similares.

Brillo: Se utilizan tiras y discos de lija de grano fino y cepillos de cerdas impregnadas con oxido de silicio.

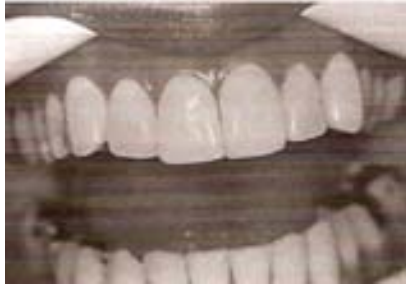Este debe darse a bajas revoluciones (5000 rpm aproximadamente), para que estas no se opaquen o queme la superficie de la carilla al trabajar con los cepillos.



Resellado: Se aplica una capa de adhesivo o endurecedor en la superficie, para sellar las áreas retocadas; en especial la unión entre el diente y la restauración. ⁵

6.2.10 Control posoperatorio

Se debe realizar el análisis de la oclusión con papel de articular en céntrica, lateralidad, protrusión, en especial en movimientos de protrusión, haciendo que los dientes contacten borde a borde y eliminar los contactos prematuros que puedan ocasionar fractura de la carilla o su desprendimiento. ^{5, 8}



6.3 Carillas de porcelana

El cierre de diastemas por medio de las carillas de porcelana, constituye el mejor procedimiento estético, y por lo tanto su principal indicación, para este tipo de anomalía dentaria; ya que mediante esta restauración se puede controlar forma, sellado, contorno y adaptación marginal. A través de este tratamiento se consigue una proporción aceptable de los dientes a tratar.

El artículo **“A Conservative Approach for Treating Young Adult Patients with Porcelain Laminate Veneers (PLVs)”** del J Esthet Restor Dent, 2008; 20: 223-238; menciona que uno de los tratamientos más conservadores son las PLVs. Introducidas por Pyncus desde 1930, convirtiéndose en un procedimiento dental popular. En primera instancia fueron indicadas en dientes con pigmentaciones, restauraciones fracturadas y malformaciones dentarias. ¹¹

La estética adecuada, estabilidad de forma, color y resistencia a la tracción hacen de estas carillas el tratamiento de elección. Comparadas con las carillas de composite presenta ventajas en cuanto a contorno, pulido superior, mayor resistencia a la abrasión y pigmentos.



Gracias a su característica de fluorescencia, permite que las propiedades ópticas de estos materiales se asemejen a los dientes naturales.

Las cerámicas utilizadas para la confección de restauraciones son: ^{5, 16}

- Cerámicas por estratificación: Propiedades ópticas y de translucidez elevadas, aun cuando sus propiedades mecánicas y de flexibilidad son bajas. (D-sing TM, de Ivoclar-Vivadent; Vita Alpha TM; Vita).
- Cerámicas de inyección: Poseen contenido elevado de leucita, proporcionando mejores propiedades ópticas, mayor translucidez, aumentando sus propiedades mecánicas y resistencia flexural con respecto a las porcelanas feldespáticas convencionales (Finesse All-Ceramic TM, de Dentsply/Ceramco; E. max Press TM, de Ivoclar-Vivadent).
- Cerámicas maquinadas: Cerec 3 TM (Siemens), Procera all-ceram TM (Nobel Biocare), E. max CAD TM.

6.3.1 Materiales utilizados para carillas de porcelana ⁵

- Ceramco Colorlogic; Ceramco II Opal (Ceramco) TM
- Cerinate (Den-Mat) TM
- Cera Pearl (Kyocera Bioceram) TM
- Creation (Gensen) TM
- Dicor (Dentsply) TM
- Duceram-LFC (Degussa) TM
- D-sign (Ivoclar-Vivadent) TM
- Vita Alpha (Vita) TM
- Finesse All-Ceramic (Dentsply/Ceramco) TM



- E. max Press (Ivoclar-Vivadent) TM
- G-Cera (GC) TM
- Hi-Ceram; In-Ceram (Vita) TM
- Mirage II (Chameleon) TM

Antes de realizar este tipo de tratamiento el paciente debe estar consiente teniendo idea de los resultados a obtener, por medio de un encerado diagnóstico o carilla de ensayo (se realiza el modelado sobre los modelos diagnóstico con ceras de color dentario que son útiles para observar las modificaciones que se pueden realizar).

6.3.2 Maniobras previas

Se realizan las mismas maniobras previas que para las carillas directas de composite. ⁵

6.3.3 Criterios generales para la preparación ⁸

1. Siempre que sea posible, debe mantenerse la suficiente cantidad de esmalte para conseguir una adhesión elevada.
2. Las preparaciones deben poseer márgenes bien definidos, que admitan espesor y límites suficientes para la realización de las carillas, con nula sobreextensión y sobrecontorneado.
3. El espesor de la preparación, debe ser adecuado, para permitir el alojamiento del material de restauración y llevar a cabo los objetivos del tratamiento.

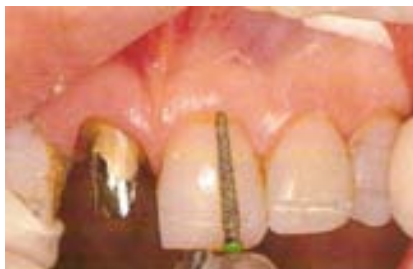

6.3.4 Preparación del diente

Debido a sus características para enmascarar manchas y pigmentaciones intensas, es menor el desgaste. Por lo que las preparaciones son más conservadoras. Estas tipo de carilla puede terminar en la zona gingival con una línea de terminación más delgada que en los otros tipos, se sugiere sea de 1 mm a nivel de la unión cemento-esmalte.

En la conformación de la papila proximal, la terminación debe ser redondeada, poco profunda y algo subgingival. Ya que si el laboratorio coloca el punto de contacto, a una distancia mayor a 0.5 mm de la misma, éste no se formará.

La reducción de la cara vestibular será de 0.5 mm, tomando en cuenta el cambio de color si se quiere dar, los siguientes pasos son los mismos que para el tallado de los otros tipos de carillas.



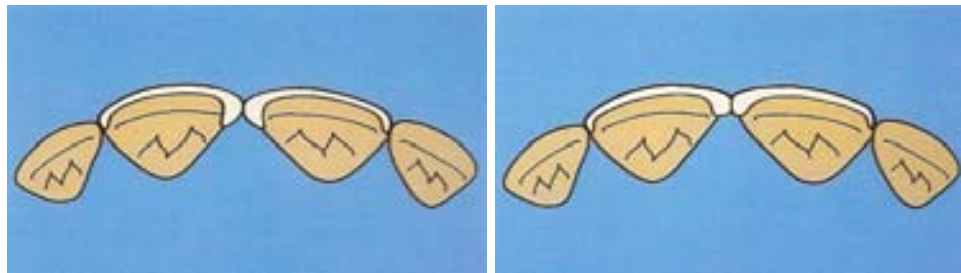
Se pueden utilizar fresas de diamante largas con punta redondeada, que aseguran profundidades de tallado de 0.5 mm, como: 199 y 200 (Nomenclatura ISO) o D15 de Brasseler.



Facultad de Odontología



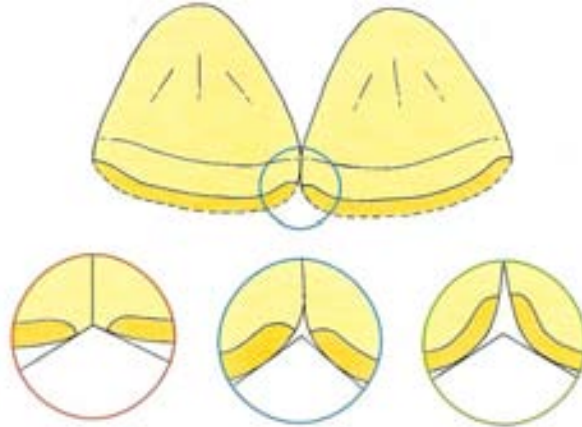
Los ángulos internos de la preparación deben ser redondeados, para evitar la concentración de fuerzas en esas áreas. En el caso de cierre de diastemas, la estrategia para la preparación, se modifica al preparar las superficies proximales, ya que debe extenderse por toda la cara proximal hasta los ángulos línea palatinos o próximo-palatinos; a esto se le denomina carillas completas o full veneeres.



La regla determina en que cuanto mayor sea el diastema, el tallado debe ir más hacia lingual. Además se debe tallar el borde incisal y por tanto incluirlo en la preparación.

Se debe de hacer una apertura mayor de los diastemas y corregir la convexidad proximal, si no se realiza este procedimiento se dificultara la inserción de la restauración.

Una línea de acabado proximal localizada por lingual del lado donde se encuentra el diastema, evita que se ocasionen socavados en la preparación con la extensión linguo-incisal, además de que habrá un grosor mayor en interproximal para la porcelana translúcida y con esto se evitará que los dientes parezcan demasiado anchos.



Una extensión adecuada de la preparación hacia palatino, ofrece un espacio favorable, para fabricar las carillas, estableciendo nuevos contornos proximales que unan a la estructura dentaria remanente. La preparación debe ser más agresiva, ensanchando los diastemas existentes y deben protegerse estas por medio de provisionales de alta calidad.

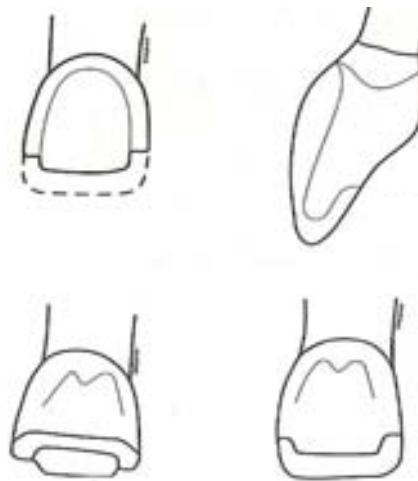
Se debe tener presente que en todos los casos de cierre de diastemas, el tratamiento se limita a aumentar el diámetro mesio-distal ocasionando que el diente se torne más ancho, y entonces se debe tomar en cuenta el alargar la corona para mantener las proporciones adecuadas; ya sea a través del borde incisal o del periodonto.

6.3.4.1 Tallado sobreextendido “overlapped”

El desgaste es similar a la preparación anterior en los tercios medio y cervical de la cara labial, pero se reduce el tercio incisal en los bordes proximales y en la cara palatina, para dar una retención macromecánica.⁵



El desgaste se realiza, de 3 mm aproximadamente en el borde incisal, dejando el contacto con el diente antagonista. Se debe evitar que el contacto en oclusión céntrica, ocurra en la interfase diente-carilla. En este caso, conviene extender la terminación de la preparación de manera suficiente, para dejar el contacto sobre la restauración. El tallado se termina con la eliminación del borde incisal.⁵



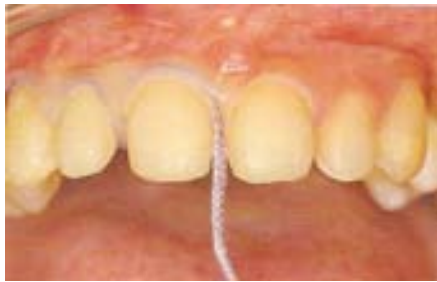Este procedimiento se indica, cuando se requiere reproducir los bordes incisales y zonas proximales con características estéticas individuales, o cuando está indicado un alargamiento del diente. Funcionalmente está indicado para casos donde la oclusión (borde a borde) compromete a la restauración con el tipo de preparación clásico.⁵

6.3.5 Toma de impresión

El material conveniente, son las siliconas por adición, estas permiten desarrollar la técnica del modelo refractario, así como para la lamina de platino en la elaboración de las carillas.



Si la preparación labial ha sido muy conservadora y el surco gingival tiene profundidad mínima, no es preciso colocar los hilos retractores; en el caso contrario se debe colocar un hilo retractor largo, de diámetro pequeño 000 o 00, sin aditivos químicos en el área subgingival, ya que el hemostático inhibe la polimerización del polivinil siloxano, y así obtener una retracción satisfactoria; en áreas localizadas de sangrado se puede valer de agentes químicos. El hilo retractor sin aditivos permite la retracción mecánica suficiente con mínima o nula irritación química.



Se utilizara la técnica de impresión a un solo paso, al insertar la cucharilla es importante la dirección de inserción de esta, para obtener los detalles incisales como gingivales, esta debe insertarse oblicuamente (inciso-gingival y buco-lingual).⁸





6.3.6 Provisionales

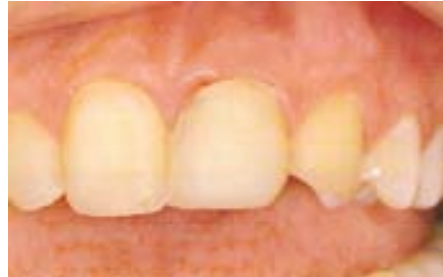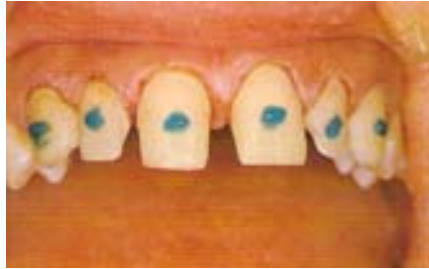En caso de que el desgaste se haya limitado solo a esmalte, se protegerá entonces con varias capas de primer en vestibular, para evitar hipersensibilidad. En caso de que el desgaste sea más intenso, se deben colocar provisionales.

6.3.6.1 Cobertura provisional formada al vacío

Los protectores bucales o férulas de vinilo son una de las formas sencillas para la protección de los dientes tallados, para esto se toma una impresión de alginato al encerado de diagnóstico, se vacía con yeso de fraguado rápido. Se confecciona al vacío la férula de vinilo transparente flexible de 0.5-0.8 mm y se prepara antes de despedir al paciente. Esta se recorta dejando una extensión hacia el tejido blando, ofreciendo protección a cambios térmicos. Son estéticas, además de no intervenir con la fonética.

6.3.6.2 Restauraciones provisionales de composite directas

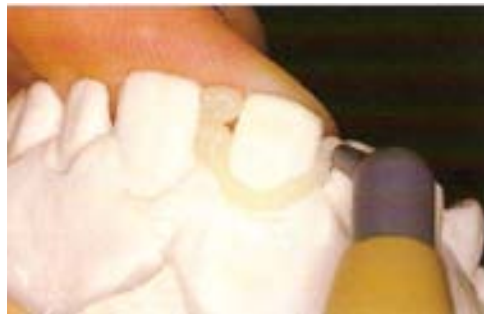Los dientes solo se grabaran en el centro por vestibular con ácido ortofosfórico al 37% en gel, fabricarlas directamente, colocando una pequeña cantidad de composite fluido y se fotopolimeriza; teniendo cuidado de no dejar márgenes cervicales sobreextendidos, ya que pueden irritar los tejidos gingivales.



Se debe controlar la microfiltración alrededor de los márgenes no adheridos, ya que puede ocasionar estética desfavorable y presidir a irritación tisular.

6.3.6.3 Restauraciones provisionales indirectas

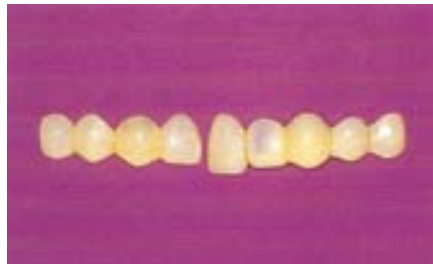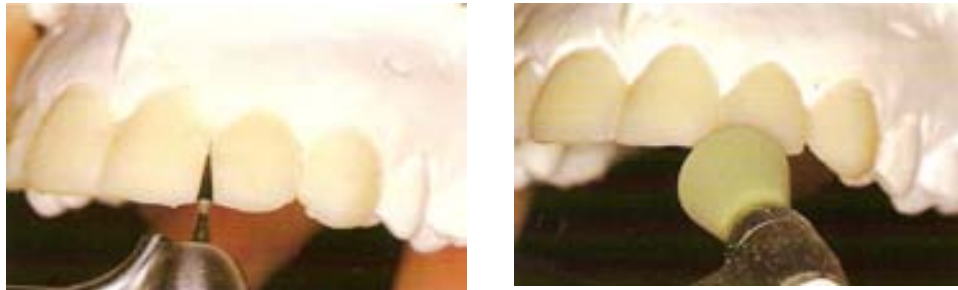Se realizan a base de impresiones preliminares, el composite puede adaptarse en capas de manera similar a las de técnica directa. Puede utilizarse cualquier material para coronas y prótesis provisionales. Los modelos indirectos aceptan el uso de técnicas de matriz transparente.⁷



Para la férula de vinilo dura o matriz, se procede a recortarla, conservando suficientes stops de tejidos blandos y duros, que aseguren la posición correcta.^{5,7}



La restauración provisional indirecta se recorta de manera precisa y se pule sobre el modelo; para el cementado puede utilizarse el cemento de policarboxilato, en caso de ser delgados los provisionales y este cemento es opaco. Cuando es conveniente usar un cemento más traslúcido de resina, se siguen técnicas de grabado, como anteriormente se citó.



6.3.6.4 Provisionales a partir de un molde


A partir de los modelos de estudio, se realiza un molde de acetato, elaborado al vacío, y se deja 1 mm corto por la zona gingival, para permitir que fluya el sobrante de resina y evitar que se concentre en interproximal y dificultar su eliminación.



Enseguida se rellena el molde con la resina autopolimerizable, se fotopolimeriza, retirar el molde, eliminar excedentes y pulir. Para la cementación se hará similar al composite directo, se grabará el centro de la cara vestibular. Pasar una fresa de diamante fino en la cara interna de la carilla, aplicar composite fluido, colocar el provisional, eliminar excedentes con un explorador y fotopolimerizar.

6.3.7 Instrucciones para el laboratorio

Indicar forma y color; para la obtención del color se vale del llamado mapeo de color, consiste en un dibujo de la cara labial del diente, en el que se divide al diente en tercios de mesial a distal en tres y de cervical a incisal en tres de igual manera; en cada uno se especificara el tono así como manchas y pigmentaciones. Se puede caracterizar cada parte del diente o determinar cuál es el tono más repetido. Aunque si se requiere de algún retoque, se realiza después de la etapa de prueba.



Debe indicarse el color inicial del caso, el color de los dientes una vez que son preparados y el color que desea el paciente. Se deben enviar las fotografías obtenidas preoperatorias, simulación y de encerado diagnóstico o modelos de estudio.^{5, 7, 8}



Para la toma de color debe tenerse una consulta preoperatoria con distintas técnicas de visualización. Además, de realizar una profilaxis por medio de pasta profiláctica y copa de hule. El color debe registrarse en la historia clínica del paciente, con el consentimiento válidamente informado.

6.3.8 Color de los dientes existentes.

Al ser las carillas de porcelana, de grosor delgado, es necesario tener en cuenta el color de diente contiguo ya que puede modificar el color final de la carilla. Es adecuado el uso de imágenes por computadora, para apreciar los dientes preparados con guías de referencia de forma, observar los colores presentes y los deseados.

Para aumentar la opacidad, se brindar espacio suficiente para los cementos opacos de resina u opacificar la carilla.⁷

El control de la opacidad o translucidez, es determinante para conseguir los adecuados resultados de estética. Cuando se desean cambios de color mínimos, una carilla más traslúcida permite transparentar el color del diente, proporcionando un aspecto más natural.

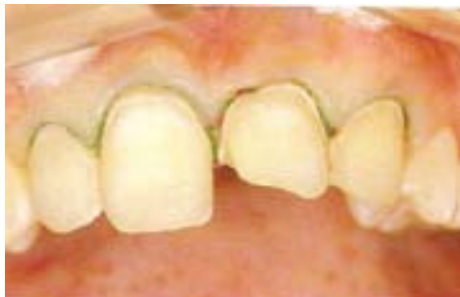Es importante que la opacidad sea mínima en la zona del margen cervical de la carilla. Creando una zona traslúcida en la porcelana y en la periferia, asegurando que al contacto con el área marginal se tengan efectos críticos.¹⁹



6.3.9 Prueba de carillas

6.3.9.1 Preparación de dientes y tejidos ⁷

1. Eliminar las restauraciones defectuosas remanentes o antiguas que van a ser cubiertas por las carillas.
2. Colocar fondos que liberen fluoruro en áreas profundas.
3. Obturar los defectos grandes con material restaurador adecuado, para reducir el grosor del cemento, y por tanto la contracción volumétrica innecesaria en estas áreas.
4. Limpiar con énfasis y cuidado las superficies preparadas con pasta profiláctica, que no contenga fluoruro, para reducir invariablemente la contaminación de las carillas.
5. La retracción con hilo, es arbitraria, utilizándose para minimizar la contaminación con fluidos salivales, además de delimitar el cemento sobrante. Las sustancias hemostáticas (químicos) como el hierro, deben manejarse con precaución, ya que estos pueden ocasionar decoloración del margen gingival tras la cementación.





Facultad de Odontología



Estas se deben enviar en sobres herméticos, debido a su fragilidad y tener especial cuidado en su manejo. Se pueden pegar una a una carilla, dependiendo cuantas sean, a una varilla o botón de plástico con una gota de cera resinosa.

Es importante que para la prueba de las mismas, se tenga cuidado en el eje de inserción de ellas, en especial porque la preparación que se realizó fue sobreextendida. Se colocan de manera individual y enseguida juntas para esto deben estar humedecidas con agua, vaselina líquida o glicerina.

Los aspectos a observar, para dicha prueba son color; adaptación gingival, incisal y largo total, adaptación de las troneras interdientarias. En caso de que la carilla requiera desgastes mínimos se hará a través de piedras diamantadas, evitar el calor y vibración excesiva, ya que estas son causas del astillamiento de la cerámica; en cuanto a la relación interproximal se verificarán a través del hilo dental.

Se debe evaluar el contorno, ayudándose de un gel hidrosoluble transparente para unir ópticamente las carillas con el diente, y así evaluarla estéticamente, por su viscosidad mantendrá a las carillas durante su prueba en paciente.⁷

Si el color es adecuado, se procede al cementado; en caso de tener que realizar alguna modificación, existen alternativas como:

- Modificación generalizada policromática de color, cuando se tiene que realizar esto en una sola parte de la carilla, se utilizan tintes de composite (alta intensidad cromática o de viscosidad menor).



Facultad de Odontología



En el caso del tercio gingival, por medio de un pincel se coloca una fina capa de tinte de composite, del color adecuado, en la cara interna de la carilla. En caso de la región incisal se puede colocar composite azul o gris para aumentar la translucidez. Estos tintes solo se utilizan para alteraciones generalizadas de color.

- Modificación de color policromático localizadas, características como grietas, manchas; se utilizan tintes de cerámica de baja fusión (temperatura inferior), estos se pincelan sobre la superficie externa de la carilla, hasta conseguir la estética deseada. Esta se coloca sobre una almohada refractaria, introducir en el horno de glaseado, para fundir el tinte de cerámica con la superficie de la carilla.
- Modificación de grises (control de opacidad), el valor acromático de este, debe controlarse en las carillas de cerámica. Durante los procedimientos de prueba, la opacidad puede modificarse con composites opacos.

6.3.10 Cementado de las carillas

6.3.10.1 Preparación de las carillas

- Las carillas deben limpiarse con agua o acetona, durante 5 minutos; en el caso de haber utilizado vaselina líquida se deben limpiar con alcohol.



Facultad de Odontología



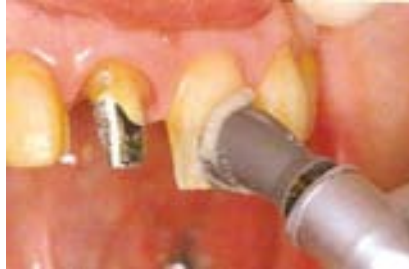- Se continúa con secado profuso.
- Se debe acondicionar, tomando en cuenta el material utilizado para su confección, esta técnica crea porosidad en la cerámica, que permitirá una adhesión favorable con el medio cementante. Por medio del ácido fluorhídrico al 9% de 1-3 minutos, después limpiar la superficie, colocar un neutralizador para el ácido fluorhídrico (bicarbonato de sodio), durante 1 minuto.
- Enseguida se procede a silanizar, incrementando la adhesión al material cementante, este se aplicará por medio de un pincel o una torunda de algodón, esperar de 30-60 segundos para secar con la jeringa triple, además que este se evapora inmediatamente.
- Aplicar adhesivo a las superficies grabadas simultáneo a la aplicación dentaria (no polimerizar), sirve como humectante.

6.3.10.2 Preparación dentaria

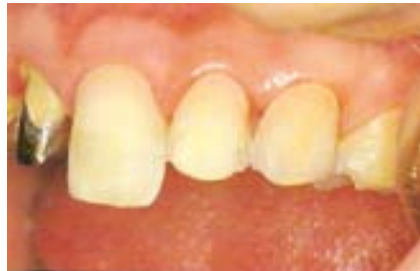- Retracción de tejidos, por medio de hilo retractor 000, 00 o 0, dependiendo de la retracción que se desee.
- Limpiar las superficies de adhesión con pasta abrasiva sin fluoruro, lavar arduamente.



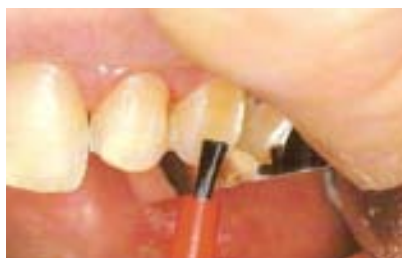Facultad de Odontología



- Asilamiento relativo y aspiración de saliva adecuadamente.
- Retracción de mejillas, por medio de retractor tipo Columbia o de una sola pieza.
- Grabar de 15-20 segundos con ácido ortofosfórico al 37%, además se colocan bandas de celuloide entre los dientes preparados y los contiguos.



- Lavar con abundante agua y secar con torundas de algodón.
- Aplicar adhesivo, cuando los márgenes se encuentran en dentina o mas de un tercio de la superficie es dentina.

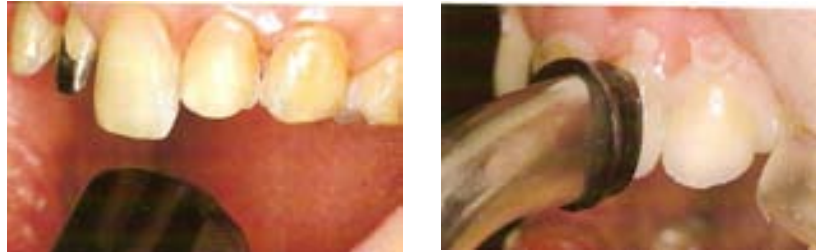



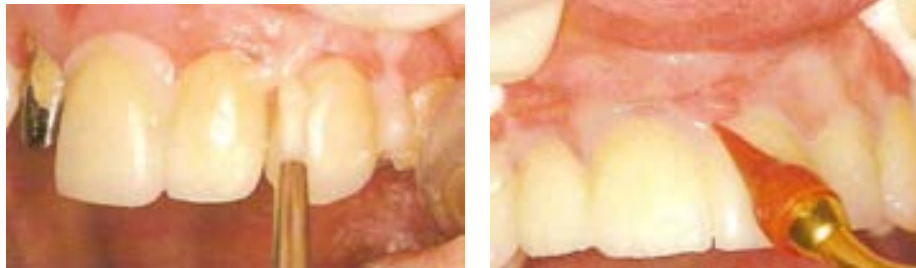- Secarse por medio de aire caliente, ya que sobre estas superficies brillantes, no es fácil detectar contaminación por agua o aceite provenientes de la unidad dental.

6.3.10.3 Colocación de la carilla

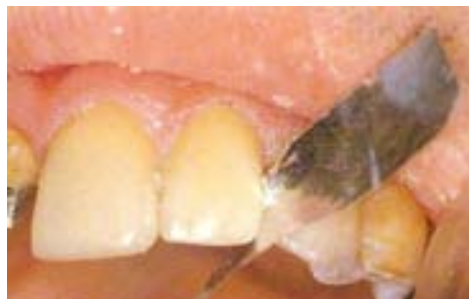- Aplicación de tintes, opacificadores.
- Para manipular las carillas, se ha encontrado que su trato con guantes compromete la adhesión de los dientes. Ya que el efecto del talco que recubre el interior de los guantes ocasiona una disminución de las fuerzas de adhesión hasta un 50%. Esto se basa en:⁸
 1. El talco interfiere en la impregnación del adhesivo o ácido en la superficie de la carilla.
 2. El polvo puede captar oxígeno, por lo tanto, inhibir la polimerización del cemento.
 3. Un componente del talco es la epíclorohidrina que es un solvente de resinas.
- Colocar las carillas iniciando de la línea media, asentándolas correctamente, eliminar el cemento sobrante, con un explorador y fotopolimerizar durante 10 segundos, corroborar la presencia de excedentes. No debe utilizarse la luz de la unidad dental, antes de fotopolimerizar el cemento para evitar la polimerización prematura del mismo.



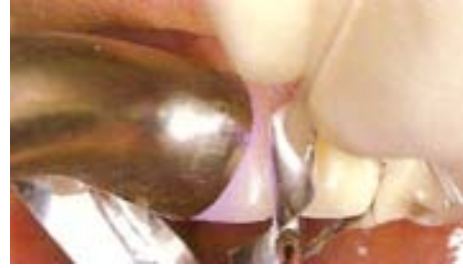- Con cepillo fino o puntas de goma se eliminan excedentes, dejando una parte de cemento en el margen para compensar la contracción por la polimerización.



- Con tiras de celuloide o metal, se deslizan por los contactos interproximales, de vestibular a lingual o palatino.



- Polimerizar todas las carillas durante 1 minuto consecutivo desde vestibular y 1 minuto más por palatino/lingual.



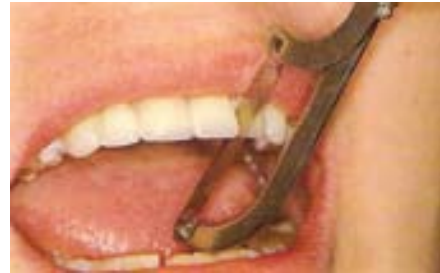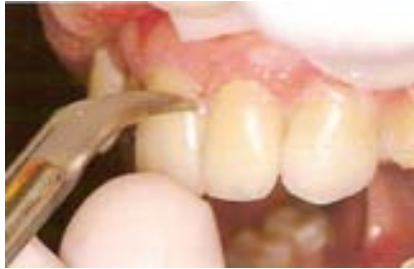6.3.11 Restauración

La colocación de las carillas es similar al de las carillas de composite, se realiza de la siguiente manera: ⁵

- Técnica adhesiva
- Opacificación
- Matización
- Colocación de las carillas
 - Selección del cemento
 - Manipulación
- Terminación
- Control posoperatorio

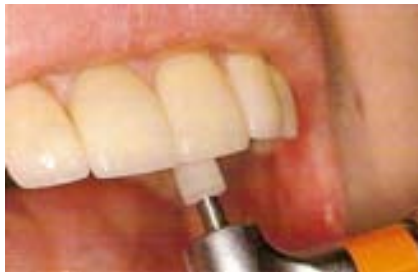Mediante un explorador, se recorre todo el borde gingival, para percibir posibles excesos de cemento, y si es así se eliminan por medio de una punta de diamante de grano extrafino.

Para los excesos de material en interproximal, si esta blando se retira con hilo dental, fresa de carburo larga de 12 o 30 hojas; después de endurecidos con tira diamantada abrasiva y enseguida con tiras para pulir composite. ¹⁶



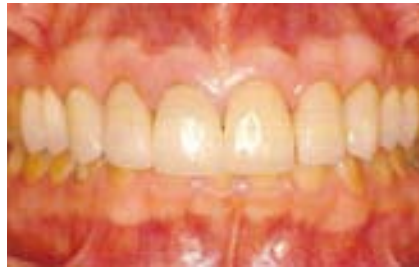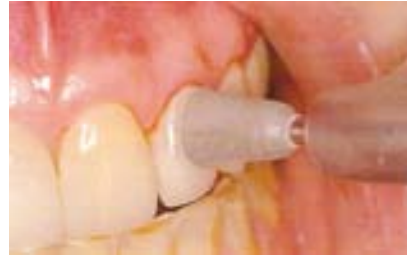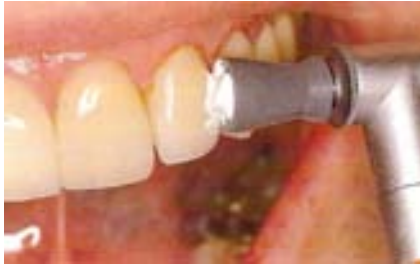En caso de que la porcelana, se haya retocado y se perciba aspereza se procede a pulir con discos de papel de grano fino, fresas de 12 hojas, gomas siliconizadas abrasivas y pasta para pulir porcelana. Luego del tiempo para realizar el terminado y pulido final, se procede a la siguiente secuencia de pulido:

- Diamantes finos y extrafinos de alta velocidad con agua y discos abrasivos.
- Fresas de terminado de carburo de 30 hojas de formas adecuadas a alta velocidad.
- Secuencia de copas y puntas de goma para pulido de cerámica con baja velocidad y agua.





- Pastas de pulido de diamante con copas y/o discos de fieltro.



Materiales para pulir porcelana y composite ⁵

Piedras de diamante

- ET 135 F (30 μ m); ET 135 EF (15 μ m); ET 135 UF (8 μ m) (Brassler) TM
- Two striper MFI (45 μ m); Two striper MF2 (25 μ m); Two striper MF3 (10 μ m); Two striper MPI (4 μ m); Two striper MP2 (1 μ m) (Premier) TM
- T & F (15-30 μ m) (Shofu) TM

Fresas de carburo de tungsteno

- ET UF 9,30 filas (Brassler) TM
- Finishing, 30 filas (SSWhite) TM
- Prisma Finishing, 30 filas (Caulk) TM
- T series, 30 filas (Midwest) TM



Discos abrasivos

- **Flexi-Disc System (Cosmedent)™**
- **Hawe Neos System (Hawe)™**
- **Moore-flex (Moore)™**
- **Sof Lex Extra Thin (3M)™**
- **Super snap (Shofu)™**

Tiras de pulir de metal

- **Metal strips (GC)™**
- **Strips (Horico)™**

Pastas para pulir porcelana

- **Diamond Polish (Ultradent)™**
- **Diamond Polishing Paste (Kerr)™**
- **Diamond Polishing Paste (Kulzer)™**
- **Diamond Polishing Paste (Ivoclar-Vivadent)™**
- **Insta-Glaze (George Taub)™**
- **Mirage Diamond Paste (Chamaleon)™**
- **Diamond Restoration Polish (Vident)™**
- **Porcelain (Cosmedent)™**
- **Sparkle (Pulpdent)™**
- **Truluster Polishing System (Brasseler)™**
- **Two striper MPS Diamond Polishing System (Premier)™**
- **Ultralap (Moyco)™**
- **Ultra II (Shofu)™**

Pastas para pulir composite

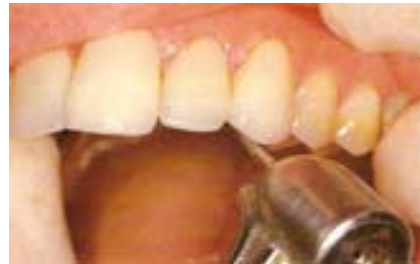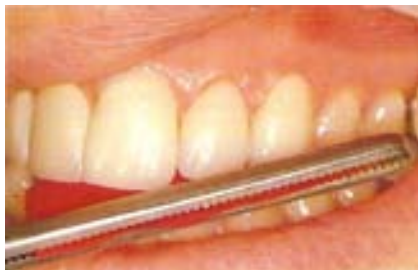- **Command Ultrafine Luster Paste; Micro I (Kerr)™**
- **Composite Polish (Ultradent)™**
- **CompoSite; Composite Polishing Paste (Shofu)™**



- **Enamelize (Cosmedent)™**
- **Extra Smooth Polishing Paste; Rembrandt Polishing Paste Den-Mat)™**
- **Luster (Sci-Pharm)™**
- **Precise Polishing Paste (Lee Pharmaceuticals)™**
- **Prisma-Gools; Prisma Gools Extrafine (Caulk/Dentsply)™**
- **Proxyl (Ivoclar-Vivadent)™**
- **Luminescence (Premier)™**
- **Ultra II Polishing Paste (Shofu)™**

6.3.12 Control posoperatorio

Revisar oclusión en céntrica, lateralidad y protrusión, para evitar la fractura o desprendimiento de las carillas.



Se debe indicar al paciente, que evite masticar alimentos duros en las siguientes doce horas a su colocación; evitar la ingesta de bebidas que tiñan los dientes y cambios de temperatura bruscos, ya que la unión que brinda el silano con el cemento de resina y a la porcelana es débil en las primeras 24 horas.



Facultad de Odontología



Al usar los cementos fotopolimerizables estos consiguen su máxima adhesión en los primeros 5 minutos. ⁸

La correcta orientación anterior establece una buena distribución de las cargas oclusales. El balance entre los desordenes estéticos y la oclusión apropiada ayudan a conservar de la mejor manera la función del aparato masticatorio. ¹¹



7.- CONCLUSIONES

La utilización de Carillas para solucionar problemas estéticos y/o funcionales en el sector anterior se muestra como una alternativa válida, en la que los años de experiencia tanto con la técnica como con los materiales empleados proporcionan unos resultados satisfactorios, predecibles y duraderos.

En Odontología existen diversas alternativas terapéuticas para resolver un problema determinado, en este caso el cierre de diastemas. Por lo tanto, es necesario valorar y analizar los siguientes factores:

– Características del problema específico a tratar:

- Etiología
- Diastema único o múltiple.
- Solo o acompañado de otras anomalías anatómicas o estéticas.

– Características de la técnica y material a utilizar:

– Técnica directa con resina compuesta.

- Conservación total de los tejidos dentarios.
- Modificable, reparable y reversible.
- Menor longevidad.
- Regular tolerancia periodontal.

– Técnica indirecta con frentes laminados de porcelana adherida.

- Pérdida de estructura dentaria.
- No modificable, irreparable e irreversible.



Facultad de Odontología



- Mayor longevidad.
- Mejor tolerancia periodontal.

– **Características del paciente.**

– **Exigencias estéticas.**

– **Experiencias y tratamientos previos.**

– **Peculiaridades individuales.**



8.- REFERENCIAS BIBLIOGRÁFICAS

- 1.- Goldstein RE. *Estética Odontológica*. Buenos Aires, Argentina: Ed. Inter Medica, 1980, Pp 149-163.
- 2.- Marques S. *Estética con Resinas Compuestas en Dientes Anteriores. Percepción, Arte y Naturalidad*. Colombia: Ed. Amolca, 2006, Pp 167-195.
- 3.- Miyashita E., Salazar A. *Odontología Estética. El Estado del Arte*. Sao Paulo, Brasil: Ed. Artes Medicas Latinoamericanas, 2005, Pp 124-130, 318-322.
- 4.- Goldstein RE. *Odontología Estética*. Barcelona, España: Ed. Ars Medica, 2003. Vol II, Pp 727-757.
- 5.- Barrancos J. *Operatoria Dental. Integración Clínica*. Buenos Aires, Argentina: Ed. Medica Panamericana. 4ta. Edición. 2006, Pp, 1109-1135.
- 6.- Baratieri L. *Estética. Restauraciones Adhesivas Directas en Dientes Anteriores Fracturados*. Sao Paulo, Brasil: Ed. Amolca, 2004, Pp 265-313.
- 7.- Crispin B., Hewlett E. *Bases Prácticas de la Odontología Estética*. Barcelona, España: Ed. Masson. 1998, Pp. 231-274.
- 8.- Mallat E. *Fundamentos de la Estética Bucal en el Grupo Anterior*. Barcelona, España: Ed. Quintessence books, 2001, Pp 15-33.



Facultad de Odontología



9. - Yoshio A., Jacomino E. *Esthetic and functional restoration for an anterior open occlusal relationship with multiple diastemata: A multidisciplinary approach.* J Prosthet Dent. 2008; 99:91-94.
10. – Cudi M., Gur H., Pamuk S. *The use of a resin-bonded prosthesis while maintaining the diastemata: A clinical report.* J. Prosthet Dent. 2005; 94: 507-510.
11. – Chen Y., Raigrodsky A. *A Conservative Approach for Treating Young Adult Patients with Porcelain Laminate Veneers.* J. Esthet Restor Dent. 2008; 20: 223-238.
- 12.- Walter R., Raigrodsky A. *Clinical Considerations for Restoring Mandibular Incisors with Porcelain Laminate Veneers.* J. Prosthet Dent. 2008; 20: 276-281.
- 13.- Swift E., Friedman M. *Porcelain veneer outcomes, Part II.* J. Esthet Restor Dent. 2006; 18: 110-113.
- 14.- Felipe L., Monteiro S. *Clinical Strategies for Success in Proximoincisor Composite Restorations. Part II: Composite Application Technique.* J. Esthet Restor Dent. 2005; 17: 11-21.
- 15.- Soares C., Gava E., Borges R. *Direct Restoration of Worn Maxillary Anterior Teeth with a Combination of Composite Resin Materials: A case report.* J. Esthet Restor Dent. 2005; 17: 85-92.



Facultad de Odontología



- 16.- Gribble A. *Multiple Diastema Management: An Interdisciplinary Approach*. J. Esthet Restor Dent. 1994; 6: 97-102.
- 17.- Belser U., Magne P., Magne M. *Ceramic Laminate Veneers: Continuous Evolution of Indications*. J. Esthet Restor Dent. 1997; 9: 197-207.
- 18.- Barghi N., McAlister E. *Porcelain for veneers*. J. Esthet Restor Dent. 1998; 10: 191-197.
- 19.- Materdomini D., Friedman M. *The Contact Lens Effect: Enhancing Porcelain Veneer Esthetics*. J. Esthet Restor Dent. 1995; 7: 99-103.
- 20.- Stefanello AL., González PA. *Odontología Restauradora y Estética*. Sao Paulo, Brasil.: Ed. Amolca, 2005, Pp 575-601.