



UNIVERSIDAD NACIONAL AUTÓNOMA DE  
MÉXICO

---

---



## **FACULTAD DE ODONTOLOGÍA**

MÉTODO RÁPIDO PARA LA RESTAURACIÓN CON  
INCRUSTACIONES ESTÉTICAS.

**T E S I N A**

QUE PARA OBTENER EL TÍTULO DE

**C I R U J A N A   D E N T I S T A**

P R E S E N T A:

CLAUDIA XELHÁ MENDOZA GONZÁLEZ

TUTOR: C.D. JUAN ALBERTO SÁMANO MALDONADO

MÉXICO, D.F.

2009



Universidad Nacional  
Autónoma de México



**UNAM – Dirección General de Bibliotecas**  
**Tesis Digitales**  
**Restricciones de uso**

**DERECHOS RESERVADOS ©**  
**PROHIBIDA SU REPRODUCCIÓN TOTAL O PARCIAL**

Todo el material contenido en esta tesis esta protegido por la Ley Federal del Derecho de Autor (LFDA) de los Estados Unidos Mexicanos (México).

El uso de imágenes, fragmentos de videos, y demás material que sea objeto de protección de los derechos de autor, será exclusivamente para fines educativos e informativos y deberá citar la fuente donde la obtuvo mencionando el autor o autores. Cualquier uso distinto como el lucro, reproducción, edición o modificación, será perseguido y sancionado por el respectivo titular de los Derechos de Autor.

#### A MI MAMÁ

Porque sin ti Ma, yo no habría llegado hasta donde estoy, soy lo que soy gracias a ti. Todos y cada uno de mis logros son de las dos, muchas gracias por darme todo para lograr mi meta. Te amo.

#### A MI HERMANO

Emir, eres mi ejemplo a seguir y sabes que te admiro mucho, gracias por apoyarme en todo momento, por protegerme y cuidarme incondicionalmente. Hermanito recuerda que siempre estaremos juntos. Te quiero.

#### A MI ABUE

Mami, aunque ya no estés presente, se que estás muy orgullosa de mi. Te llevo siempre en mi corazón, muchas gracias por cada momento que me dedicaste. Como me gustaría compartir todo esto contigo.

#### A MI FAMILIA

A todos mis tíos y primos, los quiero mucho. Gracias por todo su apoyo y un agradecimiento especial a los que fueron mis pacientes a lo largo de la carrera.

#### HUGO

Te amo, gracias por estar en todo momento conmigo, sabes que eres una persona muy especial para mi. Tu apoyo es incondicional, en esas etapas difíciles me has ayudado a levantarme. Gracias por tu amor y confianza.

#### A MIS AMIGOS

Gracias a ustedes se lo que es la verdadera amistad, siempre han estado en los momentos que los he necesitado, hemos pasado momentos difíciles pero también alegres y se que seguiremos compartiendo esta amistad que nos identifica. Los quiero mucho.

C.D. JUAN ALBERTO SÁMANO MALDONADO

Muchas gracias por confiar en mi, usted forma una parte muy importante en mi formación académica, me dio la oportunidad de demostrar que puedo ser un gran profesional. Gracias por resolver todas mis dudas, por apoyarme en esos momentos difíciles y por siempre estar ahí. También quiero agradecerle todo el tiempo y la dedicación que me brindó para la realización de este trabajo. Lo respeto y quiero mucho.

Gracias a los que me ayudaron a la realización del caso clínico



# ÍNDICE

1. INTRODUCCIÓN .....	6
2. PROPÓSITO .....	7
3. OBJETIVOS .....	8
4. PREPARACIÓN DE CAVIDADES PARA INCRUSTACIONES ESTÉTICAS .....	9
4.1 Pasos para la preparación de la cavidad .....	10
4.2 Colocación de la Base .....	17
4.2.1 Ionómero de Vidrio .....	17
4.2.1.1 Ionómero de Vidrio Fotocurable .....	18
4.2.2 Manipulación .....	19
5. MÉTODO RÁPIDO PARA LA RESTAURACIÓN CON INCRUSTACIONES ESTÉTICAS .....	20
5.1 Indicaciones del Método .....	21
5.2 Ventajas y Desventajas .....	21
5.3 Impresión de hidrocoloide irreversible .....	22
5.3.1 Manipulación .....	23
5.4 Obtención de modelos de trabajo con polivinil siloxano .....	26
5.4.1 Manipulación .....	26
5.4.2 Características del Polivinil Siloxano .....	28
6. FABRICACIÓN DE LA INCRUSTACIÓN .....	31
6.1 Composites .....	31
6.1.1 Signum Ceramis .....	32
6.2 Pasos para la fabricación de la incrustación .....	33



---

6.3 Polimerización .....	35
6.4 Ajuste y Pulido .....	37
7. CEMENTADO .....	38
7.1 Procedimiento de Cementado .....	38
8. AJUSTE OCLUSAL .....	43
8.1 Procedimiento para el Ajuste Oclusal .....	44
9. CONCLUSIONES .....	47
10. REFERENCIAS BIBLIOGRÁFICAS .....	49



## 1. INTRODUCCIÓN

La realización de este trabajo está basado en un método rápido y práctico para el Cirujano Dentista al realizar incrustaciones estéticas con composite, utilizando principalmente un Polivinil Siloxano para vaciado de modelos y una polimerización del composite a base de luz estroboscópica, obteniendo así un menor tiempo de trabajo para la fabricación de la restauración, ya que como veremos, puede ser realizada en una sola cita en el consultorio dental. Sin embargo con éste método no quedan descartadas todas las ventajas que se obtienen al realizar una incrustación estética en dos o más sesiones.

Las incrustaciones estéticas son restauraciones que están indicadas en cavidades medianas y amplias, donde la estética se exigida, así como la sustitución de restauraciones metálicas de igual forma por razones estéticas. Tienen la ventaja de manejar un mejor control sobre los contactos proximales y contorno anatómico de la restauración, restableciendo las convexidades naturales del diente; tienen un estupendo potencial para caracterización ya que estos sistemas permite interesantes opciones de color y translucidez; presentan una superior adaptación marginal, especialmente en la pared gingival donde la contracción de polimerización puede generar un área de desunión. Estas restauraciones, por ser cementadas, presentarán mínima contracción, a expensas solamente de la pequeña cantidad de cemento utilizado, lo que propicia un mejor sellado, la microfiltración y caries secundaria, y mínima sensibilidad en el posoperatorio.

La correcta confección de la preparación de cavidad trae grandes beneficios a la estética, retención, estabilidad y adaptación de la restauración. Requieren preparados que ofrezcan soporte, con espesura lo más uniforme posible. Largura y anchura adecuadas de la preparación, junto al soporte, confieren resistencia a la restauración no siendo esta dada por el excesivo volumen del material restaurador. Todo esmalte debe estar soportado por dentina sana; todos los ángulos internos deben ser redondeados para evitar concentración de estrés y facilitar la confección de la restauración.



## 2. PROPÓSITO

Es importante que el Cirujano Dentista implemente nuevas técnicas de restauración con incrustaciones en una sola visita, se deben de conocer nuevos materiales acorde a la estética que piden los pacientes. El Cirujano Dentista debe de aprender y comprometerse a estarse actualizando, tomando cursos, diplomados, hacer especialidades y maestrías; y todo con respecto a que en la actualidad se debe de realizar una odontología más práctica, rápida, estética y segura.

Este trabajo tiene la finalidad de presentar y conocer nuevos métodos para elaborar nuevos sistemas de modelos de trabajo para realizar incrustaciones que se pueden restaurar en una sola cita o bien si el Cirujano Dentista lo prefiere, en dos sesiones.





### 3. OBJETIVOS

Conocer un método rápido para la restauración con incrustaciones estéticas (técnica indirecta en el consultorio dental)

- ✓ Considerar las indicaciones, ventajas y desventajas de esta técnica.
- ✓ Analizar las preparaciones de cavidades para incrustaciones estéticas.
- ✓ Realizar la obtención de modelos de trabajo con un Silicon por adición (Polivinil Siloxano).
- ✓ Aprender a fabricar incrustaciones estéticas con Composites en base a técnica indirecta.
- ✓ Llevar a cabo la técnica de cementado adecuada para incrustaciones de Composites.



## 4. PREPARACIÓN DE CAVIDADES PARA INCRUSTACIONES ESTÉTICAS

Actualmente las preparaciones de cavidad más utilizadas en odontología restauradora estética son:

TIPO INLAY: Son cavidades que ocupan la parte interna del órgano dentario y pueden ser compuestas y complejas.

TIPO ONLAY: Son cavidades que ocupan la parte interna, parte externa (cubren y protegen a las cúspides) y forman un hombro en la periferia de la cúspide a cubrir, siendo en su gran mayoría complejas.

TIPO OVERLAY: Son preparaciones de cavidad donde las cúspides son desgastadas parcialmente con la finalidad de protegerlas.<sup>18,19</sup>

Existe una controversia con respecto a las cavidades Overlays, pues algunos autores señalan que es una variación de una tipo onlay, y otros autores las manejan como preparaciones de cavidad en donde se elimina una cúspide en su totalidad o son desgastadas parcialmente las cúspides con la finalidad de protegerlas.

### PREPARACIÓN DE CAVIDAD

Una preparación de cavidad es una serie de procedimientos empleados para la remoción de tejido carioso y el tallado de la cavidad efectuados en una pieza dentaria de tal manera que después de restaurarla les sea devuelta la salud, forma y función normal.<sup>1</sup>

---

<sup>18</sup> VITA In-Ceram Professionals. Glosario

<sup>19</sup> Comunicación personal con el C.D. Juan Alberto Sámano Maldonado.

<sup>1</sup> H.W. Gilmore, M.R. Lund. *Operatoria Dental*. 4ª edición. México. Editorial Interamericana 1985.



Las preparaciones de cavidad para incrustaciones estéticas que se realizan ahora, deben ser realizadas con fresas cónicas (truncocónicas) de punta

redondeada de preferencia número 855 de grano mediano (banda azul) o grano número 0010 según la numeración americana. Pudiéndose realizar toda la preparación de cavidad con esa misma fresa, incluso en dentina o cambiarla por una fresa de carburo número 1699 ó 1700 también de la numeración estándar americana al trabajar en dentina.

Todas estas preparaciones de cavidad llevarán ángulos internos redondeados y solo este tipo de fresas dejan estas características, al mismo tiempo por ser una fresa de fisura truncocónica la dejará ligeramente divergente a oclusal. Si la preparación lleva pisos gingivales, estos podrán ser biselados con una fresa truncocónica número 845 de grano fino o extrafino (banda roja o amarilla).

A continuación se describirá paso a paso el procedimiento para la preparación de cavidad específicamente para la restauración con incrustaciones estéticas.

#### 4.1 PASOS PARA LA PREPARACIÓN DE LA CAVIDAD

1. Diseño de Cavidad
2. Forma de Resistencia
3. Forma de Retención
4. Forma de Conveniencia
5. Remoción de la Dentina Cariosa
6. Limpieza de la Cavidad

#### DISEÑO DE CAVIDAD



El diseño de cavidad esta dado por surcos, fasetas y fisuras; es extender la cavidad a surcos cariados y zonas propensas a caries.<sup>19</sup>(extensión por prevención)

## FORMA DE RESISTENCIA

Durante la conformación cavitaria es preciso asegurar superficies de soporte adecuadas para que el material de restauración resista las fuerzas masticatorias sin que sufra desplazamientos, deformación o ruptura. Además la forma de resistencia debe proteger la estructura dentaria.<sup>3</sup>

Todas las paredes deben de ser libres de irregularidades y lo más lisas posible. Los ángulos internos deben ser redondeados, pues de esta forma mejoran la distribución de las fuerzas oclusales y permiten una adaptación más precisa de la pieza. Requieren un diseño levemente expulsivo; paredes ligeramente divergentes a oclusal, para fines de conservación, evitando, de esa forma, la reducción de la resistencia a la fractura del diente.

El ángulo cavo-superficial debe ser recto y nítido, si este es biselado aunque propicie una mejor transición estética entre la restauración y el esmalte, proporciona un aumento de línea de cementación, permitiendo que la restauración esté más susceptible al desgaste, además de propiciar una capa muy estrecha de resina compuesta, sometiéndola a fracturas.<sup>2</sup> Es importante también comprobar que el margen de restauración nunca coincida con contactos oclusales antagónicos.

---

<sup>19</sup> Comunicación personal con el C.D. Juan Alberto Sámano Maldonado.

<sup>3</sup> Barrancos, Money. *Operatoria Dental*. Tercera edición. Editorial Panamericana 1999.

<sup>2</sup> Marcelo C. Chain, Luiz Narciso Baratieri. *Restauraciones Estéticas con Resinas Compuestas en Dientes Posteriores*. Artes Médicas. Latinoamérica



La distancia entre la terminación gingival y el contacto con el diente contiguo no debe ser superior a 2mm, pues un sobre contorno exagerado para la obtención de contacto proximal aumenta el riesgo de fractura de la restauración.

Los márgenes proximales deben terminar en contorneado profundo preferentemente en esmalte, permitiendo, de esta forma, un sellado más confiable. Los márgenes axiales pueden ser en hombro recto o chaflán profundo. Este tipo de terminación marginal propicia espesura adecuada para resistencia del material restaurador.<sup>2</sup>

El ángulo axio-pulpar debe estar redondeado para distribuir las cargas de masticación, también es importante considerar a las paredes axiales, por que la gran mayoría de los Cirujanos Dentistas dejan estas paredes planas y normalmente se concentran las cargas masticatorias, pero si dejamos las paredes axiales convexas repartimos mejor la carga oclusal hacia vestibular y palatino, y no se concentra directamente en un punto.<sup>19</sup>

Las preparaciones de cavidad que abarquen superficies interproximales deberán terminar en ángulo de 90° con respecto a la superficie externa del diente (Figura 1), nunca dejar prismas de esmalte sin soporte porque estos se fracturarán (Figura 2) y nunca deberán ser biseladas porque en este caso las incrustaciones son las que se fracturan (Figura 3). Por lo tanto la incrustación tendrá mejor adaptación y resistencia, resistirán mejor a las cargas oclusales y la preparación de cavidad no será afectada, pues conservará la estructura de su tejido sin fractura alguna.

---

<sup>2</sup> Marcelo C. Chain, Luiz Narciso Baratieri. *Restauraciones Estéticas con Resinas Compuestas en Dientes Posteriores*. Artes Médicas. Latinoamérica

<sup>19</sup> Comunicación personal con el C.D. Juan Alberto Sámano Maldonado.

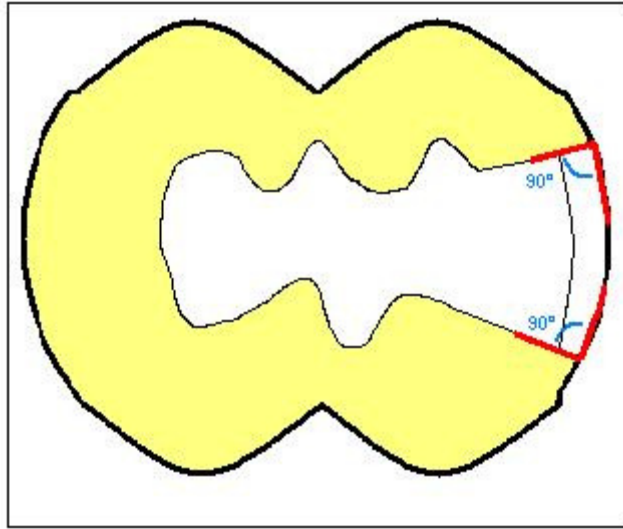


Figura 1

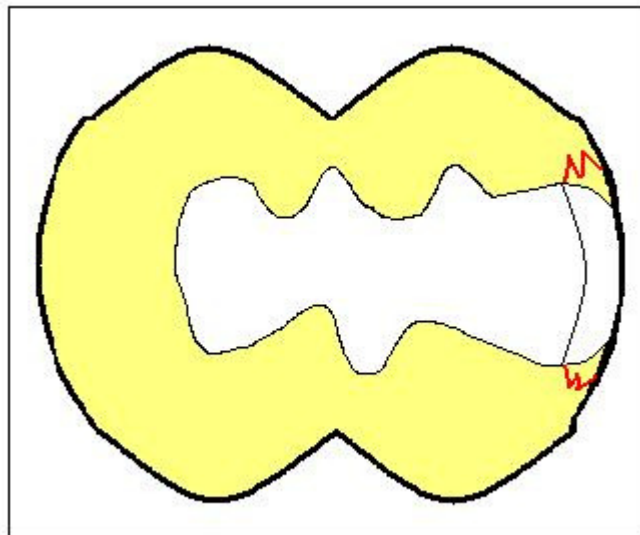


Figura 2

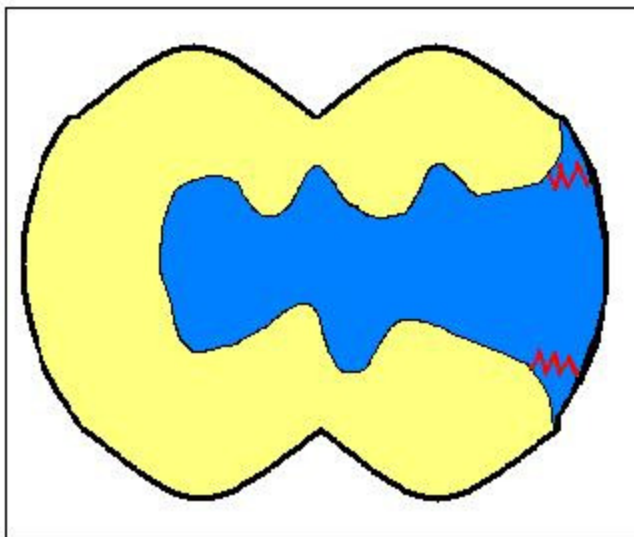


Figura 3

La extensión de la cavidad en áreas estéticas puede ser ocasionalmente considerada, pues a pesar de la gran cantidad de algunos sistemas estéticos, en algunas situaciones clínicas es extremadamente difícil obtener una transición entre el remanente y el material restaurador, por esto en ocasiones es recomendable elaborar un desgaste completo vestibular.

El dejar esmalte soportado por dentina sana incrementa la forma de resistencia; actualmente el concepto del postulado del Dr. Black referente a lo mismo, puede no llevarse a cabo gracias a los sistemas adhesivos y a los nuevos recubrimientos adhesivos como el ionómero de vidrio.<sup>19</sup>

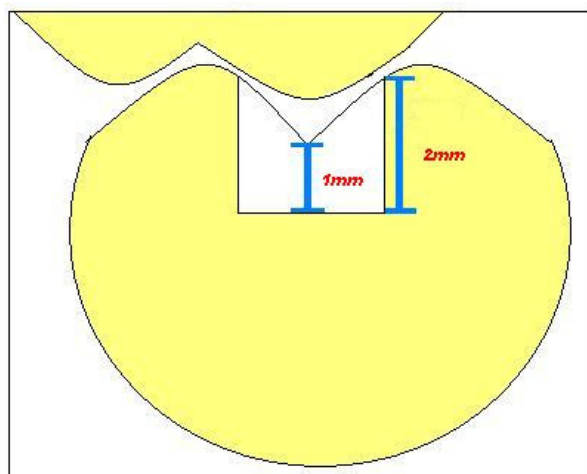
## FORMA DE RETENCIÓN

Una preparación más profunda que ancha permite retener el material de restauración sin necesidad de recurrir a técnicas de adhesión. Lo contrario ocurre si la preparación es más ancha que profunda, excepto cuando se utilizan

<sup>19</sup> Comunicación personal con el C.D. Juan Alberto Sámano Maldonado.

materiales adhesivos. De manera que el aumento de la profundidad constituye un recurso más para mejorar la retención. Pero antes de dar profundidad, se deben evaluar todos los demás factores que concurren al diseño cavitario para no incurrir en un debilitamiento del diente, afectar la pulpa o dañar los tejidos sanos.<sup>3</sup>

La cavidad debe poseer una profundidad mínima de 2mm que permita una espesura de resina compuesta mínima de 1mm en el área libre de contacto, y 2mm en áreas de contactos oclusales.<sup>2</sup> (Figura 4)



(Figura4)

La formación de paredes axiales incrementan también la retención, así como la elaboración de cajas internas, o inclusive el uso alterno de la elaboración de prolongaciones hacia proximal, vestibular y lingual o palatino aunque no exista caries.

## FORMA DE CONVENIENCIA

<sup>3</sup> Barrancos, Money. *Operatoria Dental*. Tercera edición. Editorial Panamericana 1999.

<sup>2</sup> Marcelo C. Chain, Luiz Narciso Baratieri. *Restauraciones Estéticas con Resinas Compuestas en Dientes Posteriores*. Artes Médicas. Latinoamérica





Se considera que la forma de conveniencia son todas aquellas maniobras que elaboramos para:

- a) Obtener mejor acceso y visibilidad de la lesión cariosa
- b) Permitir una instrumentación cavitaria correcta
- c) Facilitar la inserción del material restaurador
- d) Permitir la toma de impresión
- e) Mejorar la estética

Las formas de conveniencia pueden ser inclinación de paredes, modificación de ángulos, cortes de tejido dentario y ruptura de rebordes marginales. Las formas de conveniencia son necesarias a causa de la ubicación y alineación del diente en el arco dentario y de la presencia de los dientes vecinos y antagonistas especialmente en las partes posteriores de la boca, en las que las maniobras operatorias se ven dificultadas por falta de espacio o interferencia muscular. En ocasiones también se realizan por requisitos de los materiales de restauración y para restaurar dientes en mala posición.

En ciertos casos no es posible realizar una forma de conveniencia debido a que afecta la estética de las piezas dentarias, y aunque se imposibilite la visibilidad o sea incómodo para el operador, es necesario preservar la estética.

## REMOCIÓN DE LA DENTINA CARIOSA

Es la eliminación mecánica del tejido carioso y de los restos de la preparación de la cavidad. La dentina cariosa está infectada y reblandecida, no siendo una condición adecuada para la restauración<sup>1</sup>. Se utilizan fresas y excavadores para

---

<sup>1</sup> H.W. Gilmore, M.R. Lund. *Operatoria Dental*. 4ª edición. México. Editorial Interamericana. 1985



retirar con cuidado la caries sin eliminar la dentina sana, o por descuido exponer el tejido pulpar.

Este punto varia de acuerdo a la profundidad y no hacer lo que muchos dentistas hacen, que primero quitan caries y después elaboran diseño, es mejor elaborar diseño, eliminar paredes que sean necesarias para ya al final eliminar caries.<sup>19</sup>

Es importante hacer hincapié que el quinto paso es la remoción de la caries. Con demasiada frecuencia este se convierte en el primer paso, de tal modo que se pierde tiempo considerable por el acceso inadecuado.

No se debe dejar caries debajo de la restauración. Si ocurre destrucción o percolación, las bacterias residuales penetran y activan los problemas para el diente, a menudo degenerando en síntomas dolorosos y se recurrirá a tratamientos endodónticos. Se pone en duda que cualquier soporte dentinario sea estéril, puede ser controlado con buen juicio y con la remoción completa de la caries.

## LIMPIEZA DE LA CAVIDAD

La limpieza de la preparación se debe realizar varias veces durante las maniobras de preparación cavitaria y especialmente en dos momentos importantes:

- a) Antes de la protección dentinopulpar (si es necesaria)
- b) Antes de colocar la restauración

Este procedimiento se lleva a cabo utilizando una solución microbicida que tiene el objetivo de eliminar y detener el crecimiento microbiano (clorhexidina). Se coloca con una torunda de algodón dejándolo durante 10 a 15 segundos.<sup>3</sup>

---

<sup>19</sup> Comunicación personal con el C.D. Juan Alberto Sámano Maldonado.



## 4.2 COLOCACIÓN DE LA BASE

Las bases son capas gruesas de cemento colocadas en la cavidad, su función es proteger a la pulpa contra los numerosos tipos de lesiones a los que se somete. Estas lesiones incluyen cambios térmicos e irritación química, dependiendo del material de restauración que se utilice. Si fue necesario colocar antes un forro cavitario, la base fortalece este recubrimiento.<sup>4</sup>

En este caso está indicado la colocación de una base de ionómero de vidrio, debido a que se restaurará con una incrustación estética.

### 4.2.1 IONÓMERO DE VIDRIO

Por la presencia de agua en su composición, es un cemento fijado o a base de agua. El ionómero de vidrio, viene siendo una combinación del líquido del cemento de carboxilato de zinc con el polvo de vidrio de flúor alúmino-silicato del cemento de silicato, con lo cual se aprovechan las propiedades de adhesión química del carboxilato, así como la liberación de flúor y la estabilidad dimensional del flúor alúmino-silicato.

La resistencia a la compresión a las 24 horas oscila entre 90 y 230 MPa y aumenta con mayor rapidez cuando se aísla el material de la humedad durante las fases iniciales. Poseen una mayor rigidez debido a las partículas de vidrio que contienen y a la naturaleza iónica de la unión entre las cadenas de polímero.<sup>6</sup>

---

<sup>3</sup> Barrancos, Money. *Operatoria Dental*. Tercera edición. Editorial Panamericana 1999.

<sup>4</sup> Kenneth J. Anusavice. *Ciencia de los Materiales Dentales*. Décima edición. México Editorial McGraw-Hill Interamericana 1996.

<sup>6</sup> Robert G. Craig. *Materiales de Odontología Restauradora*. Décima edición. España. Editorial Harcourt Brace. 1998



Tiene muy buena resistencia para soportar cargas de condensación de otros materiales, y puede colocarse cualquier otro material en contacto con él sin interferir en su endurecimiento. La presencia de flúor confiere acción anticariogénica, esta presencia es mayor en los primeros días, y aunque se detecta después de varios meses, las cantidades son muy pequeñas como para que se logre esta acción.

Presenta características de compuesto iónico o cerámico y plástico, por lo que es aislante térmico y eléctrico.

#### 4.2.1.1 IONÓMERO DE VIDRIOFOTOCURABLE

En este caso se utilizó un ionómero de vidrio fotocurable, el cual se caracteriza porque le han añadido algunos grupos funcionales polimerizables. En cuanto a su composición, el componente del polvo del material fotocurable consiste en un vidrio liberador de iones e iniciadores del fotocurado. El componente del líquido casi siempre contiene agua, ácido poliacrílico o ácido poliacrílico con algunos grupos carboxilos modificados con monómeros de metacrilato e hidroximetacrilato; los últimos dos componentes son los responsables de la polimerización.

La resistencia a la tensión de los ionómeros de vidrio fotocurables es mayor que la de los convencionales. Este incremento de resistencia se atribuye a la mayor cantidad de deformación plástica que puede ser mantenida antes de que ocurra la fractura.

#### 4.2.2 MANIPULACIÓN

El polvo y el líquido se extienden sobre un papel o una loseta de vidrio, el polvo se divide en dos partes iguales. La primera se añade al líquido con una espátula de

cementos de preferencia específica para ionómero de vidrio, una vez incorporada la mezcla se añade la segunda parte. El tiempo de la mezcla es de 30 a 60 segundos.

Hay que utilizar el cemento inmediatamente, ya que el tiempo de trabajo después de la mezcla es aproximadamente de 2 minutos a temperatura ambiente. Los cementos de ionómero de vidrio son muy sensibles al contacto con el agua durante el endurecimiento, por lo cual es necesario aislar el campo operatorio completamente.<sup>6</sup> (Foto 1)

Se coloca en la cavidad para formar el espesor necesario en la base, dando forma y respetando las características indispensables para el diseño de una cavidad que va a ser restaurada con una incrustación estética.<sup>6</sup> (Foto 2)

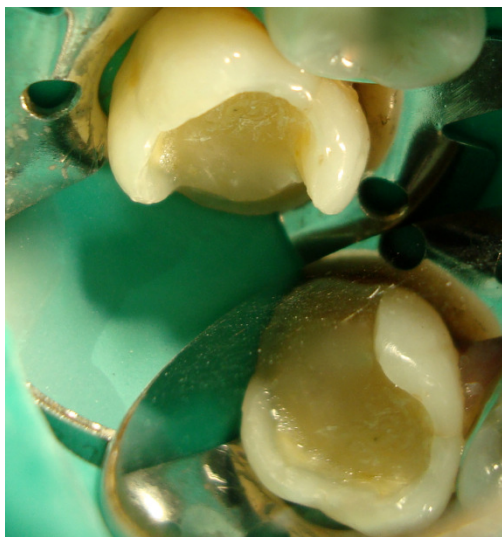

Foto 1

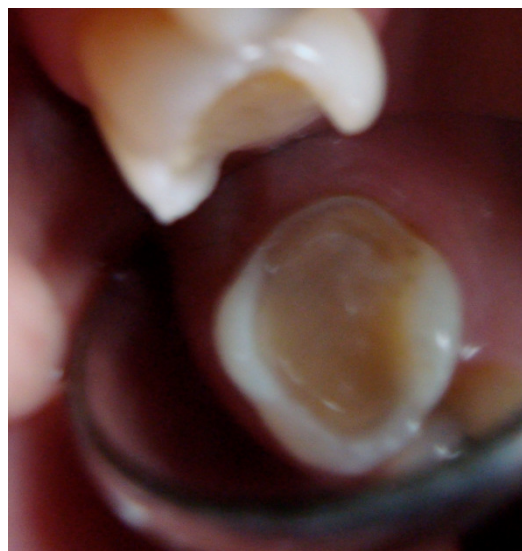


Foto 2 (Se aprecia la forma de la base aunque ya fue retirado el dique de hule para tomar la impresión)

<sup>6</sup> Robert G. Craig. *Materiales de Odontología Restauradora*. Décima edición. España. Editorial Harcourt Brace. 1998



## 5. MÉTODO RÁPIDO PARA LA RESTAURACIÓN CON INCRUSTACIONES ESTÉTICAS

Este método es una técnica indirecta en el consultorio dental. Posibilita realizar incrustaciones sobre un modelo en el consultorio en una sesión clínica; es una alternativa a la técnica indirecta. Tiene la ventaja de ahorrar tiempo, no tener costo de laboratorio dental y menor exigencia en su elaboración que las restauraciones realizadas por método directo.<sup>7</sup>

La característica de este método radica en la confección de un modelo vaciado en material flexible, que se realiza con una silicona por adición que tiene la característica de endurecer rápidamente y tener alta rigidez, permite obtenerlo en menor tiempo y con mayor facilidad, ya que se presentan en cartuchos con puntas mezcladoras que posibilitan al mismo tiempo dosificar, mezclar e inyectar el material sobre la impresión; luego de llenarla y transcurridos 1 ó 2 minse pueden separar y así disponer del modelo de trabajo.<sup>7</sup>

Se confecciona la incrustación utilizando un composite para confeccionar incrustaciones de resina (Signum Ceramis)<sup>14</sup> siguiendo el mismo método para la realización de una incrustación de forma indirecta.

Está indicado el uso de un hidrocoloide irreversible para la impresión; esto es posible si se considera el empleo de uno de alta calidad y fidelidad.

---

<sup>7</sup> Eduardo Julio Lanata. *Operatoria Dental. Estética y adhesión*. Argentina, Buenos Aires. Grupo Guía S.A 2005.

<sup>14</sup> Información proporcionada por Heraeus Kulzer



## 5.1 INDICACIONES DEL MÉTODO

- 1) Pacientes que cuentan con poco tiempo para ir al consultorio dental y solo pueden asistir a citas muy espaciadas.
- 2) Pacientes poco cooperadores que requieren de pocas visitas al dentista.
- 3) Pacientes demasiado aprensivos y que requieran de pocas sesiones
- 4) Pacientes que solo pueden estar un día de visita en la ciudad
- 5) Pacientes con necesidad de viajes urgentes
- 6) Preferencia del paciente.
- 7) Rapidez y comodidad del Cirujano Dentista.

## 5.2 VENTAJAS Y DESVENTAJAS DEL MÉTODO

### VENTAJAS

- 1) Término del tratamiento en una solo cita.
- 2) Tiempo de realización; el paciente puede quedar listo desde que se inicia la preparación de cavidad hasta que sale del consultorio ya terminado en tan solo 40 minutos.
- 3) No implica costo de laboratorio dental.
- 4) El material que se utiliza para la toma de impresión, es más económico y de más fácil manipulación.
- 5) Selección del color adecuado, ya que se puede apreciar directamente en boca.



## DESVENTAJAS

- 1) Si no se lleva a cabo adecuadamente la manipulación del hidrocoloide irreversible o se utiliza uno de baja calidad y fidelidad, no se obtendrán modelos positivos adecuados.
- 2) La oclusión se tiene que ajustar directamente en boca una vez que fue cementada la incrustación y tal vez se tendrá que ajustar mayormente debido a que no se toma modelo antagonista.
- 3) La exactitud de la incrustación estará dada por la calidad del material de impresión
- 4) Se puede desperdiciar mucho material si no se lleva a cabo una buena técnica de vaciado del modelo con el polivinil siloxano.
- 5) Si no se coloca una base rígida al modelo de Silicon se puede deformar.

## 5.3 IMPRESIÓN DE HIDROCOLOIDE IRREVERSIBLE

Una vez realizada la preparación cavitaria con todas las características e indicaciones para este tipo de restauración, se procede a tomar la impresión. Para estos casos está indicado el uso de un hidrocoloide irreversible de altacalidad y fidelidad, llevando a cabo una buena manipulación de este material para evitar deformaciones en la impresión.<sup>7</sup>

El comportamiento de estos materiales responden a las leyes y principios de las sustancias coloides; si la concentración de solvente (agua) y soluto (coloide) es la adecuada, forman un sol, el cual por reacción química produce un gel. Dicho proceso recibe el nombre de gelificación, y por no poder regresar a su estado de sol por medios físicos se conoce como gelificación irreversible.<sup>5</sup>

---

<sup>7</sup> Eduardo Julio Lanata. *Operatoria Dental. Estética y adhesión*. Argentina, Buenos Aires. Grupo Guía S.A 2005.

<sup>5</sup> Barcelo F. Palma. Jorge. *Materiales Dentales. Conocimientos Básicos Aplicados*. México. Editorial Trillas 2004.





## INDICACIONES

Están indicados para la toma de impresiones para modelos de estudio en todos los casos que se necesite y para modelos de trabajo en prótesis removible, ortodoncia, ortopedia y prostodoncia total, así como en casos aislados en operatoria o prótesis fija de tramos cortos; en estos últimos casos se usan alginatos mejorados, plus o siliconizados, y se emplea un humectador para conservar la impresión.<sup>5</sup>

En la actualidad su uso empieza a perfeccionarse para ser utilizado cada vez mas en la toma de impresiones para prótesis removibles y como en este caso para incrustaciones de resina.

## VENTAJAS

- 1) Es fácil de manipular.
- 2) Tiene un costo razonable.
- 3) Goza de aceptación y es cómodo para el paciente.

## DESVENTAJAS

- 1) Tiene baja estabilidad dimensional
- 2) No puede usarse para impresiones en prótesis fijas en todos los casos.
- 3) No puede desinfectarse sin alterar sus dimensiones.

---

<sup>5</sup> Barcelo F. Palma. Jorge. *Materiales Dentales. Conocimientos Básicos Aplicados*. México. Editorial Trillas 2004.

### 5.3.1 MANIPULACIÓN

Antes que todo hay que homogenizar el polvo con movimientos revolventes del material en el envase rígido. Para obtener una mezcla con las propiedades físicas ideales, se deben respetar las indicaciones del fabricante en cuanto a la cantidad de polvo y agua. El fabricante debe suministrar los utensilios para servir el polvo y el líquido de acuerdo con su producto.

Se coloca en la taza primero el polvo y después el agua; sosteniéndose la taza en la palma de la mano, se espátula presionando el producto sobre las paredes de la taza, con movimientos revolventes en dirección de las manecillas del reloj mientras se gira la taza en sentido contrario.

El objetivo es que la mezcla final sea suave y cremosa sin que escurra de la espátula cuando se levante de la taza. Es importante recordar que el tiempo de mezclado no debe ser mayor a 1min, pero siempre se debe respetar el indicado por el fabricante.

Una vez terminada la mezcla, hay que llenar el portaimpresión; con una espátula de cementos se toma una pequeña porción de la mezcla y se coloca directamente en la cavidad (Foto 3), esto sirve para evitar la aparición de burbujas y así obtener una mayor fidelidad de la impresión; y ahora si se puede llevar el portaimpresión a la cavidad bucal presionando contra los tejidos que se van a reproducir para que el material fluya correctamente. (Foto 4)

Una vez que la mezcla ha gelificado (cuando la consistencia del material adquiere características elásticas); se retira el material de la cavidad bucal con un movimiento firme, sin vaivenes, pues éstos deforman la impresión, es recomendable esperar por lo menos 2min más para asegurar mejores propiedades elásticas y de recobre antes de proceder a retirar la impresión.

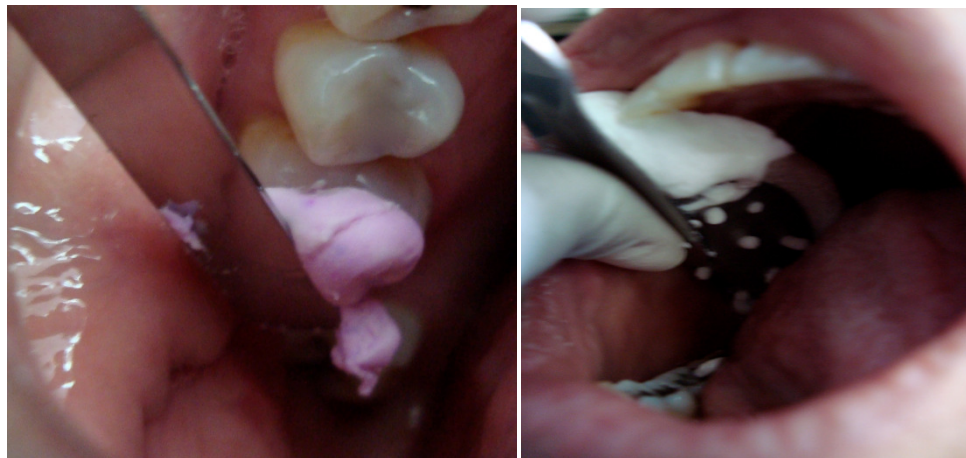

Foto 3

Foto 4

## VARIABLES EN LA MANIPULACIÓN

Demasiada agua produce mezclas fluidas que pueden provocar escasa resistencia al final de la gelificación, retardo en el tiempo de gelificado y mayor probabilidad de que se presente sinéresis.

Lo contrario produce una mezcla con falta de homogenización y poco escurrimiento, lo que impedirá que se obtenga una réplica fiel de la zona que se va a impresionar, además de influir en el tiempo de gelificado.

Hay que hacer el positivo lo más pronto posible para evitar la imbibición<sup>A,5</sup> y la sinéresis<sup>B,5</sup>, pero hay que esperar a que el material tenga un recobre elástico, ya que al retirar la impresión de la boca, las zonas retentivas producirán deformación dentro de su límite elástico y se recobra unos minutos después.

<sup>A</sup> Fenómeno en el cual el material absorbe agua y cuyo efecto es una expansión.

<sup>B</sup> Pérdida del líquido en el material, cuyo efecto es una contracción.

<sup>5</sup> Barcelo F. Palma. Jorge. *Materiales Dentales. Conocimientos Básicos Aplicados*. México. Editorial Trillas 2004.



Una manera fácil en el control del tiempo de mezclado, el tiempo de colocación en el portaimpresión y el momento de colocarlo en la boca, es el cambio de color de ciertos hidrocoloides irreversibles, por lo que reciben el nombre de cromáticos. Dicho cambio se debe a la diferente alcalinidad y acidez de la mezcla por la presencia de reactivos químicos.

Generalmente, estos adquieren un color diferente cuando entran en contacto con el agua; este color se mantiene por el tiempo en que debe espatularse; cuando cambia indica que es el momento de llevarlo al portaimpresión; finalmente, se va aclarando hasta tornarse blanco, lo cual significa que es el instante de llevarlo a la boca o zona a impresionar.

#### 5.4 OBTENCIÓN DE MODELOS DE TRABAJO CON POLIVINIL SILOXANO

Ya que está lista la impresión, se obtiene un modelo vaciado en un material flexible a base de polivinil siloxano (silicona por adición). En este caso se va a utilizar “Mach-2 Die Silicone Vinyl Polisiloxano”, esencial para modelos de trabajo (Foto 5). Se presenta en cartuchos con puntas mezcladoras que posibilitan al mismo tiempo dosificar, mezclar e inyectar el material sobre la impresión de hidrocoloide irreversible.<sup>8</sup>

---

<sup>8</sup> Aschheim Dale. *Odontología Estética. Una aproximación clínica a las técnicas y los materiales*. Madrid, España. Editorial Mosby 2002.

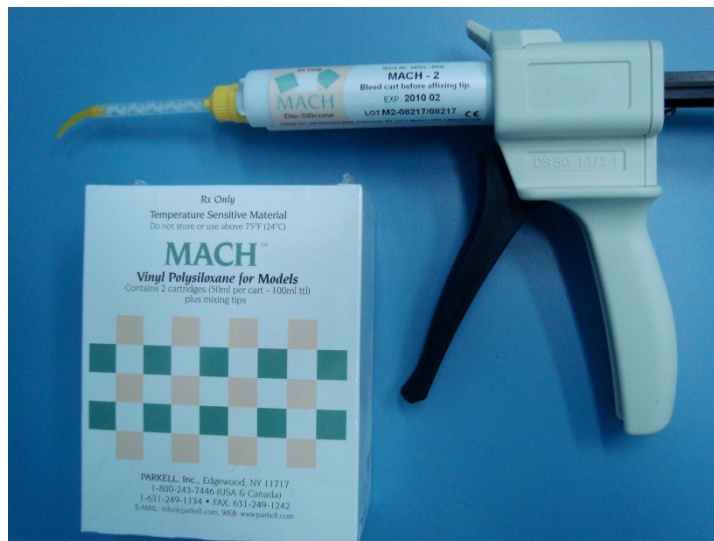

Foto 5

#### 5.4.1 MANIPULACIÓN

Se carga el cartucho del polivinil siloxano en la pistola de impresión, se quita el tapón sellador y se exprimen 5mm para asegurarse de obtener un flujo fluido en la base y catalizador.

Se lleva el material directamente en la impresión de hidrocoloide en la zona más profunda de la pieza a restaurar (Foto 6), llenando toda el área de la pieza y luego en los dientes adyacentes dejando que el material fluya por la impresión (Foto 7). Puede utilizarse un vibrador, pero no es esencial.<sup>9</sup>

<sup>9</sup> From Impression to finished dies in less than 6 minutes. Parkell. 2006.

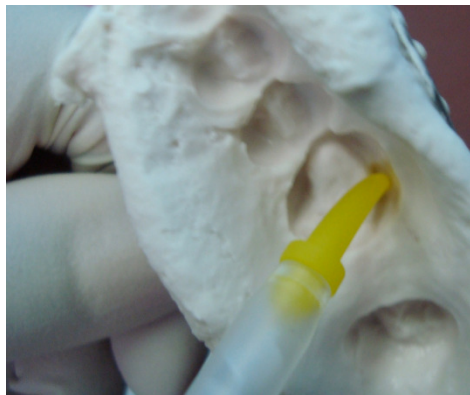


Foto 6

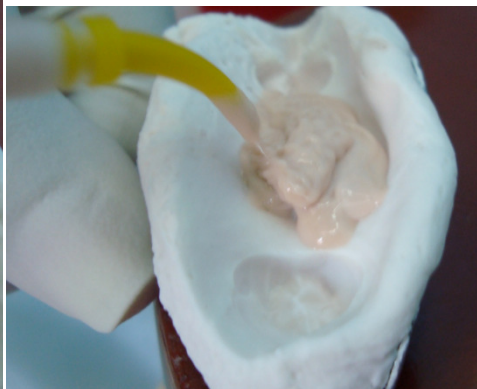

Foto 7

De la misma manera se llena una base de plástico y se coloca inmediatamente sobre la impresión. (Foto 8 y 9)

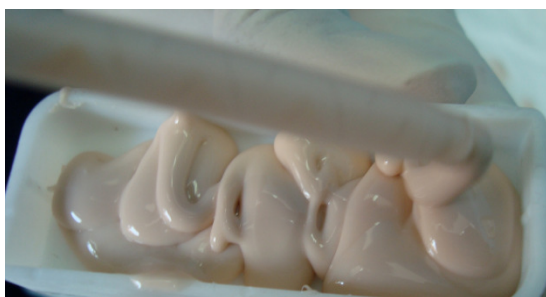

Foto 8



Foto 9

Una vez transcurridos de 1 a 2 min se separa la impresión del molde y se observa que la separación de estos materiales es muy fácil (Foto 10). Con la ayuda de una hoja de bisturí se quitan los excedentes del material y se retira de la base de plástico, de igual manera con la hoja de bisturí se secciona diente por diente en las zonas interproximales para formar los dados de trabajo, gracias a la base de plástico, los dados podrán quedar unidos nuevamente y es fácil su manejo para poder realizar la incrustación. (Foto 11 y 12)

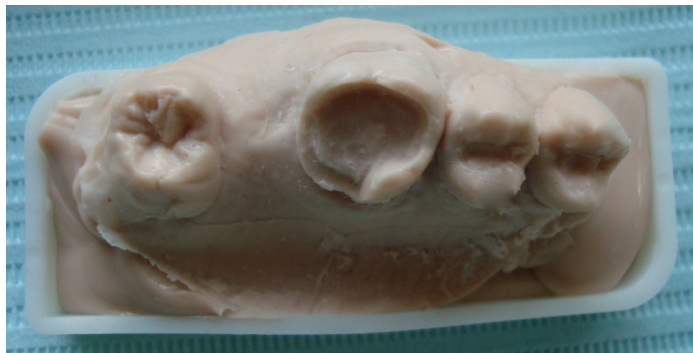

Foto 10

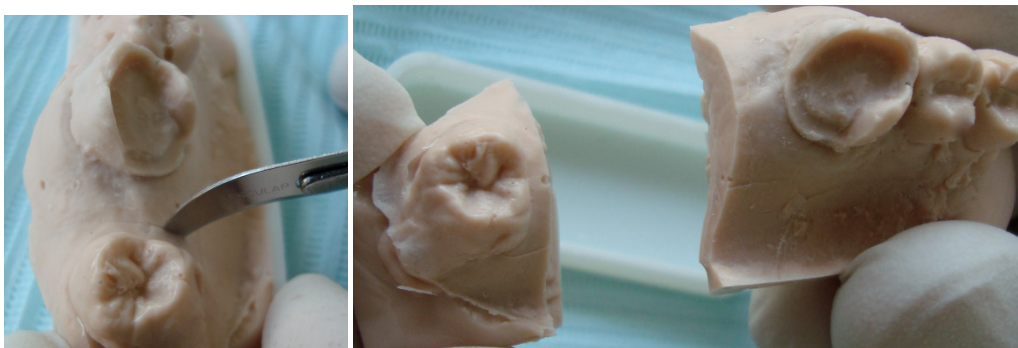


Foto 11

Foto 12

El polivinil siloxano (Mach-2), es un material muy fluido lo cual permite reproducir detalles, además como es un material flexible no se pega al hidrocoloide ni al composite con el que se va a realizar la incrustación, por lo tanto no es necesario colocar ningún separador en el modelo.<sup>9,10</sup> Pero si la impresión es tomada con un silicón es imposible separarlos debido a que se unen químicamente

#### 5.4.2 CARACTERÍSTICAS DEL POLIVINIL SILOXANO

Por el proceso de quimiopolimerización, adquieren características de sólidos amorfos elásticos, en los que no interviene el agua en ningún momento; por ello se clasifican como elastómeros no acuosos. Su consistencia está en función directa

<sup>9</sup> From Impression to finished dies in less than 6 minutes. Parkell. 2006.

<sup>10</sup> Información proporcionada por Parkell



de la cantidad de material de relleno o carga que tengan y del peso molecular del polímero funcional.

Se presenta en su consistencia, en dos pastas de diferentes colores, en una de las cuales viene el activador o reactor químico, y que hay que mezclar, en este caso se logra con las puntas mezcladoras, para que se de el fenómeno de polimerización dentro del tiempo de trabajo.<sup>10</sup>

Su reacción química es una que ocurre entre el hidrógeno y los grupos vinílicos. Es una polimerización iónica, no da subproductos, lo que se traduce en menos cambios dimensionales. El aumento de la temperatura acelera la reacción, disminuyendo el tiempo de polimerización.

Todos los polímeros se contraen en la polimerización, tanto menos cuanto más material de carga contengan. Durante el tiempo de trabajo se presenta el fenómeno de tixotropismo<sup>C,5</sup>.

Por ser sólidos amorfos y por su gran energía, presentan cambios dimensionales en relación con el tiempo y la temperatura; por esto deben respetarse los tiempos y condiciones de manejo que el fabricante recomienda. Presenta casi el 100% de recuperación elástica, ofrece una buena resistencia al desgarre. Tiene mayor dureza al polimerizar en comparación con las siliconas para impresión.<sup>11</sup>

Este material se manipula con accesorios, tales como dos cartuchos unidos (uno con la pasta base y otro con la catalizadora) en cuya salida se inserta una espiral mezcladora de plástico que permite por medio de una pistola especial, expulsar las pastas en las proporciones requeridas (sin necesidad de medidas),

---

<sup>C</sup> Propiedad que tienen algunas sustancias para modificar la viscosidad ante la aplicación de cargas o al ser agitadas.

<sup>10</sup> Información proporcionada por Parkell

<sup>5</sup> Barcelo F. Palma. Jorge. *Materiales Dentales. Conocimientos Básicos Aplicados*. México. Editorial Trillas 2004.

<sup>11</sup> Jesús Luis Cova. *Biomateriales Dentales*. Editorial AMOLCA (Actualidades Médico Odontológicas Latinoamericana) Octubre 2004





homogenizar la mezcla (sin necesidad de espátula) e inyectarla directamente en la zona que se va a vaciar.<sup>11</sup>

## MÉTODO CONVENCIONAL

Para realizar dados de trabajo con dowells pins se tiene que esperar a que frague el yeso con el que se corrieron los modelos, se realizan perforaciones en la parte inferior de las piezas a restaurar y en piezas adyacentes, se pegan los dowells pins con cianocrilato y se procede a realizar el zócalo. Se mezcla yeso blanca nieves, se vacía en una zocalera y se coloca el modelo con los dowells pins ya pegados y se espera a que frague. Una vez listo con una cegueta se seccionan los dados de trabajo para separarlos y poder realizar las restauraciones individuales.

Al realizar dados de trabajo con caja die-lock, no es necesario colocar dowells pins, la caja die-lock se utiliza como zocalera y solamente se seccionan los dados, la ventaja de este procedimiento es que es mas simple su elaboración y los dados van a quedar unidos gracias a la caja y se van a poder separar retirándolos de esta.

En comparación con el método convencional para realizar dados de trabajo, con esta técnica es mucho más rápido, ya que el modelo obtenido endurece en cuestión de 1 a 2min, es flexible y fácil de manejar. Mientras que al realizarlo con yeso, este tardaría alrededor de 45min en fraguar, al colocar el zócalo el tiempo se incrementa al doble esperando a que frague el yeso y recortar los dados con una cegueta no es nada rápido, esto si se realizan dados en caja die-lock, pero si se prefiere utilizar dowells pins el tiempo de trabajo es mucho mayor.



## 6. FABRICACIÓN DE LA INCRUSTACIÓN

La incrustación estética va a ser realizada de composite “Signum Ceramis”. El cual es un nuevo material de Heraeus Kulzer, tiene buena estética y una resistencia mejorada en comparación con el composite que antes se utilizaba que era el Art-Glass.

### 6.1 COMPOSITES

El término “composite” se refiere a la combinación de dos fases de componentes totalmente diferentes para la obtención del material final. Una fase está constituida por un polímero blando de una resina orgánica (bisfenolglidilmetacrilato, bis GMA). Dispersa en esta matriz de resina se encuentra la segunda fase, constituidas por partículas de una cerámica inorgánica (originalmente cuarzo). La fase de resina es de naturaleza continua y reactiva, mientras que la fase de relleno inorgánico es discontinua (interrumpida) e inerte.<sup>12</sup>

Todos los composites están constituidos por partículas de relleno en una matriz de resina. El tamaño de las partículas de relleno puede oscilar entre 0.04  $\mu\text{m}$  y más de 100  $\mu\text{m}$ . Proporcionan resistencia al material y están aglutinados por la matriz de resina, que también las une a la estructura dental. El relleno puede estar constituido por partículas de sílice muy pequeñas, como en las resinas de microrrelleno, o por partículas de cuarzo o vidrio de mayor tamaño. La matriz de resina puede estar compuesta por bisfenol A diglicidiléter metacrilato, dimetacrilato de uretano o polímeros similares. En general, cuanto mayor es el contenido de relleno (expresado en forma de porcentaje del peso), mayor es la resistencia, y

---

<sup>12</sup> Bruce J. Crispin. *Bases Prácticas en la Odontología Estética*. Barcelona, España. Editorial Masson, S.A. 1998.

cuanto más pequeñas son las partículas de relleno, se puede pulir mejor la superficie del material. Para las técnicas de manera indirecta se pueden emplear tres tipos de composites: resinas de microrrelleno, composites de partículas pequeñas y resinas híbridas. Todos estos materiales son muy resistentes al desgaste, pero los composites de partículas pequeñas y las resinas híbridas pueden grabarse con ácido para producir retención micromecánica

### 6.1.1 SIGNUM CERAMIS

Signum ceramis (Foto 13) es un composite a base de cerámica de vidrio, fotopolimerizable, con unas características de abrasión optimizadas y una elevada resistencia mecánica que ha sido desarrollado especialmente para restauraciones libres de metal. Su elevada firmeza (módulo de elasticidad) garantiza restauraciones duraderas, aún bajo cargas elevadas.<sup>13</sup>

Permite lograr una estética que prácticamente no se puede distinguir de dientes naturales. En comparación con Artglass y otros composites, Signum ceramis se distingue por su dureza, esto influye de manera positiva en su resistencia a la abrasión.



Foto 13

<sup>13</sup> Eduardo Miyoshita, Antonio Salazar. *Odontología Estética. El estado del arte*. Editorial. Artes Médicas. Latinoamérica 2005.



## COMPOSICIÓN

Signum ceramis está constituido por; ésteres polifuncionales del ácido (met) acrílico (27% peso), dióxido de silicio y materiales de relleno inorgánicos, silanizados (73% peso, tamaño medio de partícula 1 $\mu$ m), fotoiniciadores, estabilizadores, pigmentos inorgánicos, no contiene cadmio.<sup>14</sup>

### 6.2 PASOS PARA LA FABRICACIÓN DE LA INCRUSTACIÓN

La incrustación se realiza aplicando el material en incrementos graduales, fotopolimerizando cada uno de ellos, modelando y devolviendo la anatomía de la pieza dentaria que será restaurada.

Es indispensable reconstruir cada unidad funcional (cúspides y rebordes) siguiendo la inclinación de las vertientes cuspídeas, esto hace que la reconstrucción de la restauración sea mucho más fácil.

En las primeras capas se debe utilizar colores de dentina (opacos, con mayor saturación) (Foto 14) y posteriormente aplicar los de esmalte que se caracterizan por su translucidez; de esta manera se devuelve la armonía óptica y se obtiene una restauración natural. (Foto 15)

---

<sup>14</sup> Información proporcionada por Heraeus Kulzer

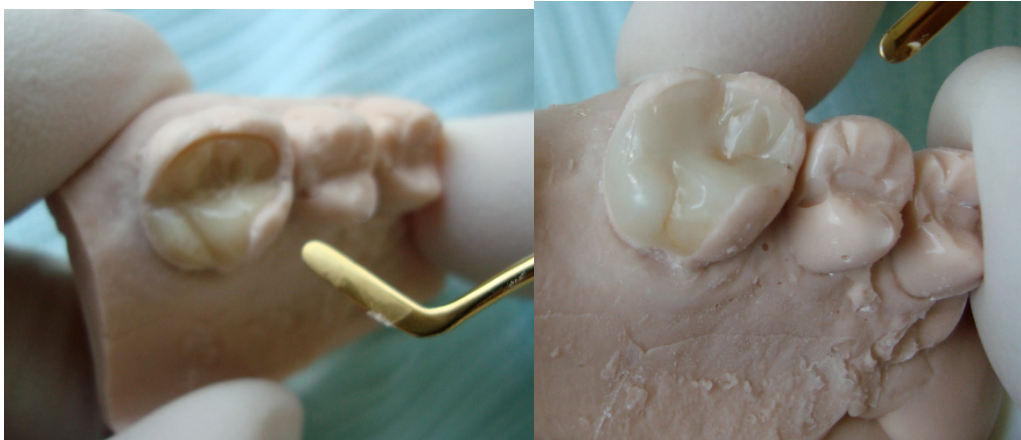

Foto 14

Foto 15

Para realizar caracterizaciones, se pueden utilizar resinas fluidas con pigmentos (Foto 16), las cuales presentan colores como el marrón oscuro o el negro para caracterizar surcos, azul para lograr un efecto translúcido, blanco o blanco opaco para caracterizar manchas o hipoplasia.

Al emplearlos se debe tener la precaución de no aplicarlos en la superficie de la restauración, sino en un pequeño espacio como el generado para un futuro surco, puesto que estas resinas no poseen carga cerámica y se desgastan por la abrasión que producen los alimentos durante la masticación y con el cepillado.

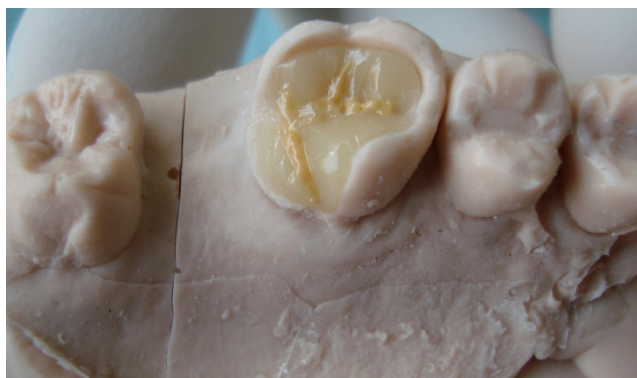

Foto 16

Terminada la incrustación, se retira del modelo y se lleva a completar la polimerización con la ayuda de un aparato que emite luz estroboscópica, el cual su espectro de emisión está adaptado al sistema de fotoiniciadores del Signum Ceramis. (Foto 17)

Este procedimiento permite alcanzar en pocos segundos una tasa óptima de conversión a polímero del composite, asegurando un mejor curado y estabilidad dimensional, que dan por resultado los máximos valores de sus propiedades mecánicas, como la dureza y la resistencia al desgaste.<sup>14</sup>

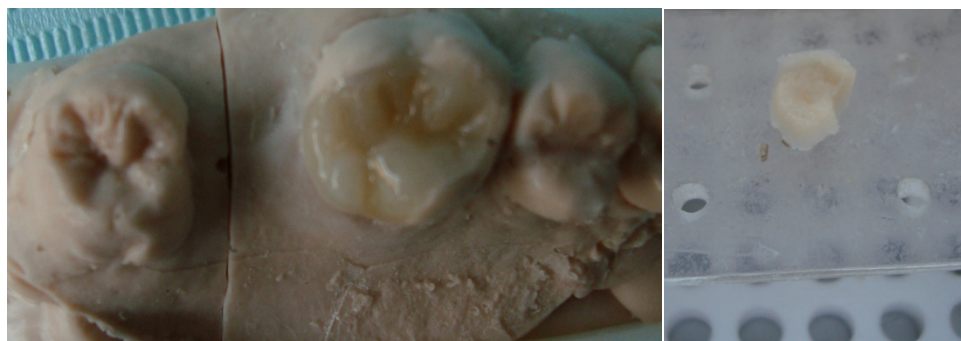

Foto 17

### 6.3POLIMERIZACIÓN

La polimerización del Signum ceramis, se lleva a cabo con un aparato que emite una luz estroboscópica, HiLite power de Heraeus Kulzer, está adaptado al sistema de fotoiniciadores del Signum ceramis. El proceso de fotopolimerización se regula automáticamente, logrando así una elevada y constante estabilidad.<sup>14</sup> (Foto 18)

---

<sup>14</sup> Información proporcionada por Heraeus Kulzer

<sup>14</sup> Información proporcionada por Heraeus Kulzer



Foto 18

## VENTAJAS

- 1) Amplia cámara de polimerización
- 2) Fácil y rápido de operar
- 3) Tiene la opción de pre-polimerización
- 4) Diseño compacto

Cuenta con tres ciclos de polimerizado: el ciclo de 6 segundos se usa para pre-polimerizar el material; una polimerización intermedia de 90 segundos y una polimerización final de 180 segundos.

El modelo se coloca en el aparato, de preferencia con la ayuda de un porta-objetos (pinzas de caimán) y se acciona la tecla del ciclo de polimerización deseado. (Foto 19)

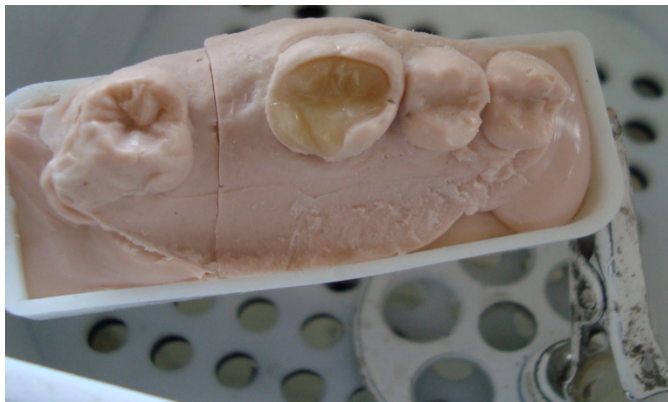


Foto 19

Cuando se elabora la incrustación se polimeriza capa por capa. Una vez modelada la dentina se realiza una polimerización intermedia de 90 segundos, aunque en ocasiones si el grosor de la capa es mayor, es recomendable seleccionar un tiempo de polimerización de 180 segundos. Las caracterizaciones se prepolimerizan con el ciclo de 6 segundos y la capa de esmalte se polimeriza 90 segundos. Una vez cumplido todo el ciclo de polimerizado se retira del modelo y se coloca en el aparato para dar un polimerizado final de 180 segundos.

#### 6.4 AJUSTE Y PULIDO

Una vez terminada, se reposiciona la restauración en el modelo para controlar su adaptación en todos los márgenes; si hay excesos, se eliminan por desgaste con piedras de diamante de grano fino y/o discos flexibles tipo soft-lex; se comprueba si existe una relación de contacto correcta y luego se pule la superficie con puntas de goma siliconadas y cepillos suaves en forma de disco con pasta para pulir. (Foto 20, 21, 22)



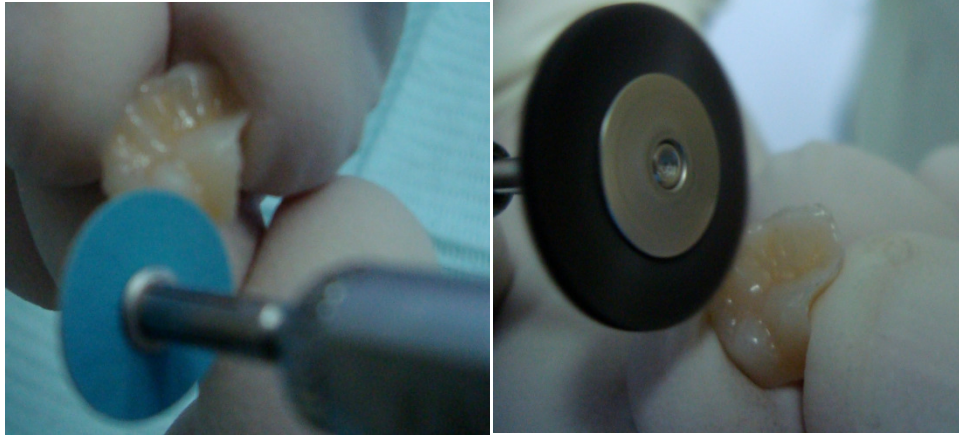

Foto 20 Foto 21

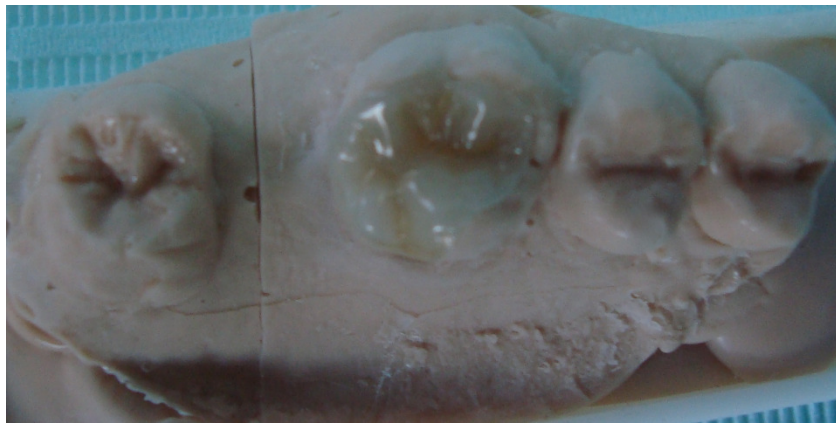


Foto 22



## 7. CEMENTADO

Cuando la restauración rígida está confeccionada es necesario fijarla a la preparación dentaria. En ese momento se debe tener presente que el medio de fijación seleccionado cumpla con la mayor cantidad de propiedades.

Para la elección de cualquier medio de fijación, es necesario definir las propiedades requeridas al material que se emplea para fijar una restauración.

Los medios de fijación elegidos o seleccionados no siempre tienen las características de un cemento, porque éstos en su composición cuentan con la presencia de un polvo y un líquido, que al mezclarse producen una reacción ácido-base, que da como producto una sal que se precipita y conduce a su endurecimiento, mientras que los medios de fijación a base de resina compuesta presentan para poder endurecer una reacción de polimerización que puede ser por activación química, física o dual. Siempre requieren el tratamiento previo de las superficies dentarias con su correspondiente sistema adhesivo.<sup>7</sup>

### 7.1 PROCEDIMIENTO DE CEMENTADO

Se prueba la adaptación periférica correcta en todo el ángulo cavo-superficial de la restauración y la relación de contacto sin checar la oclusión, teniendo especial cuidado ya que las incrustaciones estéticas antes de ser cementadas son extremadamente frágiles.

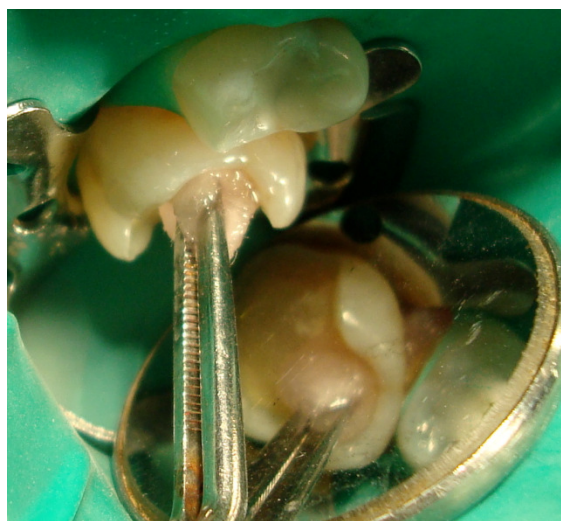Este es el momento adecuado para realizar un examen exhaustivo sabiendo que una brecha marginal entre la restauración y el remanente dentario mayor a 0,1mm genera una desadaptación importante que da lugar a una gran cantidad de resina de fijación para cerrar ese espacio, que al desgastarse por la función masticatoria da origen a una brecha marginal extensa que posibilita la filtración marginal.

---

<sup>7</sup> Eduardo Julio Lanata. *Operatoria Dental. Estética y adhesión*. Argentina, Buenos Aires. Grupo Guía S.A 2005.

También se comprueba si hay una relación de contacto correcta con la pieza contigua, con hilo dental y evaluando la resistencia al pasarlo.

Se procede al tratamiento de la pieza dentaria. Se comienza con el aislamiento absoluto del campo operatorio, luego se realiza la limpieza de la cavidad utilizando una solución microbicida que tiene el objetivo de eliminar y detener el crecimiento microbiano (clorhexidina). Se coloca con una torunda de algodón dejándolo durante 10 a 15 segundos.<sup>3</sup>(Foto 23)



(Foto 23)

Después se coloca el sistema adhesivo seleccionado siguiendo paso por paso el procedimiento sugerido por el fabricante. Es aconsejable emplear uno de última generación y con activación dual para asegurar su polimerización correcta.

Al utilizar un ácido grabador con mayor concentración no hay tanta desmineralización y a menor concentración hay más desmineralización. Debido a esto el ácido ideal es el Ortofosfórico o fosfórico al 35%.

Una vez seca y desinfectada la cavidad se procede a realizar la técnica de grabado total (Foto 24 y 25) con el ácido grabador (Ortofosfórico). Se lava con

---

<sup>3</sup> Barrancos, Money. *Operatoria Dental*. Tercera edición. Editorial Panamericana 1999

abundante agua, quitando el exceso con aire pero dejando ligeramente humedecida la dentina.

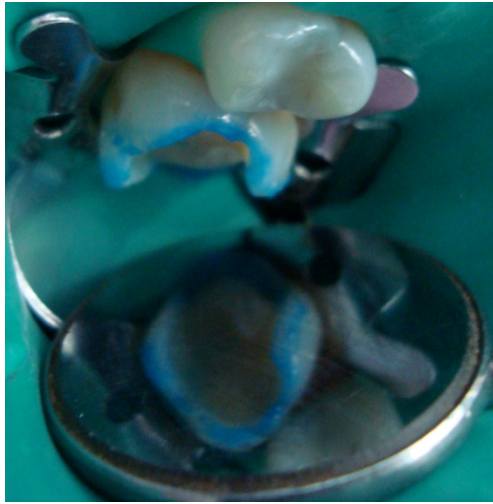


Foto 24



Foto 25

Se coloca el adhesivo, se aplica un poco de aire para que este penetre entre los túbulos dentinarios y se favorezca la formación de la capa híbrida, y ahora se vuelve a colocar una segunda capa de adhesivo secándolo con aire directo, sin fotopolimerizar. (Foto 26 y 27)

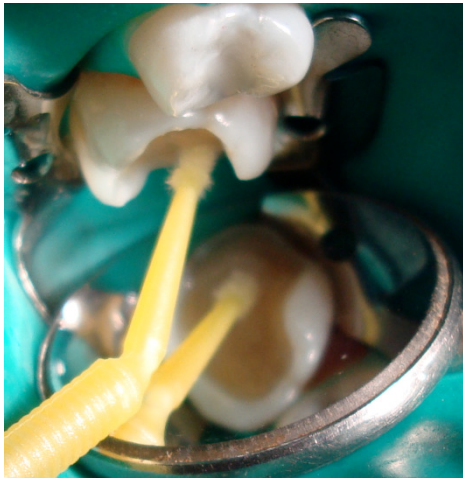

Foto 26

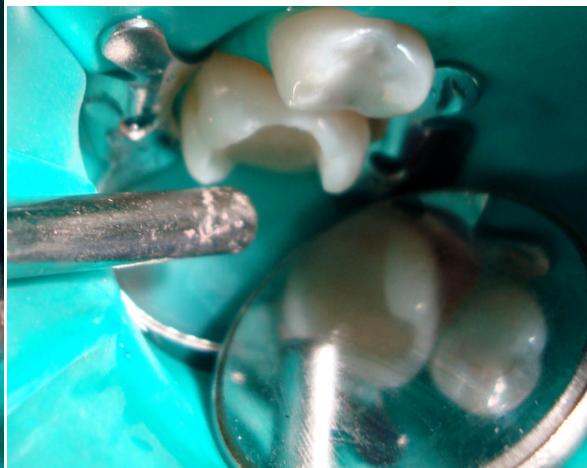

Foto 27

El cemento indicado es el de resina, éste debe tener un curado dual, la fluidez necesaria y un espesor de película delgado. Algunos de estos presentan la opción de seleccionar entre dos o más colores y la posibilidad de diferentes



consistencias; la de mayor densidad es la más utilizada porque facilita la aplicación y el retiro de excesos; se proporciona en longitudes iguales y se mezcla el tiempo indicado por el fabricante.

En este caso se utilizará un cemento a base de resina que no necesita mezclado es exclusivamente fotocurable, su presentación es en jeringa y presenta variables para seleccionar color; se aplica sobre la cavidad y en la cara interna de la incrustación. (Foto 28 y 29)

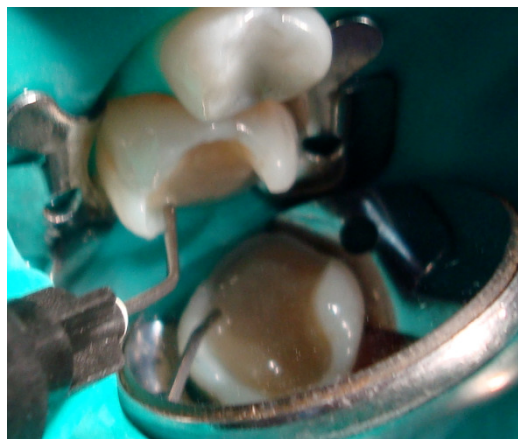

Foto 28

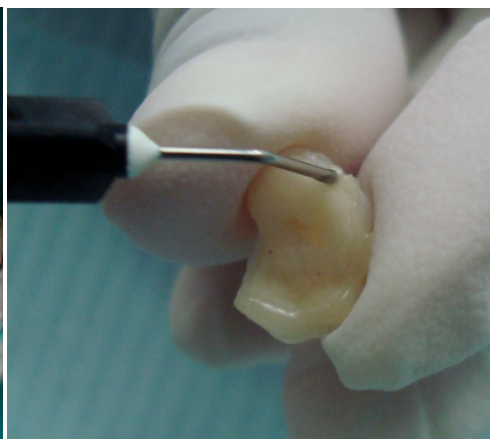
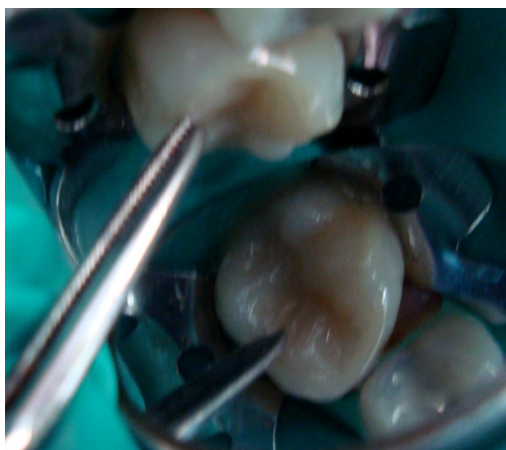

Foto 29

Colocada la restauración en la preparación, se mantiene bajo presión con un instrumento de extremo romo o bien con las pinzas de curación (Foto 30), para permitir que puedan fluir los excesos de cemento y evitar el efecto émbolo, producto de la presión que ejerce la resina, que puede hacer que se extruya.<sup>7</sup>



<sup>7</sup> Eduardo Julio Lanata. *Operatoria Dental. Estética y adhesión*. Argentina, Buenos Aires. Grupo Guía S.A 2005.

Foto 30

Se realiza una pre-polimerización durante 5 segundos para favorecer el comienzo de la polimerización del cemento, que al cambiar su consistencia facilita el retiro de los excesos del cemento<sup>15</sup>(Foto 31 y 32). En interproximal se puede utilizar hilo dental para retirar la resina que fluye y que puede quedar retenida en ese sitio. Luego se continua con la aplicación de la fotopolimerización por cada cara libre y por oclusal el tiempo indicado por el fabricante.

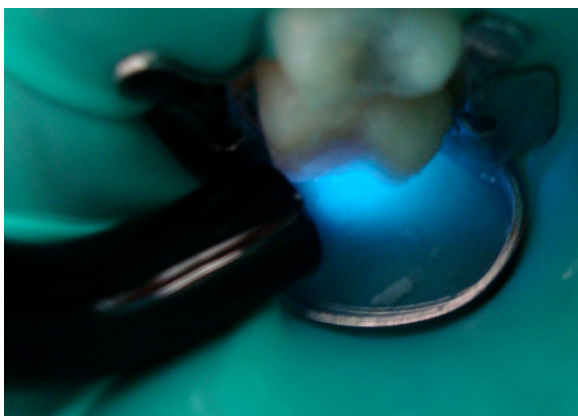


Foto 31

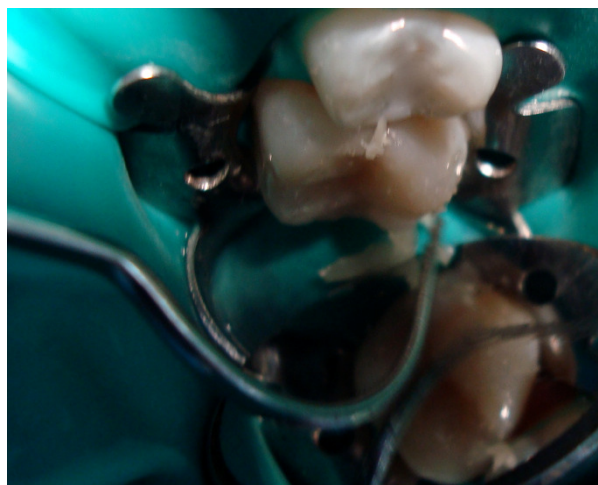

Foto 32

---

<sup>15</sup> Yoshikawa, Takako. Burrow, Michael. Tagami, Junji. A Light Turing method for improving marginal sealing and cavity wall adaptation of resin composite restorations. Dental Matrials 17. 2001



## 8. AJUSTE OCLUSAL

En muchas ocasiones el Cirujano Dentista se ve frustrado debido a los fracasos constantes de sus trabajos, y muchas veces se culpa a los materiales empleados, principalmente en los casos en que son utilizados los composites. Aún cuando las restauraciones estén técnicamente correctas, muchas se fracturan. Seguramente algunas de las fallas de las restauraciones están relacionadas con la mala aplicación o no emplear los principios oclusales en Odontología Restauradora, antes y después de la realización del trabajo restaurador.<sup>16</sup>

No se deben de ignorar conceptos básicos de la oclusión para no dejar: interferencias oclusales, contactos proximales inadecuados o crestas marginales defectuosas, no inducir trauma de la oclusión, no poner en peligro la estabilidad oclusal, agravar algún problema de bruxismo, y no provocar problemas periodontales.<sup>17</sup>

Se debe verificar la oclusión antes de cementar la incrustación para: observar la existencia de contacto prematuro; principalmente en Relación Céntrica y las guías de desoclusión; si existe, verificar si el contacto está provocando alguna alteración en las estructuras del sistema estomatognático, observar las relaciones de contacto que hay por lo menos en los dientes adyacentes para realizar un ajuste adecuado y no provocar ninguna anomalía en el paciente.

---

<sup>16</sup> Baratieri, Luiz N. *Operatoria Dental. Procedimientos Preventivos y Restauradores*. Brasil. Editorial. Quintessence 1993.

<sup>17</sup> Major M. Ash. *Oclusión*. 4ª Edición. México. Mc Graw-Hill Interamericana 1996.



## DESPUÉS DE CEMENTAR LA RESTAURACIÓN.

Se debe volver a observar si el contacto en Relación Céntrica permanecen iguales, este procedimiento nos garantiza que la restauración no está interfiriendo en estas posiciones. Después de este paso, se verifican los lados de balance y trabajo, con la finalidad de observar si la guía de oclusión no fue alterada. Siempre que sea posible se debe evitar establecer contactos oclusales en la interfase diente-restauración.

### 8.1 PROCEDIMIENTO PARA AJUSTE OCLUSAL

Si la restauración está produciendo interferencias oclusales, se procede a realizar un ajuste oclusal, el cual tiene como finalidad obtener un equilibrio perfecto con las otras estructuras dentarias, a través de un desgaste selectivo; es realizado en tres etapas:

- 1) Ajuste en Relación Céntrica.
- 2) Ajuste en Lateralidad.
- 3) Ajuste en Protrusión.

#### AJUSTE EN RELACIÓN CENTRICA

Para localizar el contacto en Relación Céntrica, se lleva la mandíbula a esta posición, pidiéndole al paciente que informe el lado donde ocurre el primer contacto. Debe recordarse que solo tendremos seguridad de que la manipulación ha sido correcta, cuando se realiza varias veces, coincidiendo siempre el lugar de contacto.

Se coloca entre los dientes papel para articular, de acuerdo con la localización de las marcas se verificará la zona para efectuar el desgaste. (Foto 32)



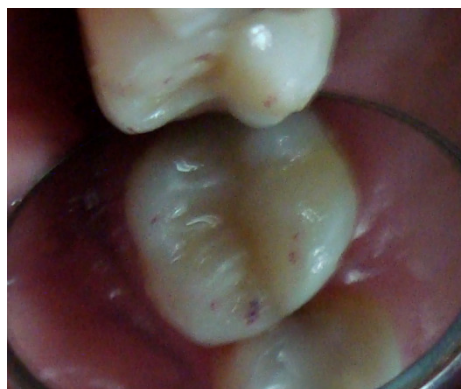

Foto 32

Este desgaste debe ser hecho poco a poco para evitar desgastes excesivos que puedan dejar el diente fuera de oclusión. Este procedimiento es repetido, hasta que se consiga una estabilidad oclusal.

#### AJUSTE EN LATERALIDAD

El ajuste en lateralidad debe ser realizado después del ajuste en céntrica. Para localizar estos contactos se marcan con el papel para articular los contactos céntricos con un lado del color del papel (rojo), y con el otro color (azul) se pide al paciente que realice movimientos laterales. El lugar donde los colores coinciden es el contacto céntrico, donde se observa el color azul es el contacto prematuro excéntrico, el cual se procede a realizar el desgaste (Foto 33).

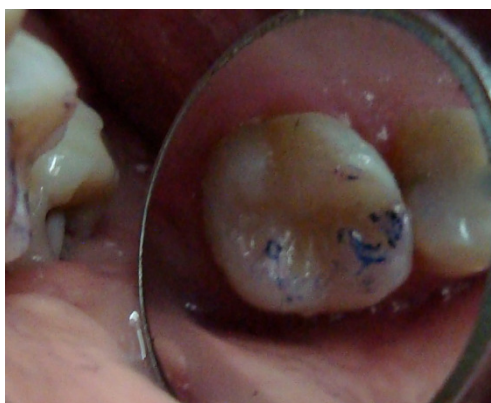

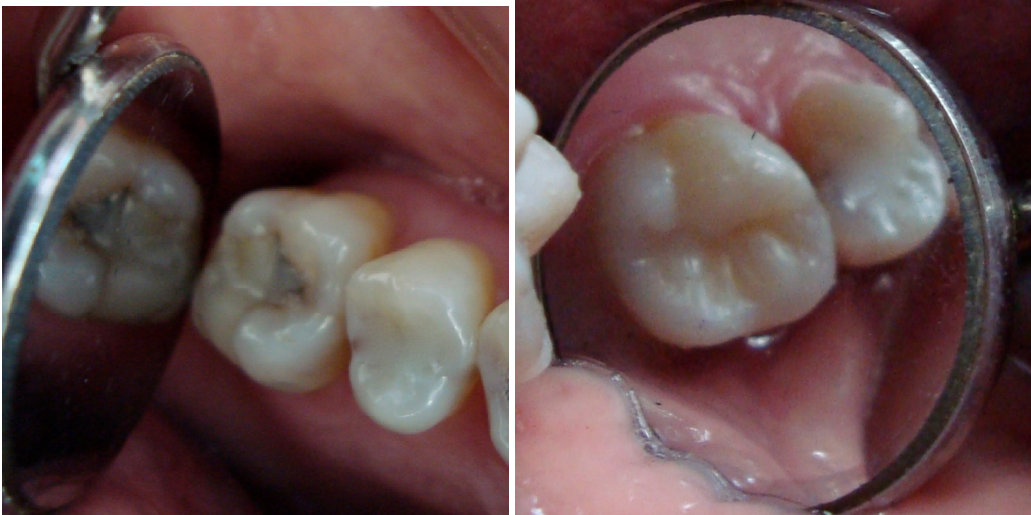Foto 33

## AJUSTE EN PROTRUSIÓN

Para localizar estos contactos se realiza el mismo procedimiento para lateralidad, pero pidiéndole al paciente que deslice su mandíbula hacia enfrente y en donde se observe el color rojo, es el contacto prematuro a desgastar.

Las restauraciones oclusales deben tener una dureza y potencial al desgaste aproximadamente iguales a las de los dientes; de otro modo las restauraciones se desgastan a mayor velocidad que el esmalte circundante y se crean interferencias oclusales en movimientos de lateralidad. Los contactos interproximales defectuosos pueden alterar las relaciones oclusales de muchos dientes adyacentes.<sup>17</sup>

## TERMINADO



ANTES

DESPUÉS

<sup>17</sup> Major M. Ash. *Oclusión*. 4ª Edición. México. Mc Graw-Hill Interamericana 1996.



## 9. CONCLUSIONES

Es importante que el Cirujano Dentista se actualice constantemente para poder llevar a cabo nuevas técnicas de restauración estética como es el caso de este método rápido para la restauración con incrustaciones estéticas, pero aunque sea un método de una sola cita no se descartan todas las ventajas que se obtienen al realizar una restauración indirecta de la manera convencional.

Se deben de tener siempre presentes los tipos de cavidades que hay para realizar la restauración, así como los pasos y principios para realizar una cavidad, este punto es de principal importancia para poder obtener una impresión adecuada y por lo tanto un modelo de trabajo libre de retenciones y burbujas. Realizando de manera adecuada una cavidad el operador se ahorrará mucho tiempo porque no habrá problemas para la realización de la restauración ni para el ajuste en el momento de cementarla.

Esta técnica se puede utilizar en pacientes que cuentan con poco tiempo para ir al consultorio dental y solo pueden asistir a citas muy espaciadas, también en situaciones en las que los pacientes son poco cooperadores y requieren de pocas visitas al dentista. Pero sin embargo también puede ser por preferencia del paciente y, por rapidez y comodidad del Cirujano Dentista.

También es importante que los fabricantes mejoren sus productos, se requiere de mas investigación de este tipo de materiales para así poder comprobar las técnicas que aunque sean de una sola cita estaremos seguros que en el futuro se comprobaran y tendrán excelentes resultados.

Hay que tener en cuenta que el material que se va a utilizar para la cementación de la incrustación debe ser a base de resina y el Cirujano Dentista debe de llevar a cabo una buena selección de este así como utilizar un sistema de adhesión adecuado respetando todos los pasos y tiempos de manipulación indicados por el fabricante.



Como ya se mencionó anteriormente, en muchas ocasiones el fracaso de los tratamientos está relacionado con la Oclusión, y esto debido a que no se lleva a cabo un análisis oclusal antes y después de colocar la restauración, por esta razón es importante que el Cirujano Dentista siempre tenga presente conceptos básicos de la oclusión para no dejar: interferencias oclusales, contactos proximales inadecuados o crestas marginales defectuosas, no inducir trauma de la oclusión, no poner en peligro la estabilidad oclusal, agravar algún problema de bruxismo, y no provocar problemas periodontales.

En ocasiones el Cirujano Dentista tiene problemas con las restauraciones que son enviadas al laboratorio, sin embargo de esta manera se pueden obtener las restauraciones deseadas, con forma, color y tamaño. También en el momento se logran hacer los ajustes necesarios para así obtener el éxito requerido y por otra parte se obtiene un ahorro del costo del laboratorio.

Por otra parte, aunque el método sea de una sola sesión, el Cirujano Dentista no debe de caer en iatrogenias, ya que al querer hacer las cosas rápido se pueden cometer errores. Por esta razón es importante que se analicen bien los materiales a utilizar, así como la técnica que se debe de llevar a cabo para la realización. Con la práctica continua el operador va a adquirir la destreza necesaria y logrará mejorar la técnica.



## 10. REFERENCIAS BIBLIOGRÁFICAS

1. H.W. Gilmore, M.R. Lund. *Operatoria Dental*. 4ª edición. México. Ed Interamericana 1985 P.p. 54-60.
2. Marcelo C. Chain, Luiz Narciso Baratieri. *Restauraciones Estéticas con Resinas Compuestas en Dientes Posteriores*. Artes Médicas. Latinoamérica 2001. P.p. 133-149.
3. Barrancos, Money. *Operatoria Dental*. Tercera edición. Editorial Panamericana 1999. P.p. 530-560
4. Kenneth J. Anusavice. *Ciencia de los Materiales Dentales*. Décima edición. México. Editorial McGraw-Hill Interamericana 1996. P.p. 555-560
5. Barcelo F. Palma. Jorge. *Materiales Dentales. Conocimientos Básicos Aplicados*. México. Editorial Trillas 2004. P.p. 97-102, 157-164, 179-181,190-192
6. Robert G. Craig. *Materiales de Odontología Restauradora*. Décima edición. España. Ed Harcourt Brace 1998. P.p. 192-197
7. Eduardo Julio Lanata. *Operatoria Dental. Estética y adhesión*. Argentina, Buenos Aires .Grupo Guía S.A 2005. P.p. 185, 187-194
8. Aschheim Dale. *Odontología Estética. Una aproximación clínica a las técnicas y los materiales*. Madrid, España. Editorial Mosby 2002. 97,98,106-111.
9. From Impression to finished dies in less than 6 minutes. Parkell. 2006.
10. Información proporcionada por Parkell
11. Jesús Luis Cova. *Biomateriales Dentales*. Editorial AMOLCA (Actualidades Médico Odontológicas Latinoamericana) Octubre 2004. P.p. 50-66
12. Bruce J. Crispin. *Bases Prácticas en la Odontología Estética*. Barcelona, España. Editorial Masson, S.A. 1998. P.p. 50-55
13. Eduardo Miyoshita, Antonio Salazar. *Odontología Estética. El estado del arte*. Editorial. Artes Médicas. Latinoamérica 2005. P.p. 441-454
14. Información proporcionada por Heraeus Kulzer



15. Yoshikawa, Takako. Burrow, Michael. Tagami, Junji. A Light Turing method for improving marginal sealing and cavity wall adaptation of resin composite restorations. *Dental Materials* 17. 2001 pag 359-3566
16. Baratieri, Luiz N. *Operatoria Dental. Procedimientos Preventivos y Restauradores*. Brasil. Editorial. Quintessence 1993. P.p. 136-144
17. Major M. Ash. *Oclusión*. 4<sup>a</sup> Edición. México. Mc Graw-Hill Interamericana 1996. P.p 388, 403-405.
18. VITA In-Ceram Professionals. Glosario
19. Comunicación personal con el C.D. Juan Alberto Sámano Maldonado.