



**UNIVERSIDAD NACIONAL AUTÓNOMA DE
MÉXICO**



FACULTAD DE ODONTOLOGÍA

**REHABILITACIÓN PROTÉSICA EN PACIENTES CON
MAXILECTOMÍA MEDIANTE OBTURADORES PALATINOS.**

TESINA

QUE PARA OBTENER EL TÍTULO DE

CIRUJANA DENTISTA

P R E S E N T A:

DIANA ROSA FLORES MORALES

TUTOR: Esp. ALEJANDRO BENAVIDES RÍOS

MÉXICO, D.F.

2009



Universidad Nacional
Autónoma de México



UNAM – Dirección General de Bibliotecas
Tesis Digitales
Restricciones de uso

DERECHOS RESERVADOS ©
PROHIBIDA SU REPRODUCCIÓN TOTAL O PARCIAL

Todo el material contenido en esta tesis esta protegido por la Ley Federal del Derecho de Autor (LFDA) de los Estados Unidos Mexicanos (México).

El uso de imágenes, fragmentos de videos, y demás material que sea objeto de protección de los derechos de autor, será exclusivamente para fines educativos e informativos y deberá citar la fuente donde la obtuvo mencionando el autor o autores. Cualquier uso distinto como el lucro, reproducción, edición o modificación, será perseguido y sancionado por el respectivo titular de los Derechos de Autor.

*A mis padres y
A mi hermano,
Sin su ayuda
no hubiera llegado hasta aquí...*

Todo comienza con una idea y después ésta crece y se convierte en algo inimaginable, así surgió este sueño. Mi agradecimiento va dirigido a cada una de las personas que hicieron posible este logro.

Agradezco a mis padres, el Sr Raúl Flores y la Sra. Rosa Morales, por todo el apoyo que me han dado, su cariño, sacrificios y la confianza que me tuvieron para que yo llegara a este punto. Mi tarea, mi esfuerzo, mi tiempo, mi pasión no podrían haber transcurrido sin su ayuda. Mi triunfo es suyo.

A mi hermano Gibrán, por su paciencia y por ayudarme todas las veces que lo he necesitado sin esperar nada a cambio.

A mi abuelita Guadalupe Rodríguez y mi tía Maricela Morales, por que me ofrecieron una segunda casa cuando la necesité, por todo su cariño , comprensión y sus consejos.

A mis tíos: Marco Antonio y Roberto Morales, por su constante apoyo, interés y solidaridad hacia mi persona.

Quisiera agradecer a la unidad de Prótesis Maxilofacial de Posgrado de la Facultad de Odontología, y en especial a mi tutor, el Esp. Alejandro Benavidez Ríos quien contribuyo de gran manera en este trabajo. Gracias por todo el apoyo incondicional, su orientación y el tiempo invertido en esta tesina.

A mis amigos, les agradezco cada minuto que compartieron conmigo, sonriendo, aprendiendo, llorando, compartiendo y viviendo momentos inigualables.

A mis primos: Octavio Morales y José Luis Flores por todas sus palabras de ánimo, en esas interminables horas al lado de la computadora.

Por ultimo, agradezco a la UNAM y sobre todo a la Facultad de Odontología, por ser las instituciones que me formaron y donde adquirí conocimientos, valores, pase momentos inolvidables y me forjaron como la persona que soy.

ÍNDICE

INTRODUCCIÓN.....	6
PROPÓSITO	8
OBJETIVOS:	
Objetivo general.....	8
Objetivos específicos.....	8
CAPÍTULO I. PRÓTESIS OBTURATRICES	
1.1 Protésis maxilofacial.....	9
1.2 Clasificación de las prótesis obturatrices según el momento de la confección.....	9
1.2.1 Prótesis obturadora quirúrgica o inmediata.....	10
1.2.2 Prótesis obturadora provisional, intermedia, interina o transicional.....	12
1.2.3 Prótesis obturadora definitiva.....	12
1.3 Clasificación de los obturadores según el material con que se fabrica el bulbo.....	13
CAPÍTULO II. MAXILECTOMÍA	
2.1 Maxilectomía parcial.....	15
2.2 Maxilectomía radical.....	16
2.3 Clasificación de defectos maxilares de Mohamed A Aramany.....	18
CAPÍTULO III BIODINÁMICA DE LOS OBTURADORES PROTÉSICOS	
3.1 Movimiento del obturador protésico.....	21
3.2 Sistemas de fuerzas que intervienen en el funcionalismo de un obturador protésico.....	22

3.3 Métodos de retención de las prótesis.....	23
3.3.1 Retención anatómica.....	24
3.3.2 Retención química.....	24
3.3.3 Retención mecánica.....	25
3.4 Diseño y forma que deberán tener los elementos retentivos.....	25
CAPÍTULO IV. DISEÑO DEL OBTURADOR PALATINO EN PACIENTES TOTALMENTE DESDENTADOS.....	27
CAPÍTULO V. DISEÑO DEL OBTURADOR PALATINO DE EN PACIENTES PARCIALMENTE DESDENTADOS DE ACUERDO A LA CLASIFICACIÓN DE LOS DEFECTOS MAXILARES DEL DR. MOHAMED ARAMANY	
5.1 Diseño clase I.....	31
5.2 Diseño clase II.....	32
5.3 Diseño clase III.....	33
5.4 Diseño clase IV.....	33
5.5 Diseño clase V.....	34
5.6 Diseño clase VI.....	35
CAPÍTULO VI. ELABORACIÓN DE UN OBTURADOR PALATINO EN UN MODELO SIMULADO CON UN DEFECTO CLASE I.....	36
CONCLUSIONES.....	51
DISCUSIÓN.....	52
REFERENCIAS BIBLIOGRÁFICAS.....	53

INTRODUCCIÓN

Los defectos maxilares pueden tener un origen patológico, traumático o en la gestación y el desarrollo. Éstos pueden afectar funciones vitales como la respiración, la masticación, la fonación y la deglución. En la mayoría de las ocasiones se ve involucrada la estética, que es de gran importancia para el paciente por la afección psicológica que causa en el mismo y en sus relaciones interpersonales.¹

Las posibilidades de reconstrucción mediante tratamiento quirúrgico en ocasiones se ve limitada ante diversos factores como: las necesidades tisulares (extensión y espesor), grado de vascularización del defecto, localización anatómica del lecho receptor, etcétera. Es entonces cuando se requiere la presencia de la prótesis maxilo-facial, y ésta se denomina como el arte y la ciencia que comprende la rehabilitación morfofuncional y estética de las estructuras intra y parabucales por medios artificiales, restableciendo la forma y función adecuada, y conservando las estructuras remanentes.²

La prótesis maxilofacial no es una disciplina reciente, ya desde la antigüedad, el hombre ha tratado de restaurar los defectos faciales y deformaciones que alteran su aspecto. Uno de los intentos más tempranos para mantener la estructura corporal y sus contornos normales ocurrieron en Egipto durante la segunda dinastía, cerca del año 3000 antes de Cristo; donde utilizaron una técnica, en la que introducían varios materiales, tales como el lino, el aserrín, o la arena, a través de pequeñas incisiones en la piel para rellenar los defectos. Pero es en el siglo XVI cuando Ambroise Paré, reconocido como el Padre de la Prótesis Maxilofacial, describió el uso de prótesis extrabucales para la rehabilitación de defectos faciales.³

El estudio y planeación de la rehabilitación de los defectos faciales o intraorales congénitos o adquiridos, así como las alteraciones de la función, deben realizarse desde el inicio en una forma multidisciplinaria. En caso de que la cavidad oral esté involucrada debe realizarse una evaluación exhaustiva, así como el tratamiento dental necesario.⁴

La maxilectomía es una técnica quirúrgica que consiste en la resección total o parcial del maxilar y es empleada como tratamiento en lesiones neoplásicas. Este tipo de procedimiento crea grandes defectos bucales de relevancia psicológica, funcional y estética⁵

Los defectos quirúrgicos resultantes de la remoción de neoplasias varían desde pequeñas perforaciones del paladar duro o blando hasta la completa remoción de estas estructuras. Los defectos, no obstante el tamaño, producen una discapacidad funcional significativa y ocasionalmente también llegan a producir desfiguraciones faciales cosméticas. El habla será hipernasal, la masticación se vera comprometida y se dificultara la deglución debido a que los alimentos y fluidos son forzados a introducirse frecuentemente, durante la función, dentro de los pasajes nasales (comunicación oro nasal).⁶

Los objetivos de la rehabilitación protésica en este tipo de pacientes incluyen atenuar el compromiso estético, restablecer la separación física de las cavidades nasal y oral, permitiendo la fonación, deglución y respiración, y brindar un aceptable resultado estético. Al cumplir estos objetivos se consigue la reincorporación satisfactoria del paciente a la sociedad y mejorar su calidad de vida.^{7,8}

PROPÓSITO

Conocer este tipo de aparatos protésicos para poder rehabilitar en determinado momento a los pacientes que lo requieran o saber canalizarlos a la instancia adecuada donde puedan dar solución a su problema.

OBJETIVOS

Objetivo General.

Conocer los aspectos relevantes de la rehabilitación protésica en pacientes con Maxilectomía mediante obturadores palatinos, para tener una concepción amplia de este tipo de tratamientos protésicos.

Objetivos Específicos.

- Determinar las situaciones en que es necesario colocar una prótesis obturadora.
- Conocer la clasificación de los defectos maxilares.
- Conocer el sistema de fuerzas que interviene en el funcionalismo de un obturador protésico.
- Determinar las características que deben tener los elementos retentivos de un obturador palatino.
- Determinar el tipo prótesis obturadora que se colocará de acuerdo al defecto maxilar presente en el paciente.
- Conocer los elementos que darán soporte y estabilidad a la prótesis obturadora en pacientes parcialmente desdentados y totalmente desdentados.

CAPÍTULO I. PRÓTESIS OBTURATRICES

1.1 Prótesis Maxilofacial.

La prótesis maxilofacial es la especialidad de la odontología, que se encarga de la reconstrucción y rehabilitación morfofuncional de las estructuras bucales y craneofaciales perdidas por defectos congénitos y/o adquiridos y elaborados por medios artificiales, utilizando materiales biocompatibles, que brindan al paciente la reincorporación al medio social y laboral⁹

Las prótesis intraorales se pueden clasificar dependiendo del defecto a reconstruir y su localización en la cavidad oral³:

- Prótesis dental removible
- Prótesis dental fija
- Obturador para defectos congénitos
- Obturador para defectos adquiridos
- Prótesis de mandíbula
- Prótesis de cóndilo
- Prótesis de lengua

1.2 Clasificación de las prótesis obturatrices según el momento de la confección

Un obturador maxilar se define como cualquier dispositivo destinado a cerrar una abertura congénita o adquirida, (localizada en dicha región),

separando la cavidad oral de la nasal o antral, cuya función principal deberá ser preservar los dientes y tejidos remanentes en buenas condiciones, y brindar al paciente comodidad, estética y una función adecuada.⁹

De acuerdo al momento de fabricación estos se pueden clasificar en obturadores quirúrgicos o inmediatos, obturadores intermedios y definitivos⁹

1.2.1 Prótesis obturadora quirúrgica o inmediata.

El obturador se fabrica a partir de impresiones y modelos prequirúrgicos, una vez que se ha planeado la resección maxilar y se coloca en el momento del cierre del acceso quirúrgico, asegurándose a los dientes remanentes, hueso alveolar o a estructuras esqueléticas superiores mediante alambres y suturas. (Fig. 1)¹

Esta prótesis inicialmente se limita a la restauración de la integridad y reproducción de los contornos del paladar, y se utiliza apósito quirúrgico para rellenar el defecto. La oclusión no será establecida en el lado de la resección hasta que el epitelio del defecto este organizado, sin embargo, si la maxilectomía se extiende hasta la línea media los 3 dientes anteriores incluidos en la resección pueden ser agregados a la prótesis solo por motivos estéticos.(Fig. 2)¹⁰

En caso de desajuste la prótesis puede ser rebasada con un acondicionador de tejidos para conseguir una máximo cierre y evitar filtración hacia de líquidos y restos alimenticios a la cavidad nasal.

Las ventajas de la restauración inmediata mediante una prótesis quirúrgica son las siguientes:

- a) La prótesis provee una matriz en donde el apósito puede ser empaquetado
- b) La prótesis reduce la contaminación oral del defecto durante el postoperatorio, lo cual reduce la incidencia de infección
- c) La reproducción normal de los contornos del paladar y la cobertura del defecto mejoran la fonación del paciente.
- d) Facilita la alimentación sin la necesidad de utilizar una sonda nasogástrica.
- e) Mejora el impacto psicológico del paciente y permite cursar el postoperatorio de una manera más fácil. Se explica al paciente que es el inicio de la rehabilitación.
- f) Se reduce el periodo de hospitalización.¹⁰

Esta prótesis se debe conservar en boca durante seis días como mínimo después de la cirugía.

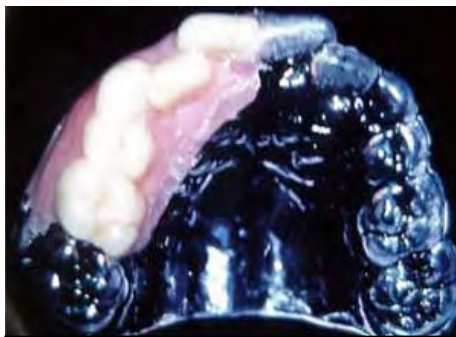

Fig 1. Obturador quirúrgico

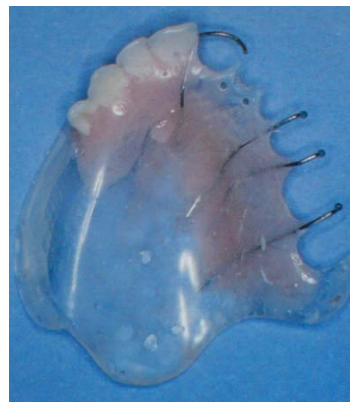

Fig 2. Obturador quirúrgico.

1.2.2 Prótesis obturadora provisional, intermedia, interina o transicional.

Se coloca aproximadamente 20 días después de la cirugía, una vez que se ha retirado el apósito y drenaje quirúrgicos, y se utiliza por varios meses hasta que la cicatrización se haya estabilizado, a tal punto que los cambios en los tejidos sean mínimos.⁹

Los beneficios de la construcción de un obturador protésico intermedio son los siguientes.

- En esta etapa se pueden incluir dientes en la prótesis en el lado de la resección, lo que beneficia de manera psicológica al paciente.
- El restablecimiento del contacto oclusal en el lado del defecto puede mejorar la retención y la inestabilidad inadecuadas que se tenía con la prótesis quirúrgica.
- La prótesis intermedia puede ser utilizada cuando la prótesis definitiva necesite ser reparada o rebasada.¹⁰

En esta fase es importante elaborar planes adecuados para la retención y con excepción de los pacientes terminales será mejor eliminar todo diente desahuciado. Los retenedores múltiples de alambre labrado son los retenedores de elección durante este periodo transitorio.^{8,10}

1.2.3 Prótesis obturadora definitiva.

Su construcción se considerará después de tres o cuatro meses posteriores a la cirugía. Su elaboración depende de la evaluación de factores como: tamaño del defecto, el progreso de cicatrización, el pronóstico

de control del tumor, el uso de radioterapia como parte del tratamiento y la presencia o ausencia de dientes.(Fig 3) ¹⁰

Durante este periodo los cambios en la cicatrización y el remodelado del tejido en las áreas límite continuarán hasta el año posterior a la cirugía. Sin embargo, los cambios dimensionales se encuentran ubicados principalmente en la periferia de los tejidos blandos y no en el área de soporte óseo. ^{6,9}

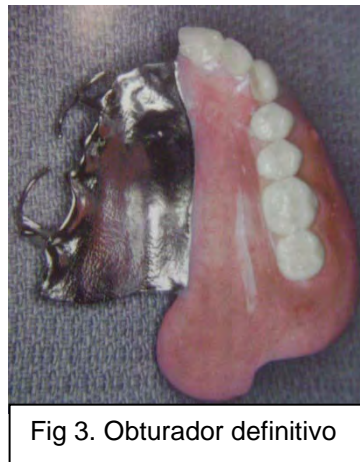

Fig 3. Obturador definitivo

1.3 Clasificación de los obturadores según el material con el que se fabrica el bulbo.

El obturador se puede clasificar como rígido o flexible según el material que se utilice en la elaboración del bulbo. ⁹

- **Rígido.** Se utiliza cuando la extensión de la comunicación es de tamaño pequeño o mediano y el defecto no presenta retenciones anatómicas pues será suficiente obturar dicha comunicación con un obturador rígido que forma parte de la misma prótesis. Se utiliza principalmente en los fisurados adultos y en las comunicaciones buco-nasales que son centrales dentro del paladar.
- **Flexible** Se utiliza cuando la comunicación es muy extensa, el paciente carece de dientes y el soporte y la retención se ven seriamente afectados.

El obturador flexible penetra adentro de la comunicación y busca la retención en las anfractuosidades del defecto y garantiza un cierre hermético y la separación de la vía digestiva y aérea.

Generalmente se construye de silicona y va unido a la base de la prótesis mediante una retención mecánica.

CAPÍTULO II. MAXILECTOMÍA

La maxilectomía es una técnica quirúrgica que consiste en la resección del hueso maxilar superior y estructuras contiguas, generalmente en el contexto de la cirugía oncológica¹¹ y se puede dividir en:

Maxilectomía parcial o marginal. La resección no incluye la pared del seno maxilar, sino que afecta desde el suelo del seno maxilar hasta la cresta alveolar verticalmente.

Maxilectomía total. Resección total del maxilar superior con exenteración del etmoides y preservación del globo ocular.¹²

Maxilectomía total con exanteración de la órbita. Resección total del maxilar superior con exenteración del etmoides y enucleación orbitaria.¹²

2.1 Maxilectomía parcial.

La maxilectomía marginal se realiza por vía intrabucal. Se traza una incisión mucoperióstica hasta el hueso con un escalpelo en tejido sano en un margen de 1.5 a 2 cm en todas direcciones respecto al tumor subyacente.¹³

Puede ser necesaria la extracción de uno o más dientes para completar las incisiones. Posteriormente se levanta un colgajo mucoperióstico respecto del hueso intacto y se realizan los cortes óseos verticales con la ayuda de una sierra o fresa neumática hasta la altura de la cresta alveolar. Estos cortes óseos deben llegar hasta el seno maxilar justo encima del piso de éste.^{12,13}

Se continúa con una osteotomía vesicular para conectar los cortes vestibulares y una osteotomía similar en la cara palatina.

Al completar este corte es fácil sacar del sitio quirúrgico la porción resecada del maxilar.(Fig.4)

En el seno maxilar se puede introducir una tira de gasa de 2,5 cm de ancho impregnada con furasin.

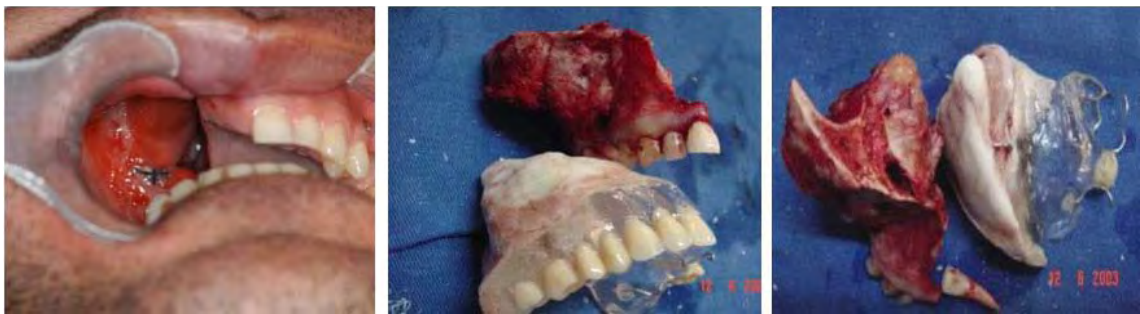

Fig 4. Maxilectomía parcial.

2.2 Maxilectomía radical

Es la intervención quirúrgica de elección cuando un tumor agresivo penetra en el seno maxilar o una lesión maxilar ha recidivado. (Fig.5)¹⁰

La incisión usada básicamente es la Weber-Ferguson que empieza en la línea media del labio, llega a la columela, rodea el ala nasal y sigue la hendidura facial hasta el canto interno del ojo, de ahí se dirige lateralmente por el borde infraorbitario, cruza el arco cigomático hasta un punto justo enfrente del tragus.^{12, 13}(Fig. 6 y 7)¹⁰

Se practica una incisión intrabucal desde el fondo vestibular hacia atrás, hasta la tuberosidad. Esta incisión lateral en los tejidos blandos se

profundiza hasta la pared lateral del maxilar. A continuación se eleva un colgajo subperióstico hacia arriba hasta el borde inferior de la órbita para exponer la superficie lateral del maxilar.

El nervio infraorbitario y su vena se aíslan y seccionan. El colgajo facial se debe separar hacia atrás para exponer el cigoma. El corte se orienta hacia adentro en un ángulo oblicuo que atraviesa al cigoma a lo largo del piso de la órbita hasta la fisura orbitaria inferior, la apófisis frontonasal del maxilar hasta el margen alveolar y finalmente a través de la línea media del paladar duro hacia atrás para unir la lateralmente con el extremo de la incisión realizada en el fondo vestibular.^{12, 13}

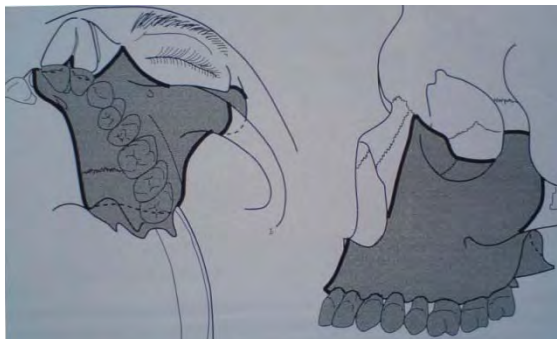


Fig 5. Maxilectomía total

Los músculos del paladar blando y los constrictores superiores de la faringe son seccionados por completo, se exponen las láminas pterigoideas y se separan del maxilar. Ahora se puede avulsionar el maxilar. Para el control del sangrado se prefiere su rápida extracción. Se realiza una regularización de los bordes de las superficies expuestas de los senos esfenoidal y etmoidal y se continúa con la colocación de empaquetamiento de venda furasinada para producir hemostasia.¹⁰

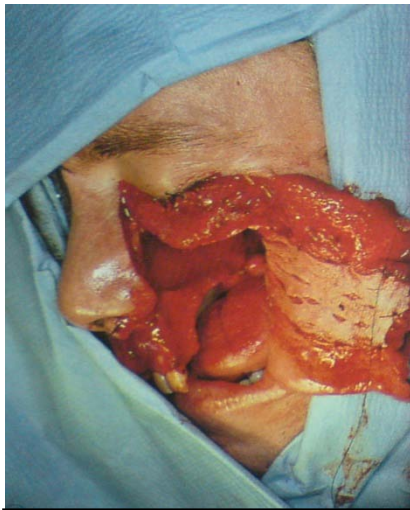


Fig 6. Maxilectomía total .
incision Weber-Ferauson

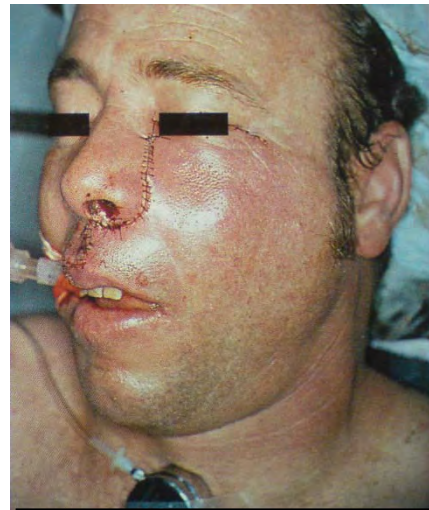

Fig 7. Aspecto postquirúrgico
maxilectomía total

2.3 Clasificación de Defectos maxilares de Mohamed A Aramany.¹⁴

En 1978 el Dr. Mohammed Aramany publicó el primer sistema de clasificación de defectos maxilares postquirúrgicos. Dividió los defectos en 6 categorías en base a la relación del defecto con los dientes remanentes y la frecuencia de ocurrencia del defecto en una población de 123 pacientes observados durante un periodo de 6 años.¹⁵ (Fig. 8)¹⁴

Clase I. La resección abarca el paladar duro, proceso alveolar, cresta, y la dentición hasta la línea media de la maxila. Es el defecto maxilar mas frecuente.

Clase II. Se localiza un defecto unilateral posterior a los dientes remanentes. La premaxila y la dentición de la premaxila en el lado contrario son preservadas.

Clase III. El defecto ocurre en la porción central del paladar duro y puede involucrar parte del paladar blando. La cirugía no involucra dientes remanentes.

Clase IV. Involucra la remoción quirúrgica de la entera premaxila, deja un defecto bilateral anterior y un defecto lateral posterior. Hay pocos dientes remanentes.

Clase V. Los dientes anteriores son conservados, el defecto quirúrgico es bilateral y posterior a los dientes remanentes.

Clase VI. Es un defecto de creación quirúrgica rara. Generalmente como resultados de una anomalía congénita o un trauma. Deja un defecto unilateral anterior a los dientes remanentes.

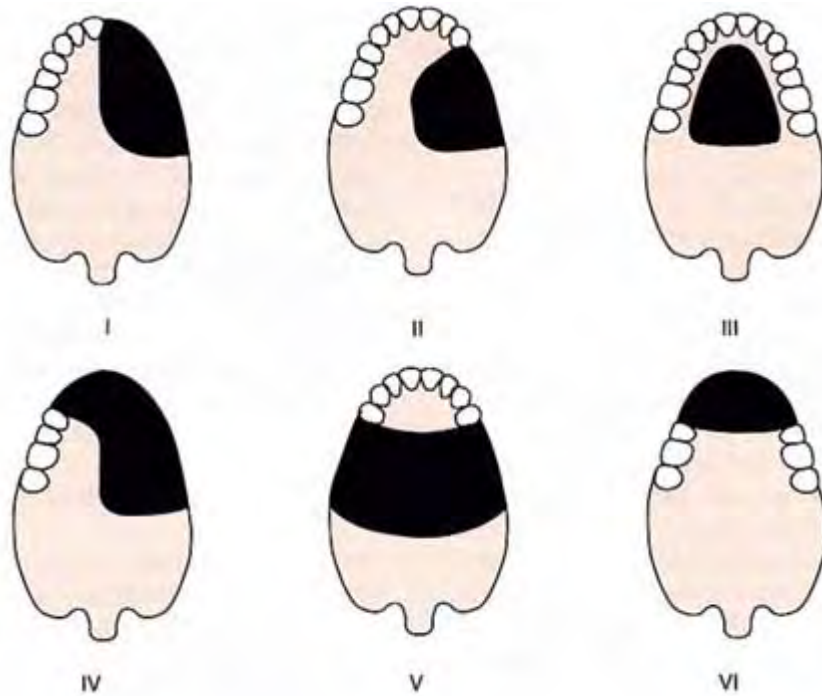


Fig 8. Clasificación de defectos maxilares según Aramany

Los defectos del maxilar desfiguran considerablemente el rostro del paciente, lo que le ocasiona problemas psicológicos y sociales, además de trastornos en la deglución y la fonación correcta, ya que estas personas tienen habla hipernasal y sufren filtración de líquidos a la cavidad nasal. El objetivo principal del tratamiento protésico es mejorar el aspecto, la fonación y la masticación, pero se da mayor importancia a la función que a la estética.⁴

Al rehabilitar una maxilectomía se deben tomar en cuenta varias estructuras como el paladar duro, dientes y el defecto del maxilar en si. El éxito que se obtenga con el obturador es directamente proporcional al defecto que quedo, particularmente a la premaxila.

CAPÍTULO III. BIODINÁMICA DE LOS OBTURADORES PROTÉSICOS.

3.1 Movimiento del obturador protésico

El movimiento de la prótesis depende de la calidad de las estructuras de soporte. Los dientes ofrecen el mejor soporte, seguidos por las crestas edéntulas firmes y en último lugar, las estructuras del defecto quirúrgico.⁸

La lengua, la dentición opuesta, las mejillas y los labios aplican fuerzas a la prótesis que deben ser resistidas sobre una gran área para prevenir el movimiento. Puesto que el defecto tiene menos probabilidad de resistirse al movimiento, el tamaño y la integridad estructural del defecto en comparación con los dientes restantes y la cresta edéntulas determinan el movimiento potencial de la prótesis y la mayor parte de las molestias asociadas al movimiento.⁸

Cuando se dispone de dientes (sobre todo si están localizados tanto cerca como lejos del defecto), la retención se potencia enganchándolos con ganchos protésicos. La retención con ganchos es el método más eficiente para resistirse al desalojo. Para los pacientes edéntulos, la prótesis será completa y tendrá la misma extensión que una prótesis convencional, sellado periférico para obtener bordes periféricos funcionales, y buscará la misma compresión de post-damming que si se tratara de un maxilar entero. Cuando el encaje completo del defecto no es posible se necesita el uso de adhesivos dentales con el fin de facilitar la retención. Si el defecto es muy

grande, será conveniente la colocación de implantes de oseointegración para lograr la adecuada retención y cierre hermético de la comunicación.^{8,16}

3.2 Sistemas de fuerzas que intervienen en el funcionalismo de un obturador protésico

Los sistemas de fuerzas que intervienen en el funcionalismo de un obturador protésico son de gran complejidad y contrarrestarlas no es fácil debido a que cuanto más grande sea el defecto menos dientes habrá en boca y serán mayores las dificultades para lograr una estabilidad. Es por eso que su estudio es de relevancia para prever posibles dificultades en la elaboración de la prótesis.¹⁶

Estas fuerzas se pueden describir en: fuerzas verticales dislocantes o expulsivas, fuerzas oclusales de tipo vertical, fuerzas de torsión o rotatorias, fuerzas laterales y fuerzas anteroposteriores.^{16,17}

- a) Las fuerzas verticales dislocantes o expulsivas pueden generarse por la misma gravedad o peso del obturador en su parte de extensión nasal y actuarán sobre los dientes remanentes con una fuerza rotatoria, por tanto, el peso del obturador debe ser mínimo. La extensión nasal de la pared bucal del obturador contribuirá a la resistencia de estas fuerzas.
- b) Las fuerzas oclusales de tipo vertical o de despegamiento se producirán durante la masticación y la deglución, por tanto, un mayor número de apoyos oclusales sobre descansos correctamente

preparados contribuirá a compensar dichas fuerzas. La preservación de algún diente y de la forma del reborde residual correspondiente a la mitad afectada situada a partir de la línea media mejora la estabilidad de la prótesis. El soporte incrementará al incluir la mayor superficie palatina en el obturador.

- c) Las fuerzas laterales actúan cambiando constantemente la línea de fulcrum. Éstas se contrarrestan eligiendo un esquema oclusal adecuado: eliminando contactos prematuros y distribuyendo de forma equilibrada todos los contactos oclusales en los diferentes movimientos de diducción. Si la pared que limita el defecto se recubre mediante un colgajo palatino permitirá resistir estas fuerzas.

- d) El movimiento anteposterior es contrarrestado por la inclusión de planos guías en la superficie proximal de los dientes pilares situados en los extremos límites de las zonas desdentadas.

3.3 Métodos de retención de las prótesis

Considerando que cada paciente tiene un requerimiento diferente para la rehabilitación protésica, se deben tener presentes las diferentes técnicas de fijación, que pueden ser utilizadas solas o combinadas para darle estabilidad a las prótesis y novedosos biomateriales que proporcionan una excelente retención. Estas son: retención anatómica, retención química y retención mecánica.³

3.3.1 Retención anatómica

Es la retención dada por la anatomía propia del defecto. En pacientes edéntulos que después del tratamiento quirúrgico no presentan deformidades de importancia, es el método más adecuado, ya que conjunta la fijación, retención y estabilidad miofuncional que requiere el paciente, así como la estética, aunque presente riesgo constante del desplazamiento o la pérdida de la prótesis, limitando al paciente para realizar grandes esfuerzos, y actividades al aire libre. En determinados casos, algún inconveniente que se puede llegar a presentar, es la fricción constante que ejerce la prótesis al tejido adyacente, provocando laceraciones, malestar e infecciones recurrentes, y como consecuencia la decisión del paciente de abandonar el uso de la prótesis.³

3.3.2 Retención química.

Durante muchos años la técnica de elección más efectiva para brindarle al paciente fijación, retención y estabilidad a su prótesis craneofacial, han sido los adhesivos médicos. Su presentación puede ser en pastas o líquidos, aplicados con pincel, spray o gotero.³

La acción de estas sustancias puede durar unas 10 horas, aunque su periodo de persistencia es variable, lo que depende de numerosos factores, como colocación de la prótesis, movimientos de los tejidos, nivel de transpiración y condiciones ambientales.⁴

En este método de retención, el adhesivo se coloca por todo el contorno posterior de la prótesis y a seis milímetros aproximadamente del borde, asegurándose de que se encuentra limpia de residuos adhesivos, y

contaminantes, y se asea el área del defecto para que la prótesis tenga mayor adherencia.

Para obtener el funcionamiento óptimo, se debe proteger a la prótesis de elementos abrasivos, cáusticos y solventes, su limpieza se realiza solamente con agua y jabón neutro, secando perfectamente sin tallar la superficie.

Esta técnica puede presentar efectos secundarios o estar contraindicada en dermatitis, alergia, irritación, sensibilidad a los compuestos químicos de los adhesivos, y en pacientes programados o expuestos a tratamientos de radioterapia.³

3.3.3 Retención mecánica.

La retención mecánica es la más usada en la cavidad bucal, tanto para prótesis dentales como para obturadores. Actualmente se cuenta con una gama de materiales y estructuras, que le garantizan al paciente una excelente fijación, retención y estabilidad de su prótesis; ayudándonos de ganchos colados, ganchos forjados de titanio, de cromo, cobalto, circunferenciales, puentes, barras labial, lingual, ataches, conectores, esqueletos protésicos.⁽³⁾

3.4 Diseño y forma que deberán tener los elementos retentivos.^{16,17}

Los retenedores son los componentes más importantes que contribuyen al éxito de la prótesis obturadora. Diseñados adecuadamente reducen el estrés que se transmite a los dientes pilares mientras la prótesis

este colocada en la cavidad oral. Para su diseño es necesario llevar a cabo los siguientes principios:

- a) Pasividad. Los ganchos retentivos deben mantener una actitud pasiva sobre los dientes pilares tanto en función como en los momentos de descanso fisiológico.
- b) Retención. Deberán tener la mínima retención necesaria para mantener el retenedor en su lugar sin la aplicación de una fuerza externa.
- c) Estabilidad. Es suministrada por los ganchos recíprocos rígidos que deben llevar los ganchos retentivos.
- d) Cerclaje. El retenedor debe cubrir más de 180° la circunferencia del diente en forma continua o interrumpida.
- e) Soporte. Los apoyos oclusales sobre descansos previamente preparados facilitan la adaptación de la prótesis en los dientes y evita que ésta se impacte y lesione el tejido gingival palatino.
- f) Movimiento. Distribuir pequeñas cantidades de movimiento sin transmitir fuerzas de torsión a los dientes pilares.^{16,17}

CAPÍTULO IV DISEÑO DEL OBTURADOR PALATINO EN PACIENTES TOTALMENTE DESDENTADOS

En lo que se refiere al diseño de la prótesis para estos defectos se debe tomar en cuenta las estructuras de soporte con las que podemos contar: reborde alveolar residual, paladar duro y paredes laterales del defecto. Esto es de particular relevancia para proveer el soporte y la estabilidad y así evitar la desinserción de la prótesis.¹⁰

- Paladar duro. La forma del arco alrededor del paladar remanente y las características del proceso alveolar residual participan en la estabilidad y soporte de la prótesis.

Una cantidad disminuida del paladar y una angulación indeseable no provee mucho soporte y estabilidad durante la masticación.

- Área de defecto. Se puede obtener áreas clave de retención dentro del defecto para aumentar estabilidad y retención.

La estabilidad se mejora comprometiendo la porción lateral del defecto y el margen medial de esta cuando ambos están cubiertos por epitelio queratinizado.

El soporte se puede obtener dentro del defecto haciendo contactar la prótesis con el plato pterigoideo o la superficie del hueso temporal en la región posterior lateral.

En los pacientes edéntulos con un defecto maxilar los conceptos de elaboración de una prótesis total para rehabilitación no son los adecuados para la rehabilitación de este tipo de defectos.

La fuga de aire, la deficiente estabilidad y soporte y una reducida superficie de soporte comprometen la adhesión, cohesión y el sellado periférico. Es por eso que los contornos del defecto deben ser usados para maximizar la retención, estabilidad y soporte de la prótesis.¹⁰

El obturador maxilar para pacientes edéntulos exhibe diversos grados de movimiento, dependiendo de la cantidad y contorno del paladar duro remanente, el tamaño y terminación de la mucosa del defecto, la disponibilidad de retenciones, y las áreas de soporte que puedan ser enganchadas dentro de la periferia del defecto.(Fig.9)¹⁰

En estos pacientes un proceso extenso provee mejor estabilidad y soporte. Un arco cuadrado provee mejor área de soporte que un arco ovoide. Si se localiza tejido blando colgante se deben realizar modificaciones a dichas estructuras para mejorar la retención.

La retención adicional se obtiene extendiendo la prótesis a lo largo de la superficie nasal del paladar blando y/o anteriormente en la apretura nasal. Si el vómer se removió durante la cirugía, puede existir una retención superior a través del margen medial.

La estabilidad en estas prótesis incrementa cuando se compromete la superficie lateral y el margen medial del defecto cuando ambos están cubiertos de epitelio queratinizado.

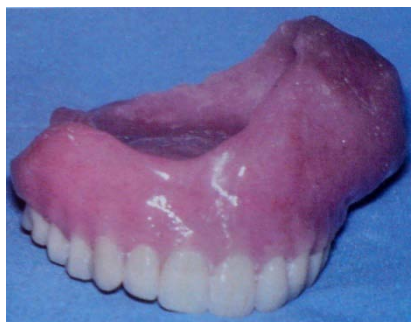

Fig 9. Obturador palatino para paciente totalmente desdentado que incluye el área del defecto para aumentar soporte y estabilidad.

El peso del obturador es importante especialmente cuando este se sostiene en un proceso residual pobre y sin dientes remanentes. Un diseño con áreas huecas contribuye a disminuir el peso.

La superficie superior en estas prótesis puede estar abierta o cerrada. Una superficie abierta permite disminuir el peso, facilita los ajustes posteriores y es menos invasiva en la cavidad nasal, lo cual permite el flujo normal de aire, y mejora la resonancia el habla. Sin embargo, una superficie abierta permite la acumulación de secreciones nasales, lo cual añade olor y peso a la prótesis.

En casos de excesiva acumulación de secreciones se recomienda el sellado superior de la prótesis.

CAPÍTULO V. DISEÑO DEL OBTURADOR PALATINO EN PACIENTES PARCIALMENTE DESDENTADOS DE ACUERDO A LA CLASIFICACIÓN DE LOS DEFECTOS MAXILARES DEL DR. MOHAMED ARAMANY

El tamaño y la localización del defecto, la dentición remanente y el área de soporte del paladar determinan la estabilidad y retención del obturador en este tipo de pacientes.⁸

Los dientes remanentes son el elemento más adecuado para brindar retención a la prótesis, por lo cual es importante tratar de preservarlos. Para incorporarlos en el diseño de la prótesis se evaluará la cantidad, la posición y el estado periodontal de estos. Los dientes adyacentes a la resección pueden llegar a ser móviles o sintomáticos, en algunos casos es necesaria su restauración, una terapia endodóntica, amputación del margen gingival o extracción de estas piezas.

Un obturador definitivo consta de dos componentes: la estructura metálica y un bulbo obturador de resina acrílica.

El diseño de la estructura metálica del obturador palatino varía en cada uno de los grupos antes mencionados. Sin embargo, el objetivo que se pretende es el mismo en todos los casos: seleccionar los componentes más adecuados en el diseño para resistir las diferentes fuerzas que actúan en el obturador sin aplicar estrés indebido a los dientes remanentes y demás estructuras.¹⁷

5.1 Diseño clase I

En la maxilectomía clásica, el diseño puede ser lineal si los dientes anteriores remanentes no se utilizan para brindar soporte o retención, y trípode cuando se utilizan los dientes anteriores.

Se debe ferulizar 2 o 3 dientes anteriores cuando sea posible y el soporte se deriva del incisivo central y del diente remanente más posterior.

Si el arco dental es curvo, el principio de una efectiva retención directa se lleva a cabo mediante la localización de un descanso en el canino o en la superficie distal del primer premolar en un diseño tripódico.

La retención directa se obtiene de la superficie labial de los dientes anteriores con un diseño de puerta o una barra en forma de I en el incisivo central. La retención posterior se localiza en la superficie bucal de los molares y la estabilidad en la superficie palatina. (Fig. 10)^{15, 17}

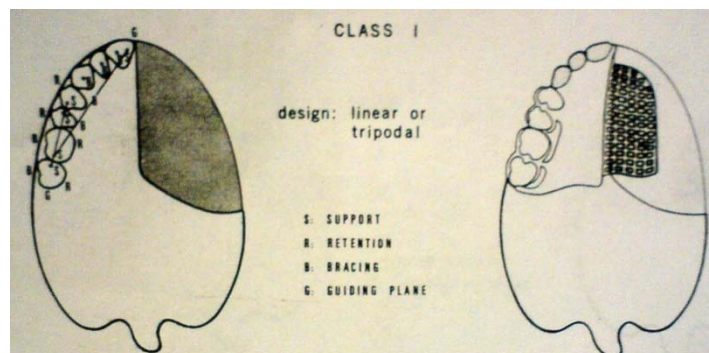


Fig 10. Diseños básicos recomendados para defectos clase I. lineal o tripódico.

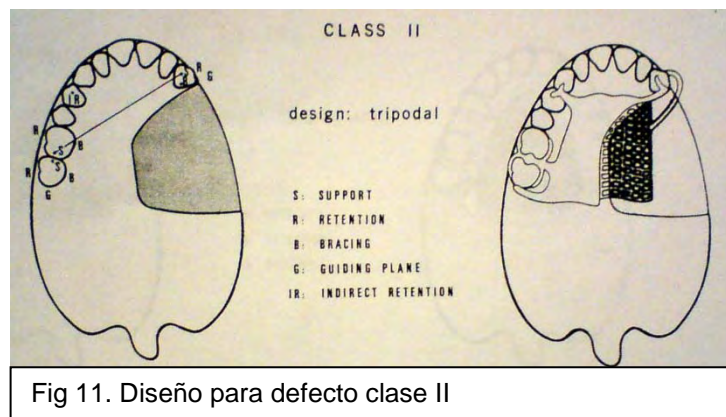
5.2 Diseño clase II

En esta clasificación la premaxila se mantiene en el lado del defecto. El diseño bilateral es similar a una Clase II de Kennedy. Se recomienda un diseño tripódico.

El soporte primario se localiza en el diente más cercano al defecto así como al molar más posterior en el lado contrario.

Un retenedor indirecto se posiciona lo más perpendicular posible a la línea fulcrum. Los planos guía se localizan proximales a la superficie distal del diente anterior y a la superficie distal del molar.

La retención se localiza en las superficies bucales de todos los dientes remanentes y la estabilidad en las superficies palatinas. (Fig 11) ^{15, 17}



5.3 Diseño clase III

El defecto se localiza en la región central del paladar y la dentición en generalmente preservada. El diseño del obturador es parecido a una Clase III de Kennedy.

El I diseño se basa en una configuración cuadrada. El soporte se distribuye ampliamente en premolares y molares. La retención se deriva de las superficies bucales y la estabilidad de las superficies palatinas. (Fig.12)^{15,17}

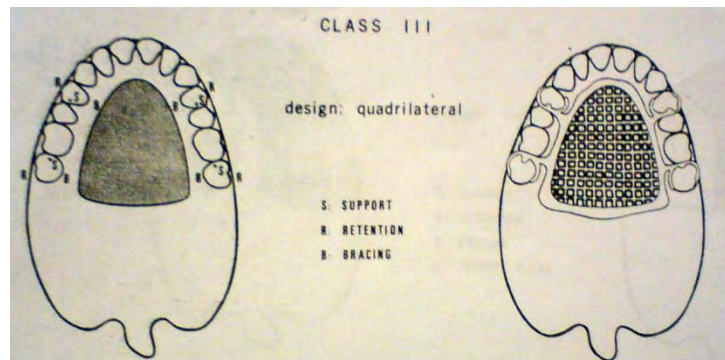


Fig 12. Diseño para defecto clase III

5.4 Diseño clase IV

La situación envuelve un defecto bilateral anterior y un defecto posterior lateral, en donde son pocos los dientes remanentes.

El diseño en este defecto es lineal. El soporte se localiza en el centro de los dientes remanentes. La retención se encuentra en los premolares en la superficie mesial y en las superficies palatinas en los molares. La

estabilidad se ubica por palatino en los premolares y bucalmente en los molares.(Fig. 13)^{15,17}

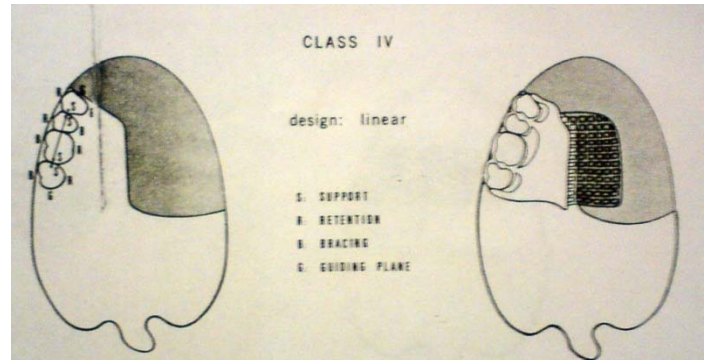


Fig 13. Se recomienda un diseño lineal para la estructura del metal en defectos clase IV

5.5 Diseño clase V

En esta clase de defecto se sugiere ferulizar por lo menos dos dientes pilares terminales de cada lado. Los retenedores de barra en forma de I se colocan bilateralmente en la superficie bucal de los dientes más distales y la estabilidad y soporte se localiza en las superficies palatinas. Este es básicamente un diseño tripóide.(Fig. 14)^{15,17}

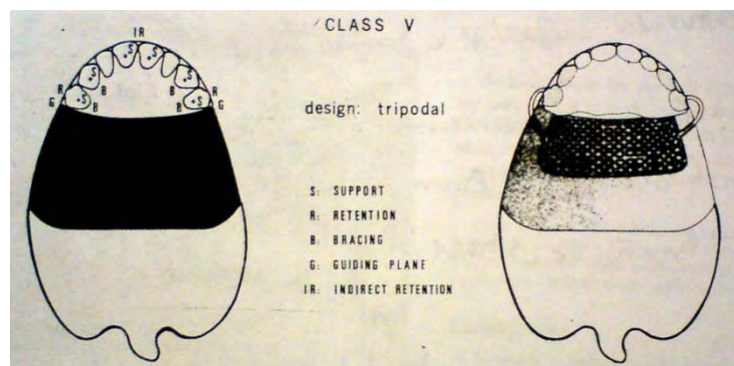


Fig 14. Diseño para defecto clase V

5.6 Diseño clase VI

Defectos quirúrgicos de esta clase son raros. En su mayoría son causados por algún trauma. En tales circunstancias dos dientes anteriores en ferulizados bilateralmente y conectadas por una barra transversa.

Si el defecto es largo o los dientes remanentes no se encuentran en óptimas condiciones debe emplearse un diseño de configuración cuadrada. (Fig. 15) ^{15,17}

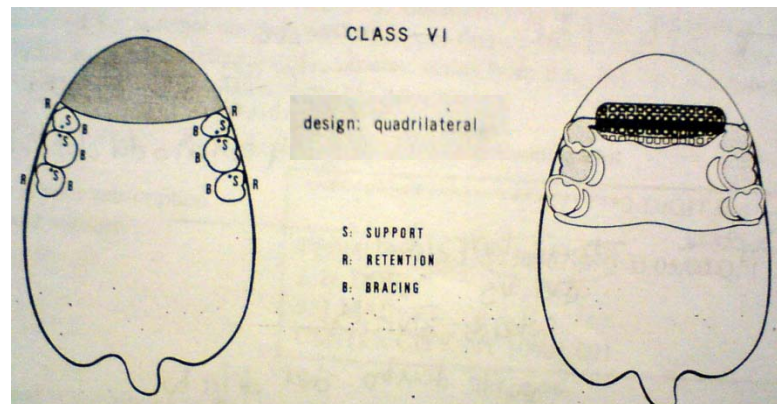


Fig 15. Diseño para defecto clase IV

CAPÍTULO VI. ELABORACIÓN DE UN OBTURADOR PALATINO EN UN MODELO SIMULADO CON UN DEFECTO CLASE I

La rehabilitación del paciente mediante este tipo de prótesis requiere una serie de pasos que son utilizados de manera simultánea en la prótesis removible convencional. A continuación se describen los pasos a seguir para la fabricación de una prótesis obturadora en un modelo simulado con defecto clase I. Se describirá el proceso completo a pesar de que la prótesis no fue elaborada en paciente.

Primer paso: Examen clínico.

Es importante la realización del examen clínico para determinar la etiología de la comunicación, si se trata de una secuela de traumatismo o de extirpación de tumor. También se debe evaluar la condición bucal y las posibilidades de anclaje protético en el maxilar contralateral.

Segundo paso: Impresión primaria

La impresión primaria se realiza con alginato en caso de defectos de bóveda amplia en los que sea fácil desalojar el material de impresión, y con silicón de cuerpo pesado y ligero en los que el o los defectos sean pequeñas fistulas o fisuras con la finalidad de poder retirar el material de impresión sin que se desgarre. (Foto 1)

En los defectos de bóveda amplia se debe tener precaución de colocar una gasa en la parte más superior del defecto mismo para evitar que el material de impresión (alginato) fluya a regiones anatómicas de difícil acceso y que por consiguiente éste pueda desgarrarse y retenerse.

Mediante esta impresión se confecciona un modelo primario con el cual se fabricara una cubeta individual de acuerdo a las necesidades del paciente.

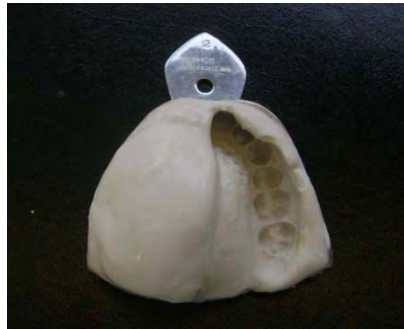

Foto 1. Impresión en el área del defecto. FD

El modelo se corre con yeso piedra. (Foto 2,3)

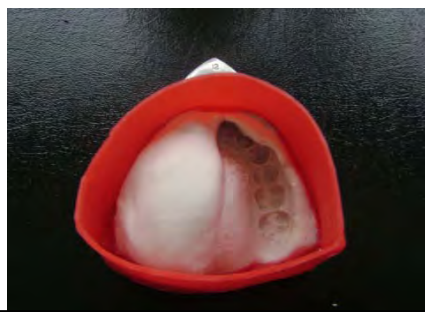


Foto 2. Bardeado de la impresión. FD

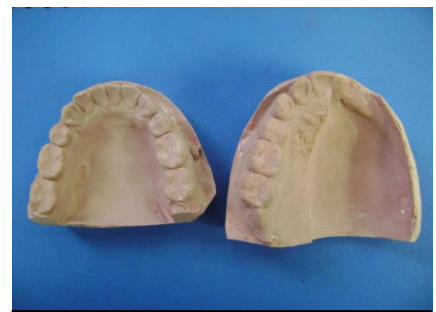

Foto 3. Modelos de estudio. FD

Tercer paso: Impresión definitiva

Se obtiene un portaimpresiones individual. Si se trata de una prótesis parcial cuando el resto del maxilar tiene dientes, la impresión definitiva deberá tener la extensión suficiente para involucrar en su totalidad el defecto anatómico. En la zona de la comunicación, apenas debe penetrar en el defecto.

El material adecuado para la impresión de estos defectos dependerá de la forma misma del defecto anatómico; si es muy amplio se recomienda la utilización de hule de polisulfuro, pero si solamente hay pequeñas fisuras es mejor utilizar silicona por condensación.

Si el maxilar sano es desdentado y el defecto pequeño, ubicado en el centro de la bóveda o en una tuberosidad sin comprometer los márgenes del terreno protético, la impresión definitiva será igual que para pacientes dentados.

Si el maxilar sano es desdentado y el defecto muy extenso, la impresión definitiva tendrá que registrar dentro del defecto todas las anfractuosidades que puedan servir de anclaje accesorio para que se retenga la prótesis obturatriz.

Cuarto paso: Elaboración de lecho oclusal

Se denomina lecho oclusal a la superficie del pilar que recibe el apoyos oclusal.⁸

La preparación de los lechos para los apoyos oclusales siempre debe seguir a la preparación proximal, nunca precederla.

Los lechos para los apoyos oclusales se preparan en esmalte firme mediante una fresa de bola para eliminar la cresta marginal y establecer el contorno del lecho. (Foto 4)

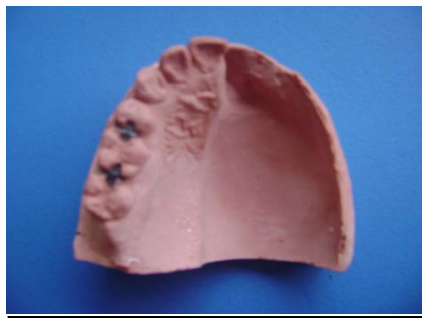

Foto 4. Elaboración de lechos oclusales. FD

Quinto paso: Bloqueo de las zonas retentivas.

El bloqueo es la eliminación de las retenciones existentes en el modelo de trabajo mediante ceras especializadas y/o resinas.

Se realiza con una cera de alta fusión (96°C) y una espátula para bloquear los espacios retentivos que no son útiles para la inserción adecuada de la prótesis.¹⁸ (Foto 5)

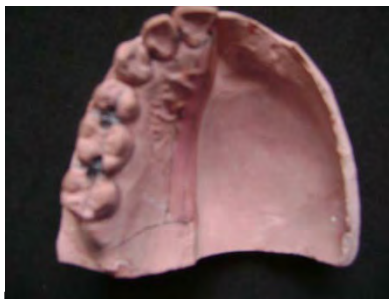

Foto 5. Encerado en zonas retentivas. FD

Sexto paso: Análisis y diseño

Para poder elaborar el diagnóstico y pronóstico en la construcción de la prótesis es necesario seguir una secuencia ordenada para lograr un óptimo resultado.

Se realizara el análisis del modelo, que consiste en estudiar y delinear los contornos de los dientes pilares y estructuras asociadas antes de diseñar la prótesis. Esto se realizara con la ayuda de un paralelometro de Ney.¹⁸

El diseño consiste en crear una prótesis que tome en cuenta los principios biomecánicos y funcionales de los obturadores palatinos.

Se coloca el modelo en la base del paralelometro y no es necesario que el plano de oclusión se encuentre paralelo a la base, en estos casos se busca colocar el modelo de forma que obtengamos la máxima retención en todos los dientes remanentes y no solo en posteriores. (Foto 6)



Foto 6. Colocación del modelo en la base del paralelometro. FD

La varilla analizadora se coloca junto a los dientes pilares para observar la retención útil, que dará como consecuencia la obtención del retenedor protésico.¹⁸ (Foto 7, 8)

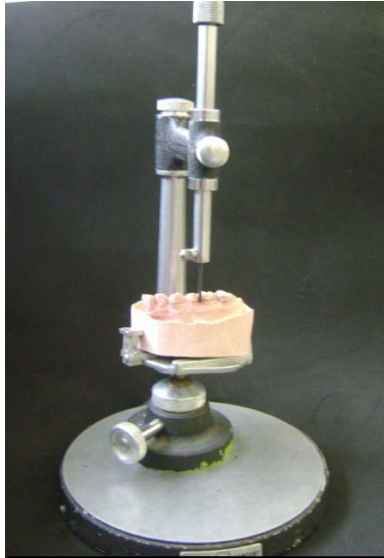

Foto 7. Análisis del modelo.
FD

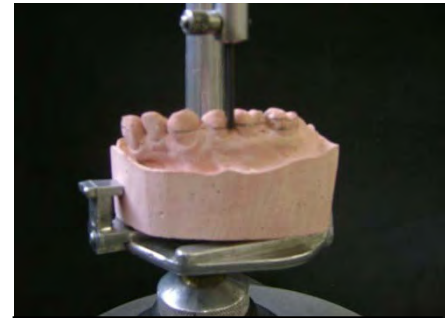

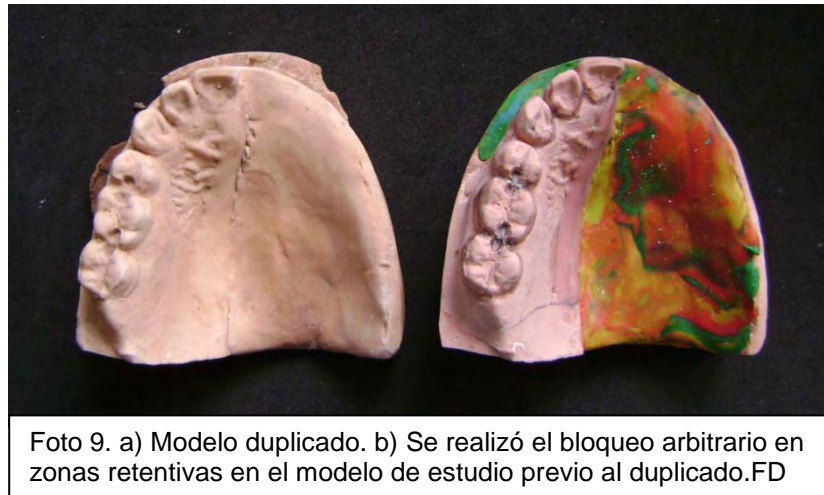Foto 8. Localización de áreas de retención para la prótesis. FD

Séptimo paso: Duplicado del modelo.

Los modelos de trabajo deben acompañarse de los modelos de diagnóstico, con el fin de trasladar el diseño y las modificaciones que se han planeado de acuerdo con el análisis y diseño de la prótesis.

Se realizará el duplicado del modelo de trabajo, es decir, una reproducción precisa del modelo. Éste se lleva a cabo en una mufla duplicadora con una pasta duplicadora reversible, que puede calentarse en horno de microondas.¹⁸ (Foto 9)

Antes de realizar el duplicado se realiza el bloqueo arbitrario con resinas especiales en zonas donde se considere que la pasta duplicadora puede romperse al recuperar el modelo.



Octavo paso: Modelado de la prótesis

Después de que los modelos han sido deshidratados y endurecidos se procede a modelar la prótesis, colocar cueles y revestir el modelo para posteriormente colar la estructura metálica.

El dibujo del diseño de la prótesis que se encuentra en el modelo de estudio se traslada al modelo refractario. Es importante señalar que el lápiz debe ser de cera y no de grafito, para que al precalentar el cilindro se quemé y no se encuentren residuos de grafito que puedan contaminar el metal.

El encerado es el procedimiento mediante el cual se construye la prótesis en el modelo refractario mediante ceras y o plásticos prefabricados. La secuencia ideal para el modelado es de abajo hacia

arriba y de adentro hacia afuera y la primera estructura que se coloca es el conector mayor.

Una vez que se revisan los encerados se procede a colocar los cueles, también llamados bebederos. Éstas son estructuras que conectan al cono principal de colado con la prótesis y sirve para alimentar y distribuir el metal.

Después de revisar los cueles y el encerado se realiza el revestido.

Noveno paso: Revestido y colado de la prótesis

El proceso mediante el cual se cubre con revestimiento un patrón calcinable se llama revestido.

Para revestir es conveniente utilizar anillos prefabricados y pintar el encerado con revestimiento fino para evitar que el atrapamiento de burbujas.

Posterior a esto se lleva a cabo el colado, procedimiento mediante el cual se funde un metal y se introduce en un cilindro de revestimiento.

Para recuperar la estructura se fractura el revestimiento con un martillo neumático hasta donde sea posible y sin tocar el metal. En lugares donde no este no pueda entrar se utiliza una piedra abrasiva para continuar eliminando el revestimiento.

En esta etapa es de fundamental importancia seguir las indicaciones de los fabricantes de los materiales para obtener los mejores resultados en la calidad y ajuste de la prótesis. (Foto 10)

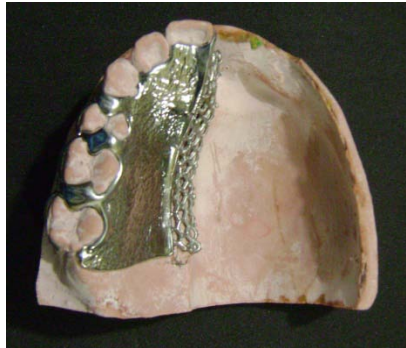

Foto 10. Estructura metálica. FD

Décimo paso: Elaboración de placa base y rodillos

Se construirá la placa base para colocar los rodillos de oclusión con acrílico autocurable color rosa, posteriormente se debe realizar el montaje de los modelos al articulador.

Se reblandece cera rosa y se coloca en la zona del defecto para que en esta etapa la placa base no tenga zonas retentivas y facilite su desinserción para colocar los rodillos. (Foto 11)

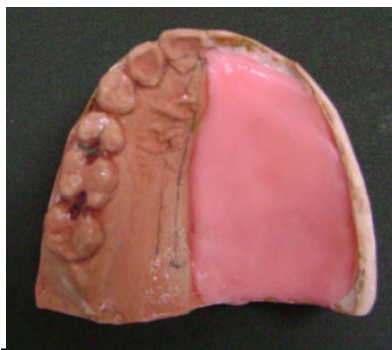

Foto 11. Colocación de cera dentro del defecto. FD

Se coloca un separador yeso-acrílico en la mitad sana del proceso y en los dientes remanentes en el modelo de trabajo. Se prepara acrílico rosa autocurable y se coloca en la zona del defecto encima de la cera rosa para elaborar la placa base. Enseguida se inserta la estructura metálica en el modelo de tal manera que el acrílico se adhiera a las rejillas del armazón metálico.

Una vez que haya curado el acrílico se coloca cera rosa por encima de la rejilla de la estructura metálica y se deposita una segunda capa de acrílico. (Foto 12)

Posterior a esto se construye los rodillos, que son una superficie de oclusión cuyo propósito consiste en transportar las relaciones craneomandibulares y permitir la articulación de los dientes en la base de registro. (Foto 13)

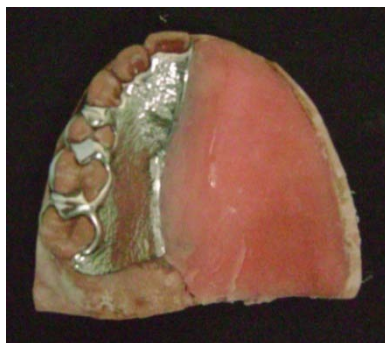

Foto 12. Placa base. FD

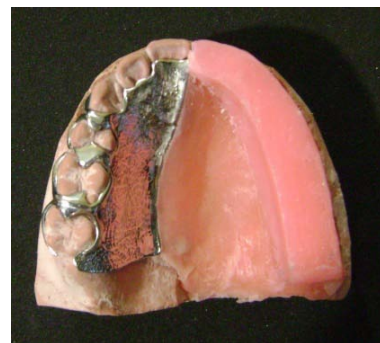

Foto 13. Rodillo. FD

Onceavo paso: Montaje al articulador y selección de dientes.

Una vez colocados los rodillos, el armazón es llevado a la boca del paciente para registrar la dimensión vertical y la relación céntrica. Después de obtener estas referencias se procede a montar los

modelos en el articulador. Para mejor manejo de los movimientos mandibulares se recomienda el uso de un articulador semiajustable. (Foto 14)

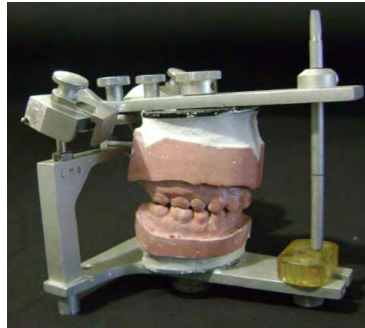

Fig. 14 Modelo montado en articulador semiajustable. FD

La selección de dientes se realiza según la forma tamaño y características del paciente. Para articularlos se colocan en los rodillos de oclusión y finalmente se prueban en boca del paciente. (Foto 15 y 16)

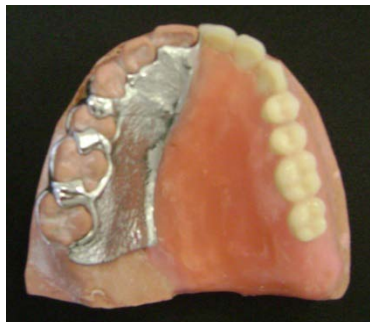

Foto 15. Montaje de dientes. FD

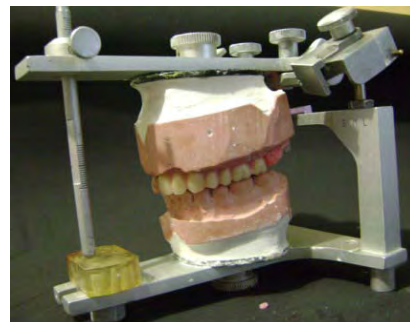

Foto 16. Prueba de dientes en el articulador. FD

Doceavo paso: Acrilizado de la prótesis y pulido.

Una vez comprobada la oclusión y el encerado de la prótesis se realiza el acrilizado, este es el procedimiento mediante el cual la resina acrílica ocupa el espacio que originalmente tenía la cera.

Se coloca el modelo superior en la mufla previamente envaselinada, y se cubre con yeso blancanieves toda la estructura metálica del obturador junto con los dientes y proceso remanentes. (Foto 17)

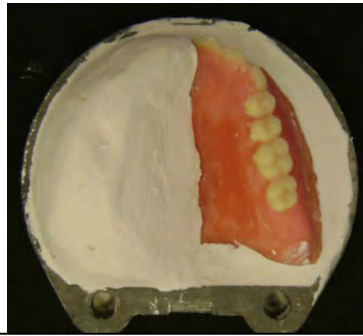

Foto 17. Enmuflado de la prótesis. FD

Una vez que haya fraguado el yeso se agrega separador yeso-acrílico sobre el modelo y se coloca la contramufla. Se termina de rellenar con el yeso blancanieves.

El desencerado se lleva a cabo sumergiendo la mufla en agua hirviendo durante 10 minutos. A continuación se abre la mufla y se vierte agua hirviendo sobre el interior de la mufla y contramufla, para asegurar que no queden residuos de cera; se retira el acrílico de la placa base para reemplazarlo por acrílico termocurable.

Con un pincel delgado se coloca el separador yeso/acrílico en cada una de las partes del yeso que van a tener contacto con el acrílico. Se sugiere la colocación de dos capas de separador.

Se mezcla acrílico rosa y transparente termocurable y se le agrega monómero. Esta combinación de acrílicos dará un color más natural a la prótesis.

Cuando el acrílico este en la fase arenosa se vierte en la mufla y contramufla. Vaciarlo en esta etapa permitirá una mejor fluidez del material y permitirá reducir la formación de burbujas por acumulo de aire. Esperar a que el acrílico alcance la fase plástica y cerrar la mufla. Enseguida, ésta se coloca en una prensa a la cual se le aplica presión para lograr el total empaquetamiento del acrílico. (Foto. 18)

Para lograr el polimerizado del acrílico de la prótesis se sumerge la prensa en un recipiente con agua hirviendo durante 2 horas como mínimo. (Foto. 19)



Foto 18 Prensado de la prótesis. FD



Foto 19. Cocido de la prótesis. FD

Una vez polimerizada la prótesis se inicia su recuperación con la ayuda de un martillo de carpintero para no lesionar las muflas. (Foto.20 y 21) También se pueden utilizar las pinzas de cangrejo para seccionar el yeso. Este proceso se realiza de manera cuidadosa para no fracturar el acrílico.

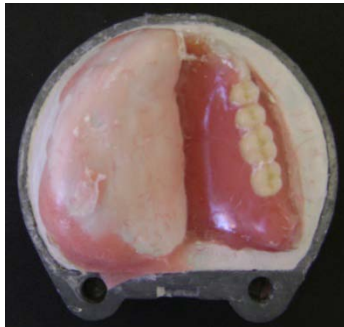

Foto 20. Acrilizado de la prótesis FD

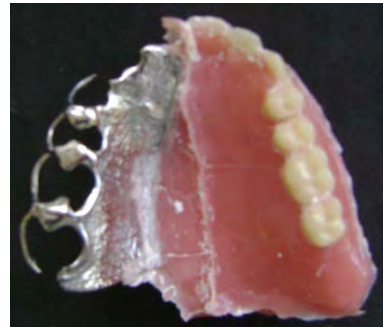

Foto 21. Protésis recuperada FD

Paso trece. Recortado y pulido.

Una vez recuperado el modelo se realiza el recortado y pulido de la prótesis. El recortado consiste en la eliminación de los excesos de yeso de los márgenes y contornos de la prótesis, así como de los excedentes de acrílico que no corresponden a la base de la misma.

El pulido y terminado es el proceso mecánico mediante el cual se eliminan las asperezas de la prótesis y se da un abrillantamiento total. Este se lleva a cabo con pasta abrillantadora blanca y una manta seca. (Foto 22)

Por último, se lava la prótesis con agua caliente, jabón y cepillo para eliminara los residuos de la pasta.

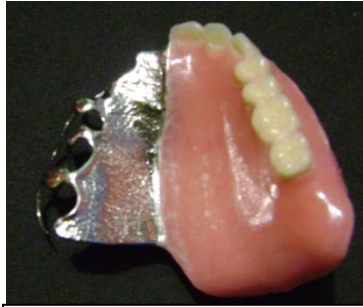

Foto 22. Pulido de la prótesis. FD

Último paso. Ahuecamiento del bulbo

Este proceso consiste en la eliminación de la mayor cantidad de acrílico en la parte superior de la prótesis para disminuir el peso y mejorar la estabilidad.

La eliminación del material dará por resultado un pozo en la parte interna del obturador que tendrá un margen de 3 mm de espesor.(Foto 23)

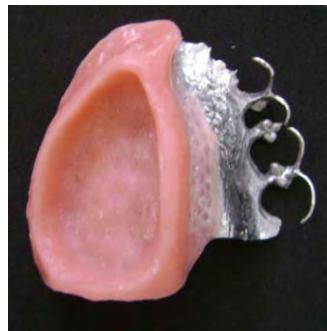

Foto 23. Ahuecamiento de la prótesis. FD

CONCLUSIONES

Los defectos maxilares resultado de maxilectomías ocasionan problemas psicológicos sociales, trastornos del habla y deglución provocado por la filtración de líquidos a la cavidad nasal.

Dentro de las prótesis maxilofaciales, las prótesis obturadoras son las encargadas de restablecer la separación entre la cavidad bucal y la cavidad nasal cuando existe un defecto en el maxilar.

Para la elaboración de estas prótesis es necesario considerar los tejidos remanentes (dientes, paladar) y también el defecto, pues éstos proporcionaran estabilidad y soporte a lo prótesis.

La guía de inserción de este tipo de prótesis no son los dientes como en una prótesis convencional, el defecto mismo se convierte en la guía de inserción debido a que debemos de protegerlo de trauma al momento de insertar la prótesis en su sitio, por lo que quizá sea necesario modificar el contorno de algunos órganos dentarios e inclusive en ocasiones elaborar coronas que faciliten el acceso de la prótesis.

Los objetivos del tratamiento protésico con obturadores en pacientes con maxilectomía deben estar encaminados a realizar las funciones básicas como separar la cavidad oral de la cavidad nasal para devolver al paciente funciones importantes como deglución, fonación, masticación, además de mejorar la estética. Todos estos factores contribuirán a lograr una mejoría en la calidad de vida del paciente.

DISCUSIÓN

La necesidad tratamiento con prótesis de esta naturaleza se hace cada día más evidente debido al avance de las ciencias médicas. En la actualidad ha aumentado la supervivencia de personas con defectos adquiridos y que anteriormente terminaban con la vida del paciente.⁷

Las lesiones confinadas a la región oro facial son las que influyen de sobremanera en la vida del paciente, ya que al tener alterada la porción mas ostensible de su cuerpo a menudo son victimas de afrentas y traumas sociales motivados por su anormalidad.⁷

Por esta razón es importante contar con un equipo de trabajo multidisciplinario que se encuentre involucrado en el tratamiento del paciente para lograr una planeación y resultados satisfactorios en el restablecimiento de la salud y funciones del paciente.⁴

La comunicación con el paciente antes y durante el tratamiento es de relevancia para lograr satisfacer sus expectativas. Se le debe informar cualquier variable que pudiera modificar la terapéutica y los resultados.⁵

La identificación de los factores que afectan el producto final y la resolución o control de cada uno de ellos tendrá como resultado un tratamiento satisfactorio tanto para el paciente como para el rehabilitador.¹

REFERENCIAS BIBLIOGRÁFICAS

1. Murillo Hernández SA, López MA. Obturador temporal, una alternativa de tratamiento para defectos maxilares adquiridos en un paciente infantil: Reporte de un caso clínico; Parada, Revista ADM 2008;LXV(2):88-96
2. Zurita IT, Zurita MC. Importancia de la prótesis obturadora maxilar en la rehabilitación del paciente oncológico. Caracas, Venezuela, Rev. Venez Oncol 2003;15(2):92-99
3. Garduño Guevara A, Jiménez Castillo R, González Cardín V, Benavides Ríos A. Alternativas en la fijación, retención y estabilidad de las prótesis bucales y craneofaciales. Revista Odontológica Mexicana Vol. 13, Núm. 1 Marzo 2009 Pp. 24-30
4. Alvarado Gamboa, E, González Cardin V. Reporte de casos clínicos de prótesis combinadas (intraoral y extraoral). http://www.sld.cu/galerias/pdf/sitios/protesis/reporte_de_casos_clinicos_de_protesis_1.pdf
5. Fandiño Torres LA, López Parada RA. Elaboración de obturador quirúrgico (prótesis inmediata) en un paciente con hemimaxilectomía por carcinoma epidermoide. Revista Odontológica Mexicana Vol. LVIII, No. 6 Noviembre-Diciembre 2001, pp 220-228
6. López Trujano V, Jiménez Castillo R, González Cardín V. Rehabilitación protésica de una paciente con defecto facial e intraoral por carcinoma Schneideriano (epidermoide). Revista Odontológica Mexicana Vol. 8, Núm. 3 Septiembre 2004 pp. 90-95
7. Rahn A.O., Boucher L.J. "Prótesis maxilofaciales. Principios y conceptos". Barcelona: Ed Toray S.A.;1973.
8. Mc Cracken, "Prótesis Parcial Removible", Selvier Mosby, 11 ed, Madrid 2006.
9. Jankielewicz I. Prótesis Buco-Maxilo-Facial, Ed. Quintessence, Barcelona 2003
10. Beumer, J, Curtis F. Maxillofacial rehabilitation. Prostodontic and surgical consideration, St Louis, Ed Mosby 1979 Pp 285-324

11. Raspal, G. Cirugía Maxilofacial. Panamericana, Madrid España, 1997
12. Lore MJ. Cirugía de cabeza y cuello Atlas, Ed. Medica Panamericana, 3ra ed., Buenos Aires Argentina, 1991.
13. Laskin MD. "Cirugía bucal y maxilofacial", Ed Panamericana, Argentina 1987, 660-670
14. Aramany MA. "Basic principles of obturator design for partially edentulous patients. Part I: Clasification." J Prosthet Dent 1978;40:554.
15. Parr GR, Tharp GE, Rahn AO. Prosthodontic principles in the framework design of maxillary obturator prostheses", J Prosthet Dent 2005;93:405
16. Ernest Mallat, "Prótesis Parcial Removible y Sobredentadura", Elsevier
17. Aramany MA. "Basic principles of obturator design for partially edentulous patients. Part II:Design principles." J. Prosthet Dent 1978;40:656
18. Bernal Arciniega R. Protésis Parcial Removible, Trillas, México 2008