



**UNIVERSIDAD NACIONAL AUTÓNOMA DE MÉXICO.**

---

---

**FACULTAD DE ESTUDIOS SUPERIORES IZTACALA.  
DIVISIÓN DE ESTUDIOS DE POSGRADO.  
ESPECIALIZACIÓN EN ORTODONCIA.**

**EXTRACCIÓN VERSUS NO EXTRACCIÓN.  
CASOS CLÍNICOS.**

**TESIS.**

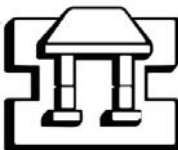QUE PARA OBTENER EL TÍTULO DE:  
ESPECIALISTA EN ORTODONCIA.

**PRESENTA:**

**C.D. HAYDEÉ ROCÍO REYES TREJO.**

TUTOR (A): DRA. PATRICIA DETTMER MENDOZA.

LOS REYES IZTACALA, ESTADO DE MÉXICO, 2009.





Universidad Nacional  
Autónoma de México

Dirección General de Bibliotecas de la UNAM

**Biblioteca Central**



**UNAM – Dirección General de Bibliotecas**  
**Tesis Digitales**  
**Restricciones de uso**

**DERECHOS RESERVADOS ©**  
**PROHIBIDA SU REPRODUCCIÓN TOTAL O PARCIAL**

Todo el material contenido en esta tesis esta protegido por la Ley Federal del Derecho de Autor (LFDA) de los Estados Unidos Mexicanos (México).

El uso de imágenes, fragmentos de videos, y demás material que sea objeto de protección de los derechos de autor, será exclusivamente para fines educativos e informativos y deberá citar la fuente donde la obtuvo mencionando el autor o autores. Cualquier uso distinto como el lucro, reproducción, edición o modificación, será perseguido y sancionado por el respectivo titular de los Derechos de Autor.

## **A G R A D E C I M I E N T O S.**

**Gracias a Dios por darme la oportunidad de estar viva.**

**A mí adorada familia, que me apoya incondicionalmente.  
Papá, Mamá, Abue, Gabi, Moni, Emi, Mario:  
Mil gracias, los amo.**

**A todos mis maestros, por compartir sus conocimientos.**

**A mis amigos: Arturo, Luis Deme, Yumi, Ary, Esther, Adalid,  
Javier, Gabriel, Alfredo, Jorge, Jeny.**

**A los papás de Itzel y Gloria (mis pacientes),  
por haber confiado en mí, y por su  
paciencia de aguantar hasta el final.**

**A mi gloriosa Universidad, UNAM- FESI, por haberme permitido  
estudiar esta especialidad.**

**ORGULLOSAMENTE UNAM.**

## INDICE.

<b>Resumen .....</b>	<b>4</b>
<b>Introducción.....</b>	<b>5</b>
<b>Extracción versus no extracción.....</b>	<b>6</b>
<b>Caso clínico con extracciones.....</b>	<b>24</b>
<b>Fotografías extraorales iniciales.....</b>	<b>25</b>
<b>Fotografías intraorales iniciales.....</b>	<b>26</b>
<b>Modelos de estudio.....</b>	<b>27</b>
<b>Radiografías y cefalometrías.....</b>	<b>28</b>
<b>Diagnóstico, objetivos, plan de tratamiento.....</b>	<b>34</b>
<b>Fase I nivelación.....</b>	<b>35</b>
<b>Fase II cierre de espacios.....</b>	<b>37</b>
<b>Fase III contención.....</b>	<b>49</b>
<b>Protrusión.....</b>	<b>50</b>
<b>Protección canina.....</b>	<b>51</b>
<b>Radiografías finales.....</b>	<b>53</b>
<b>Comparación.....</b>	<b>55</b>
<b>Superposiciones.....</b>	<b>57</b>
<b>Caso clínico sin extracciones.....</b>	<b>60</b>
<b>Fotografías extraorales iniciales.....</b>	<b>61</b>
<b>Fotografías intraorales iniciales.....</b>	<b>62</b>
<b>Modelos de estudio.....</b>	<b>63</b>
<b>Radiografías y cefalometrías.....</b>	<b>64</b>

<b>Diagnóstico, objetivos, plan de tratamiento .....</b>	<b>70</b>
<b>Fase I nivelación .....</b>	<b>71</b>
<b>Fase III contención .....</b>	<b>78</b>
<b>Protrusión.....</b>	<b>79</b>
<b>Protección canina.....</b>	<b>80</b>
<b>Radiografías finales .....</b>	<b>82</b>
<b>Comparación .....</b>	<b>84</b>
<b>Superposiciones .....</b>	<b>86</b>
<b>Resultado .....</b>	<b>89</b>
<b>Discusión .....</b>	<b>89</b>
<b>Conclusión.....</b>	<b>91</b>
<b>Bibliografía.....</b>	<b>93</b>
<b>Anexos .....</b>	<b>97</b>

## **R E S U M E N .**

El presente trabajo contiene el estudio de dos casos clínicos de apiñamiento resueltos ortodóncicamente, uno con extracciones y otro sin ellas, ambos realizados con la misma técnica de aparatología de MBT, en la Clínica de Ortodoncia Naucalpan de la FES Iztacala UNAM.

Es aceptado en la práctica ortodóncica que, si los maxilares no son lo suficientemente grandes para albergar la dentición, se debe considerar hacer extracciones, tomando en cuenta la morfología e integridad estructural del diente, la localización del apiñamiento, así como también el potencial de crecimiento, el tipo facial y el análisis de los tejidos blandos.

La alternativa a la extracción, es la expansión de las arcadas para aliviar el apiñamiento, teniendo como objetivo alinear los dientes y conseguir una oclusión estable a pesar de que algunas veces se sacrifique el resultado en la estética facial.

Entre los objetivos de ambos casos se tomó en cuenta la alineación y nivelación dental, conseguir una adecuada sobremordida horizontal y vertical, y mejorar el perfil que presentaba cada paciente. Se utilizó técnica MBT slot .022, con tubos en segundos molares superior e inferior, en ambos casos.

A 28 meses del tratamiento realizado con extracciones, y 35 meses del tratamiento sin extracciones, los resultados obtenidos son: alineamiento dental, clase I molar y canina, perfil recto, así también como una adecuada posición de la ATM dentro de la cavidad glenoidea.

Evidentemente, la decisión final de <extraer o no extraer> depende de múltiples factores de diagnóstico, algunos de los cuales son el biotipo facial y el patrón de crecimiento.

**Palabras clave:** extracción, no extracción, estética facial.

## INTRODUCCIÓN.

La exodoncia terapéutica consiste en la extracción de ciertos dientes sanos como parte del tratamiento para corregir la discrepancia óseo-dentaria manifestada como apiñamiento dental. A finales del siglo XIX, antes de que la ortodoncia fuera considerada una especialidad, ya se extraían órganos dentarios sin ninguna clase de miramiento y con la esperanza de que los dientes vecinos solucionaran de manera autónoma el problema planteado<sup>1</sup>.

Hacia el último cuarto del siglo XIX y el primer tercio del XX, la época no extraccionista condujo a muchos fracasos, tanto en recidiva del apiñamiento, como por la obtención de perfiles protrusivos no balanceados y antiestéticos. Ello dio lugar a una nueva era extraccionista, aunque dos décadas más tarde, algunos ortodoncistas empezaron a reconocer que un movimiento lingual excesivo de los dientes anteriores (o de toda la dentadura), producían recidivas de la sobremordida y espaciamiento de dientes, así como perfiles aplanados o cóncavos.

El ortodoncista actual dispone, además de la experiencia de los fracasos que han ocurrido a lo largo de la práctica de la ortodoncia, de elementos de diagnóstico que le permiten precisar lo más posible la valoración de los factores principales involucrados en la decisión de extraer o no extraer, tales como problemas de anclaje, potencial y tendencia de crecimiento, oclusión, tipo facial y análisis de los tejidos blandos<sup>2</sup>. El debate sobre tratamientos de ortodoncia con extracciones y sin extracciones ha sido un tema muy controvertido en el pasado. Actualmente, está aceptado en forma general que en algunos casos es necesaria la extracción de cuatro premolares<sup>3</sup> (comúnmente).

## Extracción versus no extracción.

La extracción de dientes por razones ortodóncicas, no fue muy frecuente. En el siglo XX, [fig 1], alcanzó un pico máximo en la década de 1960, cuando se utilizaba la extracción en la mayoría de los pacientes ortodóncicos, decayendo en la década de los 1990 hasta los niveles de comienzo de siglo.

Durante un siglo ha sido una cuestión clave para la planificación del tratamiento ortodóncico. Existen dos razones fundamentales para extraer los dientes en ortodoncia:

- 1) Conseguir espacio para alinear los dientes cuando hay apiñamiento severo.
- 2) Permitir el movimiento de los dientes (la retracción de los incisivos), para reducir la protrusión o compensar los problemas esqueléticos de clase II o III.

La alternativa a la extracción al tratar el apiñamiento dental, consiste en la expansión de las arcadas; la alternativa en los problemas esqueléticos consiste en corregir las relaciones maxilares mediante cirugía o la modificación del crecimiento. En igualdad de condiciones es preferible no extraer, pero existen casos en que la extracción representa la mejor opción para el tratamiento ortodóncico.<sup>4</sup>

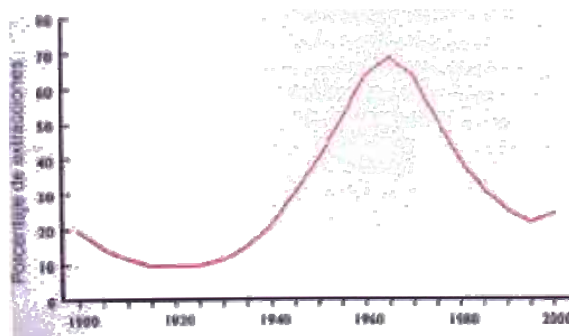


Fig. 1. Porcentaje de extracciones<sup>4</sup>



## **Antecedentes.**

Celsio, en los comienzos de la era cristiana, ya aconsejaba extraer los dientes temporales para facilitar la erupción de los dientes permanentes<sup>1</sup>.

En el siglo XVIII, Bourdet (discípulo francés de Fauchard), recomienda la extracción de premolares para aliviar el apiñamiento del frente incisivo<sup>1</sup>.

John Hunter (1771), describe que la corrección de la protrusión de los incisivos se logra extrayendo los premolares<sup>1</sup>.

Delabarre (1815), rechaza la extracción de los dientes temporales, porque sirven de

mantenedor de espacio reservado para el diente permanente<sup>1</sup>.

Lefoulon (1841), insistía en la expansión y estímulo de desarrollo de la bóveda palatina y de arcos dentarios, para corregir la atrofia maxilar y hacer espacio para los dientes: “ Aunque haya apiñamiento, no se deben extraer premolares, sino estimular el crecimiento óseo por medio de aparatos “ortopédicos” de expansión<sup>1</sup>”.

El británico MacLean (1857), aconseja incluso la extracción de los primeros molares permanentes para que el resto de los dientes se alinien mejor y quede una dentición más sana<sup>1</sup>. En 1880, Norman Kingsley, publicó una descripción de técnicas de tratamiento para la protrusión. La técnica principal en aquel tiempo era extraer los primeros premolares maxilares y retraer los dientes anteriores maxilares con fuerzas extrabucales aplicadas con casquete. Edward Hartley Angle, en N.Y., (1903), decía: “La extracción es una equivocación, y el total complemento de los dientes es necesario para conseguir los mejores resultados

en todos los casos. La oclusión normal requiere la presencia de todos los dientes; que cada diente ocupe la posición correcta". Esta declaración puso fin a una época en que los clínicos habían recurrido a las extracciones en casos de malposición o falta de espacio<sup>1</sup>.

En el mismo año , Angle (considerado como padre de la ortodoncia moderna), al desarrollar el concepto de oclusión normal como una hilera de dientes dispuesta de manera uniforme, colocada en una curva elegante, con armonía entre los arcos superior e inferior, siendo la relación anteroposterior entre los primeros molares superior e inferior la clave de la oclusión, tuvo que enfrentarse con la estética facial y la estabilidad de los resultados, como complicaciones potenciales en su lucha por conseguir una oclusión normal ideal<sup>5,4</sup>

Angle se vio influenciado por la filosofía de Rousseau y los conceptos biológicos de su tiempo. Rosseau insistía en la perfectibilidad del hombre, y pensaba que el hombre era inherentemente capaz de tener una dentición perfecta. Angle y los primeros ortodoncistas, adoptaron de fe la idea de que todo individuo tenía la capacidad potencial de una relación ideal de los 32 dientes naturales, y por consiguiente nunca era necesaria la extracción por razones ortodóncicas.

En segundo lugar, Angle quedó impresionado por el descubrimiento de que la estructura ósea responde a las fuerzas que se aplican sobre una parte determinada del esqueleto. El fisiólogo Wolf, a principios del siglo, demostró que las trabéculas óseas se ordenaban en función de las líneas de tensión de los huesos<sup>4</sup> [fig 2].

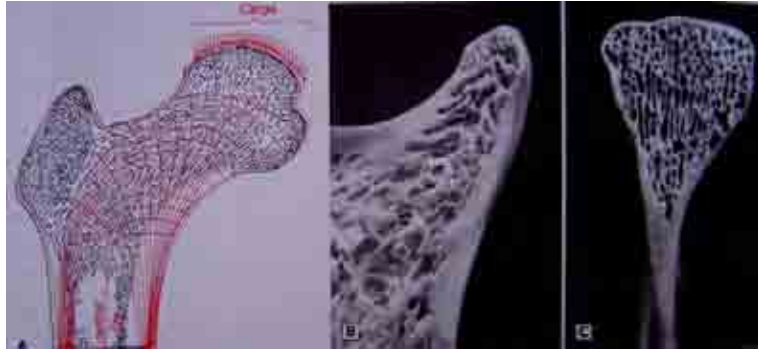


Fig.2 a) trabéculas óseas de la cabeza del fémur, b)corte frontal y c)corte sagital del cóndilo mandibular<sup>4</sup>

Con base en esto, Angle estableció dos conceptos fundamentales. En primer lugar, las presiones externas pueden influir fácilmente en el crecimiento esquelético. Si el hueso se remodela bajo alguna tensión, la etiología de los problemas de clase II y clase III deben ser las tensiones anormales que soportan los maxilares, pero diferentes patrones de presión asociados con el tratamiento podrían modificar el crecimiento como para solucionar el problema.

El segundo concepto implica el correcto funcionamiento de la dentición para poder mantener los dientes en su posición correcta, para que las fuerzas transmitidas a los mismos inducían el crecimiento del hueso a su alrededor, estabilizándolos en su nueva posición, aunque la arcada se hubiera expandido demasiado. Para Angle y sus seguidores, la recidiva del apiñamiento tras la expansión de los arcos dentales, sólo significaba que no se había conseguido una oclusión adecuada.

El problema de la estética facial, Angle lo manejaba en relación de la dentición con el resto de la cara. Con ello, la estética del tercio facial inferior podría variar, pero en cada caso conseguiría una estética facial ideal cuando los dientes estuvieran en una posición de oclusión idónea. Independientemente de que el paciente estuviera conforme con los resultados o no, la morfología facial se

conseguiría por definición una vez expandidos los arcos dentales, de modo que todos los dientes tuvieran una oclusión ideal.

Por lo tanto, para Angle el tratamiento ortodóncico correcto de cualquier paciente incluía la expansión de los arcos dentales, y no la necesidad de recurrir a las extracciones por motivos ortodóncicos para conseguir resultados estables o estéticos<sup>4</sup>



fig.3 perfil griego clásico, que suele ser incompatible con el tratamiento conservador<sup>4</sup>

Angle buscó inicialmente un perfil ideal, al tiempo que buscaba una oclusión idónea, y se inclinó en un principio por el perfil griego clásico, que suele ser incompatible con el tratamiento conservador<sup>4</sup>.

Calvin Case, se opuso a las ideas tajantes de la “nueva escuela” (de Angle) que afirmaban que las causas de la maloclusión son locales. Para él las causas se originan por la ley de la herencia, especialmente por las leyes que gobiernan la mezcla de diferentes tipos de personas; que dan origen a malformaciones que originan deficiencias en el tamaño y forma de huesos y dientes.<sup>6,4</sup>

Case argumentaba que, aunque siempre era posible expandir los arcos para alinear los dientes, ni la estética ni la estabilidad a largo plazo serían satisfactorias en muchos pacientes, y argumentó sobre la necesidad de hacer extracciones de dientes permanentes en diversas maloclusiones por ejemplo en

la biprotrusiones<sup>7</sup>. Sin embargo, el prestigio de Angle inclinó la balanza a su favor, siendo seguidas sus enseñanzas y postulados por los ortodoncistas formados en su escuela. La expansión de las arcadas y la condena del extraccionismo se extendieron también a Europa, donde la ortopedia funcional de los maxilares y los procederes naturales y conservadores cobraron máximo auge. El objetivo era conseguir una buena oclusión con todos los dientes presentes, y la naturaleza se encargaría de hacer crecer los maxilares; si el caso fallaba o recidivaba, era por no tomar en cuenta los detalles de la oclusión expuestos por Angle<sup>6,4,1</sup>.

El sueco Lundstrom, en 1912 estableció el valor y la no modificación de la base ósea apical, y fue el primero que justificó de forma científica la necesidad de recurrir en ciertos casos a las extracciones<sup>1</sup>.

Charles Tweed, en 1930, observó las recidivas de los casos tratados según los rígidos principios de Angle, y la conveniencia de recurrir a las extracciones con un doble objetivo: preservar la armonía estética de la cara y consolidar la estabilidad del resultado evitando la recidiva derivada de la expansión de los arcos dentarios. Se extrajeron los primeros premolares maxilares y mandibulares, para hacer las fases de alineación, nivelación y retracción de los dientes. Notando que los resultados eran mucho más estables, produjo una gran revolución al modificar la técnica ortodóncica inicial. La nueva técnica se generalizó rápidamente a finales de los años cuarenta<sup>8,1</sup>.

Tweed realizó un estudio para comprobar cuál era la posición de estabilidad de los incisivos inferiores, con el fin de evitar recidivas, llegando a la conclusión de que el éxito de un tratamiento de ortodoncia está en gran medida en poder colocar los incisivos inferiores enderezados sobre el hueso basal, relacionados

también con la estética de la cara; aportando el denominado triángulo de Tweed. Por esta razón, cuando existe discrepancia entre el hueso basal y el tamaño dentario, es necesario realizar extracciones para compensar esta diferencia de tamaños y así poder colocar los dientes en una correcta posición respecto a su base<sup>9</sup>.

En los últimos años, el porcentaje de pacientes de ortodoncia que ha necesitado extracciones de dientes permanentes ha disminuido considerablemente. En la actualidad, la decisión de extracción o no extracción debe basarse en la consideración multifactorial de cada paciente, como el grado de apiñamiento, el patrón de crecimiento el estado periodontal de los dientes, las expectativas del tratamiento que tiene cada paciente.

Faruk Ayhan, en su artículo “Efectos en el tratamiento con y sin extracciones en sujetos clase I y clase II”, concluye que se debe tomar en cuenta- para tener éxito en los tratamientos- lo siguiente: la extensión de crecimiento, la preparación del anclaje y el espesor de tejidos blandos <sup>10</sup>.

### **Indicaciones.**

La extracción dentaria, es un recurso terapéutico en la solución de determinadas maloclusiones dentarias. Es aceptado en la clínica ortodóncica que si, los maxilares no son lo suficientemente grandes para albergar la dentición, no hay otra alternativa que considerar hacer extracciones. La extracción de premolares proporciona aproximadamente 7mm de espacio en cada cuadrante. Las indicaciones de las extracciones parten de un hecho real; la limitación del entorno biológico, que no es totalmente extensible o deformable. Podemos agrandar o ensanchar el volumen óseo, pero condicionados siempre por la potencia y la remodelación ósea; la extracción es una mutilación del órgano que,

como estomatólogos, debemos proteger y extender en supervivencia: la dentición humana. El resultado ortodóncico debe contribuir a la salud estomatognática, y debe ser estable una vez suprimidos los aparatos retentivos<sup>3,1</sup>.

La extracción terapéutica estará indicada en tres circunstancias:

1. Para corregir el apiñamiento: para conseguir un alineamiento estable de la dentición<sup>3,1</sup>.
2. Para reducir la protrusión dentoalveolar: para mejorar el equilibrio del perfil facial<sup>3,1</sup>.
3. Para relacionar adecuadamente ambas arcadas en normooclusión<sup>1</sup>.

**Apiñamiento:** es la falta de espacio para que los dientes se acomoden en los arcos dentales<sup>8</sup>.

En casos que falte espacio para el alineamiento dentario, es preciso valorar la discrepancia volumétrica y su localización; la estrechez del cuerpo mandibular limita los movimientos de protrusión-retrusión de los incisivos inferiores y los de expansión-contracción de los dientes posteriores inferiores<sup>9</sup>, contrario a lo que ocurre en el maxilar. La edad del paciente afecta el pronóstico de la corrección del caso. Cuando el apiñamiento es mayor a 5mm por hemiarcada, se puede plantear la exigencia de la extracción<sup>8,1</sup>.

**Protrusión dental:** acto de empujar hacia delante los dientes con posición hacia labial. Es un problema dentoalveolar que se limita al arco dental.

Por exigencias estéticas o funcionales, es necesario a veces recurrir a la extracción de dientes permanentes. Tras la extracción de cuatro primeros premolares, se retraen ambos frentes incisivos y se cierran los espacios de

extracción por medio de aparatos fijos; mejorando tanto la relación dentoalveolar como la armonía facial al finalizar el tratamiento<sup>5,1</sup>.

### **Selección y determinación de la extracción.**

Una vez establecido que el tratamiento de la maloclusión exige la extracción de los dientes permanentes, es necesario valorar cuál o cuáles deben extraerse.

Por regla general se extraen dientes simétricos, sobre todo premolares, en ambas arcadas, para armonizar la oclusión al finalizar el tratamiento ortodóncico, también para lograr una coincidencia en las líneas medias; aunque hay situaciones asimétricas que exigen extracción unilateral de un premolar.

Existen algunos criterios que deben considerarse para determinar que dientes serán extraídos:

a) Integridad estructural y morfología del diente: Se debe valorar el estado general de todos los dientes, así como también la morfología de cada diente, teniendo como fin para la extracción los dientes que estén comprometidos periodontalmente, o que tengan o vayan a recibir restauraciones operatorias con mal pronóstico, dientes anatómicamente comprometidos (raíces cortas, micro o macrodoncia, afecciones en la raíz consecuencia de dientes retenidos, anomalías de textura, color, etc).

b) Localización del apiñamiento. El diente elegido debe estar en una zona próxima al lugar del problema. La mayoría de las veces se extraen los primeros premolares, que están implantados en una zona intermedia entre los incisivos y molares. Pero nunca debe ser este criterio el prioritario, y la selección estará sujeta al estado de salud del diente.



c) Posición del diente, se debe valorar la posición y alineamiento dentario dentro de su base ósea. Si un diente está muy lejos del lugar que le corresponde, y aumenta el riesgo del movimiento ortodóncico, compromete los tres objetivos principales de la ortodoncia: función, estética y estabilidad<sup>11,1</sup>.

### **Extracción .**

#### **Incisivos.**

Los incisivos superiores tienen una gran importancia estética por estar situados en la zona anterior de la boca, y solo en casos excepcionales se extrae un diente maxilar para resolver un problema de apiñamiento, como podría ser la presencia de cualquier diente supernumerario, incisivo fracturado o con defecto estructural que afecten la estética del frente dentario. La posición de los incisivos inferiores es considerada como un factor clave para establecer los objetivos del tratamiento ortodóncico, además de tomar en cuenta otros factores como la base ósea apical, la maloclusión presente, el entorno neuromuscular perioral, el estado periodontal y la técnica de tratamiento utilizada<sup>12,1</sup>.

Incisivos inferiores se recurre a la extracción en casos con discrepancia de Bolton, en que los incisivos superiores son pequeños en relación al diámetro mesiodistal de los incisivos inferiores; agenesia de los incisivos laterales superiores con apiñamiento anterior mandibular, en que se decide cerrar los espacios superiores y alinear la arcada inferior; incisivo inferior supernumerario con protrusión inferior y mordida cruzada anterior, que requiere la retrusión del frente incisivo mandibular<sup>1</sup>.

#### **Caninos.**

El canino es el diente clave de la oclusión por el papel protector en los movimientos laterales de la mandíbula. Su larga y voluminosa raíz le permite

una larga supervivencia, siendo frecuentemente el último diente de la dentición que se pierde. Por regla general ésta contraindicada la extracción de caninos superiores o inferiores; la única excepción son los caninos que por su erupción aberrante o impactación, obligan a su exodoncia y tratamiento ortodóncico complementario<sup>1</sup>.

### **Premolares.**

Los premolares son con mucha frecuencia, los dientes que se extraen en un tratamiento de ortodoncia. Son dientes intermedios entre los dientes anteriores y posteriores. Dentro de los premolares, los primeros son los más elegidos por estar más cerca de la zona anterior donde se localiza a menudo el apiñamiento o protrusión. Cabe destacar que de todas las extracciones de dientes permanentes los primeros premolares constituyen el 86% de éstas.

Ilken Kocadereli, en su artículo publicado en el 2002, realizó una comparación del perfil blando en maloclusiones clase I tratados con y sin extracciones de los cuatro primeros premolares y con aparatos Edgewise, donde la mayor diferencia al final del tratamiento entre los dos grupos, fue la retrusión de los labios superior e inferior en los pacientes tratados con extracciones, así como el incremento del ángulo nasolabial. En el grupo sin extracciones, la proinclinación de los incisivos fue más evidente<sup>13</sup>.

La extracción de los segundos premolares estará indicada en ciertas circunstancias:

- Malposición o impactación de los segundos premolares.
- Patrón retrusivo facial, en el que está contraindicado la retrusión del frente incisivo

En 1949, Nance publicó su primer artículo describiendo las indicaciones para la extracción de los segundos premolares. Decía que la excesiva inclinación lingual de los incisivos inferiores, debía ser deplorada tanto o más que la excesiva inclinación vestibular de los mismos<sup>14,2</sup>.

Carey, en 1952, fue el primero que usó el término borderline “caso frontera”. Describiendo un método para medir la discrepancia de 2 a 5mm. sería la que correspondería a un caso frontera. La decisión de extraer o no se tomaría mediante el estudio de la posición del tercer molar, anchura de la boca, flexibilidad de los tejidos labiales y el tipo facial del individuo. Si la discrepancia es mayor de 2.5mm. y menor de 5mm., se debería considerar la extracción del segundo premolar<sup>15,2</sup>.

En 1964, Shoppe hizo un estudio comparativo de clases I con extracción de segundos premolares y clase I con extracciones de primeros premolares. Concluye diciendo que si la discrepancia de longitud de arcada es de 7.5mm. o menor y no hay indicación de retracción incisiva, es aconsejable la extracción del segundo premolar en vez del primer premolar<sup>16,2,1</sup>.

### **Extracción de molares.**

Por su volumen coronal y el tamaño de sus raíces, no está indicado extraer los primeros molares. Son los pilares de la oclusión, desafortunadamente la caries del primer molar es muy frecuente, por tanto en la clínica ortodóncica representan maloclusiones con caries profundas de uno o varios primeros molares que obligan a considerar la extracción bien por la extensión de la destrucción coronal, o por la afectación pulpar. En cuanto a la extracción del segundo molar, también es una excepción más que una pauta convencional. Está en el punto más distal del arco, lejos del apiñamiento o de la protrusión

incisiva. Se indica ocasionalmente la extracción de los segundos molares superiores para facilitar el distalamiento de los primeros molares, en maloclusiones clase II.

La extracción de los segundos molares inferiores puede mejorar las posibilidades de erupción correcta de los terceros molares en aquellos casos en que no se ha iniciado la formación de la raíz del cordal o cuando la corona no está inclinada más de 30°. <sup>1</sup>

### **Extracciones unilaterales**

Se pueden realizar en maloclusiones en las que hay una evidente desviación de la línea media. En asimetrías esqueléticas en las que se puede considerar un tratamiento de camuflaje como una alternativa a la cirugía ortognática <sup>17</sup>. En casos en los que exista problema de Bolton hasta de 4mm. de exceso de material dental, es posible reducir el esmalte, entre los seis dientes anteriores, sin perjuicio para la salud dentaria. Cuando la discrepancia excede de 4mm. en la mandíbula, se puede optar por la extracción de un incisivo inferior. La elección del incisivo a extraer se debe hacer tomando en cuenta la posición, la salud periodontal, o bien el diente que tenga el diámetro mesiodistal más cercano a la discrepancia encontrada, pérdidas prematuras de espacio, asimetrías dentoalveolares <sup>18</sup>.

### **Extracción seriada**

La extracción seriada, como procedimiento terapéutico en la etapa de dentición mixta (8-9 años de edad) [fig 4], consiste en un programa de extracciones de dientes deciduos encaminadas a interceptar precozmente una maloclusión que empieza a manifestarse clínicamente. Baume afirma que las caras distales de

los segundos molares deciduos, superiores e inferiores, son los que guían la erupción de los primeros molares permanentes<sup>1</sup>

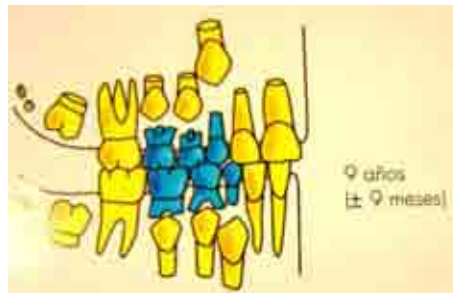


fig. 4 dentición mixta, segunda infancia (edad escolar)<sup>16</sup>

### **Consideraciones estéticas para realizar o no realizar extracciones.**

Cuando la prominencia de los incisivos deja los labios excesivamente separados en reposo, con lo cual el paciente debe esforzarse para juntarlos, los dientes son demasiado prominentes y la retracción de los incisivos mejorará la estética. Como norma general, una separación labial superior a 4mm. en reposo, es antiestética.

La elección entre el tratamiento de extracción y de no extracción es una decisión estética fundamental en algunos pacientes que presentan inicialmente una protrusión o retrusión excesiva de los incisivos, pero como existen márgenes de protrusión aceptable, la mayoría pueden alcanzar resultados estéticos satisfactorios con cualquiera de los dos métodos.

Los cambios que se producen en un tratamiento con extracciones, son muy significativos en el perfil de tejidos blandos por el incremento del ángulo nasolabial (Burstone, norma mujeres 110°-120° y hombres 100°-110°) y por el movimiento hacia atrás de los labios<sup>8</sup>.

Oles B. Drobocky, en su estudio de los cambios que se producen en el perfil durante el tratamiento de ortodoncia con extracciones y sin extracciones, concluye que en la mayoría de los casos la estética facial se ve beneficiada al realizar extracciones de cuatro primeros premolares<sup>19</sup>.

El grado aceptable de protrusión incisiva, depende de las relaciones entre los tejidos blandos, con independencia del grupo étnico o racial.

La ausencia de un surco labiomentoniano bien definido, que suele ser secundaria a la tensión labial para cerrar la boca, puede deberse al aumento de la altura facial inferior o a una protrusión prominente de los dientes. Las variaciones en la morfología mentoniana, pueden impedir el control de las relaciones correctas entre los incisivos y el mentón sólo mediante la ortodoncia, en cuyo caso se debería considerar la posibilidad de la cirugía mentoniana.<sup>4,3,1</sup>

### **Recidiva y estabilidad.**

Desde los inicios de la ortodoncia, a comienzos del siglo XX, se ha reportado en la literatura dificultades para hacer la retención mecánica y mantener la estabilidad de los tratamientos, debido a factores multifactoriales asociados con el tratamiento de ortodoncia y otros factores biológicos que son desconocidos e inherentes al crecimiento y el desarrollo del ser humano.

Se han identificado variables importantes que pueden incrementar la estabilidad, desde el inicio del tratamiento, el cual debe incluir, en la parte final, una fase de seguimiento y retención diseñada en forma individual.

Estabilidad biológica: se relaciona con alteraciones neuromusculares y cambios bruscos en la forma y función de los tejidos de soporte de los dientes, durante el tratamiento activo de ortodoncia, que tienden a regresarlos a su forma y función original<sup>8</sup>.

El posicionamiento correcto del diente entero (un movimiento paralelo en vez de una inclinación) y la buena intercuspidad son los factores que más contribuyen a la estabilidad. Sin embargo, aún cuando esos requisitos hayan sido satisfechos, los dientes todavía pueden retornar a su posición previa. Algunos tipos de movimiento dentario tienen mayor propensión a la recidiva que otros<sup>21</sup>. Los dientes rotados y un ensanchamiento general del arco dental, en particular en el área canina inferior, tiende a la recidiva. Si el movimiento ortodóntico no ha sido seguido por el remodelado de los tejidos de sostén el diente tenderá a retornar a su posición previa<sup>23</sup>.

La recidiva es una respuesta histológica y morfológica “de rebote” de los tejidos de soporte de los dientes, que tienden a regresarlos a su posición original. La recidiva tras el tratamiento ortodóntico, se debe fundamentalmente a dos causas: 1) el crecimiento continuado del paciente, siguiendo un patrón de crecimiento desfavorable, y 2) el fenómeno de recidiva, tras el retiro de fuerzas ortodónticas.

Los sistemas fijos de ortodoncia trabajan con fuerzas que producen movimientos y, cuando se retiran, los tejidos quedan inestables y deben adaptarse a la nueva posición de los dientes. Las reacciones tisulares de la encía difieren de las del ligamento periodontal, un hecho importante para la estabilidad de una posición dental adquirida.

Las fibras colágenas del ligamento tardan 120 días en organizarse, las de inserción seis meses y las supracrestales más de un año. La incisión quirúrgica circunferencial de las estructuras supraalveolares impide o reduce la recidiva después de la rotación de los dientes. La tendencia a la recidiva varía según el patrón de reacción individual, hecho que reclama la instalación inmediata de un

dispositivo para contención. Según el tratamiento realizado, la duración del periodo de contención varía desde un año hasta la contención permanente<sup>23,8</sup>

Las extracciones de dientes permanentes pueden ser la clave para mantener la estabilidad al posicionar las raíces paralelas y cierre de espacios en lugares de extracción.

El paralelismo radicular debe evaluarse clínicamente. La alineación de la raíz puede evaluarse examinando la inclinación de las coronas del canino y premolar, controlando las discrepancias marginales y palpando la prominencia de la raíz de estos dientes, ante todo en los ápices<sup>5</sup>.

La radiografía panorámica (ortopantomografía) [fig.5], es un método práctico, que permite un examen radiográfico de toda la región dentoalveolar y de las estructuras adyacentes de interés<sup>20</sup>.

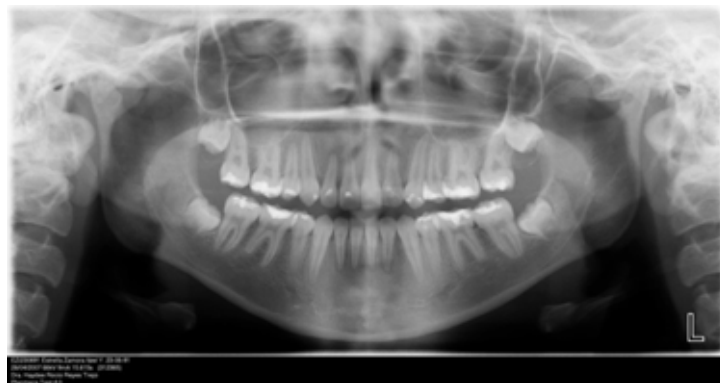

fig. 5 ortopantomografía

La evaluación del paralelismo radicular es necesario para la distribución de las fuerzas oclusales. Además, los sitios de extracción cerrados ortodónticamente están más propensos a abrirse, si los dientes adyacentes no están paralelos. Al terminar cada caso, las inclinaciones axiales deberán de verificarse clínica y radiográficamente. Las raíces de los incisivos centrales y laterales superiores



deberán de estar ligeramente convergentes y el resto de los dientes superiores deberán mostrar una inclinación distal en sus raíces, excepto en los segundos molares que deberán estar inclinados mesialmente. Los incisivos inferiores deberán estar derechos y las raíces de los demás dientes inferiores deberán estar inclinados distalmente<sup>21</sup>.

Angulación dental. Los dientes permanentes no se implantan en los procesos alveolares perpendicularmente, como en el caso de los dientes temporales; pero obedecen (según Villain) a la dirección de los rayos de una esfera cuyo centro se sitúa a 3mm por detrás del punto antropométrico nasión. La inclinación vestibulolingual de los dientes, obedece a un plano general de resistencia a los esfuerzos funcionales que se manifiestan sobre el aparato masticatorio, de tal modo que se consigue un perfecto equilibrio de sus partes.

Si los dientes se implantan de manera perpendicular al plano oclusal, la resistencia ofrecida por ellos al bolo alimenticio durante la masticación ejercería presiones desfavorables a la estabilidad de todo el conjunto<sup>18</sup>.

La estabilidad del paciente adulto debe considerar aspectos histológicos y fisiológicos, ya que los tejidos tardan más en reorganizarse y hay una disminución de la vascularidad.

Los pacientes que son sometidos a tratamientos de ortodoncia con extracciones, deben tener un protocolo definido y claro para la fase de retención mecánica y, así asegurar, mientras sea posible, una buena estabilidad biológica<sup>8,4</sup>.

#### **Aspectos del tratamiento ortodóntico que incrementan la estabilidad.**

- Incisivos inferiores alineados por si mismos (extracción seriada).
- Sobrecorrección de rotaciones e inclinaciones de los incisivos inferiores.
- Reaproximación de los incisivos inferiores.

- Conservación de los anchos intercaninos e intermolares.
- No sobre expandir y hacer extracciones cuando sea necesario.
- Verticalizar incisivos inferiores a 90°, con respecto a su base ósea mandibular.
- Aplanamiento del plano oclusal para mejorar intercuspidación dental.
- Mejorar paralelismo radicular.
- Hacer fibrotomías supracrestales en dientes que estén severamente rotados.
- Retención fija en el arco inferior hasta completar el crecimiento.
- Utilizar la retención desde el mismo día que se retiran los aparatos fijos.
- Utilizar retención permanente<sup>23</sup>.

La duración y el tipo de retención se planifica dependiendo de la cantidad, patrón y dirección del crecimiento, la causa de la maloclusión original, la condición de los tejidos de soporte, el número de dientes removidos, la distancia que se movieron y el tiempo de tratamiento.

Remoción de los aparatos fijos e instalación inmediata de aparatos de retención

Uso de los retenedores tipo hawley, durante 24 horas

Citas de control y tensión de los aparatos al mes, tres meses, seis meses y cada año

Después del primer año usarlos en la noche toda la vida para conservar el resultado

Cambiar las placas removibles cada dos años

Si se utilizó retenedor fijo inferior de canino a canino removerlo a los cinco años y realizar un pequeño tallado interproximal<sup>8</sup>.

# CASO CLÍNICO CON EXTRACCIONES

## DATOS GENERALES.

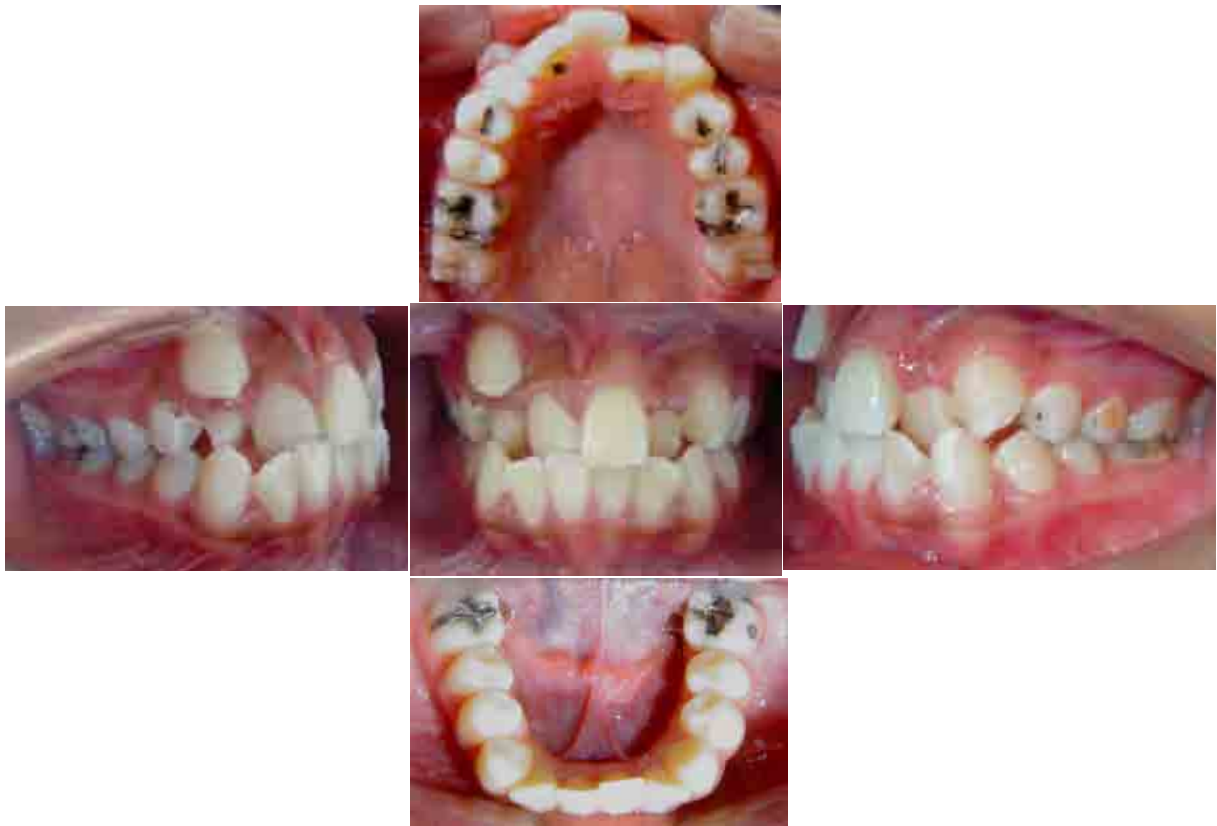- Nombre: Itzel Yereni Estrella Zamora.
- AHF: No refiere.
- Paciente femenino aparentemente sana.
- Edad: 13 años.
- Peso: 40 Kg.
- Talla: 1.60 m.
- Ocupación : Estudiante.
- Motivo de la consulta: no le gustan sus dientes.

## FOTOGRAFÍAS EXTRAORALES.



- Forma ovalada de la cara.
- Tamaño de la nariz: proporcionado.
- Postura labial competente.
- Muestra tercio medio de los dientes.
- Línea media facial no coincide con la línea media dental.
- Perfil ligeramente convexo.
- Tercio superior más pequeño en comparación del medio e inferior.

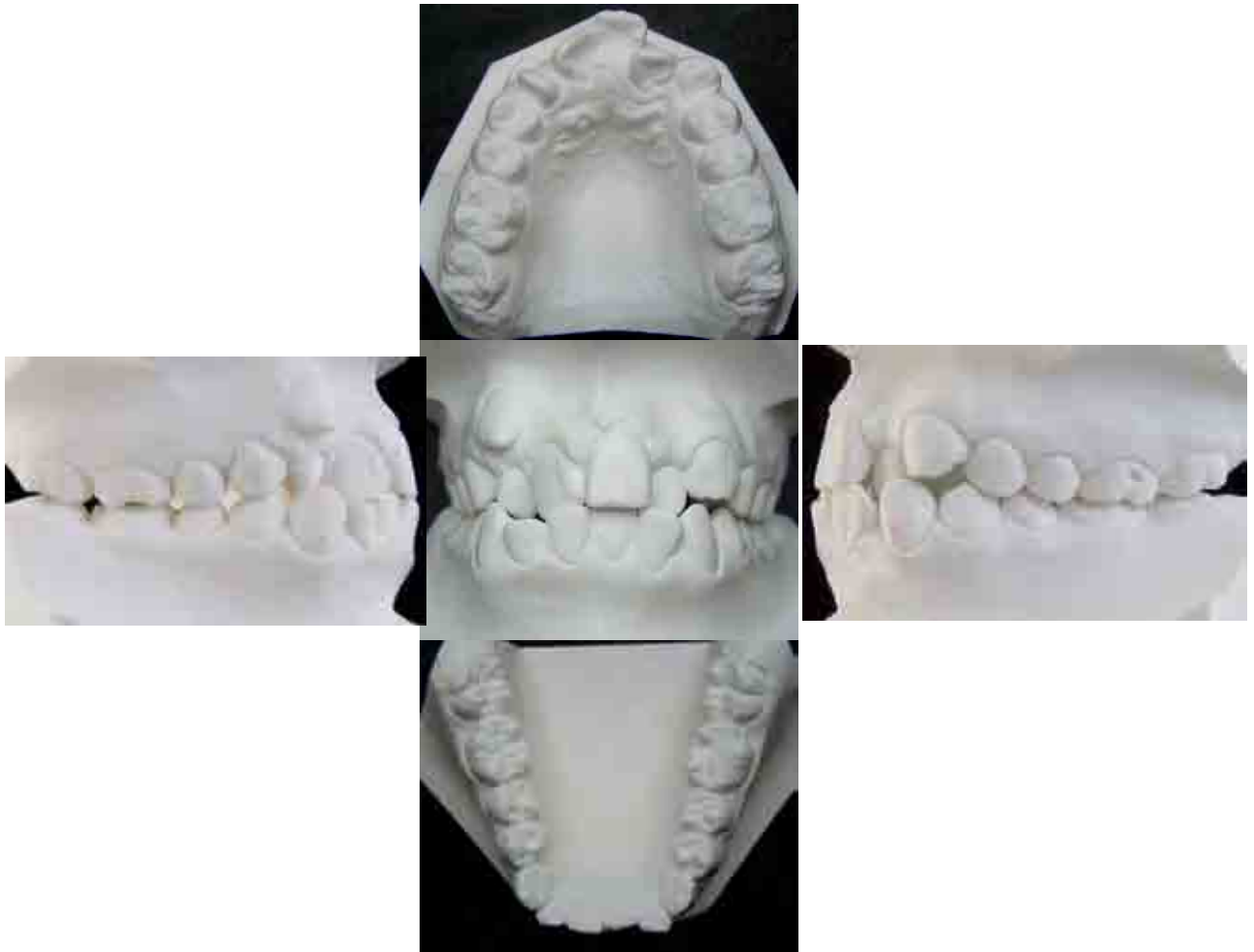## FOTOGRAFÍAS INTRAORALES INICIALES.



- Apiñamiento superior e inferior.
- Línea media dental superior desviada 2mm hacia la derecha, con respecto a la inferior.
- Mordida cruzada 11, 12, 22.
- Erupción ectópica del 13.
- Clase II molar derecha, clase I molar izquierda.
- Clase canina derecha no establecida, clase II canina izquierda.
- Forma de arco superior ovoide, y cuadrado en inferior.
- Paladar profundo.
- Malposición dental: 14, 13, 12, 11, 21, 22, 23,33, 32, 31, 41, 42, 43.
- Caries 16, 15, 14, 21, 23, 24, 25, 26 .

- Obturaciones con amalgama 16, 14, 11, 24, 25, 26, 36 y 46.
- Placa dentobacteriana.
- Gingivitis marginal.
- Buena inserción de frenillos.

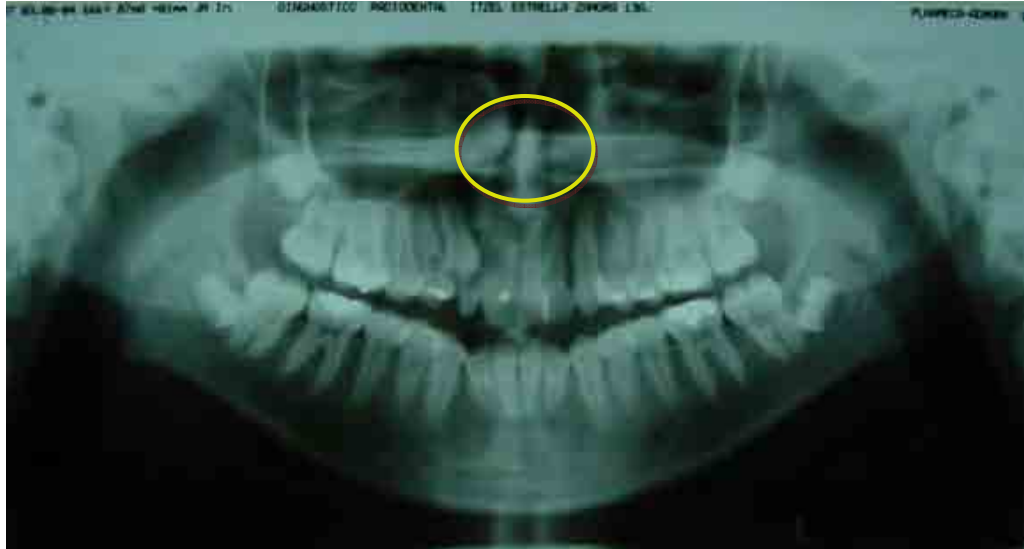## MODELOS DE ESTUDIO.



### DISCREPANCIA MAXILOMANDIBULAR.

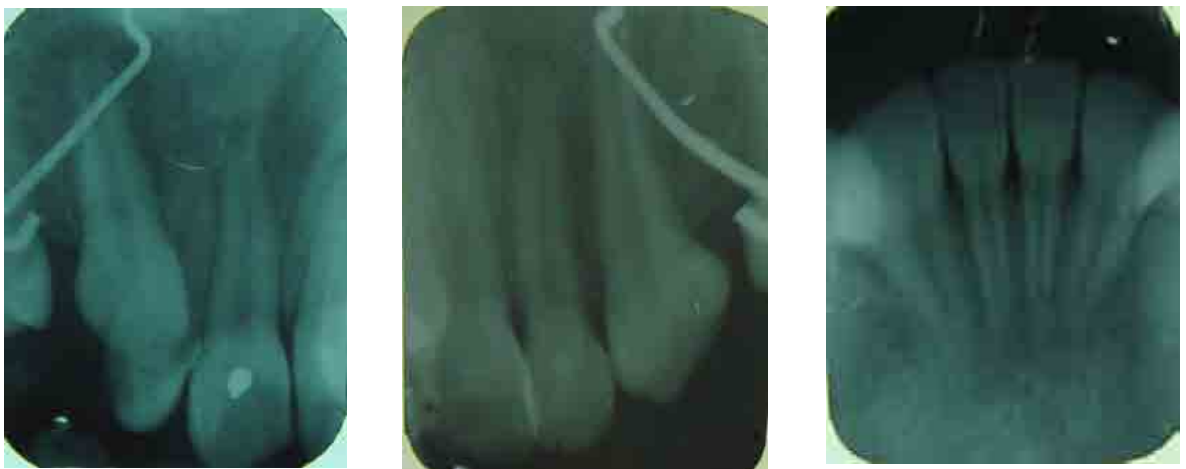■ Material dental: superior	82mm.	Inferior:	74mm.
■ Espacio disponible:	70mm.		68mm.
■ Discrepancia:	-12mm.		-6mm.

## RADIOGRAFÍAS INICIALES.



- 28 dientes erupcionados.
- Proporción corona raíz 2:1.
- Buen nivel de crestas óseas.
- Presencia de germen de terceros molares, vías aéreas superiores obstruidas, posible desviación del tabique nasal.

## RX PERIAPICALES INICIALES.



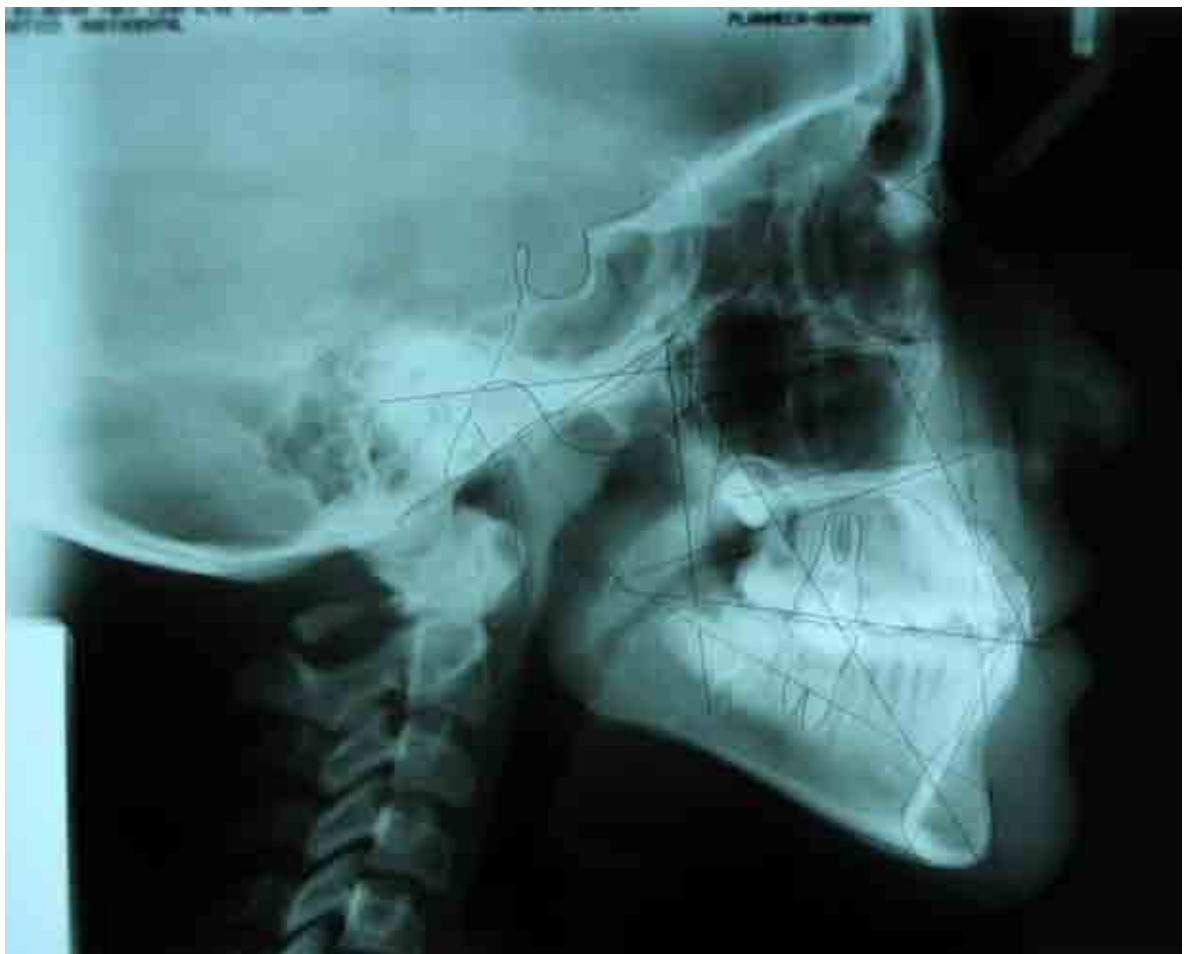Rx periapicales de inicio, de lateral y canino superior derecho e izquierdo.



**ANÁLISIS CEFALOMÉTRICO RICKETTS RESUMIDO INICIAL**

**CASO CLÍNICO CON EXTRACCIONES**

**PACIENTE: ITZEL Y. ESTRELLA ZAMORA**

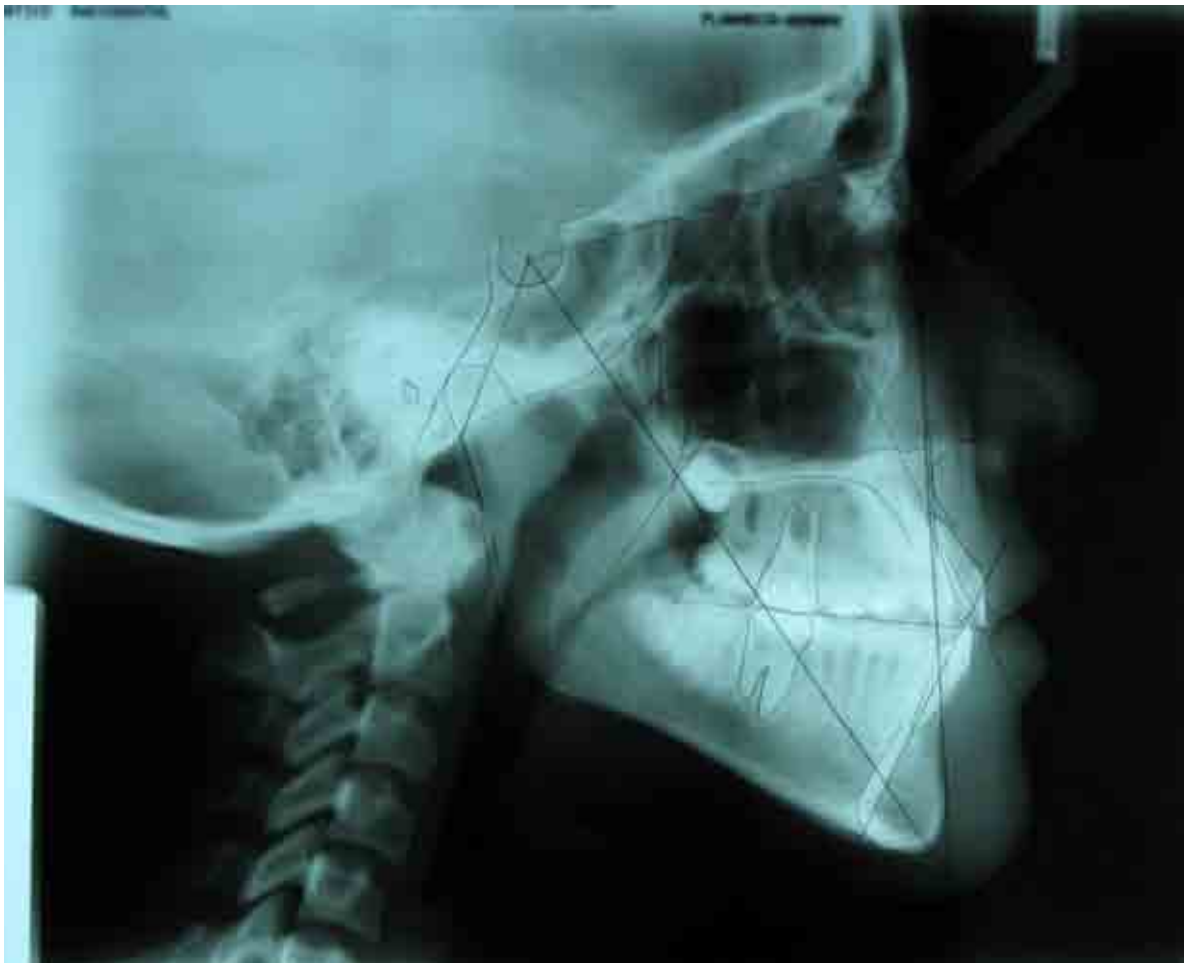

	<b>NORMA</b>	<b>PACIENTE</b>
<b>MAXILAR INFERIOR</b>		<b>INICIAL</b>
EJE FACIAL	90° +3°	88°
PROFUNDIDAD FACIAL	87° ±3°	88°
ÁNGULO PLANO MAND.	26° ± 4°	30°
ALTURA FACIAL INF.	47° ± 4°	50°
ARCO MAND.	26 ± 3°	25°
<b>MAXILAR</b>		
CONVEXIDAD FACIAL	2mm ± 2mm	1mm
PROFUNDIDAD FACIAL	90° ± 3°	90°
<b>DIENTES</b>		
INCISIVO INF. A-Pg	1mm ± 2mm	6mm
INCLINACIÓN INCISIVO INF.	22° ± 4°	29°
1er MOLAR SUP. A PTV	EDAD + 3(+3mm)	16mm
INCISIVO INFERIOR PLANO OCLUSAL	1mm ± 1.25mm	3mm
ÁNGULO INTERINCISAL	130° ± 10°	129°
<b>PERFIL BLANDO</b>		
PROTRUSIÓN LABIO INF	-2mm ± 2mm	-2mm

**ANÁLISIS CEFALOMÉTRICO JARABAK INICIAL**

**CASO CLÍNICO CON EXTRACCIONES**

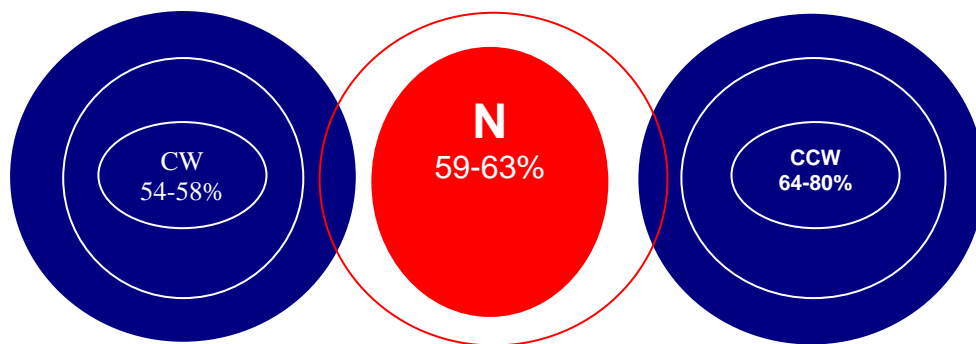
**PACIENTE: ITZEL YARENI ESTRELLA ZAMORA**



ÁNGULO	NORMA	PACIENTE INICIAL
ÁNGULO SILLA SNAr	123°± 5°	126°
ÁNGULO ARTICULARE SArGo	143°± 6°	143°
ÁNGULO GONIALArGon	130°± 7°	133°
RESULTANTE		402°
LONGITUD DE LA BASE CRANEAL ANT. SN	71mm± 3mm	72mm
LONGITUD DE LA BASE CRANEAL POST. SAr	32mm± 3mm	35mm
ÁNGULO GONIAL SUPERIOR	52°-55°	52°
ÁNGULO GONIAL INFERIOR	70°-75°	81°
ALTURA DE LA RAMA ArGo	44mm± 5mm	46mm
LONGITUD DEL CUERPO MANDIBULAR GoGr	71mm± 5mm	73mm
RELACIÓN DEL C. MAD. CON LA BASE DE CRANEO ANTERIOR	1:1	
SNA	80°± 1°	79°
SNB	78°± 1°	78°
ANB	2°	1°
Go-Gn-SN	32°	42°
PROFUNDIDAD FACIAL N-Go		119mm
LONGITUD FACIAL EJE Y S-Gn		130mm
EJE Y CON SN		71°
ALTURA FACIAL ANTERIOR		127°
ALTURA FACIAL POSTERIOR		77°
PLANO FACIAL SN-Pg		79°
CONVEXIDAD NA-Pg		5°

ANGULOS DENTALES	NORMA	PACIENTE INICIAL
$\underline{1}$ SN	$102^{\circ} \pm 2^{\circ}$	$100^{\circ}$
$\underline{1}$ NPg	$5\text{mm} \pm 2\text{mm}$	$8\text{mm}$
1NPg	$2\text{mm} \pm 2\text{mm}$	$6\text{mm}$
1 MAND	$90^{\circ} \pm 3^{\circ}$	$90^{\circ}$
OCL/MAND	$15^{\circ} \pm 3^{\circ}$	$20^{\circ}$
ÁNGULO INTERINCISAL	135	$128^{\circ}$
SN-MAND	$32^{\circ} \pm 5^{\circ}$	
LABIO SUPERIOR	-1 a -4mm	$-4\text{mm}$
LABIO INFERIOR	0 a +2mm	$-2\text{mm}$

PORCENTAJE DE CRECIMIENTO  $77/130=59\%$



## **DIAGNÓSTICO.**

- Paciente femenino de 13 años de edad, presenta clase I esquelética.
- Dirección de crecimiento neutro.
- Apiñamiento anterior superior e inferior.
- Clase II molar derecha e izquierda.
- Clase canina derecha no establecida, clase II canina izquierda.
- Mordida cruzada de 11, 12, y 22, erupción ectópica 13.
- Proinclinación de incisivos inferiores.
- Malposición dental 13. 12. 11, 21, 22, 23, 37, 34, 35, 33, 32, 31, 41, 42, 43, 47.
- Perfil ligeramente convexo.

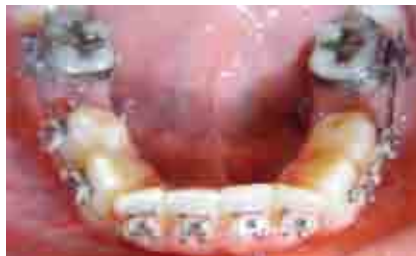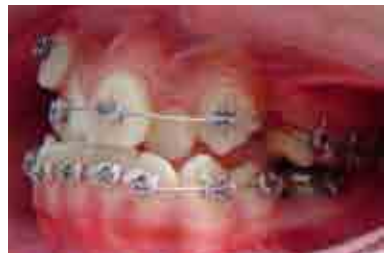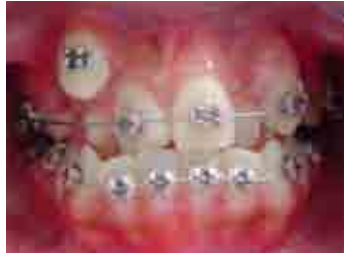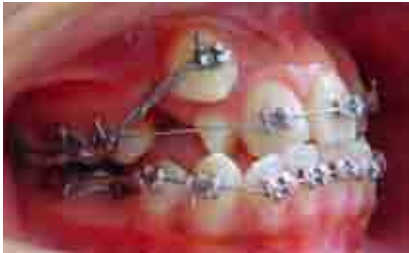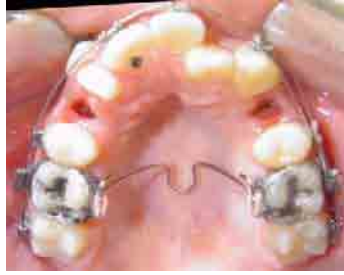## **OBJETIVOS.**

- Eliminar apiñamiento.
- Conseguir clase I molar y canina.
- Mejorar el perfil.

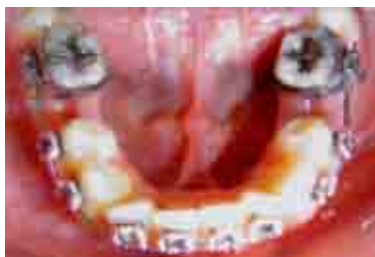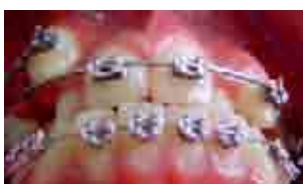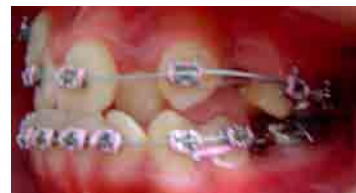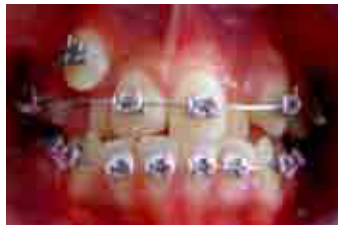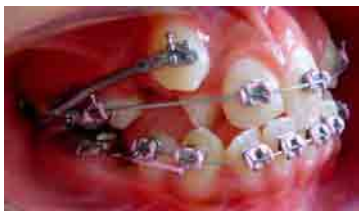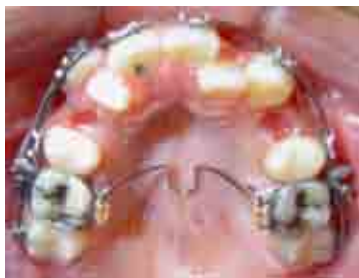## **PLAN DE TRATAMIENTO.**

- Anclaje superior arco transpalatino.
- Extracción de 1os premolares superiores, y 2os premolares inferiores.
- Brackets .022 STEP, 0° caninos, bandas con tubos en 6's y 7's sup.-inf.
- Forma de arcos ovoide Arco .016" termoactivo, .019x.025" termoactivo y acero, .018 termoactivo.
- Colocación de bracket a 180° lateral superior derecho.
- Lace back, cinchar en posterior superior e inferior.
- Retroligadura tipo I y II.
- Colocación de retenedores.

# ANCLAJE Y NIVELACIÓN.



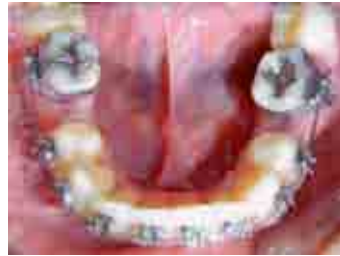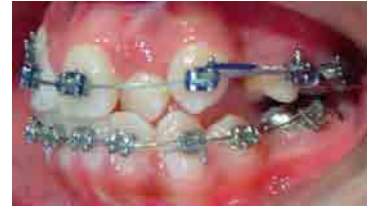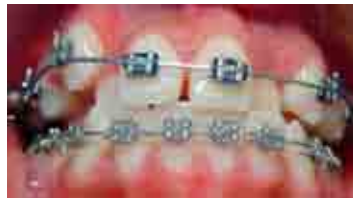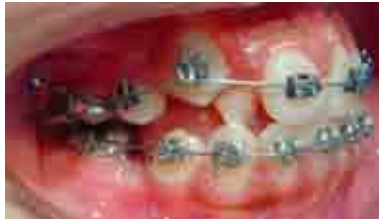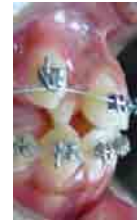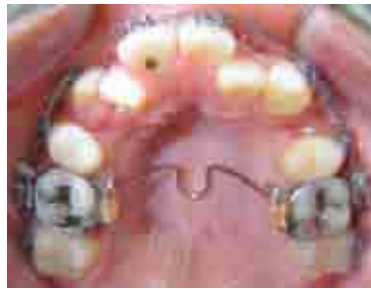30 10 04  
Arco 019x.025" sup.  
Topes gurin mesial  
al 16 v 26



Retroligadura



18 1104  
Cadena elástica del 13 al arco

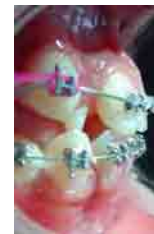
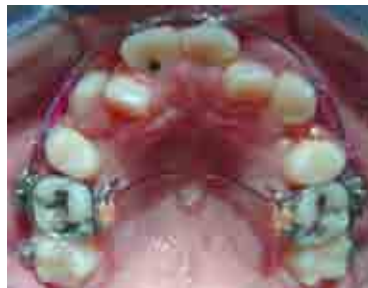
Retroligadura

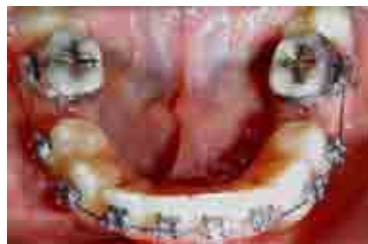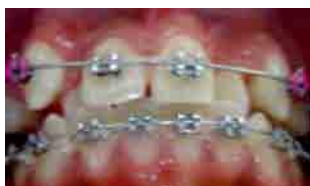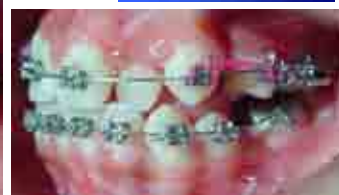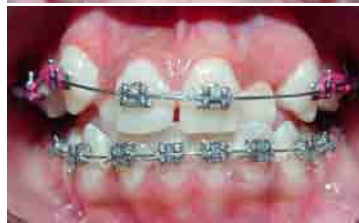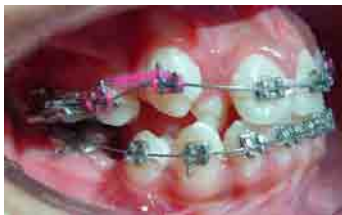*HRRI*



16 12 04  
Se liga 13 al arco



Retroligadura II



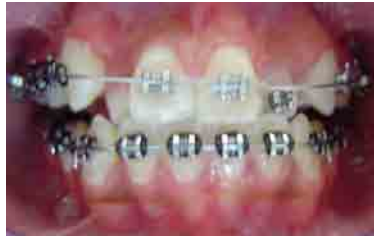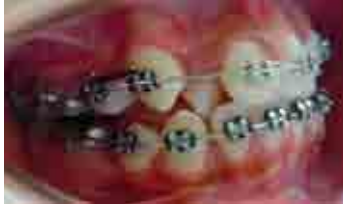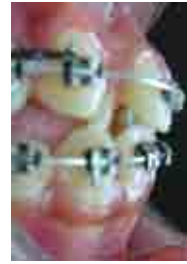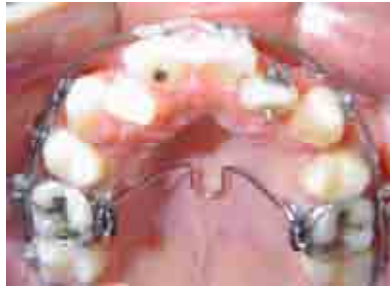Cadena elástica de 11-21

*HRRI*

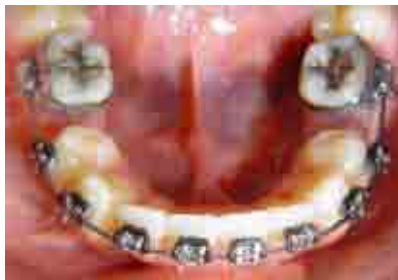



12 01 05  
Bk y botón li en 22  
Cadena elástica 26-  
11



Retroligadura II

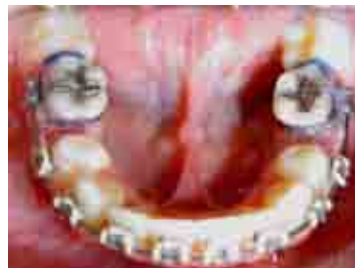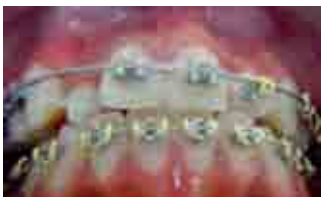

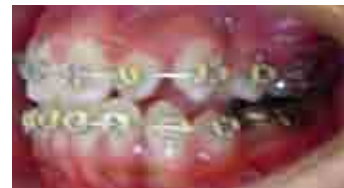
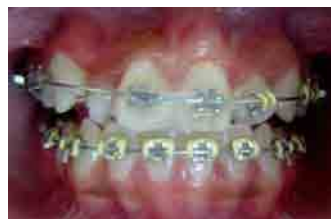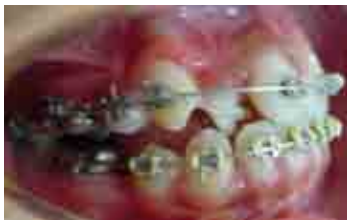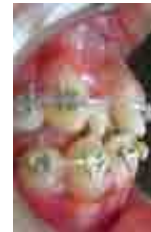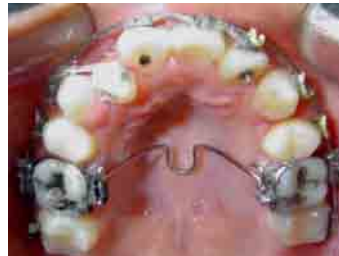Arco .019x.025"  
inferior

*HRRT*



10 02 05  
Botón en V-P 12  
Cadena elástica 16-12,  
11-21

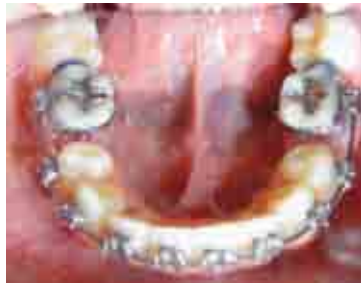
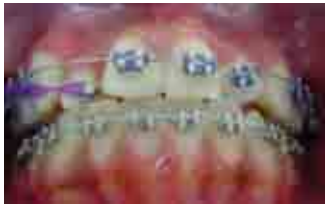
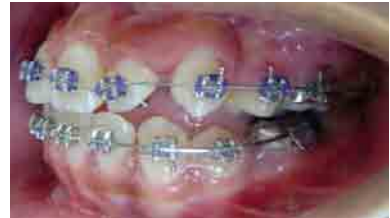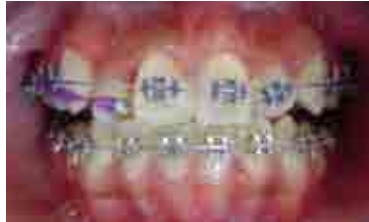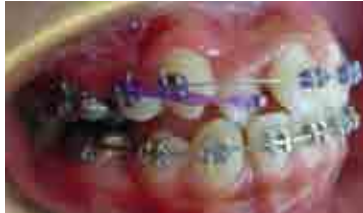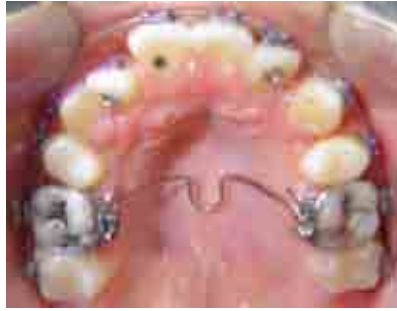Separadores  
para bandas en

*HRRT*



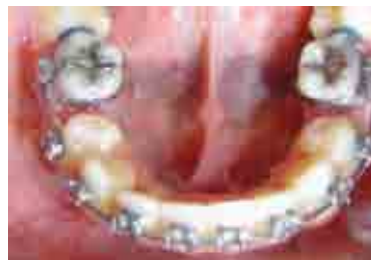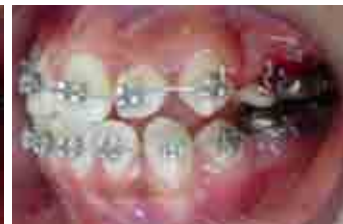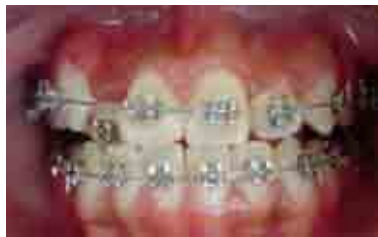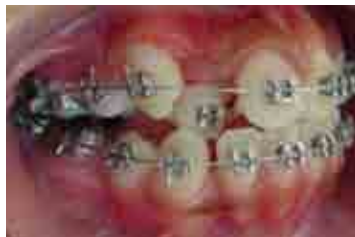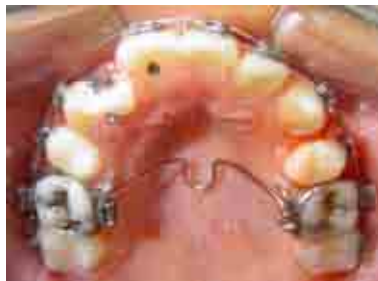10 03 05  
Cambio de cadena  
elástica  
abierta 15-12,  
Se liga 22 al arco



*HRRJ*



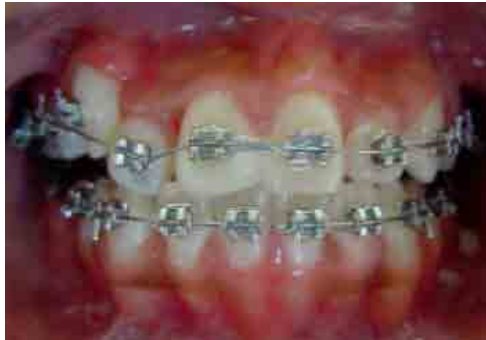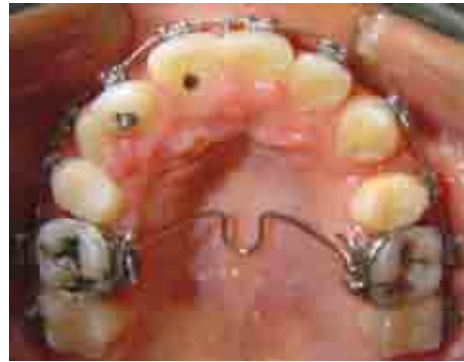14 04 05  
Cadena elástica 16-11,  
en columpio en 12



*HRR  
T*



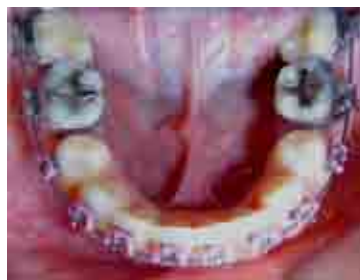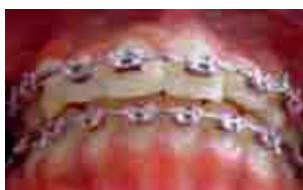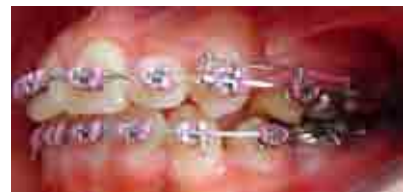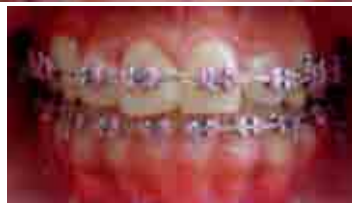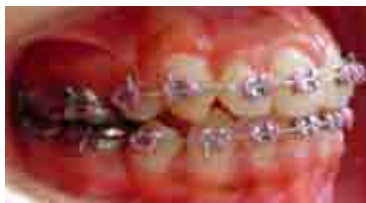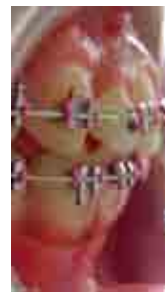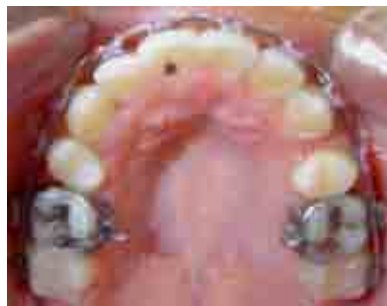12 05 05  
Se liga 12 al  
arco



*HRRI*



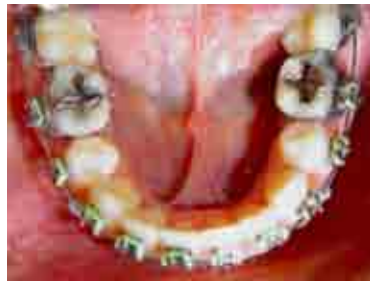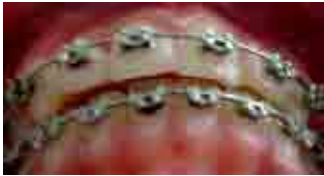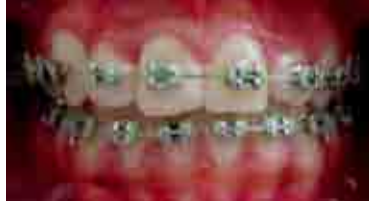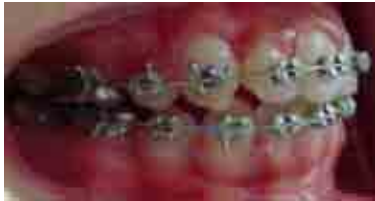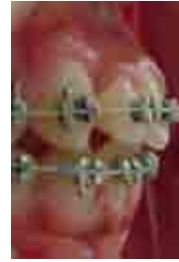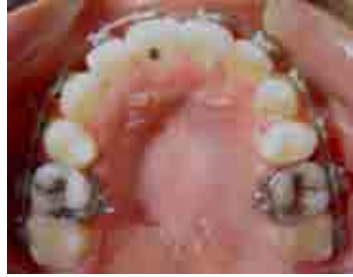11 08 05  
Retroligadura I sup-izq.



*HRRI*



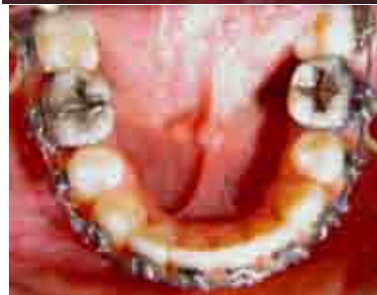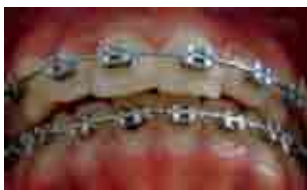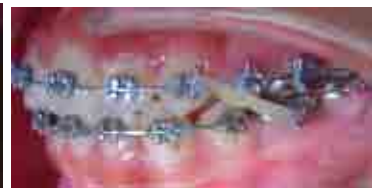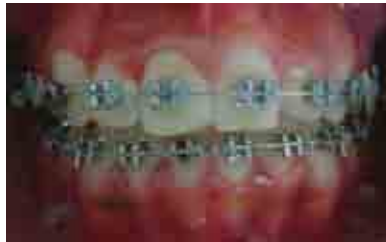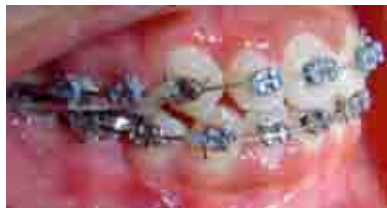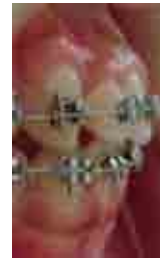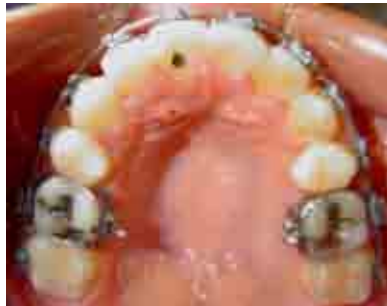22 09 05  
Topes de resina en  
Distal de 33 y 43



*HRRT*

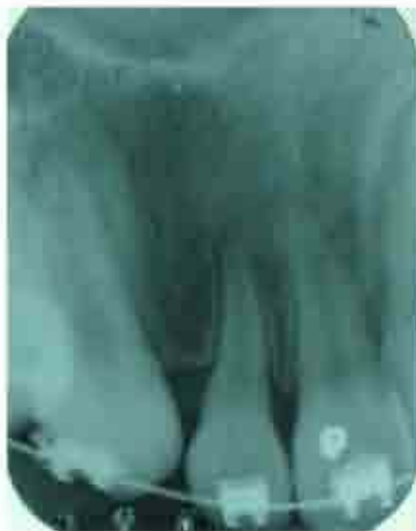
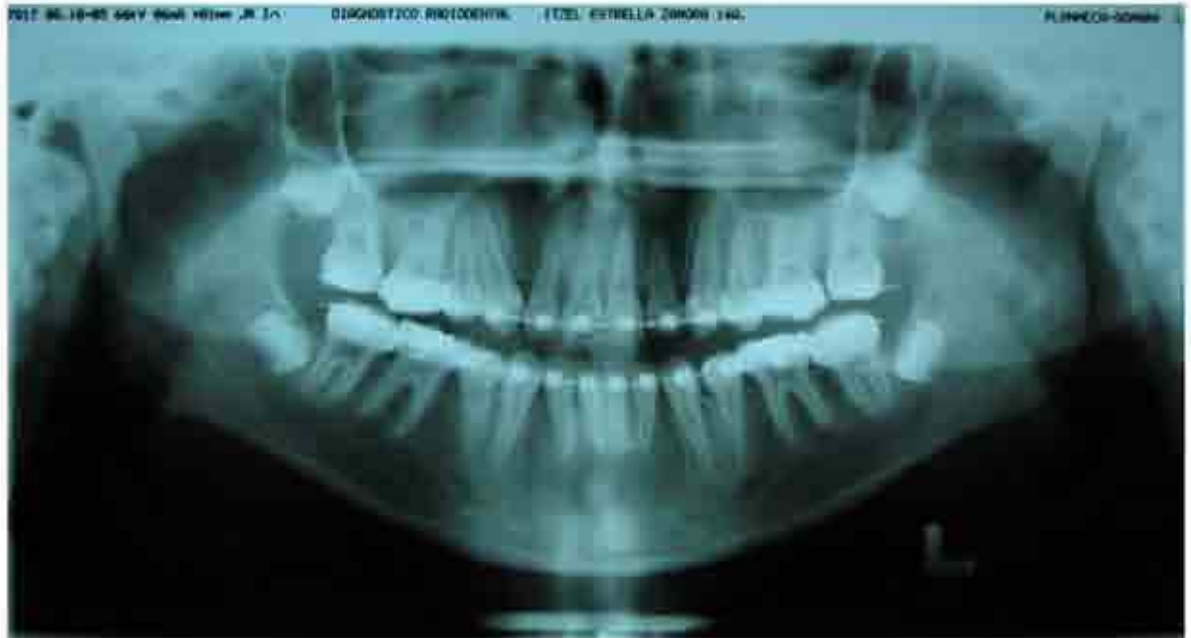
20 10 05  
Recolocación de bks:  
13, 41, 42, 45  
Ligas clase II



*HRRT*

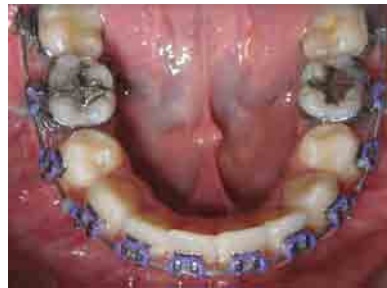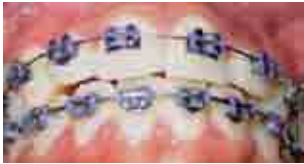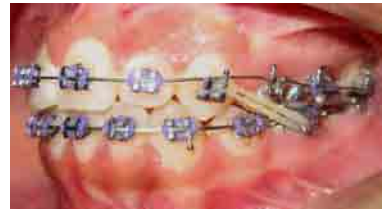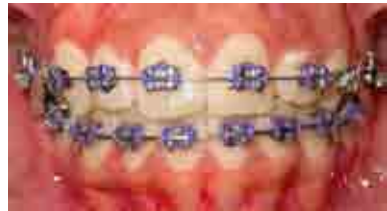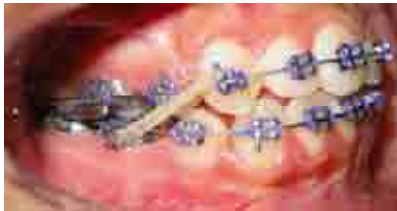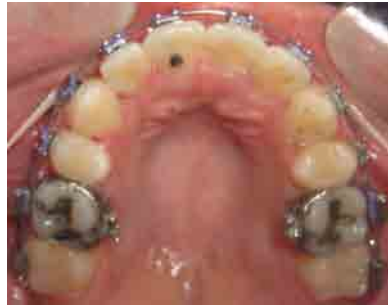20 10 05



Rx periapicales de 12 y 13 recolación de brackets.



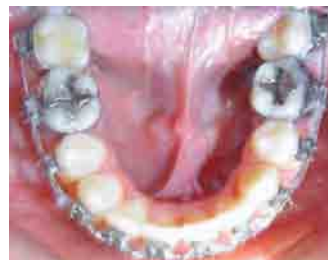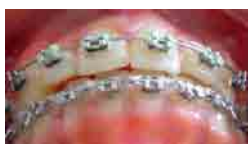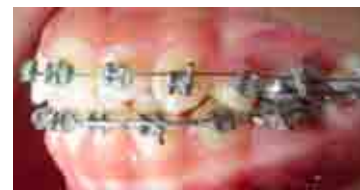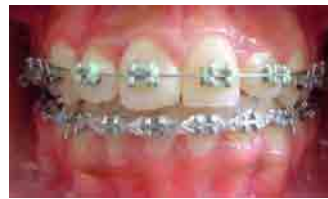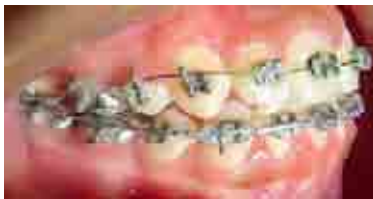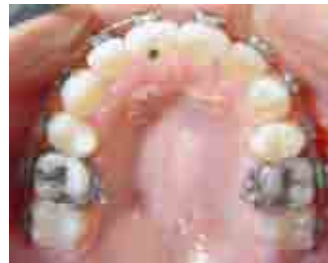24 11 05  
Arco .018" sup.,  
por  
Encima de 23 y 25



*HRRT*

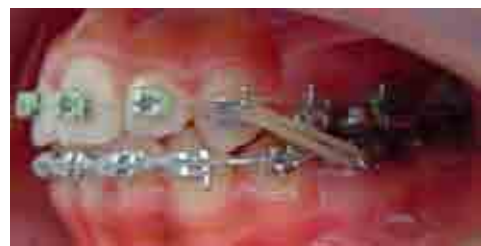
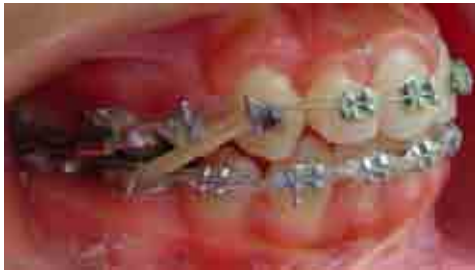
15 12 05  
Cadena elástica de 6-6  
Inferior  
Arco superior por  
Encima de 13,15,23 y  
25

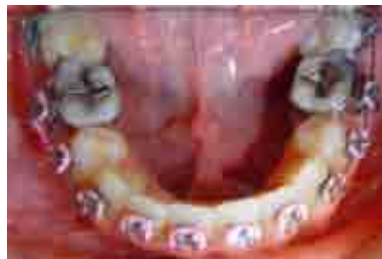
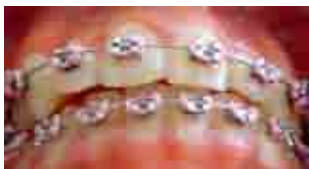
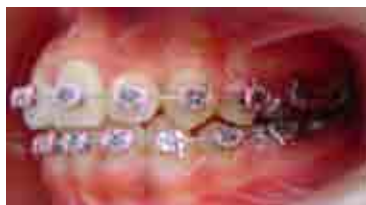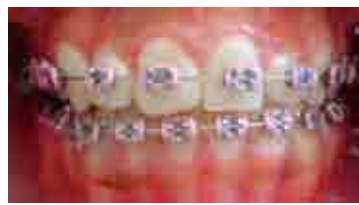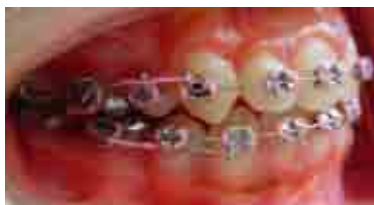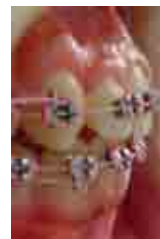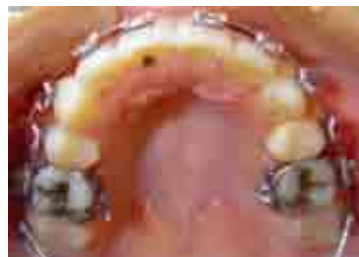*HRRT*

15 12 05  
Ligas clase II



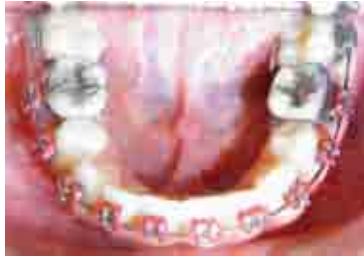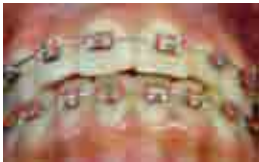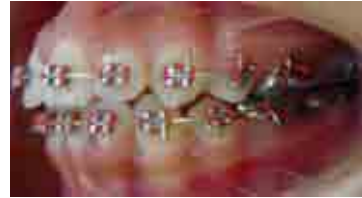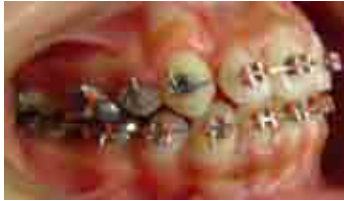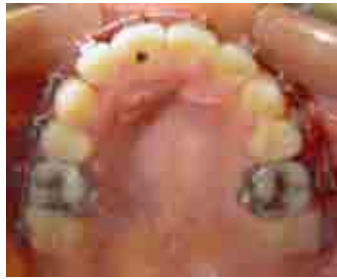23 02 06  
Arco .018 inferior  
cinchado  
Retroligadura II  
superior



Retroligadura I  
inferior



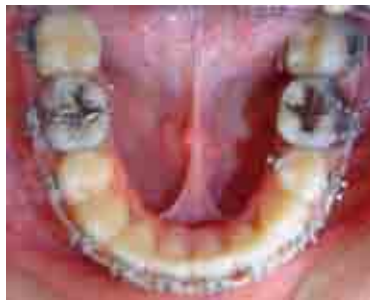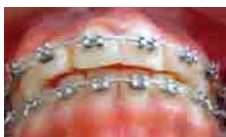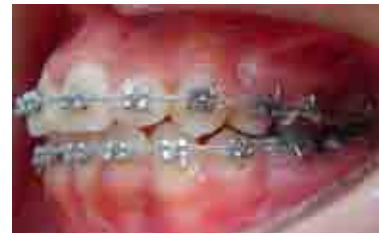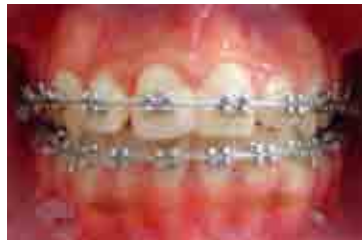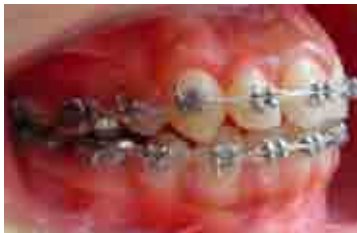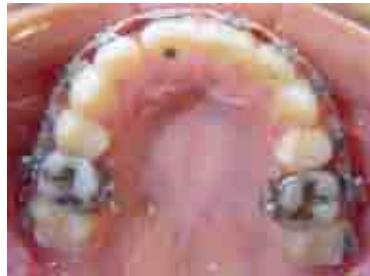16 03 06  
Recolocación de bk  
13



*HRRT*



20 04 06  
Cadena elástica de  
6-6 sup-inf  
Arcos .016" nitinol sup-inf



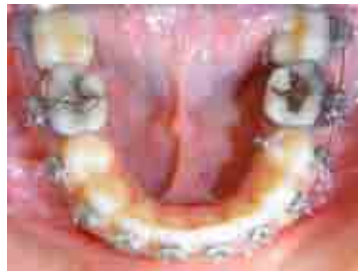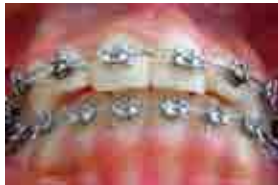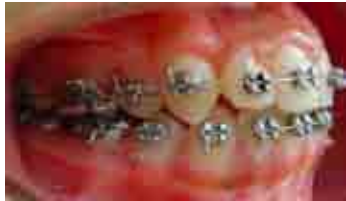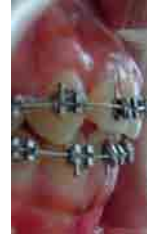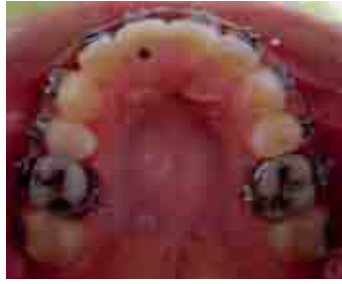Botón li en 35

*HRRT*





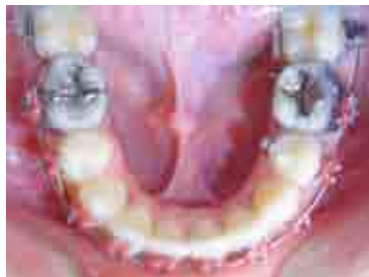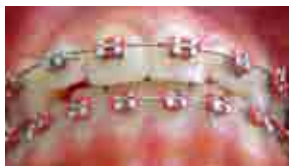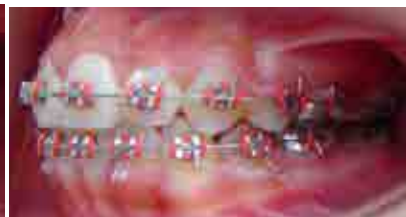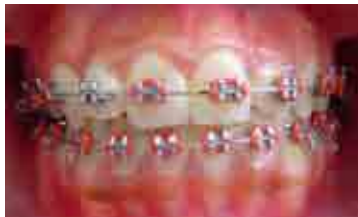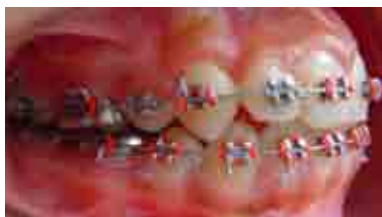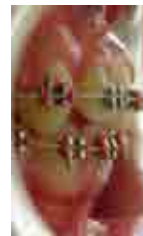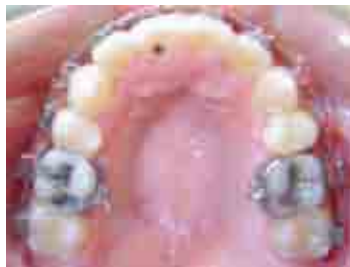27 05 06  
Lace back sup  
derecha



HRRT



24 08 06  
Recolocación de bk  
12 y 15

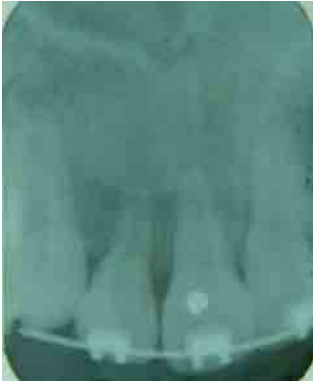

HRRT



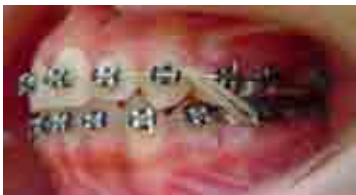
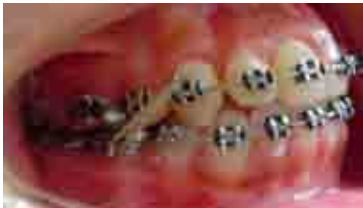
19 10 06  
Rx 12 y 22



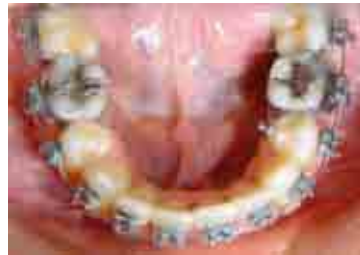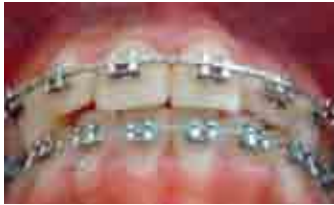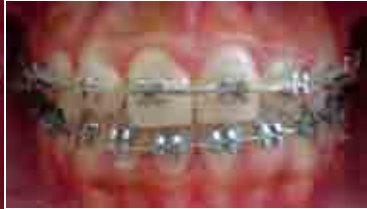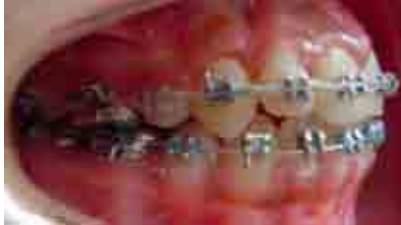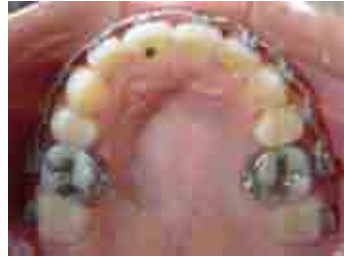Rx periapicales de 12 y 22.

19 10 06  
Ligas clase II





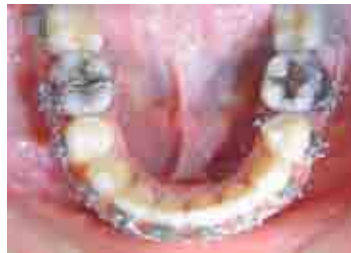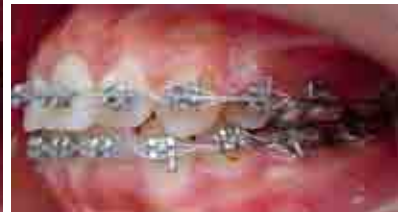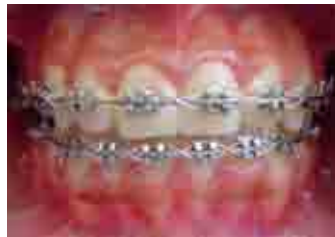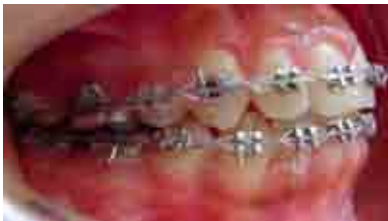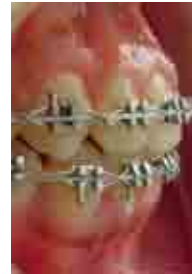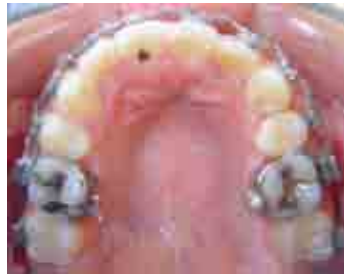23 11 06  
Cadena de 6-6 sup



*HRRT*



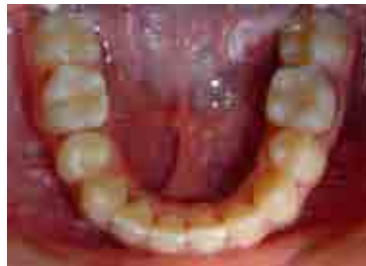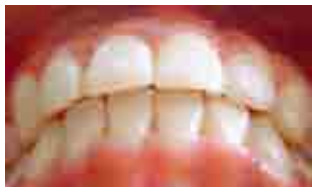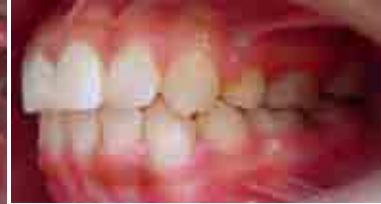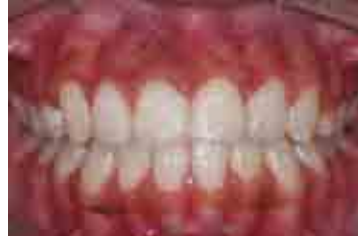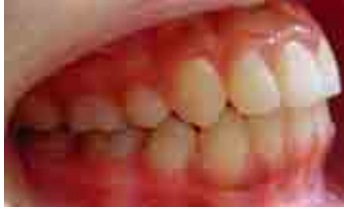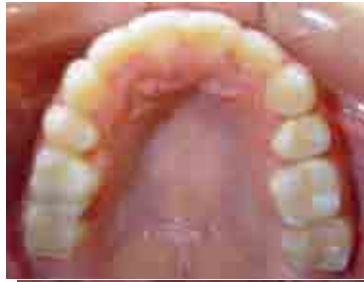22 03 07  
Ligado en bloque sup-inf



*HRRT*

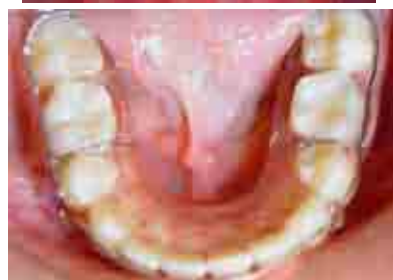
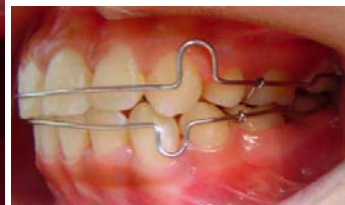
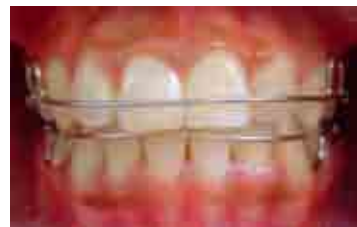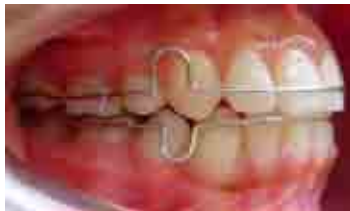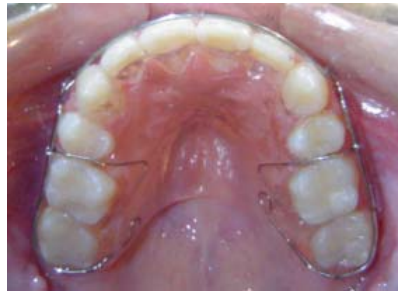27 04 07  
Se retiran  
brackets



*HRRI*

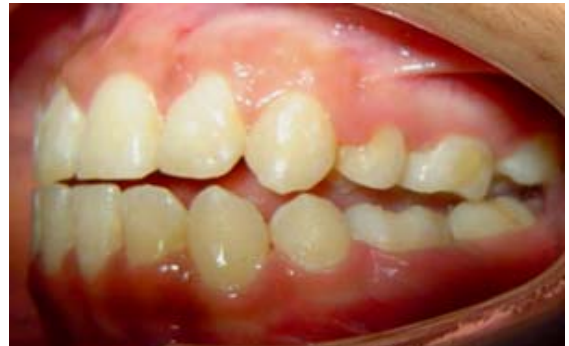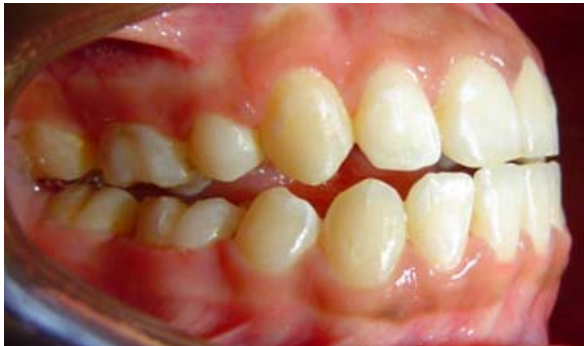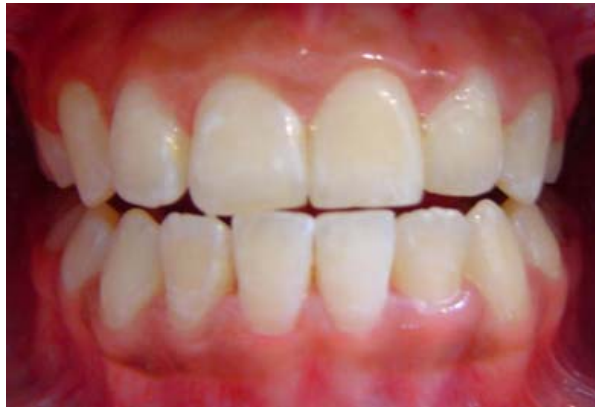27 04 07  
Se colocan  
retenedores  
Circunferenciales





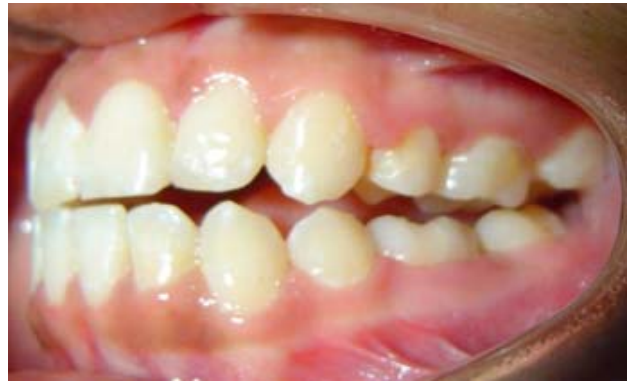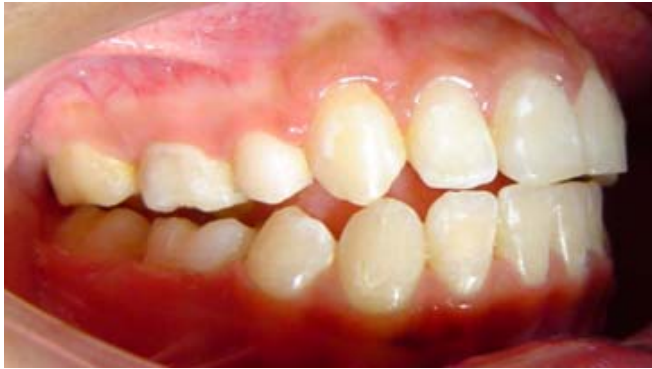27 04 07

# PROTRUSIÓN



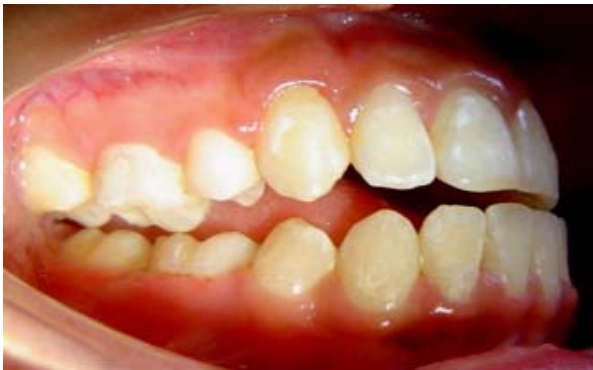
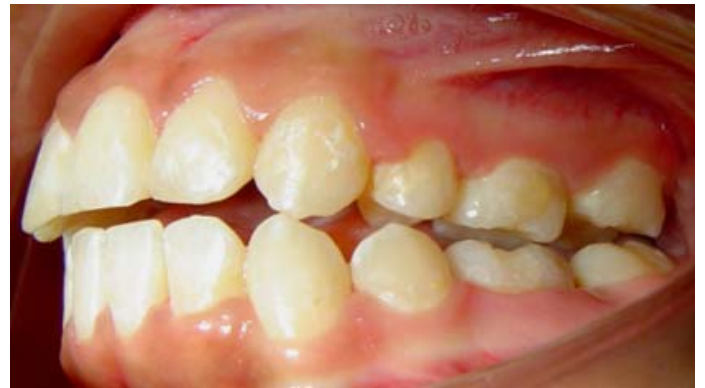
## PROTECCIÓN CANINA DERECHA



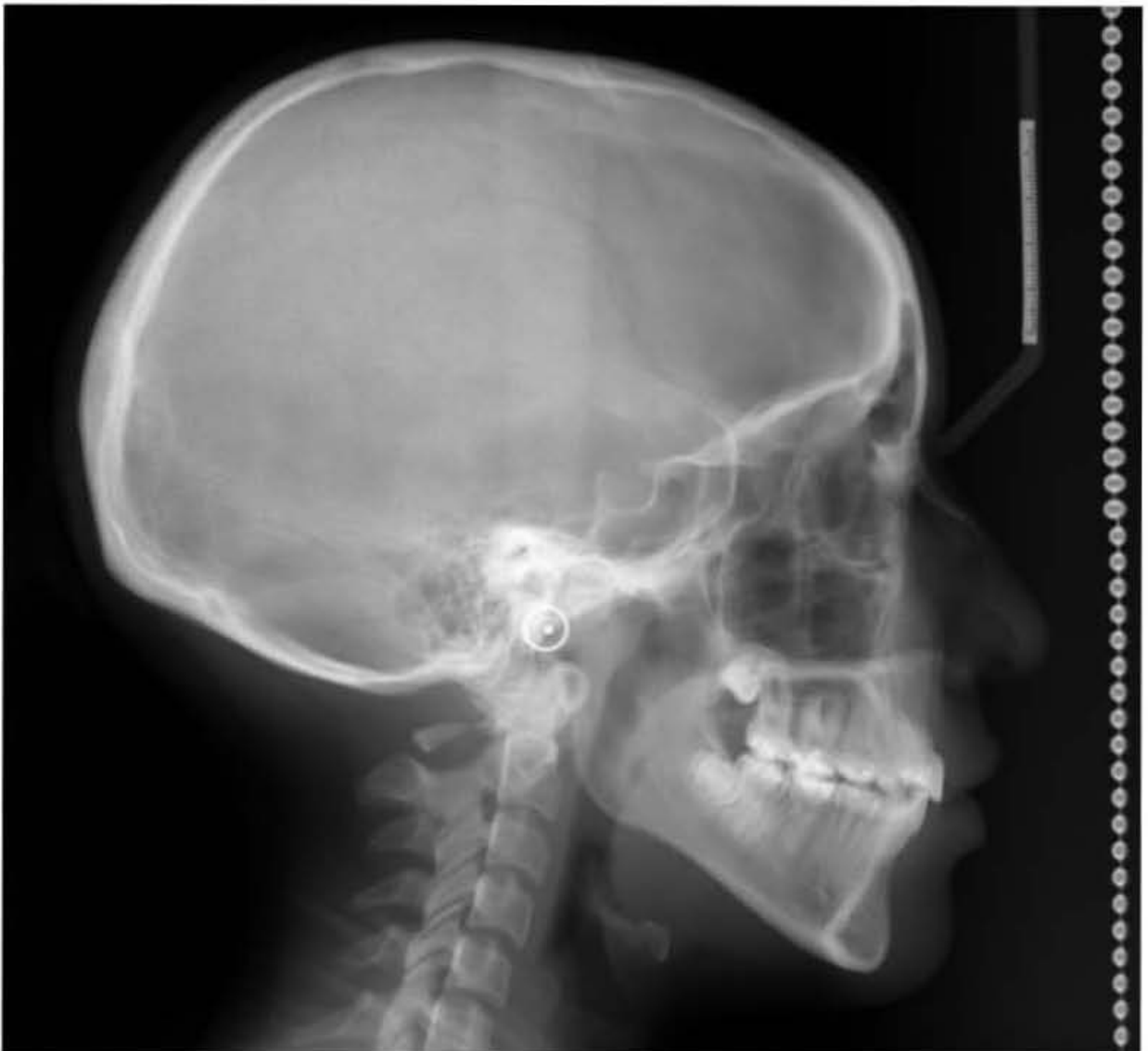

## PROTECCIÓN CANINA IZQUIERDA



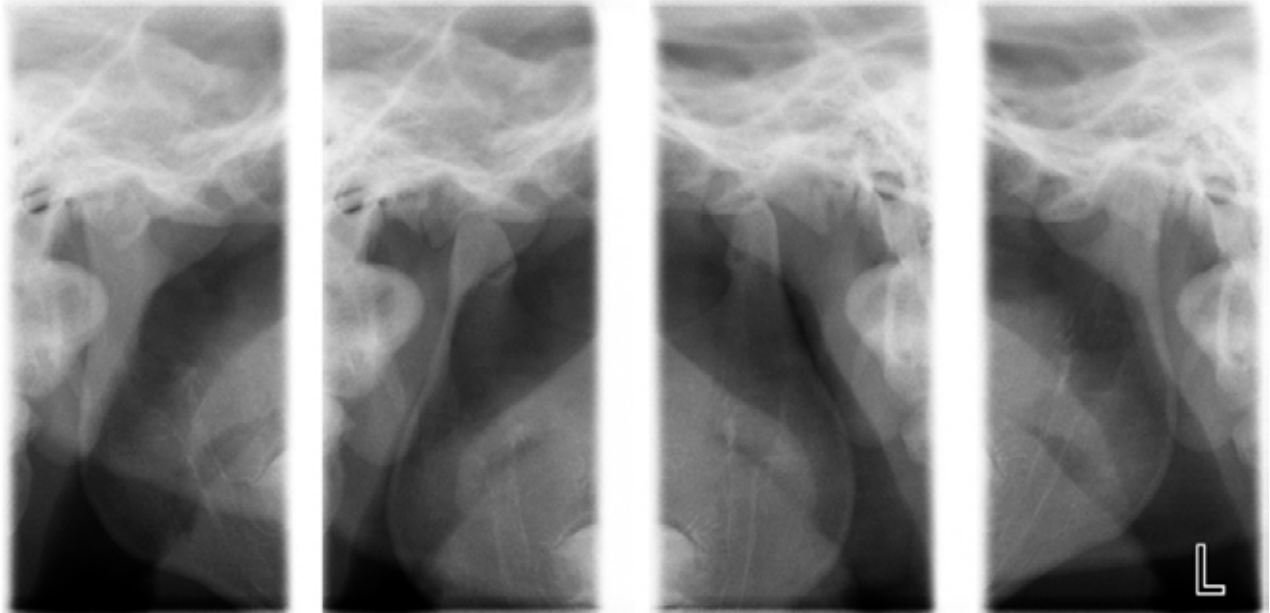


**RADIOGRAFÍA LATERAL DE CRÁNEO FINAL.**



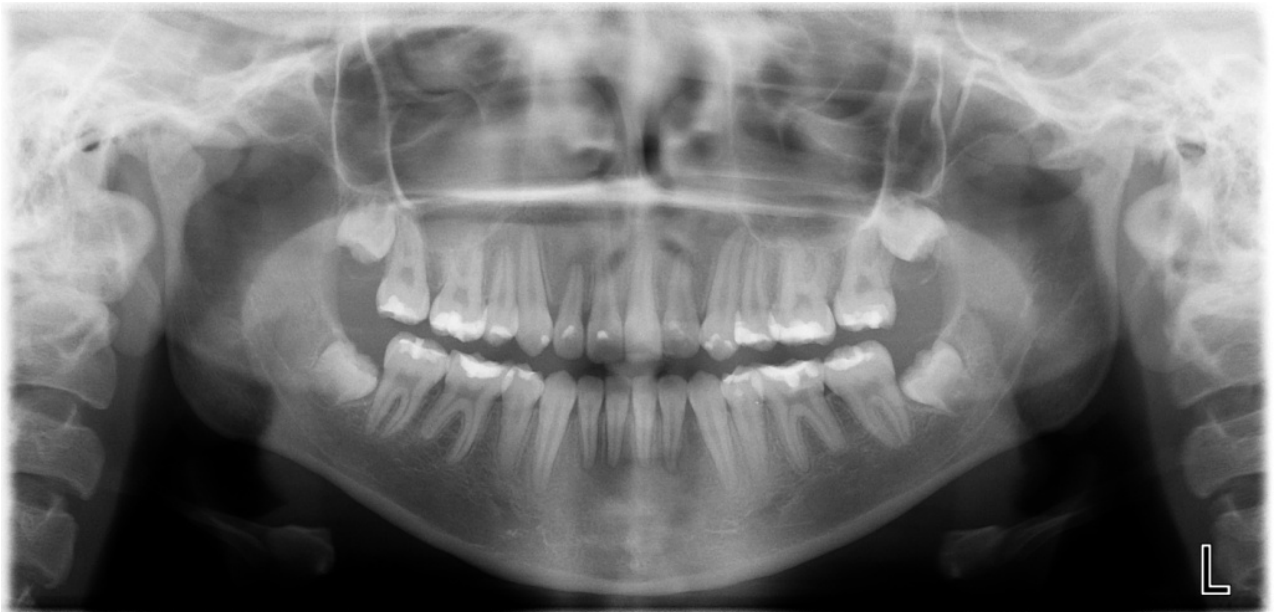## CORTE DE ATM ORTOPANTOMÓGRAFO.

POSICIÓN DE ATM EN TRATAMIENTO ORTODÓNCICO TERMINADO.



EZ220691 Estrella Zamora Iizel Y. 23-06-91  
28/04/2007 68kV 8mA 5.910s (312365)  
Dra. Haydee Rocio Reyes Trejo  
Planmeca Test 4.0

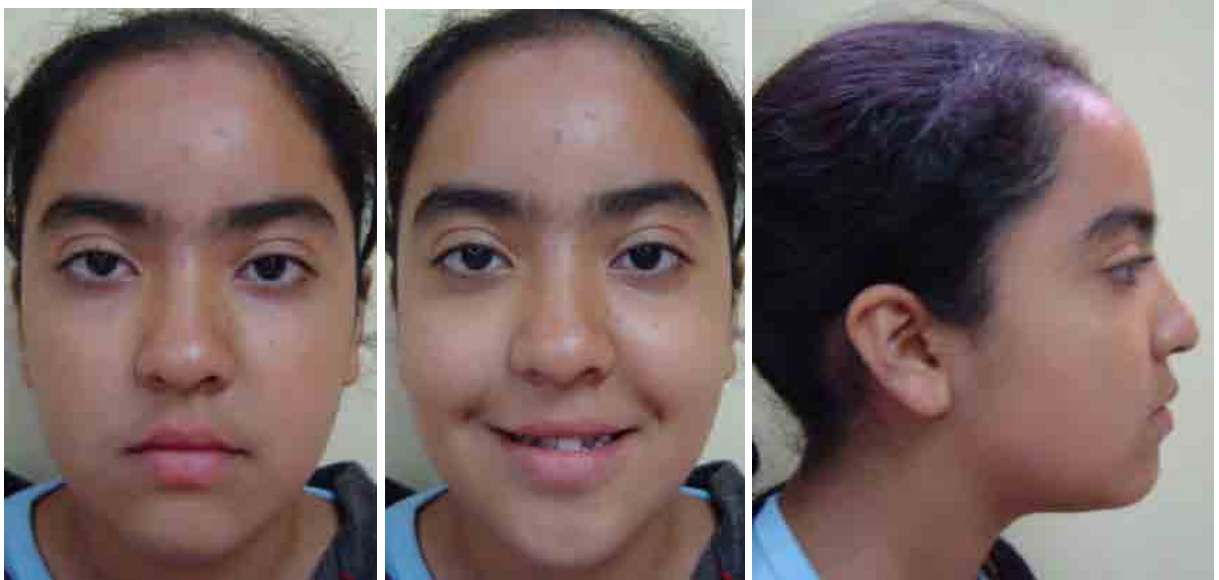
## ORTOPANTOMOGRAFÍA FINAL.



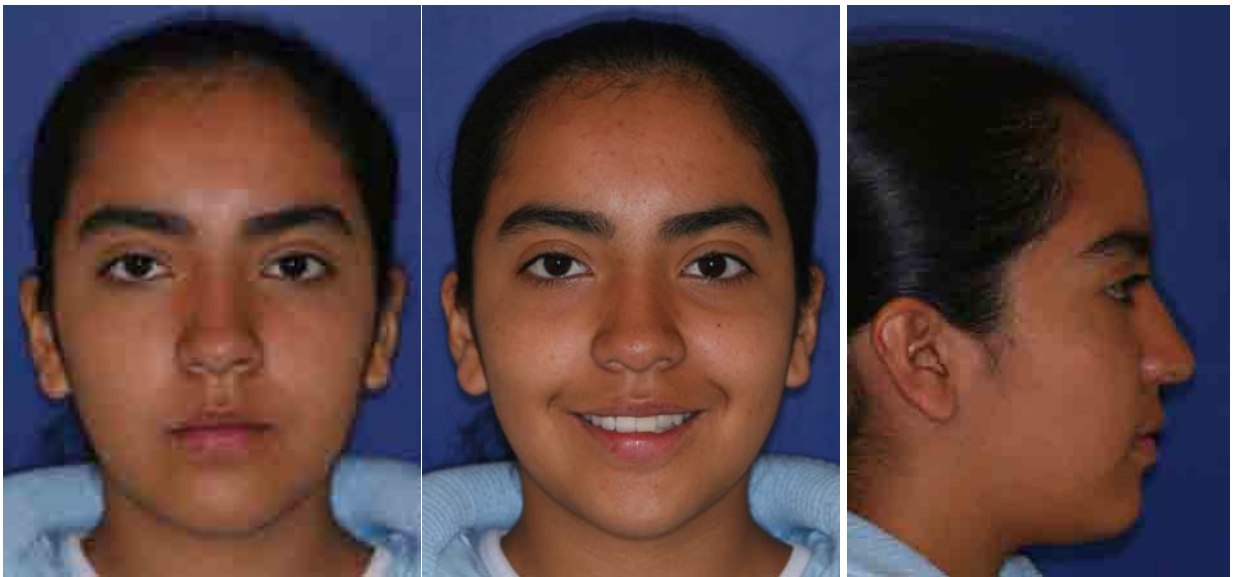EZ220691 Estrella Zamora Iizel Y. 23-06-91  
28/04/2007 68kV 8mA 15.815s (312365)  
Dra. Haydee Rocio Reyes Trejo  
Planmeca Test 4.0

**COMPARACIÓN FOTOGRAFÍAS EXTRAORALES.**

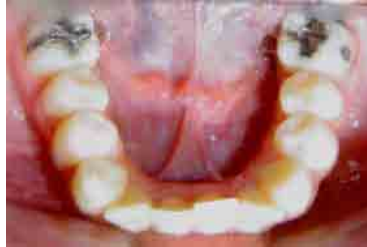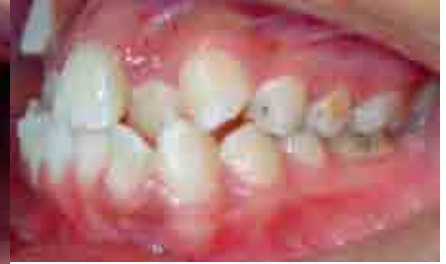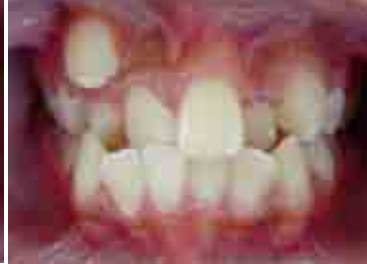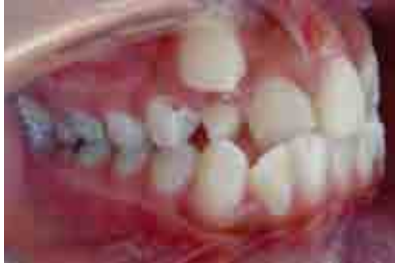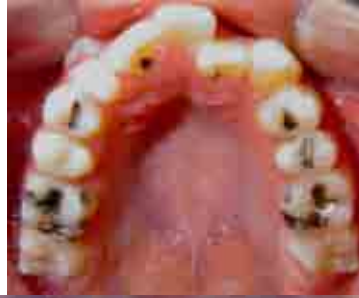**02 09 04**



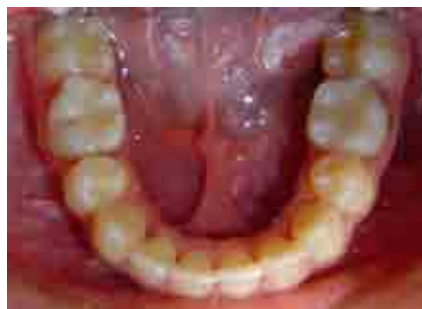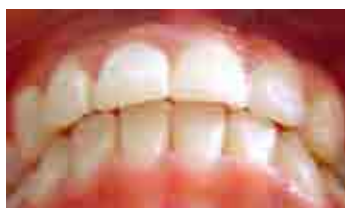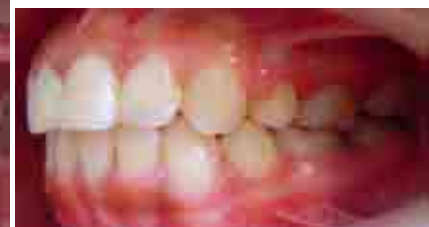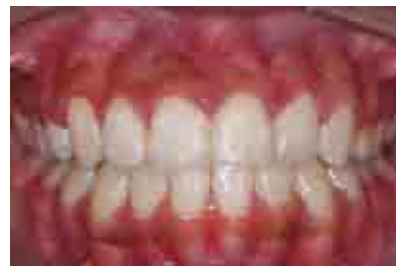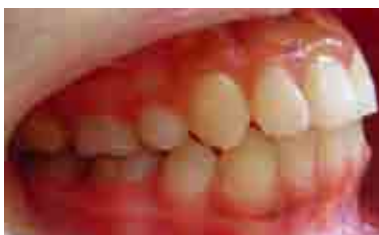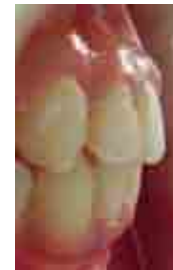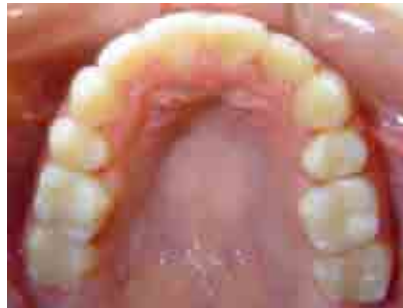**27 04 07**



02 09 04  
Caso clínico inicial

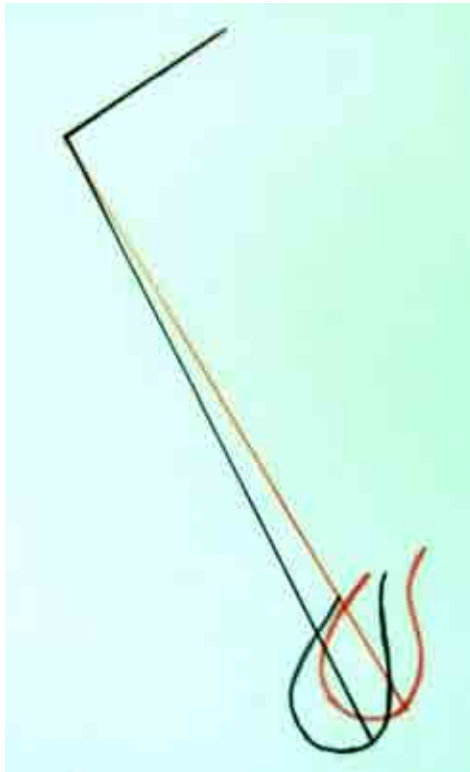


27 04 07  
Caso clínico final



**Primer área de superposición Ba-Na en Cc<sup>24</sup>.**

**Mentón.**




Rotación posterior de la mandíbula tratamiento con extracciones, uso elásticos C II.

I: 88°

F: 85°

**Segunda área de superposición Ba-Na en Na<sup>24</sup>**

**Punto A.**




Remodelación del punto A debido al tx con extracciones y al torque de incisivos superiores

Convexidad I: 1mm

Convexidad F: 2mm

**Tercer área de superposición eje del cuerpo mandíbular en Pm<sup>25</sup>**

**Incisivo y molar inferior.**




Retrusion e intrusión de incisivos inferiores.

Mesialización de molares inferiores pérdida de anclaje

**Cuarta área de superposición paladar en ANS<sup>24</sup>**

**Incisivo y molar superior.**

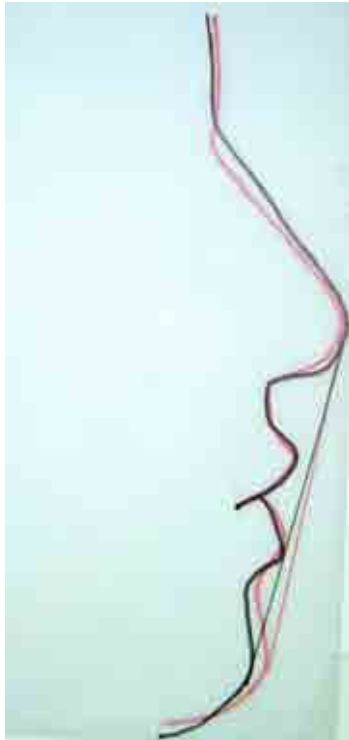


Verticalización y extrusión de molares superiores

Retrusión con torque de incisivos superiores

**Quinta área de superposición plano estético en comisura<sup>24</sup>**

**Línea estética de Rickkets.**



No hubo modificación del perfil blando.

# CASO CLÍNICO SIN EXTRACCIONES.

## DATOS GENERALES.

- **Nombre: Gloria Estefani Rivera Hernández.**
- **AHF: no refiere ningún dato.**
- **Paciente femenino aparentemente sana.**
- **Edad: 10 años 02 meses.**
- **Peso: 40 Kg.**
- **Talla: 1.50 m.**
- **Ocupación : Estudiante.**
- **Motivo de la consulta: No puedo morder bien los alimentos con mis dientes de enfrente”.**

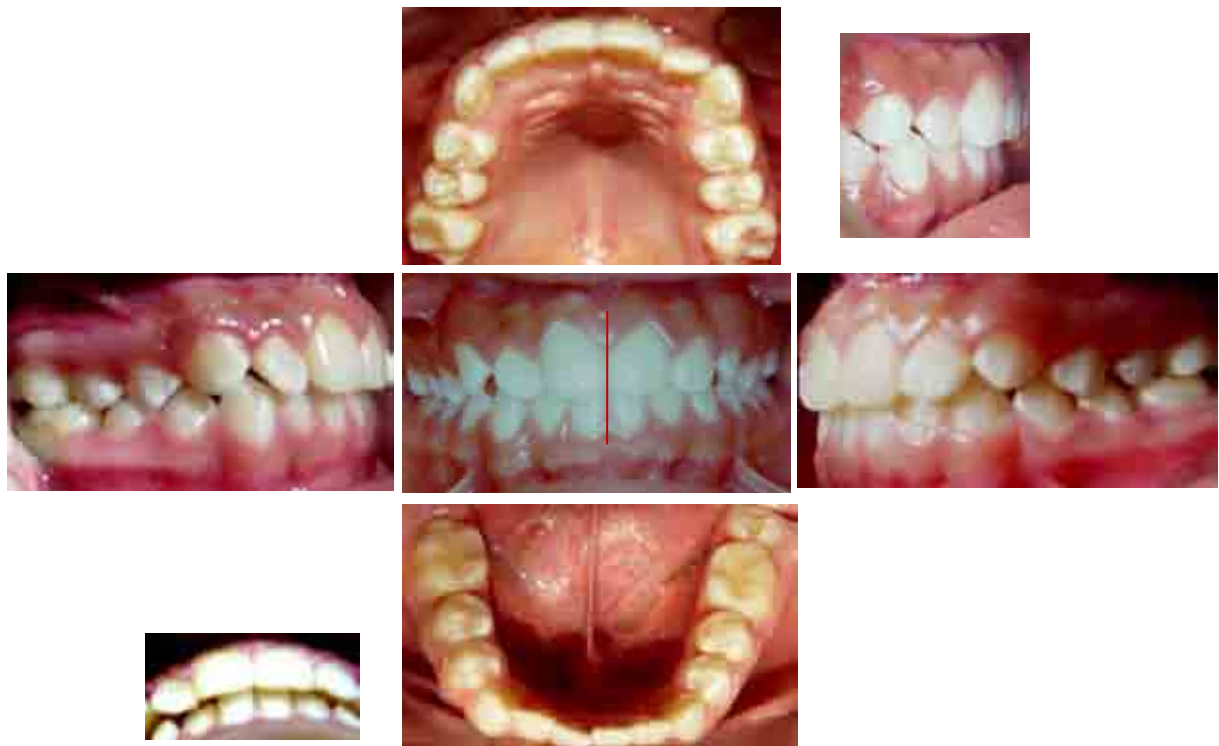

## FOTOGRAFÍAS EXTRAORALES INICIALES.



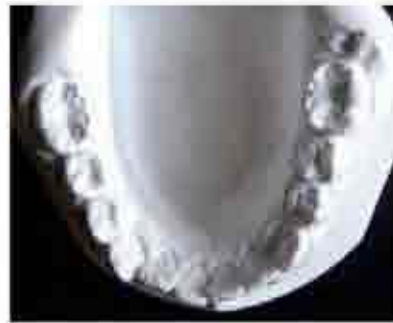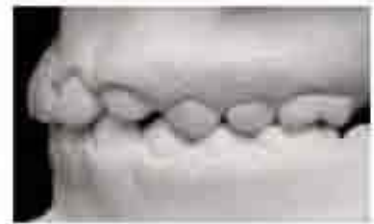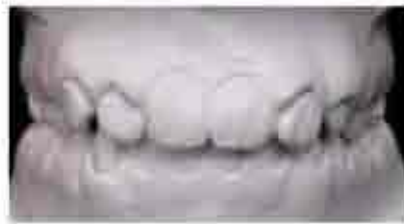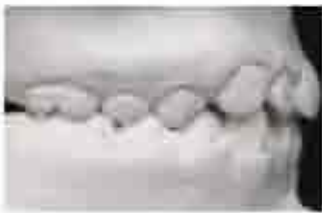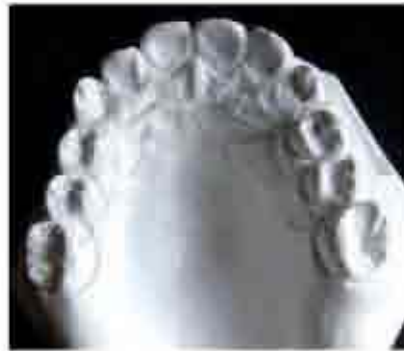- Forma de cara ovalada.
- Frente amplia.
- Tercio facial superior más pequeño que el medio e inferior.
- Línea bipupilar simétrica.
- Nariz proporcional al tamaño de su cara.
- Labios de tamaño regular.
- Perfil convexo.
- Ángulo nasolabial cerrado.
- Surco mentolabial marcado.
- En la sonrisa muestra la corona clínica de los dientes anteriores superiores.
- Su línea media facial coincide con la dental.

## FOTOGRAFÍAS INTRAORALES INICIALES.

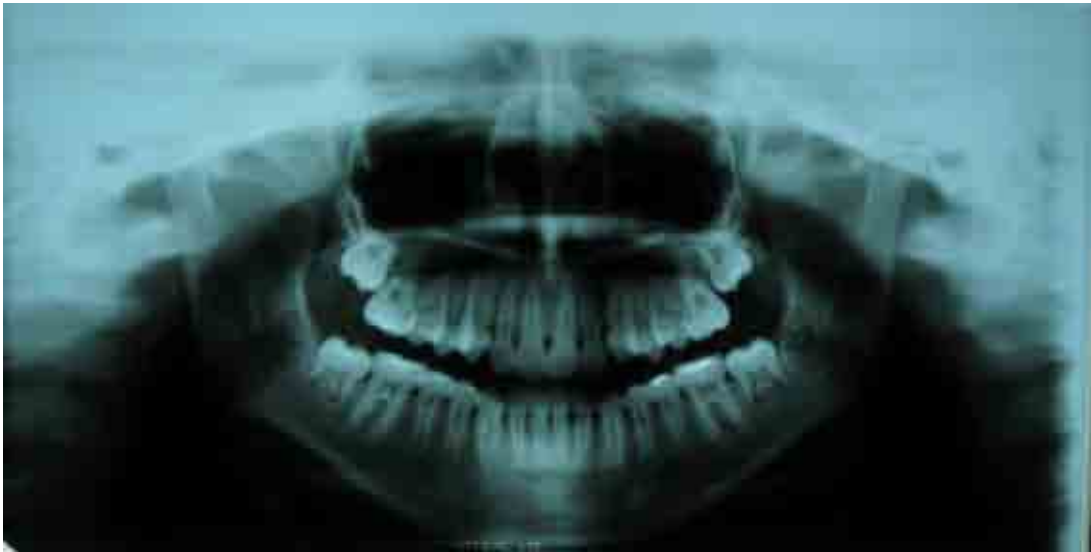

- Dentición permanente 25 dientes eruptivos.
- Clase I molar derecha e izquierda.
- Clase I canina izquierda, clase II derecha.
- Líneas medias superior e inferior coincidentes.
- Sobremordida vertical de 5mm y horizontal de 3mm.
- Giroversiones 12, 22, 13, 23, 41, 42.
- Forma de arco superior cuadrado paladar profundo y simétrico.
- Forma de arco inferior paraboloide.
- Obturación con resina en los dientes 16, 26, 36, 35, 34, 44, 45 y 46.
- Gingivitis marginal.
- Buena inserción de frenillos.

**MODELOS DE ESTUDIO.**



## RADIOGRAFÍA ORTOPANTOMOGRAFÍA INICIAL.

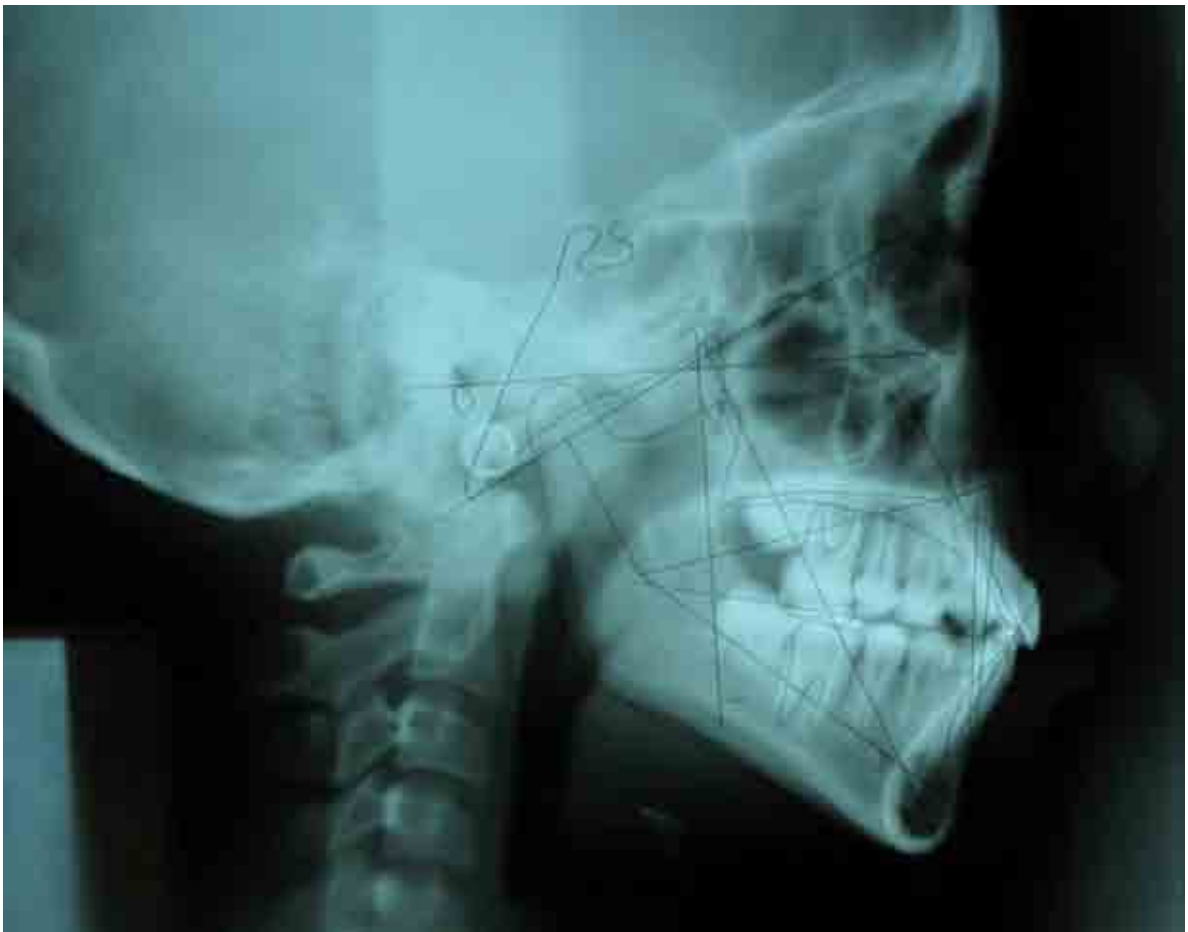

- 28 dientes permanentes.
- Ápices de segundos molares, premolares y caninos en formación.
- Proporción corona raíz 2:1.
- Buen nivel de crestas óseas, trabeculado óseo uniforme.
- Presencia de germenos de terceros molares, vías aéreas permeables.

**ANÁLISIS CEFALOMÉTRICO RICKETTS RESUMIDO INICIAL**

**CASO CLÍNICO SIN EXTRACCIONES**

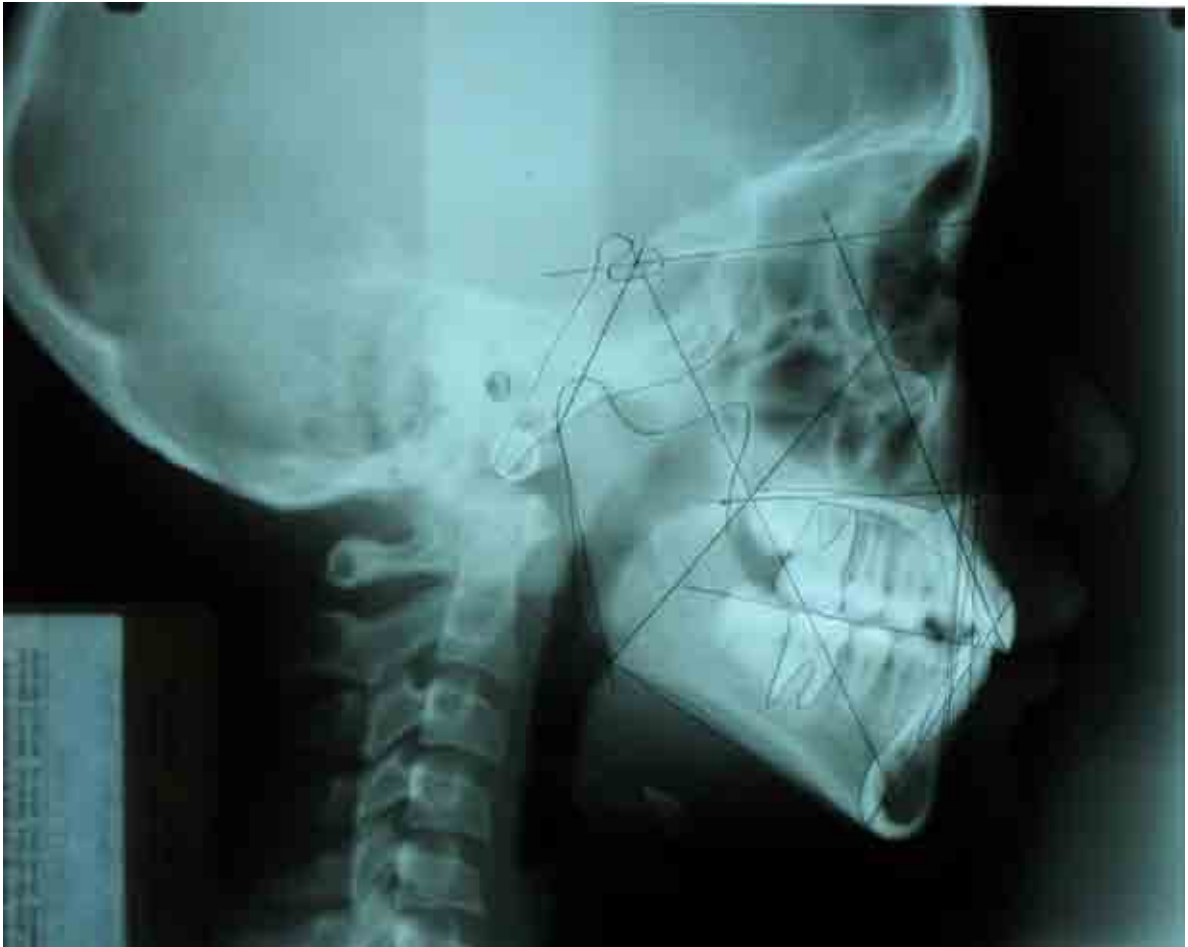**PACIENTE: GLORIA E. RIVERA HERNÁNDEZ**



	<b>NORMA</b>	<b>PACIENTE</b>
<b>MAXILAR INFERIOR</b>		<b>INICIAL</b>
EJE FACIAL	90° +3°	84°
PROFUNDIDAD FACIAL	87° ±3°	85°
ÁNGULO PLANO MAND.	26° ± 4°	35°
ALTURA FACIAL INF.	47° ± 4°	51°
ARCO MAND.	26 ± 3°	25°
<b>MAXILAR</b>		
CONVEXIDAD FACIAL	2mm ± 2mm	3mm
PROFUNDIDAD FACIAL	90° ± 3°	87°
<b>DIENTES</b>		
INCISIVO INF. A-Pg	1mm ± 2mm	5mm
INCLINACIÓN INCISIVO INF.	22° ± 4°	25°
1er MOLAR SUP. A PTV	EDAD + 3(+3mm)	13mm
INCISIVO INFERIOR PLANO OCLUSAL	1mm ± 1.25mm	1mm
ÁNGULO INTERINCISAL	130° ± 10°	123°
<b>PERFIL BLANDO</b>		
PROTRUSIÓN LABIO INF	-2mm ± 2mm	1mm

**ANÁLISIS CEFALOMÉTRICO JARABAK INICIAL**

**PACIENTE: GLORIA E. RIVERA HERNÁNDEZ**

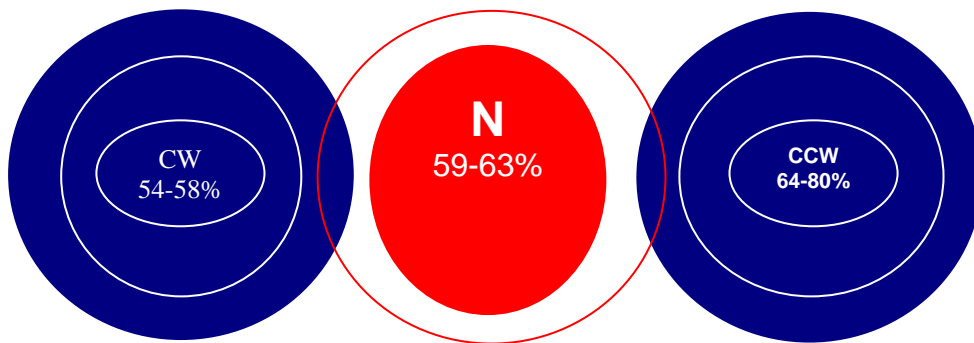


ÁNGULO	NORMA	PACIENTE INICIAL
ÁNGULO SILLA SNAr	123°± 5°	122°
ÁNGULO ARTICULARE SArGo	143°± 6°	143°
ÁNGULO GONIALArGon	130°± 7°	135°
RESULTANTE		
LONGITUD DE LA BASE CRANEAL ANT. SN	71mm± 3mm	65mm
LONGITUD DE LA BASE CRANEAL POST. SAr	32mm± 3mm	34mm
ÁNGULO GONIAL SUPERIOR	52°-55°	52mm
ÁNGULO GONIAL INFERIOR	70°-75°	83°
ALTURA DE LA RAMA ArGo	44mm± 5mm	44mm
LONGITUD DEL CUERPO MANDIBULAR GoGr	71mm± 5mm	64mm
RELACIÓN DEL C. MAD. CON LA BASE DE CRANEO ANTERIOR	1:1	
SNA	80°± 1°	81°
SNB	78°± 1°	79°
ANB	2°	2°
Go-Gn-SN	32°	39°
PROFUNDIDAD FACIAL N-Go		108mm
LONGITUD FACIAL EJE Y S-Gn		122mm
EJE Y CON SN		71°
ALTURA FACIAL ANTERIOR		114mm
ALTURA FACIAL POSTERIOR		74mm
PLANO FACIAL SN-Pg		78°
CONVEXIDAD NA-Pg		5°



ÁNGULOS DENTALES	NORMA	PACIENTE INICIAL
<u>1</u> SN	102° ± 2°	85°
<u>1</u> NPg	5mm ± 2mm	9mm
1NPg	2mm ± 2mm	6mm
1 MAND	90° ± 3°	89°
OCL/MAND	15° ± 3°	21°
ÁNGULO INTERINCISAL	135	125°
SN-MAND	32° ± 5°	39°
LABIO SUPERIOR	-1 a -4mm	1mm
LABIO INFERIOR	0 a +2mm	0.5mm

PORCENTAJE DE CRECIMIENTO =  $76/122 = 62\%$



## **DIAGNÓSTICO.**

- Clase II esquelética.
- Perfil convexo.
- Dirección del crecimiento neutral.
- Clase I molar derecha e izquierda, clase I canina izquierda y clase II derecha.
- Proinclinación de los incisivos superiores e inferiores.
- Giroversiones de 12, 13, 22, 23, 41, 42.
- Sobremordida vertical de 5mm y horizontal de 3mm.

## **OBJETIVOS.**

- Conseguir clase I canina derecha.
- Mantener la Clase I molar derecha e izquierda y clase I canina izq.
- Corregir la sobremordida vertical y horizontal.
- Alinear correctamente todos los dientes dentro del arco.
- En caso de que quiera mejorar más el perfil se harán extracciones de primeros premolares superiores e inferiores.

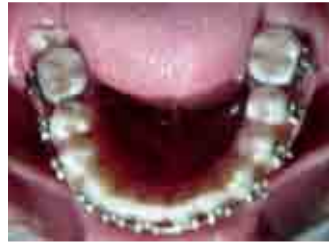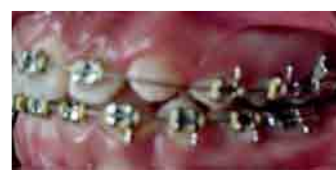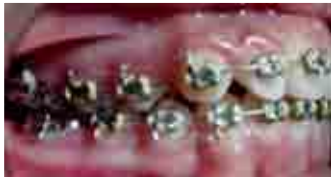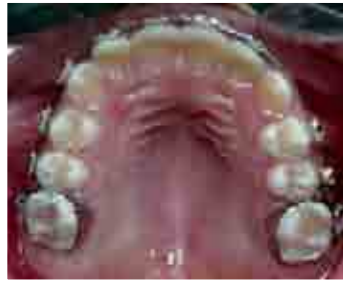## **PLAN DE TRATAMIENTO.**

- Caso sin extracciones.
- Técnica MBT, bandas en primeros molares, tubos dobles superiores y sencillos inferiores, tubos en 7's, slot 0.022.
- Bondeado indirecto a través de acetatos blandos del No. 35.
- Forma de arcos ovoide Arco .016" termoactivo, .019x.025" termoactivo y acero, .018 termoactivo.

## NIVELACIÓN.



17 03 03  
Colocación de brackets MBT  
.022" técnica indirecta  
sup-inf

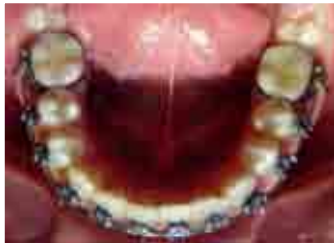
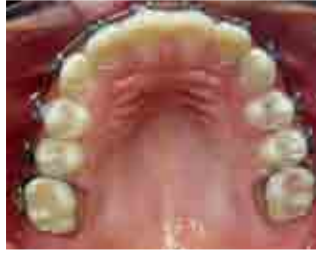
Arcos .016" nitinol sup-inf

*HRRT*



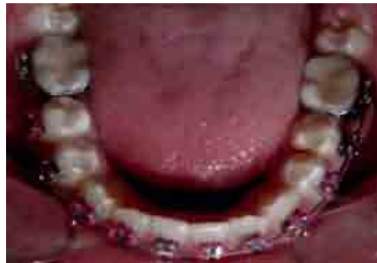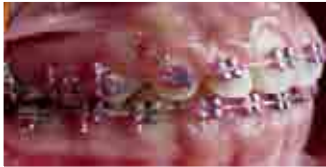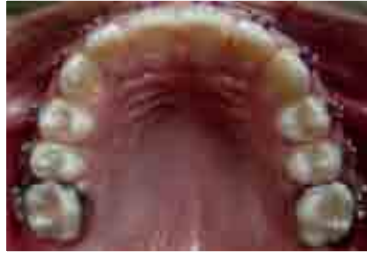03 07 03  
Se liga 23 al arco



*HRRT*

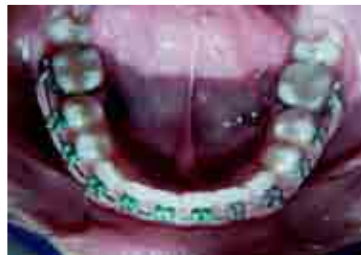
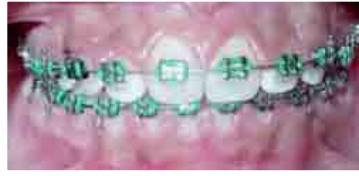
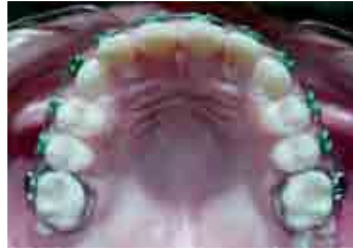08 01 04  
Cambio de módulos



*HRRT*

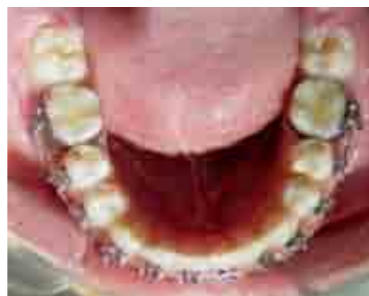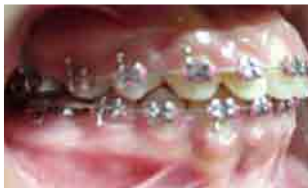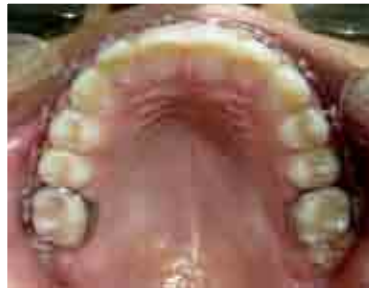01 04 04  
Recolocación de bk 13 y  
23  
Cadena elástica de 32-36



*HRRT*



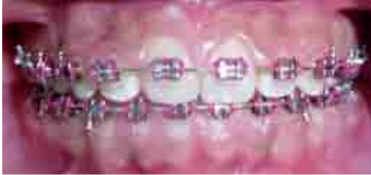13 05 04  
Cambio de módulos  
Cadena elástica de  
32-34



*HRRT*



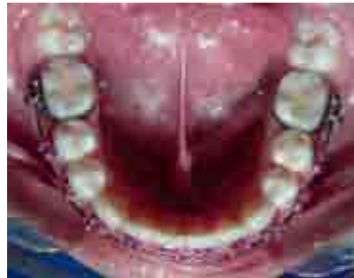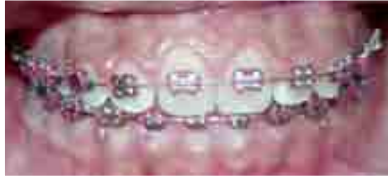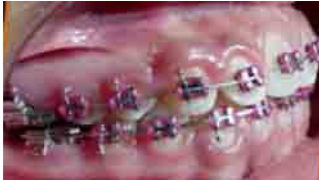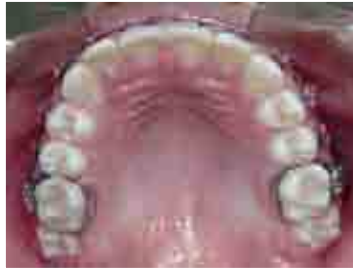03 06 04  
Arco .019x.025" acero inf.  
Cambio de módulos



*HRRT*



24 06 04  
Recolocación bk 12  
Arco termoactivo  
.019x.025" sup.

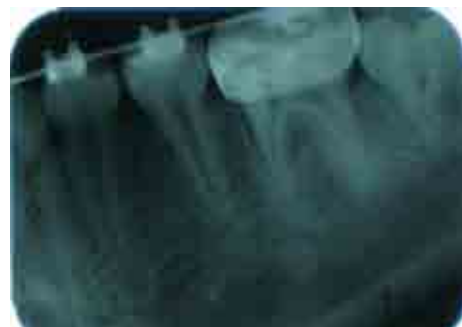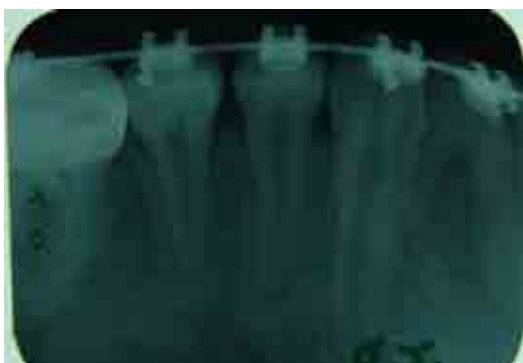
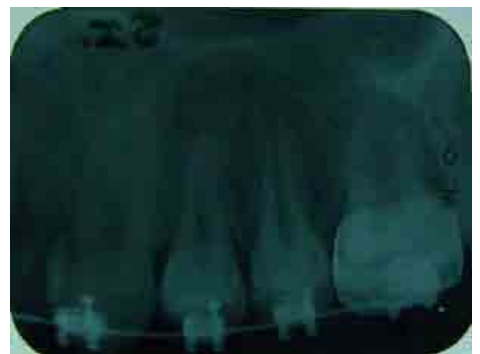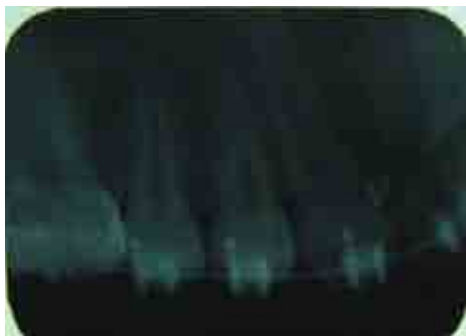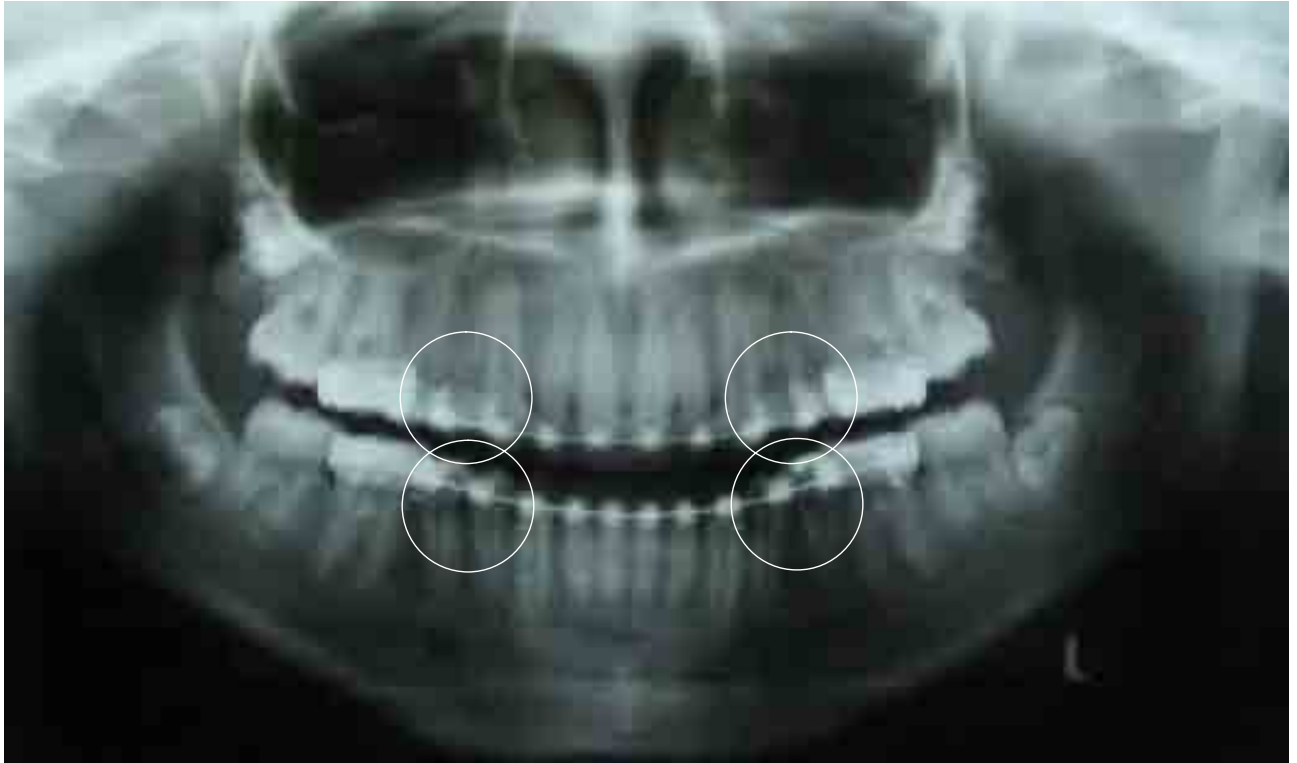


*HRTI*



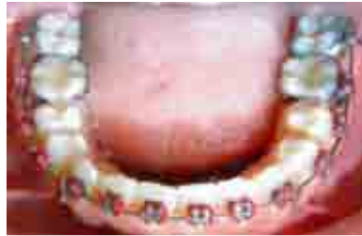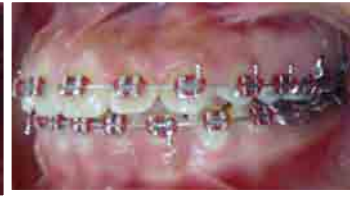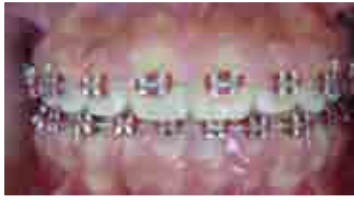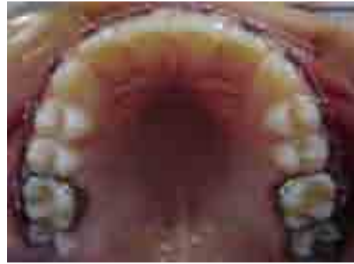18 03 05

Panorámica para recolocar bk12, 14,15,24,25, 34, 35, 44, y 45.

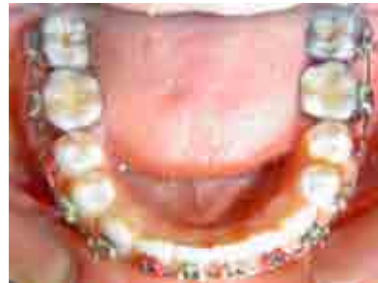
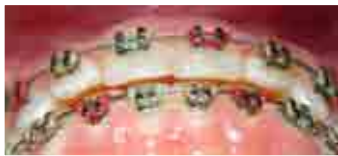
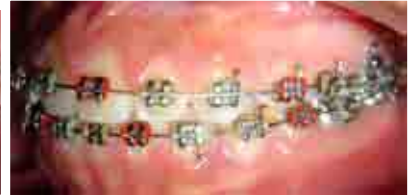
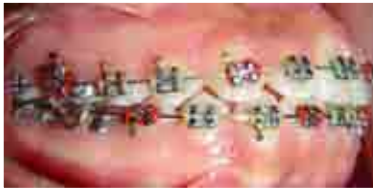
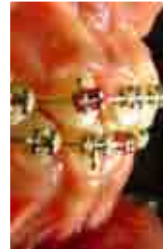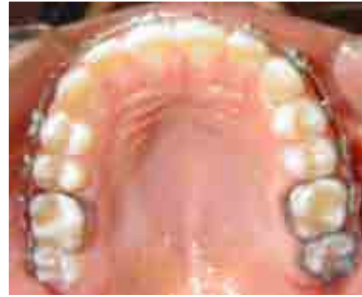06 10 05  
Colocación de  
bandas  
con tubos en 7's



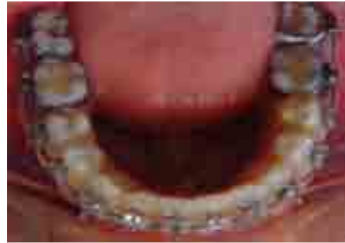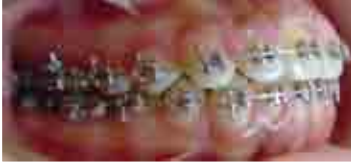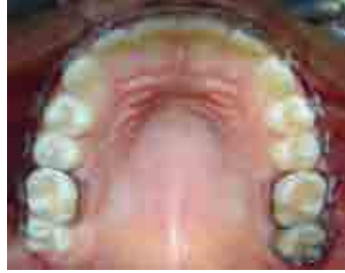*HRRT*



*HRRI*



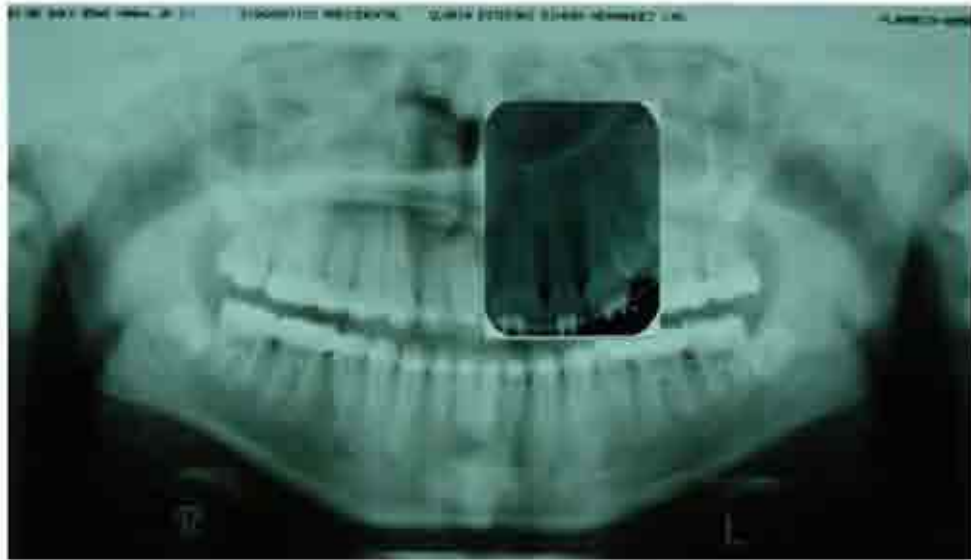19 01 06  
Cambio de módulos



*HRTI*



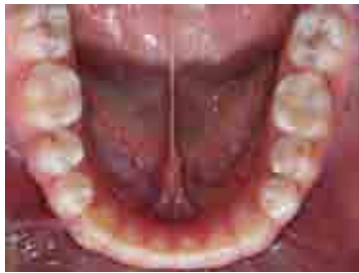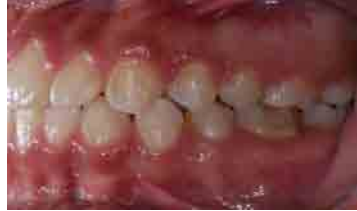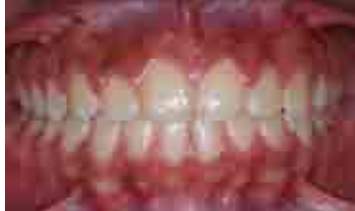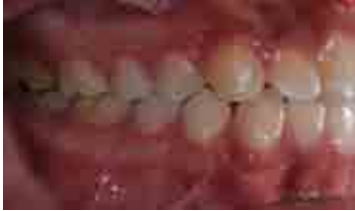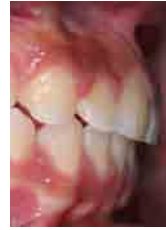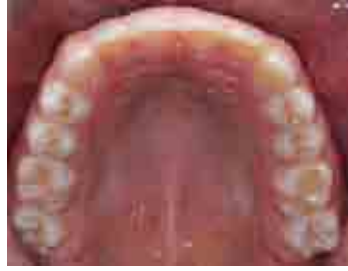19 01 06



*HRRT*



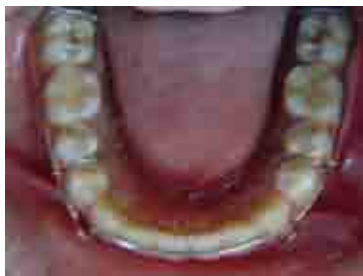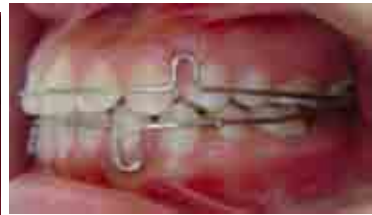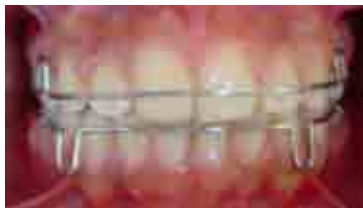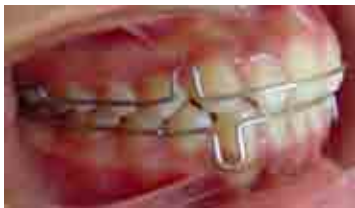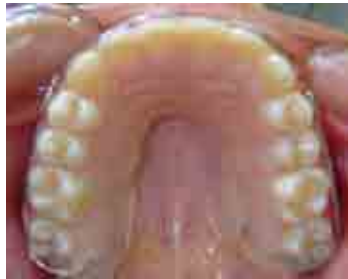26 01 06  
Retiro de brackets



*HRRJ*

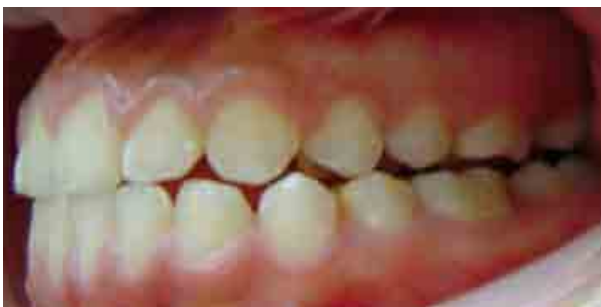
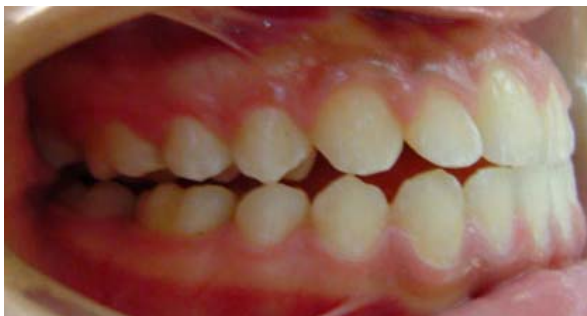
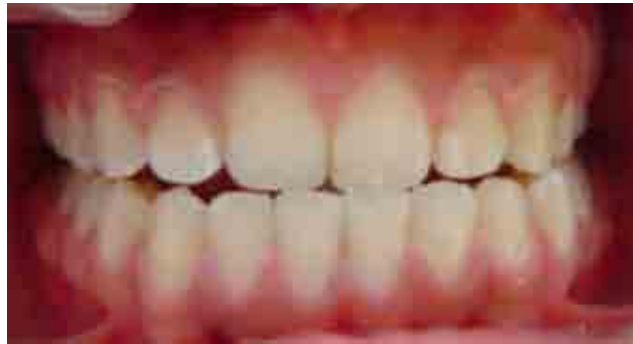Colocación de  
retenedores  
circunferenciales sup-inf

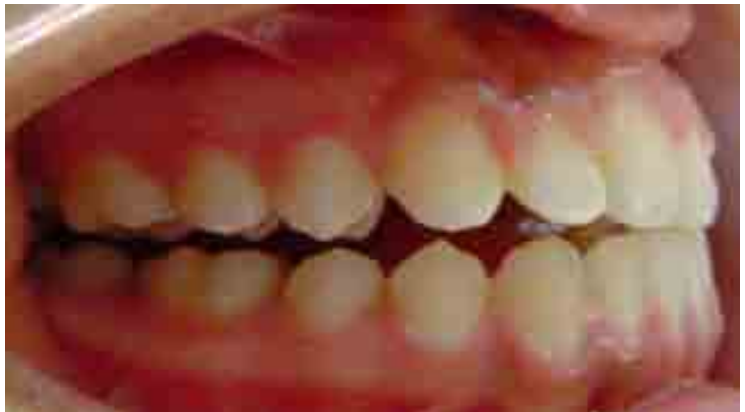
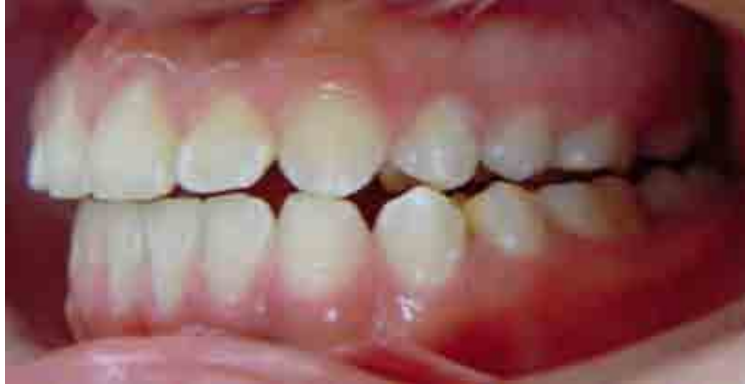
*HRRJ*

# PROTRUSION



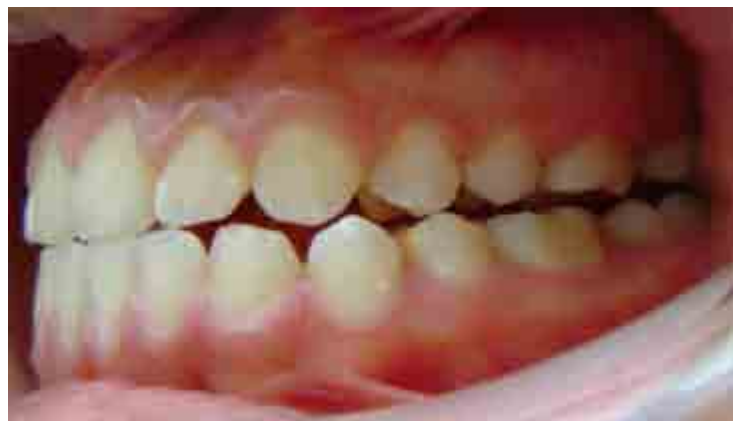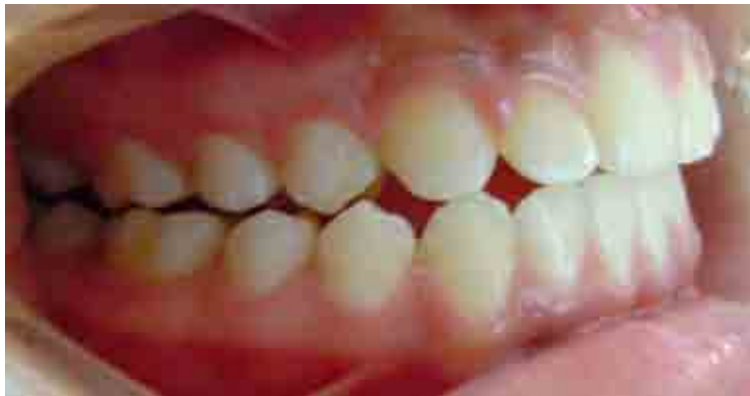# PROTECCION CANINA IZQ



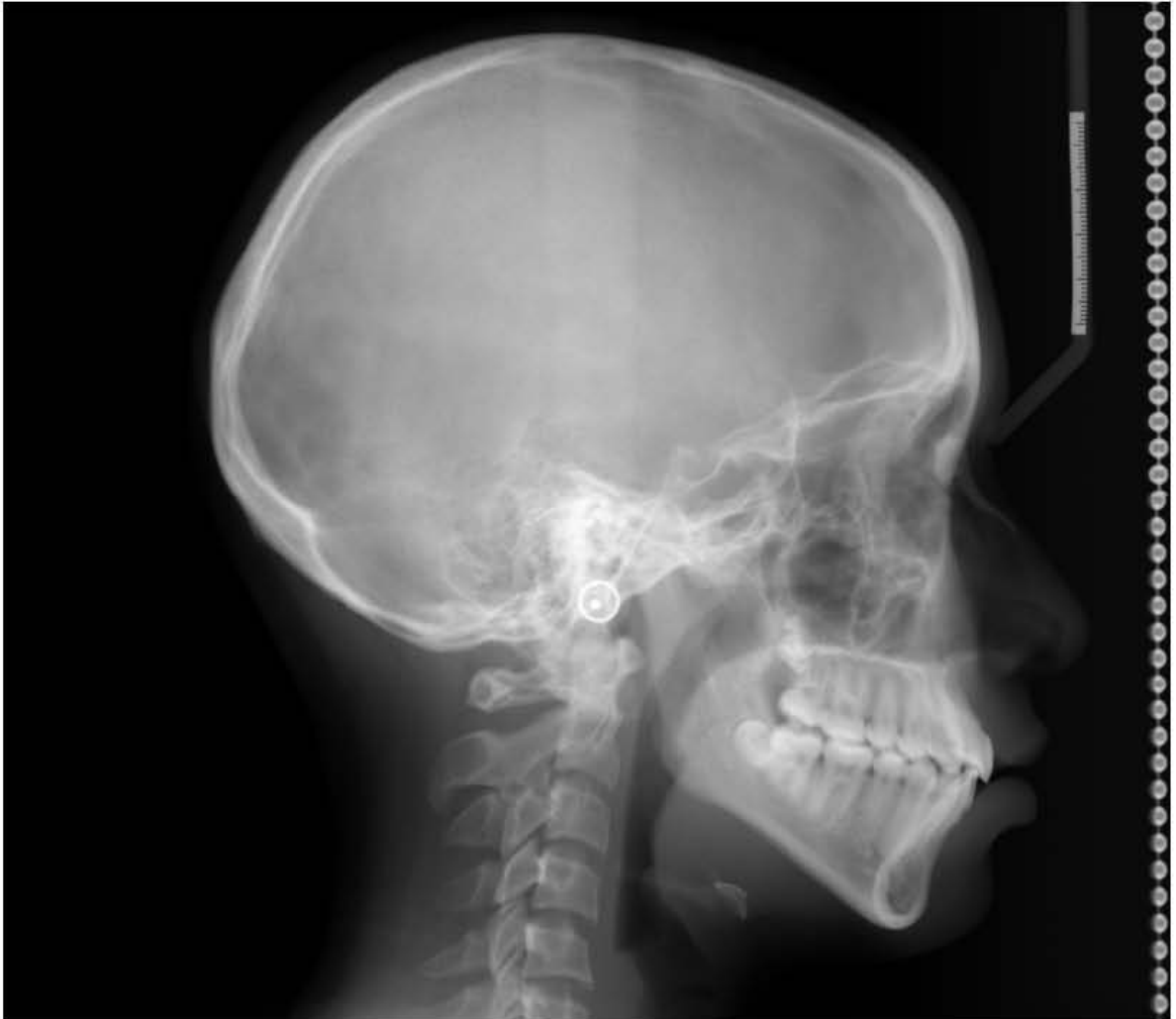



## PROTECCIÓN CANINA DER.

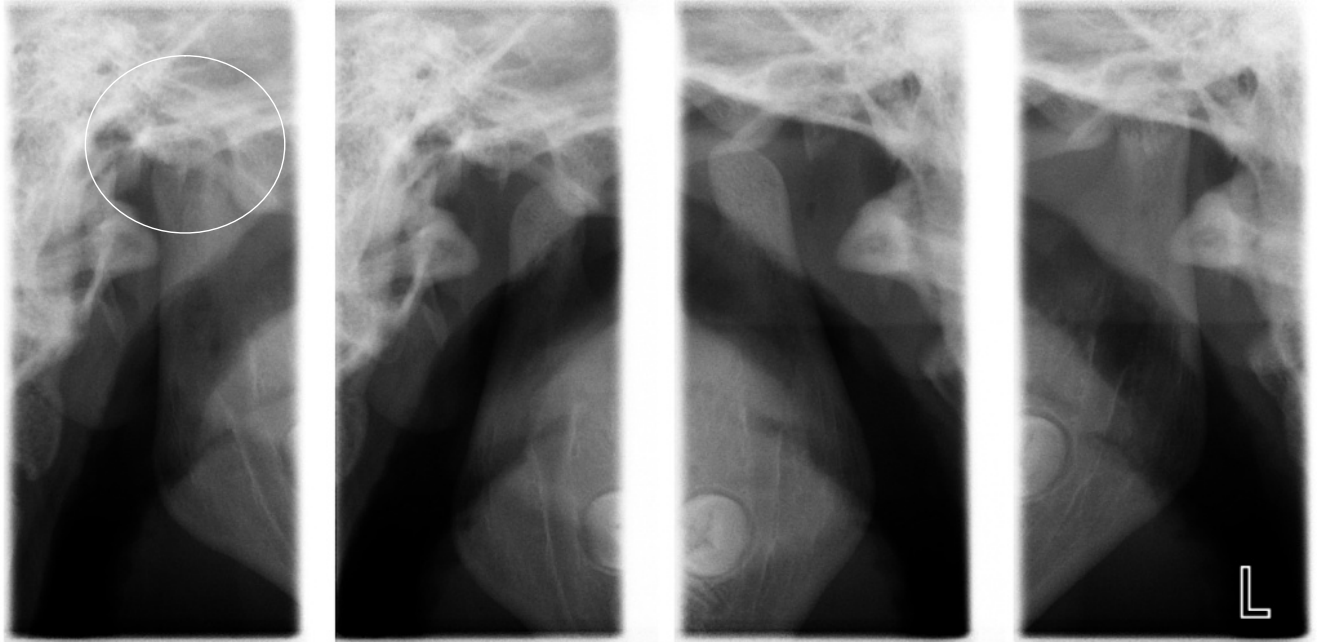


**RADIOGRAFÍA LATERAL DE CRÁNEO FINAL.**



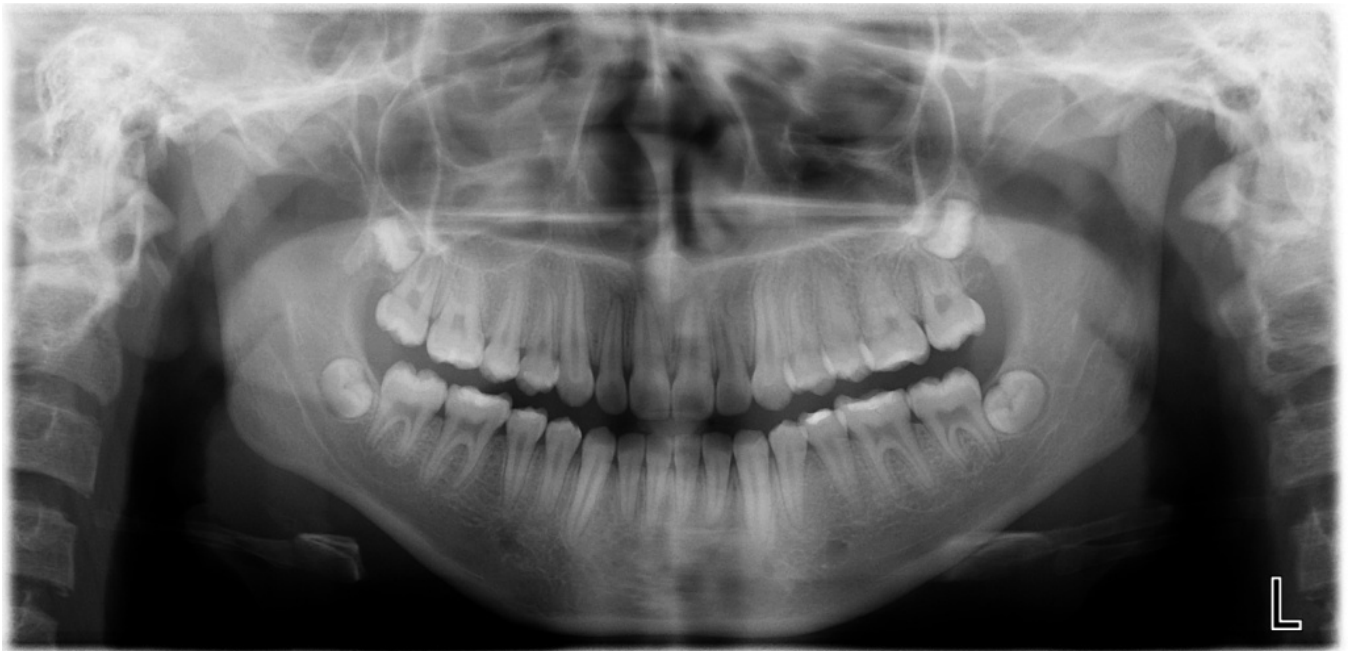## CORTE DE ATM ORTOPANTOMÓGRAFO.

POSICIÓN DE ATM EN TRATAMIENTO ORTODÓNCICO TERMINADO.



RHGE161292 Rivera Hernandez Gloria Estefani 16/12/92  
08/03/2006 66kV 9mA 5.910s (312365)  
Dra. Rocio Reyes Trejo  
Planimeca Test 4.0

## ORTOPANTOMOGRAFÍA FINAL.



RHGE161292 Rivera Hernandez Gloria Estefani 16/12/92  
08/03/2006 66kV 11mA 15.815s (312365)  
Dra. Rocio Reyes Trejo  
Planimeca Test 4.0

**COMPARACIÓN FOTOGRAFÍAS EXTRAORALES INICIAL-FINAL.**

**17 03 03**



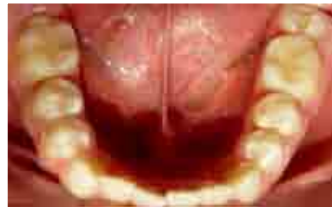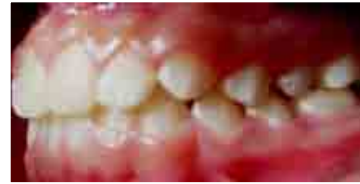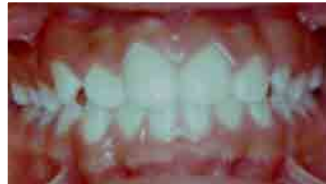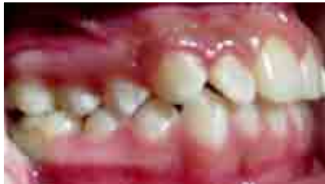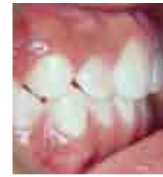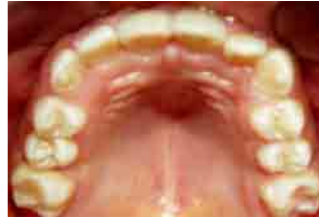**23 02 06**



# COMPARACIÓN FOTOGRAFÍAS INTRAORALES.



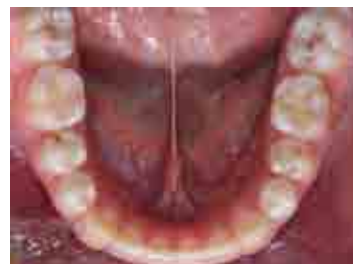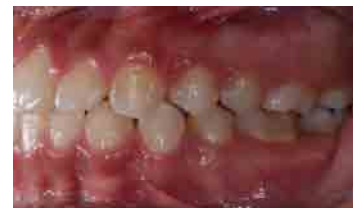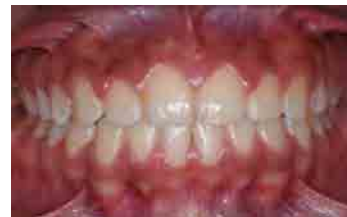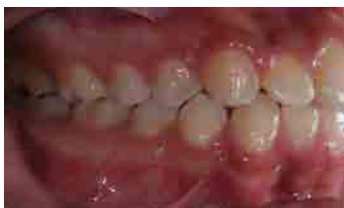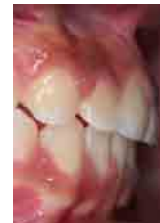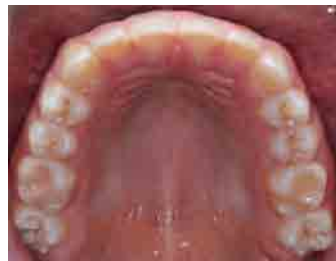17 03 03  
Inicial



*HRRT*




23 02 06  
Final



*HRRT*

## Primer área de superposición Ba-Na en Cc<sup>24</sup>

### Mentón.




Crecimiento del mentón

Eje facial I: 84°

Eje facial F: 86°

## Segunda área de superposición Ba-Na en Na<sup>24</sup>

### Punto A.




Remodelación ósea del punto A  
debido al torque en incisivos  
superiores y crecimiento del  
mentón

Convexidad inicial: 3mm

Final: 2.5mm

**Tercer área de superposición eje del cuerpo mandibular en Pm<sup>24</sup>**


**Incisivo y molar inferior.**



Se verticalizaron molares inferiores, y se proinclinaron incisivos inferiores caso sin extracciones

**Cuarta área de superposición paladar en ANS<sup>24</sup>**

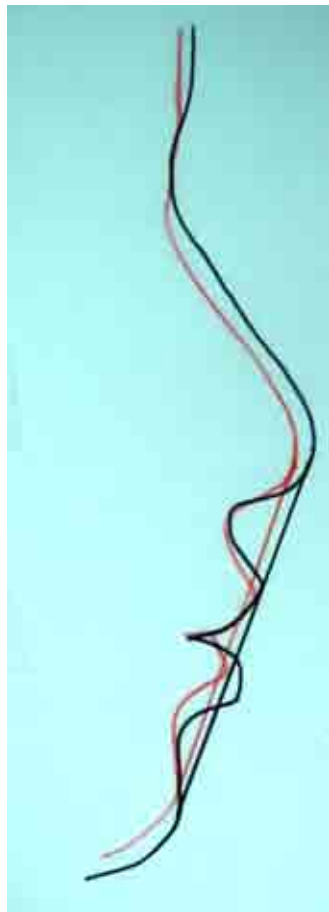
**Incisivo y molar superior.**



Modificación del punto A, se mesializaron molares superiores, y proinclinación de incisivos superiores

**Quinta área de superposición plano estético en comisura<sup>24</sup>**

**Línea estética de Rickkets.**



Labio inferior a línea estética E

Rickkets.

Inicial: 1mm

Final: 2mm



## **Resultados.**

Paciente femenino de 13 años de edad, que fue tratada con extracción de segundos premolares inferiores y primeros premolares superiores, después de 28 meses de tratamiento se encontraron cambios en el ángulo eje facial inicial: 88° y ángulo eje facial final 85° debido a la rotación posterior de la mandíbula tratamiento con extracciones, uso elásticos C II.

Remodelación del punto A debido al tx con extracciones y al torque de incisivos superiores convexidad inicial de 1mm y final 2mm, retrusión de incisivos superiores e inferiores, mesialización de molares inferiores pérdida de anclaje, clase I molar y canina y se mejoro el perfil de tejidos blandos.

Paciente femenino de 11 años de edad, que fue tratada sin extracciones se encontraron los siguientes cambios: crecimiento del mentón eje facial inicial 84° y final 86°

Remodelación ósea del punto A debido al torque en incisivos superiores y crecimiento del mentón convexidad inicial de 3mm y final de 2.5mm, proinclinación de incisivos superiores e inferiores, sobremordida vertical inicial de 5mm y final de 3mm, y sobremordida horizontal inicial de 3mm y final de 2mm, labio inferior a línea estética de Rickkets inicial 1mm y final 2mm, clase I molar y canina, en ambos casos se cumplieron los objetivos planteados antes de iniciar el tratamiento.

## **Discusión**

En la actualidad se habla mucho, como se hizo en épocas anteriores, de que ha disminuido la frecuencia de extracciones debido a la idea de conseguir sonrisas

llenas y protruidas, sin embargo para compensar la extracción y ganar espacio se ha recurrido a realizar una gran cantidad de *stripping* (desgaste interproximal controlado) lo cual finalmente también reduce material dentario, o bien el llevar al límite al incisivo inferior dentro de su base ósea, lo que implica que el paciente lleve retención fija de por vida, ya que la estabilidad del tratamiento está altamente comprometida<sup>25,26</sup>.

Por otro lado es sabido que la amplitud de la sonrisa y la estética de la misma no solo está determinada por llevar a cabo un tratamiento sin extracciones, sino que influyen otros factores como el torque de los caninos, y premolares, el color dental, exposición dental, curvatura labial etc. Zachrisson 2002<sup>26</sup>.

Manzano y Plasencia 2006 encuentran que la preferencia de los observadores está en los perfiles rectos por delante los protrusivos, y éstos por delante de los retruídos.

El efecto principal de las extracciones de los premolares es un aplanamiento del perfil de 2mm. Aunque una reducción de 2mm es clínicamente apreciable, puede explicar poco la formación de un perfil cóncavo. De hecho, suele ser un cambio que los mismos pacientes buscan al solicitar el tratamiento<sup>27</sup>.

De cualquier manera las extracciones en los tratamientos de ortodoncia tienen un carácter multifactorial pero directamente relacionado con problemas y objetivos posibles y adecuados para cada paciente. Por ello es necesario analizar al paciente en forma individual y cuidadosamente a fin de conseguir el mejor tratamiento que podamos brindarle. Si ello implica tener que realizar extracciones plantearlas como parte normal de su tratamiento y no dejarnos llevar por modas o tendencias extraccionistas o no extraccionistas, siempre

tomando en cuenta los objetivos estéticos (dentales y faciales), funcionales (competencia labial, cierre de mordida, etc.), y de estabilidad<sup>28,29</sup>.

## **Conclusiones.**

La ortodoncia juega un papel decisivo en la obtención de una oclusión correcta, además de mejorar en conjunto la estética facial, sonrisa; formada por labios, dientes y encías.

La combinación de una oclusión armónica con un buen balance facial es el objetivo final de todo ortodoncista.

La protrusión de los incisivos inferiores es el factor que más influye a la hora de realizar extracciones de primeros premolares en ortodoncia.

Los pacientes con incompetencia labial y patrón dolicofacial son los que más extracciones reciben en los tratamientos de ortodoncia.

Los pacientes de mayor edad tienen mayor probabilidad de que su tratamiento sea con extracciones.

La exploración clínica del paciente es una parte fundamental para un correcto diagnóstico, así como los registros necesarios como fotos faciales e intraorales, estudio de modelos y radiografías para corregir lo que pretendemos con nuestro plan de tratamiento (apiñamiento, protrusión, perfil facial, línea media, estabilidad postratamiento, problemas periodontales o articulares incluyendo la falta de cooperación del paciente).

Para un alto porcentaje de pacientes que acuden a consulta, son necesarias las extracciones para solucionar los problemas que observamos. A pesar de que la opinión de belleza es subjetiva se debe tener en cuenta la raza, la edad del paciente, el grupo social al que pertenece cada individuo, y principalmente que es lo que busca el paciente que acude a nuestra consulta.

Referente a los casos que trate ortodóncicamente tuve la oportunidad de trabajar con la técnica MBT ".022" en el caso con extracciones y sin extracciones,

a pesar de que los objetivos del tratamiento se cumplieron en ambos casos, en el caso tratado con extracciones los cambios son más sorprendentes debido al apiñamiento severo que presentaba la paciente, además de que pude aplicar la mecánica de tratamiento MBT, seleccionando los brackets con 0° en caninos para mayor control de la inclinación, aplicar la versatilidad de la posición de brackets en laterales superiores que estaban desplazados palatinamente, el uso de retroligaduras I y II para el cierre de espacios, uso del laceback, y el uso de arcos termoactivos .016" y .019x.025", al igual que el uso de tubos en segundos molares superiores e inferiores, y en el caso tratado sin extracciones solo se utilizó de la mecánica de tratamiento MBT los arcos termoactivos y los tubos en segundos molares superiores e inferiores, ya que no fue necesario el uso de retroligaduras, debido a la expansión realizada para corregir la sobremordida y la clase I molar y canina, también es obvio la biprotusión que presentó la paciente al concluir el tratamiento, pero de acuerdo a las expectativas de la paciente y la madre de ésta quedaron satisfechas al ver una sonrisa armoniosa y una alineación correcta de todos los dientes, de ahí la importancia de tomar muy en cuenta los motivos por los que acuden los pacientes a nuestra consulta ya que a pesar de haberle explicado a la mamá de la paciente Gloria E. Rivera Hernández (caso sin extracciones) que para mejorar el perfil debido a la biprotusión era indispensable realizar extracciones la paciente no aceptó argumentando que solo quería ver derechos y alineados los dientes de su hija, por tal motivo el tratamiento se llevó a cabo sin extracciones de cuatro primeros premolares.

## BIBLIOGRAFIA

1. Canut Brusola J.A., Ortodoncia Clínica y Terapéutica, Ed. Salvat Barcelona , 1992, 403:416
2. Bossy Artur, La extracción de los segundos premolares, Revista Española de Ortodoncia 1987, vol. 17, 47:62
3. Bennet John C. et al., Mecánica de deslizamiento en los casos de extracción de premolares técnica, niveles de fuerza y resultados, Revista Española de Ortodoncia 1999; vol.29, 234:239
4. Proffit William R. Ortodoncia Contemporánea, Ed. Mosby, 3/a ed, 249:256
5. Bishara Samir, Ortodoncia, 2003, Ed. McGrawHill, 107:108,362
6. Bernstein Leonard, Edgard H Angle versus Calvin S. Case: Extraction versus nonextraction. Part I Historical revisionism, AJO DO, Vol 102, No. 5, November 1992
7. Case CS, et. al.. The extraction debate of 1911. The question of extraction in orthodontia. AJO 1964; 50:657-91,751-68,843-51,900-12.
8. Uribe R. Gonzalo Alonso, Ortodoncia Teoría y Clínica, 2004, Ed. CIB Colombia, 6, 16-18, 81, 137:151, 547:554
9. Tweed Ch. Panel discussion. The place of extraction in orthodontic procedure. Indications for the extraction of teeth in orthodontic procedure.

Proc.42 Annual Meeting (1944). St. Louis (MO): C.V. Mosby. Co: 1945. p.  
22-45

10. Ayhan Basciftci Faruk, Effects of extraction and nonextraction treatment on class I and class II subjects, Angle Orthodontist, Vol 73, No. 1, 2003, 36:42

11. Echarri Lobiondo Pablo, diagnóstico en Ortodoncia Estudio Multidisciplinario, 2002, Ed. Nexos Barcelona, 609:620

12. Canut Juan, La posición de los incisivos inferiores fórmulas diagnósticas y fundamentos clínicos, Revista Española de Ortodoncia, 1999; 29, 3:16

13. Kocadereli Ilken, Changes in soft tissue profile alter orthodontic treatment with and without extractions, AJO-DO, Vol 122, No.1, July 2002, 67:71

14. Nance H. N. the removal of second premolars in orthodontic treatment. Am J. Orthod. Vol 35, 1949, 685-695

15. Carey, C. W. Liner arch dimension and tooth size. Am J. Orthod, Vol 35, 1949 762-775

16. Shoppe, R. J. Analysis of second premolar extraction precedures. Angle Orthod., Vol 34 , 292-302

17. Pérez Varela Juan Carlos et.al., ¿Extracciones unilaterales una alternativa de tratamiento?, Revista Española de Ortodoncia, 2005;35: 189:198
18. Vellini Ferreira Flavio, Ortodoncia Diagnóstico y Tratamiento, Ed. Artes Médicas, 1ª. Edición 2002, 225:230
19. Oles B. Drobocky, et al, Changes in facial profile during orthodontic treatment with extraction of four first premolars, AJO-DO, Vol 95, No.3, Mayo 1989, 220:230
20. Freitan A. Rosa J. Souza I. Radiología Odontológica, Ed. Artes Médicas Latinoamericana 2002, 201:217
21. Weber J. S. Assesment of mesiodistal axial inclination through panoramic radiography, JCO, 1990, Mar 166:173
22. Reitan K Principles of retention and avoidance of posttreatment relapse, AJO-DO, 55:776, 1969
23. Graber. Vanarsdall (h)., Ortodoncia Principios Generales Técnicos, Ed. Medica Panamericana, 3ª edición 2003, 176:179
24. Ricketts Robert M., et. al., Técnica Bioprogresiva de Ricketts, Ed. Panamericana , 2ª edición 1998, 60:74



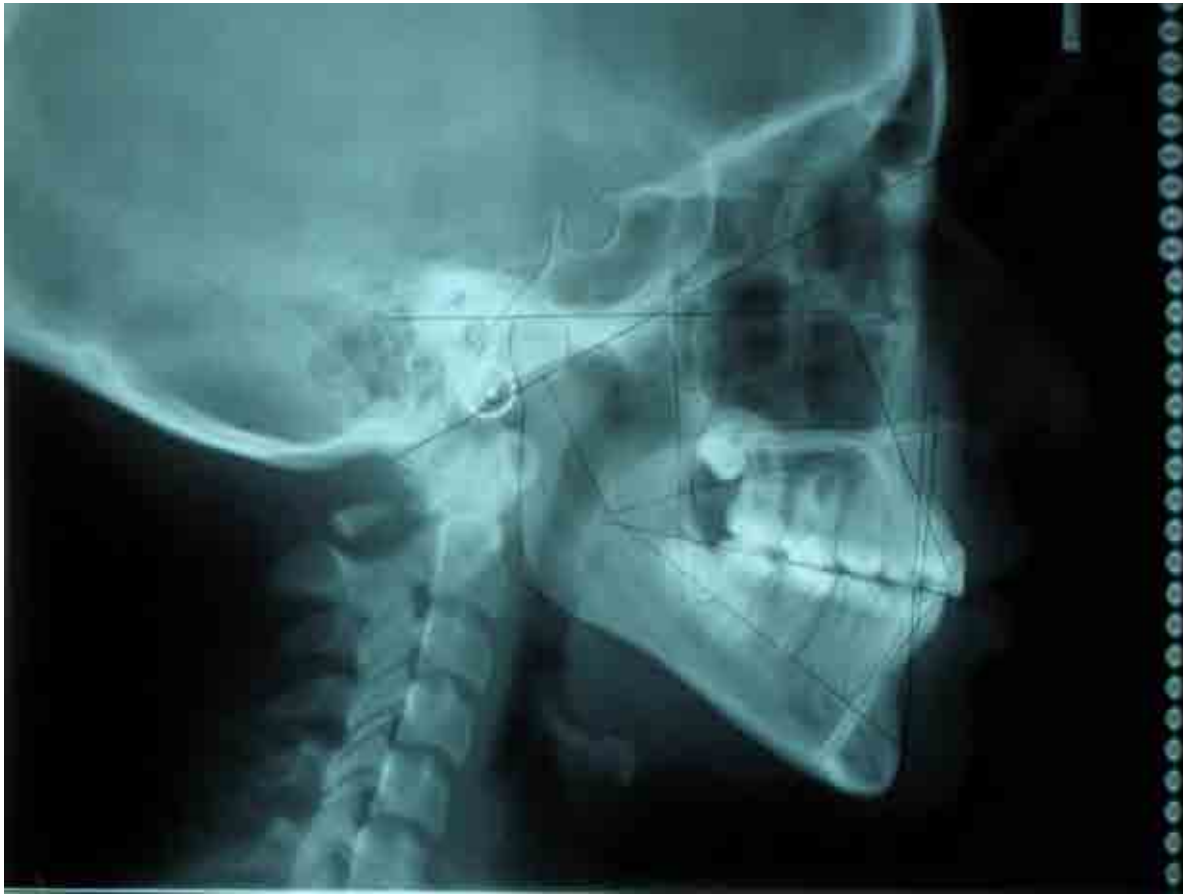25. Gregoret Jorge, Ortodoncia y Cirugía Ortognática Diagnóstico y Planificación, Ed., Espaxs Barcelona, 2000, 135:173, 175:197, 355:373,
26. Zachrisson BU. Ask and vexpert. Making the premolar extraction smile full and radiant. World J Orthod 2002; 260:265
27. Manzano A. Plasencia E. relación entre estética facial y mediciones cefalométricas. Rev. Española ortodoncia 2006, 36, 29:36
28. Quiroz Alvarez Oscar J., Ortodoncia nueva generación Ed. Amolca, Caracas Venezuela 2003, 3:18, 303:316
29. Riñon Corts I., et. al. Factores de la decisión de extraer primeros premolares en ortodoncia un modelo matemático., Rev. Española Ortodoncia 2007, 37, 7:17

# **ANEXOS**

**ANÁLISIS CEFALOMÉTRICO RICKETTS RESUMIDO FINAL**

**CASO CLÍNICO CON EXTRACCIONES**

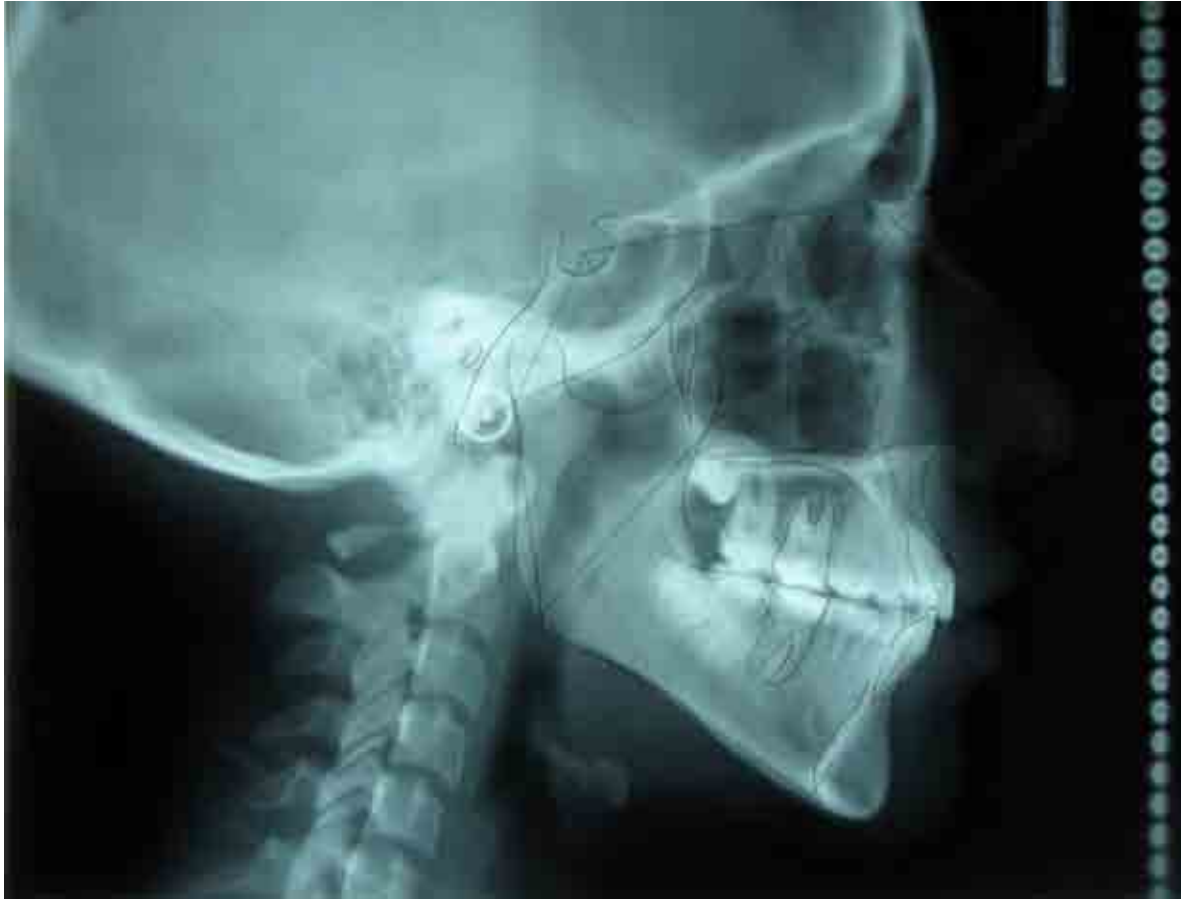**PACIENTE: ITZEL Y. ESTRELLA ZAMORA**



	NORMA	PACIENTE INICIAL	PACIENTE FINAL
MAXILAR INFERIOR			
EJE FACIAL	$90^{\circ} +3^{\circ}$	$88^{\circ}$	$85^{\circ}$
PROFUNDIDAD FACIAL	$87^{\circ} \pm 3^{\circ}$	$88^{\circ}$	$87^{\circ}$

ÁNGULO PLANO MAND.	26° ± 4°	30°	33°
ALTURA FACIAL INF.	47° ± 4°	50°	51°
ARCO MAND.	26 ± 3°	25°	25°
<b>MAXILAR</b>			
CONVEXIDAD FACIAL	2mm ± 2mm	1mm	2mm
PROFUNDIDAD FACIAL	90° ± 3°	90°	90°
<b>DIENTES</b>			
INCISIVO INF. A-Pg	1mm ± 2mm	6mm	3mm
INCLINACIÓN INCISIVO INF.	22° ± 4°	29°	27°
1er MOLAR SUP. A PTV	EDAD + 3(+3mm)	16mm	18mm
INCISIVO INFERIOR PLANO OCLUSAL	1mm ± 1.25mm	3mm	2mm
ÁNGULO INTERINCISAL	130° ± 10°	129°	125°
<b>PERFIL BLANDO</b>			
PROTRUSIÓN LABIO INF	-2mm ± 2mm	-2mm	0mm

**ANÁLISIS CEFALOMÉTRICO JARABAK**  
**PACIENTE: ITZEL E. ESTRELLA ZAMORA**



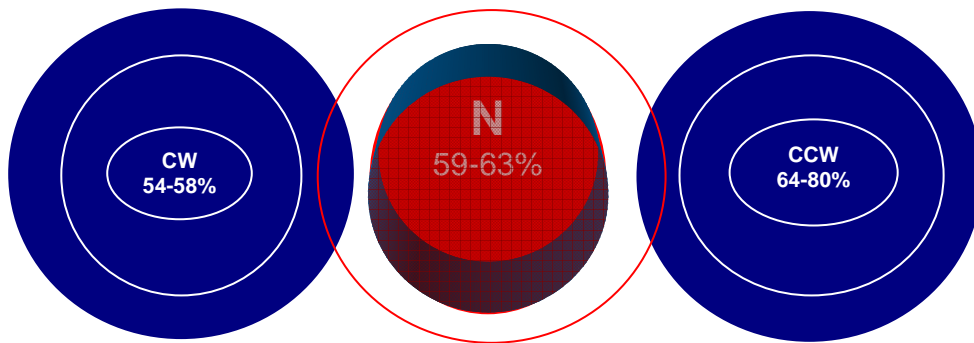
ÁNGULO	NORMA	PACIENTE INICIAL	PACIENTE FINAL
ÁNGULO SILLA SNAr	$123^{\circ} \pm 5^{\circ}$	$126^{\circ}$	$126^{\circ}$
ÁNGULO ARTICULARE SArGo	$143^{\circ} \pm 6^{\circ}$	$143^{\circ}$	$147^{\circ}$

ÁNGULO GONIAL ArGon	130°± 7°	133°	131°
RESULTANTE		402°	404°
LONGITUD DE LA BASE CRANEAL ANT. SN	71mm± 3mm	72mm	74mm
LONGITUD DE LA BASE CRANEAL POST. SA	32mm± 3mm	35mm	35mm
ÁNGULO GONIAL SUPERIOR	52°-55°	52°	49°
ÁNGULO GONIAL INFERIOR	70°-75°	81°	83°
ALTURA DE LA RAMA ArGo	44mm± 5mm	46mm	45mm
LONGITUD DEL CUERPO MANDIBULAR GoGr	71mm± 5mm	73mm	73mm
RELACIÓN DEL C. MAD. CON LA BASE DE CRANEO ANTERIOR	1:1		
SNA	80°± 1°	79°	80°
SNB	78°± 1°	78°	78°
ANB	2°	1°	2°
Go-Gn-SN	32°	42°	40°
PROFUNDIDAD FACIAL N-Go		119mm	112mm
LONGITUD FACIAL EJE Y S-Gn		130mm	134mm
EJE Y CON SN		71°	72°
ALTURA FACIAL ANTERIOR		127°	130mm
ALTURA FACIAL POSTERIOR		77°	77°
PLANO FACIAL SN-Pg		79°	80°
CONVEXIDAD NA-Pg		5°	4°

ÁNGULOS DENTALES	NORMA	PACIENTE INICIAL	PACIENTE FINAL
∠SN	102°± 2°	100°	102°

<u>1</u> NPg	5mm± 2mm	8mm	+8
1NPg	2mm± 2mm	6mm	+6
1 MAND	90°± 3°	90°	90°
OCL/MAND	15°± 3°	20°	20°
ÁNGULO INTERINCISAL	135	128°	126°
SN-MAND	32°± 5°		40°
LABIO SUPERIOR	-1 a -4mm	-4mm	-1mm
LABIO INFERIOR	0 a +2mm	-2mm	2mm

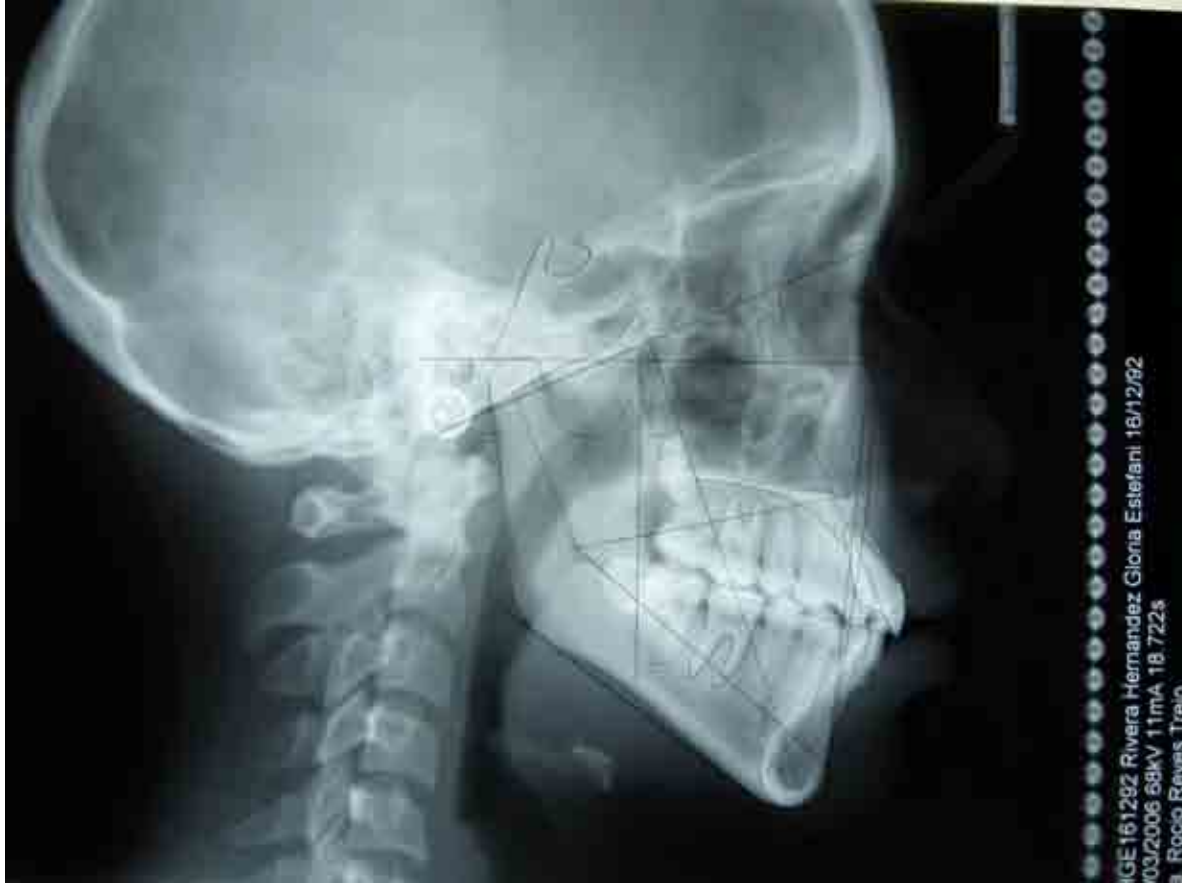**PORCENTAJE DE CRECIMIENTO 77/130=59%**



**ANÁLISIS CEFALOMÉTRICO RICKETTS RESUMIDO INICIAL – FINAL**

**CASO CLÍNICO SIN EXTRACCIONES**

**PACIENTE: GLORIA E. RIVERA HERNÁNDEZ**

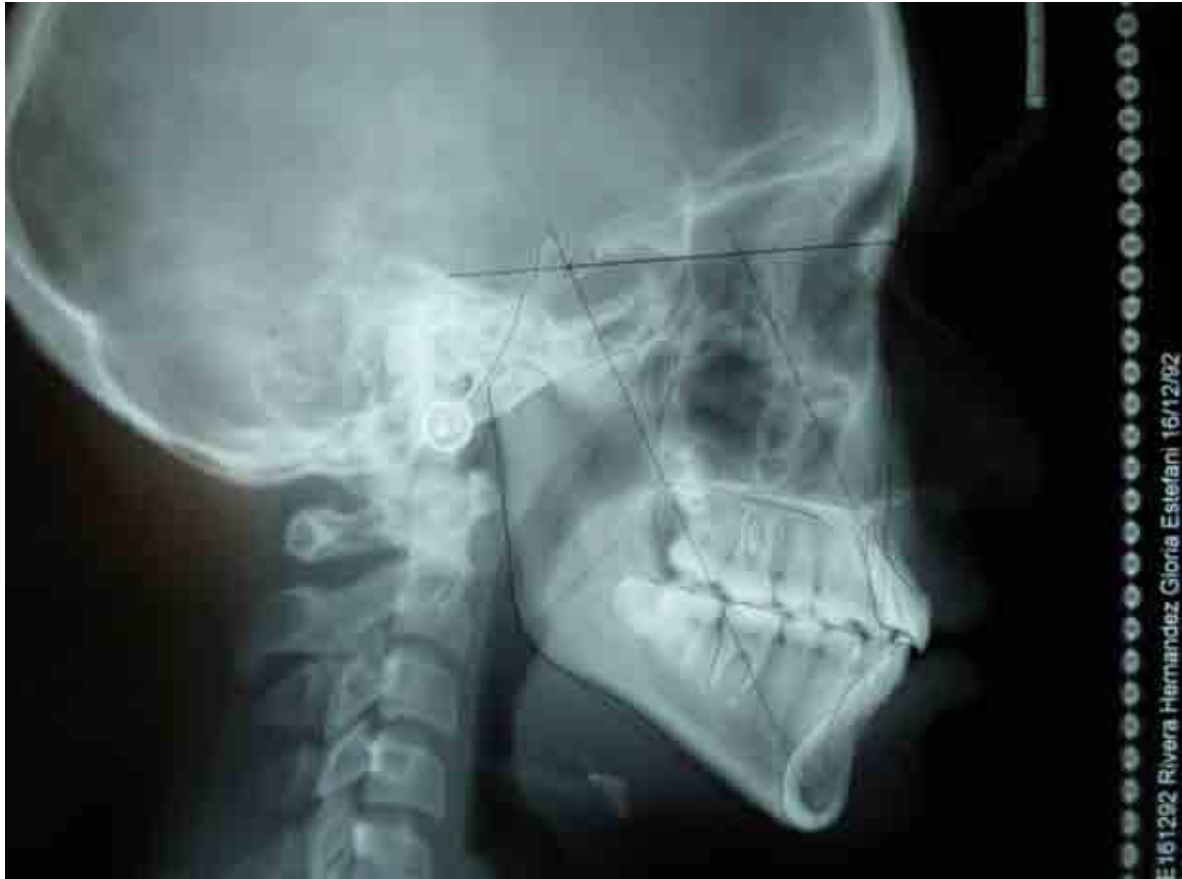

	<b>NORMA</b>	<b>PACIENTE</b>	<b>PACIENTE</b>
--	--------------	-----------------	-----------------



MAXILAR INFERIOR		INICIAL	FINAL
EJE FACIAL	90° +3°	84°	86°
PROFUNDIDAD FACIAL	87° ±3°	85°	85°
ÁNGULO PLANO MAND.	26° ± 4°	35°	36°
ALTURA FACIAL INF.	47° ± 4°	51°	51°
ARCO MAND.	26 ± 3°	25°	26°
<b>MAXILAR</b>			
CONVEXIDAD FACIAL	2mm ± 2mm	3mm	2.5mm
PROFUNDIDAD FACIAL	90° ± 3°	87°	90°
<b>DIENTES</b>			
INCISIVO INF. A-Pg	1mm ± 2mm	5mm	6mm
INCLINACIÓN INCISIVO INF.	22° ± 4°	25°	28°
1er MOLAR SUP. A PTV	EDAD + 3(+3mm)	13mm	17mm
INCISIVO INFERIOR PLANO OCLUSAL	1mm ± 1.25mm	1mm	1mm
ÁNGULO INTERINCISAL	130° ± 10°	123°	120°
<b>PERFIL BLANDO</b>			
PROTRUSIÓN LABIO INF	-2mm ± 2mm	1mm	2mm

**ANÁLISIS CEFALOMÉTRICO JARABAK**  
**PACIENTE: GLORIA E. RIVERA HERNÁNDEZ**



ÁNGULO	NORMA	PACIENTE	PACIENTE
--------	-------	----------	----------

		<b>INICIAL</b>	<b>FINAL</b>
ÁNGULO SILLA SNAr	123°± 5°	122°	122°
ÁNGULO ARTICULARE SArGo	143°± 6°	143°	146°
ÁNGULO GONIALArGon	130°± 7°	135°	133°
RESULTANTE			
LONGITUD DE LA BASE CRANEAL ANT. SN	71mm± 3mm	65mm	68mm
LONGITUD DE LA BASE CRANEAL POST. SAr	32mm± 3mm	34mm	36mm
ÁNGULO GONIAL SUPERIOR	52°-55°	52mm	50°
ÁNGULO GONIAL INFERIOR	70°-75°	83°	83°
ALTURA DE LA RAMA ArGo	44mm± 5mm	44mm	45mm
LONGITUD DEL CUERPO MANDIBULAR GoGr	71mm± 5mm	64mm	73mm
RELACIÓN DEL C. MAD. CON LA BASE DE CRANEO ANTERIOR	1:1		
SNA	80°± 1°	81°	83°
SNB	78°± 1°	79°	81°
ANB	2°	2°	2°
Go-Gn-SN	32°	39°	39°
PROFUNDIDAD FACIAL N-Go		108mm	112mm
LONGITUD FACIAL EJE Y S-Gn		122mm	127mm
EJE Y CON SN		71°	71°
ALTURA FACIAL ANTERIOR		114mm	122mm
ALTURA FACIAL POSTERIOR		74mm	76mm
PLANO FACIAL SN-Pg		78°	81°
CONVEXIDAD NA-Pg		5°	4°

ÁNGULOS DENTALES	NORMA	PACIENTE INICIAL	PACIENTE FINAL
<u>1</u> SN	102° ± 2°	85°	109°
<u>1</u> NPg	5mm ± 2mm	9mm	10mm
1NPg	2mm ± 2mm	6mm	8mm
1 MAND	90° ± 3°	89°	93°
OCL/MAND	15° ± 3°	21°	21°
ÁNGULO INTERINCISAL	135	125°	119°
SN-MAND	32° ± 5°	39°	40°
LABIO SUPERIOR	-1 a -4mm	1mm	1mm
LABIO INFERIOR	0 a +2mm	0.5mm	1.5mm

**PORCENTAJE DE CRECIMIENTO = 76/122= 62%**

