

UNIVERSIDAD NACIONAL AUTÓNOMA DE MÉXICO

FACULTAD DE MEDICINA

DIVISIÓN DE ESTUDIOS DE POSGRADO
HOSPITAL INFANTIL DE MÉXICO
“FEDERICO GÓMEZ”

**DEFICIENCIA CONGÉNITA DE PROTEÍNA C
REPORTE DE 3 CASOS**

T E S I S

QUE PARA OBTENER EL TÍTULO DE
HEMATÓLOGA PEDIATRA

PRESENTA

DRA. LOURDES PATRICIA CÓRDOVA HURTADO

Asesores de Tesis:

Dr. Santos Abel Bello González

Dra. Ana Itamar González Ávila

MÉXICO, D. F.

FEBRERO 2010



Universidad Nacional
Autónoma de México



UNAM – Dirección General de Bibliotecas
Tesis Digitales
Restricciones de uso

DERECHOS RESERVADOS ©
PROHIBIDA SU REPRODUCCIÓN TOTAL O PARCIAL

Todo el material contenido en esta tesis esta protegido por la Ley Federal del Derecho de Autor (LFDA) de los Estados Unidos Mexicanos (México).

El uso de imágenes, fragmentos de videos, y demás material que sea objeto de protección de los derechos de autor, será exclusivamente para fines educativos e informativos y deberá citar la fuente donde la obtuvo mencionando el autor o autores. Cualquier uso distinto como el lucro, reproducción, edición o modificación, será perseguido y sancionado por el respectivo titular de los Derechos de Autor.

UNIVERSIDAD NACIONAL AUTÓNOMA DE MÉXICO

FACULTAD DE MEDICINA

**DIVISIÓN DE ESTUDIOS DE POSGRADO
HOSPITAL INFANTIL DE MÉXICO
“FEDERICO GÓMEZ”**

DEFICIENCIA CONGÉNITA DE PROTEÍNA C REPORTE DE 3 CASOS

T E S I S

**QUE PARA OBTENER EL TÍTULO DE
HEMATÓLOGA PEDIATRA**

PRESENTA

DRA. LOURDES PATRICIA CÓRDOVA HURTADO

Asesores de Tesis:

Dr. Santos Abel Bello González

Dra. Ana Itamar González Ávila

“No basta dar pasos que un día puedan conducir hasta la meta, sino que cada paso ha de ser una meta, sin dejar de ser un paso”

Johann Peter Eckermann (1792-1854), escritor alemán

INDICE

Antecedentes	7
Antitrombina III	8
Proteína S	9
Resistencia a la proteína C activada.....	9
Hiperhomocisteinemia.....	10
Factor VIII.....	12
Factor XII.....	12
Protrombina.....	12
Sistema fibrinolítico.....	13
Fibrinógeno.....	13
Síndrome antifosfolípido.....	14
Proteína C	14
Funciones de la proteína C activada.....	21
Fisiología de la vía de la proteína C activada.....	21
Regulación de la vía de la proteína C.....	22
La vía de la proteína C en sepsis.....	23
Clasificación.....	25
Epidemiología.....	26
Valores normales.....	27
Clínica de la deficiencia de la proteína C.....	28

Diagnóstico.....	29
Tratamiento.....	30
Complicaciones de la terapia.....	31
Pronóstico.....	31
Justificación del estudio.....	33
Objetivos.....	34
Material y métodos.....	34
Descripción de casos	35
Caso 1	35
Caso 2.....	43
Caso 3.....	50
Discusión.....	57
Conclusiones.....	59
Bibliografía.....	60

RESUMEN

Introducción: Los lactantes con deficiencia congénita severa de proteína C, generalmente presentan en cuestión de horas posteriores al nacimiento, púrpura fulminante rápidamente progresiva y coagulación intravascular diseminada. La púrpura fulminante se trata de una lesión trombohemorrágica que inicia con lesiones rojas o purpúricas en sitios de presión, como la espalda, cabeza y nalgas. Estas lesiones rápidamente progresan a escaras negruzcas que son muy dolorosas. Presentan secuelas incapacitantes que incluyen trombosis de venas retinianas que evoluciona a la amaurosis, trombosis de extremidades que termina en amputaciones. El conocimiento de la existencia de esta deficiencia lleva al tratamiento adecuado oportuno y disminución de la mortalidad y secuelas.

Objetivo: Conocer las manifestaciones clínicas iniciales, curso y evolución de los niños con trombosis relacionada con deficiencia de proteína C.

Metodología: En el archivo clínico se realizó revisión extensa de los expedientes clínicos de los niños con diagnóstico de púrpura fulminante secundaria a deficiencia congénita homocigota de proteína C, obteniendo la siguiente información.

Resultados: Los 3 pacientes iniciaron con manifestaciones clínicas de la enfermedad en la etapa neonatal temprana. Siendo la primera manifestación clínica un cuadro de púrpura fulminante neonatal rápidamente progresiva, de difícil control, con altos requerimientos transfusionales. En 2 de los casos reportados, existía consanguinidad en primer grado. Los pacientes desarrollaron amaurosis bilateral, requirieron manejo por cirugía plástica para debridación de heridas secundarias a la púrpura fulminante y en 2 casos para zetoplastias, se optó por colocación de catéter de larga permanencia, los 3 casos presentaron contaminación del catéter, requiriendo múltiples recambios de los mismo, en los 3 casos se presentó celulitis periorbitaria y en 2 se complicó con endoftalmítis que requirió evisceración. En todos los casos el manejo anticoagulante con el que se logró mejor control, fue la heparina de bajo peso molecular enoxaparina. En 2 casos se documentó la deficiencia de proteína C cuantitativa, todos los padres resultaron portadores heterocigotos de esta deficiencia, con niveles de esta proteína en límites inferiores bajos, sin presentar ninguna manifestación trombótica.

Conclusiones: Cuando un paciente presenta un cuadro de púrpura fulminante neonatal, es esencial descartar de forma inicial la trombofilia hereditaria, realizando la determinación de niveles de actividad de las proteínas de la coagulación así como el resto del abordaje de trombofilia. El diagnóstico temprano de la deficiencia congénita de proteína C permite evitar complicaciones incapacitantes como la amaurosis secundaria a la trombosis retiniana y la amputación de extremidades.

PLANTEAMIENTO DEL PROBLEMA

Debido a la baja prevalencia de la deficiencia de la proteína C en la población mundial, se cataloga a esta enfermedad como un trastorno raro de la coagulación y por consiguiente se desconoce cuál es la fisiopatología, cuadro clínico, evolución y tratamiento de esta entidad.

¿Cuáles son las manifestaciones clínicas, curso y evolución de los niños con trombosis relacionada con deficiencia de proteína C para prevenir las secuelas discapacitantes?

ANTECEDENTES

El término trombofilia se utiliza para denominar diversas condiciones genéticas o adquiridas, que predisponen al desarrollo de trombosis.

La trombofilia hereditaria ha sido definida por la OMS y la ISHT como una “tendencia genéticamente determinada al tromboembolismo”. Tanto las anomalías dominantes como las recesivas, pueden hacerse clínicamente aparentes con inicio a edad temprana de eventos trombóticos. Los casos leves con frecuencia solo se evidencian mediante pruebas de laboratorio anormales, pero sin manifestaciones clínicas. (1)

La trombofilia se refiere a la propensión a desarrollar trombosis y el concepto se puede aplicar a enfermos con desarrollo espontáneo de trombosis venosa, eventos trombóticos de severidad desproporcionada a la causa, episodios de trombosis recurrentes ó trombosis venosa que se presenta a una edad temprana. También se puede utilizar para describir a los factores de riesgo hereditario de trombosis, que se identifican usualmente en estudios de laboratorio. (2)

En el siglo XIX, Rudolf Virchow popularizó la existencia de un estado trombofílico que predisponía a la trombosis venosa, constituido por la llamada tríada de Virchow, que consiste en estasis venosa, coagulabilidad alterada y lesión vascular. (3)

Al mismo tiempo (1865), Trousseau describió severos casos de trombosis recurrentes en pacientes con enfermedades adquiridas, la enfermedad que principalmente se asocio al desarrollo de trombosis fue el cáncer; condición clínica que se denomina síndrome de Trousseau.

La trombofilia familiar, es una entidad médica bien reconocida desde hace varios siglos, sin embargo los factores de riesgo heredados que son la base de esta enfermedad solo se han podido evidenciar en las últimas décadas. Durante los últimos 30 años se han descubierto varias proteínas anticoagulantes y se han identificado a nivel bioquímico y molecular, los defectos de estas proteínas que llevan al desarrollo de alteraciones que se ligan principalmente a la trombofilia. (4) La tendencia a la trombosis en un individuo o la trombofilia familiar hacían suponer que probablemente se trataba de un factor genético, el que se encontraba implicado en el desarrollo de estos eventos trombóticos entre miembros de una misma familia. En 1956, Jordan y Nadorff describieron “la tendencia familiar en la enfermedad trombótica” al estudiar 40 pacientes con trombosis venosa y con historia familiar de desarrollo de eventos trombóticos, donde se incluían pacientes con trombosis venosa relativamente jóvenes, aunque la etiología de esta tendencia familiar aun no era entendida. (5)

La trombofilia hereditaria es una condición relacionada con deficiencia de factores hereditarios, se observa en cerca del 15% de pacientes que presentan trombosis venosa antes de los 45 años. (6)

Antitrombina III

El término de trombofilia fue usado por primera vez en 1965 por Egeberg para designar una enfermedad que presentaba trombosis venosa asociada a deficiencia de una proteína de la coagulación, cuando describió la deficiencia de antitrombina III. (7)

La antitrombina III es el inhibidor fisiológico más importante de los factores de coagulación y fue el primer defecto hereditario identificado. Es una glicoproteína con un peso molecular de aproximadamente 58.000 D. Se sintetiza en el hígado y posee un centro activo para fijarse a la trombina y dos centros más para unirse a la heparina. Forma complejos inactivos con la trombina y también con los factores X activado, IX activado y XI activado. Cuando se une a la heparina la velocidad de inactivación de antitrombina III se aumenta hasta 100 veces.

Un descenso en la actividad del 50% fue descrito por primera vez en una familia noruega en 1905. Posteriormente se han descrito numerosas familias con este defecto, todas ellas con una tendencia trombótica aumentada aunque la antitrombina III residual fuera del 50%. (8)

Los homocigotos para el déficit fueron descritos por primera vez en 1989 en dos familias que presentaron muertes neonatales en los miembros afectados.

Un 50% de los individuos heterocigotos para la deficiencia de antitrombina III van a presentar un episodio trombótico antes de los 25 años, y no es rara la aparición de trombosis antes de los 16 años. (9)

En el déficit de antitrombina III pueden diferenciarse dos tipos según exista un descenso en la síntesis global de la proteína, el tipo I que consiste en una anomalía en su molécula, con niveles de proteína normales pero funcionalmente inactivos y el tipo II. A su vez en el tipo II puede estar afectada la parte de su molécula con acción serpina: Tipo II a, o el lugar de unión a la heparina: Tipo II b. Las consecuencias clínicas de la alteración son similares en cualquiera de los tipos excepto en el II b en el que la frecuencia de episodios trombóticos es menor.

La prevalencia del déficit de antitrombina III es de 0.02% en la población general y del 1% cuando se estudia en los individuos afectados de trombosis. Es interesante reseñar que en todos los casos la trombosis es solamente venosa y que el riesgo de trombosis en el árbol arterial es similar al de la población no afectada. (10)

Proteína S

Casi 20 años después de descubrirse la deficiencia de antitrombina III, se descubrieron 2 factores de riesgo adicionales que también se asociaron a la trombofilia familiar: los niveles bajos de proteína C y S descritas en 1983 en un neonato con purpura fulminante por deficiencia homocigota de proteína C.

En 1977 Seattle y colaboradores descubrieron una proteína vitamina K dependiente a la que llamaron proteína S. Tres años más tarde Walker demostró que actuaba como cofactor de la proteína C aumentando su capacidad de inactivar el factor V activado.

La proteína S circula fijada de forma reversible a otra proteína, la C4b-BP. Sólo la forma libre, que representa un 40% de la proteína S total, tiene actividad de cofactor de la proteína C activada. Por ello, tanto la cantidad de proteína S como de C4b-BP puede influir en la tendencia trombofílica.

La C4b-BP es un reactante de fase aguda por lo que cualquier proceso agudo puede influir en los niveles de proteína S libres. Además, los niveles de proteína S pueden variar por influencias hormonales, por lo que pueden disminuir en mujeres pre-menopáusicas, embarazadas y con las terapias hormonales.

Los valores normales de proteína S varían de 60-130% de los valores de referencia con un 40% de forma libre y un 60% asociado a la proteína C4b-BP. Los estados deficitarios se clasifican en tipo I y II basados en los análisis cuantitativos y funcionales con una subclasificación del tipo II. En el tipo II a hay niveles normales de proteína S total con descenso de las formas libres y por tanto de la actividad. El tipo II b tiene niveles normales de proteína S total y libre pero con un descenso de su actividad sugiriendo la existencia de una proteína S anómala.

Desde 1984 se han descrito muchas familias con trombofilia asociada a déficit de proteína S aunque el riesgo real de trombosis en las personas afectadas no se conoce ya que no se ha determinado su prevalencia en la población sana. (11)

Resistencia a la proteína C activada

En 1990 se descubrió la resistencia a la proteína C activada (12) y en 1993 fue descrita como una nueva causa de trombofilia hereditaria en tres familias diferentes. En estos individuos, la adición de proteína C activada al plasma no produce el esperado alargamiento del tiempo de formación del coágulo. Se pensó al principio que se debía a algún defecto en un cofactor de la proteína C activada, pero en 1994 Dahlbäck localizó el defecto genético en el Factor V (13), defecto que fue posteriormente identificado como una mutación puntual con base genética en R506Q en el factor V de la coagulación llamado factor V de Leiden (14), que consistente en la sustitución de una arginina por un ácido glutámico en la posición 506 del gen del factor V, lo que hace a este factor V resistente a la inactivación por

la proteína C activada, aumentando así la trombina y creándose un estado de hipercoagulabilidad. (15, 16, 17, 18, 19) La forma mutante se denomina habitualmente como factor V Leiden o FV:Q506A. Ocasionalmente se ha encontrado resistencia a la proteína C activada hereditaria sin el alelo FV Q506A por lo que se piensa que puede estar causada en ocasiones por alteraciones aún no identificadas.

Las mutaciones que afecten a otros lugares de unión del factor V o el factor VIII podrían dar lugar a resistencia a la proteína C activada, hipercoagulabilidad y aumento del riesgo trombótico, pero hasta la fecha no se han encontrado en el factor VIII, aunque sí en el factor V (FV Cambridge y FV Hong Kong). (20,21) El estudio de la resistencia a la proteína C activada se realiza mediante estudios funcionales y técnicas de biología molecular.

La prevalencia de esta mutación en pacientes con trombosis varía del 10 al 20% y del 3 al 8% en población de control sana, con grandes variaciones en la distribución geográfica de la misma incluso entre poblaciones de un mismo país. (22) Estos datos la convierten en el factor genético de riesgo trombótico más prevalente ya que las deficiencias de antritrombina III, proteína C y proteína S juntas no llegan al 10%.

Un gran número de estudios han demostrado la relación entre la resistencia a la proteína C activada y trombosis venosa como la principal manifestación de la alteración, aunque también se asocia a tromboflebitis y tromboembolia pulmonar. (23)

La incidencia de trombosis es de 0.18% entre los parientes con genotipo normal, de 0.37% para los portadores heterocigotos y de 1% para los homocigotos. Los estudios de casos control sugieren un aumento de 5 a 10 veces en el riesgo de trombosis para los heterocigotos y de 50 a 100 veces para los homocigotos. (23)

Hiperhomocisteinemia

La hiperhomocisteinemia se asoció por primera vez a la enfermedad arterioesclerótica en 1969, cuando McCully reconoció la relación entre niveles elevados de homocisteína en pacientes con homocisteinuria y la enfermedad vascular prematura.

En 1976 Wilcken y colaboradores fueron los primeros en relacionar los niveles moderados de homocisteína con la enfermedad arterial coronaria. (24)

En 1993 Malinow en un estudio caso-control de 287 individuos, midió el grosor de la capa íntima de la carótida y encontró una correlación entre el engrosamiento de la misma y los niveles de homocisteína. (26) Estudios posteriores han reafirmado esta idea.

Posteriormente, otros trabajos han apoyado la idea de que la hiperhomocisteinemia es un factor de riesgo independiente para la enfermedad cerebro vascular, carotidea, arterial periférica y venooclusiva.

En 1994 Bushey y colaboradores (26) realizaron un metaanálisis sobre 27 trabajos, incluyendo estudios hechos en enfermedad arterial coronaria, cerebro vascular y arterial periférica. En él se puso de manifiesto que los niveles elevados de homocisteína son un factor de riesgo independiente para la enfermedad arterial.

Un aumento de 5 μM en la homocisteína total se asocia con un odds ratio de 1.6 en hombres y 1.8 en mujeres para la enfermedad coronaria y de 1.5 para la enfermedad vascular cerebral.

La arteriopatía periférica también estaba relacionada con la homocisteína total.

En 1994 Verhoef y colaboradores midieron la homocisteína en 109 pacientes con eventos trombóticos y en 427 controles sanos, encontrando que la homocisteína está relacionada con un pequeño pero no significativo aumento del riesgo de evento isquémico. (27)

También la homocisteína se ha relacionado con la enfermedad venooclusiva aunque no en todos los estudios se han obtenido las mismas conclusiones.

La hiperhomocisteinemia se produce cuando el metabolismo de la homocisteína se encuentra disminuido. La homocisteína se metaboliza por trasulfuración a cistationina o por remetilación a metionina. Los déficits de las enzimas que catabolizan la homocisteína o de las enzimas que catalizan la trasulfatación y la remetilación producen una acumulación de homocisteína. En esta vía de la remetilación juega un papel clave la enzima metilen tetrahidrofolato reductasa que requiere de la vitamina B_{12} como sustrato. En la vía de la transulfatación la clave es la cistationina- β -sintetasa.

Los factores que contribuyen a la hiperhomocisteinemia incluyen diversos procesos adquiridos como trastornos de la nutrición, la edad y algunos procesos patológicos como la diabetes, el hipotiroidismo y la enfermedad renal, así como mutaciones genéticas de la metilen tetrahidrofolato reductasa y la cistationina- β -sintetasa de las cuales se han descrito varias alteraciones hasta la fecha.

Muy interesante es el hallazgo en algunos estudios de que la ingesta de 200 $\mu\text{gr}/\text{día}$ de ácido fólico se asocia con una disminución de 4 μM de homocisteína.

La variante del enzima metilen tetrahidrofolato reductasa se ha demostrado que es la responsable del aumento de incidencia de la enfermedad arterial pero sólo en los individuos homocigotos que tienen asociado un déficit de folatos. En estos casos, la identificación de los portadores de la mutación permitiría prevenir la enfermedad arterial mediante un apropiado tratamiento con folatos. (10)

Factor VIII

En 1995 Koster publicó un trabajo sobre la relación entre factor VIII, factor de Von Willebrand y los grupos sanguíneos en el que se puso de manifiesto que los niveles elevados de factor VIII constituían un factor de riesgo independiente para la trombosis. Estas conclusiones han sido corroboradas por otros autores (28,29) que han hallado cifras de factor VIII superiores al 150%, en un 25% de pacientes con trombosis inexplicadas, constituyendo además un riesgo de recurrencia dosis dependiente.

Aunque el mecanismo de actuación se desconoce, no parece deberse únicamente a sus características de reactante de fase aguda, sino que es posible que los valores elevados de la concentración de factor VIII en plasma estén determinados genéticamente, aunque los estudios sobre los polimorfismos del gen del factor VIII no han dado hasta el momento ningún resultado positivo.

Factor XII

Se ha descrito un polimorfismo del gen del factor XII que se manifiesta con disminución de los niveles plasmáticos del factor, pero no se ha encontrado relación con la enfermedad cardiovascular y está aún sin estudiar su posible relación con la arteriopatía periférica y la enfermedad vascular cerebral.

Protrombina

La mutación G20210A de la protrombina fue descrita en 1996 por Poort. (30) El estudio inicial se hizo sobre 28 individuos pertenecientes a familias con historia de trombosis de repetición. Encontraron esta mutación en el 18% de los individuos afectados frente al 1% en los individuos sanos.

El ensayo funcional de la protrombina puso de manifiesto unos niveles mayores del 115% del normal en el 85% de los portadores de la mutación, aunque estudios posteriores han encontrado que la relación entre los niveles plasmáticos de la protrombina y la mutación son escasas por lo que no puede utilizarse la prueba funcional como "screening".

La prevalencia de esta mutación presenta diferencias geográficas significativas pero puede estimarse en un 6% en pacientes con trombosis y un 2% en la población sana. (22)

Rosendaal (31) realizó un estudio multicéntrico que comprendía nueve países diferentes, donde encontraron que la prevalencia de portadores en la población general es de 1 al 4% con grandes diferencias en su distribución, siendo más frecuente en los países del sur que en los del norte de Europa.

Hay resultados contradictorios sobre la asociación de esta mutación con la trombosis arterial. (32) Martinelli y colaboradores hallaron la mutación en un 20% de los pacientes afectados de trombosis venosa cerebral y concluyeron que este gen multiplica el riesgo de trombosis venosa cerebral en 10.2 veces.

Sistema fibrinolítico

La eficacia del sistema fibrinolítico se basa en el balance entre factores profibrinolíticos y sus inhibidores. Se han estudiado varios defectos hereditarios de los diversos componentes del sistema como factores de riesgo trombótico. Algunos estudios epidemiológicos (ECAT) (33) han señalado que los niveles basales del antígeno activador tisular del plasminógeno (tPA-Ag) están elevados en individuos sanos con riesgo de un futuro episodio trombótico arterial coronario o cerebro vascular.

Aunque la capacidad fibrinolítica parece ligada a factores genéticos, la influencia de factores ambientales es muy fuerte. El tabaquismo, la obesidad, los estrógenos y el alcohol afectan al balance del Inhibidor del activador del plasminógeno tipo I y el activador tisular del plasminógeno (PAI-1/tPA) por lo que la valoración de riesgo trombótico a nivel individual es sumamente difícil. Sin embargo, el papel del sistema fibrinolítico en la etiología de la trombosis no se ha establecido de forma certera ya que son necesarios estudios más amplios. Un análisis detallado de los casos publicados parece indicar que es necesaria la asociación con otros factores de riesgo, como si el papel de las alteraciones del sistema fibrinolítico fuera el de retardar la disolución de un coágulo formado por un estado de trombofilia subyacente.

Fibrinógeno

El fibrinógeno ha aparecido en varios estudios hechos sobre enfermedad isquémica como un predictor independiente de riesgo de trombosis y también de arterioesclerosis, tan potente como los niveles de colesterol, (34) además de haber aparecido en algún estudio como el principal factor hemostático implicado en el engrosamiento de la arteria carótida. (35) El fibrinógeno es un reactante de fase aguda y como tal, sus niveles plasmáticos pueden aumentar como parte de la reacción inflamatoria, además de que pueden modificarse por factores externos tales como el alcohol, el estrés, el tabaco, etc. Sin embargo, parecen existir también factores hereditarios, con variaciones genéticas asociadas a polimorfismos de las cadenas alfa y beta. El genotipo h1h2 produce niveles de fibrinógeno más elevados que el h1h1. (10)

Síndrome antifosfolípido

El síndrome antifosfolípido (SAFLP) es un cuadro que se manifiesta por una clara tendencia hacia el desarrollo de trombosis, pérdidas fetales y la presencia en plasma de anticuerpos antifosfolípidos (AAF). El origen de los Anticuerpos antifosfolípido es desconocido. Algunos surgen como respuesta a infecciones tales como la sífilis, la hepatitis C o el virus de inmunodeficiencia humana, otros se desarrollan como consecuencia de lesiones celulares o apoptosis en el curso de enfermedades autoinmunes o cáncer y en ocasiones, sin patología demostrable. Por ello se denomina “primario” cuando se presenta aislado y “secundario” cuando existe una infección ó una enfermedad autoinmune.

En la práctica hay dos formas de identificar los anticuerpos antifosfolípidos, midiendo su reactividad con los fosfolípidos aniónicos mediante ELISA en fase sólida, o por su inhibición de las fases de coagulación dependientes de fosfolípidos, que son heterogéneos y en ocasiones difíciles de valorar. El síndrome antifosfolípido está relacionado con la trombosis tanto venosa como arterial.

De un 9 a 14% de las trombosis venosas idiopáticas presentan anticuerpos antifosfolípidos que se acompañan de índices de recurrencia muy elevados de hasta un 20-25% a los dos años del término de la terapia anticoagulante. (36)

Los anticuerpos antifosfolípido también se asocian a enfermedad arterial. Aproximadamente un tercio de los pacientes con evento isquémico menores de 50 años presentan anticuerpos antifosfolípidos. Se trata por lo general de cuadros neurológicos menores, ataques isquémicos transitorios, migrañas, etc., pero con gran tendencia a la recurrencia. Afectan a jóvenes y a menudo se asocian con otros factores de riesgo como hiperlipidemias, tabaquismo u otros tipos de enfermedad vascular, cardíaca o periférica. (37) Así mismo, estudios prospectivos han demostrado que los anticuerpos antifosfolípidos pueden predecir el índice de recurrencia y muerte en pacientes con infarto agudo al miocardio menores de 65 años. Los cuadros trombóticos aparecen frecuentemente asociado a títulos elevados de anticuerpos antifosfolípidos de más de 40 GPL (38) y asociados a anticuerpos anti-Beta 2 glicoproteína, pero ningún análisis tiene por sí sólo un alto nivel predictivo para identificar a los pacientes en riesgo trombótico.

La proteína C

La proteína C fue descrita por primera vez como un anticoagulante natural en 1960 por el Dr. Seegers (39) pero el entendimiento de la complejidad de su activación, función y fisiología no se estableció hasta que Stenflo la caracterizó en 1976 como un zymogeno dependiente de vitamina K que puede ser convertido a proteasa de serina capaz de unirse a la membrana. La llamo así por que es la tercera proteína en aparecer en estudio de cromatografía de intercambio iónico con dietilaminoetil celulosa (DEAE). (40) Las demostraciones subsecuentes por Kisiel de la activación de la proteína C, la vuelve un anticoagulante que inhibe el

factor V, Walker determinó que esta enzima presenta un marcador específico para el factor V activado, Vehaver y Davie observaron que el factor VIII es un sustrato para la proteína C activada y que el factor VIII activado es su sustrato específico. (41)

La proteína C está formada por 2 cadenas, unidas por enlaces disulfuro, el sitio activo y el péptido eliminado durante la activación se encuentran en la cadena pesada (41,000 mol). La trombina es el único activador conocido con relevancia fisiológica de la proteína C, debido a su anclaje único entre la arginina localizada en la posición 12 y la leucina en la posición 13 de la cadena pesada. (42) La cadena ligera (21,000 mol) contiene residuos de ácido gamma carboxiglutámico que se encuentran involucrados en la asociación calcio dependiente de membrana. Aunque la trombina puede activar la proteína C, el proceso de activación es lento y es inhibido posteriormente por las concentraciones fisiológicas del calcio.

Existe en el endotelio vascular un receptor de alta afinidad para la trombina que estimula potencialmente la activación de la proteína C. La trombomodulina es una proteína de 74,000 moles, forma un complejo 1:1 con la trombina, este complejo activa rápidamente a la proteína C por medio de una reacción calcio dependiente. Cuando la unión de trombina con trombomodulina no produce más coágulo de fibrina, se activa al factor V y las plaquetas.

La trombomodulina posee 2 funciones anticoagulantes: la habilidad de estimular la activación de proteína C dependiente de trombina y la habilidad de inhibir directamente las actividades procoagulantes de la trombina. Estas funciones son catalizadas en la superficie del endotelio vascular. La proteína C activada mediada por trombomodulina y la depuración de trombina ocurre principalmente en la microcirculación. Factores como el estasis, retrasan el acceso de trombina a la circulación y bloquea la activación de la proteína C, así como la depuración de trombina mediada por células endoteliales. El factor V incrementa la tasa de activación de proteína C activada por trombina. El factor V se diferencia de la trombomodulina en muchos aspectos, la activación de proteína C por factor V no es dependiente de Calcio, la afinidad entre el factor V y la trombina es por lo menos 100 veces más baja que la afinidad de la trombomodulina por la trombina, el factor V no altera el sustrato macromolecular de trombina y la tasa de activación de proteína C no es más de 10% que lo que se obtiene por trombomodulina.

La función de la proteína C activada es la de un anticoagulante que inactiva a los factores V y VIII en el plasma humano. Las formas activadas por la trombina, factores V y VIII activado, son inactivadas por la proteína C activada por lo menos 30 minutos más rápido que sus precursores. La tasa de inactivación se incrementa 50 veces más por fosfolípido y calcio. El factor X activado protege al factor V activado de la inactivación en sistemas purificados y en la superficie de las plaquetas.

La proteína C activada aparece en la enzima terminal de la vía y en la enzima directamente responsable de la inactivación del factor V y VIII. Otra proteína plasmática dependiente de vitamina K, la proteína S, se requiere para la óptima activación y función anticoagulante de la proteína C. La proteína S funciona como cofactor para formar un complejo con la proteína C activada e incrementa la tasa de inactivación de factor V activado.

La característica principal de la vía de la proteína C reside en la habilidad de esta vía de responder ante la presencia de trombina. Cuando la concentración de trombina incrementa, mucha de esta trombina se une a la trombomodulina, que se localiza en la superficie de las células endoteliales lo que provoca la activación de la proteína C.

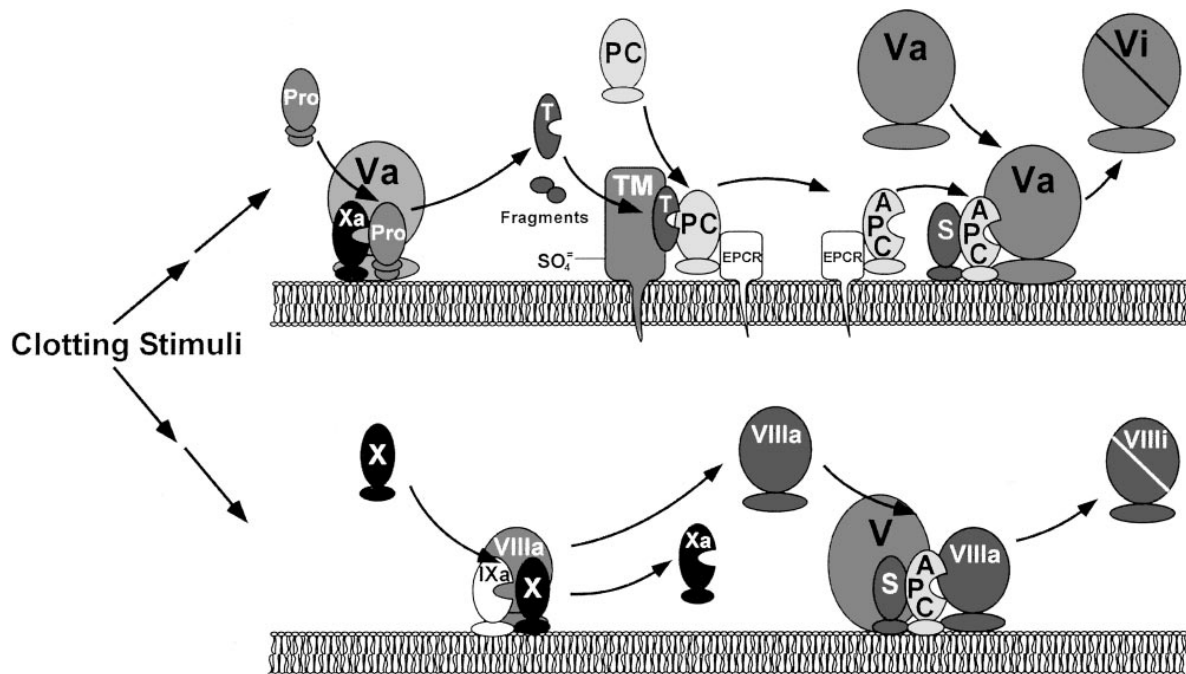


Figura 1. El papel de la vía de la proteína C en la coagulación es de regulación. El estímulo lleva a la iniciación de la vía por una variedad de mecanismos, que lleva a la formación y activación de los complejos factor Va-Xa, VIIIa-IXa, y en última instancia a la generación de la trombina. La trombina lleva a la formación de fibrina por la activación plaquetaria y células endoteliales, o se une a la trombomodulina (TM), donde activa rápidamente la vía de la proteína C. Este proceso es potencializado por el receptor de la proteína C endotelial (EPCR). Una vez activada la proteína C se separa del EPCR y se une a la proteína S, este complejo inactiva a los factores Va y Viii. En el caso del factor Viii, el proceso es potencializado por el factor V por más tiempo.

La activación de la proteína C se incrementa aproximadamente 20 veces in vivo cuando la proteína C se une a el receptor de la proteína C en las células endoteliales.

En relación con la trombina libre, la trombina unida a trombomodulina se inactiva mucho más rápido por la trombina y el inhibidor de la proteína C, con un estimado de vida media de 2 segundos. Esto provoca que una vez que la generación de trombina cesa, el complejo de proteína C activada detenga rápidamente la activación de la proteína C. La proteína C y el complejo de proteína C activada se unen al receptor de la proteína C en las células endoteliales con la misma afinidad. Teniendo en cuenta que el receptor de proteína C de las células endoteliales participa en la activación de la proteína C, se garantiza que el receptor de proteína C de las células endoteliales sea ocupado con la proteína C activada. La proteína C activada unida al receptor de la proteína C activada de las células endoteliales puede ser inactivada por los inhibidores de proteasas plasmáticos (α 1-antitripsina e inhibidores de la proteína C) aproximadamente a la misma tasa que la proteína C activada libre (con una vida media de aproximadamente 15 minutos). El sitio de unión del receptor de proteasa activada (RPA-1) al complejo de receptor de proteína C de células endoteliales unido a la proteína C activada ha sido implicado como uno de los mecanismos de señalización celular, el más importante se ha relacionado a actividades apoptóticas. Además de la activación de la proteína C, el complejo de trombina-trombomodulina es un potente activador del inhibidor activable de fibrinólisis de la trombina, una β -procarboxipeptidasa. Esta enzima remueve el sitio residual terminal de arginina y lisina. En el caso de la fibrina, la remoción del residuo de lisina retarda la lisis del coagulo. La actividad de la β -carboxipeptidasa es bien conocida por verse involucrada en la inactivación de sustancias vaso activas como la anafilotoxina C5a, un protector de la microvasculatura del daño causado por enfermedades infecciosas y de transfusiones no compatibles cuando la activación del complemento es iniciada.

La trombomodulina es una molécula compleja con dominios distintos y múltiples. Se han descrito diferentes funciones para estos dominios. El dominio N terminal tiene una secuencia similar a las lectinas, que son proteínas unidas a carbohidratos y no están involucrados en la activación de la proteína C. Los dominios de lectinas han mostrado actividad inflamatoria. Si se infunde, agregado como dominio aislado soluble o está presente en la trombomodulina nativa celular, la presencia del dominio de regulación del factor nuclear κ B y la vía de la proteína cinasa activada mitógena, que se encuentran envueltas en la activación celular endotelial y en determinación de la etapa de la disfunción celular endotelial, probablemente, un receptor de la señalización en el endotelio es bloqueado por el dominio de lectinas o tornado para enviar señales reguladoras negativas a la unión del dominio-lectina. Puesto que la proteína mitógena activada de la vía de las cinasas es regulada dentro una variedad de estados de la enfermedad, esta actividad antiinflamatoria se disminuirían, haciendo la vasculatura vulnerable a lesión adicional.

Thrombin-TM Complex

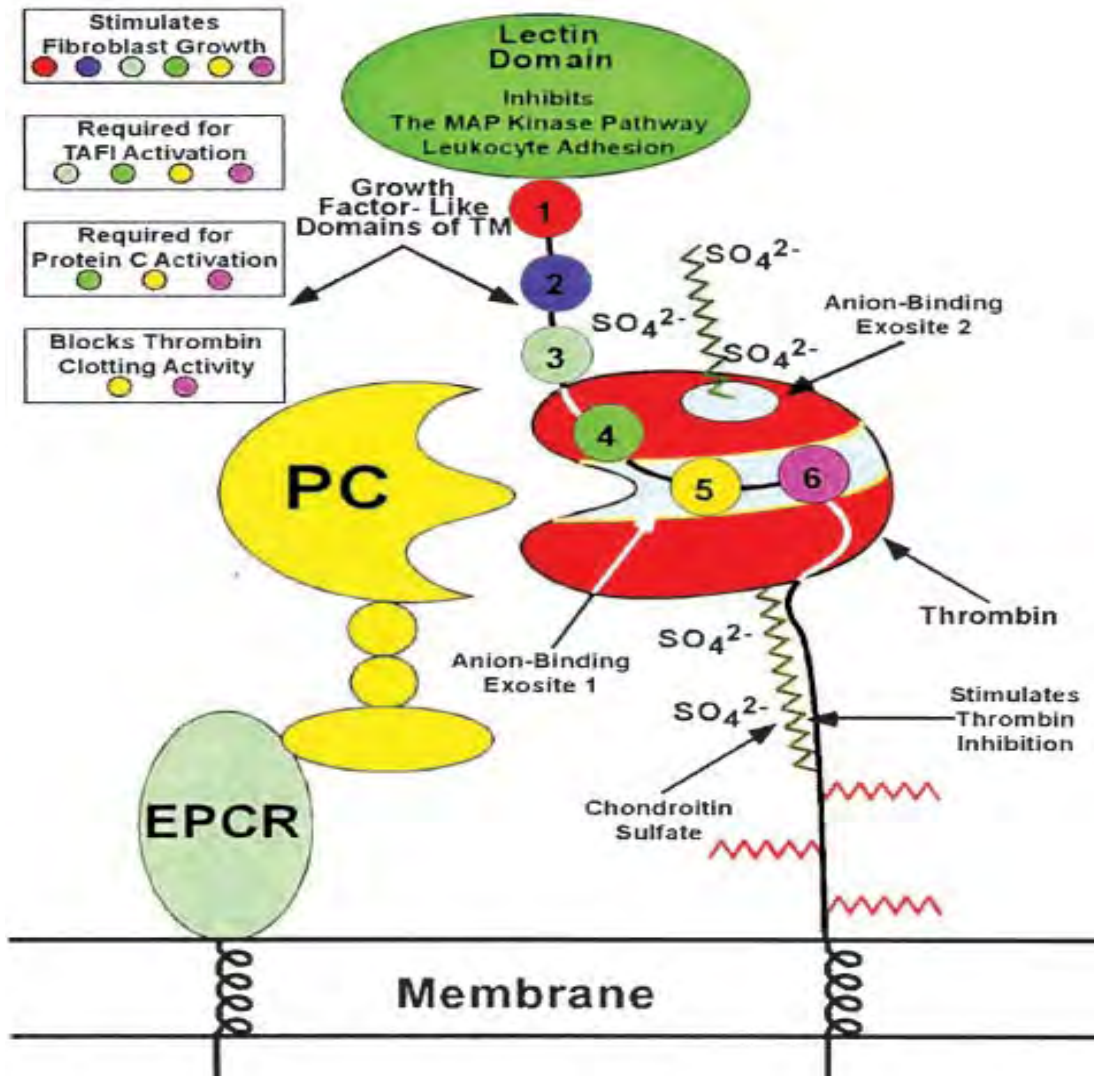


Figura2. La trombina que une a la trombomodulina (mostrada como la franja azul en medio de la trombina) y a los dominios 4 a 6 de EGF de la trombomodulina. La mitad del sulfato de la condroitina aumenta la afinidad de la trombina por la trombomodulina, pero no se requiere para la función. Este sulfato de la condroitina actúa recíprocamente en el sitio de unión externo 1 del anión a la trombina, y en el sitio de unión externo 2 muy cerca del sitio de unión a la heparina. El dominio del lectina de la trombomodulina inhibe la adherencia del leucocito y la vía de las cinasas del MAPA. Otras funciones del trombomodulina requieren la presencia de diversos dominios de EGF. La activación de la proteína C a proteína C activada por el complejo de la trombina-trombomodulina se incrementa por la unión de la proteína C a al receptor de células endoteliales del dominio Gla de la proteína C.

Además de la participación en la activación de la proteína C y en la inhibición de la fibrinólisis activada por trombina, se ha observado que el dominio del factor de crecimiento epidérmico de la trombomodulina tiene actividad de crecimiento mitogénica en fibroblastos, sugestivo de que participa en la cicatrización y posible desarrollo de arterioesclerosis.

La activación del inhibidor de fibrinólisis activado por trombina requiere de los dominios 3 al 6 del factor de crecimiento epidérmico, mientras que la activación de la proteína C solo requiere de los dominios 4 al 6 del factor de crecimiento epidérmico.

Inmediatamente sobre la membrana se encuentra una región pesada modificada por azúcares unidos a O y modificado a menudo por sulfato de condroitina.

Cuando se encuentra modificado por sulfato de condroitina, la trombomodulina unida a trombina se aprieta 10 veces más y acelera la inactivación de la unión de trombina por el inhibidor antitrombina y de proteína C.

La Información disponible indica que no todas las moléculas humanas de trombomodulina tienen la mitad de del sulfato de condroitina y el grado relativo de la modificación en diversos lechos vasculares es desconocido.

La proteína celular endotelial es estructuralmente muy similar a la familia de moléculas del complejo mayor de histocompatibilidad clase I/CD1, casi todas se encuentran envueltas en la inmunidad e inflamación.

En el caso de la familia CD1, se ha observado que estas moléculas se unen a los glicolípidos y presentan antígenos de glicolípidos a células T para presentar reacción inmune que se involucra en la protección de invasiones bacterianas como la tuberculosis.

También puede involucrarse en la prevención de autoinmunidad, incluyendo síndrome antifosfolípido. Como los miembros de las familias CD1, el receptor de proteína C de las células endoteliales como lípidos, en este caso fosfolípido se une en el receptor de la presentación del antígeno.

Es necesario que el lípido se una fuertemente a la proteína, pero su rol asociado a las reacciones inmunes contra las bacterias, es desconocido.

Es conocido que al bloquear la unión de la proteína C activada al receptor de la proteína C de las células endoteliales, se exagera la respuesta inflamatoria, incrementada por la IL-6 y la coagulación por disminución de fibrinógeno e incremento de dímero D.

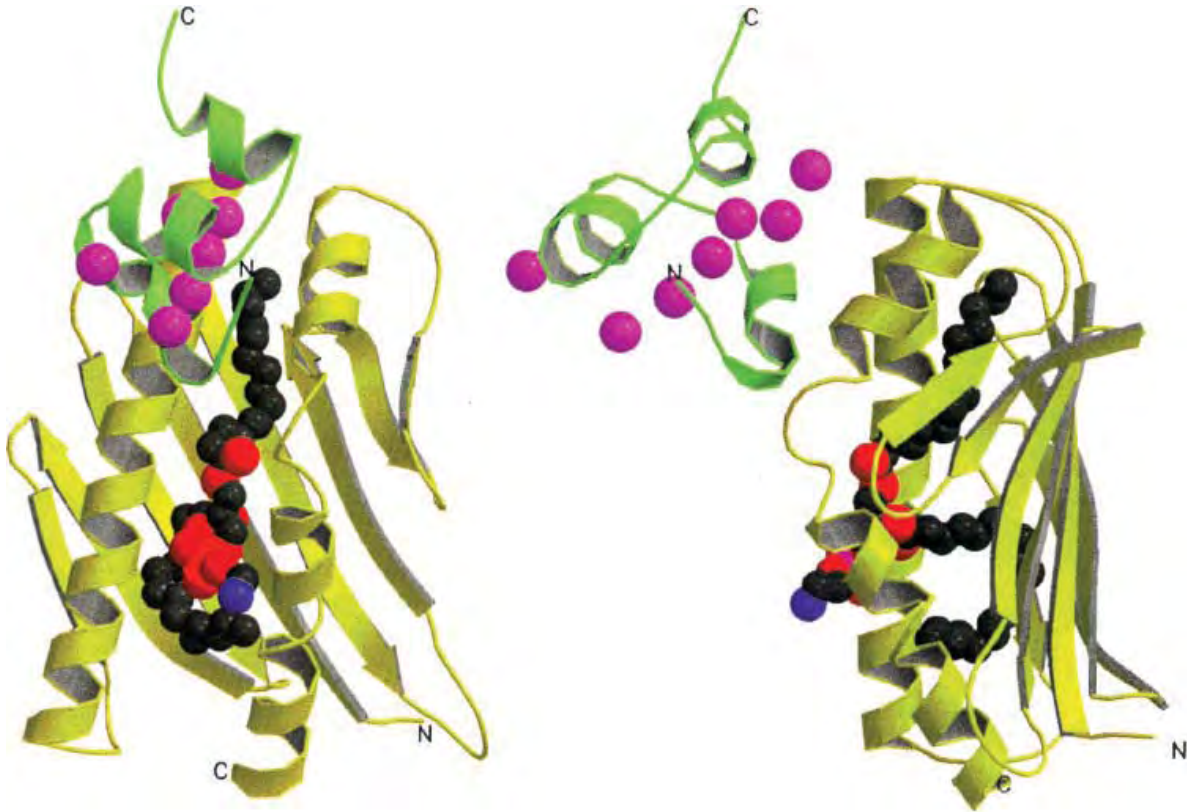


Figura 3. El receptor endotelial de proteína C soluble recombinante es una molécula con una parte del dominio Gla de la proteína C y una molécula de lípido. En el receptor endotelial de la proteína C (la cinta amarilla), dos hélices y ocho cadenas crean un surco que está lleno de fosfolípidos (las pelotas que llenan espacio en el centro). La unión de iones de calcio (esferas de magenta) a el dominio Gla de la proteína C (la cinta verde) expone el lazo "Omega" Terminal de N, que en ausencia del receptor endotelial de proteína C actúa recíprocamente con los fosfolípidos de superficie de la membrana. No parecen haber interacciones directas entre la el dominio Gla de la proteína C y la molécula de lípido localizada en el surco del receptor endotelial de proteína C soluble recombinante. El modelo del complejo consiste en residuos de 7 a 177 del receptor endotelial de proteína C soluble recombinante y los 33 primeros residuos del dominio Gla de la proteína C.

Otra observación es la interacción del receptor de proteína C de las células endoteliales con los leucocitos en la regulación de la respuesta inflamatoria.

El receptor soluble de proteína C de células endoteliales es secretado del endotelio por acción de la metaloproteinasa. Esta enzima es activada en respuesta a la IL-1 β , trombina o estimulación del endotelio. Clínicamente los niveles del receptor soluble parecen incrementarse en pacientes con lupus eritematoso sistémico o sepsis. El receptor soluble de proteína C de células endoteliales se une a los neutrófilos activados en un proceso que implica la unión directa de los leucocitos con los derivados de la proteínasa 3, el auto antígeno de la granulomatosis de Wegener.

La proteinasa 3 se une alternadamente a la Mac-1 (CD11b/CD18), una integrina del leucocito que activa al endotelio, se sugiere que el receptor de proteína C de las células endoteliales pueden bloquear su unión a leucocitos por bloqueo de la interacción de integrinas.

Funciones de la proteína C activada

Además de la inactivación de factor V activado y VIII activado, se ha demostrado que la proteína C activada también posee actividad antiinflamatoria, antiapoptótica y anticoagulante a nivel celular. La actividad antiapoptótica parece ser mediada al menos en parte, por la unión del complejo de proteína C activada al receptor de proteína C activada de células endoteliales con el receptor activado de proteasas 1. El receptor de proteína C de células endoteliales se expresa principalmente en el endotelio, pero el receptor de proteasas activado es localizado en muchas células, por lo que la dependencia de el receptor de proteína C de células endoteliales probablemente presenta activación preferencial de este receptor en el endotelio, evitando de esta manera la activación plaquetaria y de los neutrófilos que de otra forma hubiese ocurrido.

La actividad antiapoptótica de la proteína C activada mediada por la activación del receptor de proteasa activada 1, se apoya en la observación de que la activación de los péptidos por la proteína C activada, dependiente del receptor de la proteína C de las células endoteliales o el receptor de proteasa activada 1 podía proteger a ratones contra eventos isquémicos.

La proteína C activada ha mostrado inhibir la liberación del factor de necrosis tumoral FNT- α , así como también ha mostrado bloquear la adhesión de los leucocitos que se incrementa por el receptor de proteasas activado, finalmente también inhibe la expresión del factor tisular el cual también se incrementa con el receptor de proteasa activado. Por lo que parece existir más de una vía de señalización de moléculas, otras con mayor participación en la respuesta antiinflamatoria.

Fisiología de la vía de la proteína C.

La trombomodulina es localizada en el endotelio, por inmunohistoquímica, el número de copias por células endoteliales varía incrementándose hasta 10 veces más en los lechos vasculares (la micro circulación cerebral es una excepción, donde la expresión de trombomodulina es muy baja). El radio de volumen de la sangre se incrementa por la célula endotelial cientos de veces según el volumen sanguíneo se moviliza de los grandes vasos a los capilares sanguíneos. Asumiendo que existen 100,000 células de copias de trombomodulina por célula

endotelial, el estimado de concentración de trombomodulina en los capilares es de 100 a 500 nmol/L. La trombomodulina se une a la trombina con Kd aproximadamente 1 a 10 nmol/L dependiendo de la presencia de sulfato de condroitina. Por lo tanto, como la trombina pasa a través de los lechos vasculares, las altas concentraciones de trombomodulina remueven casi toda la trombina, llevando a la rápida inactivación de trombina por su inhibidor, obstruye directamente las reacciones procoagulantes de la trombina y la activación rápida de la proteína C. De acuerdo con este concepto los defectos severos en la vía de la proteína C, se asocian a trombosis microvascular, particularmente de la piel (púrpura fulminante). En caso de deficiencia de proteína C, la progresión y reversibilidad de las lesiones, siempre y cuando no exista tejido necrótico, se pueden prevenir y revertir rápidamente con la administración de proteína C. Estas lesiones se observan similares a las que aparecen en pacientes sépticos, particularmente en pacientes con meningococemia, donde el aporte de proteína C parece mejorar la progresión de las lesiones.

Regulación de la vía de la proteína C

La trombomodulina y el receptor de proteína C de las células endoteliales pueden regular y disminuir el nivel transcripcional por citocinas inflamatorias como IL-1 β y FNT- α . En adición, la actividad de trombomodulina se puede disminuir dramáticamente por oxidantes liberados por los leucocitos. Finalmente, la elastasa libera rápidamente del leucocito formas solubles de trombomodulina, que tienen considerablemente menos actividad que la forma celular por no poseer el efecto de aceleración del receptor de proteína C y no contienen sulfato de condroitina para las uniones de alta afinidad a la trombina. El efecto principal de este ataque inflamatorio contra las paredes vasculares es la disminución de la activación de la proteína C y la expresión de trombomodulina. Esto se ha observado en pacientes con meningococemia y en análisis directos de proteína C activada en pacientes con sepsis severa, muestra rangos considerables de disfunción en la activación de proteína C.

La trombina e IL-1 β pueden liberar al receptor soluble de la proteína C de las células endoteliales, con la potencial disminución de la activación de proteína C. En el caso de trombina, esto es compensado por un aumento de la trombina dependiente del gen de transcripción del receptor de proteína C de las células endoteliales. Las células pueden liberar proteínas que inhiban la activación de la proteína C.

La proteína mayor de eosinófilo es un potente inhibidor de la activación de trombomodulina dependiente de la activación de proteína C y contribuye potencialmente en la enfermedad cardíaca hipereosinofílica.

El factor 4 plaquetario se ha observado que incrementa hasta 4 veces más la tasa de activación de la proteína C in vitro. La liberación del factor plaquetario 4 de las plaquetas al sitio de daño vascular provee un mecanismo que potencialmente limita el crecimiento del trombo en el sitio del daño.

La vía de la proteína C en sepsis

La combinación de los anticoagulantes y la actividad antiinflamatoria de la proteína C activada se ha reconocido desde hace tiempo como una combinación atractiva para tratar la sepsis severa. En estudios iniciales se demostró que la proteína C activada prevenía la muerte cuando se infundían concentraciones que normalmente eran letales de *E. coli*.

La proteína C activada en infusión se asoció también con disminución de los marcadores de inflamación y disminución de la respuesta de coagulación. Cuando se previno la respuesta de la proteína C activada endógena, la respuesta a bajas dosis de *E. coli* fue como si hubieran recibido dosis tóxicas. El bloqueo por bajos niveles de la función de la proteína C activada, incremento la respuesta de la coagulación e inflamación (FNT- α). Estos experimentos sugieren que un sistema efectivo de proteína C juega un papel crítico en la defensa del huésped contra la respuesta a la sepsis. Esto se confirmó en otro estudio realizado en pacientes con sepsis severa, en donde los pacientes que recibieron proteína C activada tuvieron 19.4% menos riesgo relativo de muerte, comparado con los pacientes tratados con placebo. El sangrado, particularmente el sangrado a nivel de sistema nervioso central, es el principal efecto adverso presentado en el tratamiento anticoagulante de los pacientes con sepsis.

La regulación de la vía de la proteína C no está restringida solo a sepsis. La disminución de la expresión de la trombomodulina y el receptor de la proteína C de células endoteliales se ha observado también en diabetes, injertos de derivación vascular, aterosclerosis, vasculitis. Un rol crítico de la trombomodulina en el daño vascular puede ser deducido de experimentos de transferencia de genes.

La vía de la proteína C es importante para el control negativo de la coagulación y de la inflamación. Se describió recientemente que la proteína C activada puede inhibir la apoptosis, particularmente importante en el tratamiento de enfermedades isquémicas. La modulación de esta vía puede tener efectos beneficios terapéuticos. Esta vía debería poder ser controlada en los casos de enfermedades donde su extensión y el bloqueo contribuyan a la severidad de la enfermedad. (43)

En resumen la vía de la Proteína C inicia con la formación del complejo trombina-trombomodulina (41), la característica principal de la vía de activación de la

proteína C, reside en la habilidad de esta vía de responder a la presencia de trombina este complejo catalítico genera proteína C activada, e incrementa su tasa de activación por trombina en 1000 veces.(44) Además la formación de complejos bloquea la actividad procoagulante de la trombina, resultando en pérdida de activación de fibrinógeno, factor V, plaquetas, células endoteliales y factor XII, así como inactivación de la proteína S, la trombina puede encontrarse inhibida por su inhibidor fisiológico, la antitrombina III cuando se une a la trombomodulina. Cuando esto ocurre, el complejo de trombina-antitrombina III se disocia rápidamente, liberando la trombomodulina para continuar con la vía de activación de la proteína C.

La reacción trombina antitrombina es facilitada por la presencia de sulfato de condroitina con el sulfato en un extremo de la molécula. Una vez que se activa la proteína C, forma un complejo con la proteína S con el endotelio, plaquetas y posiblemente otras células, donde funciona óptimamente como anticoagulante. Esta actividad como anticoagulante implica la proteólisis del factor V activado, pero los productos proteolíticos siguen siendo asociados. (42)

Una vez que se activa la proteína C, se inhibe lentamente en el plasma (vida media de 15 minutos) por la formación de complejos con el inhibidor de la proteína C o antitripsina. Esta idea del camino de la anticoagulación puede ser razonable en función de la salud, pero los resultados de muchos laboratorios implican que el sistema y la superficie endotelial de la célula pueden encontrarse de forma muy diferente en las enfermedades, especialmente las que implican eventos inflamatorios importantes. El proceso inflamatorio desencadenado por las citocinas y otros agentes como la interleucina 1, el factor de necrosis tumoral (TNF) y las endotoxinas puede llevar a la desaparición de la trombomodulina de la superficie del endotelio. Dando lugar a la inhibición rápida de la transcripción, degradación del mensaje, e internalización y degradación subsecuentes de la trombomodulina. Al mismo tiempo estos mediadores bloquean la síntesis de trombomodulina, e inducen la síntesis y expresión del factor tisular, que es una proteína que inicia la coagulación y las moléculas de la adherencia de los leucocitos, monocitos y neutrófilos a ese sitio en el endotelio activado.

Otros mediadores por ejemplo la histamina o la trombina movilizan otras moléculas de adherencia como GMP-140, de los cuerpos de Weibel Palade uniéndose también a los neutrófilos y monocitos. Debido a que las plaquetas contienen GMP-140, es posible que puedan adherirse a los neutrófilos en su membrana a través de otras moléculas de adherencia. La adherencia del monocito puede ser de importancia particular, ya que se ha demostrado que los monocitos sintetizan el factor tisular. Con la aparición de moléculas de adherencia en los leucocitos, monocitos y neutrófilos de la superficie de las células endoteliales, la capacidad del lumen del endotelio de iniciar la coagulación se asegura con la síntesis de células dirigidas al endotelio o la síntesis de monocitos. Quizás igualmente importante, es la síntesis de factor de necrosis tumoral, que son expuestos posteriormente ante los neutrófilos, perdiendo rápidamente la actividad

en la superficie de la trombomodulina. Esta respuesta sinérgica podría unir los procesos en eventos trombóticos y la respuesta en la circulación de la trombomodulina, pudiendo explicar los estados de la enfermedad asociados a la inflamación. En este contexto, es especialmente interesante observar que la localización in vivo de moléculas de adherencia de los leucocitos, monocitos y neutrófilos, en la superficie de las células endoteliales es absolutamente restringido al endotelio de los capilares, aunque en el choque séptico, en algunos estudios muy recientes se han detectado moléculas de adherencia de los leucocitos, monocitos y neutrófilos en la superficie de las células endoteliales en venas capilares, arteriolas, y otras áreas del árbol vascular.

Clasificación

La deficiencia de proteína C se divide en dos categorías:

Deficiencia de proteína C tipo I: en donde se encuentra disminuida la síntesis de la molécula, lo cual produce un descenso en los niveles de proteína C circulante y su función antigénica, menor del 50% del rango normal.

Deficiencia de proteína C tipo II: donde existe una proteína funcionalmente anómala pero con niveles cuantitativos normales. Puede subdividirse en dos tipos el II a y el II b según se ponga de manifiesto la alteración cuando se determina con el método coagulativo o amidolítico. (10)

En un análisis genético de un gran número de casos el problema más común, se demostró con más de 160 mutaciones sin sentido, resultado de la sustitución de un solo aminoácido. También se han encontrado mutaciones en la región del promotor que afecta la concentración de proteína C en el plasma y mutaciones que afectan la eliminación de intrones del RNA. (4)

Se ha observado 2 mutaciones en la deficiencia de proteína C tipo II, donde la secuencia directa de ácido desoxirribonucleico, en el exón 2 del ácido desoxirribonucleico genómico presenta la sustitución de 2 nucleótidos con mutación en 2 puntos en el dominio Gla, donde se cambia un ácido glutámico por alanina y a una valina por metionina.

La unidad submolecular Gla de la proteína C contiene 9 residuos de ácido glutámico modificado post-translación a residuos ácido gamma-carboxiglutámico esta reacción es catalizada por una carboxilasa vitamina K dependiente. Los residuos gamma-carboxiglutámicos en las posiciones 6,7,14,16,19, 20, 25, 26 y 29 son necesarios para la asociación de lípidos de membrana calcio dependientes, así como para las estructuras de transición independientes de lípidos.

La influencia de los aminoácidos individuales de la proteína C en la unidad submolecular Gla ha sido estudiado por Zhang y Castellino, que encontraron que los residuos en las posiciones 7, 16, 20 y 26 de la subunidad submolecular Gla de la proteína C es esencial para la actividad anticoagulante de la proteína C activada. (45)

Se han identificado 3 sitios potenciales de alteración de los genes, en el cromosoma 11q23, 18p11.2-q11.2 y 10p12 causantes de estas alteraciones.

Epidemiología:

El déficit de proteína C se hereda de forma autosómica dominante con penetrancia incompleta. Miletich y colaboradores encontraron la deficiencia heterocigótica en uno de cada 200 o 300 adultos sanos, la prevalencia heterocigota del déficit varía entre 0.2 y 0.4% en controles sanos y entre 2.7 y 4.6% en pacientes con trombosis, (10,46) otros afirman que se incrementa hasta 10 veces más en pacientes con trombosis.

La incidencia de la deficiencia de la proteína C asintomática se ha reportado entre 1 en 200 y 1 en 500 casos en individuos sanos, mientras que la incidencia de la deficiencia clínica significativa de la proteína C se ha estimado en 1 en 20 000. (47) No existe aparentemente predilección racial o étnica para la deficiencia congénita de la proteína C. Se han reportado mutaciones específicas en áreas geográficas dispersas, éstos informes parecen reflejar mutaciones recurrentes que se presentan de novo en mas alta frecuencia relacionadas con las transiciones del CG - TG y del CG – CA. (48) Basados en la tasa de portador de homocigotos o heterocigotos compuestos (2 diferentes mutaciones alélicas) del 0.2%, La deficiencia de proteína C se puede predecir de 1 por cada 4 millones de nacimientos. Sin embargo, un examen reciente para un estudio pre licencia de la Food and Drug Administration del concentrado de la proteína C (Baxter, Glendale, CA, los E.E.U.U.) se identificaron solo 12 pacientes vivos con niveles de la proteína C menores de 20 IU dL en Norteamérica. Las explicaciones para la baja prevalencia de pacientes con deficiencia genética de la proteína C incluyen alta incidencia de fallecimientos fetales, muertes postnatales tempranas antes de diagnostico, heterogeneidad en la causa de niveles bajos de la proteína C en la población sana y bajos reportes de los casos diagnosticados.

Casos de individuos con niveles bajos de proteína C que muestran una transmisión familiar constante de deficiencia heterocigótica, se ha encontrado entre los donantes sanos de sangre que no tenían ningún antecedente familiar o personal de eventos tromboticos venosos. (46,49)

En contraste, dos estudios prospectivos de los familiares con deficiencia de la proteína C asintomática de los que tenían deficiencia de proteína C comprobada mostraron un riesgo alto de desarrollar trombosis venosa profunda. (50,51) Una investigación basada en análisis mutacional de la proteína C reporto un riesgo del

50% a la edad de 45 años para desarrollar trombosis en portadores familiares relacionados con casos de deficiencia de proteína C sintomáticos. (52) La variabilidad en el riesgo de desarrollar trombosis venosa profunda sintomática en el grupo los portadores de mutaciones para la proteína C, puede deberse a la penetrancia incompleta del gen y cofactores ambientales o genéticos necesarios para accionar eventos tromboticos. Debido a él traslape de la actividad plasmática de la proteína C en individuos sanos portadores de mutaciones heterocigóticas de la proteína C, es difícil clasificar el estado del portador basado en una sola determinación plasmática. Se ha postulado que una segunda mutación genética podría explicar la discrepancia entre las familias con mutaciones de la proteína C sintomáticas y asintomáticas. (47,53) El análisis de actividad de la proteína C explica algunos aspectos, pero no todos. La mutación del factor V Leiden explica el 20% de la variación en las familias blancas y las investigaciones están explorando activamente otros genes candidatos. La mayoría de las mutaciones genéticas de la proteína C dan lugar a las deficiencias del tipo I en las cuales la disminución del antígeno de la proteína C y de la actividad funcional son equivalentes. Los portadores de la deficiencia de proteína C tipo II presentan actividad funcional de la proteína C más baja con referencia a los niveles de antígeno de proteína C y explica el 15% de las deficiencias sintomáticas. (47,53) Hasta la fecha, se ha reportado más de 160 mutaciones de gen de la proteína C. (54,55) No existe una única mutación del gen que sirva para explicar la causa del efecto de la deficiencia de proteína C en todas las familias estudiadas. Por todo el mundo, la mayoría de los niños con deficiencia homocigótica de la proteína C han nacido de uniones consanguíneas.

Valores Normales

Los niveles de la proteína C maduran más tarde que muchas otras proteínas de la coagulación. La concentración media plasmática de la proteína C en un niño de término sano es de 40 UI dL, con un límite bajo normal de 25 UI dL. La concentración de la proteína C, aumenta desde el nacimiento hasta los 6 meses de edad, cuando alcanza la percentil 50 de los niveles pediátricos que es el equivalente al percentil 10 de los niveles de adultos sanos (aproximadamente 60 UI dL). La concentración de la proteína C sigue siendo discretamente baja durante la niñez y alcanza los valores del adulto después de la pubertad. (56)

Los adultos sanos muestran un rango de actividad de la proteína C plasmática de aproximadamente 65-135 UI dL.

Se emplea la nomenclatura de deficiencia de proteína C moderada para indicar niveles de actividad mayores de 20 UI dL, la deficiencia de proteína C moderadamente severa con niveles de actividad de 1 a 20 UI dL y se designa deficiencia de proteína C severa para niveles de actividad menores de 1 UI dL. La mayoría de las presentaciones neonatales ocurren en lactantes con la deficiencia severa de la proteína C en la cual la actividad de la proteína C no es detectable. Sin embargo, raramente los pacientes con actividad moderada de la proteína C también presentan purpura fulminante neonatal.

La deficiencia de la proteína C también se puede adquirir y causar por incremento en el consumo. (Ejemplo coagulación intravascular diseminada, infección severa sin coagulación intravascular diseminada, trombosis venosa profunda aguda) o por disminución de la síntesis de la proteína carboxilada activa (ejemplo la administración de los antagonistas de la vitamina K, disfunción severa de síntesis hepática, complicaciones de la prematurez). Los niños prematuros enfermos pueden tener niveles muy bajos de la actividad de la proteína C (<10 UI dL) como una deficiencia adquirida debido a la sobreposición por los niveles fisiológicamente disminuidos a esta edad, estos niveles bajos pueden contribuir al desarrollo de complicaciones trombóticas en la unidad de cuidados intensivos neonatales. (56,57) Rara vez, los anticuerpos antifosfolípidos pueden causar deficiencia de proteína C adquirida mediante anticuerpos.

Clínica de la deficiencia de proteína C

Los lactantes con deficiencia congénita severa de proteína C, generalmente presentan en cuestión de horas posteriores al nacimiento, púrpura fulminante rápidamente progresiva y coagulación intravascular diseminada. (58) La púrpura fulminante se trata de una lesión trombohemorrágica que inicia con lesiones rojas o purpúricas en sitios de presión, como la espalda, cabeza y nalgas. Estas lesiones rápidamente progresan a escaras negruzcas que son muy dolorosas.

Histológicamente, las lesiones purpúricas consisten en coágulos de fibrina en capilares o grasa subcutánea. Los estudios de coagulación son a menudo normales al inicio de las lesiones en la piel, a excepción del dímero D que se encuentra notablemente elevado y de niveles indetectable actividad de la proteína C plasmática. Sin embargo se observa rápidamente trombocitopenia, hipofibrinogenemia y prolongación del tiempo de protrombina después de la aparición de la púrpura fulminante. Otras proteínas de la coagulación pueden estar disminuidas y se normalizan apropiadamente acorde a la edad, después de la resolución de coagulación intravascular diseminada. La mayoría de los niños afectados presentan reflejos de luz blanca y son congénitamente ciegos debido a trombosis desarrollada en las venas del vítreo y muchos muestran evidencia de ataque isquémico arterial prenatal demostrable en la resonancia magnética cerebral. (59)

La trombosis de grandes vasos incluye trombosis de la vena renal, la cual se ha notificado en algunos lactantes. Las personas con deficiencia grave de proteína C pueden presentar episodios recurrentes de púrpura fulminante provocadas por infección, trauma e incluso en menor frecuencia al disminuir los niveles de anticoagulación terapéutica. Una presentación tardía se puede observar en los adolescentes y adultos con deficiencia moderada de proteína C. (60) El curso clínico se caracteriza por trombosis recurrentes, incluyendo trombosis venosa profunda de extremidades, tromboembolia pulmonar, trombosis parenquimatosa y propensión a desarrollar coagulación intravascular diseminada. Aunque las personas con niveles bajos de proteína C frecuentemente tienen un cuadro

clínico que se presenta hasta la pubertad, la vulnerabilidad que muestran hacia la tendencia de desarrollar eventos de coagulación intravascular diseminada y trombosis puede ser similar a la observada en los pacientes con presentación neonatal. El fenotipo clínico de heterocigoto simple de deficiencia de proteína C, se caracteriza por la deficiencia leve en la cuantificación de la actividad de la proteína C, pueden ir desde asintomáticos hasta un potente estado trombofílico con trombosis recurrente que resulta en insuficiencia venosa grave como secuela del síndrome post-trombótico. Además de trombosis venosa profunda y tromboembolia pulmonar, los pacientes heterocigotos con deficiencia de proteína C, pueden desarrollar accidentes isquémicos arteriales de localización cerebrovascular, mesentérico y trombosis asociada al embarazo. (61,62)

Los pacientes con una importante historia familiar positiva, múltiples rasgos trombofílicos, síndrome antifosfolípidos, o trastornos inflamatorios subyacentes son más propensos a desarrollar manifestaciones trombóticas, al mismo tiempo que la historia personal y familiar con curso más benigno frecuentemente se caracteriza por deficiencia moderada de proteínas C como un defecto trombofílico único.

Diagnóstico

Las pruebas de diagnóstico para la deficiencia de proteína C típicamente utilizan estudios funcionales. El análisis por cromatografía para el estudio de la proteína C que utiliza el veneno de serpiente para activación de reactivo, se encuentra disponible (Protac; Aniera Corp, Mason, OH, EE.UU.). Estudios de coagulación y estudios de unión a enzimas inmunoabsorbentes también se encuentran comercialmente disponibles. Debido a la ocurrencia de deficiencia adquirida, se recomienda reestudiar a los individuos con niveles bajos de proteína C para excluir la deficiencia transitoria posterior a la resolución de estados de consumo agudo de factores de coagulación y cuando no se encuentren recibiendo tratamiento anticoagulante. Los pacientes con síndrome antifosfolípido y bajos niveles de proteína C se pueden estudiar con la prueba de anticuerpos antiproteína C para determinar si la deficiencia de proteína C es congénita o adquirida. El asegurar la calidad en la toma de muestras, funcionamiento del análisis e interpretación (condiciones preanalíticas y analítica) son extremadamente importantes en la determinación de la actividad de la proteína C.

En el caso de sospecha de deficiencia homocigótica o heterocigota compuesta, el estudio de ambos padres así como de los abuelos puede ser útil. La mayoría de los padres de los niños con deficiencia grave de proteína C son asintomáticos y tienen niveles de proteína C compatibles con la condición heterocigótica. Los análisis mutacionales de la proteína C se encuentran disponibles en pocos laboratorios. Los estudios de ácido desoxirribonucleico pueden ser útiles para la confirmación del estado de portador o para diagnóstico prenatal. Este último se puede hacer por análisis mutacional del gen de la proteína C utilizando muestras de vellosidades coriónicas o material de células amnióticas.

Tratamiento

La púrpura fulminante neonatal se puede controlar sólo con la sustitución de la proteína C ya sea en forma de plasma fresco congelado o concentrado de proteína C derivado de plasma humano viralmente inactivado. (63) Un derivado del plasma humano, viralmente inactivado, concentrado de proteína C fabricados por Baxter (Ceprotin; Baxter BioScience, Glendale, CA, EE.UU.) ha sido aprobado en los Estados Unidos y Europa. Un segundo concentrado de proteína C derivado del plasma humano (Protexel; LFB, Lille, Francia) también está disponible en Europa.

El remplazo de proteína C se dosifica de forma similar a la de otras proteínas vitamina K dependientes, como el factor IX.

Una 1 UI/kg de concentrado de proteína C o 1 ml/kg de plasma fresco congelado aumenta la concentración plasmática en 1 U dL. Basado en la vida media de la proteína C plasmática de 6 a 10 horas, los pacientes con deficiencia severa de proteína C o que han desarrollado coagulación intravascular diseminada o trombosis aguda puede ser tratada con una dosis inicial en bolo de 100 UI/kg seguido de 50 UI/kg cada 6 horas.

Resueltos los eventos agudos de coagulación intravascular diseminada o trombosis venosa profunda, la mayoría de los niños afectados deben de ser manejados a largo plazo con profilaxis secundaria que consiste en aporte de concentrados de proteína C, anticoagulación terapéutica con heparina de bajo molecular o warfarina de alta intensidad. (64,65)

La warfarinización siempre debe ser precedida de varios días de administración de heparina a dosis terapéutica para evitar la necrosis de la piel y otras complicaciones trombóticas recurrentes o progresivas incluyendo trombosis de senos venosos, tromboembolia pulmonar o coagulación intravascular diseminada. Alternativamente, los niños pueden ser tratados con una combinación de los dos enfoques, con sustitución de proteína C, aproximadamente 50 UI/kg administrado diariamente o 3 veces a la semana en combinación con anticoagulación de menor intensidad. El monitoreo con dímero D de la activación de la coagulación es útil para confirmar la adecuada sustitución de proteína C o la adecuada anticoagulación. (66)

Una marcada y rápida elevación del dímero D, frecuentemente precede la aparición de trombosis venosa profunda, tromboembolia pulmonar, púrpura fulminante o coagulación intravascular diseminada en pacientes jóvenes con deficiencia grave de proteína C.

El concentrado de proteína C recombinante (Xigris, de Eli Lilly, Indianapolis, IN, EE.UU.) se administra una dosis de 24 μ g/kg/hr (el régimen recomendado para la sepsis) para el tratamiento de púrpura fulminante en niños con deficiencia grave

de proteína C. Produciendo una actividad plasmática de proteína C de 5 UI dL y ha sido eficaz en el control de varias formas de púrpura fulminante. (67)

Sin embargo, se presentó una tendencia no significativa hacia un aumento en episodios de sangrado en un ensayo controlado aleatorizado de concentrado de proteína C activada recombinante en la sepsis (en particular entre los niños pequeños). (68) Lo cual ha planteado la duda y preocupación por el potencial de riesgo hemorrágico de este agente en los niños.

Complicaciones de la terapia

El uso de plasma fresco congelado puede ser complicado por la sobrecarga de líquido, sobre todo en los niños más pequeños. El plasma fresco congelado con inactivación viral está iniciando su comercialización en México. La exposición a un gran número de donantes, durante largo tiempo que requieren como aporte externo de proteína C estos pacientes, aumenta el riesgo acumulado para infecciones virales asociados a transfusión así como reacciones alérgicas a las proteínas de los donantes que se encuentran en el plasma fresco congelado. Por el contrario, el concentrado de la proteína C teóricamente tiene un riesgo mínimo de contaminación viral, similar al de otros medicamentos derivados de concentrados de proteínas del plasma humano viralmente inactivados aprobados por la Food and Drug Administration de Estados Unidos de América.

Las reacciones alérgicas y la formación de aloanticuerpos son las posibles complicaciones de cualquier terapia de reemplazo de proteínas, pero no han sido reportadas en los pacientes hasta la fecha. Por otra parte, la necesidad de recibir una terapia de reemplazo de la proteína deficiente a largo plazo en los niños pequeños, dificulta el acceso venoso, requerido en la mayoría de las ocasiones la colocación de un dispositivo de acceso venoso central. Debido a la hipercoagulabilidad inherente de los pacientes afectados, las complicaciones tromboticas e infecciosas de los dispositivos de acceso venoso central, presentan limitaciones de la terapia de reemplazo continua y deben de ir acompañadas de una estricta adhesión a la régimen de sustitución de proteína C, además de anticoagulación concomitante. La instilación de rutina de un agente fibrinolítico en el dispositivo de acceso venoso se ha sugerido para prevenir oclusiones e infecciones del catéter, pero no hay pruebas que apoyen esta práctica.

Pronóstico

Los datos publicados del resultado a largo plazo de las personas afectadas con una deficiencia congénita de proteína C grave son muy escasos y limitados. Por esta razón, en la actualidad la información sobre los resultados a largo plazo se limita principalmente a las experiencias anecdóticas. Por lo que se ha puesto especial atención sobre las pruebas del índice internacional normalizado en cuanto al control ambulatorio facilitando el cuidado de los pacientes con

deficiencia de proteína C severa. El reconocimiento precoz del índice internacional normalizado en niveles subterapéuticos, acompañado con el empleo de anti coagulación a corto plazo con heparina de bajo peso molecular más la terapia sustitutiva con concentrados de proteína C, pueden prevenir exitosamente las trombosis venosas profundas recurrentes, la coagulación intravascular diseminada, la tromboembolia pulmonar y eventos de púrpura fulminante. Con la supervisión proactiva y orientada del manejo ambulatorio la necesidad de hospitalizaciones por eventos trombóticos es poco frecuente. El riesgo de presentar complicaciones hemorrágicas graves aumenta con la anticoagulación a largo plazo. Es de gran preocupación el riesgo que existe en las adolescentes jóvenes y mujeres adultas que reciben anticoagulación a largo plazo de presentar ruptura de quiste de ovario, con la consecuente hemorragia pélvica significativa y la tradicional terapia de supresión con estrógenos se encuentra contraindicado en pacientes con deficiencia de proteína C, a menos que esta deficiencia se sustituya adecuadamente. Además, la intervención quirúrgica para el tratamiento de complicaciones tromboembólicas, como el infarto intestinal, plantea un reto con respecto a la presentación simultánea de riesgo de hemorragias graves y eventos trombóticos recurrentes. Se ha juzgado que la disponibilidad de concentrados de proteína C salva vidas en estas circunstancias. Un factor pronóstico para el desarrollo de síndrome posttrombótico en pacientes con trombofilia es la coexistencia de obesidad. Se ha encontrado desarrollo de anticoagulante lúpico en algunos pacientes con deficiencia de proteína C y trombosis recurrente. Aunque la relación de trombofilia con el desarrollo del síndrome antifosfolípido es desconocido, es posible que el síndrome antifosfolípido puede agravar el estado protrombótico y la evolución clínica de los pacientes con deficiencia de proteína C.

Cabe señalar que se ha desarrollado osteoporosis a temprana edad en individuos con deficiencia de proteína C, es probable que esto se asocie a la disminución de la actividad física debido a la ceguera con la que se asocian frecuentemente estos pacientes, contribuyendo así a la disminución de la densidad ósea. Por lo que se encuentra justificado una mayor vigilancia de la densidad mineral ósea, la instalación de un programa de ejercicios, así como el uso de medicamentos para la osteoporosis en pacientes ciegos con deficiencia de proteína C, para evitar fracturas en estos pacientes, que están en situación de riesgo para ambas complicaciones tanto trombóticas como hemorrágicas con el uso de aparatos ortopédicos.

Estos pacientes presentan un desarrollo físico y cognitivo, con un desarrollo normal a largo plazo, alcanzando el éxito académico y graduarse de programas escolares. (69)

JUSTIFICACION DEL ESTUDIO:

Debido a la baja prevalencia de la deficiencia de la proteína C en la población mundial, se cataloga a esta enfermedad como un trastorno raro de la coagulación y por consiguiente se desconoce cuál es la fisiopatología, cuadro clínico, evolución y tratamiento de esta entidad.

El manejo de la deficiencia de proteína C constituye en la mayoría de los casos un problema terapéutico severo, ya que por ser una entidad poco conocida, se dificulta realizar el diagnóstico de forma temprana, debido a que no se sospecha esta patología, confundiéndose fácilmente con problemas infecciosos o autoinmunes, por lo que se retrasa el tratamiento o este es combinado con otras terapéuticas, presentando complicaciones que son totalmente prevenibles.

Existe un conocimiento precario de los indicadores clínicos de esta deficiencia y de la manera de prevenir tempranamente las lesiones irreversibles, como la amaurosis bilateral, necrosis y amputaciones de extremidades, que merman la calidad de vida de los pacientes.

Por lo que es importante evaluar el abordaje diagnóstico y terapéutico, tratando de establecer la ruta más apropiada para realizar el diagnóstico lo más pronto posible, así como el tratamiento más eficaz para prevenir las secuelas trombóticas irreversibles que causan una mortalidad temprana muy alta, que limitan el desarrollo e independencia de los pocos portadores homocigotos con deficiencia de proteína C que sobreviven.

No existe a nivel mundial un reporte de serie de casos o casuísticas, no se ha reportado la supervivencia, así como las complicaciones habituales inherentes a la condición de los pacientes con deficiencia congénita homocigota de proteína C.

No existe en México un reporte de casos de la población pediátrica con deficiencia congénita homocigota de proteína C.

No se conoce en México la evolución y supervivencia de los individuos con deficiencia homocigota de proteína C.

No se ha reportado la evolución clínica y las complicaciones presentadas en estos pacientes con la terapéutica utilizada en el Hospital Infantil de México "Federico Gómez".

OBJETIVOS

Objetivo específico

Conocer las manifestaciones clínicas iniciales, curso y evolución de los niños con trombosis relacionada con deficiencia de proteína C.

Objetivos secundarios

Valorar datos clínicos y laboratoriales para la sospecha y el diagnóstico temprano de la deficiencia homocigota de proteína C.

Establecer un protocolo de tratamiento temprano para prevenir la mortalidad y las complicaciones inherentes a la deficiencia congénita homocigota de la proteína C.

MATERIAL Y MÉTODOS

Diseño:

Estudio retrospectivo, descriptivo, observacional, reporte de casos.

Universo

Pacientes del hospital Infantil de México "Federico Gómez" con desarrollo de púrpura fulminante en quienes se diagnosticó deficiencia congénita de proteína C.

Criterios de inclusión

Niños atendidos en el Hospital Infantil de México que presentaron cuadro de púrpura fulminante durante el periodo neonatal con diagnóstico de deficiencia congénita de proteína C homocigota.

Criterios de exclusión

Niños atendidos en el Hospital Infantil de México con desarrollo de púrpura fulminante secundario a coagulación intravascular diseminada u otra etiología como sepsis.

Método

En el archivo clínico se realizó revisión extensa de los expedientes clínicos de los niños con diagnóstico de púrpura fulminante secundaria a deficiencia congénita homocigota de proteína C, obteniendo la siguiente información:

REPORTE DE CASOS

Se presentan a continuación 3 casos de pacientes del servicio de Hematología del Hospital Infantil de México "Federico Gómez" homocigotos congénitos para la deficiencia severa de la proteína C, procedentes de 3 familias independientes no relacionada entre sí.

El caso 3 falleció a los 6 meses de vida pero los casos 1 y 2, han sobrevivido hasta la fecha de cierre de este trabajo, y su observación continúa por lo que para este informe se decidió hacer un corte con fecha 30 julio 2009.

La descripción de los datos de la observación se ha dispuesto por períodos en los cuales se colectaron los eventos más relevantes:

CASO NUMERO 1

J.G.M.L. paciente femenino, nacida el 4 de agosto del 2000, originaria del estado de México, hija de madre de 30 años, ama de casa, con sangre tipo O Rh positivo y de padre de 31 años, albañil, aparentemente sanos, consanguíneos, con parentesco en primer grado en línea colateral (primos hermanos), hermano de 4 años aparentemente sano. Producto de Gesta II sin control prenatal, nacimiento a término vía vaginal con APGAR 8/9, peso 2,800 gr.

Inició al segundo día de vida con ictericia se ingresó en hospital de II nivel para fototerapia con reporte de bilirrubinas de 25 U/dL, por lo que realizó venodisección en vena yugular interna y exanguinotransfusión, recibió antibioticoterapia con dicloxacilina, amikacina por 3 días, presentando posteriormente celulitis en fosa ilíaca derecha, que se tornó eritematosa, con ruptura de la lesión con secreción serosa, reporte de cultivos negativos por lo que se cambió tratamiento a ceftazidima, amikacina sin mejoría. La lesión se incrementó y se hizo necrótica, con coloración violácea y un halo eritematoso que se extendió a región anterior de abdomen, hipogastrio y fosa ilíaca izquierda. Se agregó clindamicina. Reportándose en biometría hemática leucocitosis 22,500 μ L, neutrófilos 75%, bandas 4%. Por mala evolución se envió a esta institución. (Datos tomados del resumen de envío).

Se trasladó el 21 de Agosto del 2000, al Hospital Infantil de México "Federico Gómez" a los 17 días de vida referida del Hospital General de Ecatepec con signos vitales al ingreso de frecuencia cardíaca de 148x', frecuencia respiratoria de 56x', temperatura de 36.5°C, TA 80/50, peso 2,510 gr; palidez generalizada, se

encuentran lesiones vesiculares en abdomen de 3x3 transparentes, necrótico violáceas, induradas, dolorosas a la palpación, con pérdida de la continuidad en piel del abdomen.

29 Agosto 2000: se cambió esquema antibiótico a meropenem y vancomicina por progresión de la lesión, que se extendió de abdomen a región lumbar y a muslo izquierdo. Presentó sangrado activo de los sitios de punción, TP y TTP sin coagular, por lo que se inició vitamina K, plasma fresco congelado e inmunoglobulina. Se colocó catéter en vena yugular interna izquierda y se intubó por deterioro hemodinámico relacionado a sepsis que requirió manejo con aminas presoras, presentando mejoría clínica por lo que se extubó al día siguiente.

01 Septiembre 2000: presentó incremento de las lesiones violáceas que se expandió a genitales y bordes externos de ambos muslos y posteriormente a ingle izquierda, tratado con plasma fresco congelado.

04 Septiembre 2000: se reportó hemoglobina 12 g/dL, hematocrito 36.5%, plaquetas en 27,000 μ L, TP 14.6 seg, TTP 49.2 seg, persistiendo sangrados en sitios de punción de hasta por 20 min, presentó hematuria macroscópica por lo que se transfundió concentrado eritrocitario, plasma fresco congelado y concentrado plaquetario, vitamina K y por la tarde se administró nuevamente plasma fresco congelado.

05 Septiembre 2000: se realizó escarectomía y debridación de tejido necrótico, aseo quirúrgico y afrontamiento de bordes de herida sin incidentes.

08 Septiembre 2000: evolucionó adecuadamente la lesión quirúrgica, sin embargo reaparecieron lesiones violáceas en muslo, no fijaba la mirada por lo que se solicitó Interconsulta a oftalmología quien reportó conjuntivas, escleras, cornea, iris, cámara anterior y cristalino normales, reflejo rojo menos brillante en ojo derecho que en el izquierdo, valorado por hematología quien relacionó las lesiones y alteraciones hematológicas a cuadro de sepsis.

14 Septiembre 2000: presentó zona indurada en tercio superior muslo derecho, hemoglobina de 11.8 g/dL por lo que se transfundió concentrado eritrocitario; TP 17.8, TTP mayor de 200, INR 1.7, antitrombina III 100.9%, proteína C 4.04%.

19 Septiembre 2000: se tomó biopsia de piel: reporte de patología con trombosis reciente y antigua de vasos medianos y pequeños. TAC de abdomen reportó hipoplasia renal derecha, colección líquida en retro peritoneo, proceso inflamatorio en pared anterior de abdomen.

26 Septiembre 2000: revalorado por oftalmología encontrando opacidad en cámara anterior de ojo derecho.

27 Septiembre 2000: anti Ro negativos, células LA negativos CH50 normal, parvovirus B19 negativo, se egresó del servicio de neonatología.

28 Septiembre 2000: se sospechó desprendimiento de retina, sin respuesta al potencial evocado visual a nivel cortical.

29 Septiembre 2000: TAC de cráneo simple y contrastada sin lesión demostrable en este estudio.

27 Octubre 2000: inició con lesiones eritematosas, que se tornaron violáceas-negruczas con tendencia a indurarse en muslo y pierna izquierda, pierna y mano derecha, región sacra, parietal izquierdo.

29 Octubre 2000: acudió a urgencias por hiporexia, vomito, irritabilidad y palidez generalizada. A la exploración con lesiones dérmicas en región temporal derecha, parietal izquierda, sangrado leve en labio superior, equimosis en zona periumbilical izquierda, en ambos glúteos y en extremidades; hemoglobina 4.9 g/dL, hematocrito 13.2%, VCM 93%, HCM 33.6%, leucocitos 33,400 μ L, segmentados 44%, bandas 2%, linfocitos 50%, monocitos 1%, linfocitos atípicos 2%, normoblastos 3%, plaquetas 25,000 μ L, sodio 127 mmol/L, potasio 3.7 mmol/L, cloro 106 mmol/L, calcio 7.3 mg/dL, glucosa 627 mg/dL, creatinina 1.5 mg/dL, fósforo 2.4 mg/dL, ácido úrico 5.8 mg/dL, bilirrubina directa 0.8 mg/dL, bilirrubina indirecta 0.4 mg/dL, AST/TGO 32 U/L, ALT/TGP 20 U/L, proteína totales 4 g/dL, albumina 2.9 g/dL, TP 17.9 seg, TTP no coagula, se intubó y transfundió concentrado eritrocitario y plaquetario, se trató con dicloxacilina, amikacina. Hematología: por probable deficiencia de proteína C, se sugirió plasma fresco congelado cada 12 hrs, enoxaparina 1 mcg/kg/dosis cada 12 hrs.

30 Octubre 2000: se realizó venodisección safena derecha; USG doppler renal con hipoplasia renal derecha, riñón izquierdo sin evidencia de alteración, USG transfontanelar normal.

31 Octubre 2000: dímero D 1200 ng/ml, TT 9.7 seg, lesiones trombo-hemorrágicas con vesículas en región pierna derecha con pérdida de la dermis.

02 Noviembre 2000: Citomegalovirus negativo, persistía con Hemoglobina de 5 g/dL a pesar de 2 transfusiones de concentrados eritrocitarios, se refirió progresión de lesiones dérmicas e incremento de coloración violácea.

03 Noviembre 2000: madre con antitrombina III 73.3%, proteína C 49.2%, resistencia a la proteína C activa 3.07, en el padre antitrombina III 85.3%, proteína C 50.2%, resistencia a la proteína C activada 3.36.

04 Noviembre 2000: rubeola IgG positivo, IgM negativo.

05 Noviembre 2000: aparecieron lesiones eritematosas en extremidades inferiores.

09 Noviembre 2000: USG doppler sistema venoso profundo: estudio sin evidencia de alteraciones a nivel vascular de miembros pélvicos.

11 Noviembre 2000: toxoplasma IgG positivo, IgM negativo.

03 Diciembre 2000: presentó cambios a nivel de piel, caracterizados por una lesión violácea de 3x2 en pierna izquierda, no se administró plasma fresco congelado por carecer de acceso vascular.

21 Diciembre 2000: se colocó catéter permanente tipo puerto por punción en subclavia derecha, inició plasma fresco congelado cada 12 hrs, enoxaparina a 2 mcg/kg/día.

30 Diciembre 2000: egresó tratada con plasma fresco congelado cada 48 hrs y enoxaparina 1 mcg/kg/dosis.

23 Enero 2001: se presentó a consulta externa de hematología se con lesión necrótica en región dorsolumbar por lo que se reinició plasma fresco congelado a por 3 días consecutivos, continuó con enoxaparina a 1 mcg/kg/dosis.

31 Enero 2001: se realizaron potenciales evocados, determinándose audición normal, potenciales visuales que reportaron datos de inmadurez en ojo derecho, sin respuesta en ojo izquierdo.

12 Febrero 2001: acudió a urgencias por cuadro de 4 días de evolución con lesión equimótica en región lumbar y aumento de volumen en párpado superior e inferior derecho, con ligera hiperemia, ambos ojos con leucocoria secundaria a desprendimiento de retina; hemoglobina 6.8 g/dL, hematocrito 19.8%, leucocitos 8,500 μ L, eosinófilos 1%, basófilos 1%, segmentados 60%, linfocitos 34%, monocitos 4%, plaquetas 178,000 μ L, oftalmología indicó esteroide y ciprofloxacina tópica, por hematología plasma fresco congelado, concentrado eritrocitario y hierro, egresándose.

10 Mayo 2001: USG renal mostró hipoplasia renal derecha, riñón izquierdo con ectasia pielocalicial.

01 Julio 2001: acudió a urgencias por cuadro con fiebre de 2 semanas de evolución, lesiones violáceas dolorosas en región parietal izquierda con aumento de volumen, de 12 hrs de evolución, hiporexia, irritabilidad, se identificó faringitis por lo que se egresó con paracetamol.

13 Julio 2001: ingresó por fiebre de 20 días de evolución, tratada con cefuroxime y paracetamol, por 10 días, refiriendo dolor en hemitórax derecho, en zona de catéter permanente, con aumento de volumen y coloración violácea a ese nivel, tratada con vancomicina, paracetamol, plasma fresco congelado y enoxaparina. Se reportándose *Staphylococcus aureus* en cultivo de catéter por lo que se indicó dicloxacilina, egresándose para completar manejo ambulatorio.

15 Agosto 2001: acudió a urgencias por 4 días de evolución con fiebre de hasta 39.6°C, dolor en miembro pélvico derecho, tos e irritabilidad, tratada con plasma fresco congelado, enoxaparina a 1.5 mcgkgdosis, cefotaxima, vancomicina. Se aisló *Staphylococcus aureus* en catéter permanente por lo que el 17 Agosto 2001 se retiró, USG doppler de articulación coxo femoral derecha sin evidencia de alteraciones a nivel articular y/o flujo vascular de tipo arterial y venoso.

30 Agosto 2001: egresó del servicio con plasma fresco congelado cada 48 hrs y enoxaparina a 1.5 mcgkgdosis.

29 Octubre 2001: se colocó catéter permanente en subclavia derecha.

29 Agosto 2002: acudió a urgencias por neumonía; hemoglobina 5.5 g/dL, hematocrito 16.8%, leucocitos 9,600 μ L, bandas 21%, segmentados 46%, linfocitos 31%, monos 1%. Se inició tratamiento con cefuroxima, concentrado eritrocitario, plasma fresco congelado y enoxaparina, egresándose al presentar mejoría.

21 Octubre 2002: gammagrama renal con riñón derecho severamente disminuido de tamaño con hipoperfusión e hipofuncional, contribuyendo únicamente al 10% de la función renal, riñón izquierdo normal, con 90% de la función renal, con 40% de filtración glomerular.

21 Noviembre 2002: USG renal con riñón derecho atrófico, riñón izquierdo aparentemente normal.

06 Diciembre 2002: uretrocistograma miccional reportado normal.

23 Febrero 2003: acudió a urgencias con incremento de volumen e hiperemia de la región periorbitaria, manejada con heparina, dexametasona y cefuroxima.

24 Febrero 2003: TAC de orbita y senos paranasales con datos en relación a posible celulitis periorbitaria derecha, sin descartarse desprendimiento de retina de globo ocular izquierdo.

25 Febrero 2003: presentó celulitis preseptal derecha, valorada por Oftalmología tratada con gentamicina tópica.

26 Febrero 2003: ingresó a urgencias por celulitis preseptal de ojo derecho y somnolencia, tratada con cefuroxima, ciprofloxacina, gentamicina tópica y heparina, se descartó neuroinfección.

27 Febrero 2003: TAC simple de cráneo normal.

15 Junio 2003: acudió a urgencias por hiperemia conjuntival y dolor ocular de 72 hrs de evolución. A la exploración se encontró con edema de párpado izquierdo, muy doloroso hasta impedir apertura ocular, con secreción amarillenta, se sospechó celulitis periobitaria contra celulitis orbitaria, se inició tratamiento empírico con cefotaxima y vancomicina.

19 Junio 2003: TAC de cráneo y orbitas, sin evidencia de colección, proceso inflamatorio en órbita izquierda, ausencia de globo ocular derecho, calcificación cerebral izquierda.

20 Junio 2003: radiografía de senos paranasales con opacidad de seno maxilar derecho, endoftalmítis por lo que se realizó evisceración, patología reportó cornea y úvea con oftalmítis aguda purulenta.

24 Agosto 2003: acudió a urgencias por neumonía, hematemesis y melena; previamente tratada con amoxicilina y paracetamol; hemoglobina 5.9 g/dL, hematocrito 17.6%, leucocitos 24,500 μ L, segmentados 77%, linfocitos 20%, monocitos 2%, plaquetas 47,000 μ L, se inicia cefuroxima, concentrado eritrocitario y plasma fresco congelado.

28 Agosto 2003: retiraron catéter permanente por infección por *pseudomonas* tratada con ceftazidima y amikacina. Se colocó catéter permanente subclavio izquierdo.

06 Septiembre 2003: catéter permanente presentó fuga por lo que se retiró.

08 Septiembre 2003: se cambió anticoagulación de heparina de bajo peso molecular (enoxaparina) por anticoagulación oral con acenocumarina a 0.1 mg/kg/dosis, continuó con plasma fresco congelado cada 12 hrs.

02 Octubre 2003: acudió por cuadro de 12 hrs de evolución con cambio de coloración en extremidad inferior derecha, con lesión violácea de 9x9 cm, dolor moderado, que dificultaba la deambulaci3n, manejado con heparina estandar y plasma fresco congelado.

11 Noviembre 2003: se colocó catéter permanente en vena subclavia izquierda.

26 Febrero 2004: en consulta de Hematología se detectó que no se administró enoxaparina durante 12 meses por decisi3n de la madre.

21 Enero 2005: acudió a urgencias por fiebre relacionada a manipulación de catéter permanente, así como aparición de zona violácea eritematosa en región de catéter, sugestivo de evento trombótico por lo que se indicó plasma fresco congelado cada 12 hrs, hierro, hemocultivo con reporte de cocos Gram positivos y bacilo Gram negativo no fermentador multirresistente, por lo que se inició vancomicina local en catéter permanente y sistémica, además de gentamicina y ciprofloxacina.

27 Enero 2005: reporte de *Stenotrophomonas maltophilia* de catéter permanente tratada con TMP-SMX, presentó reacción a este medicamento por lo que se reinició ciprofloxacino y gentamicina.

18 Enero 2006: se realizó aspirado de médula ósea debido a trombocitopenia persistente.

20 Enero 2006: se retiró catéter permanente por exposición del puerto.

23 Enero 2006: intento fallido de colocación puerto permanente por trombosis en subclavia derecha.

25 Enero 2006: ecocardiograma sin evidencia de trombos intracavitarios.

29 Enero 2006: presentó secreción escasa en el sitio donde se retiró el catéter.

30 Enero 2006: angiotomografía de tórax y abdomen con reporte de trombosis parcial de yugular izquierda, se colocó catéter permanente transhepático.

03 Marzo 2006: proteinuria y síndrome nefrótico secundario, tratada con citratos por nefrología.

14 Agosto 2006: catéter fuera de sitio, se colocó catéter permanente en yugular interna derecha.

24 Mayo 2007: se reportó disfunción de catéter permanente por lo que se revisó y se retiró, fallando en el intento de colocación de nuevo catéter.

11 Junio 2007: angiotomografía de cuello reportó disminución de calibre de vena cava superior y tortuosidad de la misma con múltiples colaterales venosas.

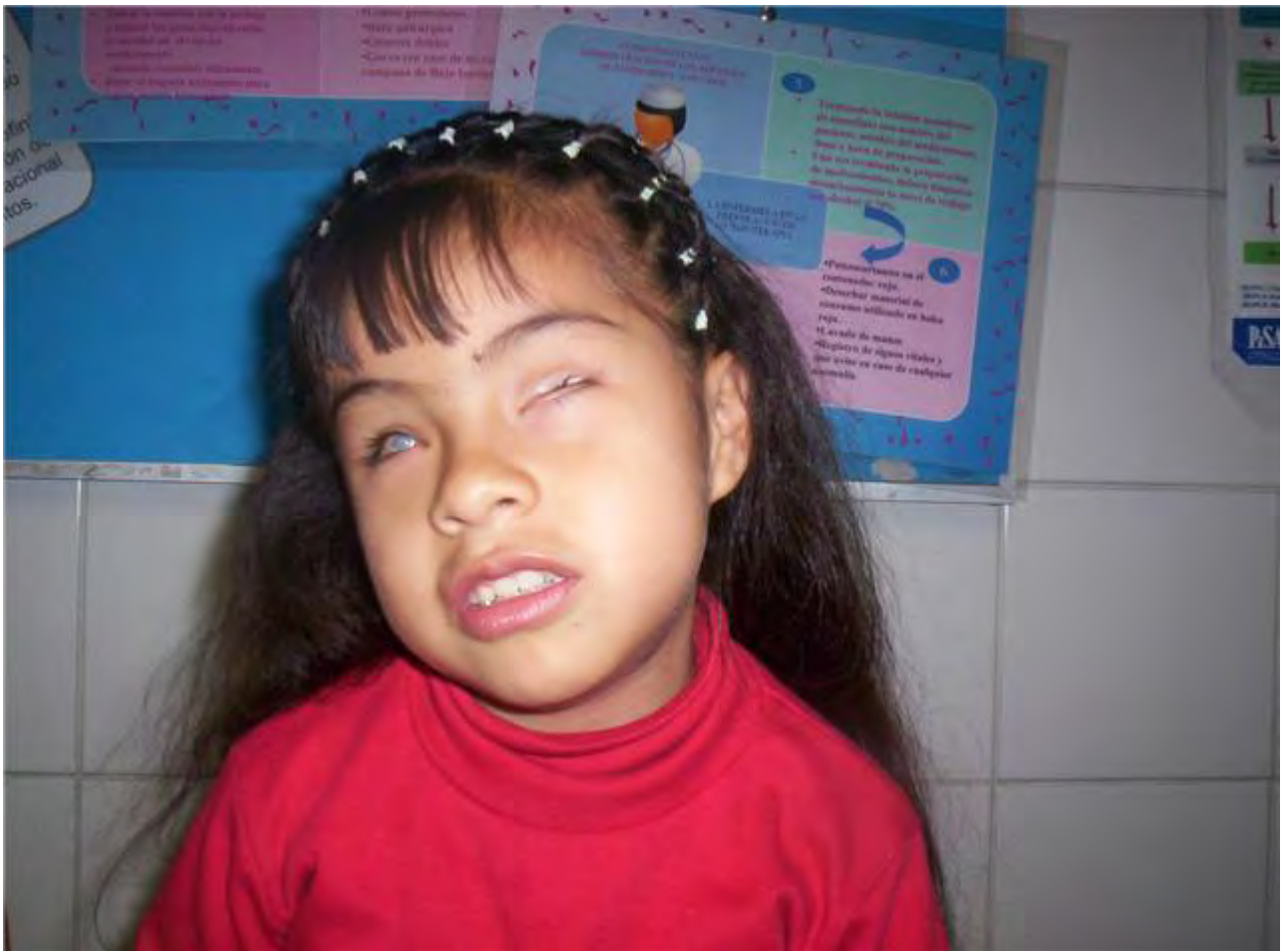19 Junio 2007: proteína C 12.6% con valor de referencia de 70-140%.

06 Julio 2007: toracotomía posterolateral derecha, colocándose catéter permanente intraatrial.

15 Septiembre 2008: presentó pérdida del estado de alerta de 15 minutos de duración, posterior a la administración de plasma fresco congelado, por lo que se

realiza TAC de cráneo reportándose normal, se valoró por neurología, sin encontrar alteraciones. IRM cráneo normal.

Ultima consulta 18 de Junio del 2009 actualmente con 8 años 11 meses de edad con peso 14.5 kg, biometría hemática con hemoglobina 10.3 g/dL, hematocrito 32%, leucocitos 5,800 μ L, neutrófilos totales 3,000, linfocitos totales 2,500, plaquetas 207,000 μ L, tratada con heparina de bajo peso molecular (enoxaparina) subcutánea a 1 mcg/kg/dosis cada 24 hrs, y transfusión de forma ambulatoria en el servicio de hematología de plasma fresco congelado cada 72 hrs.



CASO NÚMERO 2

L.C.V.Z. paciente femenino, nacida el 27 de Junio del 2003, originaria del estado de México, hija de madre de 20 años que cursó con hepatitis B a los 10 años de edad, con tratamiento no especificado, sin reactivación, grupo sanguíneo O Rh +, padre de 31 años, aparentemente sanos. Producto de Gesta I, con adecuado

control prenatal a partir del tercer mes de gestación, cursó con preclampsia la última semana de embarazo, se administro beclometasona, indometacina y ampicilina, presentó trabajo de parto de 4-5 hrs, sin ruptura prematura de membranas, obtenida vía vaginal a las 39.1 semanas de gestación, APGAR 8/9, peso 2,600 gr, talla 43 cm.

Conocida en el Hospital Infantil de México "Federico Gómez" en la consulta externa el 08 de Julio del 2003, a los 12 días de vida referida del hospital pediátrico de Tacubaya, donde ingreso el 3 de Julio del 2003 a los 7 días de vida con diagnóstico de celulitis de miembros inferiores a descartar trombosis venosa-arterial, referida a su vez del HMI Inguaran.

Inició su padecimiento el día 28 de Junio del 2003 a las 14 hrs de vida, presentando lesión en planta de pie y cara externa de pierna izquierda, negruzca de 2 cm, edema e hiperemia, se egresó y reacudió el mismo día por fiebre no cuantificada, edema importante en pierna afectada por lo que se ingresó y se inició tratamiento con heparina, dicloxacilina, ceftazidima, sin mejoría, presentó aumento de volumen en pierna derecha con coloración rojizo negruzco, dolorosa a la palpación por lo que es referida al hospital de Tacubaya donde se recibió con zonas necróticas en cara externa, anterior y posterior de pierna izquierda, escara negruzca con leve hiperemia en los bordes, en la planta del pie izquierdo se observaba lesión negruzca de 1 x2 cm, en cara anterior, lateral y posterior de pierna derecha presentaba edema, hiperemia, aumento de volumen con formación de escara en el centro, dolorosa a la movilización, se inició tratamiento con soluciones, pentoxifilina, clindamicina, ceftazidima, silvadene, pasta lassar, nalbufina y metamizol, con mala evolución, presentó el día 03 de Julio del 2003 zonas de necrosis en extremidades superiores con afectación de dorso de mano derecha y momificación de 2, 3 y 4to dedo, el día 05 de Julio del 2003 apareció una lesión en flanco abdominal derecho y otra en cara externa de muslo derecho, una lesión necrótica de 5 cm en zona de fontanela anterior; presentó anemia severa, trombocitopenia, sin tolerar la vía oral por lo que se envía a esta institución, a su ingreso ya con catéter subclavio derecho, lesiones trombonecroticas en ambas piernas, manos, flanco derecho, cara anterior de abdomen, hasta región superior de muslo derecho, lesión en cuero cabelludo a nivel de parietales, pliegue ante cubital izquierdo, región inguinal izquierda, lesión de mano derecha con compromiso vascular distal importante, momificación de falanges distales de 3er a 5to orjejos, biometría hemática con hemoglobina 9.9 g/dL, leucocitos 22,600 μ L, neutrófilos totales 16,724 μ L, bandas totales 1,130 μ L, plaquetas 124,000 μ L, TP 11.3 seg, TTP 44.8 seg, tratada con ayuno, soluciones, ceftazidima, amikacina, vancomicina, enoxaparina, vitamina K, plasma fresco congelado, metilprednisolona, se transfundió concentrado eritrocitario y plasma

fresco congelado, valorada por cardiología quien solo encuentran como hallazgo comunicación interauricular en foramen oval.

09 Julio 2003: por sospecha de vasculitis, reumatología inició metilprednisolona, ciclofosfamida y MESNA.

11 Julio 2003: oftalmología reportó leucocoria bilateral y opacidad posterior de cristalino. Presentó aumento de las lesiones en hemiabdomen, distribuidas en hemicituron, necróticas, asociadas a suspensión de plasma fresco congelado por lo que se sospecha deficiencia de proteínas de la coagulación.

12 Julio 2003: séptica; se aisló de catéter *Staphylococcus catalasa positivo*, resistente a oxacilina, por lo que se inició meropenem y vancomicina. Se colocó catéter en yugular interna izquierda.

13 Julio 2003: trombosis de mano derecha, dedos índice y medio mano izquierda, dorso de ambas manos, fosas ilíacas e hipogastrio, cara externa de pierna y muslo derecho, cara externa de pierna izquierda, ingle y glúteo derecho, con secreción purulenta de escara de mano derecha.

15 Julio 2003: se reportó TP 12.3 seg, TTP 31.9 seg, INR 1.1, antitrombina III 90.4%, proteína C 5.2%. Hematología: reporta proteína C 8%, proteína S 12%.

20 Julio 2003: presentó nuevas lesiones necróticas en región facial y cráneo, por lo que se reanudó plasma fresco congelado cada 12 hrs.

21 Julio 2003: mutación factor V de Leiden alelo normal: detectado, alelo mutante: no detectado. Factor II (Protrombina) alelo normal: detectado, alelo anormal: no detectado.

22 Julio 2003: Reumatología continuó con prednisona, bolo de ciclofosfamida y MESNA.

24 Julio 2003: se reportó urocultivo con desarrollo de *Klebsiella pneumoniae* 15,000 UFC.

27 Julio 2003: se inició manejo con heparina estándar por no contar con la enoxaparina.

31 Julio 2003: mutación V de Leiden negativa y protrombina 20210 negativo, genotipo factor II de protrombina normal, genotipo factor V Leiden normal, antitrombina III 90.4%, proteína C 5.2% pendiente reporte de proteína S, se inició descenso de esteroide.

12 Agosto 2003: presentó nuevas lesiones en cráneo que coincidieron con el espaciamiento de plasma fresco congelado.

16 Agosto 2003: se indicó warfarina.

20 Agosto 2003: urocultivo con 100,000 UFC tratada con cefixima, no se contaba con warfarina, por lo que se indicó acenocumarina sin suspender enoxaparina.

25 Agosto 2003: se reportó en padre TP 11.6 seg, TTP 36.3 seg, INR 1, antitrombina III 102.7%, proteína C 42.1%, en madre TP 10.9 seg, TTP 31.8 seg, INR 0.9, antitrombina III 104.4%, proteína C 51.7%, en paciente TP 12.8 seg, TTP 33.1 seg, INR 1.1, antitrombina III 102.8%, proteína C 8.9%.

27 Agosto 2003: se realizó venodisección yugular externa izquierda.

28 Agosto 2003: se reportó urocultivo positivo a *Klebsiella pneumoniae* a pesar de 7 días con cefixime, por lo que se cambió a cefotaxima, amikacina.

08 Septiembre 2003: hiperemia en sitio de catéter, por lo que se retiró y se colocó catéter en femoral derecha.

09 Septiembre 2003: aparecieron nuevas lesiones en cara lateral de pierna derecha hiperémicas, papulares, con amputación de falanges distales de mano derecha de forma espontánea. Oftalmología refirió catarata bilateral congénita, presentó fiebre, taquicardia y polipnea sin fiebre por lo que se inició vancomicina y ceftazidima.

12 Septiembre 2003: punta de catéter reportada positiva a *Klebsiella pneumoniae* y *Staphylococcus epidermidis*, se inició cefepime.

22 Septiembre 2003: se colocó catéter en femoral izquierda que requirió vendaje compresivo para cohibir sangrado.

29 Septiembre 2003: oftalmología realizó USG óptico reportando catarata bilateral, retinopatía proliferativa, desprendimiento de retina en ojo izquierdo.

02 Octubre 2003: se determinó en padre proteína C 49%, proteína S 80.9%, en madre proteína C 56.1%, proteína S 68.4%, factor Von Willebrand, anticardiolípinas y anticoagulante lúpico dentro de límites normales. Presentó fiebre sostenida a pesar de antipirético, taquicardia, polipnea con un vomito

postprandial, biometría hemática con leucopenia y trombocitopenia, se inició ceftazidima y vancomicina, posteriormente se cambió por ceftriaxona.

10 Octubre 2003: se colocó catéter en subclavia izquierda. No se realizó cirugía programada por oftalmología por fibrosis de vítreo, se concluyó vítreo retino hipóxico isquémico secundario a patología de base.

17 octubre 2003: clínicamente buenas condiciones, sin datos de trombosis, cicatrices antiguas en fase de remodelación sin datos de sangrado.

19 Octubre 2003: presentó distermias, cultivos con desarrollo de *Klebsiella pneumoniae*, bacteremia asociada a catéter de 10 días de colocación, por lo que iniciaron meropenem y amikacina, se retiró catéter.

28 Octubre 2003: se colocó puerto permanente en vena subclavia izquierda.

30 Octubre 2003: cirugía plástica realizó múltiples zetoplastias en pierna derecha.

07 Noviembre 2003: se reportó hemocultivo periférico *Staphylococcus coagulasa negativo* por lo que se inició vancomicina.

11 Noviembre 2003: Audiología realiza PEATC: reportando audición normal bilateral para frecuencias agudas.

21 Noviembre 2003: al pasar 48 hrs sin administración de plasma fresco congelado, presentó 2 lesiones violáceas de 0.5 cm, con halo hiperémico, así como edema de brazo izquierdo, dolorosas de 12 hrs de evolución, por lo que se reinicia plasma fresco congelado cada/8hrs.

10 Diciembre 2003: se egresó con acenocumarina y plasma fresco congelado cada 3er día.

15 Diciembre 2003: acudió a oftalmología por presentar blefaroedema de ojo derecho de 3 días de evolución, por lo que se le inició cloramfenicol tópico. Se diagnosticó endoftalmitis y celulitis orbitaria derecha, por lo que se hospitalizó, se inició manejo alternado con cloramfenicol y ofloxacina tópica. Se indicó plasma fresco congelado cada 8 hrs por cursar con proceso infeccioso además de vancomicina y ceftriaxona. Presentó mejoría rápidamente por lo que se reconsidero y se sospecho proceso trombótico, se realizó TAC de orbitas, se suspendió vancomicina y ceftriaxona cambiando a cefuroxime, egresada el 24 de Diciembre 2003.

06 Enero 2004: valorada por oftalmología por antecedente de 2 días con aumento de volumen de párpado izquierdo, hiperemia, imposibilidad para la apertura palpebral, con escasa secreción acuosa, por sospecha de probable celulitis periorbitaria contra evento trombótico se ingresó tratada con ofloxacina, plasma fresco congelado cada 8 hrs, cefuroxime y acenocumarina, se descarta celulitis y se egresa con plasma fresco congelado cada 72 hrs y acenocumarina.

28 Enero 2004: se indicó anticoagulación con enoxaparina, se suspendió acenocumarina

25 Febrero 2004: inició con cambios de coloración de 1 hora de evolución, en extremidades pélvicas, progresivas, dolorosas así como a nivel parietal sobre línea media con trombosis cutánea, por lo que se ingresó, tratada con heparina estándar, plasma fresco congelado cada 8 hrs.

05 Marzo 2004: presentó fiebre, se reportó cultivo de catéter central con crecimiento bacilo Gram negativo y positivo, hemoglobina 5.9 g/dL, hematocrito 20%, plaquetas 123,000 μ L, se transfundió concentrado eritrocitario, se retiró catéter e inició tratamiento con vancomicina y ceftazidima.

09 Marzo 2004: se colocó catéter venoso en femoral izquierda.

14 Marzo 2004: se colocó puerto permanente subclavio izquierdo, egresándose del servicio con enoxaparina y plasma fresco congelado.

29 Marzo 2004: valorada por cirugía oncológica encontrando datos francos de infección en sitios de colocación de catéter, hemocultivo periférico con reporte de *Staphylococcus aureus*, se retiró catéter puerto permanente, se inició ceftazidima, amikacina, vancomicina, plasma fresco congelado cada 8 hrs y enoxaparina a 1.5mcg/kg/día.

04 Abril 2004: se intentó colocar catéter venoso central permanente por punción sin resultados.

10 Abril 2004: se intentó realizar venodisección, catéter no dio retorno.

12 abril 2004: se colocó catéter permanente transhepático.

06 Julio 2004: se observó exposición de tambor de catéter permanente transhepático se inició manejo con dicloxacilina. Se realizó recambio y se colocó catéter permanente en vena ácigos vía toracotomía axilar.

22 Octubre 2004: al retirar aguja se movilizó el catéter, por lo que se programó para retiro y colocación de nuevo catéter, se retiró por ruptura del mismo (se extrajo sólo una parte, resto alojado en corazón), e intento fallido de colocación de catéter venoso central (en subclavia derecha, yugular interna derecha, izquierda) se indicó dicloxacilina, amikacina.

26 Octubre 2004: se realizó extracción de cuerpo extraño en aurícula derecha con abordaje transhepático y colocación de catéter permanente en vena cava superior.

29 Octubre 2004: acudió a transfusión plasma fresco congelado encontrando salida de material purulento en la incisión de la piel, se retiró aguja, se intentó salvar el catéter, tratada con teicoplanida, ceftazidima, cambio de aguja cada 48 hrs y curación diaria.

04 Noviembre 2004: presentó trombosis en hombro izquierdo por lo que se incrementó enoxaparina y plasma fresco congelado cada 12 hrs.

23 Noviembre 2004: presentó reacción postransfusional, se tomaron cultivos, reportándose positivos para *Staphylococcus epidermidis*, por lo que se inició vancomicina sistémica y en sellos a nivel de catéter.

25 Diciembre 2005: inició con fiebre por lo que se indicó dicloxacilina. Presentó lesión abdominal derecha negruzca.

11 Enero 2006: se egresó con catéter disfuncional, no daba retorno y no respondió a rtPA.

12 Abril 2006: inició con dolor abdominal de 2 hrs de evolución posterior a administración de plasma fresco congelado por puerto permanente, campo pulmonar derecho con hipoventilación, placa de tórax con imagen de derrame pleural derecho, drenando 250 ml de líquido serohemático, se apreció catéter roto a 5 cm de conexión con puerto. Colocaron sello pleural derecho, posteriormente inició con vomito, tos, polipnea, neumología sospechaba de tabicación contra derrame pleural persistente. TAC de tórax mostró engrosamiento de 2 cm de la pleura, derrame pleural, se suspendió anticoagulante por programación quirúrgica para retiro de catéter y probable decortización.

27 Abril 2006: hallazgos transoperatorios con paquipleuritis, realizaron decorticación con liberación de lóbulo inferior, toracotomía posterolateral derecha, colocación catéter permanente intraauricular (derecha), se indicó clindamicina, amikacina, plasma fresco congelado cada 8 hrs, nalbufina y tramadol. Se reportó pleuritis crónica por patología.

28 Mayo 2006: presentó pápula de 1 cm de diámetro con salida de material purulento en por el sitio donde se encontraba el reservorio del catéter, a la punción del catéter, salida de material purulento tomándose cultivo que reportó *Staphylococcus epidermidis*. Ingresó por sepsis relacionada a catéter tratado con sellos locales de vacomicina en puerto y sistémico.

08 Junio 2006: ecocardiograma de control normal

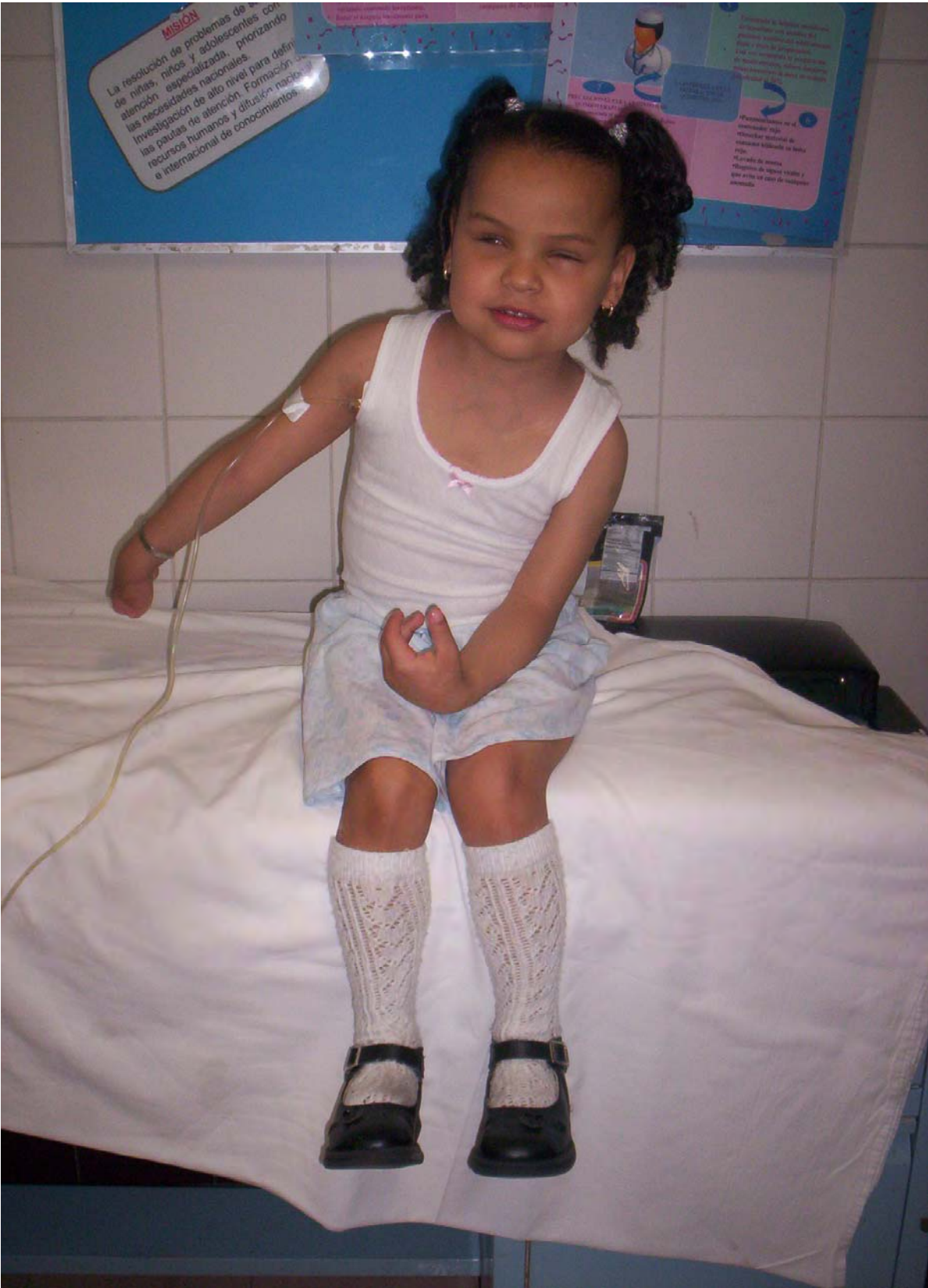22 Junio 2006: hemocultivos periféricos y centrales negativos, se reportó catéter disfuncional sin retorno, se decidió egreso por completar esquema de antibióticos.

27 Junio 2006: se ingresó por reporte de hemocultivo positivo para cocos Gram positivos, se sugirió por infectología retiro de catéter. Valorada por cirugía quien refirió que por ser catéter de acceso extraordinario y de que paciente se encuentra asintomática debía continuar utilizándose, se decidió egreso del servicio.

16 enero 2008: en consulta externa refiere disfunción de catéter desde agosto 2007, se programó para revisión de catéter.

18 abril 08: se encontró tambor de catéter de larga permanencia roto en su base posterior, no daba retorno pero pasaba sin dificultad egresándose con plasma fresco congelado y enoxaparina.

Ultima consulta 27 de Marzo 2009, actualmente con 6 años y 1 mes de edad, peso 21 kg, biometría hemática con hemoglobina 11.5 g/dL, hematocrito 33%, leucocitos 6,700 μ L, neutrófilos totales 3,600, linfocitos totales 2500, plaquetas 186,000 μ L, tratada con aplicación de heparina de bajo peso molecular (enoxaparina) subcutánea a 1 mcgkgdosis cada 24 hrs y transfusión de forma ambulatoria en el servicio de hematología de plasma fresco congelado cada 72 hrs.



MISION
La resolución de problemas de
de niñas, niños y adolescentes con
atención especializada. Priorizando
las necesidades nacionales.
Investigación de alto nivel para definir
las pautas de atención. Formación
recursos humanos y difusión nacional
e internacional de conocimientos.

Integrar la atención médica
precoz con el sistema de
atención primaria de salud
y con el sistema de
atención secundaria y terciaria
de salud, mejorando la calidad
de la atención y el acceso a
servicios de salud.

Elaboración de
planes de atención
individualizados
para cada paciente.
Elaboración de
planes de atención
individualizados
para cada paciente.
Elaboración de
planes de atención
individualizados
para cada paciente.

CASO NÚMERO 3:

B.G.G.G. masculino, nacido el 21 de Abril del 2008, originario de Chimalhuacan, estado de México, hijo de madre de 26 años, grupo sanguíneo O Rh positivo, padre de 37 años, aparentemente sanos, matrimonio consanguíneo, el padre del paciente es tío paterno de la madre. Producto de gesta I con adecuado control prenatal, obtenido a término vía abdominal por sufrimiento fetal agudo, APGAR 7/8, peso 3,050 gr, talla 48 cm.

Ingresó al Hospital Infantil de México "Federico Gómez" el 22 de Abril del 2008 procedente de su hogar por presentar cambio de coloración de 9 hrs de evolución de inicio súbito de región plantar bilateral, que progresó a tobillos y cara lateral de muslo izquierdo (sitio de aplicación de vitamina K). A su ingreso con pupilas isocóricas, normoreflexivas, se palpaban los pulsos femorales y poplíteos pero se sentían disminuidos los pulsos pedios, por lo que se valoró por neonatología, cardiología quien realizó ecocardiograma encontrando sólo comunicación intraventricular pequeña trabecular de 1mm, se descartó trombos a ese nivel, cirugía cardiovascular, hematología sugirió uso de r-TPa, transfusión de concentrado plaquetario y crioprecipitados; hemoglobina 13.9 g/dL, hematocrito 42.4%, leucocitos 30,100 μ L, neutrófilos totales 16,856, linfocitos totales 1023, plaquetas 32,000 μ L, TP 16 seg, TTP 38 seg, fibrinógeno 57.7 mg/dL, deshidrogenasa láctica 698 U/L, bilirrubina directa 0.24 g/dL, bilirrubina indirecta 13.84 g/dL, bilirrubina total 14.08 g/dL, proteínas totales 5.3 g/dL, albumina 3.1 g/dL, AST/TGO 43 U/L, ALT/ TGP 27 U/L.

Se sospechó deficiencia de proteína C, proteína S ó antitrombina III por lo que se indicó plasma fresco congelado, heparina estándar, ampicilina, amikacina.

23 Abril 2008: USG transfontanelar normal, valorado por ortopedia no encontrando pulsos pedios ni tibiales posteriores, presentaba flictenas en ambos pies, se reportó en un segundo USG transfontanelar hemorragia intraparenquimatosa grado IV por lo que se suspendió heparina, se inició plasma fresco congelado cada 8 hrs y enoxaparina, USG doppler de extremidades inferiores reportaba obstrucción de flujo vascular de ambos arcos plantares, lado izquierdo con presencia de extensión al final de la tibia posterior, ambas arterias pedias conservadas, hemorragia intraparenquimatosa y suprarrenal. Oftalmología refirió turbiedad en vítreo, sinequias y datos de hemorragia reciente. Ortopedia propuso amputación bilateral de pies, padres no aceptaron. Biología molecular para mutaciones de metilen tetrahidrofolato reductasa A1298C homocigoto normal, factor V de Leiden homocigoto normal, protrombina 20210 homocigoto normal, metilen tetrahidrofolato reductasa C677T heterocigoto.

24 Abril 2008: el servicio de neonatología, decide no iniciar enoxaparina, solo hemoderivados. Se inició ácido fólico y vitamina B₁₂.

25 Abril 2008: se insistió por hematología en el uso de enoxaparina a dosis profiláctica 0.75 mcg/kg/dosis cada 12 hrs.

26 Abril 2008: extremidades negras asimétricas, necrosis de dorso y plantas, con disminución de la rigidez previa, presencia de pulso tibial posterior, ortopedia insistió en tratamiento radical por riesgo de infección, no aceptada por los padres. Se colocó catéter venoso central.

27 Abril 2008: desarrolló sepsis neonatal, se intubó, fontanela anterior abombada, USG transfontanelar con hemorragia grado IV, por lo que se suspendió nuevamente enoxaparina. TAC de cráneo sin cambios con respecto a estudio previo, quiste retrocerebeloso vs megacisterna magna.

28 Abril 2008: Neurocirugía refirió no requería manejo quirúrgico, presentó crisis clónicas, electroencefalograma con asimetría interhemisférica por disminución de voltaje en hemisferio derecho de manera asincrónica, disfunción paroxística por brotes independientes bilaterales y asincrónicos, TAC de cráneo mostró leucomalacia periventricular con área de sangrado menor a la observado en la TAC previa, por lo que se descartó drenaje quirúrgico, se reinició enoxaparina a dosis profiláctica. Se colocó un segundo catéter venoso central.

29 Abril 2008: inició nutrición parenteral total, se indicó vancomicina, oftalmología observó leucocoria bilateral, probable desprendimiento de retina en ojo izquierdo. Se extubó.

07 Mayo 2008: USG transfontanelar con datos compatibles con encefalopatía en parénquima cerebral, no datos de hemorragia intraventricular.

09 Mayo 2008: se reportó en madre resistencia a la proteína C 0.6, proteína C 65.4%, proteína S 121.2%, en padre resistencia a la proteína C 0.7, proteína C 58.7%, proteína S 114.2%.

23 Mayo 2008: se reportó antitrombina III 119.6%, proteína C 94%, proteína S 21.7%

28 Mayo 2008: USG transfontanelar con dilatación ventricular y zona de encefalomalacia frontal izquierda en relación con antecedentes ya conocidos del paciente.

30 Mayo 2008: se retiró accidentalmente catéter venoso central, se observó aparición de hematomas en ambas extremidades inferiores y cráneo, por lo que

inició plasma fresco congelado cada 8 hrs. Se reportó en madre anti DNA 0.0, anticardiolípina IgG 3.0, IgM 3.8, anti-Beta 2 glicoproteína IgG 2.2, IgM 3.0, anticuerpos antinucleares moteado grueso 1:160, citoplásmico 1:80.

31 Mayo 2008: se colocó catéter en vena yugular interna izquierda.

03 Junio 2008: aparición de nuevas lesiones en extremidades y glúteos.

07 Junio 2008: inició con picos febriles, sin foco infeccioso, se encontró con datos de respuesta inflamatoria sistémica por lo que inició cefepime, vancomicina, retiraron catéter por sospecha de foco infeccioso, hemocultivo positivo a *Staphylococcus epidermidis*

12 Junio 2008: se colocó catéter en safena izquierda.

13 Junio 2008: presentó cambios de coloración en miembro pélvico izquierdo secundario a colocación de catéter, se observó edema en cabeza y tórax con sospecha de síndrome de venas cava superior; presentó sangrado en sitio de punción. USG con imagen sugestiva de trombosis de yugular interna izquierda, edema de tejidos blandos en la cara derecha.

15 Junio 2008: se documentó trombosis de yugular interna por lo que se incrementó enoxaparina a 1mcg/kg/dosis.

16 Junio 2008: USG transfontanelar con parénquima cerebral heterogéneo a expensas de imagen quística, anecoica paraventricular izquierda que comunica con sistema ventricular ipsilateral, estructuras de la fosa posterior aparentemente sin alteraciones. USG renal con ambos riñones en fosa renal correspondiente, contornos regulares definidos, parénquima con aumento en su ecogenicidad, relación corticomedular interfase parénquima regular, diferenciada, seno renal ecogénico sin separación de sus ecos, aumento de ecogenicidad renal bilateral.

01 Julio 2008: persistía con trombocitopenia, se asoció a faringitis viral con la que cursaba, se disminuyó dosis de enoxaparina y se solicitó colocación de catéter permanente.

07 Julio 2008: angiotomografía con trombo en vena cava superior que condicionó drenaje colateral a las venas coronarias, permeabilidad de venas femorales, ilíacas y cava inferior.

11 Julio 2008: se colocó catéter puerto permanente en vena ácigos, presentando neumotórax el cual se resuelve.

23 Julio 2008: hemocultivo periférico con desarrollo de *Staphylococcus epidermidis*.

24 Julio 2008: presentó aumento de volumen a nivel de carrillo derecho y equimosis en carrillo izquierdo, presentó también disfunción de puerto permanente, que no daba retorno y fugaba. Placa de tórax mostró aguja movilizada fuera del tambor.

29 Julio 2008: seroma secundario a infiltración de plasma en sitio de catéter permanente, continuó con cambios de aumento de volumen de carrillos por lo que se sugiere adelantar dosis de plasma, cirugía reportó catéter funcional y utilizable. Se reportó con irritabilidad y pobre succión.

31 Julio 2008: se revisó viabilidad de puerto por reportarse disfuncional, comprobándose bidireccionalidad.

04 Agosto 2008: se inició sulfato ferroso por anemia.

06 Agosto 2008: presentó incremento en las lesiones a nivel de carrillos, así como aparición de nuevas lesiones en miembros inferiores, hemocultivo central positivo a *Enterococcus faecalis* y *Staphylococcus epidermidis*, por considerarse catéter valioso iniciaron sellos de vancomicina.

26 Agosto 2008: inició con lesiones en miembros pélvicos, fiebre, malas condiciones generales, deterioro hemodinámico, síndrome de respuesta inflamatoria sistémica. TAC cráneo con espacios subaracnoideos, amplios surcos y cisuras profundas de predominio frontoparietotemporal, se identificó asta anterior del ventrículo lateral izquierdo con retracción poroencefálica, al igual que el asta occipital derecha, sistema ventricular infratentorial sin datos de dilatación en el parénquima cerebral se identificaron zonas de hiperdensidad, una frontal derecha y otra occipital izquierda a considerarse de contenido hemático residual.

28 Agosto 2008: inició vancomicina, amikacina, valorado por UTIP debido al rápido deterioro hemodinámico del paciente, TAC de cráneo con datos de hemorragia subdural hasta la tienda del cerebelo.

29 Agosto 2008: se reportó en hemocultivo microorganismo Gram negativo, por lo que se suspendió vancomicina e inició meropenem.

02 Septiembre 2008: aislamiento de *Serratia marcescens*, se insistió en la necesidad de retirar catéter permanente infectado ya que se perpetuaba el estado de gravedad, familiares se niegan a evento quirúrgico.

04 Septiembre 2008: presentó lesión equimótica en cráneo.

18 Septiembre 2008: continuaron con antibióticos hasta cumplir esquema, con mejoría paulatina, se reportaron hemocultivos negativos, se egresó a su domicilio.

07 Octubre 2008: hemocultivo periférico y central *Serratia marcescens*.

08 Octubre 2008: inició con tos, fiebre, aumento de volumen de párpado derecho, se reportaron hemocultivos positivos tanto periférico como central, se inició cefepime, amikacina, se le realizó punción lumbar. TAC de cráneo con aumento de grosor de la región palpebral y mínima extensión periorbitaria externa a considerarse secundario a proceso inflamatorio sin alteración en la morfología de globo ocular.

09 Octubre 2008: se agregó vancomicina por celulitis periorbitaria derecha, en TAC de cráneo se observó involucro de tejidos blandos y de orbitas. Esquizencefalia de labio abierto parietal derecha, zona de gliosis frontal derecha, hemorragia intraventricular izquierda, lesión quística frontal izquierda, microftalmia izquierda, aumento de densidad y volumen de los tejidos blandos periorbitarios derechos.

10 Octubre 2008: se retiró catéter permanente contaminado.

17 Octubre 2008: TAC de cráneo con proceso infeccioso e inflamatorio de globo ocular derecho a descartar retinoblastoma bilateral, sin extensión intracraneana.

22 Octubre 2008: celulitis preseptal, evolucionando hacia endoftalmitis, valoración por oftalmología, realizando evisceración sin complicaciones, patología reportó cambios morfológicos compatibles con absceso de globo ocular.

28 Octubre 2008: se suspendió tratamiento con antibióticos y se programó angiotomografía para valorar colocación de catéter puerto permanente, reportándose múltiples colaterales tortuosas en cuello por obstrucción de ambas venas yugulares profundas, obstrucción del tercio distal de vena cava superior con retorno venoso del sistema ácidos en su tercio proximal, ambas venas subclavias permeables así como los troncos braquiocefálicos pero con confluencia al sistema ácidos.

30 Octubre 2008: se colocó catéter permanente en aurícula derecha, permaneciendo en terapia intermedia. Presentó fuga de catéter con aumento de volumen de región, drenándose, por lo que pasó a quirófano para revisión de puerto, el cual se recolocó por migración (se encontraba en pericardio).

13 Noviembre 2008: se retiró sello pleural sin complicaciones y se egresó del servicio.

16 Noviembre 2008: acudió a transfusión de plasma fresco congelado, al terminar transfusión presentó insuficiencia respiratoria severa y paro cardiorespiratorio, padres no aceptan reanimación cardiopulmonar.

Diagnóstico de defunción:

Insuficiencia respiratoria severa 10 min

Tromboembolia pulmonar 1 hora

Deficiencia de Proteína C 6 meses.

DISCUSION

La deficiencia homocigota congénita de proteína C, puede presentarse en la edad neonatal con desarrollo rápidamente progresivo de púrpura fulminante de difícil control, confundiendo a menudo con infecciones bacterianas o coagulación intravascular diseminada.

En general la presentación, evolución y supervivencia de los pacientes con deficiencia congénita de la proteína C se comentan en la literatura mundial más bien como casos anecdóticos, hasta la fecha se han reportado en el mundo sólo 325 casos (70), esto es debido a que no existen casuísticas nacionales o mundiales, por la baja incidencia de este padecimiento, aunado a que muchos de los pacientes presentan muerte fetal y neonatal temprana antes de poder realizarse el diagnóstico.

En el Hospital Infantil de México "Federico Gómez" hemos estudiado 3 casos de deficiencia congénita homocigota de proteína C. Un caso masculino falleció a los 6 meses de vida y 2 casos femeninos viven hasta la fecha.

En los 3 pacientes que presentamos en este estudio podemos destacar que todos iniciaron con manifestaciones clínicas de la enfermedad en la etapa neonatal temprana. Siendo la primera manifestación clínica un cuadro de púrpura fulminante neonatal rápidamente progresiva, de difícil control, con altos requerimientos transfusionales.

En los 3 casos se inició manejo multidisciplinario, sin embargo podemos concluir que recibieron manejos innecesarios secundarios a un retraso en el diagnóstico definitivo.

Llama la atención que en 2 de los casos reportados, existía consanguinidad en primer grado, siendo en un caso, producto de la unión entre primos hermanos, así como en otro caso el padre del enfermo es tío paterno de la madre, esto también se ha reportado en la literatura internacional, donde se demuestra que debido a la baja incidencia de esta enfermedad es más factible que se presente cuando existe consanguinidad por ser defectos hereditarios.

Los 3 pacientes desarrollaron amaurosis bilateral que no se documentó al momento de ingreso a la sala de UCIN, todos fueron valorados por oftalmología, sin embargo para el momento que se realizó la valoración todos presentaban trombosis de venas retinianas, desprendimiento de retina y amaurosis bilateral. Por lo que podemos considerar esto, como una complicación discapacitante, muy probablemente prevenible con la instauración temprana de la terapéutica adecuada.

Los 3 pacientes requirieron manejo por cirugía plástica para debridación de heridas secundarias a la púrpura fulminante y en 2 casos para zetoplastias.

La terapéutica sustitutiva con plasma fresco congelado se dificultó debido a que no siempre se lograba encontrar un acceso venoso.

En los 3 casos se optó por colocación de catéter de larga permanencia, sin embargo los 3 accesos fueron extraordinarios debido a la dificultad para su colocación en un vaso que se encontrara permeable, ya que se desarrolló trombosis asintomática a todos los niveles, los 3 casos presentaron contaminación del catéter, requiriendo múltiples recambios de los mismo, presentando en 2 ocasiones complicaciones relacionadas con la intervención para la colocación de puerto, que incluso ameritaron estancias en terapia quirúrgica.

La mayoría de las infecciones presentadas que requirieron manejo hospitalario fueron relacionadas a catéter puerto permanente.

En los 3 casos se presentó celulitis periorbitaria y en 2 se complicó con endoftalmítis que requirió evisceración, esta complicación no se encuentra reportada como habitual dentro de la literatura especializada.

En todos los casos el manejo anticoagulante con el que se logró mejor control, reduciendo los eventos trombóticos y que no interfirió con los eventos quirúrgicos fue la heparina de bajo peso molecular enoxaparina.

En 2 casos se documentó la deficiencia de proteína C cuantitativa, todos los padres resultaron portadores heterocigotos de esta deficiencia, con niveles de esta proteína en límites inferiores bajos, sin presentar ninguna manifestación trombótica.

Los 3 pacientes reciben aporte de plasma fresco congelado desde la etapa neonatal por lo menos cada 72 hrs sin que se registre hasta el momento ninguna infección asociada a transfusión.

Se presentan 2 pacientes con deficiencia de la proteína C de la coagulación, que han sobrepasado las expectativas de vida.

Esto es extraordinario sobre todo porque no contamos con el tratamiento de elección en nuestro país, corriendo mayor riesgo de presentar complicaciones como eventos trombóticos, sobrecarga de volumen e infecciones.

Las dos muestran hasta cierto punto independencia a pesar de su amaurosis, acuden a la escuela, con desarrollo intelectual normal, adecuadamente integradas a la sociedad

Se presentó en un caso defunción, posterior a la administración de plasma sin embargo la causa de muerte no fue determinada ya que los padres no aceptaron se realizara el estudio de autopsia.

CONCLUSIONES

- La trombosis espontánea a cualquier nivel, no es común en la infancia.
- Cuando un paciente presenta un cuadro de púrpura fulminante neonatal, es esencial se descarte de forma inicial la trombofilia hereditaria, realizando la determinación de niveles de actividad de las proteínas de la coagulación así como el resto del abordaje de trombofilia.
- El diagnóstico temprano de la deficiencia congénita de proteína C permite evitar complicaciones incapacitantes como la amaurosis secundaria a la trombosis retiniana y la amputación de extremidades.
- Los pacientes con esta patología no necesariamente cuentan con antecedentes de trombosis familiar.
- El tratamiento médico de los pacientes con deficiencia de la proteína C de la coagulación se debe realizar de por vida. Siendo la mejor opción hasta el momento en nuestro país la anticoagulación con heparina de bajo peso molecular así como con la substitución de la proteína deficiente con aporte de plasma fresco congelado.
- La incidencia actual de la deficiencia de la proteína C en nuestra población mexicana no es conocida.
- Por las implicaciones humanas, sociales y económicas de esta patología es importante que el pediatra las tenga presente para el tratamiento y prevención oportuna de secuelas invalidantes.

BIBLIOGRAFIA

1. Leme DA, Mannucci PM, Bertina RM. Et al. Inherited Trombophilia: Part 1. *Thromb. Hemost.* 1996; 76:651-62.
2. Leslie Raffin. Thrombophilia in Children: Who to Test, How, When, and Why? *Hematology 2008*; 267-426-5029.
3. Marshall A. Lichtman, Jerry L. Spivak, Laurence A. Boxer, Edward Henderson, Sanford J. Shattil *Hematology: landmark papers of the twentieth century* Edición: 2, ilustrada Publicado por Academic Press, 2000/ pag 373.
4. Zoller B, Garcia P, Hillarp A, Dahlback B, Thrombophilia as a multigenic disease. *Haematologica* 1999; 84:59-70.
5. Jordan FL, Nandorff A. The familial tendency in thromboembolic disease. *Acta Med Scand.* 1956; 156:267–275.
6. CENTRE FOR ARAB GENOMIC STUDIES. A división of Sheikh Hamdam Award for Medical sciences 2008.
7. Egeberg O. On the natural blood coagulation inhibitor system. Investigations of inhibitor factors based on antithrombin deficient blood. *Thromb Diath Haemorrh* 1965; 14:473-89.
8. Thaler E, Lechmer K. Antithrombin III deficiency and thromboembolism. *Clin Haematol* 1981; 10: 369-390.
9. Hirsh J, Piovella F, Pini M. Congenital antithrombin III deficiency. Incidence and clinical features. *Am J Med* 1989; 87 (Suppl 3B): 34S-38S.
10. M.T. Orúe. Trombofilia e ictus. *ANALES Sis San Navarra* 2000; 23 (Supl. 3): 39-45.
11. Koster T, Rosendaal FR, Briet E, Van Der Meer FS, Colly LP, Trienekus PH et al. Protein C deficiency in a controlled series of unselected outpatients: an infrequent but clear risk factor for venous thromboembolism. (Leiden Thrombophilic Study). *Blood* 1995; 85: 2756-2761.
12. Dahlbäck B, Carlsson M, Svensson PJ. Familial thrombophilia due to a previously unrecognized mechanism characterized by poor anticoagulant response to activated protein C: prediction of a cofactor to activated protein C. *Proc Natl Acad Sci USA* 1993; 90:1004-8.
13. Dahlbäck B. Inherited resistance to activated protein C, a major cause of venous thrombosis is due to a mutation in the factor V gene. *Haemostasis* 1994; 24: 139-151.
14. Dahlbäck B, Hildebrand B. Inherited resistance to activated protein C is corrected by anticoagulant cofactor 66 B. Zöller et al. activity found to be a property of factor V. *Proc Natl Acad Sci USA* 1994; 91:1396-400.
15. Bertina RM, Koeleman BP, Koster T, et al. Mutation in blood coagulation factor V associated with resistance to activated protein C. *Nature* 1994; 369:64-7.
16. Voorberg J, Roelse J, Koopman R, et al. Association of idiopathic venous thromboembolism with single point-mutation at Arg506 of factor V. *Lancet* 1994; 343:1535-6.
17. Greengard JS, Sun X, Xu X, Fernandez JA, Griffin JH, Evatt B. Activated protein C resistance caused by Arg506Gln mutation in factor Va. *Lancet* 1994; 343: 1361-2.

18. Zöller B, Dahlbäck B. Linkage between inherited resistance to activated protein C and factor V gene mutation in venous thrombosis. *Lancet* 1994; 343:1536-8.
19. Zöller B, Svensson PJ, He X, Dahlbäck B. Identification of the same factor V gene mutation in 47 out of 50 thrombosis-prone families with inherited resistance to activated protein C. *J Clin Invest* 1994; 94:2521-4.
20. Bernardi F, Faioni EM, Castoldi E, Lunghi B, Castman G, Sacchi E et al. A factor V genetic component differing from factor V R506Q contributes to the activated protein C resistance phenotype. *Blood* 1997; 90: 1552-1557.
21. Lunghi B, Iacoviello L, Gemmati D, Dilasio MG, Castoldi E, Pinotti M et al. Detection of new polymorphic markers in the factor V gene. Association with factor V levels in plasma. *Thromb Haemost* 1996; 75: 45-48.
22. Montes R, Zabalegui N, Ayape M, Orue MT, Paloma MJ, Páramo JA et al. Incidence of factor V Leiden and the Prothrombin variant 20210 G to A in the Navarrese patients with venous thrombosis. *Fibrinolysis Proteolysis* 1998; 12 (Suppl 1): 89.
23. Manten B, Westendorp RG, Koster T, Reitsma PH, Rosendaal FR. Risk factors profiles in patients with different clinical manifestations of venous thromboembolism. A focus on the factor V Leiden mutation. *Thromb Haemost* 1996; 76: 510-513.
24. Clarke R, Daly L, Robinson K, Naughten E, Cahalane S, Fowler B et al. Hyperhomocysteinemia: an independent risk factor for vascular disease. *N Engl J Med* 1991; 324: 1149-1155.
25. Malinow M, Nieto F, Szklo M, Chambless L, Bond G. Carotid arterial intimal-medial wall thickening and plasma homocysteine in asymptomatic adults. *Circulation* 1993; 87 1107-1113.
26. Boushey C, Beresford S, Ommen G, Motulsky A. A quantitative assessment of plasma homocysteine as a risk factor for vascular disease. *JAMA* 1995; 274: 1049-1057.
27. Verhoef P, Hennekens C, Malinow MR, Kok FJ, Willett WC, Stampfer MJ. A prospective study of plasma homocysteine and risk of ischemic stroke. *Stroke* 1994; 25: 1924-1930.
28. O'Donnell J, Tuddenham EGD, Manning R, Kembell-Cokk G, Jhonson D, Laffan M. High prevalence of elevated factor VIII levels in patients referred for thrombophilia screening: role of increased synthesis and relationship to the acute phase reaction. *Thromb Haemost* 1997; 77: 825-828.
29. O'Donnell J, Mumford AD, Manning RA, Laffan M. Elevation of Factor VIII C in venous thromboembolism is persistent and independent of the acute phase reaction. *Thromb Haemost* 2000; 83: 10-13.
30. Poort SR, Rosendaal FR, Reirisma PH, Bertina R. A common genetic variation in the 3'- untranslated region of the prothrombin gene is associated with the elevated plasma prothrombin in levels and a increase in venous thrombosis. *Blood* 1996; 88: 3698-3703.
31. Rosendaal FR, Doggen CMJ, Zivelin A, Arruda VR, Aiach M, Siscovich DS et al. Geographic distribution of the 20210 G to A prothrombin variant. *Thromb Haemost* 1998; 79: 706-708.

32. De Stefano V, Chiusolo P, Paciaron K, Casorelli I, Rossi E, Molinari M et al. Prothrombin G20210A mutant genotype is a risk for cerebrovascular ischemic disease in young patients. *Blood* 1998; 91: 3562-3565.
33. Juhan-Vage I, Pyke SDM, Alessis MC, Jespersen J, Haverkate F, Thompson SG. Fibrinolytic factors and the risk of myocardial infarction or sudden death in patients with angina pectoris. *Circulation* 1997; 94: 442-447.
34. Ernest E, Resch KL. Fibrinogen as a cardiovascular risk factor: a meta-analysis and review of the literature. *Ann Intern Med* 1993; 118: 956-963.
35. Folsom AR, Wu KK, Sahar E, Davies CD. Association of hemostatic variables with prevalent cardiovascular disease and asymptomatic carotid artery atherosclerosis. *Arterioscler Thromb* 1993; 13: 1829-1836.
36. Palosuo T, Virtamo J, Haukka J, Taylor PR, Aho K, Puurunen M et al. High antibody levels to prothrombin imply a risk of deep venous thrombosis and pulmonary embolism in middle-age men. A nested case-control study. *Thromb Haemost* 1997; 78: 1187-1182.
37. Verro P, Levine SR, Tietjen GE. Cerebrovascular ischemic events with high positive anticardiolipin antibodies. *Stroke* 1998; 29: 2245-2253.
38. Levine SR, Salowich-Palm L, Sawana KL, Perry M, Spencer HJ, Winkler HJ et al. IgG anticardiolipin antibody titer >40GPL and the risk of subsequent thrombo-occlusive events and death. A prospective cohort study. *Stroke* 1997; 28: 1660-1664.
39. Mammen EF, Thomas WR, Seegers WH; activation of purified prothrombin to autoprothrombin I or autoprothrombin II (platelet cofactor II) or autoprothrombin II-A. *thromb Diath Haemorrh* 1960;5:218-250.
40. Stenflo J: A new vitamin K-dependent protein: Purification from bovin plasma and preliminary characterization. *J. Biol Chem* 1976;251:355-363.
41. Esmon CT: The protein C anticoagulant pathway, *Journal of the American Heart Association*; 1992;12:135-145
42. Charles T. Esmon: Protein C: Biochemistry, Physiology, and Clinical implications. *Blood* 1983 62: 1155-1158.
43. T. Esmon The protein C Pathway, *chest* 2003; 124; 26s-32s.
44. Esmon NL, DeBault LE, Esmon CT: Proteolytic formation and properties of gamma-carboxyglutamic acid-domainless protein C. *J Biol Chem* 1983;258,548-5553.
45. Deshun Lu, Edwin G. Bovill, Gerge L. Long. Molecular Mechanism for Familial Protein C Deficiency and Thrombosis in Protein C (Gluc²⁰-Ala and Val³⁴-Met), *The Journal of Biological Chemistry*; Vol 269, No 46, 1994; 29032-29038.
46. J Miletich, L Sherman, G Broze, Absence of thrombosis in subjects with heterozygous protein C deficiency, *The New England Journal of Medicine*, Vol 317:991-996, October 15, 1987, number 16.
47. Dahlbäck B. The protein C anticoagulant system: inherited defects as basis for venous thrombosis. *Thromb Res* 1995; 77: 1-43.
48. Gomez K, Laffan MA. Hunting for the mutation in inherited thrombophilia. *Blood Coagul Fibrinolysis* 2004; 15: 125-7.

49. Tait RC, Walker ID, Reitsma PH et al. Prevalence of protein C deficiency in the healthy population. *Thromb Haemost* 1995; 73: 87–93.
50. Henkens CM, van der Meer J, Hellege JL, van der Schaaf W, Bom VJ, Halie MR. The clinical expression of hereditary protein C and protein S deficiency: a relation to clinical thrombotic risk factors and to levels of protein C and protein S? *Blood Coagul Fibrinolysis* 1993; 4: 555–62.
51. Pabinger I, Kyrle PA, Heisteringer M, Eichinger S, Willmann E, Lechner K. The risk of thromboembolism in asymptomatic patients with protein C and protein S deficiency: a prospective cohort study. *Thromb Haemost* 1994; 71: 441–5.
52. Allaart CR, Poort SR, Rosendaal FR, Reitsma PH, Bertina RM, Briet E. Increased risk of venous thrombosis in carriers of hereditary protein C deficiency defect. *Lancet* 1993; 341: 134–8.
53. Bertina RM. Protein C deficiency and venous thrombosis: the search for the second genetic defect. *Thromb Haemost* 2000; 83: 360–1.
54. Reitsma PH, Bernardi F, Doig RG et al. Protein C deficiency: a database of mutations, 1995 update. On behalf of Subcommittee on plasma coagulation inhibitors of the SSC of the ISTH. *Thromb Haemost* 1995; 73: 876–9.
55. Alhenc-Gelas M, Gandrille S, Aubry M-L, Aiach M. Thirty-three novel mutations in the protein C gene. *Thromb Haemost* 2000; 83: 86–92.
56. Peta" ja" J, Manco-Johnson MJ. Protein C pathway in infants and children. *Semin Thromb Hemost* 2003; 29: 349–61.
57. Manco-Johnson MJ, Abshire TC, Jacobson LJ, Marlar RA. Severe neonatal protein C deficiency: prevalence and thrombotic risk. *J Pediatr* 1991; 119: 793–8.
58. Marlar RA, Montgomery RR, Broekmans AW. Diagnosis and treatment of homozygous protein C deficiency. Report of the working party on homozygous protein C deficiency of the Subcommittee on Protein C and Protein S, International Committee on Thrombosis and Haemostasis. *J Pediatr* 1989; 114:528–34.
59. Cavalcanti Lira R, Araujo Covolo G, Nadruz W, Leite Arieta C. Central retinal vein thrombosis as an initial manifestation of heterozygous protein C deficiency-Case report; *Arq Bras Oftalmol* 2003;66:87-8.
60. Zimelman J, Lefkowitz J, Schaeffer C et al. Unusual complication of warfarin therapy: skin necrosis and priapism. *J Pediatric* 2000; 137: 266–8.
61. Kohler J, Kasper J, Witt I, von Reutern GM. Ischemic stroke due to protein C deficiency. *Stroke* 1990; 21:1077–80.
62. Pabinger I, Grafenhofer H. Thrombosis during pregnancy: risk factors, diagnosis and treatment. *Pathophysiol Haemost Thromb* 2002; 32: 322–4
63. Hartman KR, Manco-Johnson M, Rawlings JS, Bower DJ, Marlar RA. Homozygous protein C deficiency: early treatment with warfarin. *Am J Pediatr Hematol Oncol* 1989; 11: 395–401.
64. Dreyfus M, Masterson M, David M et al. Replacement therapy with a monoclonal antibody purified protein C concentrate in newborns with severe congenital protein C deficiency. *Semin Thromb Hemost* 1995; 21: 371– 81.

65. Dreyfus M, Magny JF, Bridey F et al. Treatment of homozygous protein C deficiency and neonatal purpura fulminans with a purified protein C concentrate. *N Engl J Med* 1991; 325: 1565–8.
66. Monagle P, Andrew M, Halton J et al. Homozygous protein C deficiency: description of a new mutation and successful treatment with low molecular weight heparin. *Thromb Haemost* 1998; 79: 756–61.
67. Manco-Johnson MJ, Knapp-Clevenger R. Activated protein C concentrate reverses purpura fulminans in severe genetic protein C deficiency. *J Pediatr Hematol Oncol* 2004; 26: 25–7.
68. Nadel S, Goldstein B, Williams MD et al. Drotrecogin alfa (activated) in children with severe sepsis: a multicentre phase III randomised controlled trial. *Lancet* 2007; 369: 836–43.
69. Goldenberg N.A , Manco-Jhonson MJ, Protein C deficiency. *Haemophilia* 2008;14:1214-1221.
70. Román A, Cardona W, Alvarez L, Tobón L, Torres J, Paciente con deficiencia de proteína C y múltiples trombosis: reporte de caso. *IATREIA* 2007; 20;308-313.