



UNIVERSIDAD NACIONAL AUTONOMA DE MEXICO

FACULTAD DE MEDICINA

DIVISIÓN DE ESTUDIOS DE POSTGRADO
INSTITUTO NACIONAL DE NEUROLOGIA Y NEUROCIROGIA
"MANUEL VELASCO SUAREZ"

“Visualización del laberinto membranoso en enfermedad de Menière”

T E S I S

QUE PARA OBTENER EL TITULO DE:

SUBESPECIALIDAD EN NEURO-OTOLOGIA

P R E S E N T A:

DR. MIGUEL ANGEL JARA GUZMAN

TUTOR:

DR. RAMON HINOJOSA GONZALEZ

Coautores:

Dr. Roger Carrillo Mezo

Dra. Olivia Vales Hidalgo

Dra. Rosa Delia Delgado



MÉXICO, D.F.

ENERO DE 2009



Universidad Nacional
Autónoma de México

Dirección General de Bibliotecas de la UNAM

Biblioteca Central



UNAM – Dirección General de Bibliotecas
Tesis Digitales
Restricciones de uso

DERECHOS RESERVADOS ©
PROHIBIDA SU REPRODUCCIÓN TOTAL O PARCIAL

Todo el material contenido en esta tesis esta protegido por la Ley Federal del Derecho de Autor (LFDA) de los Estados Unidos Mexicanos (México).

El uso de imágenes, fragmentos de videos, y demás material que sea objeto de protección de los derechos de autor, será exclusivamente para fines educativos e informativos y deberá citar la fuente donde la obtuvo mencionando el autor o autores. Cualquier uso distinto como el lucro, reproducción, edición o modificación, será perseguido y sancionado por el respectivo titular de los Derechos de Autor.

DR. RICARDO COLIN PIANA
DIRECTOR DE ENSEÑANZA
INSTITUTO NACIONAL DE NEUROLOGIA Y NEUROCIRUGIA

DR. NICASIO ARRIADA MENDICOA
SUBDIRECTOR DE ENSEÑANZA
INSTITUTO NACIONAL DE NEUROLOGIA Y NEUROCIRUGIA

DR. ALFREDO VEGA ALARCON
JEFE DEL SERVICIO DE NEURO-OTOLOGIA
PROFESOR TITULAR DEL CURSO
INSTITUTO NACIONAL DE NEUROLOGIA Y NEUROCIRUGIA

DR. RAMON HINOJOSA GONZALEZ
TUTOR DE TESIS
MEDICO ADSCRITO AL SERVICIO DE NEURO-OTOLOGIA
INSTITUTO NACIONAL DE NEUROLOGIA Y NEUROCIRUGIA

*A mis padres,
Por su apoyo incondicional, amor y consejos
Este logro es de ustedes!!!*

*A mi hermana y sobrina,
Por ser parte de mi inspiración*

*A mis maestros,
Dr. Pane, Dr. Hinojosa, Dra. Vales, Dr. Hernandez, Dra. Toledo,
Dr. Vega, Dra. Palma por compartir sus conocimientos y sabiduría,
gracias por permitirme realizar un sueño más.*

*Al servicio de Neuroradiología,
Dr. Carrillo, Dra. Delgado y Germán Botello técnico radiólogo,
por su apoyo para la realización de este trabajo.*

INDICE

	PAG.
INTRODUCCION	1
CAPITULO I ENFERMEDAD DE MENIERE	
1.1.- Definición.....	3
1.2.- Antecedentes históricos.....	3
1.3.- Fisiopatología.....	4
1.4.- Causas propuestas en la hidropesía endolinfática.....	5
1.5.- Cuadro clínico.....	5
1.6.- Antecedentes de la técnica de infiltración transtimpánica.....	6
1.7.- IRM y el oído interno.....	7
1.8.- Distribución de sustancias en el oído interno.....	8
1.9.- Avances en estudios de imagen.....	9
CAPITULO II VISUALIZACION DEL LABERINTO MEMBRANOSO EN ENFERMEDAD DE MENIERE	
2.1.- Planteamiento del problema.....	13
2.2.- Hipótesis.....	14
2.3.- Objetivos.....	14
2.4.- Justificación.....	14
2.5.- Metodología	
a) Diseño.....	15
b) Población y muestra.....	15
c) Variables.....	16
2.6.- Consideraciones éticas.....	16
2.7.- Datos generales.....	17
2.8.- Resultados.....	18
2.9.- Imágenes.....	19
DISCUSION	22
CONCLUSIONES	23
BIBLIOGRAFIA	24

INTRODUCCION

FUNDAMENTOS ANATOMICOS

El oído interno comunica con la caja timpánica a través de las ventanas oval y redonda, consta de dos partes: el laberinto óseo y el laberinto membranoso. Dentro del laberinto óseo se distinguen dos porciones una anterior o cóclea y otra posterior constituida por el vestíbulo y los conductos semicirculares. La primera se encarga de la transmisión de un impulso bioeléctrico a los centros auditivos, y en la segunda se localizan los receptores que informan sobre la posición en el espacio y los movimientos que se realizan. Esta continuidad entre el laberinto anterior y posterior hace que en la patología vestibular se detecten con frecuencia alteraciones auditivas.¹

El laberinto óseo situado en la porción petrosa del hueso temporal, alberga a los órganos de la audición y el equilibrio.

El laberinto membranoso reproduce en cierta medida y a menor escala, la forma del laberinto óseo. El acueducto coclear se inserta en el extremo lateral de la lamina espiral y rellena el espacio entre esta y la pared lateral del caracol, siguiendo por lo tanto el mismo curso que la lamina espiral alrededor de la columela.

La forma del acueducto coclear a la sección es triangular, con una pared externa o ligamento espiral que se adosa a la pared lateral del caracol, una pared superior o membrana de Reissner, que lo separa de la rampa vestibular, y una pared inferior o membrana basilar en relación con la rampa timpánica.²

Dentro del vestíbulo hay dos formaciones, una situada en la parte anteroinferior (sáculo), y otra en la posteroinferior (utrículo). El sáculo es más pequeño y redondeado, estando unido al acueducto coclear membranoso por medio de un conductillo minúsculo (*ductus reuniens de Hensen*). El utrículo tiene una forma ovoidea y en él desembocan los conductos semicirculares membranosos.

Tanto del utrículo como del sáculo emerge un fino conducto, confluyendo ambos en uno mayor llamado conducto endolinfático, que se introduce en un canal óseo denominado acueducto vestibular. Este finaliza en la fosa posterior sobre el seno sigmoide, lugar en que el conducto endolinfático se dilata y constituye el saco endolinfático.³

El saco endolinfático fue descrito por Catugno en 1761 y redescubierto por Boettcher en 1869. La mayor parte se encuentra contenida en el conducto óseo del acueducto vestibular y otra parte extraósea, sobre la duramadre de la fosa craneal posterior.⁴

El saco endolinfático tiene varias funciones: resorción del contenido de agua de la endolinfa, participa en algunos intercambios iónicos con endolinfa, elimina desechos metabólicos y celulares, inactivación y eliminación de virus, secreta glucoproteínas para atraer líquido adicional, secreta saccina, la cual ocasiona aumento en la producción de endolinfa.⁵

Bast y Anson⁶ en 1949 introducen la división estructural del saco endolinfático en:

- a. Porción rugosa o intraósea
- b. Porción lisa.

FLUIDOS DEL OIDO INTERNO

Entre el laberinto óseo y el membranoso existe una notable discrepancia de tamaño estando ocupado el espacio que media entre las paredes de ambos por un líquido denominado perilinfa, mientras que en el interior del laberinto membranoso lo esta por otro líquido llamado endolinfa.

La composición de la perilinfa es similar a la de los líquidos extracelulares y a la del líquido cefalorraquídeo; tiene un contenido alto de sodio y bajo de potasio. Parece ser que se produce fundamentalmente por filtración de líquido cefalorraquídeo a través de los orificios de las ramas del nervio vestibular en el fondo del conducto auditivo interno. Su circulación es preferentemente en sentido longitudinal, desde la rama vestibular hasta la timpánica, pasando por el helicotrema en la cúpula de la cóclea.

En cambio la composición de la endolinfa es similar a la de los líquidos intracelulares, rica en potasio y pobre en sodio. Su lugar de formación es doble, por un lado en la estría vascular y por otro mediante filtración selectiva de la perilinfa a través de la membrana de Reissner. En este caso la estría vascular proporciona el mecanismo de eliminación del sodio gracias a su actividad metabólica y reservas energéticas. Por otra parte la endolinfa se reabsorbe en la estría vascular y en el saco endolinfático. Así, la exclusión del saco endolinfático produce una distensión del laberinto membranoso, por acumulación de endolinfa⁷.

Existe controversia sobre las vías de circulación de la endolinfa, que para algunos autores es longitudinal a través del acueducto coclear, sáculo, utrículo y saco endolinfático, mientras que para otros sería radial, a través de la membrana de Reissner⁸.

CAPITULO I

ENFERMEDAD DE MENIERE

1.1 DEFINICION

De acuerdo al Comité de Audición y Equilibrio, de la Academia Americana de Otorrinolaringología y Cirugía de Cabeza y Cuello, la enfermedad de Menière es un desorden clínico definido como un síndrome idiopático de hidropesía endolinfática.

Este síndrome se define como la presencia de vértigo episódico espontáneo, recurrente, hipoacusia, plenitud aurial y acúfeno.⁹

Igualmente de acuerdo a este comité el diagnóstico de Enfermedad de Menière se agrupa en cuatro categorías.¹⁰

Enfermedad de Menière cierta

- Û Enfermedad de Menière definitiva mas confirmación histopatológica

Enfermedad de Menière definitiva

- Û Dos o más episodios de vértigo espontáneo de 20 minutos o mas
- Û Hipoacusia comprobada por audiometría en por lo menos una ocasión
- Û Acúfeno o plenitud aurial en el oído tratado
- Û Exclusión de otras causas

Enfermedad de Menière probable

- Û Un episodio definitivo de vértigo
- Û Hipoacusia comprobada por audiometría en por lo menos una ocasión
- Û Acúfeno o plenitud aurial en el oído tratado
- Û Exclusión de otras causas

Enfermedad de Menière posible

- Û Vértigo episodio tipo Menière, sin hipoacusia comprobada
- Û Hipoacusia sensorineural fluctuante o fija, con desequilibrio pero sin episodios definitivos de vértigo
- Û Exclusión de otras causas

1.2 ANTECEDENTES HISTORICOS

Desde la antigüedad, era conocido que determinadas enfermedades cursan con vértigo, hipoacusia y acúfeno, pero hasta finales del siglo XIX no se relacionaron estos procesos con alteraciones del oído y se encasillaban como variedades de apoplejía cerebral.

Prosper Menière tuvo la oportunidad de atender a una joven que viajando en una diligencia sufrió vértigo intenso, sordera, acúfeno y vómito. La joven que acudía a París para ser tratada por el servicio de Chomol -parece ser que de leucemia- falleció a los cinco días, con lo cual se tuvo la oportunidad de conocer los datos de la necropsia. Se constató una evidente hemorragia dentro de uno de los laberintos. Este hecho fue muy orientador para Menière, que en 1881 publicó una serie de trabajos en los que se afirmaba que la lesión causal de este complejo sintomático estaba en el oído interno, y se establecía claramente que la enfermedad cursaba con hipoacusia neurosensorial, acúfeno y crisis de vertigo¹¹.

1.3 FISIOPATOLOGIA

En 1938, Hallpike y Cairns en Londres y Yamakava, en Japón, simultáneamente y de forma independiente realizaron el avance más significativo en la comprensión de la patogénesis de la Enfermedad de Menière por la descripción de la histopatología. Notaron gran dilatación del sáculo y la ramba media con la obliteración del espacio perilinfático del vestíbulo y la ramba vestibular y confirmaron el concepto de hidropesía endolinfática¹².

En la actualidad se considera que la función del saco endolinfático juega un papel fundamental en la Enfermedad de Menière.

Una gran cantidad de factores se han propuesto como responsables del desarrollo de hidropesía endolinfática. Se incluye excesiva producción de endolinfa, disminución en la absorción por el saco endolinfático, desequilibrio iónico, anomalías genéticas, infecciones virales, alteraciones autonómicas, factores dietéticas, reacciones autoinmunes, irregularidades vasculares, reacción alérgica entre otros.

La hidropesía endolinfática se considera como un marcador histológico en el síndrome de Menière, más que ser directamente responsable de los síntomas¹³.

Acontece un aumento de la cantidad de endolinfa que origina una hidropesía del conducto coclear, el utrículo, el sáculo y los conductos semicirculares, una excesiva presión de la endolinfa que dilata el laberinto membranoso que la contiene. La situación no es de distribución homogénea, el conducto coclear y el sáculo están dilatados siempre, el utrículo y los conductos semicirculares solo ocasionalmente.

La endolinfa a presión dentro del conducto coclear produce una dilatación con elongación de la membrana de Reissner, que se abomba y ocupa la ramba vestibular. Al estar dilatada, la membrana de Reissner puede herniarse hacia la ramba timpánica atravesando el helicotrema o hacia el vestíbulo a través del fondo de saco vestibular¹⁴.

La endolinfa a presión dilata extraordinariamente el sáculo, que puede llegar a contactar con las paredes del vestíbulo y adosarse a la cara interna de la platina del estribo. Así mismo el utrículo se dilata y comprime las ampollas de los conductos semicirculares e incluso se hernia dentro de ellos.

Los conductos semicirculares membranosos también se encuentran dilatados por la hiperpresión de la endolinfa que contienen. Este aumento de la endolinfa hace que el laberinto membranoso (espacio endolinfático) ocupe la mayor parte de la cavidad del oído interno en detrimento del espacio perilinfático, que queda disminuido¹⁵.

Se considera que los oídos de pacientes con Enfermedad de Menière pueden tener un acueducto vestibular estrecho¹⁶, el cual puede ser un factor predisponente para que disminuya el flujo de endolinfa hacia el saco endolinfático. También se considera que la cóclea de estos pacientes produce desechos metabólicos que obstruyen la luz del conducto.

Al percibir el saco endolinfático la falta de endolinfa que llega a los túbulos, puede reaccionar mediante secreción de saccina para aumentar la cantidad de endolinfa y de glucoproteínas para atraerla. Esta combinación supera la obstrucción y aclara el conducto. Una restauración súbita del movimiento de endolinfa hacia el saco endolinfático produce sensación de vértigo.

En etapas tempranas de la enfermedad de Menière predominan los ataques de vértigo y la audición solo sufre daño transitorio.

En esta etapa el saco endolinfático funciona bien y puede despejar por completo el conducto. Solo aparece hidropesía endolinfática brevemente antes de cada ataque de vértigo, y desaparece del todo luego de cada episodio.

Al avanzar la enfermedad de Menière, la secreción de glucoproteína¹⁷ provoca daño funcional dentro del saco endolinfático, por lo que este es menos capaz de resorber el exceso de líquido. En esta etapa existe hidropesía endolinfática persistente dentro de la cóclea. Prosiguen los ataques de vértigo y la hipoacusia no mejora de inmediato, ya que no puede drenar el exceso de endolinfa a través del conducto estrecho, incluso después de que se drenó la obstrucción aguda.

En la etapa final de la enfermedad de Menière (etapa de extinción) el saco endolinfático ya no puede despejar el conducto endolinfático, la cóclea se ve afectada, y ya no hay vértigo. Cualquier continuación de la secreción de saccina aumenta la hidropesía endolinfática dentro del oído y afecta de manera adversa la audición.

1.4 CAUSAS PROPUESTAS EN LA HIDROPESIA ENDOLINFATICA

El mecanismo exacto que lleva a que un oído desarrolle hidropesía endolinfática todavía se desconoce, sin embargo son muchas las causas que se han propuesto¹⁸, entre ellas:

- Genética
- Infección
- Vascular
- Dietética
- Alérgica
- Autonómica
- Endocrina
- Autoinmune

1.5 CUADRO CLINICO

La enfermedad cursa con una triada sintomática descrita por Menière: vértigo episódico espontáneo, recurrente, asociado a hipoacusia neurosensorial y acúfeno. Acompañados o precedidos por sensación de presión o plenitud en el oído afectado¹⁹. La mayoría de las características de la Enfermedad de Menière se deben al fenómeno de fluctuación. Los pacientes presentan diferentes cuadros clínicos dependiendo del estadio de la enfermedad.

Los episodios pueden ser súbitos con poca o ninguna advertencia. Pueden despertar al paciente. Pueden durar de minutos a horas. La Academia Americana de Otorrinolaringología y Cirugía de Cabeza y Cuello. Publicó las pautas para hacer un diagnóstico de Enfermedad de Menière definitiva: dos o más episodios de vértigo espontáneos de 20 minutos o más de duración, pérdida de la audición documentada por audiometría al menos en una ocasión, acúfeno o sensación de plenitud auricular²⁰.

Los síntomas no pueden estar simultáneamente presentes, particularmente en las fases tempranas de la enfermedad. El curso clínico puede variar substancialmente entre los pacientes. Un racimo de episodios puede ocurrir separado por remisiones largas.

Los pacientes enfermedad de Menière de evolución larga tiene una pérdida auditiva en promedio de 50 dB, una mala discriminación fonémica en promedio de 53%, y una reducción media de la respuesta calórica de 50%²¹.

1.6 ANTECEDENTES DE LA TECNICA DE INFILTRACION TRANSTIMPANICA

El origen de la terapia de perfusión del oído interno se remonta a los principios del siglo pasado con Adam Politzer, quien en 1903 sugirió el uso de quinina intratimpánica para intoxicar el laberinto como tratamiento en la enfermedad de Menière.

Schuknecht en 1957 reporta por primera vez la utilización en forma clínica de la terapia de perfusión del oído interno. Instilando por primera vez estreptomina en forma intratimpánica a través de un catéter para el tratamiento de Enfermedad de Menière en 8 pacientes, con resultados satisfactorios en cuanto al vértigo, obteniéndose completo control en todos los pacientes.

Beck a partir de 1968 utiliza gentamicina intratimpánica y reporta su análisis con una experiencia de 10 años que publica en 1978, marcando el inicio de una serie de investigaciones en una gran variedad de protocolos a nivel mundial.

Nedzelski en 1990, realizo un estudio en 30 pacientes con Enfermedad de Menière incapacitante, instilando gentamicina transtimpánica, logrando el control completo del vértigo en el 83% de los casos y un control substancial en el 17% restante. Reportando hipoacusia en el 27% de los pacientes tratados²².

Los métodos de administración del medicamento incluyen aplicación a través de tubos de timpanostomía, catéteres a través de la membrana timpánica, inyecciones con aguja raquídea delgada o catéteres a través de la tuba auditiva.

En el INSTITUTO NACIONAL DE NEUROLOGIA Y NEUROCIRUGIA, Manuel Velasco Suárez, el Servicio de Neuro-Otología, ha realizado protocolos de investigación de terapia transtimpánica, para el tratamiento de Enfermedades del oído interno.

- 1994: Infiltración transtimpánica de Lidocaína para el tratamiento del acúfeno: Dra. Vales, Dr. Rodríguez Macluff, Dr. Hinojosa
- 1999: Terapia transtimpánica con dexametasona para el tratamiento de la hipoacusia súbita: Dr. Hinojosa, Dra. Vales, Dr. Luevano
- 2000: Terapia transtimpánica con dexametasona en el tratamiento de la enfermedad de Ménière: Dr. Marco A. Garduño, Dra. Heloísa Toledo, Dr. Hinojosa, Dr. Pane
- En la actualidad se lleva a cabo un protocolo de terapia transtimpánica de Gentamicina en la Enfermedad de Ménière: Dr. Ramón Hinojosa, Dra. Olivia Vales, Dra. Heloísa Toledo, cuyos resultados aun no han sido publicados.

No se reportan complicaciones en el seguimiento de estos pacientes

Publicaciones del departamento de Neuro-Otología:

2005: Dr. Marco A. Garduño, Dra. Heloisa Toledo, Dr. Hinojosa, Dr. Pane. Dexamethasone inner ear perfusion by intratympanic injection in unilateral Meniere Disease: a two year prospective, placebo-controlled, double blind randomized trial: Dr. Marco A. Garduño, Dra. Heloisa Toledo, Dr. Hinojosa, Dr. Pane. Otolaryngology Head and Neck Surgery, 2005, 133:285-294.

1.7 IRM Y EL OIDO INTERNO

La resonancia magnética del hueso temporal ha experimentado grandes avances en los últimos años. La MRI es muy versátil, pues ofrece muchas técnicas diferentes para estudiar los distintos aspectos de la anatomía y fisiología del hueso temporal.

La RM se ha convertido en el principal método de imagen para el examen de los procesos patológicos de los tejidos blandos del hueso temporal, incluyendo los espacios líquidos del oído interno. La RM con contraste es útil para la búsqueda de tumores o procesos inflamatorios que afectan a nervios y al oído interno²³.

Los agentes de contraste paramagnético como el gadolinio al ser administrados por vía endovenosa se distribuyen rápidamente en el espacio intravascular y luego pasan al extracelular, se difunden libremente pero no entran en los tejidos por las barreras vasculares especializadas. Se aumentan en los tejidos con vascularidad anormal y en las regiones donde la barrera hematoencefálica se rompe.

El líquido cefalorraquídeo que deriva del espacio subaracnoideo, entra en la rampa timpánica vía el acueducto coclear y puede contribuir a la concentración de gadolinio en la cóclea²⁴.

En estudios de Resonancia magnética de encéfalo en los cuales se utiliza medio de contraste, se observa el paso del gadolinio hacia el oído interno y a la perilinfa.

El primer estudio utilizando MRI de alta-resolución para el estudio del oído interno fue realizado en 1991.

En 1995, Salt y colaboradores utilizaron un sistema de MRI experimental con una fuerza de campo de 7.1 T y la adquisición de una imagen para examinar los huesos temporales extraídos de cuyos normales y cuyos con hidrops²⁵.

Experimentos similares fueron dirigidos por el Koizuka quién usó un sistema de MRI 7.05-T, para tomar una imagen de la cóclea normal in vitro y demostró una clara diferenciación de la membrana de Reissner y todos los compartimentos líquidos de la cóclea.

Los autores supusieron que los diferentes compartimientos líquidos, se visualizan dentro de la cóclea en base a las concentraciones de las proteínas diferentes entre endolinfa y perilinfa.

La membrana de Reissner, debido a la diferente composición estructural de los fluidos laberínticos, puede diferenciarse la cóclea de los tejidos blandos²⁶.

La preferencia del gadolinio por la perilinfa, sugiere que el gadolinio de alto peso molecular (MW, 573.66) penetra el compartimiento perilinfático más fácilmente que en endolinfa. Varios investigadores han mostrado que la proporción del paso de algunos antibióticos, como la gentamicina (MW, 477.6), de la sangre a la perilinfa es más rápido que en la endolinfa.

Los límites entre la perilinfa y la endolinfa son muy firme la barrera entre perilinfa y endolinfa es mas selectiva que la barrera entre sangre y perilinfa. Estas uniones firmes implican el hallazgo de una concentración mas baja de proteínas en la endolinfa comparada con la perilinfa²⁷.

La proporción de penetración de gadodiamide en la barrera hemato-perilinfática, es lenta, y la concentración máxima puede ocurrir de 4 horas después de la inyección intravenosa.

Sterkers demostró que macromoléculas como urea (MW, 60.1), manitol (MW, 182.2), y sacarosa (MW, 342.3) tiene un paso lento en la rampa vestibular y timpánica, 5 horas post-inyección y una entrada aun más lenta en la endolinfa (dos veces mas lento que la entrada de solutos en la endolinfa).

Los quelatos de gadolinio tienen bajo peso molecular. Debido a su pequeño tamaño, se eliminan del espacio intravascular, a través de los capilares del espacio intersticial y por consiguiente su distribución no es específica²⁸.

A partir de estos se ha utilizado en pacientes con enfermedades del oído interno, dentro de las cuales destacan, enfermedad de Menière, hipoacusia súbita, laberintitis, trauma acústico.

Se ha demostrado que el gadolinio por vía endovenosa alcanza el oído interno y generalmente después de 4 horas desaparece.

1.8 DISTRIBUCION DE SUSTANCIAS EN EL OIDO INTERNO

La membrana redonda cuenta de tres capas, es semipermeable, el mecanismo de transporte ocurre por pinocitosis y difusión simple hacia la perilinfa y de allí al conducto coclear y al vestíbulo membranoso. La capa externa compuesta por células cuboidales, forma vesículas micropinocíticas que se transportan por medio de vasos linfáticos y sanguíneos. Cruzan la capa interna y se difunden hacia la perilinfa²⁹.

Se ha confirmado la perfusión de las sustancias a nivel de la membrana redonda y su distribución en el oído interno mediante estudios en animales de experimentación y posteriormente en ensayos clínicos con aminoglucósidos, corticoides y lidocaina en el tratamiento de diferentes enfermedades del oído interno³⁰.

Con el uso de gadolinio a nivel intratimpánico, siendo esta una sustancia hidrosoluble para uso intravascular, se han realizado ensayos clínicos, en animales de experimentación.

El uso de gadolinio intratimpánico, es reciente, se basa en la perfusión de sustancias en el oído interno, que se relaciona con la dinámica de fluidos del oído interno³¹.

En la literatura se reportan estudios con animales de experimentación, y no se mencionan reacciones adversas.

El uso en humanos, utilizando vía transtimpánica, se basa en la perfusión de la gentamicina en el oído interno, como estándar de oro, y en el paso del medio de contraste del espacio intravascular al extravascular cuando su aplicación es endovenosa. Hasta la fecha, se han realizado pocos estudios con esta técnica, tanto en pacientes sanos como en pacientes con enfermedades del oído interno.

En algunas observaciones previas de Zou Jing, posterior a la administración tópica de Gd-DTPA-BMA en el oído medio de cuyos, al evaluar el sistema auditivo, encontraron que no se produjo hipoacusia ni daño en la mucosa del oído medio, registros realizados en cortes histológicos.

Existe a nivel mundial poca experiencia con el uso de gadolinio por vía transtimpánica. Hasta la fecha no se han reportado propiedades vestibulotóxicas o cocleotóxicas de este medio de contraste.

1.9 AVANCES EN ESTUDIOS DE IMAGEN

Clemis y Valvassori fueron los primeros en demostrar alteración radiográfica en la Enfermedad de Menière en 1968³².

Nidecker A y su equipo de investigadores en 1985, intentaron demostrar alteraciones morfológicas por tomografía computada de alta definición en 10 pacientes con la enfermedad de Menière probable. Éstos se compararon con un grupo de 14 pacientes sin enfermedad de Menière. La visualización del acueducto vestibular, así como la neumatización del espacio perilaberíntico y la anchura de la porción retro laberíntica del hueso temporal era moderada. Había una ligera diferencia en la anchura media de la porción retrolaberíntica 3.8 mm en Menière contra 5.8 en los casos sin Menière y el grado de neumatización, había una visualización distintamente disminuida del acueducto vestibular en el grupo de Menière³³.

Tanioka H y colaboradores, del Departamento de Radiología de la Facultad de Medicina en la universidad de Tokio, Japón en 1989, intentaron demostrar alteraciones morfológicas en 10 pacientes con enfermedad de Menière probable y en 4 pacientes neuronitis vestibular. Éstos se compararon con un grupo de 20 hombres normales. Se evaluó la visualización del conducto endolinfático y el acueducto vestibular, con resonancia magnética. Se visualizó una disminución del acueducto vestibular en el grupo con Menière y el grupo neuronitis vestibular. No pudieron confirmar media estadísticamente la utilidad de la técnica de MRI identificando una anomalía anatómica que está directamente en correlación con el lado de la lesión en los casos de la enfermedad de Menière unilateral³⁴.

Este mismo grupo en 1992, propuso demostrar la alteración morfológica en 12 pacientes con enfermedad de Menière, comparado con 20 sujetos sanos. Se evaluó el grado de visualización del conducto endolinfático membranoso y el saco que atraviesan el acueducto vestibular en el canal óseo con resonancia magnética de alta resolución, utilizando medio de contraste endovenoso. Se encontró una disminución en la visualización del conducto endolinfático membranoso y el saco endolinfático en el grupo con enfermedad de Menière³⁵.

Albert y Casselman en 1994, en imágenes del hueso temporal de 20 pacientes con enfermedad de Menière, visualizaron el conducto y saco endolinfático en 72.5% de los huesos temporales del grupo control, en contraste estas estructuras fueron visualizadas en solo 26% de oídos con enfermedad de Menière. Encontraron que la distancia entre el canal semicircular posterior y la fosa posterior fue más pequeña en los huesos temporales de sujetos con Enfermedad de Menière³⁶.

Welling D Bradley y Clarkson Mark W del Departamento de Otorrinolaringología y Cirugía de Cabeza y Cuello y Radiología de la universidad de Columbus del Estado de Ohio en Noviembre de 1996 publicaron los resultados de su estudio.

Se trató de una evaluación prospectiva para demostrar los tejidos blandos del espacio endolinfático, y valorar la capacidad de la resonancia magnética submilimétrica para detectar el saco endolinfático. En catorce pacientes con enfermedad de Menière y un grupo control de 14 pacientes sanos. La visualización del conducto endolinfático después de la administración de medio de contraste endovenoso, fue significativamente menos frecuente en pacientes con Enfermedad de Menière con un 29% que en el grupo control de 91%, y cuantificaron las medidas del hueso temporal del canal semicircular posterior al espacio subaracnoideo que fue significativamente menor en el grupo con enfermedad de Menière³⁷.

Izumi Koizuka y colaboradores del departamento de Otorrinolaringología de la escuela de Medicina de la Universidad Santa Mariana de Kawasaki, Japón y el Departamento de Fisiología molecular del Instituto Nacional de Ciencias Fisiológicas de Okazaki, en coordinación con el Hospital Municipal de Ikeda, Osaka, en Diciembre de 1996 realizaron estudios de resonancia magnética con unidad de 7.05 teslas en cobayos. Basado en la diferencia de concentración de las proteínas en la endolinfa y la perilinfa, la rampa vestibular y timpánica y el conducto coclear se distinguieron claramente. Se localizó la posición de la membrana de Reissner en la vuelta basal de la cóclea en cobayos usando la inferencia de los límites de la rampa timpánica y el acueducto coclear³⁸.

Counter SA, Bjelke B y colaboradores del Departamento de Neurología y laboratorio de Biología de la Universidad de Harvard Cambridge Massachussets; en Agosto de 2000 llevaron a cabo un estudio que consistió en la realización de imágenes en T1 con un medio de contraste endovenoso. Para investigar la cóclea normal y la cóclea afectada con hipoacusia sensorineural por trauma acústico se evaluó el tiempo y distribución de la captación del medio de contraste en vivo a nivel del laberinto membranoso en cobayos por RM en 4.7 T.

Se realizó una señal simultánea en la vuelta basal, media y apical de la rampa timpánica y la rampa vestibular, se observó dentro de 10 minutos posteriores a la administración endovenosa, alcanzando los niveles máximos a alrededor de 100 min. Se demostraron diferencias estadísticas en los niveles y rango entre las rampas. La rampa timpánica reveló mejor contraste y una extensión más rápida durante el periodo activo del gadolinio, comparativamente más lento y menor en la rampa media.

En el vivo la penetración de gadolinio y reforzamiento en la rampa media membranosa aumentaron significativamente en la cóclea afectada por ruido, sugiriendo lesiones en las membranas cocleares³⁹.

El departamento de Neurología de la escuela de Medicina del Hospital General de Massachussets, llevo a cabo un estudio bajo la dirección de Counter SA, Zou J y colaboradores. En Diciembre de 2000, publicaron sus resultados. Valoraron la morfología, distribución y volumen de la captación del medio de contraste, gadolinio, en el vivo en secuencias T1, en el utrículo, el sáculo, canales semicirculares, y rampa del oído interno del cobayo, incluyendo el espacio perilinfático del vestíbulo y la cóclea.

La captación del gadolinio como una función de tiempo en el espacio perilinfático del laberinto vestibular se mostró significativamente menor ($p < 0.05$) que en la rampa timpánica de la cóclea a los 10, 30, 60 y 90 minutos después de la inyección endovenosa. Experimentalmente se indujeron fístulas, resultando en la detección por RM de las alteraciones morfológicas y cuantitativas con la concentración de gadolinio en el espacio laberíntico perilinfático⁴⁰.

Niyazov DM y el conjunto de investigadores, del departamento de Ciencias Radiológicas de la escuela de Medicina de la Universidad de California de Los Ángeles. En 2001 publicaron sus resultados. En cobayos pigmentados sanos se les realizó ablación quirúrgica unilateral del saco endolinfático, para crear hidropesía endolinfática. Se realizaron imágenes del hueso temporal de alta resolución utilizando sistema de resonancia magnética de 1.5-Teslas. Las imágenes bidimensionales fueron adquiridas por una técnica de eco-gradiente con y sin gadolinio, como medio de contraste.

Imágenes de RM en secuencias T1 a nivel del modiollo medio demostraron que la perilinfa aparece mejor reforzada que la endolinfa, produciendo una distinción clara entre las rampas del oído interno.

Las imágenes de RM en secuencias T1 a este nivel indicaron que la cóclea hidrópica esta significativamente ensanchada a nivel de la rampa media, en comparación con la cóclea normal en el mismo animal. Se logro identificar la hidropesía endolinfática in vivo por el uso de un sistema de RM de 1.5 teslas⁴¹.

En Octubre de 2003, Zou J, Pyykkö I y colaboradores del Departamento de Otorrinolaringología de la Universidad y Hospital de Tampere Finlandia, publicaron sus resultados. Usaron un sistema de RM experimental de 4.7 Tesla, para investigar la farmacocinética del gadolinio en el espacio perilinfático.

Inyectaron cobayos pigmentados con gadolinio como medio de contraste. La captación más rápida de Gadolinio en el espacio perilinfático ocurrió en la porción mas baja del modiollo, seguida por la segunda vuelta de la rampa timpánica. Dentro de la rampa timpánica la distribución del gadolinio en la vuelta basal estaba significativamente mas baja que en las otras vueltas.

La destrucción del acueducto coclear fue seguida por un aumento en la captación de Gadolinio la perilinfa en lugar de una reducción. Estos resultados ofrecen evidencia extensa que el liquido perilinfático deriva del suministro de sangre de la cóclea vía glomérulo coclear que está en íntima proximidad de la rampa timpánica dentro del modiollo y el capilar en el ligamento espiral.

El liquido cerebroespinal comunica con la perilinfa vía acueducto coclear pero no es la fuente principal de perilinfa. Estos resultados son de relevancia al tratamiento del oído interno enfermo, así como en la comprensión del flujo y fuente del líquido perilinfático⁴².

El Departamento de otorrinolaringología, del Instituto de Karolinska, Estocolmo, Suecia, el equipo de investigadores dirigido por Zou J, en Diciembre de 2003 dio a conocer sus resultados. Para averiguar si es posible visualizar la hidropesía endolinfática experimental en la cóclea con imágenes de resonancia magnética de 4.7 Teslas, se destinaron 11 cobayos. Se usaron cinco cobayos normales como controles.

La manifestación temprana de hidropesía endolinfática se evaluó en el saco endolinfático de 6 animales sanos y la manifestación avanzada 5 animales afectados, con RM con gadolinio como medio de contraste. La audición fue evaluada por electrococleografía.

Se utilizó el área de la superficie de 3 particiones de la cóclea para evaluar la hidropesía endolinfática. La estructura fina de las 3 particiones de la cóclea se visualizó con RM en todos los animales, cuando el gadolinio aparecía principalmente en la rampa timpánica.

Ya 5 días después de la cirugía de saco endolinfático, la hidropesía endolinfática empezó a aparecer en RM y se verifico por histología. El daño severo de las barreras del oído interno con la presencia de líquido en la rampa media fue detectado en un animal con afectación del saco endolinfático que tenia 60dB de pérdida de la audición.

Concluyeron que es posible visualizar la hidropesía endolinfática con RM de alta resolución con medio de contraste y es posible cuantificar la magnitud de la hidropesía endolinfática. El daño a la barrera del oído interno o la posible ruptura de membranas puede mostrarse con la ayuda del medio de contraste⁴³.

En el departamento de Otorrinolaringología del Hospital Universitario de Tampere, Finlandia Zou J y su grupo publicaron en Mayo de 2005, la evaluación del transporte del gadolinio a través de la membrana de la ventana redonda en el espacio perilinfático. Con RM 4.7-T en un estudio con animales y 1.5-T con RM en humanos.

Después de la administración de gadolinio hacia la membrana redonda intacta del cobayo la captación de este se observó en la vuelta basal de la cóclea y parte de la segunda vuelta dentro de 40 minutos. La rampa timpánica, la rampa vestibular y la porción fibrosa del ligamento espiral y canal semicircular, mostraron captación del medio de contraste.

Todas las vueltas de la cóclea estaban llenas de gadolinio dentro de los 10 minutos posteriores a la administración en la membrana redonda perforada y 30 minutos después en el grupo de administración endovenosa.

En pacientes que aceptaron inyección del medio de contraste en el oído, la captación se observó dentro de 2 horas, en la vuelta basal y el canal semicircular. Después de 12 h en el vértice no se demostró ninguna captación. El gadolinio se transporta a la membrana redonda a la rampa timpánica y la vestibular sin pasar el helicotrema⁴⁴.

Shinji Naganawa y colaboradores en Noviembre de 2005, publicaron los resultados de su estudio realizado en la Universidad de Nagoya, Japón, para determinar el tiempo óptimo para detectar el realce a nivel de la cóclea, usando 3D-FLAIR después de la administración endovenosa de gadolinio en 5 sujetos sanos.

Se examinó la capacidad de captación y realce del medio de contraste e investigó si el espacio endolinfático y perilinfático pueden ser visualizados. En dos voluntarios se observó intenso reforzamiento a las 4 horas después de la inyección del medio de contraste. No fue posible la discriminación visual del espacio endolinfático y perilinfático.

En la escuela de Medicina de la Universidad de Nagoya Japón, el Departamento de Otorrinolaringología y Radiología llevó a cabo un estudio, publicado en Marzo de 2007 y realizado por Nakashima T, Naganawa S y colaboradores.

Hidrato de Gadolinio fue diluido ocho veces con solución salina, se inyectó a través de la membrana timpánica usando una aguja 23G a nueve pacientes con enfermedades en el oído interno. Con una unidad de RM de 3 Tesla se realizaron imágenes en 3D.

Se reveló claramente que el gadolinio entra en el espacio perilinfático y delimita el espacio perilinfático y endolinfático del oído interno. En los pacientes con hidropesía endolinfática, el espacio perilinfático rodeando la endolinfa era pequeño o había desaparecido. El gadolinio aparecía primero en la rampa timpánica de la vuelta basal de la cóclea y el espacio perilinfático del vestíbulo. Un día después de la administración intratimpánica del gadolinio se observó casi en todas las partes del espacio perilinfático. Seis días después de la inyección intratimpánica el gadolinio casi había desaparecido del oído interno.

Este grupo informa la primera visualización de hidropsía endolinfática en los pacientes con enfermedad de Menière⁴⁵.

CAPITULO II

VISUALIZACION DEL LABERINTO MEMBRANOSO EN ENFERMEDAD DE MENIERE

2.1 PLANTEAMIENTO DEL PROBLEMA

La enfermedad de Menière es un desorden del oído interno que plantea un reto diagnóstico que es inminentemente clínico y por exclusión. Se caracteriza por crisis recurrentes y espontáneas de vértigo, acúfeno e hipoacusia fluctuante y se puede acompañar de plenitud ótica. Se considera una forma idiopática y sintomática de hidropesía endolinfática aunque en la actualidad existe controversia en relación a este tópico pues se ha demostrado que es la consecuencia de diferentes fenómenos que ocurren a nivel del espacio endolinfático.

No existe un método fiable para establecer el diagnóstico, siendo principalmente subjetivo. Se basa en los síntomas referidos en la anamnesis, los signos que se pueden observar durante una crisis y la evolución de la enfermedad.

El diagnóstico se realiza por exclusión de otras causas de vértigo, así que se establece solo en los casos en que se desconoce la causa, siendo en muchos casos diagnóstico probable o posible. La hidropesía endolinfática, se ha dilucidado por estudios histopatológicos postmortem del hueso temporal.

En los últimos veinte años, diferentes autores han realizado trabajos de investigación encaminados a demostrar la hidropesía endolinfática mediante estudios de imagen, con la mayor definición de esto se ha logrado la visualización de la hidropesía endolinfática, lo cual permite un gran avance para la demostración in vivo de La Enfermedad de Menière, constituyendo una herramienta diagnóstica de gran valor en el abordaje de esta entidad.

Se plantea la realización de Resonancia magnética con resonador de 3 teslas en secuencias T1 y FLAIR con técnicas de reconstrucción tridimensional, posterior a la administración intratimpánica de gadodiamida como medio de contraste, en pacientes con hipoacusia profunda con mala discriminación fonémica o restos auditivos, para evaluar las características del laberinto membranoso en pacientes con Enfermedad de Ménière definitiva.

Se pretende visualizar la hidropesía endolinfática en los pacientes con enfermedad de Ménière con hipoacusia profunda y/o anacusia, con el fin de realizar de manera más objetiva el manejo de pacientes con síndromes vestíbulo-cocleares sugestivos de hidropesía endolinfática. De esta manera demostrar la utilidad de la resonancia magnética como una herramienta más in vivo, que nos permita esclarecer el diagnóstico y formular un protocolo de abordaje de la Enfermedad de Ménière, comúnmente sobrediagnosticada, basado en datos objetivos.

2.2 HIPOTESIS

El estudio de resonancia magnética del oído interno es útil para la demostración en vivo de la Hidropesía endolinfática característica de la Enfermedad de Menière.

2.3 OBJETIVOS

▫ **Objetivo General:**

Valorar la utilidad de los estudios de Resonancia magnética en el diagnóstico de Hidropesía endolinfática.

Objetivos específicos:

- Definir las características del laberinto membranoso en pacientes con hidropesía endolinfática a través de resonancia magnética
- Identificar reacciones adversas a la administración de medio de contraste intratimpánico

2.4 JUSTIFICACION

La enfermedad de Menière es un desorden clínico que se caracteriza por hidropesía endolinfática Idiopática.

La hidropesía endolinfática solo puede demostrarse con certeza por estudio histopatológico después de la muerte de la persona afectada por esta entidad. Sin embargo se acepta que puede inferirse durante la vida por un síndrome que se define por la presencia de vértigo espontáneo recurrente, hipoacusia, acúfeno y que se puede asociar o no a plenitud aural.

Recientes estudios aplicando los avances en neuroimagen han revelado que la hidropesía endolinfática puede ser demostrada in vivo. Esto constituye un aporte valioso en el abordaje y manejo de los pacientes con Enfermedad de Menière, pues proporciona un elemento basado en evidencia, que permite esclarecer el diagnóstico en patologías vestíbulo cocleares.

El diagnóstico de Enfermedad de Menière se establece por exclusión. Aún hoy en día es inminentemente clínico. Aunque los pruebas audiovestibulares son de gran valor para establecer los fundamentos clínicos y hacer diagnósticos diferenciales, pueden resultar insuficientes para demostrar la Enfermedad de Menière definitiva, por lo cual el diagnóstico clínico se instituye como enfermedad probable o posible.

De tal manera que se plantea realizar un estudio que nos permita introducir una herramienta mas en el abordaje diagnóstico de la Enfermedad de Menière. Se pretende establecer la utilidad de los estudios de resonancia magnética al demostrar por imagen la hidropesía endolinfática y evaluar las estructuras del oído interno, posterior a la administración de gadodiamida por vía transtimpánica. Esto con el fin esclarecer las dudas diagnosticas que se presentan en pacientes con manifestaciones clínicas vestíbulo-cocleares que sugieran hidropesía endolinfática.

2.5 METODOLOGIA

a) DISEÑO

Se propone un estudio, prospectivo, clínico, observacional, de casos del área clínica. Se realizará en el Servicio de Neuro-otología, del Instituto Nacional de Neurología y Neurocirugía Manuel Velasco Suárez en pacientes atendidos en Consulta externa con Enfermedad de Menière definitiva con audición no útil (Hipoacusia profunda o Anacusia).

Se evaluará la utilidad de estudios de resonancia magnética 3 Teslas en secuencias T1, FLAIR y reconstrucción tridimensional, en la visualización del laberinto membranoso y la valoración del espacio endolinfático en pacientes con Enfermedad de Menière.

Secuencias	PARAMETROS										
	TR	TE	TI	slice	Gap	Flip Angle	Train	Matriz	No. Slice	FOV	FA
FLAIR 2D	8000	126	2250	1mm	0	-	-	352	30	22cm	2

Los pacientes serán evaluados de la siguiente manera:

- Ü Historia clínica
- Ü Exploración física Neuro-otológica
- Ü Pruebas audiológicas y vestibulares
- Ü A todos los pacientes se les realizará aplicación transtimpánica de medio de contraste, gadodiamida diluido en una concentración de 1:7
- Ü Se tomará 0.1ml de gadodiamida y se diluirá en 0.7ml de solución fisiológica
- Ü Se colocará al paciente en posición de decúbito supino con la cabeza girada 30⁰ hacia el oído sano
- Ü Se aplicará anestésico local en presentación de gotas óticas de tetracaína en el Conducto Auditivo Externo dejándolo por 5 minutos
- Ü Se aspirará el anestésico local y se procederá a infiltrar 0.5ml dilución preparada del medio de contraste en los cuadrantes inferiores de la membrana timpánica, del oído enfermo, con jeringa de 1 ml y aguja numero 22G
- Ü Se dejará al paciente en decúbito supino con la cabeza girada 60⁰ hacia el oído sano durante 60 minutos
- Ü A las 24 horas se le realizará resonancia magnética de oído interno con resonador de 3 teslas, se tomarán secuencias T1 y FLAIR y se realizarán reconstrucciones tridimensionales
- Ü Se evaluarán los hallazgos de las imágenes con médicos Neuro-radiólogos.

b) POBLACIÓN Y MUESTRA

Población: Pacientes atendidos en la consulta externa del servicio de Neuro-Otología del Instituto Nacional de Neurología y Neurocirugía Manuel Velasco Suárez con Hipoacusia neurosensorial profunda y pobre discriminación fonémica o con restos auditivos, debida a enfermedad de Menière, en el periodo Julio 2007-Diciembre 2007.

Muestra: Se incluirán 5 pacientes con Hipoacusia neurosensorial profunda en todas las frecuencias y pobre discriminación fonémica o con restos auditivo con Enfermedad de Menière definitiva según los criterios de la Academia Americana de Otorrinolaringología y Cirugía de Cabeza y Cuello.

CRITERIOS DE SELECCIÓN DEL ESTUDIO

Criterios de Inclusión:

Pacientes con Enfermedad de Menière definitiva
 Pacientes con audiometría que demuestre hipoacusia neurosensorial profunda o anacusia.
 Logoaudiometría que demuestre pobre captación fonémica
 Ambos Sexos
 Pacientes en Cualquier edad
 Historia clínica completa
 Examen físico neuto-otológico
 Pruebas vestibulares y audiológicas recientes
 Autorización para la participaron del protocolo mediante consentimiento informado

Criterios de Exclusión

Pacientes alérgicos al medio de contraste
 Pacientes con audición útil
 Pacientes con enfermedad de Menière probable o posible
 Paciente con enfermedad de Menière de evolución menor de 2 años

c) VARIABLES

Variable dependiente

Espacio endolinfático

Variables independientes

Edad
 Genero
 Tiempo de evolución
 Oído afectado
 Nivel de audición
 Discriminación fonémica
 Función vestibular
 Morfología del laberinto membranoso en RM

2.6 CONSIDERACIONES ETICAS

Todos los pacientes firmarán hoja de consentimiento informado, en apego a los principios básicos Científicos de la declaración sobre investigación biomédica en seres humanos de Helsinki II (1975), Venecia (1983), Hongkong (1989), Sudáfrica (1996) y Edimburgo (2000).

2.7 DATOS GENERALES

No	EDAD, SEXO	EVOLUCION /AÑOS	UNI/BILAT	OIDO	GRADO DE HIPOACUSIA	DISCRIMINACION FONEMICA	FUNCION VESTIBULAR	TERAPIA INTRATIMPAN
1	69, F	9	UNILAT	IZQ	ANACUSIA	NO DISCRIMINA	ARREFLEXIA	NO
2	45, M	10	UNILAT	IZQ	PROFUNDA	NO DISCRIMINA	HIPOREFLEXIA	SI
3	36, M	8	BILAT	DER	PROFUNDA	NO DISCRIMINA	NORMAL	SI
4	36, F	4	UNILAT	DER	PROFUNDA	POBRE	HIPOREFLEXIA	NO
5	73, M	15	UNILAT	IZQ	PROFUNDA	POBRE	HIPOREFLEXIA	NO

2.8 RESULTADOS

De los 5 pacientes, 3 fueron hombres y 2 mujeres. Rango de edad de los 36 a los 73 años. Con un tiempo de evolución de los síntomas mínima de 4 años y una máxima de 15 años.

Sólo un paciente presentó enfermedad bilateral (Caso 3).

Se estudiaron 3 oídos izquierdos y 2 oídos derechos. Sólo un paciente presentaba anacusia (Caso 1) mismo que presentaba arreflexia vestibular.

Sólo un paciente presentaba función vestibular normal (Caso 3).

2 pacientes (Caso 2 y 3) tenían como antecedente tratamiento intratimpánico con dexametasona; el Caso 2 en el oído afectado hace 8 años y el Caso 3 del lado derecho (el oído que se estudió) hace 4 años y del lado izquierdo hace 2 años.

Todos los pacientes presentaban como único síntoma acúfeno permanente de tono agudo en el oído afectado. En el caso del paciente con enfermedad bilateral, presentaba acufeno del lado donde presentaba la hipoacusia profunda (derecho). Este paciente cuenta con audición normal del oído izquierdo posterior a la administración de dexametasona intratimpánica.

Ninguno de los pacientes presentaba vértigo en el momento de la infiltración intratimpánica del medio de contraste.

El único síntoma que presentaron los pacientes al momento de la infiltración del medio de contraste intratimpánico fue ardor de leve intensidad que remitió en los minutos posteriores.

Ninguno de los pacientes presentó cambios en el acufeno o cambios en el grado de hipoacusia posterior a la administración intratimpánica del medio de contraste aunque el periodo de seguimiento fue muy corto.

El estudio de IRM se realizó a las 24 hrs después de haberse realizado la administración intratimpánica del medio de contraste en el que se analizó la distribución del medio de contraste dentro del oído interno. El medio de contraste que entra a la rampa timpánica de la cóclea (espacio perilinfático) por medio de la ventana redonda pasa a la perilinfa del vestíbulo, el espacio endolinfático en los pacientes con enfermedad de Menière al estar dilatado por la hidropesía ocupa el espacio perilinfático y se visualiza como un espacio que no realza con el medio de contraste (señal de baja intensidad).

Se analizaron las imágenes en secuencias FLAIR 2D y reconstrucción tridimensional.

Los resultados se resumen en la siguiente tabla:

DISTRIBUCION DEL MEDIO DE CONTRASTE EN EL OIDO INTERNO DESPUES DE LA INYECCION INTRATIMPANICA.

No	EDAD	OIDO	GRADO DE HIPOACUSIA	DISTRIBUCION DEL MEDIO DE CONTRASTE		
				COCLEA	VESTIBULO	CANALES SEMICIRCULARES
1	69, F	IZQ	ANACUSIA	VUELTA BASAL Y MEDIA	PARCIAL	PARCIAL
2	45, M	IZQ	PROFUNDA	VUELTA BASAL	PARCIAL	NO
3	36, M	DER	PROFUNDA	BASAL, MEDIA	COMPLETA	PARCIAL
4	36, F	DER	PROFUNDA	BASAL, MEDIA	NO	NO
5	73, M	IZQ	PROFUNDA	BASAL, MEDIA, APICAL	COMPLETA	PARCIAL

2.9 IMAGENES

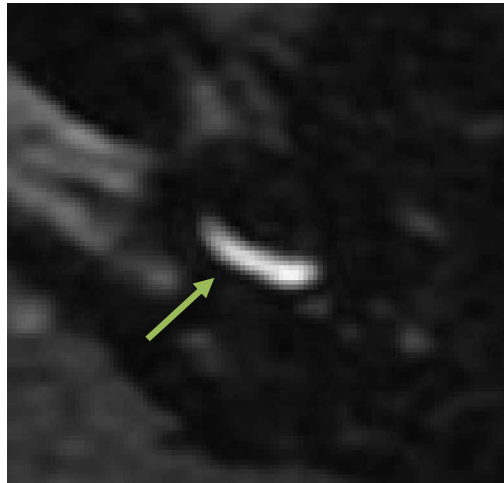


Figura 1

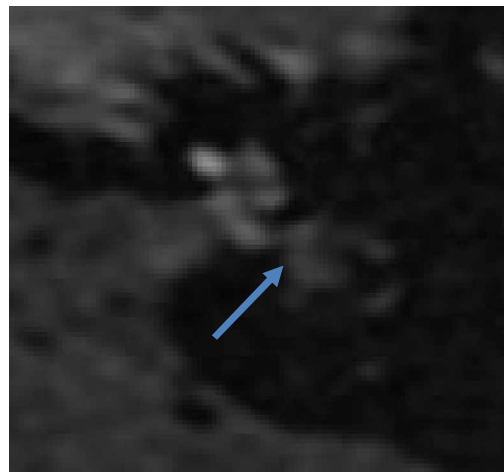


Figura 2

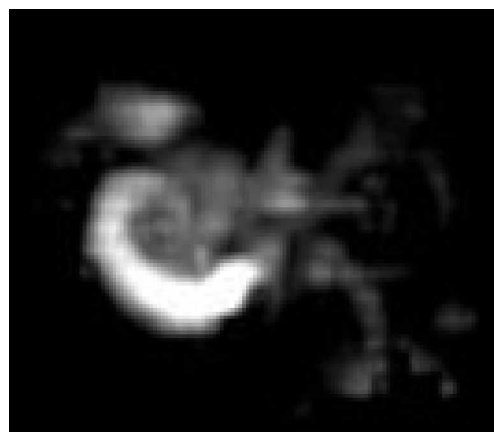


Figura 3

Caso 2. Se observa el medio de contraste en la vuelta basal de la cóclea (flecha verde) (figura 1), así como distribución parcial en el vestíbulo (flecha azul) sin poder observar distribución en los canales semicirculares (figura 2). La distribución del medio de contraste se resume en la imagen de reconstrucción tridimensional (figura 3).

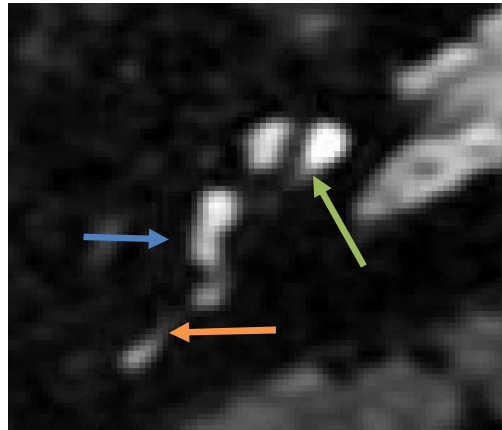


Figura 1

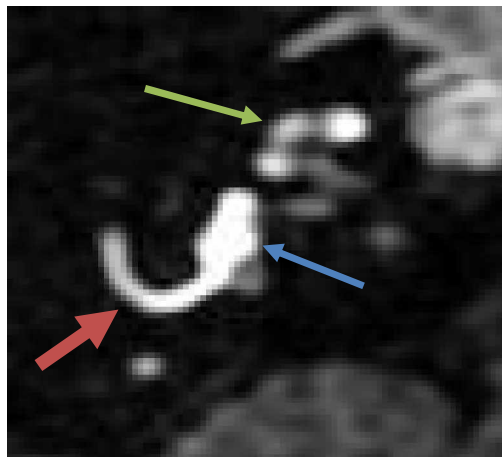


Figura 2



Figura 3

Caso 3. Se observa el medio de contraste en la vuelta media de la cóclea (flecha verde) así como en el vestíbulo (flecha azul) y el canal semicircular posterior (flecha naranja) (figura 1), se observa la vuelta media de la cóclea (flecha verde), distribución completa en el vestíbulo (flecha azul) y parcial del canal semicircular horizontal (flecha roja) (figura 2). La distribución del medio de contraste se resume en la imagen de reconstrucción tridimensional (figura 3).

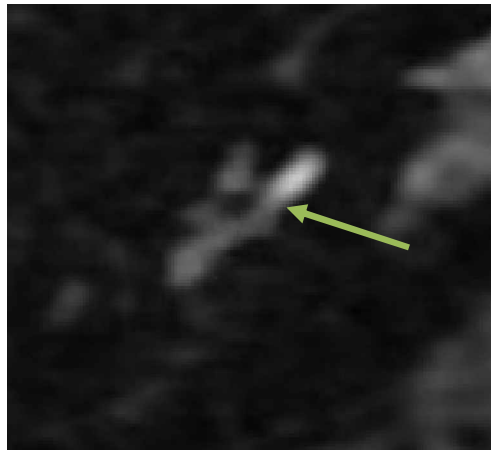


Figura 1

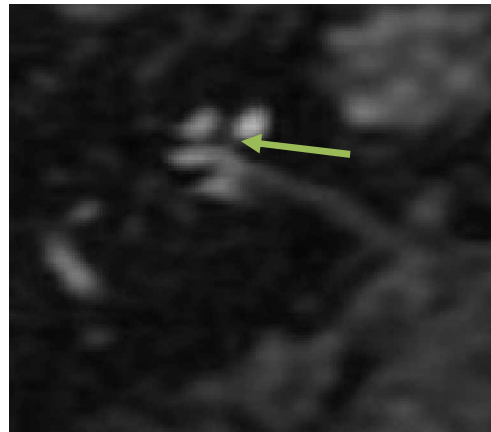


Figura 2

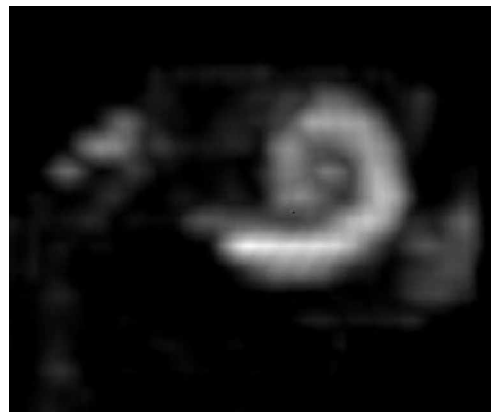


Figura 3

Caso 4. Se observa el medio de contraste en la vuelta media de la cóclea (flecha verde) (figura 1), No se observa distribución del medio de contraste en el vestíbulo, solo en la vuelta media de la cóclea (flecha verde) (figura 2) sin poder observar distribución en los canales semicirculares. La distribución del medio de contraste se resume en la imagen de reconstrucción tridimensional (figura 3).

DISCUSION

Nakashima y colaboradores⁴⁵ reportaron que a la hora después de la administración intratimpánica del medio de contraste, este no era visible en la cavidad timpánica, después de 24 horas se observó en todo el oído interno y después de 6 días, el medio de contraste desapareció casi por completo, comentando que el mejor momento para la obtención de información en cuanto a la distribución del medio de contraste y por lo tanto observar la hidropesía endolinfática tanto en la cóclea como en el vestíbulo es a las 24 horas posteriores a la administración del medio de contraste, motivo por el que se decidió realizar este estudio en ese tiempo.

En nuestro estudio, el medio de contraste no estaba visible en la cavidad timpánica 24 hrs después de la inyección intratimpánica. En los casos 2 y 4, el movimiento del medio de contraste dentro del vestíbulo estuvo restringido, debido a que la hidropesía endolinfática no permitió el movimiento del medio de contraste de la rampa media de la cóclea al vestíbulo resultado de la dilatación del espacio endolinfático secundario a la hidropesía que terminó por ocupar el espacio perilinfático.

En el caso de los pacientes 3 y 5 el espacio perilinfático de los canales semicirculares se observó estrecho demostrado por la distribución del medio de contraste que fue de forma parcial resultado de la ampliación del espacio endolinfático.

Nakashima y colaboradores⁴⁵ no observaron efectos adversos a la inyección intratimpánica del medio de contraste, así como no tuvieron cambios con respecto al acufeno o la audición.

En nuestro estudio el único síntoma que presentaron los pacientes en relación a la administración de medio de contraste fue ardor de leve intensidad de duración de minutos. Ninguno tuvo cambios con respecto al acufeno ni a la audición, aunque el periodo de seguimiento fue muy corto.

CONCLUSIONES

1.- La administración intratimpánica de medio de contraste no produce efectos adversos. El único síntoma relacionado fue la presencia de ardor de leve intensidad que remitió en minutos.

2.-La resonancia Magnética en secuencia FLAIR con la utilización del medio de contraste intratimpánico es útil para la visualización del laberinto membranoso en pacientes con Enfermedad de Menière (diferenciar entre el espacio perilinfático y el espacio endolinfático) a diferencia de los otros métodos (FIESTA) en los que se visualiza el espacio perilinfático y endolinfático como una unidad.

BIBLIOGRAFIA

1. Byron J. Bailey MD Jonas T. Johnson MD Shawn D. Newlands MD. Head & Neck Surgery - Otolaryngology, Lippincott Williams & Wilkins 4th Edition, 2006, pp 1885-1889.
2. Friedland David R, Structure and function in the auditory system: From cochlea to cortex. *Anat Rec A Discov Mol Cell Evol Biol.* 2006;288(4):326-30.
3. Morten Friis, MD; Klaus Qvortrup, MD. Potential Portal Flow in the Inner Ear. *Laryngoscope* 2007;117:194-198.
4. Escajadillo. Oído, Nariz, Garganta y Cirugía de Cabeza y cuello. Manual moderno 2004. Cap. 16 Pag. 398-401.
5. QvortrupK, Rostgaard J, Holstein-Rathlou. The inner ear produces a natriuretic hormona. *Am J Physiol* 1996;270:1073-1077.
6. Escajadillo , Oído, Nariz, Garganta y Cirugía de Cabeza y cuello. Manual moderno 2004. Cap. 16 Pag. 127.
7. James C. Andrews. Intralabyrinthine fluid dynamics: Ménière disease. *Curr Opin Otolaryngol Head Neck Surg* 2004;12:408-412.
8. Maroun T. Semaan, Kumar N. Alagramam and Cliff A. Megerian. The basic science of Meniere's disease and endolymphatic hydrops. *Current Opinion in Otolaryngology & Head and Neck Surgery* 2005;13:301-307.
9. Welling, D. Bradley; Clarkson, Mark W; Miles, Beth A. Schmalbrock. Submillimeter Magnetic Resonance Imaging of the Temporal Bone in Meniere's Disease. *The American Laryngological, Rhinological & Otological Societ.* Volume 1996;106(11):1359-1364.
10. James B. Snow Jr, John Jacob Ballenger. Ballenger's Otorhinolaryngology Head and Neck Surgery, BC Decker Inc 16th Edition, 2003 United States, pp 415.
11. Baloh RW. Prosper Ménière and his disease. *Arch Neurol.* 2001 Jul;58(7):1151-6.
12. Saumil N. Merchant, Joe C. Adams, and Joseph B. Nadol, Jr. Pathophysiology of Ménière's Syndrome: Are Symptoms Caused by Endolymphatic Hydrops? *Otol Neurotol* 2005;26:74-81.
13. Lloyd B. Minor, David A. Schessel and John P. Carey Meniere's disease. *Current Opinion in Neurology* 2004, 17:9-16.
14. Saumil N. Merchant, Joe C. Adams, and Joseph B. Nadol, Jr. Pathophysiology of Ménière's Syndrome: Are Symptoms Caused by Endolymphatic Hydrops? *Otol Neurotol* 2005;26:74-81.
15. Selaimen da Costa S, Alves de Sousa L, Ribeiro de Toledo. Meniere's disease: overview, epidemiology and natural history. *Otolaryngol Clin N Am* 2002;35:455-495.
16. John E. Xenellis; Fred H. Linthicum, Jr; Paul Webster; Ricardo Lopez, Basilar Membrane Displacement Related to Endolymphatic Sac Volume. *Laryngoscope* 2004;114:1953-1959.

17. Selaimen da Costa S, Alves de Sousa L, Ribeiro de Toledo. Meniere's disease: overview, epidemiology and natural history. *Otolaryngol Clin N Am* 2002;35:455-495.
18. Saumil N. Merchant, Joe C. Adams, and Joseph B. Nadol, Jr. Pathophysiology of Ménière's Syndrome: Are Symptoms Caused by Endolymphatic Hydrops? *Otol Neurotol* 2005;26:74-81.
19. Lloyd B. Minor, John P. Carey. Superior semicircular canal dehiscence, perilymphatic fistula and Meniere disease: assessment and management. *Continuum Neuro-Otology* 12 (4) August 2006 pp 65-91.
20. Committee on Hearing and Equilibrium:Committee on Hearing and Equilibrium guidelines for the diagnosis and evaluation of therapy in Meniere's disease. *Otolaryngology Head and Neck Surgery* 1995;113:181-5.
21. Lloyd B. Minor, David A. Schessel and John P. Carey. Meniere disease. *Current Opinion in Neurology* 2004, 17:9-16.
22. Lustig, Lawrence R. The history of intratympanic drug therapy in otology. *Otolaryngol Clin N Am* 2004;37:1001-1017.
23. Marck, Alexander S. Contrast-enhanced magnetic resonance imaging of the temporal bone; *Neuroimaging clinics of North America*, Vol. 4 Number 1 , February 1994.
24. Naganawa S;Komada T;Fukatsu H;Ishigaki T;Takizawa O; Observation of contrast enhancement in the cochlear fluid space of healthy subjects using a 3D-FLAIR sequence at 3 Tesla. *Eur Radiol* 2006;16:733-737.
25. Bellin M.F, Vasile M, Morel-Precetti S. Currently used non specific extracellular MR contrast media. *Eur Radiol* 2003;13:2688-2698.
26. Brogan M, Chakeres DW, Schmalbrock P. High-resolution 3DFT MR imaging of the endolymphatic duct and soft tissues of the otic capsule. *AJNR Am J Neuroradiol* 1991;12:1-11.
27. Seltzer S, Mark AS. Contrast enhancement of the labyrinth on MR scans in patients with sudden hearing loss and vertigo: Evidence of labyrinthine disease. *Am J Neuroradiol* 1991;12:13-16.
28. Koizuka I, Seo R, Sano M. High-resolution magnetic resonance imaging of the human temporal bone. *J Otorhinolaryngol Relat Spec* 1991;53:357-61.
29. Panagiotis Christodoulou, Panagiotis G. Doxas, Chariton E. Papadaki. Transtympanic iontophoresis of gadopentetate dimeglumine: Preliminary results. Heraklion, Greece. *Otolaryngol Head Neck Surg* 2003;129:408-13.
30. Valk W.L , Wit H.P, Segenhout J.M, Dijk F, Van der Want J.J.L., Albers F.W.J. Morphology of the endolymphatic sac in the guinea pig after an acute endolymphatic hydrops. *Hearing Research* 2005;202:180-187.
31. Salt Alec N. DeMott John E. Longitudinal endolymph movements induced by perilymphatic injections. *Hearing Research* 1998;123:137-147.

32. Welling, D. Bradley; Clarkson, Mark W; Miles, Beth A. Schmalbrock. Submillimeter Magnetic Resonance Imaging of the Temporal Bone in Meniere's Disease. *The American Laryngological, Rhinological & Otological Society* 1996;106(11):1359-1364.
33. Nidecker A, Pfaltz CR, Matéfi L, Benz UF. Computed tomographic findings in Ménière's disease. *J Otorhinolaryngol Relat Spec.* 1985;47(2):66-75.
34. Tanioka H, Terahara A, Furuta A, Machida T, Iio M, Sirakawa T, Zusho H. MR imaging of the inner ear; findings of Ménière's syndrome. 1989;34(11):1365-70.
35. Tanioka H, Zusho H, Machida T, Sasaki Y, Shirakawa T. High-resolution MR imaging of the inner ear: findings in Ménière's disease. *Eur J Radiol.* 1992;15(1):83.
36. Welling, D. Bradley; Clarkson, Mark W; Miles, Beth A. Schmalbrock. Submillimeter Magnetic Resonance Imaging of the Temporal Bone in Meniere's Disease. *The American Laryngological, Rhinological & Otological Society* 1996;106(11):1359-1364.
37. Welling, D. Bradley; Clarkson, Mark W; Miles, Beth A. Schmalbrock. Submillimeter Magnetic Resonance Imaging of the Temporal Bone in Meniere's Disease. *The American Laryngological, Rhinological & Otological Society* 1996;106(11):1359-1364.
38. Koizuka I, Seo R, Kubo T, Matsunaga T, Murakami M, Seo Y, Watari H. High-resolution MRI of the human cochlea. *Acta Otolaryngol Suppl.* 1995;520(2):256-7.
39. Counter SA, Bjelke B, Borg E, Klason T, Chen Z, Duan ML. Magnetic resonance imaging of the membranous labyrinth during in vivo gadolinium (Gd-DTPA-BMA) uptake in the normal and lesioned cochlea. *Neuroreport.* 2000;11(18):3979-83.
40. Counter SA, Zou J, Bjelke B, Klason T. 3D MRI of the in vivo vestibulo-cochlea labyrinth during Gd-DTPA-BMA uptake. *Neuroreport.* 2000;11(18):3979-83.
41. Niyazov DM, Andrews JC, Strelhoff D, Sinha S, Lufkin R. Diagnosis of endolymphatic hydrops in vivo with magnetic resonance imaging. *Otol Neurotol.* 2001;22(6):813-7.
42. Zou J, Pyykkö I, Counter SA, Klason T, Bretlau P, Bjelke B. In vivo observation of dynamic perilymph formation using 4.7 T MRI with gadolinium as a tracer. *Acta Otolaryngol.* 2003;123(8):910-5.
43. Zou J, Pyykkö I, Bretlau P, Klason T, Bjelke B. In vivo visualization of endolymphatic hydrops in guinea pigs: magnetic resonance imaging evaluation at 4.7 tesla. *Ann Otol Rhinol Laryngol.* 2003;112(12):1059-65.
44. Zou J, Pyykkö I, Bjelke B, Dastidar P, Toppila E. Communication between the perilymphatic scalae and spiral ligament visualized by in vivo MRI. *Audiol Neurootol.* 2005;10(3):145-52.
45. Nakashima T, Naganawa S, Sugiura M, Teranishi M, Sone M, Hayashi H, Nakata S, Katayama N, Ishida IM. Visualization of endolymphatic hydrops in patients with Meniere's disease. *Laryngoscope.* 2007 Mar;117(3):415-20.