



UNIVERSIDAD NACIONAL AUTÓNOMA DE
MÉXICO



FACULTAD DE ODONTOLOGÍA

RELACIÓN ENTRE POSTURA Y MALOCLUSIÓN EN
PACIENTES INFANTILES DE LA CLÍNICA PERIFÉRICA
PADIERNA, TURNO VESPERTINO, 2008.

T E S I N A

QUE PARA OBTENER EL TÍTULO DE

C I R U J A N A D E N T I S T A

P R E S E N T A:

PERLA XOCHITL CERVANTES ALVAREZ

TUTORA: CD. FABIOLA TRUJILLO ESTEVES

ASESORA: CD. MA MAGDALENA VARGAS PÉREZ



Universidad Nacional
Autónoma de México



UNAM – Dirección General de Bibliotecas
Tesis Digitales
Restricciones de uso

DERECHOS RESERVADOS ©
PROHIBIDA SU REPRODUCCIÓN TOTAL O PARCIAL

Todo el material contenido en esta tesis esta protegido por la Ley Federal del Derecho de Autor (LFDA) de los Estados Unidos Mexicanos (México).

El uso de imágenes, fragmentos de videos, y demás material que sea objeto de protección de los derechos de autor, será exclusivamente para fines educativos e informativos y deberá citar la fuente donde la obtuvo mencionando el autor o autores. Cualquier uso distinto como el lucro, reproducción, edición o modificación, será perseguido y sancionado por el respectivo titular de los Derechos de Autor.

AGRADECIMIENTOS

A DIOS

*Por darme la oportunidad de vivir,
tener una familia y lograr lo que me
propongo.*

A MIS PADRES Y HERMANO

*Por brindarme siempre su apoyo
incondicional, cariño y consejos que
siempre tendré presentes a lo largo
de mi vida.*

A MI ESPOSO E HIJA

*Por su paciencia, cariño y apoyo, el
cual me brindan siempre sin pedir
nada a cambio, recuerden que los
amo.*

A MIS SUEGROS

*Por recibirme como un miembro
más de su familia y tratarme como
una hija, por su apoyo, cariño y
comprensión.*

A LA CD. FABIOLA TRUJILLO

*Por despertar en mí el gusto por la
ortodoncia, por compartir sus
conocimientos, experiencias,
consejos y por su apoyo en la
elaboración de esta tesina.*

A LA CD. MA MAGDALENA VARGAS

*Por compartir sus conocimientos,
experiencias y consejos.*

A LA UNIVERSIDAD NACIONAL AUTÓNOMA DE MÉXICO

*Por darme la oportunidad de ser un
miembro más de esta gran casa de
estudios, y sentirme orgullosamente
PUMA.*

A MI FAMILIA EN GENERAL

*Con la que siempre he contado con
su apoyo cuando lo he necesitado.*

*En general muchas gracias a todos los que me aprecian y apoyan, por que
sin ustedes no hubiera sido posible lograr uno de mis sueños. Con cariño,
respeto y profundo agradecimiento, siempre con ustedes, una servidora.*

ÍNDICE

INTRODUCCIÓN.	5
ANTECEDENTES.	6
1.-POSTURA.	8
1.1 POSTURA IDEAL.	8
1.2 FUNCIONES DE LA POSTURA.	9
1.3 MECANISMO POSTURAL.	9
1.4 EJE AXIAL POSTURAL.	11
1.5 POSTURA ORTOSTÁTICA.	12
2.- SISTEMA ESQUELÉTICO.	13
2.1 HUESOS DE LA CABEZA (CRÁNEO Y CARA).	14
2.2 HUESOS DEL TRONCO (COLUMNA VERTEBRAL).	15
2.3 EL TÓRAX.	23
2.4 EXTREMIDADES SUPERIORES Y CINTURA ESCAPULAR.	24
2.5 EXTREMIDADES INFERIORES Y CINTURA PÉLVICA.	25
3.- SISTEMA MUSCULAR.	26
3.1 MÚSCULOS ESTÁTICOS.	29
3.2 MÚSCULOS DINÁMICOS.	30
4.- OCLUSIÓN.	36
4.1 MÚSCULOS DE LA MASTICACIÓN.	38
4.2 DISPLASIAS DENTARIAS.	39
4.3 DISPLASIAS ESQUELÉTICAS.	39
4.4 DISPLASIAS ESQUELETODENTARIAS.	40
4.5 CLASIFICACIÓN DE MALOCLUSIONES.	40
4.6 CARACTERÍSTICAS DEL PERFIL.	44
4.7 CARACTERÍSTICAS FACIALES Y ARCOS DENTALES.	46

5.- RELACIÓN ENTRE POSTURA Y OCLUSIÓN.	50
6.- PLANTEAMIENTO DEL PROBLEMA.	53
7.- JUSTIFICACIÓN.	53
8.- OBJETIVOS.	53
8.1 GENERAL.	53
8.2 ESPECÍFICOS.	54
9.- METODOLOGÍA.	54
9.1 MATERIAL Y MÉTODO.	54
9.2 TIPO DE ESTUDIO.	58
9.3 POBLACIÓN DE ESTUDIO Y MUESTRA.	58
9.4 CRITERIOS DE INCLUSIÓN.	58
9.5 CRITERIOS DE EXCLUSIÓN.	59
9.6 VARIABLES DE ESTUDIO.	59
9.7 ASPECTOS ÉTICOS.	60
10.- PLAN DE ANÁLISIS.	60
11.- RECURSOS.	60
11.1 HUMANOS.	60
11.2 MATERIALES.	60
11.3 FINANCIEROS.	61
11.4 INFRAESTRUCTURA.	61
12.- RESULTADOS.	61
13.- DISCUSIÓN.	77
14.- CONCLUSIONES.	77
15.- FUENTES DE INFORMACIÓN.	78
15.1 FUENTES DE FIGURAS, TABLAS Y GRAFICAS.	80

INTRODUCCIÓN.

Generalmente se cree que la etiología de la maloclusión depende de la herencia, hábitos, medio ambiente, factores nutrimentales, traumatismos, y es cierto, pero un factor importante y poco popularizado es la postura corporal.

Desde la infancia se van adoptando ciertas posturas que son características de cada individuo, y en ciertos casos el tipo de postura no es la ideal, sin embargo, sí es la más funcional para sus necesidades y sus características individuales. Para poder reconocer las patologías es necesario saber que es lo normal, por lo que en este trabajo veremos lo que es la postura y la oclusión en su normalidad y algunas patologías más comunes.

También veremos si en realidad la postura es un factor etiológico para la maloclusión. Para ello observaremos un grupo de pacientes infantiles que presentan problemas oclusales, que acudieron a la clínica periférica de Padierna para su atención ortopédica, en los que se valoró la relación entre su postura corporal y sus problemas oclusales.

Por lo que debemos tener en cuenta que el paciente no solo son dientes y boca, sino que debemos observar todo el cuerpo en general, para poder así brindar una mejor atención, bienestar y satisfacción, no solo al paciente sino también a nosotros mismos, al realizar un diagnóstico correcto y por lo tanto un tratamiento adecuado.

ANTECEDENTES.

Debemos tener en cuenta que la boca no se encuentra aislado del resto del cuerpo sino íntimamente relacionada por medio de las estructuras músculo-esqueléticas y el sistema nervioso. Esta correlación ocluso-postural, viene a explicar como el tipo y las modificaciones del equilibrio postural influye en la oclusión.¹

La maloclusión no sólo se puede relacionar con la posición de la mandíbula y del cráneo, sino también con la columna cervical, las estructuras suprahioideas e infrahioideas, los hombros y la columna torácica y lumbar, las que funcionan como una unidad biomecánica.

Tompson (1942) describió la influencia de la postura del cuerpo en la posición de la mandíbula. Gelb (1994) señaló que las alteraciones de la postura juegan un rol etiológico en los problemas mandibulares, y propone que el tratamiento disfuncional incluya la corrección de la postura corporal. Hansson (1990,92) y Freesmeyer (1993) plantean que una alteración de la posición de la cadera puede ser una causa etiológica para los problemas mandibulares. Stute (1996) observó que las alteraciones de la articulación temporomandibular (ATM) son más frecuentes en el mismo lado del cuerpo donde se presenta la cadera más baja.²

Según Esposito, la contracción y relajación de un músculo o grupo de músculos esta relacionado con un factor causal, preciso y localizado, al que llamo “factor irritativo” que es capaz de iniciar una relación en cadena de casi todos los músculos posturales, desde la cabeza hasta los pies.³

Palano en 1994 dice que la patología que más problemas posturales crea es el desequilibrio entre la musculatura flexora y extensora de la cabeza y la musculatura masticatoria, suprahioidea e infrahioidea. Carstein 2005, estudio sujetos con malposición dental, observando diferentes parámetros craneofaciales y concluyó que es la mandíbula la que más influencia tiene sobre la postura o estabilidad.⁴

1.- POSTURA.

La postura fue utilizada por primera vez por Redo (1626-1698) en su tratado de Anatomía Humana como "... una actitud habitual del cuerpo o de ciertas partes de éste", para Sherrington (1852-1952), decía que "la posición erecta es un reflejo postural compuesto y, en su ejecución, el elemento fundamental es la contracción de los músculos antigravitacionales, que contrarrestan la acción de la gravedad que de otro modo causaría la flexión de las articulaciones y la caída del cuerpo".¹

1.1 POSTURA IDEAL.

Una buena postura es una alineación simétrica, equilibrada y proporcional de los segmentos corporales alrededor del eje de la gravedad.

La postura ideal de una persona es la que no se exagera o aumenta la curva lumbar, dorsal o cervical; es decir, cuando se mantienen las curvas fisiológicas de la columna vertebral.

Se logra manteniendo la cabeza erguida en posición de equilibrio, sin torcer el tronco, la pelvis en posición neutral y las extremidades inferiores alineadas de forma que el peso del cuerpo se reparta adecuadamente.⁵

Una buena postura nos ayuda tanto en la salud como en la estética, si estamos erguidos y con la espalda recta evitamos problemas musculares, de la columna, tenemos una buena oxigenación y lo mejor, nos vemos más esbeltos.

1.2 FUNCIONES DE LA POSTURA.

El sistema postural debe de cumplir con sus funciones de mantener la posición erguida en oposición de la gravedad, debe de oponerse a las fuerzas exteriores, situarse correctamente en el entorno, tener un equilibrio durante los movimientos, guiarlos y reforzarlos, por lo que la postura es un proceso dinámico que depende de receptores exteroceptivos como el tacto, visión, audición; el tono muscular y el sistema nervioso central. ¹

La mayoría de los problemas posturales se inician desde la infancia al adoptar posturas inadecuadas que no son corregidas a tiempo, las cuales causan defectos estéticos, problemas funcionales en órganos y sistemas como en la respiración, digestión, circulación o locomoción.

1.3 MECANISMO POSTURAL.

Como todo movimiento corporal obedece y produce actividad músculo esquelética, pero para efectuarse es indispensable que exista un equilibrio muscular estático, a partir del cual se genere el desplazamiento de los elementos anatómicos envueltos en él, como respuesta a la percepción inconsciente del estímulo que lo demanda. Este equilibrio muscular estático, ligado a la contracción muscular tónica, corresponde al concepto de "postura". ⁶

La comprensión del mecanismo postural, que se expresa por posiciones, únicamente se obtiene cuando se concibe el cuerpo humano como una unidad funcional en la que los músculos y ligamentos, insertados en las superficies óseas o cartilaginosas, actúan sobre las articulaciones generando estados de tensión muscular que operan con igual potencia en ambos

extremos de las fibras musculares para producir, una inmovilidad momentánea del cuerpo o en una de sus partes: una postura o posición.

En la postura, las tensiones presentes en los extremos de los músculos comprometidos (segmentos) se neutralizan mutuamente, es decir, las tensiones segmentarias se equilibran mientras que en el movimiento, por la contracción muscular, la tensión muscular cede en uno de los segmentos musculares y actúa en el otro.

En relación con el esquema postural, la fuerza más importante capaz de romper el equilibrio muscular es la fuerza de la gravedad. Por lo regular, la parte del cuerpo que se pone por debajo del punto de aplicación de la fuerza gravitacional es la responsable de soportar la acción equilibrante; pero si cualquier parte del cuerpo humano se aparta del eje de alineación vertical, el peso que genera la parte desviada se deberá contrabalancear por otra parte del cuerpo que se desviará en sentido contrario y con tanta intensidad como la causante.⁶

Por tanto, los defectos posturales se deben observar como fenómenos que afectan el esqueleto axial con tendencia a desviarlo en sentido contrario a distintos niveles. Esto se puede ver en la clínica cuando se observa que para compensar la escoliosis lumbosacra, se produce una escoliosis cervical compensatoria de curva contraria a la inferior, con el fin de que la cabeza recobre su nivelación horizontal. Por lo que es importante el “eje axial corporal”, para identificar los defectos de la posición cefálica.

1.4 EJE AXIAL POSTURAL.

Está constituido por los elementos que forman el raquis en general; es decir, por los cuerpos vertebrales y los discos fibrocartilaginosos que los unen y separan simultáneamente, con la excepción de las vértebras sacrocoxígeas donde no existen discos y de las articulaciones occipito-atlo-axoideas donde no existe disco propiamente dicho. A esto se suman los ligamentos longitudinales anterior y posterior, el ligamento amarillo, los ligamentos interespinosos, los intertransversos y las cápsulas que rodean los procesos (apófisis) articulares adyacentes de las vértebras superior e inferior inmediatas.

Las uniones condroligamentosas del cráneo, el atlas y el axis, están conformadas por grupos especiales de ligamentos similares a las que se encuentran en las uniones sacrocoxígeas. ⁶

El eje axial corporal está soportado por el cinturón pélvico a cuya constitución contribuyen tanto el sacro, los huesos ilíacos y los huesos pubis como las articulaciones sacroilíacas e interpúbica o sínfisis pubiana, cinturón sobre el cual el eje axial corporal se eleva y se equilibra apoyándose, a través de él, sobre los huesos de piernas y pies. Sobre este eje axial se ubica la cabeza que puede pivotar en movimientos de flexión, extensión, lateralidad y circunducción, gracias a la porción cervical, relativamente libre, que se levanta sobre la cintura toracicoescapular.

1.5 POSTURA ORTOSTÁTICA.

El eje axial corporal opera por conjunción de dos mecanismos antagonistas: la rigidez y la flexibilidad.

Estos trabajan simultáneamente pues el eje axial corporal se considera como el mástil que se eleva desde la pelvis para sostener el cráneo con el poyo transversal, que a nivel de los hombros proporciona la cintura torácico escapular.

Los poderosos músculos y ligamentos que se insertan a lo largo de toda la espalda y en la nuca actúan como tensores que permiten tanto la flexibilidad (debida a la constitución de la columna vertebral conformada por pequeñas piezas superpuestas), como a la rigidez necesaria para mantener una postura determinada, la cual se origina en la contracción músculo-ligamentosa que opera sobre las estructuras óseas para fijarlas momentáneamente. ⁶

En la postura simétrica ortostática las tensiones músculo-ligamentosas están equilibradas a ambos lados y el eje corporal axial, visto desde atrás, debe ser vertical y rectilíneo, es decir no debe presentar curvas en sentido lateral. En esta posición la cabeza se encontrara en equilibrio sobre las articulaciones occipito-atlo-axoideas, con los planos bipupilar, oclusal y ótico que están paralelos entre sí, en esta posición los cóndilos de la mandíbula deben ocupar la posición más anterior, media y superior de las cavidades glenoideas (relación céntrica), con todos los componentes de la ATM en equilibrio, donde se deben generar los movimientos de transtrucción sin interferencias o desviaciones mandibulares.

Los músculos responsables de la postura ortostática, funcional y activa, son: los tibiales anteriores, los cuádriceps crurales, los ilíacos, los largos abdominales, los flexores del cuello (suprahioideos e infrahioideos, escalenos, esternocleidomastoideos y el platisma), los músculos de la nuca, los extensores de la columna vertebral, los glúteos mayores, los posteriores del muslo y los posteriores de las piernas. ⁶

Por lo que cualquier lesión en estos músculos o los huesos en los que se insertan producirá alteraciones en la posición de la cabeza sobre el eje axial vertebral y alteraciones en el sistema estomatognático, en el sentido del equilibrio y en el sentido de la orientación.

2.- SISTEMA ESQUELÉTICO.

El cuerpo humano se encuentra constituido por 206 huesos en general, que se encuentran divididos en 5 grandes grupos:

1. Huesos de la cabeza (cráneo y cara)
2. Huesos del tronco (columna vertebral)
3. El tórax
4. Extremidades superiores y cintura escapular
5. Extremidades inferiores y cintura pélvica

2.1 HUESOS DE LA CABEZA (CRÁNEO Y CARA).

El cráneo esta constituido por 22 huesos (algunos de ellos son únicos y otros pares), para su estudio se agrupan en dos categorías (Fig.1):

1. Los huesos del cráneo, que son 8: el hueso frontal (único), el hueso esfenoides (único), el hueso etmoides (único), el hueso occipital (único), los huesos temporales y los huesos parietales (pares).
2. Los huesos de la cara, que son 14: la mandíbula (único), el vómer (único), los huesos nasales (pares), los huesos lagrimales (pares), los huesos cigomáticos (pares), los cornetes nasales inferiores (pares), los huesos palatinos (pares) y maxilares (pares).⁷

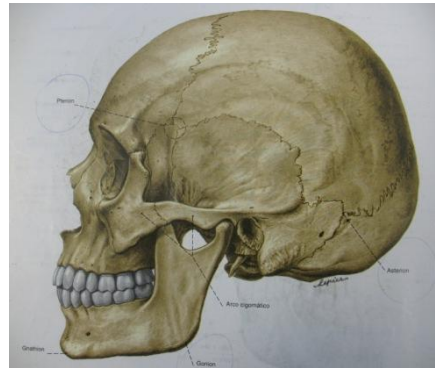
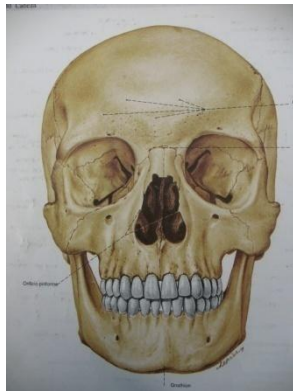


Fig. 1 Huesos del cráneo. ¹

2.2 HUESOS DEL TRONCO (COLUMNA VERTEBRAL).

La columna vertebral va desde el cráneo hasta la punta del cóccix, formando el esqueleto del cuello, del tronco y el axial (Fig.2).

Las funciones de la columna son proteger la médula espinal y nervios espinales, soportar el peso del cuerpo, ser un eje en parte rígido y flexible para el cuerpo y un pivote para la cabeza, y ejerce un papel importante en la postura y la locomoción.

La columna esta constituida por 5 regiones:

1. Región cervical: formada por 7 vértebras, las principales son el Atlas (C1) y el Axis (C2).
2. Región torácica: formada por 12 vértebras.
3. Región lumbar: formada por 5 vértebras.
4. Región sacra: formada por 5 segmentos sacros que se unen formando el sacro.
5. Región coccígea: formada por 4 segmentos coccígeos que se unen para formar el cóccix. ⁸

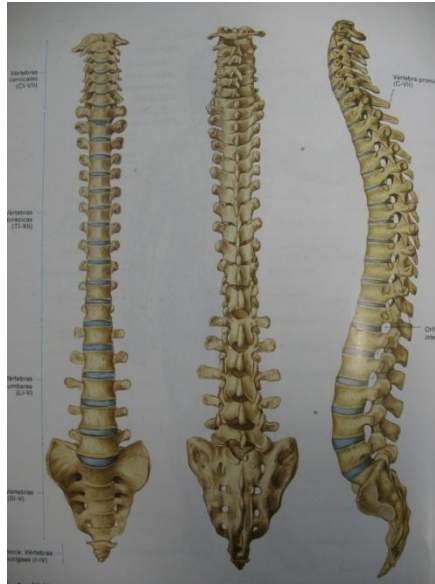

Fig. 2 Columna vertebral.¹

Curvaturas de la columna.

La columna esta constituida por 4 curvaturas, que son:

1. La cervical: es una curvatura secundaria, y con dirección transversal hacia adelante. (Lordosis)
2. La torácica: es una curvatura primaria, y con dirección transversal hacia atrás. (Cifosis)
3. La lumbar: curvatura secundaria, y con dirección trasversal hacia delante. (Lordosis)
4. La sacra: curvatura primaria y con dirección transversal hacia atrás (Cifosis).⁸

Las curvaturas primarias se encuentran en la misma dirección de la curvatura primaria de la columna vertebral fetal, mientras que las curvaturas secundarias se van formando en el período fetal, pero no se evidencian hasta la lactancia (Fig.3). La curvatura cervical se hace prominente cuando el lactante comienza a mantener la cabeza erecta, y la curvatura lumbar se manifiesta cuando empieza a caminar, está suele ser mas prominente en las mujeres.

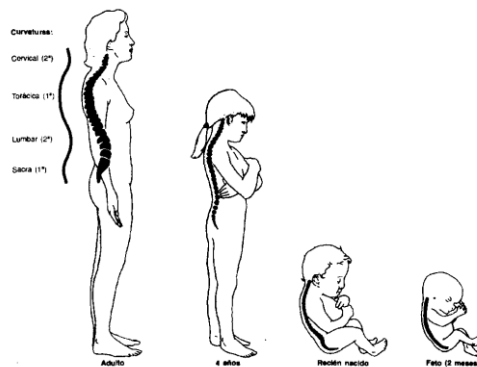


Fig. 3 Curvatura de la columna vertebral.²

Curvaturas anormales.

Para poder observar las curvaturas anormales en sentido antero posterior, debemos poner al paciente de perfil, de pie y con mirada hacia enfrente de esta manera podremos ver:

La **Cifosis** que se caracteriza por un aumento en la curvatura torácica, dando un aspecto de joroba. La Cifosis aumenta el diámetro antero-posterior del tórax. La columna vertebral normal presenta una curvatura de 20 a 45 grados y una columna con cifosis presenta una curvatura de 45 grados o más (Fig. 4).⁸⁻⁹

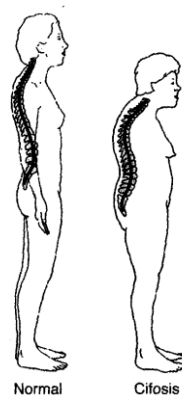


Fig. 4 Cifosis.²

La **Lordosis** se caracteriza por el aumento de la curvatura cervical y/o lumbar, estas curvaturas son las más frecuentes, la Lordosis cervical generalmente está asociada con la Cifosis. La Lordosis lumbar en el embarazo es pasajero en los últimos meses del embarazo, desaparece poco después del parto (Fig.5).⁸⁻¹⁰

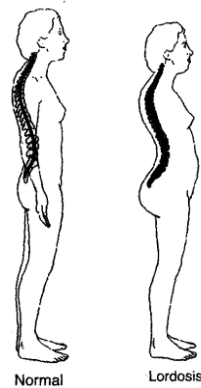


Fig. 5 Lordosis. Fuente: Anatomía con orientación clínica.²

La postura normal bípeda, acentuando las curvaturas vertebrales, acorta los músculos espinales que sujetan los arcos raquídeos; estos músculos son los responsables del aumento de las curvaturas; por su tendencia a la hipertonía y al acortamiento.

Existen otros músculos que por sus inserciones tienen también una función muy importante en el aumento de la lordosis.

El diafragma, por ejemplo, debido a sus inserciones no puede ser considerado únicamente como músculo respiratorio; su papel es también muy importante en la estática del cuerpo. La fijación del centro frénico, al convertirse en punto fijo entraña una acción del diafragma sobre la columna lumbar; esto permite la actividad de los músculos espinales para realizar la postero-flexión. La contracción diafragmática provoca una tracción hacia delante y hacia arriba del raquis lumbar superior, siendo esta acción uno de los factores de fijación de la lordosis. El músculo íliaco cuando su punto fijo está en el fémur, tira del raquis lumbar hacia adelante y abajo aumentando la Lordosis. Así mismo, el cuadrado lumbar (músculo importante en la estática lumbo-pélvica) participa en el mantenimiento de esta concavidad.¹¹

Al observar al paciente por la parte de la espalda, si la columna no tiene ningún problema se observara totalmente recta, pero si se encuentra afectada por **Escoliosis** se observa una curvatura lateral o hacia un costado y una rotación de las vértebras dando una apariencia de que la persona esta inclinada hacia un lado. La mayoría de las escoliosis son ideopáticas, pero algunas pueden desarrollarse por una degeneración de discos de la columna vertebral, como en la osteoporosis o condiciones hereditarias (Fig.6).⁸⁻¹⁰⁻¹²

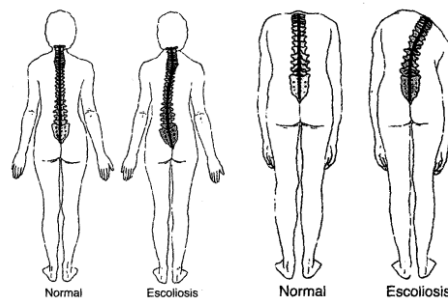


Fig. 6 Escoliosis.²

La Escoliosis se clasifica según su causa:

Escoliosis no estructural (escoliosis funcional), es cuando la columna normal parece curvada por diferencias de longitud de las piernas o por alguna inflamación, este tipo de Escoliosis es temporal, desaparece después de tratar el problema.¹⁰

Escoliosis estructural, las posibles causas pueden ser defecto congénito, lesión, infección, crecimiento anormal o tumor o de origen desconocido.¹⁰

Los síntomas mas comunes de la escoliosis pueden ser, la diferencia en la altura de los hombros, la cabeza no esta centrada con el resto del cuerpo, diferencia en la altura o la posición de la escápula, diferencia entre la forma en la que cuelgan los brazos, al agacharse hacia enfrente los lados de la espalda quedan a diferentes alturas. Lo que nos muestra que cuando la columna no es vertical, no existe equilibrio en las estructuras. ¹²⁻¹³

Es mucho más frecuente en las mujeres que en los hombres. Cuando los grados de desviación lateral en relación al eje medial de la columna es menor de 25-30° se habla de Escoliosis leve; si está entre 25-30° y 50° la Escoliosis se considera mediana; cuando se supera los 50° nos encontraremos con una Escoliosis grave. Las desviaciones menores de 10° se pueden considerar como normales y afectan hasta un 10% de la población. ¹⁴

Maniobra de Adams.

La maniobra de Adams es muy útil para diferenciar una Escoliosis verdadera de una actitud Escoliótica. En condiciones normales, la columna vertebral se presenta totalmente derecha o recta. La presencia de una Escoliosis estructural de cualquier magnitud se evidencia al realizar la maniobra de Adams, aún las menores de 10°. Es cuando al producirse la rotación de los cuerpos vertebrales sobre su eje hacia la convexidad de la curva las apófisis transversas de los cuerpos vertebrales que forman parte de la curva arrastran consigo hacia atrás a las costillas, produciéndose una elevación en la espalda del paciente, la cual se conoce como giba costal y esto es lo que pone en evidencia la maniobra de Adams (Fig. 7). ¹⁴

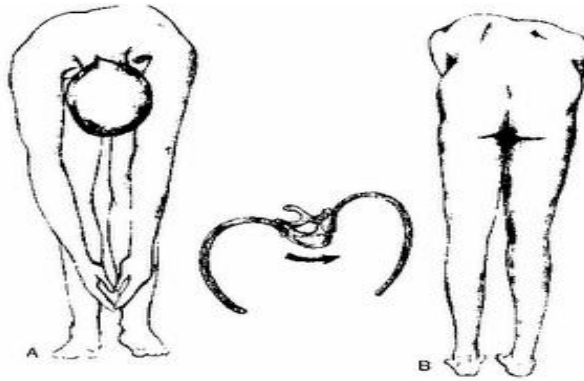


Fig. 7 Maniobra de Adams.³

El hueso hioides.

El hueso hioides móvil se sitúa en la parte anterior del cuello, a la altura de la vértebra C3, en el ángulo comprendido entre la mandíbula y el cartílago tiroides. El hueso hioides está suspendido por músculos que lo comunican con la mandíbula, la apófisis estiloides, el cartílago tiroides, el manubrio del esternón y las escápulas. El hueso hioides con forma de U, recibe su nombre de la palabra griega hyoeidés, que significa “con forma de la letra ípsilon”, 20 letra del alfabeto griego.

El hueso hioides no se articula con ningún otro, sino que está suspendido de las apófisis estiloides de los huesos temporales por los ligamentos estilohioideos y unido con fuerza al cartílago tiroides. El hueso hioides está formado por un cuerpo y unas astas mayor y menor. Desde el punto de vista funcional, el hueso hioides sirve para la inserción de los músculos anteriores del cuello y como puntal para mantener la vía respiratoria abierta.

El cuerpo del hueso hioides, la porción intermedia con forma de U, mira hacia delante y tiene una anchura aproximada de 2,5 cm. y un grosor de 1 cm. La superficie anterior convexa, se proyecta en sentido anterosuperior, y la posterior, cóncava, en sentido posteroinferior. Cada extremo del cuerpo está unido a un asta mayor, que se proyecta en dirección posterosuperior y lateral desde el cuerpo. El asta mayor de las personas jóvenes está unida por fibrocartílago, mientras que el de las personas ancianas lo está por hueso. Cada asta menor es una pequeña proyección ósea de la porción superior del cuerpo del hueso, próxima a la unión con el asta mayor. Se comunica con el cuerpo del hueso hioides a través de tejido fibroso y a veces con el asta mayor por una articulación sinovial. El asta menor se proyecta en sentido superior hacia la apófisis estiloides y tiene un aspecto parcial o completamente cartilaginoso en algunos adultos.

2.3 EL TÓRAX.

El tórax se encuentra constituido principalmente por el esternón, las 12 costillas, el cartílago costal y el ángulo xifoideo.

Las costillas, la cabeza de una costilla típica se articula con los cuerpos vertebrales adyacentes y con el disco intervertebral interpuesto. Las siete primeras costillas están directamente unidas a través de los cartílagos costales al esternón (costillas verdaderas) mientras que las cinco costillas restantes costillas falsas sólo están indirectamente unidas al esternón mediante el reborde costal o incluso terminan independientemente en la pared lateral del tronco (costillas flotantes) (Fig.8).

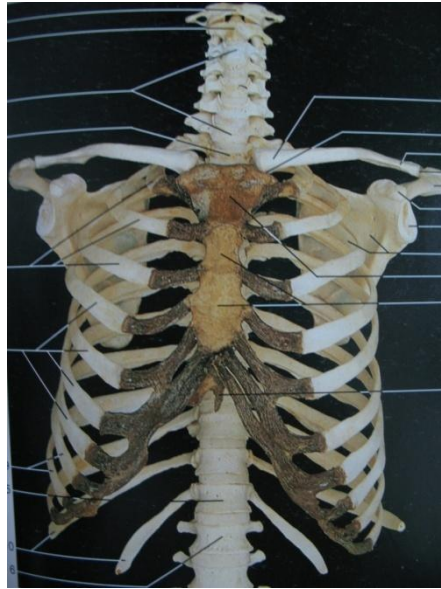


Fig. 8 Estructura del tórax. ⁴

2.4 EXTREMIDADES SUPERIORES Y CINTURA ESCAPULAR.

Las extremidades superiores en el hombre han desarrollado un elevado grado de movilidad como consecuencia de la posición bípeda. La cintura escapular en íntima relación con el tórax, es muy móvil y esta unida al tronco únicamente por la articulación esternocostoclavicular. Una característica del antebrazo es su capacidad de rotación (pronación y supinación).

Los huesos que constituye a la cintura escapular son: la escápula, clavícula y esternón, el brazo: por el húmero, el antebrazo: por el radio y el cúbito, la mano: por 26 huesos, huesos del carpo, metacarpo y falanges (Fig.9).

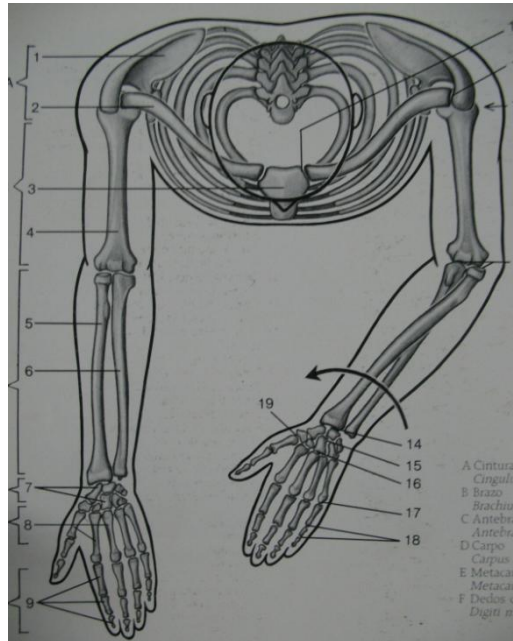


Fig. 9 Extremidades superiores y cintura escapular. ⁴

2.5 EXTREMIDADES INFERIORES Y CINTURA PÉLVICA.

El cuerpo puede mantenerse estable en bipedestación aunque solo se sustente con una sola extremidad inferior (como al caminar), ya que la cintura pelviana está firmemente unida a la columna vertebral mediante la articulación sacroilíaca. La movilidad de las extremidades inferiores es comparativamente menor que las de las extremidades superiores.

La cintura pelviana se encuentra constituida por: el coxal y el sacro, el muslo por: el fémur y la rótula, la pierna por: el peroné y la tibia, y el pie por: los huesos del tarso, metatarsianos y falanges (fig. 10).

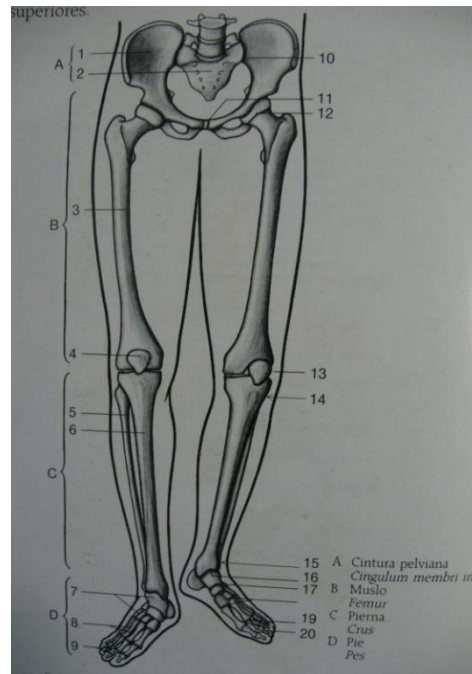


Fig. 10 Extremidades inferiores y cintura p lvica.⁴

3.-SISTEMA MUSCULAR.

El cuerpo humano se encuentra constituido por 600 m sculos (Fig.11) aproximadamente, los cuales nos permiten efectuar el movimiento. La clasificaci n de los m sculos se da por:

- Estructura: estriado, no estriado o liso, e involuntario.
- Localizaci n: esquel tico o postural, visceral y cardiaco.

Para nuestro interés estudiaremos al músculo esquelético o postural. El cual se adhiere al hueso, es somático, voluntario ya que es regulado por el SNC, constituye el 40% de los músculos del cuerpo, mantiene la postura del cuerpo humano.

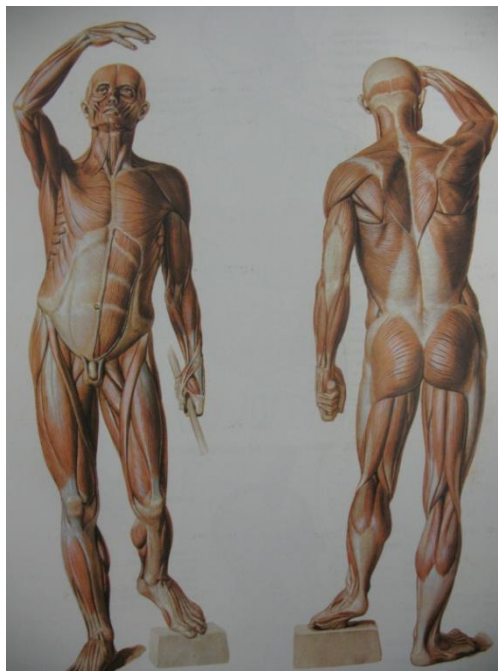

Fig. 11 Músculos del cuerpo humano.¹

El cuerpo está organizado bajo ciertas cadenas musculares que le permiten mantener al esqueleto en equilibrio y con un mínimo gasto de energía, estas cadenas nos dan la posibilidad de observar relaciones tanto mecánicas como funcionales entre las diferentes regiones de nuestro cuerpo, incluso distantes entre sí. Las cadenas se dividen en 2 que son:

1. Cadenas verticales o fundamentales, tomando el tronco como eje corporal. Son cadenas estáticas, que sitúan al sujeto en sentido antero-posterior manteniéndolo erguido, según el eje vertical; estas se dividen en 3:
 - Cadena anteromedial o lingual, constituida por; músculos hioideos, músculo anterior del cuello, subclavicular, escaleno; músculo pectoral mayor, triangular, esternón; músculo deltoides, flexores de los dedos, separadores del pulgar; músculos rectos del abdomen, periné; músculo piramidal, aductores, recto Inferior, gemelos.
 - Cadena central o faringe-prevertebral, constituida por; músculos prevertebrales, largo del cuello; músculo pectoral menor, intercostales, diafragma; músculo croacobraquial, porción corta del bíceps, epicondiliares; músculos Iliacos, sacrolumbares; músculo recto anterior, extensor común de los dedos.
 - Cadena posteromedial facial, constituida por; músculos occipitales, complejo mayor, escaleno; músculos paravertebrales, dorsal ancho, trapecio inferior; músculo redondo menor, infraespinosos, deltoides posterior, flexor común de los dedos; músculos sacrosiaticos, cuadrado lumbar, flexores de la cadera; músculo semitendinoso.

2. Cadenas laterales, masticatorias o cruzadas; anteriores y posteriores. Son cadenas dinámicas, que organizan al sujeto en el plano transversal y aseguran el movimiento de torción. Estas cadenas se orientan hacia el movimiento. Estas se dividen en 2:

- Cadena anterolateral, esta constituida por: músculo temporal anterior, pterigoideo interno; músculo subescapular, pectoral mayor, dorsal ancho; músculos bíceps, supinador largo, radiales, palmares; músculo oblicuo mayor, oblicuo menor contralateral; músculo tensor de la facia, aductores y rotadores internos.
- Cadena posterolateral, constituida por: músculo temporal posterior, temporal medio, pterigoideo externo; músculo trapecio superior y medio, romboideo; músculos deltoides medio, cubital anterior, aponeurosis lumbosacra, abductores y/o rotadores externos. ¹

3.1 MÚSCULOS ESTÁTICOS.

Constituyen la mayoría de músculos esqueléticos.

Aseguran la estática.

Tienen una contracción lenta y sostenida.

Riqueza en tejido conjuntivo.

Poseen fibras musculares cortas.

Realizan movimientos involuntario-inconscientes.

Color rojo.

Su apartado sensorial (huso) tiene un mayor número de fibras en saco (registran estados constantes de distensión). Fibras sensitivas anuloespirales en forma de flores.

Tendencia a: acortamiento, hipertonia, rigidez.

Poco fatigables.

Son más aptos para resistir el estiramiento.

3.2 MÚSCULOS DINÁMICOS

Son mucho menos numerosos.

Junto con los estáticos, aseguran el movimiento.

Contracción rápida.

Poco tejido conjuntivo.

Poseen fibras musculares largas.

Realizan movimientos voluntario-conscientes.

Color pálido (rosas)

Su aparato sensorial tiene un mayor número de fibras en cadena (registran distensiones puntuales).

Fibras sensitivas anuloespirales.

Tendencia a: alargamiento, hipotonía, flacidez.

Rápidamente fatigables.

Más aptos para efectuar el movimiento.

Los músculos estáticos deben asegurar la función estática, en caso de relajarse este tipo de músculos caeríamos al suelo desde una posición erguida.

Ante el estrés constante de una resistencia opuesta (la gravedad), más rígidos se vuelven. Sin embargo los dinámicos no tienen esa responsabilidad, y pueden permitirse estar flácidos sin poner en peligro ninguna función vital.¹⁴

Estos dos sistemas son complementarios, ya que los dos se necesitan para poder lograr un equilibrio. Otro grupo de cadenas importantes son las faciales, las cuales constituyen la zona de unión entre el interior y el exterior del organismo, al estar en relación con los órganos, músculos, articulaciones y las cadenas musculares.

Estas fascias toman diferentes formas dependiendo su localización:

- Alrededor de órganos, según el órgano hablamos de pleura, pericardio, etc.
- Alrededor de los músculos: de aponeurosis (forman tendones).
- Alrededor de las articulaciones: de cápsulas o ligamentos.
- Alrededor del sistema nervioso: de meninges.

Este sistema une mecánicamente el cráneo al tórax y el tronco a los miembros inferiores, según un sistema axial. ¹

En los siguientes cuadros se explica la localización de los músculos de la masticación, piso de boca, del cuello y relacionados con la columna vertebral, su acción e inervación (Tabla 1, 2, 3, 4).

MÚSCULOS DE LA MASTICACIÓN.

MÚSCULO	ORIGEN	INSERCIÓN	ACCIÓN	INERVACIÓN
MASETERO (<i>masseter</i>) (<i>maseter</i> =masticador)	Maxilar y arco cigomático.	Ángulo y rama de la mandíbula.	Elevar la mandíbula al cerrar la boca, ayuda al movimiento lateral de la mandíbula y la protruye.	Rama mandibular del trigémino (V par craneal).
TEMPORAL (<i>temporales</i>) (<i>tempora</i> = sienes)	Hueso parietal.	Apófisis coronoides de la mandíbula.	Eleva y retrae la mandíbula y ayuda a su movimiento lateral.	Rama mandibular del trigémino (V par craneal).
PTERIGOIDEO INTERNO (<i>ptergoideus medialis</i>) (<i>medial</i> = más cercano a la línea media; <i>pterygoid</i> = en forma de alas; apófisis pterigoides del hueso esfenoides)	Superficie interna de la porción lateral de la apófisis pterigoides del esfenoides; maxilar superior.	Ángulo y rama de la mandíbula.	Eleva y protruye la mandíbula y la desplaza lateralmente.	Rama mandibular del trigémino (V par craneal).
PTERIGOIDEO EXTERNO (<i>ptergoideus laterales</i>) (<i>lateral</i> = más lejano a la línea media)	Ala mayor y superficie externa de la porción lateral de la apófisis pterigoides del esfenoides.	Cóndilo de la mandíbula; articulación temporomandibular.	Protruye la mandíbula, abre la boca y mueva lateralmente la mandíbula.	Rama mandibular del trigémino (V par craneal).

Tabla 1 Músculos de la masticación.⁵

MÚSCULOS DEL PISO DE BOCA.

MÚSCULO	ORIGEN	INSERCIÓN	ACCIÓN	INERVACIÓN
DIGÁSTRICO (<i>digastricus</i>) (<i>di</i> = dos; <i>gaster</i> = vientre)	El vientre anterior en el lado interno del borde inferior de la mandíbula; el vientre posterior en la apófisis mastoidea del hueso temporal.	Cuerpo del hueso hioides a través del tendón intermedio.	Eleva el hueso hioides y desciende la mandíbula al abrir la boca.	Vientre anterior de la división mandibular del nervio trigémino (V par craneal); vientre posterior del nervio facial (VII par craneal)
ESTILOHIOIDEO (<i>estylorhioideus</i>) (<i>stylo</i> = poste o vara, apófisis estiloides del hueso temporal; <i>hyoedes</i> = en forma de U, pertenece al hueso hioides)	Apófisis estiloides de hueso temporal.	Cuerpo del hueso hioides.	Eleva el hueso hioides y lo eleva hacia atrás.	Nervio facial (VII par craneal).
MILOHIOIDEO (<i>mylorhioideus</i>)	Superficie interna de la mandíbula.	Cuerpo del hueso hioides.	Eleva el hueso hioides y el suelo de la boca y desciende la mandíbula.	Rama mandibular del nervio trigémino (V par craneal)
GENIHIOIDEO (<i>geniorhioideus</i>) (<i>geneion</i> = barbilla)	Superficie interna de la mandíbula.	Cuerpo del hueso hioides.	Eleva el hueso hioides, lleva hacia delante el hueso hioides y la lengua y desciende la mandíbula.	Nervio cervical CI.

Tabla 2 Músculos de piso de boca.⁵

MÚSCULOS DEL CUELLO.

MÚSCULO	ORIGEN	INSERCIÓN	ACCIÓN	INERVACIÓN
ESTERNOCLEIDO-MASTOIDEO <i>(Esternoceidomastoi deus)</i> <i>(sternum = esternón; cleido = clavícula; mastoid = apófisis mastoides del hueso temporal).</i>	Esternón y clavícula.	Apófisis mastoides del hueso temporal.	La contracción de ambos músculos flexiona la parte cervical de la columna vertebral y lleva la cabeza hacia delante; la contracción de un solo músculo rota la cara hacia el lado opuesto al músculo que se contrae.	Nervio espinal (XI par craneal); nervios cervicales C2-C3.
SEMIESPINOSO DE LA CABEZA <i>(semiespinalis capitis)</i> <i>(semi = mitad; spine = apófisis espinosas; caput = cabeza)</i>	Apófisis articulares de la séptima vértebra cervical y apófisis transversas de las seis primeras vértebras dorsales.	Hueso occipital, entre la línea superior e inferior de la nuca.	La contracción de ambos músculos extiende la cabeza; la contracción de uno solo rota la cara hacia el mismo lado del músculo que se contrae.	Ramas dorsales de los nervios raquídeos.
ESPLENIO DE LA CABEZA <i>(splenium capitis)</i> <i>(splenion = vendaje)</i>	Ligamento de la nuca y apófisis espinosas de la séptima vértebra cervical y de las tres primeras vértebras dorsales.	Hueso occipital y apófisis mastoides del hueso temporal.	Ambos músculos extienden la cabeza; la contracción de uno flexiona lateralmente y gira la cabeza hacia el mismo lado del músculo que se contrae.	Ramas dorsales de los nervios cervicales medios e inferiores.
COMPLEJO MENOR <i>(longissimus capitis)</i> <i>(longissimus = el más largo).</i>	Apófisis transversas de las cuatro primeras vértebras dorsales y apófisis articulares de las cuatro últimas vértebras cervicales.	Apófisis mastoides del hueso temporal.	Extiende la cabeza y rota la cara hacia el mismo lado del músculo que se contrae.	Ramas dorsales de los nervios cervicales medios e inferiores.

Tabla 3 Músculos del cuello. ⁵

MUSCULOS QUE SE RELACIONAN CON LA COLUMNA VERTEBRAL

MÚSCULO	ORIGEN	INSERCIÓN	ACCIÓN	INERVACIÓN
TRAPECIO (<i>trapezius</i>) (<i>trapezoides</i> = en forma de trapecio)	Línea nucal superior del hueso occipital, ligamento de la nuca y apófisis espinosas de las siete vértebras cervicales y de todas las dorsales.	Clavícula y acromion y espina de la escápula.	Eleva la clavícula, aduce la escápula, la rota hacia arriba y la eleva o desciende, y rota la cabeza.	Nervio espinal (XI par craneal) y nervios cervicales C3-C4.
ROMBOIDES MENOR (<i>rhomboideus minor</i>)	Apófisis espinosas de la séptima vértebra cervical y de la primera dorsal.	Borde vertebral de la escápula por encima de la espina.	Aduce la escápula y la rota ligeramente hacia abajo.	Nervio dorsal de la escápula.
ESPLENIO DE LA CABEZA (<i>splenius capitis</i>) (<i>splenium</i> = vendaje; <i>caput</i> = cabeza)	Ligamento de la nuca y apófisis espinosas de la séptima vértebra cervical y primeras tres o cuatro vértebras dorsales.	Hueso occipital y apófisis mastoides del hueso temporal.	En conjunto extienden la cabeza y el cuello; si actúan aisladamente, cada uno de ellos flexiona y rota la cabeza hacia su mismo lado.	Ramas dorsales de los nervios cervicales medios.
ESPLENIO DEL CUELLO (<i>splenius cervicis</i>) (<i>cervix</i> = cuello)	Apófisis espinosas de la tercera a sexta vértebras dorsales,	Apófisis transversas de las primeras dos a cuatro vértebras cervicales,	En conjunto extienden la cabeza y el cuello; si actúan aisladamente, cada uno de ellos flexiona y rota la cabeza hacia su mismo lado.	Ramas dorsales de los nervios cervicales inferiores.
EPIESPINOSO DEL CUELLO (<i>spinalis cervicis</i>)	Ligamento de la nuca y apófisis espinosas de las siete vértebras cervicales.	Apófisis espinosa del axis.	Extiende la columna vertebral,	Ramas dorsales de los nervios raquídeos.

EPÍESPINOSO DE LA CABEZA (<i>spinalis capitis</i>)	Junto con el semiespinoso de la cabeza.	Se inserta con el semiespinoso de la cabeza.	Extiende la columna vertebral,	Ramas dorsales de los nervios raquídeos.
SEMIESPINOSO DEL CUELLO (<i>semispinalis cervicis</i>)	Apófisis transversas de las primeras cinco o seis vértebras dorsales.	Apófisis espinosas de la primera a quinta vértebras cervicales.	Extiende y rota la columna vertebral hacia el lado opuesto.	Ramas dorsales de los nervios raquídeos cervicales y dorsales.
SEÑALES PINOSO DE LA CABEZA (<i>semispinalis Capitis</i>).	Apófisis transversas de las primeras seis o siete vértebras dorsales séptima cervical y apófisis articulares de la cuarta, quinta y sexta vértebras dorsales,	Hueso occipital.	Extiende y rota la columna vertebral hacia el lado opuesto.	Ramas dorsales de los nervios cervicales.

Tabla 4 Músculos que se relacionan con la columna vertebral.⁵

4.-OCLUSIÓN.

La oclusión es la relación entre las superficies masticatoria de los dientes de la arcada superior con la inferior al hacer contacto en el momento del cierre.¹⁵

El diccionario define el término oclusión como la acción de cierre o de ser cerrado. En odontología con frecuencia denota una relación estática, de contacto dental morfológico. Sin embargo, la definición debería contener el concepto de una relación funcional multifactorial entre los dientes y otros componentes del sistema masticatorio, así como con otras áreas de cabeza y

cuello que directa o indirectamente se relacionan con función, parafunción o disfunción de dicho sistema.¹⁶

La oclusión hace referencia a las relaciones que se establecen al poner los arcos dentarios en contacto. Lo que hoy llamamos oclusión «ideal» fue descrito por Hunter ya en el siglo XVIII.

La oclusión «normal», pero este concepto se ha confundido con el de oclusión «ideal», cuya alteración era considerada por Guilford como maloclusión. La oclusión ideal es muy difícil de encontrar en nuestras poblaciones de hoy, y por ello Proffit y Ackerman (1985) prefieren el término «ideal imaginario».¹⁷

La relación de contactos puede ser estática o dinámica, en la estática se realiza sin acción muscular es la que alcanza mayor superficie o puntos de contacto. La oclusión dinámica es cuando los músculos de la masticación ejercen cierta energía produciendo movimientos de deslizamiento de la mandíbula.¹⁵

En los movimientos de lateralidad, se observa el lado de trabajo (dirección del movimiento) en donde los dientes posteriores tienen contacto y desocluyen la parte anterior, al mismo tiempo en el lado de balance (lado contrario del movimiento) no hay contacto oclusal, a lo cual se le llama protección de grupo. En ocasiones la protección de grupo no es muy marcada ya que los caninos también tienen contacto, (del mismo lado de desplazamiento) y desocluyen toda la parte anterior y posterior bilateral, a

este movimiento se le llama protección canina. Los dientes anteriores también tienen una función, la cual se lleva a cabo cuando se realizan movimientos de profusión, ya que las caras vestibulares de los incisivos inferiores se desplazan sobre las caras palatinas de los incisivos superiores hasta llegar a la oclusión borde a borde, desocluyendo la parte posterior bilateral, a esta función se le llama guía anterior.

4.1 MÚSCULOS DE LA MASTICACIÓN.

Para lograr los movimientos mandibulares se necesitan de los músculos de la masticación que son:

- MASETERO
- TEMPORAL
- PTERIGOIDEO INTERNO
- PTERIGOIDEO EXTERNO¹⁸

Otros músculos que ayudan en el movimiento de la mandíbula son los músculos del piso de la boca que son:

- DIGÁSTRICO
- ESTILOHIOIDEO
- MILOHIOIDEO
- GENIHIOIDEO¹⁸

Músculos que se encuentran relacionados con las cadenas verticales o funcionales del sistema muscular que se relacionan con la postura.

La oclusión puede estar afectada por tres grupos; las displasias dentales, las displasias esqueletodentarias y las displasias esqueléticas.

4.2 DISPLASIAS DENTARIAS.

Es cuando los dientes individuales en uno o ambos maxilares se encuentran en relación anormal entre sí (solo el sistema dentario afectado). Esta afección puede estar limitada por un par de dientes o puede afectar a un par de dientes. La relación entre los maxilares se considera normal, el equilibrio facial es casi siempre bueno y la función muscular también.

Generalmente en estas displasias existe una falta de espacio para acomodar a todos los dientes. Esto puede deberse a varios factores como la pérdida prematura de los dientes de la primera dentición, retención prolongada de los dientes de la primera dentición o restauraciones inadecuadas, pero generalmente por el patrón hereditario como el tamaño de los dientes, que puede ser modificado o no por el factor ambiental.¹⁹

4.3 DISPLASIAS ESQUELÉTICAS.

La relación antero-posterior de los maxilares entre sí, se valora con respecto a la base del cráneo. Las irregularidades de los dientes pueden o no encontrarse en esta displasia. Con frecuencia, el sistema óseo, muscular y

dentario están afectados con actividad compensadora o de adaptación de los músculos para acomodarse a la displasia esquelética.

4.4 DISPLASIAS ESQUELETODENTARIAS.

Esta displasia incluye los problemas de posición dental y la relación anormal entre los maxilares y ambos con la base del cráneo.

Además de los dientes mal situados, el maxilar inferior puede encontrarse demasiado hacia adelante o hacia atrás con respecto al maxilar superior o la base del cráneo, o la dentición superior puede encontrarse demasiado hacia adelante o hacia atrás con respecto a uno de ellos o a ambos. Las displasias dento-esqueléticas son más complicadas y requieren un tratamiento diferente que las displasias dentarias. La función muscular generalmente no es normal en este grupo. ¹⁹

4.5 CLASIFICACIÓN DE MALOCLUSIONES.

Tradicionalmente, cualquier desviación de la oclusión ideal ha sido calificada con lo que Guilford llamó «maloclusión». Los primeros intentos de clasificar las maloclusiones provienen de Fox (1803), discípulo de John Hunter, que basaba la división en las relaciones de los incisivos; tras Fox, muchos autores han propuesto multitud de clasificaciones. Sin embargo, fue Edward Angle (1899) quien, basándose en el estudio y observación de cráneos humanos e individuos vivos, logró unir una serie de características que reunían las denticiones consideradas. Angle aceptó y propuso este «patrón dental de la naturaleza» como guía y ley para poder juzgar las anomalías de

posición de los dientes. Angle introdujo el término «clase» para denominar distintas relaciones mesiodistales de los dientes, las arcadas dentarias y los maxilares que dependían de la posición sagital de los primeros molares permanentes.

CLASE DE ANGLE.

En esta clasificación Angle dividió en tres clases los tipos de oclusión que se caracterizan por la interrelación que tienen los primeros molares de la segunda dentición.

CLASE I.

La relación interdental entre los molares de la segunda dentición es que las cúspides mesiobucales de los primeros molares superiores ocluyan en el surco mesiobucal de los primeros molares inferiores (Fig., 12).²⁰

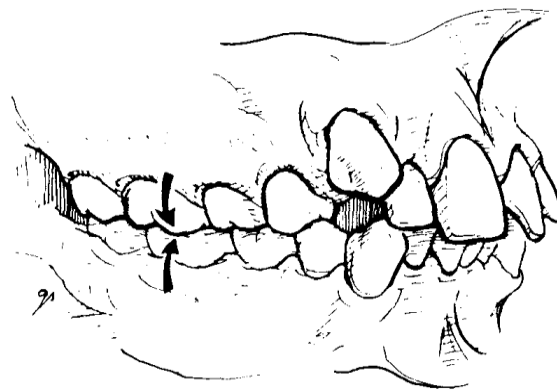


Fig. 12 Clase I de Angle.⁶

CLASE II.

Esta clase se subdivide en dos, por la relación con el segmento anterior.

CLASE II, división 1.

Es cuando el primer molar inferior de la segunda dentición se encuentra distal a su antagonista. La relación interdental de la clase II es cuando el surco mesiobucal del primer molar inferior de la primera dentición hace contacto con la cúspide distobucal de primer molar superior de la segunda dentición, o puede encontrarse aun mas distal (Fig., 13).¹⁹




Fig.13 Clase II división 1 de Angle.⁶

Debido a la sobre posición horizontal (sobre mordida horizontal) del segmento anterior de los arcos de la oclusión clase II, los inferiores anteriores pueden hacer sobre erupción hacia el paladar. Si la sobre posición vertical (sobre mordida vertical) no es excesiva, algo debe estar evitando que esto ocurra. Este “algo” es la lengua que empuja hacia adelante al deglutir; en el patrón infantil generalmente forma un sello. A diferencia de la oclusión clase I, donde existe un balance normal de las presiones musculares, en una maloclusión clase II se encuentra una musculatura anormal, con un labio superior hipotónico y uno inferior hipertónico.

Debido a la discrepancia esquelética y al balance muscular anormal.¹⁸ Una postura habitual en los casos más severos es con los incisivos superiores descansando sobre el labio inferior, existe una fuerte influencia hereditaria.¹⁹

CLASE II, división 2.

Como en la maloclusión clase II, división 1, la división 2 también presenta una distoclusión. Esta es la única relación que tienen en común las dos discrepancias. Una maloclusión clase II, división 2, típica está caracterizada por una sobre mordida vertical anterior profunda, los incisivos centrales maxilares tienen inclinación lingual, los incisivos laterales superiores inclinados labialmente y una curva de Spee exagerada en el arco mandibular con poco o nada de apiñamiento (Fig. 14).¹⁹⁻²⁰

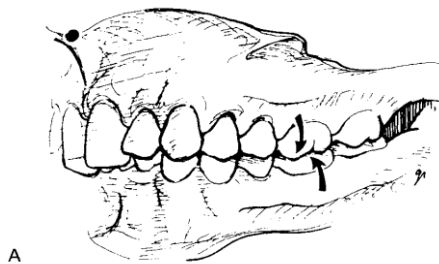


Fig.14 Clase II división 2 de Angle.⁶

CLASE III.

Una maloclusión clase III es causada por sobre-crecimiento de la mandíbula, poco crecimiento maxilar o la combinación de ambas, creando una mesioclusión y consecuentemente una mordida cruzada anterior (Fig.,13), Otras características del prognatismo mandibular son la inclinación labial de los incisivos superiores y la inclinación lingual de los incisivos inferiores.

Generalmente la lengua tiene una posición más baja de lo normal y la tonicidad de los labios es contraria a la que se encuentra en la maloclusión clase II, división 1. Esto es, en una maloclusión clase III verdadera el labio superior es hipertónico en tanto que el inferior es hipofuncional. ¹⁹⁻²⁰

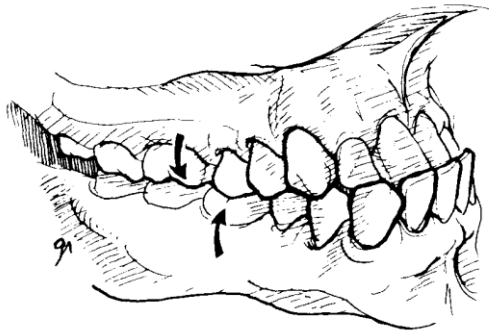


Fig.13 Clase III de Angle.⁶

4.6 CARACTERÍSTICAS DEL PERFIL.

PERFIL.

El perfil se divide en recto, cóncavo y convexo. La cual depende de la relación del maxilar y la mandíbula.

Perfil recto.

Generalmente en este perfil, la clase dental es clase I, los límites anteriores del maxilar y mandíbula forman una línea recta paralela a la línea del perfil de la frente, labio y mentón (Fig. 15). ¹⁰⁻²⁰

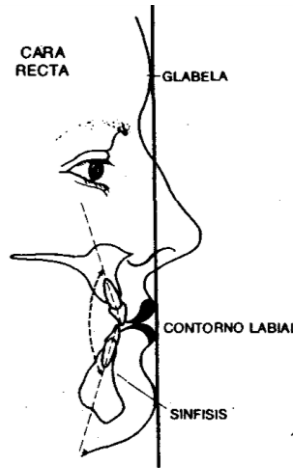


Fig.15 Perfil recto.⁷

Perfil cóncavo.

Generalmente en este perfil, la clase dental es clase III. Los límites anteriores del maxilar se encuentran retraídos en relación con la mandíbula forman una línea cóncava, esta relación produce una línea cóncava en perfil de la frente, labio y mentón (Fig.16).¹⁹⁻²⁰

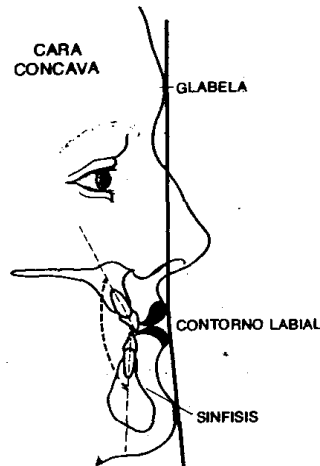


Fig.16 Perfil cóncavo.⁷

Perfil convexo.

Generalmente en este perfil, la clase dental es clase II (principalmente en la división 1), en la cara convexa el maxilar se encuentra protruido y la mandíbula retraída, esta relación produce una línea convexa en el perfil de la frente, labio y mentón (Fig.17).¹⁹⁻²⁰

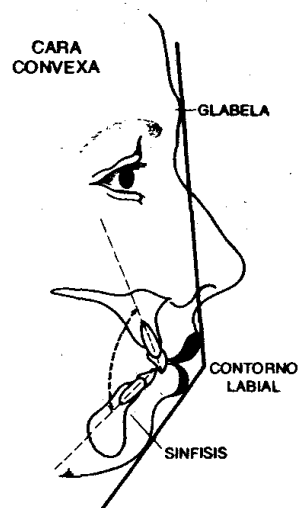


Fig.17 Perfil convexo.⁷

4.7 CARACTERÍSTICAS FACIALES Y ARCOS DENTALES.

Para poder clasificar el tipo de cara debemos de tomar en cuenta su tipo racial, ya que la cara típica caucásica posee proporciones definidas (Fig. 18). Los tipos faciales se dividen en tres, mesofacial, braquifacial y dolicofacial.

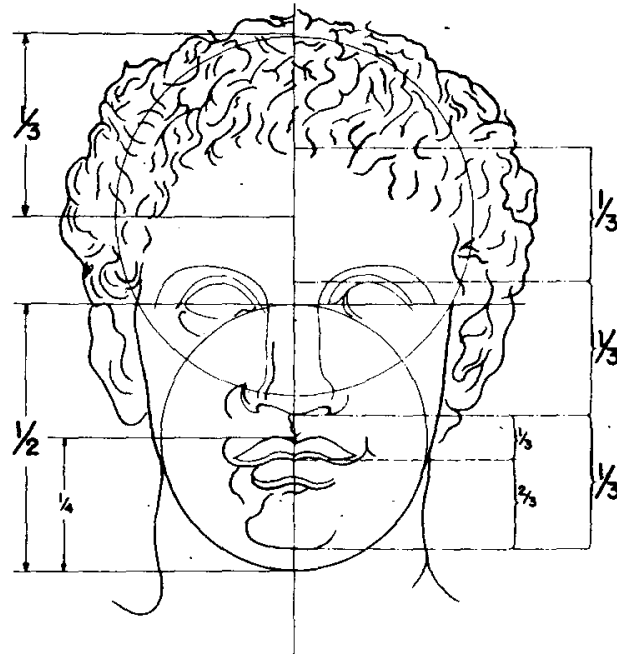


Fig. 18 Proporciones de la típica cara caucásiana expresando la armonía de sus partes.⁷

TIPOS FACIALES.

Mesiofacial.

En una oclusión clase I, la musculatura es normal y la apariencia facial ovoide es agradable. La cara no es ni demasiado larga ni demasiado ancha y la estructura de la mandíbula y la configuración de los arcos dentales es paraboloides o promedio (Fig.-19).



Fig.19 Tipo de cara mesofacial. ⁷

Dolicofacial.

Este tipo de cara es larga y angosta y está asociada a maloclusiones clase II, división 2. Los arcos dentales de estas relaciones también son angostos y largas, y pueden estar asociados a una bóveda palatina “alta” (Fig. 20).

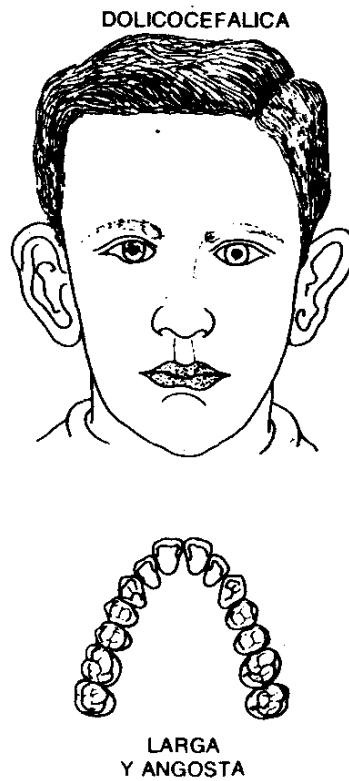


Fig. 20 Tipo de cara dolicofacial.⁷

Braquifacial.

Esta estructura facial es corta y ancha, y por lo general se observa en maloclusiones clase II, división 1, o clase III. La configuración del arco asociada a esta estructura facial también es relativamente ancha y cuadrada (Fig. 21).¹⁹⁻²⁰




Fig. 21 Tipo de cara braquifacial.⁷

5.-RELACIÓN ENTRE POSTURA Y OCLUSIÓN.

La odontología se define como la ciencia de la salud que se ocupa de la prevención, diagnóstico, tratamiento y rehabilitación del sistema estomatognático del paciente como un todo, por lo que como ya hemos dicho, no debemos de ver al paciente como si solo fuera la cavidad oral, sino verlo integralmente.

Las anomalías de la oclusión además de manifestarse localmente en los dientes y maxilares en malposición, refleja una armonía alterada generalizada del ser en lo físico, mental y emocional.

La posición y la forma tanto de los maxilares como de los dientes revelan mucho acerca de la totalidad del ser de la persona y una alteración en la función tienen que ver con la posición y la forma de la columna vertebral, de las piernas, de los pies, la cadera etc. De la misma manera una alteración de los miembros y de la columna puede traer consigo malposiciones de los maxilares, por ejemplo la llamada “cara de pajarito” de un niño, dolor, respiración y deglución incorrectas y por lo tanto una mala postura.

Cualquier lesión en uno de los músculos responsables de la postura o en los huesos en los que ellos se insertan, producirá alteraciones en la posición de la cabeza sobre el eje axial vertebral y, por ende, alteraciones en el sistema estomatognático alteraciones en el sentido del equilibrio y de la orientación. ⁶

Cuando la respiración se ve afectada por cualquier anomalía anatómica las estructuras realizan compensaciones que restablecen la permeabilidad de la vía aérea.

La relación entre la musculatura masticatoria, musculatura supra e infrahioidea y musculatura posterior del cuello o musculatura cervical que ante cualquier desequilibrio reacciona cambiando su posición y modificándola del cráneo. Por lo que la posición del cráneo está determinada por el equilibrio de la musculatura.

La cabeza en extensión, característica de personas con síndrome de respiración bucal, conlleva a la bajada de la mandíbula y el descenso de la lengua al suelo de la boca, que por otro parte es un factor etiológico de maloclusión dental debido a la compresión del maxilar superior. ⁴

En un cuerpo en equilibrio perfecto notamos, como los pabellones auriculares se encuentran en el mismo plano horizontal, de la misma manera que los hombros, las caderas, las manos. Por el contrario, en presencia de un desplazamiento lateral de la mandíbula en cierre, existe un sufrimiento de los músculos implicados, por ejemplo: temporal posterior y pterigoideo lateral del mismo lado, temporal anterior y pterigoideo medial del otro lado. Las repercusiones sobre la musculatura del cuello afectan al trapecio superior homolateral y al esternocleidomastoideo contralateral, provocando una flexión de la cabeza hacia el lado de la desviación acercándose al hombro que quedará más alto que el contra lateral. En estas condiciones, la columna vertebral se encontrará desviada de su eje cervical e inevitablemente se formarán otras curvas compensatorias (Escoliosis), a nivel torácico y lumbar.

La implicación del raquis provocará por vía refleja otros desequilibrios musculares (por ejemplo el dorsal mayor), quienes teniendo su inserción sobre las vértebras lumbares, el ala ilíaca y el trocánter femoral causarán una inclinación de la pelvis respecto a la columna vertebral, y una disimetría de los miembros inferiores cuando el paciente esté en posición supina. El encadenamiento de los desequilibrios repercutirá en el músculo piramidal y el bíceps femoral por un lado, y los músculos peroneos por el otro lado. ²¹

6.-PLANEAMIENTO DEL PROBLEMA.

Todo ser humano es un individuo integral, por lo que el estudio del mismo debe ser de la misma manera, por lo que los problemas de maloclusión se ven directamente relacionadas con la postura, esta relación se da por medio de los músculos que interactúan: Cabeza, cuello, tórax y extremidades superiores e inferiores. Esta relación puede tener un efecto descendente o ascendente, dependiendo de la zona que este causando problema y por lo tanto producir efectos no deseados en el individuo.

7.-JUSTIFICACIÓN.

Para poder tener un diagnostico completo y por lo tanto un tratamiento, se debe de estudiar la postura de los pacientes, ya que es un auxiliar del diagnostico. Como ya mencionamos, el paciente siempre debe de verse como un individuo integral, por lo que el tratamiento debe ser de la misma manera, al estar la postura y la maloclusión ligadas, se deberá de atender simultáneamente, para obtener un óptimo resultado.

8.-OBJETIVOS.

8.1 GENERAL.

Determinar la relación entre la postura y oclusión observada en pacientes infantiles de la clínica periférica Padierna turno vespertino, 2008.

8.2 ESPECÍFICOS.

Conocer el porcentaje de los tipos de mal oclusión.

Conocer el porcentaje de maloclusiones en relación con el sexo.

Conocer el porcentaje de desviaciones en sentido transversal con relación al sexo.

Conocer el porcentaje de actitud postural sagital de la columna vertebral en relación al sexo.

Conocer el porcentaje en cuanto a la actitud postural y la maloclusión con la que se relaciona en relación con el sexo.

9.-METODOLOGÍA.

9.1 MATERIAL Y MÉTODO.

En la Clínica periférica de Padierna turno vespertino de la UNAM, se examinaron pacientes infantiles que acudieron para su atención ortopédica, fueron seleccionados según el orden del registro, entre un rango de edad de 7 a 10 años, de ambos sexos, que no hubieran recibido ningún tipo de tratamiento ortodóncico anteriormente.

Los parámetros para la evaluación del paciente fueron los siguientes:

Se tomaron una serie fotográfica extraoral e intraoral a cada paciente seleccionado que consistió en:

Para la toma de fotografías extraorales y su inspección clínica de cuerpo completo, se les pidió a los pacientes, y comunicándoles a los tutores por medio de un consentimiento informado, que acudieran con ropa ligera y si era posible ajustada, y en el momento de la toma podía estar presente el padre o tutor.

En cuanto a la actitud postural, se le pidió al paciente que se colocara en una posición de pie descansada y con posición natural de la cabeza. En los planos frontal y sagital.

En el plano frontal de cuerpo completo, se pudo observar la simetría de los hombros, de la punta de los dedos de las manos, de las rodillas y tobillos por medio de la línea de Barre (línea media que pasa por el esternón), (Fig. 22).

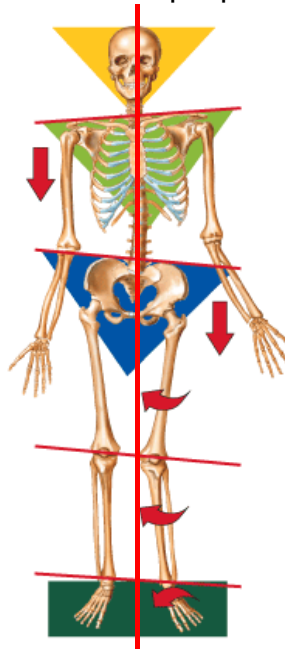


Fig. 22 Línea de Barre en sentido frontal. ⁸

En el plano sagital o perfil de cuerpo completo se pudo observar, la posición de la cabeza en relación con las curvas cervical, torácica y lumbar por medio de la línea de Barre (línea que pasa por el conducto auditivo externo, flexión de rodillas y tobillos, perpendicular al piso), (Fig. 23).

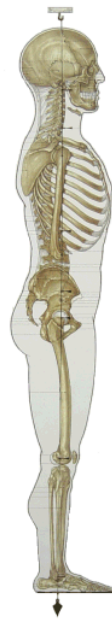

Fig. 23 Línea de Barre en sentido sagital. ⁹

En cuanto a las fotografías extraorales faciales se tomaron en la posición natural de la cabeza.

- 1- La de frente, desde unos 2cm alrededor de la cabeza y hasta el nivel de los hombros, en la que se observó la asimetría facial por medio de la línea media, bipupilar, inserción de las orejas, y la proporción de los tercios.

- 2- La de perfil, 2cm por delante de la nariz, a nivel de los hombros y que se vean totalmente las orejas, en la que se observo el tipo de perfil, la proporción de los tercios

Conforme a la oclusión, fue referido únicamente la relación molar, conforme a la Clase de Angle.

Se realizo inspección clínica directa y toma de fotografías con las arcadas en oclusión estando los pacientes sentados en la unidad dental para evitar modificaciones en la posición de la cabeza, evaluándose los sectores anteriores, laterales y posteriores, en los tres planos del espacio: horizontal, vertical y sagital.

Sector anterior: se observó la relación incisiva, considerándose normal la coincidencia de las líneas interincisivas y éstas con las de los frenillos labiales y a su vez ambas con la línea media de la cara.

El resalte y sobremordida se consideró normal de acuerdo a los parámetros normales de la oclusión permanente.

Sector lateral: se observó la relación canina, considerándose normal la presencia de una Clase I de Angle.

Sector posterior: se observó la relación molar considerándose normal la presencia de Clase I de Angle.

9.2 TIPO DE ESTUDIO.

El tipo de estudio que se realizó fue descriptivo transversal.

9.3 POBLACIÓN DE ESTUDIO Y MUESTRA.

Pacientes infantiles que demandaron atención en la Clínica periférica de Padierna, turno vespertino, de la Universidad Nacional Autónoma de México, durante el ciclo escolar 2008-2009.

Se observaron 28 pacientes de ambos sexos de entre 7 a 10 años de edad, que demandaron atención ortopédica en la Clínica periférica de Padierna de la UNAM, durante el primer trimestre del ciclo escolar 2008-2009.

9.4 CRITERIO DE INCLUSIÓN.

Pacientes de 7 a 10 años de edad de ambos sexos.

Pacientes que cuenten con carnet vigente del turno vespertino, de la Clínica periférica de Padierna que quisieran participar.

Pacientes que requerían tratamiento ortodóncico.

Pacientes que no tuvieran ningún tipo de tratamiento ortodóncicos en general.

9.5 CRITERIOS DE EXCLUSIÓN.

Pacientes que no entraran en el rango de edad.

Pacientes que no pertenecían al turno, ni a la Clínica.

Pacientes que ya contaban con tratamiento ortodóncico de cualquier tipo.

Pacientes sin interés de participar.

9.6 VARIABLES DE ESTUDIO.

INDEPENDIENTES.

- Edad: por años cumplidos.
- Sexo: masculino o femenino
- Lugar: Clínica periférica de Padierna.
- Tiempo: año 2008
- Somatotipo: conforme al tipo facial, tipo de perfil y tipo de arcada.
- Actitud postural: en relación al perfil a cifosis y lordosis, y de frente la simetría, línea bipupilar, hombros, dedos, rodillas y tobillos.

DEPENDIENTES.

- Tipo de oclusión: conforme a la clasificación molar de Angle (Clase I, Clase II y Clase III).

9.7 ASPECTOS ÉTICOS.

Se trabajo con pacientes infantiles, por lo que todo lo realizado se le comunico a sus padres o tutor.

10.-PLAN DE ANÁLISIS.

Por medio de las fotografías, se recabó información que se presenta en términos de distribución porcentual, por medio de gráficas.

11.-RECURSOS.

11.1 HUMANOS.

Tutora de tesina, supervisar la realización de la tesina.

Asesora, asistir a la tutora en la revisión.

Tesista, realización de la tesina.

11.2 MATERIALES.

Cámara fotográfica digital.

Retradores de carrillos.

Espejos para toma de fotografías.

Computadora.

Internet.

Impresora.

Impresiones.

Memoria USB.

Libros.

Revistas.

Fotocopias.

11.3 FINANCIEROS.

Todos los gastos fueron cubiertos por el tesista.

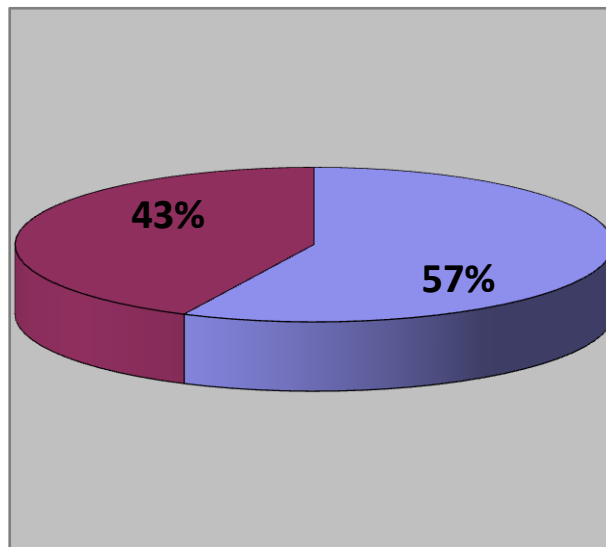
11.4 INFRAESTRUCTURA.

Universidad Nacional Autónoma de México, Clínica periférica de Padierna,
Turno vespertino.

12.-RESULTADOS.

La muestra total fue de 28 pacientes, de los cuales 16 fueron del sexo masculino formando un 57% y 12 fueron del sexo femenino formando un 43% (Grafica 1).

SEXO


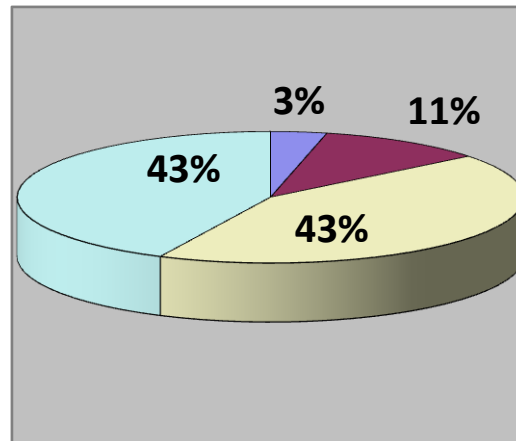


■ MASCULINO (16) ■ FEMENINO (12)

Grafica 1, Porcentaje de sexo. ¹⁰

Otro factor fue la edad de un rango de entre 7 a 10 años, de los cuales, 1 tenía 7 años formando el 4%, 3 tenían 8 años formando el 11%, 12 tenían 9 años formando el 42% y 12 tenían 10 años formando el 43% (Grafica 2).

EDAD

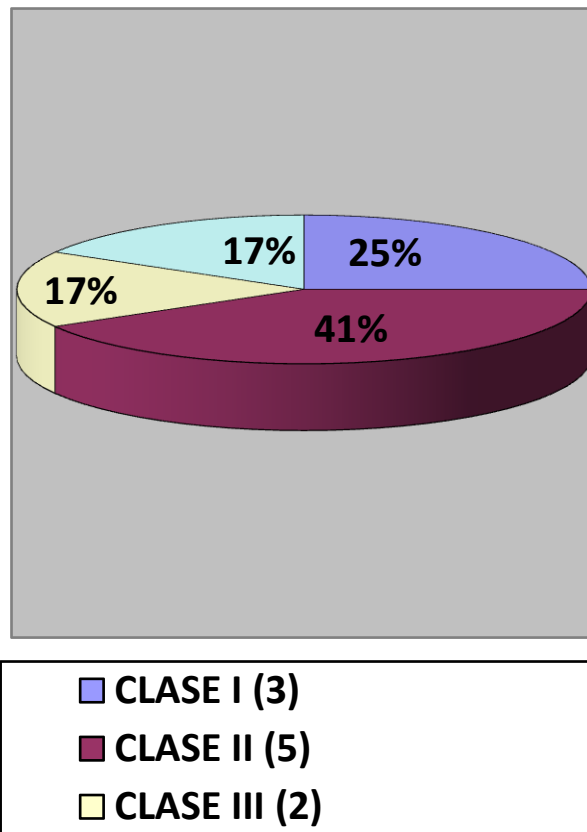


Grafica 2, Porcentaje de edad en ambos sexos.¹⁰

En la muestra estudiada se observó el tipo de maloclusión por medio de la clasificación de Angle y se separó por sexo.

En el sexo femenino de 12 pacientes, en Clase I fueron 3 formando el 25%, en Clase II fueron 5 formando el 41%, en Clase III fueron 2 formando el 17% y 2 presentaron una Clase del lado derecho y otra del izquierdo formando el 17% (Grafica 3).


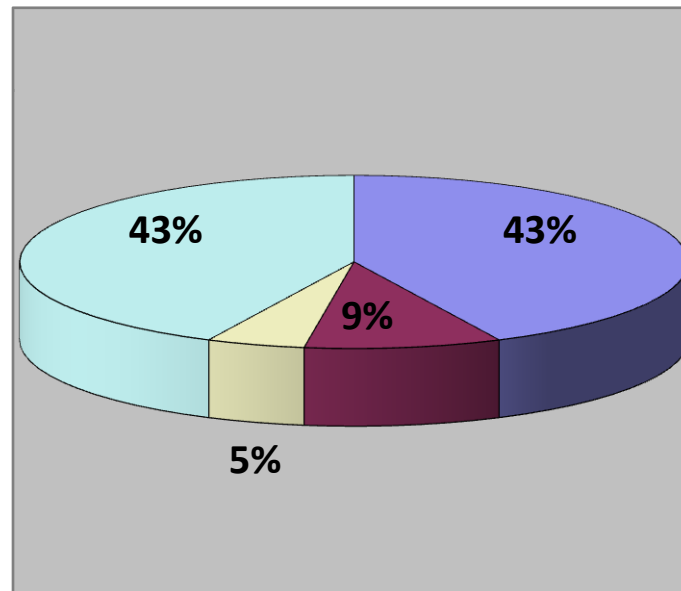
MALOCCLUSIÓN (femenio)



Grafica 3, Porcentaje de maloclusiones en el sexo femenino.¹⁰

En el sexo masculino, 9 pacientes presentaron Clase I formando el 56%, 2 presentaron Clase II formando el 13%, 1 presento Clase III formando el 6%, y 4 presentaron Clases combinadas formando el 25% (Grafica 3).

MALOCCLUSIÓN (masculino)



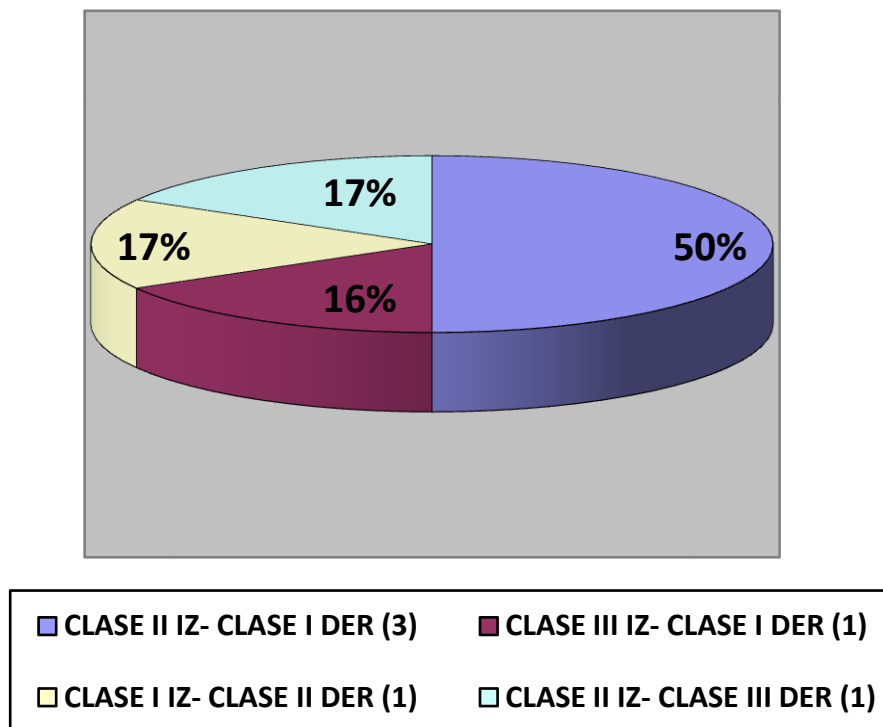
Grafica 3 Porcentaje de maloclusión en el sexo masculino.¹⁰

En cuanto a las maloclusiones combinadas, se observaron 6 pacientes, 2 femeninos y 4 masculinos.

Los pacientes femeninos, 1 tenía Clase II izquierdo y Clase I derecho, y el otro tenía Clase III izquierdo y Clase I derecho (Grafica 4).

Los pacientes masculinos, 2 tenían Clase II izquierdo y Clase I derecho, 1 presentaba Clase I izquierdo y Clase II derecho, y el último tenía Clase II izquierdo y Clase III derecho (Grafica 4).

CLASES COMBINADAS


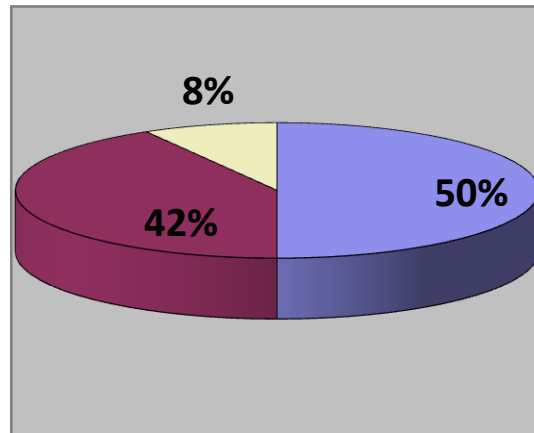


Grafica 4 Porcentaje de combinaciones de maloclusiones en ambos sexos.¹⁰

Tomamos en cuenta la postura en una vista transversal por medio de las fotografías de frente. Donde se observa la línea bipupilar, la desviación de los hombros, el nivel de los dedos, el nivel de las rodillas y el nivel de los tobillos en relación con la línea media.

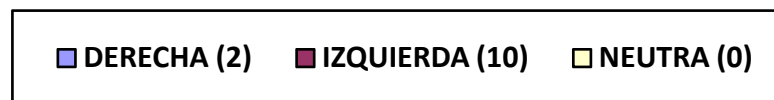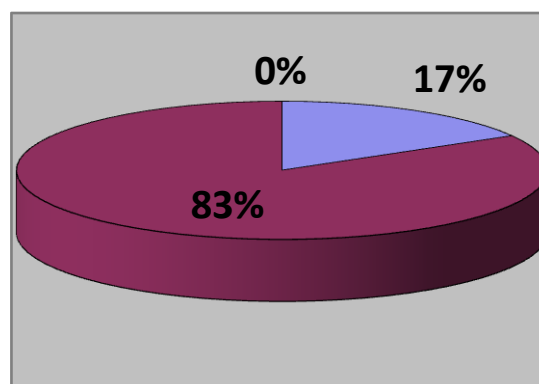
Se observó en el sexo femenino, una desviación de la línea bipupilar de 6 pacientes a la derecha formando el 50%, 5 a la izquierda formando el 42% y 1 perpendicular a la línea media formando el 8% (Grafica 5). Una desviación a nivel de los hombros de 2 a la izquierda formando el 17% y 10 a la derecha formando el 83% y de igual manera el nivel de los dedos de la mano (Grafica 6). Una desviación a nivel de las rodillas de 4 a la izquierda formando el 34%, 4 a la derecha formando el 33% y 4 perpendicular a la línea media formando el 33% (Grafica 7). Una desviación a nivel de los tobillos de 5 a la izquierda formando un 42%, 1 a la derecha formando un 8% y 6 perpendicular a la línea media formando un 50% (Grafica 8).

LÍNEA BIPUPILAR (femenino)



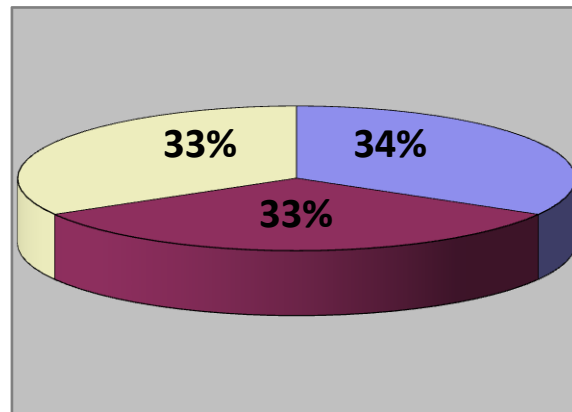
Grafica 5 Porcentaje de desviación de la línea bipupilar en el sexo femenino.¹⁰

LÍNEA HOMBROS Y DEDOS



Grafica 6 Porcentaje de desviación de la línea de los hombros y dedos del sexo femenino.¹⁰

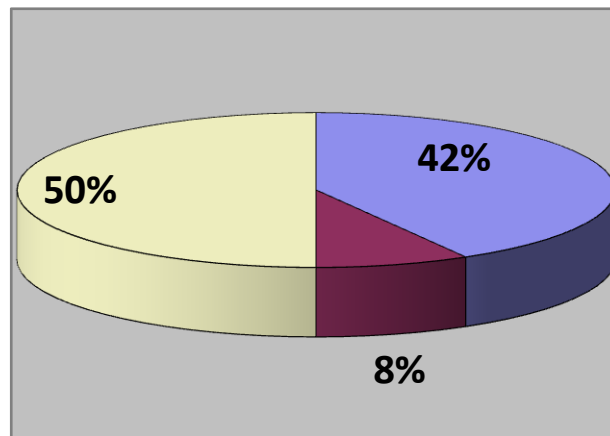
LÍNEA DE RODILLAS



■ DERECHA (4) ■ IZQUIERDA (4) ■ NEUTRA (4)

Grafica 7 Porcentaje de desviación de la línea de las rodillas en el sexo femenino.¹⁰

LÍNEA DE TOBILLOS

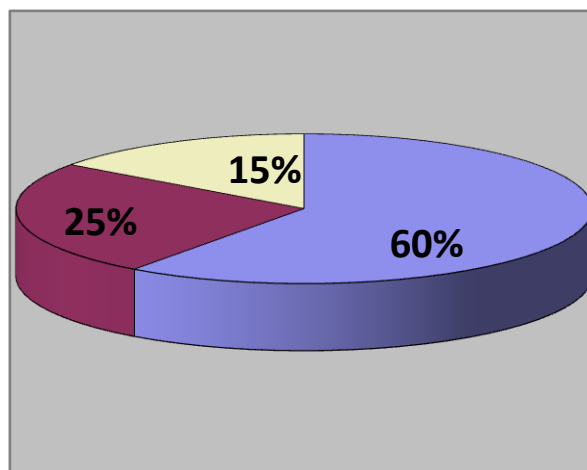


■ DERECHA (5) ■ IZQUIERDA (1) ■ NEUTRA (6)

Grafica 8 Porcentaje de desviación de la línea de los tobillos del sexo femenino.¹⁰

En el sexo masculino, 5 pacientes presentaron desviación de la línea bipupilar a la izquierda formando el 31%, 8 a la derecha formando el 50% y 3 perpendicular a la línea media formando el 19% (Grafica 9). En la línea de los hombros 4 presentaron desviación a la izquierda formando el 25% y 12 a la derecha formando el 75% y de la misma manera el nivel de los dedos de la mano (Grafica 10). En la línea de las rodillas 3 presentaron desviación a la izquierda formando el 19%, 6 a la derecha formando el 38% y 7 perpendicular a la línea media formando el 43% (Grafica 11). En la línea de los tobillos 4 presentaron desviación a la izquierda formando el 25%, 4 a la derecha formando el 25% y 8 perpendicular a la línea media formando el 50% (Grafica 12).

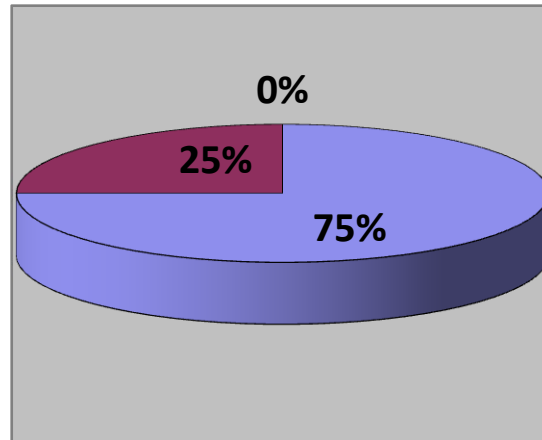
LÍNEA BIPUPILAR (masculino)



■ DERECHA (12) ■ IZQUIERDA (5) ■ NEUTRA (3)

Grafica 9 Porcentaje de desviación de la línea bipupilar en el sexo masculino. ¹⁰

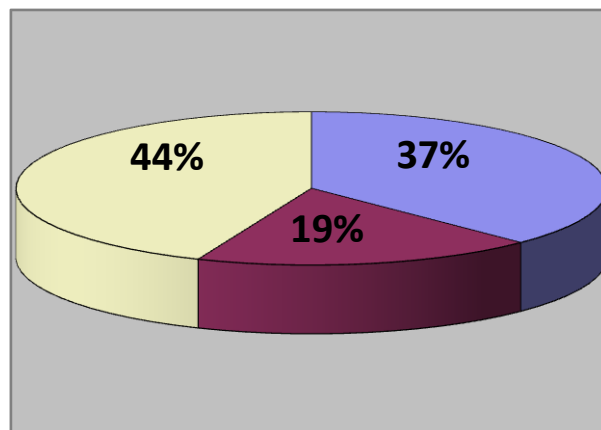
LÍNEA HOMBROS Y DEDOS



■ DERECHA (12) ■ IZQUIERDA (4) ■ NEUTRA (0)

Grafica 10 Porcentaje desviación de la línea de los hombros y dedos de la mano en pacientes masculinos.¹⁰

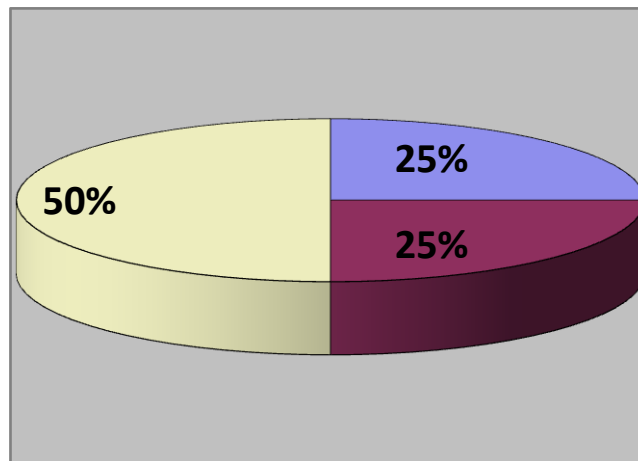
LÍNEA DE RODILLAS



■ DERECHA (6) ■ IZQUIERDA (3) ■ NEUTRA (7)

Grafica 11 Porcentaje de desviación de la línea de las rodillas en sexo masculino.¹⁰

LÍNEA DE TOBILLOS



■ DERECHA (4) ■ IZQUIERDA (4) ■ NEUTRA (8)

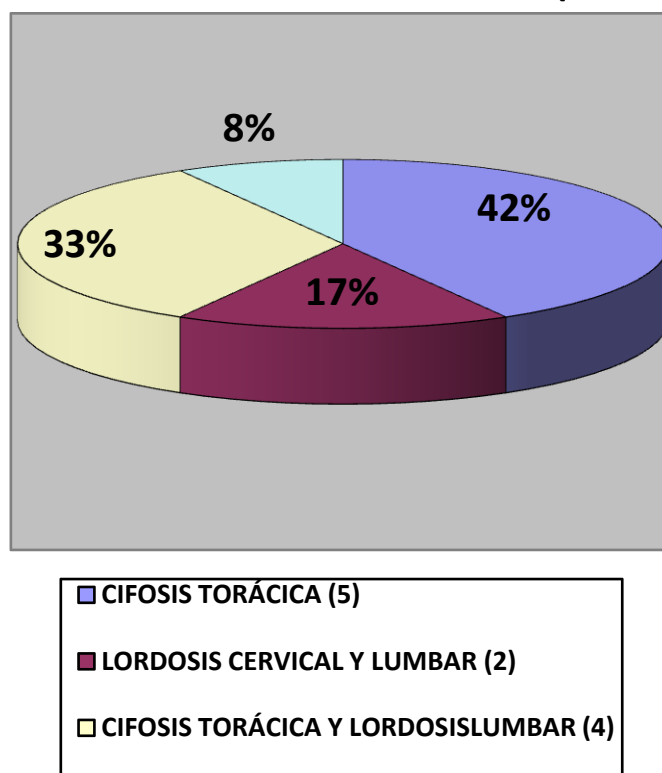
Grafica 12 Porcentaje de desviación de la línea de los tobillos en pacientes masculinos.¹⁰

Por medio de las fotografías laterales observamos el sentido sagital, donde se ven las curvaturas de la columna (lordosis cervical, cifosis torácica y lordosis lumbar), donde se identificó las anomalías de las mismas.

En el sexo femenino, 5 pacientes presentaron el aumento de la cifosis torácica formando el 42%, 2 con una combinación del aumento de la lordosis cervical y lumbar formaron el 17%, 1 con una combinación del aumento de la lordosis cervical y cifosis torácica formando el 8%, y 4 con una combinación del aumento de la cifosis torácica y lordosis lumbar formando el 33% (Grafica 13).

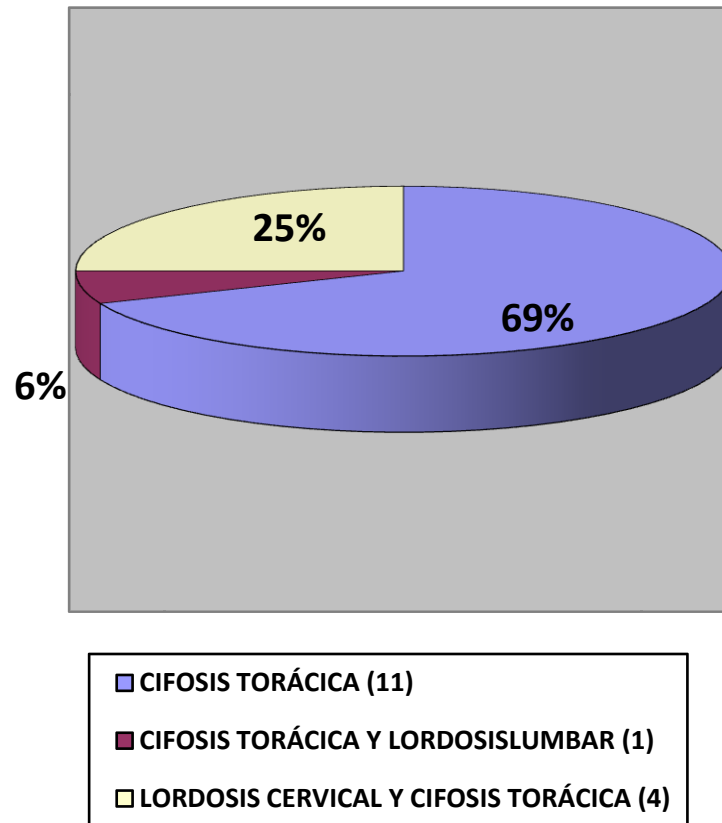
En el sexo masculino, 11 presentaron el aumento de la cifosis torácica formando el 69%, 1 presento una combinación del aumento de la cifosis torácica y lordosis lumbar formando el 6%, y 4 presentaron una combinación de lordosis cervical y cifosis torácica formando el 25% (Grafica 14).

CURVATURAS DE LA COLUMNA (femenino)



Grafica 13 Porcentaje del aumento de las curvaturas de la columna vertebral en el sexo femenino¹⁰

CURVATURAS DE LA COLUMNA (masculino)



Grafica 14 Porcentaje del aumento de las curvaturas de la columna vertebral en el sexo masculino. ¹⁰

En relación con el sexo femenino, podemos ver la relación que se encuentre entre la postura de la columna vertebral en sentido sagital (anomalías de las curvaturas de la columna vertebral) y la maloclusión que presentaron los pacientes (Clase de Angle), (Tabla 1).

RELACIÓN ENTRE POSTURA Y MALOCLUSIÓN (femenino)

	CLASE I	CLASE II	CLASE III	CLASE II IZ- CLASE I DER	CLASE III IZ- CLASE I DER
CIFOSIS TORÁCICA	3	1		1	
LORDOSIS CERVICAL Y LUMBAR			2		
CIFOSIS TORÁCICAY LORDOSIS LUMBAR		4			
LORDOSIS CERVICAL Y CIFOSIS TORÁCICA					1

Tabla 1 Relación entre la postura de la columna en sentido sagital y su relación con las maloclusiones de los pacientes femeninos.¹⁰

En relación con el sexo masculino podemos ver la relación que se encuentre entre la postura de la columna vertebral en sentido sagital (anomalías de las curvaturas de la columna vertebral) y la maloclusión que presentaron los pacientes (Clase de Angle), (Tabla 2).

RELACIÓN ENTRE POSTURA Y MALOCLUSIÓN (masculino)

	CLASE I	CLASE II	CLASE III	CLASE II IZ- CLASE III DER	CLASE II IZ- CLASE I DER	CLASE I IZ- CLASE II DER
CIFOSIS TORÁCICA	9			1		1
CIFOSIS TORÁCICA Y LORDOSIS LUMBAR			1			
LORDOSIS CERVICAL Y CIFOSIS TORÁCICA		2			2	

Tabla 2 Relación entre la postura de la columna en sentido sagital y su relación con las maloclusiones de los

13.-DISCUSIÓN.

Por medio de los resultados obtenidos se observo:

En relación con la maloclusión y la postura, en el sexo femenino una mayor población presentó Clase II que se relacionaba con el aumento en la cifosis torácica y lordosis lumbar, lo que nos lleva a que los pacientes bajen la cabeza reduciendo la lordosis cervical por lo que posiblemente se presupone que presenten respiración bucal, por lo contrario en los pacientes femeninos que presentaron una Clase III se relacionaba con un aumento de la lordosis cervical y lumbar, y sin embargo en el sexo masculino la población presento Clase I relacionada con el aumento en la cifosis torácica, lo que nos indica que el aumento o disminución de la lordosis cervical posiblemente influya en el desarrollo mandibular.

14.-CONCLUSIONES.

- De acuerdo a la severidad de los problemas posturales, los problemas de maloclusión puede ser directamente proporcionales.
- La postura de la cabeza influye en la lordosis cervical lo que puede modifica el crecimiento mandibular.
- Se debe de considerar al paciente como un ser integral por lo que el procedimiento de diagnostico debe ser considerado de la misma manera.

15.-FUENTES DE INFORMACIÓN.

1. Marrón A. M., Barata D., Durán A., Relación entre oclusión y postura. Modelos de regulación, Facultad de odontología, Universidad Complutense de Madrid.
http://www.sportmedicina.com/sindromi_algico-posturali.htm
2. Fuentes F. R., Freesmeyer W., Henríquez J., Influencia de la postura corporal en la prevalencia de las disfunciones cranoemandibulares, Clínica de Odontología, Facultad de Medicina, Universidad Libre de Berlín, Berlín – Alemania.
<http://www.scielo.cl/scielo.php?>
3. Barata d., Mencia A., Durán A., Relación entre oclusión y postura (II). Fisiología de la mordida cruzada. Facultad de odontología, Universidad Complutense de Madrid.
http://www.sportmedicina.com/sindromi_algico-posturali.htm
4. Fisioterapia, Modificaciones en la estabilometría tras un programa de entrenamiento cervico-mandibular basado en el método Rabat, estudio de casos.
<http://www.efisioterapia.net/articulos/accesible.php?id=191>
5. Buenrostro G., La importancia de mejorar la postura corporal.
http://www.terra.com/salud/articulo/imprime_articulo.cfm?id=sal4666
<http://www.efdeportes.com/efd76/espalda.htm>
6. Barreto J., Sistema estomatognático y esquema corporal, Col. Med. 1999.
<http://colombiamedica.univalle.edu.co/VOL30NO4/estomato.html>
7. Brand R. W., Anatomía de las estructuras orofaciales, sexta edición, Editorial Harcourt Brace, España, 1999.

8. Moore K. L., Anatomía con orientación clínica, cuarta edición, Editorial Medica Panamericana.
9. Castillo G., Cifosis, Entorno medico.
<http://www.entornomedico.org/salud/saludyenfermedades/alfa-omega/cifosis.html>
10. González J., Generalidades de las alteraciones de columna. Todos los gimnasios Argentina
http://www.todoslogimnasios.com.ar/consejos/alteraciones_columna
11. Mezieres F., La musculatura posterior forma una cadena que nunca es demasiado débil, sino por el contrario, fuerte, rígida y contraída, Enlace, Método Pilates, en 2007.
<http://www.feda.net/articulos/entrefuncional.php>
12. Castillo D., Alteraciones posturales de la espalda y la columna vertebral.
<http://www.traumazamora.org/ortoinfantil/columnaJcolumna.htm>
13. Fernández J. Parejo, Medina J., Garro J, La espalda, su estructura y su cuidado. Rev Dig EF y Dep. Sep. 2004.
14. Salinas N., Cuerpo consiente, Enlace, Método Pilates, octubre 2007.
<http://www.feda.net/articulos/entrefuncional.php>
15. Apodaca L. A., Fundamentos de la oclusión, IPN, primera edición, México, 2004,
16. Major M. A., Oclusión, cuarta edición, Ed. McGraw-Hill Interamericana.
17. Espinosa de la Sierra, Diagnóstico práctico de oclusión, Atlas color, Editorial Médica Panamericana, 1995.
18. Tortora, Principios de anatomía y fisiología, séptima edición, Editorial Harcourt.

19. Graber T. M., Ortodoncia teoría y práctica, tercera edición, Editorial Nueva Editorial Interamericana, México, 1985.
20. Spiro J. Chaconas, Ortodoncia, Editorial El Manual Moderno, 1982.
21. Esposito G. M., Meersseman J. P., Evaluación de la relación existente entre la oclusión y la postura, sexta edición, Editorial El Dentista Moderno, 1988.

15.1 FUENTES DE FIGURAS, TABLAS Y GRAFICAS.

1. Agur B. A., Gran atlas de anatomía, Editorial Medica Panamericana, 1994.
2. Moore K.L., Anatomía con orientación clínica, cuarta edición, Editorial Medica Panamericana.
3. ¿Qué es la escoliosis?
www.metodopilates.blogspot.com/
4. Sobota J., Atlas de anatomía humana, decimonovena edición, Editorial Panamericana.
5. Tortora, Principios de anatomía y fisiología, séptima edición, Editorial Harcourt Brace.
6. Chaconas S. J., Ortodoncia, Editorial El Manual Moderno, 1982.
7. Graber T. M., Ortodoncia teoría y práctica, tercera edición, Editorial Nueva Editorial Interamericana, México, 1985.
8. <http://www.tapestryliferesouries.com/masage.htm>
9. <http://www.coloradocenter4pt.com/posture.htm/>
10. Directa.