



**UNIVERSIDAD NACIONAL AUTÓNOMA  
DE MÉXICO**

---

---



**FACULTAD DE ODONTOLOGÍA**

EL FIBROBLASTO PERIODONTAL  
EN LA INGENIERÍA TISULAR.

**T E S I N A**

QUE PARA OBTENER EL TÍTULO DE

**C I R U J A N A   D E N T I S T A**

P R E S E N T A:

KARINA DE JESÚS ESPINOZA CRUZ

TUTORA: MTRA. ANA PATRICIA VARGAS CASILLAS



Universidad Nacional  
Autónoma de México



**UNAM – Dirección General de Bibliotecas**  
**Tesis Digitales**  
**Restricciones de uso**

**DERECHOS RESERVADOS ©**  
**PROHIBIDA SU REPRODUCCIÓN TOTAL O PARCIAL**

Todo el material contenido en esta tesis esta protegido por la Ley Federal del Derecho de Autor (LFDA) de los Estados Unidos Mexicanos (México).

El uso de imágenes, fragmentos de videos, y demás material que sea objeto de protección de los derechos de autor, será exclusivamente para fines educativos e informativos y deberá citar la fuente donde la obtuvo mencionando el autor o autores. Cualquier uso distinto como el lucro, reproducción, edición o modificación, será perseguido y sancionado por el respectivo titular de los Derechos de Autor.

*A mis padres, por alentarme a lograr mis propósitos, por su apoyo, esfuerzo, orientación y guía en todos los momentos de mi vida.*

*A mi familia que ha formado parte de mi vida y me han dado momentos de felicidad y apoyo incondicional.*

*A todas las personas que formaron parte de mi vida universitaria brindándome su amistad y por hacer cada momento que compartimos juntos especial e inolvidable.*

*A mis profesores que compartieron su experiencia y conocimiento, en especial a la Mtra. Ana Patricia Vargas por su paciencia, dedicación y esfuerzo.*

*Gracias*

*No estudio para saber más, sino por ignorar menos...*

*Sor Juana Inés de la Cruz*

# ÍNDICE

1. INTRODUCCIÓN.....	5
2. PROPÓSITO.....	6
3. OBJETIVO.....	6
4. CICATRIZACIÓN.....	7
4.1 Reparación y regeneración.....	7
4.2. Cicatrización periodontal.....	9
4.2.1 Regeneración periodontal.....	10
5. INGENIERÍA TISULAR.....	16
5.1 Células.....	17
5.1.1Células madre.....	18
5.2 Andamios.....	21
5.3 Factores de crecimiento.....	26
5.4 Ingeniería tisular periodontal.....	26
6. CULTIVO DEL FIBROBLASTO PERIODONTAL.....	28
6.1 Fibroblasto del tejido conectivo.....	28
6.2 Fibroblasto del ligamento periodontal.....	30
6.3 Fibroblasto gingival.....	32
6.4 Células madre del ligamento periodontal.....	33
6.5 Cultivo de fibroblastos .....	34

7. REGENERACIÓN PERIODONTAL UTILIZANDO FIBROBLASTOS CULTIVADOS POR INGENIERÍA TISULAR.....	37
8. REGENERACIÓN MUCOGINGIVAL UTILIZANDO FIBROBLASTOS CULTIVADOS POR INGENIERÍA TISULAR.....	50
8.1 Aumento de encía adherida.....	50
8.2 Aumento de papila interdental .....	57
9. CONCLUSIONES.....	60
10. FUENTES DE INFORMACIÓN.....	61

---

## 1. INTRODUCCIÓN

El periodonto es un tejido conectivo complejo formado por dos tejidos blandos, encía y ligamento periodontal; y dos tejidos duros, cemento y hueso alveolar. Durante la enfermedad periodontal existen cambios patológicos en la bioquímica y biología celular del periodonto, una vez que el periodonto ha sido dañado, su capacidad para regenerar es limitada, cuando la periodontitis está establecida, solamente la intervención terapéutica puede inducir su regeneración.

El complejo proceso de regeneración del periodonto se lleva a cabo por la combinación de una serie de eventos que incluyen el reclutamiento de células progenitoras al sitio y la subsecuente diferenciación en cementoblastos, fibroblastos y osteoblastos.

A la fecha, la restauración del tejido periodontal ha recaído casi en su totalidad en el uso de sustitutos estructurales con poco o nulo potencial de regeneración. Generalmente estos procedimientos tienen como objetivo único, la regeneración ósea mediante autoinjertos, aloinjertos y materiales aloplásticos, cuya variabilidad en la seguridad, eficacia clínica y estabilidad a largo plazo han sido cuestionadas.

En la década de los 80s se propuso la regeneración periodontal mediante la regeneración tisular guiada con la colocación de una membrana entre el tejido conectivo del colgajo y las raíces cureteadas, basada en las teorías de dominio celular. Este procedimiento fue aceptado rápidamente, sin embargo, los estudios a largo plazo indican que los resultados son limitados y tienen una alta variabilidad.

---

En los últimos años han surgido enfoques biológicos basados en los principios de la ingeniería tisular como alternativas a los tratamientos convencionales, propuestas como la terapia genética y la administración local de andamios biocompatibles con células y factores de crecimiento que ofrecen alternativas interesantes a las terapias existentes para la regeneración periodontal.

## 2. PROPÓSITO

El fibroblasto de periodontal tiene suma importancia en la regeneración del periodonto dañado y en la estética periodontal. En las últimas décadas el desarrollo de la ingeniería tisular ha permitido el cultivo de éste para su aplicación clínica.

## 3. OBJETIVO

Presentar los avances científicos para la regeneración periodontal utilizando al fibroblasto periodontal cultivado mediante la ingeniería tisular.

---

En los últimos años han surgido enfoques biológicos basados en los principios de la ingeniería tisular como alternativas a los tratamientos convencionales, propuestas como la terapia genética y la administración local de andamios biocompatibles con células y factores de crecimiento que ofrecen alternativas interesantes a las terapias existentes para la regeneración periodontal.

## 2. PROPÓSITO

El fibroblasto de periodontal tiene suma importancia en la regeneración del periodonto dañado y en la estética periodontal. En las últimas décadas el desarrollo de la ingeniería tisular ha permitido el cultivo de éste para su aplicación clínica.

## 3. OBJETIVO

Presentar los avances científicos para la regeneración periodontal utilizando al fibroblasto periodontal cultivado mediante la ingeniería tisular.



---

En los últimos años han surgido enfoques biológicos basados en los principios de la ingeniería tisular como alternativas a los tratamientos convencionales, propuestas como la terapia genética y la administración local de andamios biocompatibles con células y factores de crecimiento que ofrecen alternativas interesantes a las terapias existentes para la regeneración periodontal.

## 2. PROPÓSITO

El fibroblasto de periodontal tiene suma importancia en la regeneración del periodonto dañado y en la estética periodontal. En las últimas décadas el desarrollo de la ingeniería tisular ha permitido el cultivo de éste para su aplicación clínica.

## 3. OBJETIVO

Presentar los avances científicos para la regeneración periodontal utilizando al fibroblasto periodontal cultivado mediante la ingeniería tisular.

---

## 4. CICATRIZACIÓN

### 4.1 Reparación y cicatrización

Existen dos diferentes procesos por los cuales cicatriza el tejido, reparación y regeneración. La regeneración es la sustitución de las células lesionadas por otras de la misma clase sin que queden huellas de la lesión anterior. La reparación es la sustitución por tejido conjuntivo, también llamada fibroplasia en la que el resultado final es una cicatriz permanente. El resultado final de la reparación es una cicatriz fibrosa, mientras que el resultado de la regeneración es un tejido cuyas características son indistinguibles del tejido original.

La mayoría de los tejidos del organismo lleva a cabo el proceso de reparación, el de regeneración no es común en todos los tejidos, esto depende de muchos factores, principalmente de la gravedad de la lesión, la cantidad de tejido afectado y la capacidad proliferativa de la célula afectada ya sea lábil, estable o permanente.

Las **células lábiles** realizan el ciclo celular completo desde la mitosis a la siguiente mitosis sin pasar mucho tiempo en etapa G0 (Figura 1) y siguen proliferando durante toda la vida reemplazando a las células que se destruyen constantemente, este es el caso de los epitelios superficiales; los epitelios estratificados como la piel, la mucosa bucal, vagina y cuello del útero; los epitelios que revisten conductos excretores de las glándulas; el epitelio cilíndrico del tracto gastrointestinal y del útero; células de la médula ósea y el tejido hematopoyético.<sup>1</sup>

Las **células estables** generalmente no tienen actividad mitótica, sin embargo pueden entrar en mitosis ante ciertos estímulos, reconstruyendo el tejido del que proceden. En este grupo se encuentran todas las células glandulares como hígado, páncreas y riñones; células mesenquimatosas, adipositos fibroblastos y miocitos del músculo liso.<sup>1</sup>

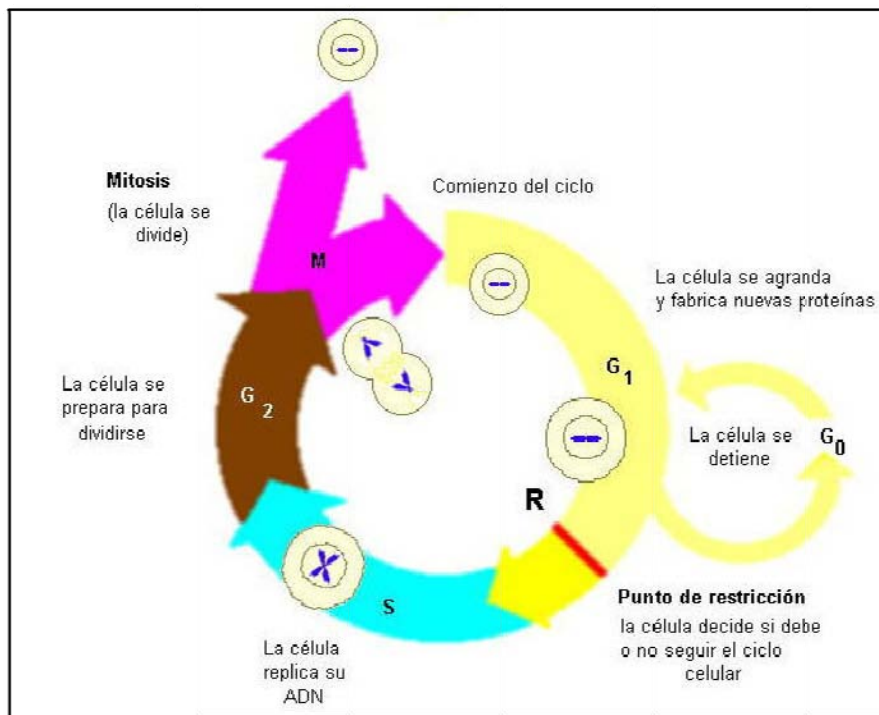


Figura 1. Etapas del Ciclo celular.<sup>2</sup>

Por último las **células permanentes** o no divisibles ya no pueden entrar en mitosis en la vida postnatal como las células nerviosas y los miocitos de la musculatura estriada y del miocardio.<sup>1</sup>

Para llevar a cabo el proceso de regeneración es necesaria la presencia del estroma (tejido conjuntivo y membrana basal en caso de epitelios), cuyas funciones van desde organizar la proliferación, otorgar especificidad a las

---

células, definir polaridad así como su migración; si esta membrana basal o lámina basal se pierde, las células proliferan en masas desorganizadas y con morfología diferente a la del tejido original.<sup>1</sup>

#### 4.2 Cicatrización periodontal

El periodonto está formado por encía, ligamento, cemento y hueso, la enfermedad periodontal ocasiona la destrucción de estos tejidos y el objetivo de las terapias periodontales es la regeneración de éste, es decir, la restauración funcional y anatómica de los tejidos al estado original antes de la enfermedad periodontal. Para que esto suceda, cada tejido, después de la enfermedad, debe ser colonizado por tipos de células específicos de dichos tejidos; si células de otro tejido colonizan un lugar en particular de la herida, la reparación distorsionará la anatomía y por lo tanto la función. Este proceso se describe como reparación, restaura la continuidad del tejido pero modifica su anatomía, no se lleva a cabo la regeneración periodontal.<sup>3</sup>

Diversos estudios histológicos han demostrado que diferentes procedimientos quirúrgicos periodontales conllevan a diversos patrones de reparación. La reparación periodontal por lo general se presenta por la formación de un epitelio de unión largo que se extiende apicalmente interpuesto entre la superficie radicular y el tejido conectivo de la encía impidiendo la cementogénesis.<sup>4</sup>

Al no existir la deposición de cementoblastos para la formación de cemento, no se pueden llevar a cabo en ese sitio las inserciones de un nuevo ligamento periodontal; si las células de la lámina propia de la encía (fibroblastos del tejido conjuntivo) colonizan el sitio del defecto óseo

---

periodontal, no se puede esperar que haya regeneración de hueso de la cresta alveolar. Este fenómeno denomina hipótesis de dominio celular.<sup>3</sup>

En esta situación, la reparación periodontal se logra mediante una adherencia que está representada por fibras de colágeno paralelas o perpendiculares a la superficie radicular previamente expuesta a la enfermedad periodontal.

A diferencia de la reparación, la regeneración del periodonto está caracterizada por la neoformación de cemento, ligamento periodontal orientado de forma funcional, y hueso alveolar (nueva inserción).<sup>4</sup>

#### 4.2.1. Regeneración periodontal

Durante la década de los 50s y mitad de los 60s, la cirugía resectiva con o sin osteoplastia fue la tendencia en el tratamiento de las bolsas periodontales. Esto ocasionaba grandes recesiones y desde entonces la atención se ha enfocado más en la búsqueda de una terapia regenerativa y reconstructiva que en la resectiva.

Hoy en día, la atención parece concentrarse en dos formas de tratamiento para la regeneración periodontal. El tratamiento que requiere la introducción de un material de relleno en el defecto periodontal con la expectativa de inducir la regeneración ósea y la otra alternativa son técnicas que se han desarrollando para guiar e instruir los componentes celulares especializados del periodonto para participar en el proceso de regeneración.<sup>5</sup>

---

Este último intento para reconstruir los tejidos periodontales, utiliza los conocimientos del origen y desarrollo del periodonto y los procesos celulares que lo rodean. Cuando se considera la regeneración periodontal, por lo menos deben de presentarse 4 pasos ordenados. Estos incluyen todas las características normales del complejo dentogingival que darán la restauración de los tejidos a su forma función y consistencia original.

1. Debe restablecerse la adherencia epitelial del epitelio de unión en la mayor parte de los tejidos y no debe tener una profundidad mayor de 2mm.
2. Las nuevas fibras del ligamento periodontal (fibras de Sharpey) deben estar insertadas en la superficie radicular previamente expuesta para reproducir el ligamento periodontal y el complejo de fibras dentogingivales.
3. Se deben reformar fibras acelulares extrínsecas de cemento en la superficie radicular previamente expuesta.
4. La altura del hueso alveolar debe ser restaurada a una distancia de hasta 2 mm de la unión cemento esmalte.

A través de los años, se han realizado una gran variedad de procedimientos quirúrgicos orientados a aumentar la respuesta de los tejidos periodontales y asegurar resultados que den lugar a la regeneración.

A pesar del tipo de procedimiento utilizado, el tejido epitelial siempre prolifera más rápido que el tejido dando como resultado un epitelio de unión largo adherido a la raíz del diente. La búsqueda de la regeneración ha llevado a la

---

modificación del tratamiento quirúrgico incluyendo el acondicionamiento de la superficie radicular y el uso de injertos óseos en un intento de alcanzarla.<sup>5</sup>

Se intentado el acondicionamiento de la superficie radicular para crear un ambiente adecuado para la repoblación celular, la superficie es limpiada y preparada con una variedad de agentes (ácidos, fibronectina o ambos) de manera que conduzca a la adherencia celular y su subsecuente síntesis de matriz.

En teoría, la desmineralización de la raíz revierte la hipermineralización inducida por la periodontitis y se consideró que se formarían nuevas interdigitaciones con las fibras existentes. Sin embargo, este procedimiento ocasionó una regeneración periodontal impredecible y a veces presentaba efectos secundarios como anquilosis y resorción radicular.

El tratamiento de los defectos periodontales intraóseos se ha enfocado en el defecto del hueso y eso ha llevado al uso de un gran número de materiales de injerto para estimular la regeneración ósea. Se ha utilizado una amplia gama de autoinjertos, aloinjertos y materiales aloplásticos pero ninguno de ellos ha tenido una actividad osteoinductiva importante. Los injertos óseos autólogos fueron ideados para ser inductivos *in vivo*, pero siguen siendo limitados porque no tienen capacidad de inducir formación de cemento y ligamento periodontal.

Aunque la utilización de estos materiales puede dar como resultado la ganancia de niveles de inserción y la evidencia radiográfica de aumento de hueso alveolar, los estudios histológicos revelan que son poco osteoinductivos y generalmente se rodean por tejido conectivo fibroso denso no cumpliendo con los criterios de regeneración periodontal.<sup>5</sup>

---

En 1980 se propuso un nuevo procedimiento con una barrera física mediante la introducción quirúrgica de una membrana entre el tejido conectivo del colgajo periodontal y la superficie radicular previamente cureteada. Este procedimiento está basado en la hipótesis del dominio celular permitiendo la repoblación con células del ligamento periodontal lo que le ganó la aceptación clínica generalizada. Sin embargo, los estudios a largo plazo y las evaluaciones de este método, demuestran que las mejoras clínicas obtenidas son pequeñas y muestran gran variabilidad al igual que los procedimientos anteriores dando resultados impredecibles.

Una complicación relacionada con el éxito de la regeneración tisular guiada es el desarrollo de una infección seguida de la colocación de la membrana. Este hallazgo junto con la incapacidad de aislar el tejido de reparación del ambiente oral son los dos impedimentos más significativos para que dé como resultado una regeneración periodontal exitosa. Si estos factores se controlan por completo, entonces se podría esperar una regeneración tisular guiada más predecible.

La regeneración tisular guiada puede ser considerada un acercamiento útil porque estimuló el pensamiento del desarrollo de procedimientos terapéuticos basados en teorías celulares.

Recientemente, se ha investigado la aplicación de una variedad de factores de crecimiento aplicados a la raíz del diente para estimular la repoblación celular en los defectos periodontales y la subsecuente regeneración.<sup>5</sup>

Los factores de crecimiento son moléculas que ejercen diferentes efectos en las células como locomoción, contractilidad y diferenciación celular. Existe una amplia gama de factores de crecimiento, sin embargo los principales



---

debido a su amplio campo de acción son el Factor de crecimiento epidérmico (FCE), Factor de crecimiento de los fibroblastos (FCF), Factor de necrosis tumoral (FNT) y Factor de crecimiento derivado de plaquetas (FCDP).

**Factor de crecimiento epidérmico.** Produce la mitosis de diversas células epiteliales y fibroblastos *in vitro* y la multiplicación de células hepáticas *in vivo*.

**Factor de crecimiento de fibroblastos.** Se le atribuyen muchas funciones como angiogénesis, reparación de las heridas (migración de fibroblastos, macrófagos y células endoteliales a los tejidos lesionados), desarrollo y maduración celular, favorece la proliferación de mioblastos e inhibe la diferenciación de los miocitos creando una reserva con capacidad proliferativa, por último la formación de líneas específicas de hematopoyesis y el desarrollo del estroma de la médula ósea.

**Factor de crecimiento derivado de plaquetas.** Se encuentra en los gránulos  $\alpha$  de las plaquetas y puede ser producido por macrófagos activados, células endoteliales y fibras musculares lisas. Produce la migración y proliferación de los fibroblastos, las fibras musculares lisas y monocitos.<sup>1</sup>

Otro grupo prometedor son las **proteínas morfogenéticas** que ofrecen un buen potencial de estimulación de hueso y cemento. Al día de hoy, no hay suficientes estudios a largo plazo acerca de la utilidad de los factores de crecimiento en humanos, aunque los resultados son prometedores, es posible, que sean menos que satisfactorios.<sup>5</sup>

Una de las limitaciones en el uso de los factores de crecimiento para la regeneración periodontal es el poco entendimiento que tenemos acerca del

---

repertorio de células que pueden afectar, ya que las células blanco serán moduladas por estos factores y la estabilidad de los tejidos formados por estas células están bajo la influencia de estos factores.<sup>5</sup>

En conclusión, las tecnologías regenerativas anteriores e incluso las que utilizamos hoy en día, no muestran menos óptimos resultados por distintas razones:

- ◆ Incapacidad de controlar la formación de un epitelio de unión largo.
- ◆ Incapacidad de sellar adecuadamente el sito del medio oral y prevenir infecciones.
- ◆ Incapacidad de mantener la herida como un sistema cerrado.
- ◆ Restricción de la regeneración al hueso ignorando el proceso regenerativo del cemento y el ligamento.
- ◆ Incapacidad de definir con precisión los factores de crecimiento y diferenciación que se necesitan para la regeneración.
- ◆ La posibilidad de que los factores de crecimiento no sean lo suficientemente discriminativos en su función de regeneración.
- ◆ Infección de la membrana o del material de regeneración implantados previamente.<sup>5</sup>

---

## 5. INGENIERÍA TISULAR

La ingeniería tisular es un campo interdisciplinario en desarrollo que aplica los principios de las ciencias biológicas, química e ingeniería para alcanzar el objetivo de la regeneración tisular.

Los primeros datos de aplicaciones clínicas de las células humanas logradas por ingeniería tisular fueron de 1980, con tejido epitelial usando fibroblastos y queratinocitos cultivados en andamios; en esta misma década comenzaron los trabajos de Regeneración Tisular Guiada en los tejidos del periodonto lo que se considera ser el antecedente directo de los experimentos de ingeniería tisular ya que los materiales y el propósito de la regeneración tisular guiada son similares al de ésta ; en 1988 Vacanti et al estudiaron la trasplatación celular usando matrices de polímeros biodegradables y en 1989 Wakitani et al lograron la regeneración de las superficies articulares de un conejo utilizando cultivos de células alógenas embebidas en un gel de colágeno.

El método básico de la ingeniería tisular es obtener y aislar células sanas de un determinado tejido seguido por la expansión *in vitro*, posteriormente estas células son cultivadas en andamios tridimensionales biodegradables los cuales proporcionan soporte estructural y a su vez actúan como reservorio de algunas moléculas bioactivas (como los factores de crecimiento), gradualmente el andamio se degrada hasta ser remplazado por tejido compuesto por las mismas células cultivadas devolviendo las características originales.<sup>6</sup>

---

La ingeniería tisular se puede realizar por dos vías, *in vivo* e *in vitro*. Existen ventajas y desventajas en cada una de ellas.

Ventajas de la estrategia *in vitro*:

- ◆ Posibilidad de examinar la formación del tejido.
- ◆ Lograr tamaños específicos antes de su implantación.

Desventajas de la estrategia *in vitro*:

- ◆ Ausencia del ambiente fisiológico y mecánico el cual es determinante para la regulación de la función celular e influye profundamente en la arquitectura del tejido y su formación,
- ◆ La implantación mecánica de los tejidos, realizar una incisión y llevar a cabo la técnica quirúrgica para su colocación y suturar es traumático para el paciente y lleva un tiempo de recuperación.

La estrategia *in vivo* tiene la ventaja de proveer el ambiente idóneo para el desarrollo de los tejidos sin embargo la desventaja es que el tejido regenerado puede ser degradado por las fuerzas mecánicas normales que actúan en el sitio antes de que el tejido se haya incorporado y formado totalmente.<sup>7</sup>

## 5.1 Células

La fuente de obtención de las células tiene gran importancia en el éxito de la ingeniería tisular. Las células pueden ser clasificadas según su origen en autólogas, alógenas y xenógenas.<sup>8</sup>

---

Las **células autólogas** son las más apropiadas siempre que su actividad sea alta. El problema de las células obtenidas del mismo paciente es que no siempre se puede obtener la cantidad deseada. Este problema se ha intentado resolver buscando células del mismo paciente de diferentes tejidos pero que tengan la característica de poder diferenciarse en las células requeridas.

Las **células alógenas** son células obtenidas de un sujeto de la misma especie, estas células no están limitadas en cantidad, sin embargo al colocarlas en el paciente podrían provocar una respuesta inmune y existe el riesgo de contagio de enfermedades.

Por último las **células xenógenas** obtenidas de especies diferentes, al igual que las alógenas después llevarlas al paciente es necesario someterlo a terapia inmunosupresora para la aceptación del cultivo. Actualmente este tipo de células es muy poco utilizado por los riesgos sanitarios que implica como el caso del tejido de origen porcino donde se encontró retrovirus endógeno en sus células.<sup>8</sup>

### 5.1.1 Células Madre

Debido a la problemática de obtención de células del tejido que se necesita regenerar, la ciencia ha dirigido la investigación a la búsqueda de células madre. Una célula madre se define funcionalmente como una célula que tiene la capacidad de renovarse a sí misma, es decir, puede dividirse ilimitadamente produciendo nuevas células madre sin que haya una transformación oncogénica, así como producir una progenie de células diferenciadas.<sup>9</sup>

---

Las Células Madre Embrionarias (ES siglas en inglés de Embryonic Stem Cells) y las Células del Germen Embrional (EG siglas en inglés de Embryonic Germ cells) dan origen a las células madre.

Las células madre embrionarias (ES y EG) se originan de la capa interna del embrión después de su formación en blastocito; cuando el cigoto ha llegado a su etapa de blastocito, el potencial de algunas células comienza a restringirse, las capas celulares externas comienzan a diferenciarse en topoectodermo, y en las capas internas se puede identificar una población de células que se identifica como Células Primordiales del Germen (PGCs siglas en inglés de Primordial Germ Cells), las cuales migran hasta lo que después serán los genitales y producen las EG y los gametos.<sup>9</sup> (Figura 2)

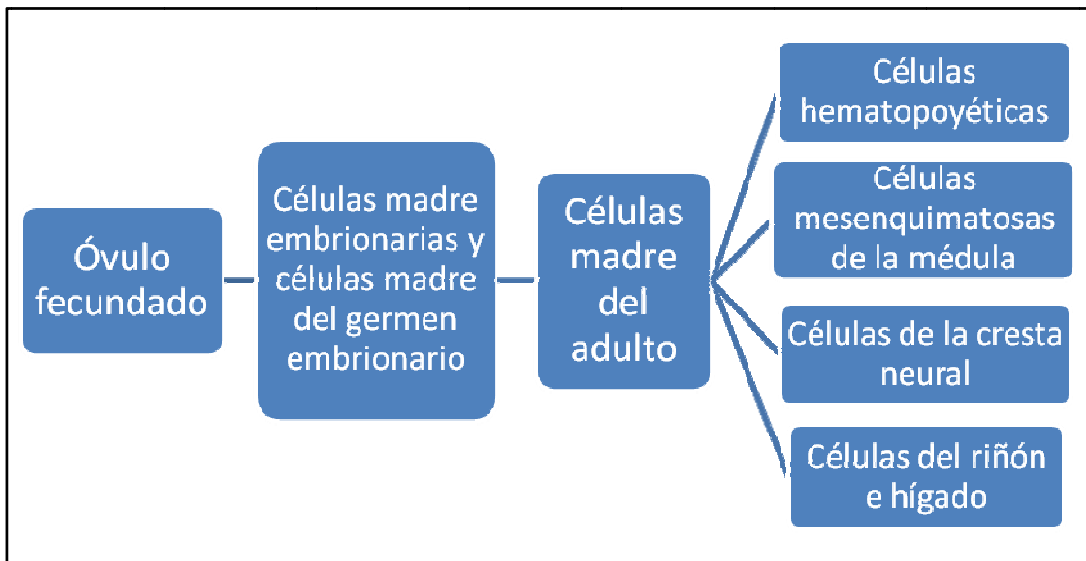


Figura 2. Origen de las células madre.<sup>8</sup>

Existen similitudes y diferencias entre las ES y las EG, ambas comparten la característica de potencial de diferenciación, es decir, las dos son células madre, su principal diferencia es que las EG pueden presentar una

---

tendencia a genes específicos, lo que las hace incapaces de producir todas las células necesarias para formar un ser idéntico del que fueron recolectadas. Teóricamente tienen la habilidad de generar células diferenciadas de las tres capas germinativas: mesodermo, ectodermo y endodermo.<sup>9</sup>

Las ES pueden formar teratomas si son trasplantadas antes de su diferenciación en ciertos linajes. Estas células (EG y ES) se obtienen de óvulos fertilizados de parejas que se han sometido a terapia de infertilidad, sin embargo, este procedimiento ha levantado controversias a su alrededor y es difícil de llevar a cabo debido a las estrictas leyes a su alrededor para impedir su mal manejo hacia la clonación, mercado negro y problemas de propiedad.<sup>8,10</sup>

En respuesta se comenzaron a estudiar otras células con características de célula madre que se encontraran en pacientes adultos y su extracción fuera más fácil. Las células madre hematopoyéticas (HSC siglas del inglés) de la médula ósea se pueden diferenciar en eritrocitos, eosinófilos, osteoclastos, megacariocitos y linfocitos T y B. Además se han encontrado células madre mesenquimatosas de la médula ósea (MSCs siglas en inglés) que son capaces de diferenciarse en células del tejido conectivo como adipositos, condrocitos, osteocitos, tenocitos y miocitos.

Una ventaja de las MSCs sobre las ES es la alta seguridad en su uso ya que, las ES pueden formar teratomas si son trasplantadas antes de su diferenciación en ciertos linajes celulares y las MSCs no han reportado efectos tumorigénicos, estas células han causado gran expectación dentro de la ingeniería tisular debido a que si son utilizadas con el conocimiento

---

adecuado de los factores de crecimiento y un andamio adecuado parecen ser la célula progenitora ideal en la terapia de regeneración.<sup>8</sup>

Clínicamente se han encontrado numerosas aplicaciones de este tipo de células como la neurovascularización de tejidos isquémicos, restauración de células del miocardio y la incorporación de células madre neurales en el tratamiento del Parkinson.<sup>9</sup>

En el adulto existen células mesenquimatosas en todo el organismo que pueden proliferar y diferenciarse para proveer células de un órgano en específico como por ejemplo los queratinocitos de la piel, hepatocitos en caso de daño del hígado, células de la cripta intestinal y osteoblastos que se convierten en osteocitos.<sup>8</sup>

## 5.2 Andamios

Sería ideal que los órganos o tejidos afectados pudieran ser regenerados por la simple inyección de células en ellos, sin embargo en la mayoría de los casos estos no es posible ya que las células necesitan un soporte tridimensional para su proliferación o andamio. El andamio tiene la función *in vitro*, de lo que *in vivo* es la matriz extracelular así como restringir la proliferación de otras células en el espacio destinado al cultivo de las células requeridas.<sup>8</sup>

Adicionalmente al definir la geometría tridimensional del tejido a ser diseñado, el andamio provee el microambiente para las células, los enlaces, proliferación, diferenciación y neogénesis tisular, por lo que la composición



---

química, estructura física y función biológica son atributos importantes del biomaterial en el que se fabricará el andamio.<sup>11</sup>

Para que un andamio sea útil en la ingeniería tisular debe tener ciertas características, como tener microporos interconectados con el fin de poder cultivar una gran cantidad de células y permita su migración hacia el interior así como una distribución adecuada de nutrientes, el tamaño óptimo del microporo es de 100 a 500  $\mu\text{m}$ ; así como un área de superficie de resistencia mecánica adecuada.

La velocidad de la absorción del andamio, es crítica y depende del tejido que se va a regenerar. Por ejemplo si se van a cultivar células del sistema esquelético, la velocidad de degradación del andamio deberá ser relativamente lenta para mantener la resistencia mecánica hasta que el tejido este casi completamente regenerado, en cambio en el tejido epitelial el andamio no deberá permanecer por más de un mes.<sup>8</sup>

Para satisfacer las necesidades de la ingeniería tisular, diversos materiales se han estudiado. Los polímeros tienen una gran flexibilidad de diseño debido a que su composición y su estructura puede ser elaborada según las necesidades específicas.<sup>11</sup>

Los materiales más utilizados son los Poli  $\alpha$  hidroxácidos, especialmente glicólico y láctico. El ácido poliglicólico y sus copolímeros se degradan rápidamente reduciendo su resistencia a la mitad en dos semanas, por el contrario del ácido poli L láctico que se degrada muy lentamente, se necesitan de 3 a 6 años para su completa reabsorción.<sup>8</sup>

---

Para algunos tejidos, como el caso de tendones y ligamentos, el módulo de tensión y la resistencia son críticos por lo que se ha utilizado seda natural proveniente del capullo del gusano de seda de primera instancia debido a sus excelentes propiedades mecánicas, sin embargo se ha reportado respuesta inmune de rechazo a ella, recientemente se está investigando el uso de andamios fabricados a partir de fibras de telarañas genéticamente modificadas, lo que reafirma la importancia del biomaterial y lo difícil que es encontrar el ideal para cada tejido.<sup>11</sup>

En relación al hueso aunque se ha utilizado fibras de polímeros orgánicos, el material más utilizado son los cristales de hidroxiapatita o el fosfato tricálcico- $\beta$  combinado con fibras orgánicas otorgando mejores características. Recientemente se ha comenzado a fabricar andamios compuestos de nanofibras o nanofibrillas que pueden “copiar” las características arquitectónicas del tejido humano a escala de nanómetros. La gran área de superficie combinada con la estructura de los microporos favorece la adhesión, proliferación, migración y diferenciación celular.<sup>6</sup>

Actualmente existen 3 técnicas para la fabricación de andamios con nanofibras: electrospinning, auto-organización y separación de fases, de ellas, electrospinning ha sido la más estudiada y la más aceptada para su aplicación en la ingeniería tisular.

El **electrospinning** ha existido en la literatura desde hace más de un siglo, ha sido utilizado para fabricar productos textiles desde los 30's; esta técnica se ha retomado para esta área por su habilidad de producir fibras de diámetros en el rango de micrones y nanómetros. El equipo básico utilizado en esta técnica es una solución de polímero en una turbina, un campo eléctrico y energía eléctrica.

---

Bajo el campo, se aplica una fuerza de tracción sobre la solución de polímeros y se genera un impulso eléctrico que baja en línea recta a cierta distancia. Entonces su trayectoria cambia de dirección debido a la inestabilidad eléctrica para seguir un camino en espiral reduciendo su diámetro. El solvente evaporado en el camino del impulso eléctrico se solidifica en una fibra en el colector de material.

Este material podría ser la respuesta a las necesidades de la ingeniería tisular, se ha reportado que las células presentan 70% más adhesión a los andamios fabricados con nanofibras con respecto a los demás, también se ha reportado que las células se diferencian con mayor facilidad.<sup>11</sup>

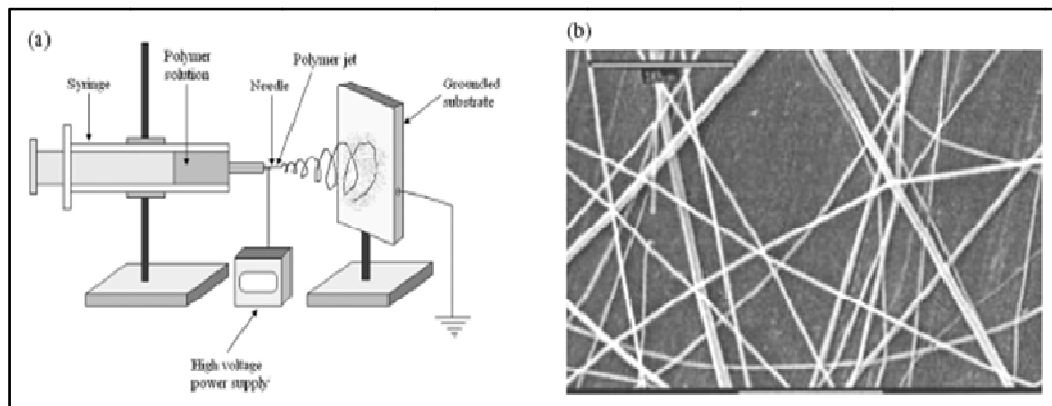


Figura 3. (a) Proceso de electrospinning. (b) Microfotografía de nanofibras de ácido polilacti- $\beta$  glicólico sintetizadas utilizando la técnica de electrospinning.<sup>11</sup>

La **auto-organización** se puede definir como la organización autónoma de componentes en patrones o estructuras sin la intervención humana. Estos patrones o estructuras están formados y mantenidos por enlaces no

---

covalentes, aunque los enlaces covalentes aislados no son muy fuertes, cuando están en conjunto representan casi la mayoría de auto-organización de las macromoléculas del organismo, por ejemplo, en la naturaleza los fosfolípidos se auto-organizan dependiendo del medio en donde se encuentran ya sea formando una bicapa como la membrana celular o en vesículas, micelas o túbulos si se encuentran en una solución acuosa.

Para sintetizar polímeros orgánicos, por ejemplo el colágeno, se utiliza una molécula péptido-anfifílica (PAs) la cual tiene un extremo hidrofílico y otro hidrófobo unidos entre sí por enlaces covalentes; ésta consiste de una secuencia de aminoácidos conectados a una cadena larga de un lípido mono o di alquil-éster. Los péptidos de la región inicial forman una triple hélice mientras que la región final, lipofílica, se asocia bajo interacciones inducidas o estabilizadas por la estructura tridimensional de la secuencia de aminoácidos del grupo inicial.

La **separación de fases** se lleva a cabo cuando un sistema homogéneo multicomponente se vuelve termodinámicamente inestable bajo ciertas condiciones y tiende a separarse en un sistema multifase para bajar el sistema de energía libre. Cuando sucede la separación de fases, la solución de polímero se separa en dos fases, una fase rica en polímero y otra fase con concentración baja de polímero. Después que se quita el solvente, la fase rica en polímero solidifica dependiendo del sistema y las condiciones de separación de fases, los materiales resultantes pueden adquirir diferentes formas físicas: polvo, espuma de poros pequeños o espuma de poros amplios.<sup>11</sup>

---

### 5.3 Factores de crecimiento

Además de células y andamios, la señalización biológica es un componente clave para la función celular y la regeneración tisular. Las moléculas de señalización endógenas no son suficientes ya sea en tipo o en cantidad para reparar defectos de mayor tamaño, por lo que en estos casos es necesario adicionar moléculas de señalización de manera exógena.

Los factores de crecimiento no pueden ser depositados directamente en el cultivo ya que se difunden de manera rápida y no ejercen el efecto deseado, por lo que es necesario utilizar un sistema de difusión de factores (SDF). Una forma de que el factor de crecimiento esté un mayor tiempo en el lugar de acción es colocarlo con un vehículo adecuado, el cual debe proteger al factor de crecimiento de ser degradado de forma inmediata liberándolo gradualmente para que ejerza su acción.<sup>12</sup>

### 5.4 Ingeniería tisular periodontal

La ingeniería tisular es un campo emergente de la ciencia con el objetivo de desarrollar técnicas para la fabricación de nuevos tejidos para reemplazar los tejidos dañados y está basada en principios de biología celular, biología del desarrollo y ciencia de los biomateriales. Estudios preliminares han indicado que células del ligamento periodontal y hueso pueden ser implantadas en sitios periodontales sin efectos inmunológicos e inflamatorios adversos. Está claro que los eventos regenerativos del periodonto requieren el reclutamiento de células progenitoras, su diferenciación en células especializadas seguido de la proliferación de éstas y la síntesis de componentes especializados del tejido conectivo.<sup>5</sup>

---

Por lo tanto una estrategia de la ingeniería tisular para la regeneración periodontal involucra la exploración regenerativa de las células que residen en el periodonto, el cultivo de estas en un andamio tridimensional y la subsecuente implantación en el defecto. Haciendo esto, el reclutamiento celular está cubierto y la predictibilidad del resultado puede ser alcanzada; con el diseño de un andamio adecuado y la incorporación de señalizaciones adecuadas es posible superar muchas de las limitaciones asociadas con las técnicas regenerativas convencionales.<sup>5</sup>

---

## 6. CULTIVO DE FIBROBLASTOS DEL LIGAMENTO PERIODONTAL

### 6.1 El fibroblasto del tejido conectivo

Los fibroblastos son células mesenquimatosas con funciones vitales del organismo durante su desarrollo y en su vida adulta, además son responsables de la síntesis de la matriz extracelular del tejido conjuntivo y tienen un papel importante en la cicatrización de las heridas. (Figura 4)

Durante el desarrollo embrionario, es necesaria la interacción recíproca epitelio-mesénquima para el desarrollo de diferentes órganos como piel, ojos, pulmones y otros órganos viscerales. El tipo de tejido conectivo formado por los fibroblastos determinará el tipo y morfología del epitelio.<sup>13</sup>

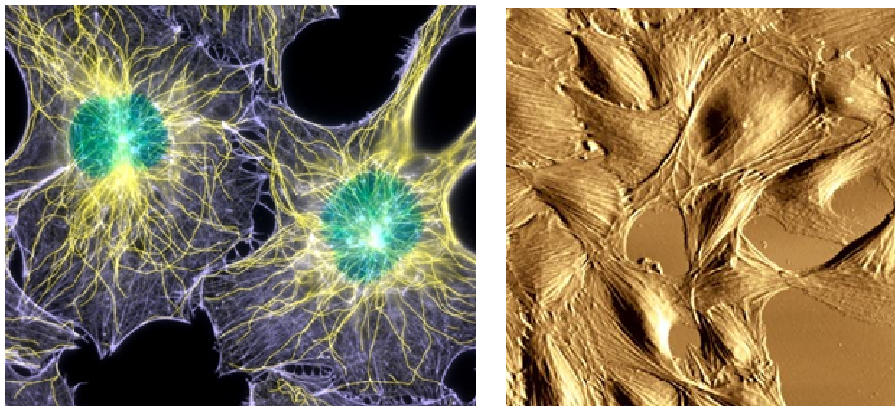


Figura 4. Izquierda. Fluorescencia (1000x) Fibroblasto de ratón. Foto: Dr. Torsten Wittmann.<sup>14</sup> Derecha. Microscopio de escaneo de fuerza. Imagen de un cultivo de fibroblastos de ratas bajo condiciones de cultivo óptimas. Las células exhiben estrés en la red de fibras de actina. Foto: Tobias Reichlin.<sup>15</sup>

---

Morfológicamente, los fibroblastos son células grandes, ahusadas y con prolongaciones, tienen un núcleo oval con 1 o 2 nucléolos y cromatina escasa y granulada.

Esta célula puede encontrarse sin actividad, denominada fibrocito, sin embargo, cuando algún evento la activa se distingue con el microscopio electrónico que su citoplasma incrementa en cantidad, se distinguen cisternas de retículo endoplásmico rugoso y un complejo de Golgi bien desarrollado, entonces el fibrocito se convierte en célula de secreción activa de los componentes de la matriz extracelular del tejido conectivo.

El principal evento que lo puede activar es la cicatrización (Figura 5), aparte de activarlo a secretar también puede activarse de forma que entre en el ciclo y comience a dividirse por mitosis, este efecto es mediado por el factor de crecimiento de fibroblastos FCF el cual es secretado por los macrófagos.<sup>16</sup>

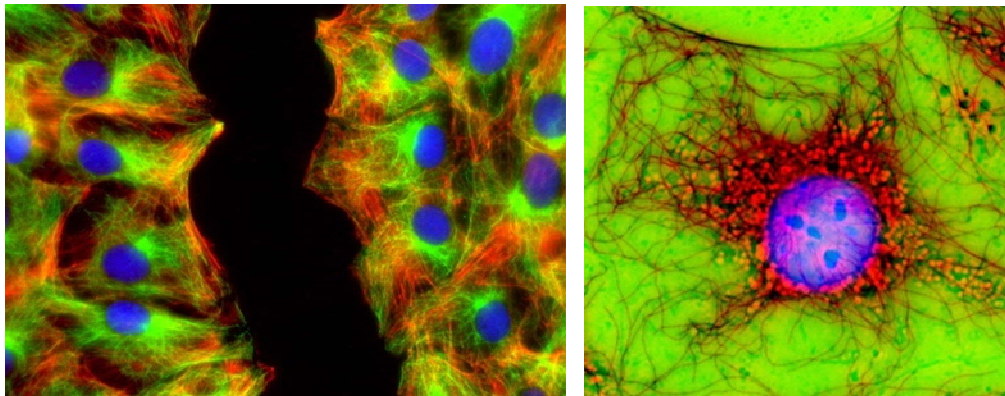


Figura 5. Fluorescencia. Izquierda. Fibroblastos en los bordes de una herida en cicatrización. Derecha. Núcleo de un fibroblasto. Foto: .Jan Schmoranzner <sup>17</sup>



---

## 6.2 El fibroblasto del ligamento periodontal

Los fibroblastos del ligamento periodontal se caracterizan por su alta velocidad de síntesis de colágeno, son células grandes, con citoplasma extenso, un citoesqueleto bien desarrollado y numerosos organelos que se asocian a la síntesis y secreción de proteínas.<sup>18</sup>

Los fibroblastos son las células predominantes del ligamento periodontal y juegan un papel importante en el desarrollo, función y regeneración del aparato de sostén del diente. Una de sus principales funciones es secretar las fibras de colágeno que forman la matriz extracelular del ligamento periodontal que sirve de nicho para otros elementos celulares así como moléculas de señalización, irrigación e inervación.<sup>19</sup>

Los fibroblastos del ligamento están alineados en la dirección de las fibras y extienden procesos citoplasmáticos alrededor de ellas, estas fibras son renovadas constantemente por los fibroblastos los cuales tienen la capacidad de llevar a cabo los procesos de degradación y síntesis de colágeno de manera simultánea.<sup>18</sup>

El ligamento periodontal es, en muchos aspectos, un tejido conectivo único. Es marcadamente vascular y celular para un tejido conectivo y contiene dentro de sus componentes al menos tres distintas poblaciones de células del tejido conectivo; poblaciones de células que expresan fenotipos de fibroblastos, osteoblastos y cementoblastos.<sup>3</sup>

Ha sido demostrado que una pequeña porción de células del ligamento periodontal se encuentran en mitosis en cualquier tiempo. Las células del ligamento periodontal son altamente activas metabólicamente; los

---

fibroblastos de un molar inferior de las ratas secretan colágeno 5 veces más rápido que los de la lámina propia de la encía y 15 veces más rápido que los fibroblastos de la piel. Se ha calculado que la vida media del colágeno de un molar inferior de una rata puede ser tan corta como un día.

A la fecha se desconoce con exactitud, si las tres poblaciones diferenciadas tienen origen en una sola población de células, ésta sería una población de células madre; o si cada una de ellas proviene de diferentes poblaciones de células progenitoras. A diferencia de las células del tejido conectivo de la lámina propia de la encía que solo expresan el fenotipo para fibroblastos de tejido conectivo.

Esto sugiere que bajo condiciones fisiológicas, sólo las células del ligamento periodontal pueden sintetizar y secretar cemento para unir las recién sintetizadas fibras de colágeno del ligamento periodontal al diente.

Además, las células del ligamento periodontal están remodelando continuamente el ligamento periodontal y modelando y remodelando el cemento y el hueso alveolar. Esto permite que el espacio y la integridad del LP sean mantenidas conforme el diente asume nuevas posiciones en el hueso como respuesta de un estímulo fisiológico, terapéutico o iatrogénico.<sup>3</sup>

Durante la diferenciación *in vivo* los fibroblastos del ligamento periodontal pueden llegar a diferenciarse en osteoblastos y cementoblastos, formando hueso o cemento.<sup>20</sup>

---

### 6.3 El fibroblasto gingival

Los fibroblastos gingivales juegan un papel importante en el desarrollo, mantenimiento y reparación de los tejidos conectivos gingivales. Estas células responden a diferentes estímulos químicos como citocinas y factores de crecimiento.

Al igual que los demás fibroblastos, su principal función es sintetizar y mantener los componentes de la matriz extracelular del tejido conectivo. Su estructura morfológica ha sido extensivamente estudiada, tienen una forma típica ahusada, tienen un prominente aparato de Golgi y retículo endoplásmico rugoso, su citoplasma por lo general es numeroso en mitocondrias, vacuolas y vesículas. Los microfilamentos intracelulares están esparcidos en fibroblastos sin movimiento, sin embargo, se vuelven prominentes si se activa su migración celular.

Otra función de los fibroblastos gingivales es mantener la homeostasis participando en diferentes procesos regulatorios como la remodelación mediante fagocitosis y síntesis de colágeno, también sintetizan una variedad de metaloproteínas que degradan los componentes de la matriz extracelular.

Los fibroblastos gingivales son muy sensibles al medio que los rodea y responden de acuerdo a los mensajes que reciben, tienen la habilidad no solo de responder a señales externas, sino también pueden secretar señales para autoregularse.

Después de una herida o inflamación, la matriz extracelular gingival se rompe y los fibroblastos migran hacia el sitio, se dividen y producen nueva matriz,

---

estás células en esta etapa asumen el fenotipo de células del músculo liso y se convierten en miofibroblastos que son regulados por los factores de crecimiento y citocinas que hay en el medio para producir matriz, migrar, proliferarse y adherirse.

La principal diferencia entre los fibroblastos gingivales y los periodontales es la capacidad para sintetizar fosfatasa alcalina de los últimos.<sup>19</sup>

#### 6.4 Células madre del ligamento periodontal

En el ligamento periodontal están presentes muchas células, adicionalmente a estas, hay evidencias de poblaciones de células madre las cuales se han estudiado *in vivo*. Esta pequeña población de células parece estar congregada en lugares adyacentes a los vasos sanguíneos y exhiben algunas de las características histológicas clásicas de las células madre como tamaño pequeño y respuesta a los factores de estimulación, este grupo de células fue descrito por primera vez por Melcher en 1985<sup>3</sup> (Figura6) y se han realizado numerosos estudios, para conocer su localización, los procesos en los que intervienen y su aplicación clínica.<sup>21</sup>

Este grupo de células aun está en investigación, las aplicaciones clínicas para la regeneración del ligamento periodontal por medio de estas células se ha investigado con resultados favorables en ratas y cerdos, sin embargo, siguen en investigación y pruebas.<sup>22</sup>

El tejido del ligamento periodontal colectado de dientes extraídos es un tejido humano de fácil acceso que podría no sólo servir como una fuente para

---

terapias celulares, sino también podría proveer un número suficiente de muestras para el análisis de las características de las células madre.<sup>23</sup>

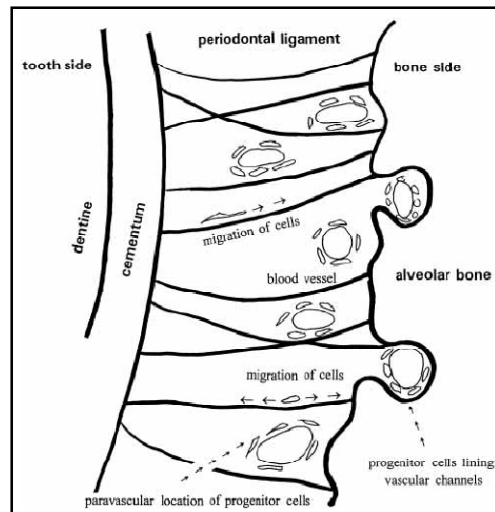


Figura 6. Esquema de la localización de las células madre del ligamento periodontal.<sup>22</sup>

## 6.5 Cultivo de fibroblastos

El cultivo celular en la ingeniería tisular, posiblemente comenzó con la utilización de matrices de colágeno y glicosaminoglicanos para la regeneración de dermis en la década de 1980, después, las aplicaciones se fueron diversificando en diferentes áreas de la medicina como regeneración ósea y de tejido conectivo blando en ortopedia, regeneración de vasos sanguíneos, cartílago y miocitos.

La obtención de los fibroblastos gingivales y de ligamento periodontal es por vía quirúrgica tomando tejido conjuntivo y epitelio del sitio donador del mismo paciente en cavidad bucal (Figura 7), la muestra se coloca en un medio nutritivo con antibióticos. Una vez en el laboratorio, se divide en partes pequeñas que se enjuagan con solución salina, se tratan con una solución de

tripsina y se dejan en incubación por una hora a 37° C, después de este tiempo se retira el epitelio y se enjuaga con una solución salina.<sup>24</sup>

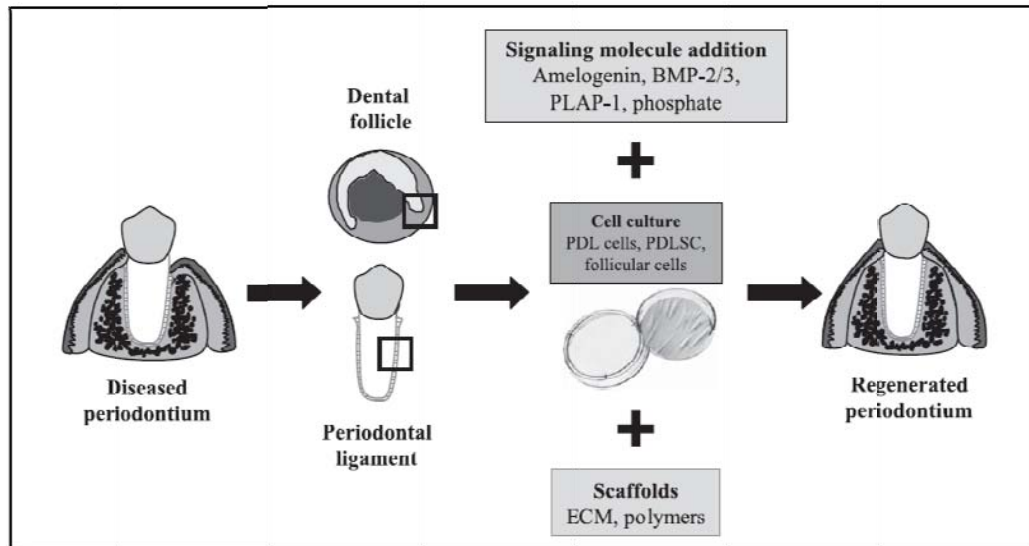


Figura 7. Cultivo de fibroblastos para la regeneración periodontal.<sup>25</sup>

Posteriormente se agrega colagenasa, se deja una noche y se obtienen los fibroblastos debido a la desintegración del tejido conectivo por la enzima. Después se colocan los fibroblastos en un medio de cultivo compuesto por suero humano y antibióticos, durante este periodo se cambia el medio de cultivo dos veces por semana.

Cuando han crecido los fibroblastos se transportan haciendo una mezcla de colágeno de piel bovina y medio de cultivo. Después se lleva a cabo la polimerización inicial del colágeno de la mezcla en un cuarto de temperatura controlada.<sup>24</sup>

Es fundamental para el éxito de la regeneración periodontal la protección del sitio de reparación del medio oral. Podría ser útil que durante las etapas

---

tempranas del proceso de reparación periodontal se formara fisiológicamente un sellado epitelial (evitando su crecimiento hacia apical) que creara un medio cerrado para que las siguientes etapas tuvieran lugar.

Los eventos asociados con la regeneración periodontal son extraordinariamente complejos y requieren la participación de muchos, si es que de todos, los componentes celulares del periodonto. Esto incluye el componente celular de la inflamación inicial, reclutamiento de células del tejido conectivo, su proliferación y diferenciación y la síntesis de los componentes de la matriz extracelular. Si el tejido dañado sana por regeneración o es reparado por una cicatriz depende de al menos tres factores que no se excluyen mutuamente: disponibilidad de las células apropiadas, mediadores solubles celulares que activen estas células y desarrollo de matriz extracelular.

Es decir, el sistema periodontal es único, porque para que las nuevas fibras se inserten en el cemento y hueso, los componentes de reparación de los tejidos duros y blandos, deben estar coordinados e integrados. La regeneración periodontal requiere distintos tipos de células: fibroblastos, cementoblastos, osteoblastos y células endoteliales, durante este proceso, las células deben interactuar con una variedad de mediadores solubles.<sup>5</sup>

---

## 7. REGENERACIÓN PERIODONTAL UTILIZANDO FIBROBLASTOS CULTIVADOS POR INGENIERÍA TISULAR

Recientemente los investigadores se han enfocado al uso de la ingeniería tisular para la regeneración de los tejidos periodontales sembrando células del ligamento periodontal desarrolladas en cultivos. Las células del ligamento periodontal y óseas cultivadas, han demostrado que retienen su viabilidad y fenotipo y esto pudiera llevar a la formación de una nueva inserción, una ganancia importante de hueso alveolar y la regeneración del cemento después de sembrarlas *in vivo*.

Lohan van Dijk et al. en 1991 fueron los primeros en sembrar fibroblastos cultivados para la regeneración periodontal. Hicieron su experimento en un perro beagle de 9 años. Extrajeron un premolar superior para obtener fibroblastos del ligamento periodontal. Las células obtenidas se cultivaron y dejaron proliferar en matraces de cultivo de 25m<sup>2</sup> usando Medio de cultivo Eagles Dupleco suplementado con 10% de suero fetal bovino. Después de 2 a 3 semanas se formaron monocapas de fibroblastos que se subdividieron dos veces por semana con tratamiento de tripsina.

Artificialmente se realizaron defectos en las dos raíces del lado vestibular del segundo, tercero y cuarto premolares inferiores del mismo perro. Se levantaron colgajos mucoperiósticos, se removió el hueso de soporte, se curetearon las raíces y aproximadamente a 5 mm apical a la unión cemento esmalte se realizaron muescas.<sup>26</sup>

Se colocaron las células cultivadas en las superficies radiculares con una jeringa. Después se reposicionaron los colgajos y se suturaron. En el lado



---

opuesto se realizó el mismo procedimiento quirúrgico sin aplicar células y sirvió como grupo control. El perro siguió una dieta blanda, no se realizó higiene bucal y se sacrificó a los 4 meses. Se obtuvieron muestras que se fijaron, descalcificaron y se realizaron cortes de 5µm que se tiñeron con azul de toluidina y fucsina alcalina.

En los 6 sitios de implantación celular se observó nueva inserción de tejido conectivo formado por de fibras colágenas inmaduras que conectaban las superficies radiculares con el nuevo hueso alveolar formado y los tejidos gingivales, las superficies cureteadas de las raíces estaban casi completamente cubiertas con cementoblastos formando ramificaciones. Las células epiteliales no migraron apicalmente sobre la superficie radicular sino que se mantuvieron hasta la interfase con los fibroblastos cultivados y no se observó resorción radicular. En los grupos control se observó migración apical del epitelio de unión.<sup>26</sup>

El estudio mostró que el cultivo de fibroblastos del ligamento periodontal es una técnica útil para formar nueva inserción periodontal, estimula la formación de tejido óseo y evita el crecimiento hacia apical del epitelio de unión así como la reabsorción radicular.

En 2002 Dogan et al sembraron células derivadas de un ligamento periodontal regenerado con el fin de promover la regeneración en defectos de furcación artificiales de un perro. En los premolares inferiores se realizaron quirúrgicamente defectos de furcación Clase II removiendo 5mm de hueso por el lado vestibular y 2mm en el área intrarradicular. (Figura 8)

Se colocaron membranas de teflón (Gore-Tex E-PTFE material periodontal) cubriendo las raíces expuestas extendiéndose hasta 2mm alrededor de

---

hueso alveolar, de esta forma se le dio preferencia a las células del ligamento periodontal para repoblar la zona de la herida periodontal. Los colgajos mucoperiósticos se recolocaron y suturaron cubriendo las membranas de teflón.<sup>27</sup>

4 semanas después de la cirugía, se removieron las membranas y se obtuvieron biopsias de tejido periodontal regenerado tomando los tejidos que habían crecido por debajo de las membranas, se reposicionaron y suturaron los colgajos.<sup>27</sup>

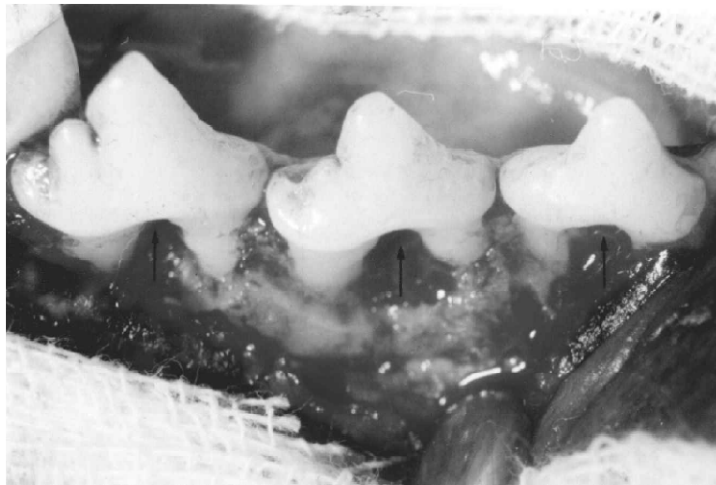


Figura 8. Defectos de furcación realizados quirúrgicamente en el segundo, tercero y cuarto premolares inferiores.<sup>27</sup>

Las biopsias del tejido periodontal regenerado que se tomaron por debajo de las membranas de Teflon fueron cortadas en pequeños trozos. Se colocaron en platos de Petri donde fueron cultivados por el método estándar. El crecimiento de las células se observó usando microscopio de luz invertida y la viabilidad de las células se determinó usando la prueba de exclusión usando tinción con azul Triptano. Las células que habían logrado una confluencia fueron contadas con un hemocitómetro de Thoma y la suspensión

---

fue ajustada a  $2 \times 10^5$  células en 0.5 mL de coágulo sanguíneo. El coágulo sanguíneo se obtuvo de una punción venosa del perro y fue colocado en tubos de ensayo de vidrio junto con la suspensión de las células cultivadas centrifugándose a 700 rpm/min por 2 minutos. Este coágulo sanguíneo autólogo sirvió como acarreador de las células, ya que biológicamente es degradable y permite el crecimiento interno vascular y celular después de su implantación.

En una segunda intervención quirúrgica, se levantaron colgajos, en los mismos premolares, se crearon nuevamente defectos de furcación Clase II removiendo los restos de tejido periodontal. Se realizaron muescas en la superficie radicular al nivel del hueso alveolar remanente, el techo de la furcación se consideró como la muesca coronal del defecto. Entonces se colocó el coágulo sanguíneo con las células cultivadas en cada furcación. Se reposicionaron los colgajos y se suturaron. (Figura 9) En el lado contralateral de la mandíbula se realizaron defectos en los dientes análogos y se mantuvieron como grupo control sin adicionar nada. La cicatrización de los defectos en los dos grupos se llevó a cabo sin complicaciones y con mínima inflamación a los 42 días.<sup>27</sup>

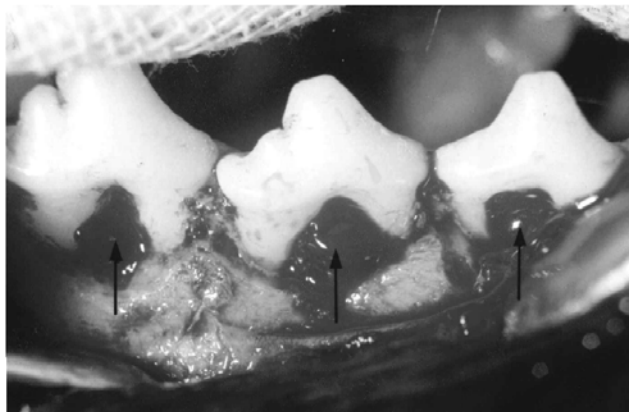


Figura 9. Colocación del coágulo con fibroblastos en los defectos.<sup>27</sup>

---

A los 42 días se tomaron biopsias en bloque, se realizaron los cortes y se tiñeron con H&E. La cicatrización con una nueva formación de cemento e inserción de fibras del ligamento periodontal se encontró en el 75% de los defectos sembrados en comparación del 71% en los controles. La formación ósea se encontró que ocupaba el 51 % de los defectos de furcación, a comparación del 35 % en los sitios control. La cantidad de cemento formado fue mas alto en el grupo con células sembradas cuando se comparó con el control. En ambos grupos no se presentó resorción radicular, la migración apical del epitelio de unión se observó en ambos grupos y alcanzó aproximadamente el 13-.20% de la extensión coronal del defecto. Sin embargo, en uno de los defectos sembrados con células todas las superficies expuestas y el techo de la furcación se observaron cubiertas por nuevo cemento con fibras insertadas.

Los resultados de este estudio indicaron que las células semejantes a fibroblastos de un ligamento periodontal regenerado promovieron la regeneración ósea y la inserción de las fibras del tejido conectivo a la superficie dentinaria expuesta con la formación de nuevo cemento.<sup>27</sup>

Hou et al publicaron en 2003 un estudio para investigar los resultados a largo plazo de un injerto de hidroxiapatita con fibroblastos gingivales (FG-HA) cultivados en defectos periodontales en tres pacientes.<sup>28</sup>

Tomaron fibroblastos del cultivo tejido de papilas sanas de los premolares de los sujetos que iban a participar en el estudio. El tejido gingival se llevó a platos de cultivo, se cultivaron en un medio mínimo esencial- $\alpha$  suplementado con 10% de suero fetal bovino y antibióticos. Los cultivos se incubaron a 37°C en aire humidificado con 5% de CO<sub>2</sub>. Después de 10 a 14 días, las células primarias confluentes se tripsinizaron para formar la capa celular. Se

---

cultivaron los fibroblastos gingivales junto con las partículas de hidroxiapatita (FG-HA) para permitir el crecimiento celular en las partículas superficiales de la HA y se implantaron en los defectos.

En todos los pacientes se colocaron los injertos de HA con fibroblastos gingivales. Solo existió un grupo control donde se colocó injerto de HA sin cultivo celular.

Caso 1. Paciente masculino que presentaba en el primer molar superior derecho involucración de furcación Clase II. Se realizó fase I y un mes después de que la inflamación cedió se obtuvo el cultivo. Presentaba profundidad de bolsa de 6 a 10mm en la superficie mesiobucal. Dos meses después se levantó el colgajo, se eliminó el tejido de granulación y se curetearon las superficies radiculares, se encontró un defecto óseo de 4 a 5 mm de profundidad en el lado mesial y bucal del diente, el defecto midió 5 mm del techo de la furcación al hueso remanente. Se colocó el injerto FG-HA, se reposicionaron los colgajos, se suturó con nylon de 4-0 y se colocó un apósito quirúrgico.

Se examinó radiográficamente el sitio a los 3, 6,9 y 12 meses después de la cirugía y una o dos veces al año por los siguientes 2 años. A los 9 meses se realizó un procedimiento quirúrgico para exponer el sitio tratado. Se encontró que la lesión de furcación y el defecto óseo adyacente se había llenado con tejido de consistencia gomosa y algunas partículas de HA todavía eran visibles. Las radiografías revelaron ganancia ósea en el defecto y a nivel interproximal.<sup>28</sup>

Caso 2. Paciente femenino que presentaba bolsas periodontales profundas en el primer molar y primer premolar superior izquierdo sin invasión de

---

furcación. Al mes se tomó la muestra para el cultivo y dos meses después de la fase I se realizó la terapia con injerto de HA-FG en el primer molar e hidroxiapatita sola (HA) en el premolar.

Los datos clínicos mostraron que ambos sitios produjeron una reducción marcada en la profundidad al sondeo. (4–8 vs. 2–5 mm) y ganancia de inserción (1–7 vs. 0–5 mm). Las radiografías postoperatorias a los 3, 12, 31 y 50 meses reportaron buen llenado óseo, y disminución de la movilidad en ambos sitios. Sin embargo, la mejoría fue menor en el defecto tratado con HA.

Caso 3. El paciente presentaba profundidad al sondeo de 10mm en el primer molar inferior izquierdo desde la zona vestibular hasta la superficie distolingual con involucración de furcación Clase II acompañada de movilidad grado I y recesión gingival en la zona distovestibular. Se realizó la preparación de rutina para cirugía periodontal de la misma forma que los casos anteriores. Se realizó la cirugía 2 meses y medio después de iniciada la fase I y se observó un defecto de 3 paredes donde se colocó el injerto HA-FG. El segundo abordaje quirúrgico a los 9 meses mostró un llenado limitado de hueso y adherencia de tejido conectivo blando. Las revisiones periodontales posteriores revelaron una mejora en la profundidad al sondeo con bolsas remanentes de 4-5 mm y clínicamente se formó una ganancia inserción moderada que se conservó por los 6 años que duró el estudio.

Este estudio mostró que los sitios tratados con FG-HA lograron una marcada reducción en la profundidad al sondeo y ganancia en la inserción al momento de la reentrada y en las visitas de mantenimiento. El sitio tratado con HA solamente se llenó con tejido conectivo sin presentar nueva formación ósea.

---

Los autores concluyen que el injerto de FG-HA puede ser una modalidad de tratamiento que conduzca a la regeneración de los tejidos periodontales.<sup>28</sup>

Nakahara T et al, en 2004 utilizaron células del ligamento periodontal de dientes extraídos considerando que estas células autólogas pueden tener enorme potencial para el tratamiento periodontal. Estos autores evaluaron histomorfométricamente los efectos de las células derivadas del ligamento periodontal cultivadas y colocadas en una esponja de colágeno en defectos de fenestración en 6 perros. Obtuvieron células semejantes a fibroblastos de la raíz de los dientes laterales inferiores de cada perro. El tejido periodontal fue raspado con un bisturí estéril en la parte media de cada raíz y se colocó en un plato de cultivo de 60 mm. Las células fueron cultivadas y criopreservadas hasta que tuvieran subconfluencia para usarse *in vitro* o *in vivo*. También se determinó su capacidad para formar fosfatasa alcalina. Al mismo tiempo se preparó un andamio hecho de esponja de colágeno extraído de piel de porcino.<sup>29</sup>

Crearon defectos periodontales de fenestración en los perros 6 mm apical a la cresta del margen alveolar en los caninos superiores de ambos lados. La superficie radicular fue raspada con instrumentos manuales para remover el cemento. Justo antes de la implantación, se colocó la suspensión de células ( $3 \times 10^5$  células) en el andamio de esponja de colágeno. La superficie del andamio cubierta con las células cultivadas se colocó hacia la superficie radicular. Un defecto fue implantado al azar con este constructo de andamio-célula. Otro defecto se dejó vacío, sirviendo como control. Los defectos fueron cubiertos completamente con membranas de teflón (PTFE-e) ajustadas y fijadas en el lugar con tachuelas para hueso. Estas membranas fueron colocadas con el fin de retener el andamio con las células en el

---

defecto. Se reposicionaron los colgajos mucoperiósticos y se suturaron. Todos los perros fueron sacrificados a las 4 semanas después de la cirugía.

Se obtuvieron secciones cortadas en un plano buco-lingual en el centro del defecto y los bloques se tiñeron con hematoxilina y eosina y tinción tricrómica de Masson para evaluaciones histológicas e histométricas.

Ellos encontraron que la regeneración de tejido apical fue mas rápida que en la parte coronal y que en los control. La regeneración del cemento se observó uniformemente en la superficie radicular en el lado experimental. Concluyen que la utilización de células sembradas induce la regeneración del cemento en la superficie radicular indicando el potencial *in situ* de la ingeniería tisular usando células autólogas para la regeneración.<sup>29</sup>

Actualmente, las células del ligamento periodontal cultivadas, aplicadas en diferentes andamios o suspensiones, han mostrado ser capaces de inducir nueva formación del ligamento periodontal en superficies radiculares.

Hasegawa et al en el 2005, presentaron un método diferente para mejorar la transplatación celular mediante el uso de el Poli(N-isopropilacrilamida) (PIPAAm) como andamio y su poder regenerativo en los tejidos periodontales en un modelo de dehiscencia mesial en ratas atómicas.<sup>30</sup>

Aislaron células del ligamento periodontal (CLP) del tercer molar de un paciente masculino de 20 años sin periodontitis, el cual fue extraído por razones ortodóncicas. Después de la extracción se raspó la sección radicular media con una hoja de bisturí. El tejido obtenido se colocó en recipientes de cultivo. Una vez que las células migraron cubriendo el fondo del recipiente de cultivo fueron transplataadas en recipientes de cultivo con PIPAAm, después



---

de 3 semanas de cultivo bajo las mismas condiciones, los cultivos se transfirieron a otra incubadora a 20°C y la separación celular fue monitoreada por microscopio de contraste de fases. Después de 2 horas de incubación, todas las CLP se despegaron espontáneamente debido a la respuesta térmica de los recipientes de cultivo con PIPAAm.

En 6 ratas hembras de 12 semanas de edad. Se levantaron colgajos en el primer molar superior de ambos lados, exponiendo el hueso alveolar mesial, éste fue removido hasta dejar 2 mm del ápice al borde de la cresta por toda la cara palatina usando un cincel Leimen modificado, también se curetearon las raíces para remover el ligamento y el cemento.

Las láminas de CLP obtenidas por tratamiento térmico se transfirieron a la superficie radicular, se reposicionaron los colgajos y se suturaron con nylon de 7-0. El lado derecho se usó como grupo prueba y el izquierdo como control. Se retiraron las suturas 6 días después de la cirugía. Se sacrificaron 3 animales a la semana de la cirugía y el resto a las 4 semanas post-cirugía.

Durante el tiempo de experimentación, la cicatrización de los defectos en ambos sitios cursó sin complicaciones. En los 3 animales sacrificados a la semana después de la cirugía, no se observó nueva inserción de tejido conectivo en ninguno de los lados. Se observaron gran cantidad de células inflamatorias en el tejido conectivo gingival de ambos lados. Algunas células putativas tranplantadas estaban adheridas a la superficie radicular en el sitio prueba, en el sitio control los tejidos gingivales estaban separados de las superficies dentinarias radiculares; supuestamente debido a que la adherencia era más débil y se perdió en el procesamiento de los cortes.<sup>30</sup>

---

Las 9 ratas sacrificadas a las 4 semanas post cirugía, se observó una extensa formación ósea llegando a una anquilosis con parcial resorción radicular en los sitios control. Coronal al hueso regenerado, se observó tejido conectivo gingival que reveló, -mediante tinción de Arzan- fibras gingivales paralelas adyacentes a la superficie radicular resultando en interacciones débiles entre la dentina y las fibras.

En el lado con las tiras transplantadas se observó menor formación de hueso, sin embargo, se observó una capa como de cemento acelular y nuevas fibras insertadas oblicuamente a la superficie radicular. Se observó anquilosis en pocos cortes histológicos. La migración del epitelio de unión se observó a cierta distancia en ambos grupos. Ellos concluyen que la técnica de ingeniería con hojas celulares puede ser útil para la regeneración periodontal.<sup>30</sup>

Uno de los inconvenientes que se ha encontrado con la utilización de fibroblastos periodontales para la ingeniería tisular es que su obtención es limitada por su difícil accesibilidad. Por el contrario, los fibroblastos gingivales son fáciles de obtener, sin embargo, al no ser periodontales, presentan efectos inhibitorios para la formación ósea. Nakajima et al publicaron en 2008 un estudio para investigar el efecto regenerativo de un injerto compuesto de una matriz multicapa de fibronectina con fibroblastos gingivales cultivados modificados para expresar fosfatasa alcalina (FN-ALP por sus siglas en inglés) en defectos periodontales creados en ratas.<sup>31</sup>

Obtuvieron fibroblastos de tejido gingival sano de 9 pacientes de entre 35 y 54 años que estaban sometidos a una cirugía periodontal. Las células se cultivaron en un medio mínimo esencial suplementado con suero bovino fetal al 10% y antibióticos en una incubadora con 95% de humidificación y 5% de

---

CO<sub>2</sub> a 37°C. Las células se colocaron en platinas de cultivo con fibronectina de plasma humano y se permitió su crecimiento hasta su confluencia en una matriz extracelular con 10% de antibiótico. Después se cultivaron en láminas celulares multicapas en un medio químico llamado S-Clone que contiene factor de crecimiento tumoral-β de plasma humano, ácido ascórbico L, fosfato 2 y antibióticos por 6 días. Este medio químico estimuló al fibroblasto gingival a sintetizar fosfatasa alcalina. Se repitió el proceso por otros 4 días, cambiando el medio de cultivo cada 2 días. La actividad de la fosfatasa alcalina de las células fue medida con un colorímetro usando p-nitrofenil fosfatasa.

Se realizaron defectos de fenestración en las raíces de los primeros molares inferiores del lado izquierdo de 7 ratas macho de 8 semanas de edad. Se realizó una incisión extraoral en la base izquierda, la disección del músculo y el hueso subyacente se fresó bajo irrigación salina hasta exponer las raíces de los primeros molares, una vez expuestas, se eliminó cuidadosamente el ligamento, cemento y dentina superficial y se colocó el trasplante en bloque en cada uno de los defectos. Se reposicionó el músculo y la piel con suturas de 4-0 de ácido poliglicólico. Se les administró un fármaco inmunosupresor FK506 por vía intramuscular diariamente por las 2 primeras semanas y cada tercer día por las siguientes dos semanas.

El grupo control estaba compuesto por 3 grupos control con 12 ratas a las que se les realizaron los defectos sin colocación de material y a otras dentro del mismo grupo, a las que se les colocaron las multicapas sin cultivo celular. Se sacrificaron las ratas a los 5, 10, 14 y 28 días después de la implantación y se obtuvieron muestras de la mandíbula que fueron teñidas en tres diferentes secciones con H&E, Azul alcian e inmunohistoquímica.<sup>31</sup>

---

El grupo tratado con trasplantes de FN-ALP presentó formación ósea mediante osificación intramembranosa en los defectos y osificación endocondral en el hueso adyacente a los defectos, en los grupos control con y sin fármaco inmunosupresor, se observó tejido fibroso y limitada formación ósea. En el grupo control que se dejó vacío, mostró formación de hueso y en el día 28, al igual que el grupo prueba, se observó una delgada capa de cemento en las superficies radiculares y fibras de ligamento ordenadas que se extendían del cemento al hueso.

Los resultados mostraron que la FN-ALP promovió la formación de hueso en los defectos de fenestración de las ratas, también ocasionaron la formación de ligamento periodontal y cemento. Los trasplantes de FN-ALP están hechos con células autólogas, lo que elimina el riesgo de transmisión de enfermedades, además la obtención de fibroblastos gingivales es fácil y con mínima morbilidad del sitio donador.

Este es el primer reporte donde los injertos de fibroblastos incrementan la formación ósea y por lo tanto la regeneración periodontal, sin manipulación genética, lo que evita el problema de la terapia genética.<sup>31</sup>

---

## 8. REGENERACIÓN MUCOGINGIVAL UTILIZANDO FIBROBLASTOS CULTIVADOS POR INGENIERÍA TISULAR

Una de las líneas de investigación de la ingeniería tisular es en la cirugía mucogingival mediante la implantación de células vivas, se trata del cultivo de células del mismo paciente en un andamio o matriz que forma un injerto el cual posteriormente se coloca en el defecto del paciente.

### 8.1 Aumento de encía adherida

La creación *in vitro* de tejido vivo trasplantable ha sido uno de los objetivos más importantes de la ingeniería tisular, uno de los primeros sustitutos epiteliales realizados por bioingeniería, consistió en el cultivo de tejido autólogo obtenido mediante una pequeña biopsia de tejido conectivo y epitelial.<sup>32</sup>

El primer estudio que evaluó el uso de Sustituto Dérmico Derivado de Fibroblastos Humanos (con siglas SDDFH) fue publicado por McGuire y Nunn. Este estudio evaluó la habilidad del SDDFH para aumentar la cantidad de encía adherida y lo comparó con tejido obtenido del paladar del mismo paciente.<sup>33</sup>

El SDDFH es un cultivo en tercera dimensión de fibroblastos autólogos en un andamio polimérico. En este estudio se utilizó una matriz de poliglactina que se degrada mediante hidrólisis dejando las células y los componentes de la matriz extracelular en el sitio receptor. Los fibroblastos utilizados en el SDDFH se obtuvieron de prepucios de recién nacidos que se cultivaron por

---

métodos estándar y se criopreservaron hasta su colocación en la matriz de poliglactina.

El SDDFH está diseñado para tener dos actividades biológicas diferentes. Primero, el tejido epitelial produce un sustrato que estimula la migración de queratinocitos, el colágeno y fibronectina favorecen la adhesión y migración óptima de queratinocitos.

La segunda actividad está dada por los fibroblastos vivos cultivados que producen una variedad de factores, entre ellos el factor de crecimiento de células endoteliales, factor de crecimiento transformador  $\beta$ , y el factor de crecimiento de queratinocitos. Los fibroblastos del SDFH se comunican con las células nativas mediante receptores en la superficie y modulan la secreción de factores de crecimiento, matriz extracelular y glucosaminoglicanos de tal forma que se produzca la cantidad necesaria.

En el estudio de McGuire se incluyeron 25 pacientes de entre 18 y 70 años con encía adherida inadecuada (ya sea por recesión o por falta de tejido queratinizado) con por lo menos 2 dientes adyacentes en cuadrantes contralaterales del mismo maxilar. Se escogió aleatoriamente un diente en cada paciente para recibir un tratamiento con un injerto autólogo, que formó el grupo control; o con SDFH que formó el grupo de prueba. Los parámetros clínicos fueron tomados a los 3, 5, 7,9 y 12 meses después del tratamiento.<sup>33</sup>

Una vez asignados los grupos para cada diente, se realizaron los lechos quirúrgicos. El SDDFH fue entregado a la clínica congelado en hielo seco, se enjuagó siguiendo las instrucciones del fabricante y se adaptó con tijeras a las medidas correspondientes a la dimensión mesial-distal de los lechos realizados, la dimensión corono-apical siempre fue de 5 mm. Una vez

---

adaptado se suturó en su lugar con una sutura de 5-0 de catgut y se aplicó una presión leve durante un minuto con una gasa para asegurar la íntima adaptación al sitio receptor. Por último se colocó un apósito quirúrgico compatible con el SDDFH. En el grupo control se utilizó un injerto libre de paladar y se suturó de la misma forma que en el grupo prueba.

Se dieron instrucciones a los pacientes de no cepillar la zona por 2 semanas y utilizar colutorios con clorhexidina al 0.02% por un minuto dos veces al día por las primeras 4 semanas. Se retiró el apósito a las 7 semanas. A los 14 días se dieron instrucciones de cepillado suave. Todos los pacientes se revisaron semanalmente durante 4 semanas. Tres pacientes aceptaron que se les realizaran biopsias de los sitios control y prueba a los 6 meses, la cuales se tiñeron con H&E y se comparó el tejido generado en los dos grupos.

En los resultados, el grupo prueba reportó, en promedio, 0.77 mm menos de tejido queratinizado, también reportó, en promedio, el doble de contracción en comparación con el grupo control y sin diferencia en contracción utilizando múltiples capas de SDFH. Las características clínicas de color y textura fueron significativamente mejores en el grupo de prueba.

La principal ventaja del SDDFH es la capacidad de generar tejido queratinizado sin el alto porcentaje de morbilidad y las dificultades clínicas asociadas a la obtención quirúrgica de un injerto palatino. La desventaja es que si se usa sólo una capa del material, la contracción es mayor en comparación con el injerto libre.<sup>33</sup>

---

McGuire et al. también estudiaron el SDFH colocado debajo del colgado durante la técnica de injerto desplazado coronal comparándolo con un injerto autólogo de tejido conectivo en pacientes con recesiones.

Se seleccionaron 13 pacientes que tuvieran en al menos dos dientes no adyacentes contralaterales recesiones clase I o II de Miller que midieran 3mm o más. El diente prueba recibió tratamiento con SDFH y el control con injerto de tejido conectivo. De los sitios prueba, 8 recibieron una sola capa de SDFH y 5 doble capa. Después de la cirugía se tomaron medidas a la semana, a 1, 3 y 6 meses.

La cantidad de raíz cubierta fue ligeramente mayor en los sitios prueba y la cantidad de tejido queratinizado fue estadísticamente igual en los dos grupos. Las características clínicas del manejo del SDDFH fueron mejores ya que la matriz fue fácil de colocar en el sitio debido a su poco grosor lo que facilitó el desplazamiento coronal del colgajo.<sup>34</sup>

Existe otro reporte de un caso clínico de aumento de encía insertada publicado por Pini Prato. El procedimiento se realizó en una paciente de 30 años sin compromiso sistémico, que mostraba falta de encía adherida asociada a una recesión en el primer premolar inferior izquierdo, esta área necesitaba tratamiento protésico por lo que era necesario un aumento de encía adherida.<sup>35</sup>

Se tomó una biopsia de 2mm de tejido conectivo y epitelio de la zona contralateral, la muestra se colocó en un medio nutritivo con suero fetal y antibióticos para llevarlo al laboratorio. Una vez en el laboratorio, se enjuagó con una solución salina y se colocó en una caja de Petri. Después de su incubación por una hora a 37°C se eliminó la capa de epitelio y se enjuagó.



---

Los fibroblastos se obtuvieron después de la acción por la noche de la colagenasa tipo 1 a 37°C con 5% de CO<sub>2</sub>, se llevaron a un contenedor con suero fetal bovino al 10% el cual se cambió dos veces a la semana.

Los fibroblastos fueron cultivados en una matriz de bencil-éster ácido hialurónico en medio de cultivo de suero fetal bovino, en la semana 8 de cultivo de los fibroblastos se enjuagó la matriz con solución salina hasta remover el medio de cultivo, se transfirió a un recipiente plástico estéril lleno de suero nutritivo sin medio de cultivo, se selló dos veces bajo condiciones estériles para su envío a la consulta privada 10 días después de la biopsia.

El injerto cultivado midió 2 cm x 3 cm x .2 cm y se aplicó en las 24 horas después de su entrega. Se levantó un colgajo dejando expuesto el periostio para proveer vascularización, se sacó la matriz con el cultivo de fibroblastos del empaque estéril y se adaptó al sitio receptor, se suturaron los extremos para estabilizarla y no se colocó apósito. Durante las primeras dos semanas se suspendió el cepillado de la zona y no se prescribieron colutorios para no dañar a los fibroblastos. Después de ese periodo, se restableció el control de placa.

A los 15 días, se observó tejido de granulación sobre la membrana lo que indicó vascularización, a los 30 días la membrana fue indetectable y había sido reemplazada por tejido neoformado. Dos meses después el sitio se queratinizó y se logró el aumento de tejido.<sup>35</sup>

McGuire et al han realizado más investigaciones sobre el aumento de encía adherida, su más reciente artículo fue publicado en 2008, en él, compara la terapia con bicapa celular creada por ingeniería tisular con el injerto libre de paladar.<sup>36</sup>

---

La terapia mediante una Bicapa Celular (TBC) no es un injerto de tejido, sino una terapia de transporte celular que estimula la reparación con los tejidos del mismo paciente. La construcción en forma de bicapa de la matriz parece tener un efecto sinérgico para la producción de factores de crecimiento. Cuando están presentes de forma conjunta -fibroblastos y queratinocitos- cada uno produce más factores que si estuvieran separados. Debido a que los factores son introducidos mediante células vivas, los factores son secretados en respuesta a los mecanismos de interacción de la herida.

La bicapa celular es un producto vivo, construido de colágeno bovino tipo I purificado, fibroblastos alógenos humanos viables y queratinocitos aislados de prepucios de recién nacidos humanos obtenidos de bancos celulares aprobados por la FDA. La capa epitelial fue formada *in vitro* por la combinación de fibroblastos con colágeno, suero y medio de cultivo de tejidos en recipiente especial que limita la contracción lateral. El colágeno se ensambla en un gel donde están dispersos los fibroblastos los que contraen la red de colágeno. Se le añade una suspensión de queratinocitos a la superficie y después de varios días de cultivo, se sumerge en un medio de cultivo de tejido. En este momento, se expone la superficie de la TBC al aire para promover la diferenciación en epidermis. Después de 7 a 10 días de incubación bajo estas condiciones, se desarrolla una epidermis queratinizada en la interfase líquida.

La TBC es morfológica, bioquímica y metabólicamente similar a la piel humana, sin embargo, la unión dermoepitelial es más lisa que la piel humana normal, pero el índice de proliferación celular es similar al de la piel humana, los queratinocitos basales y los fibroblastos de la matriz tienen mitosis.

La muestra fue de 25 sujetos de entre 18 y 70 años sistémicamente sanos, que tuvieran, al menos, dos dientes no adyacentes en cuadrantes contralaterales con insuficiente encía adherida (1 mm) que necesitara tratamiento, sin que estuviera indicada o fuera necesaria la cobertura radicular. En cada paciente se eligieron de forma aleatoria un diente que formaría parte del grupo control el cual se trató con injerto libre del paladar y los demás dientes formaron el grupo prueba tratados con TBC.<sup>36</sup>

Las muestras de las biopsias iniciales fueron representativas de un epitelio gingival normal con un grado moderado de infiltrado inflamatorio dentro de los límites normales. Las biopsias a los 6 meses del grupo control y prueba, mostraron un grado variable de infiltrado inflamatorio caracterizado por inflamación perivascular. En general, todos los sitios mostraron una arquitectura epitelial normal de epitelio escamoso ortoqueratinizado como es típica de la encía adherida. (Figura 10)

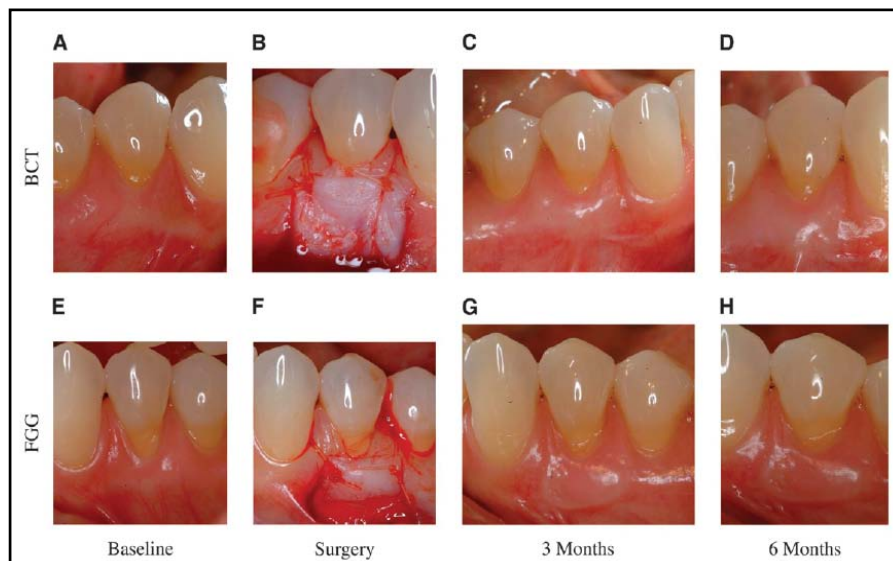


Figura 10. Sujeo 1, desde el inicio del estudio hasta el sexto mes.<sup>36</sup>

---

El grupo prueba produjo un aumento significativo de tejido queratinizado y encía adherida con un aumento de  $2.40 \pm 1.02$  mm y un incremento de  $1.10 \pm 1.01$  de encía adherida. El grupo tratado con injertos libres produjo un mayor aumento de tejido queratinizado en 3 meses, 4.36 mm contra 2.54 mm a los 6 meses, 4.46 mm contra 2.40 mm; ambos lograron la meta de aumentar  $\geq 2$  mm en 6 meses.<sup>36</sup>

Aunque los resultados obtenidos con el tratamiento mediante injertos libres fueron mejores en comparación con los sitios con TBC, en ambos se obtuvieron resultados por encima de lo esperado, con la ventaja de la TBC de que no es necesario de un sito donador reduciendo el dolor y la sensibilidad del paciente.<sup>36</sup>

## 8.2 Aumento de papila interdental

Los espacios interproximales abiertos, han sido uno de los problemas estéticos más difíciles de resolver en la odontología, Mc Guire y Scheyer publicaron estudios de aumento de papila con terapia celular. Incluyeron 21 pacientes, con recesión papilar interdental, se escogieron 2 defectos en cada paciente y se escogió aleatoriamente un diente para el grupo control y otro para el grupo de prueba. Se tomó 3 mm tejido queratinizado de la región de la tuberosidad del maxilar con un punch para biopsias y se mandó al laboratorio para su cultivo con técnicas estandarizadas y se obtuvieron suspensiones celulares autólogas que se inyectaron directamente en la papila al grupo prueba y en el grupo control se inyectó una suspensión a base de medio de cultivo solamente.<sup>37</sup>

---

A los 7 días después de la primera inyección, se realizó un daño quirúrgico controlado en las papilas para inducir una respuesta inflamatoria que permitiera una inyección de mayor volumen. Al final del estudio se aplicaron 3 inyecciones a cada sitio de estudio. Se dieron indicaciones de suspender cepillado, tomar 1.0 mg de acetaminofén 3 veces al día para controlar la molestia del sitio y se prescribió clorhexidina al 0.12% dos veces al día después de comer. De 5 a 7 días después de la primera inyección se removió la placa formada, se prescribió cepillado suave dos veces al día, el uso de hilo dental una vez al día y se suspendió el uso de clorhexidina. Se realizaron mediciones a los 2, 3 y 4 meses después del tratamiento.

El análisis primario de eficacia no mostró un efecto significativo del tratamiento, sin embargo, las áreas tratadas, mostraron un porcentaje de incremento en altura a los 2 meses después de la cirugía. La diferencia entre los sitios prueba y de prueba, a los meses fue significativa, sugiriendo que el tratamiento prueba fue superior al control. (Figura 11)

Los resultados sugieren que la inyección de fibroblastos autólogos cultivados y expandidos puede ser eficaz para el tratamiento de insuficiencia de papila interdental, sin embargo, se necesitan más estudios a largo plazo al respecto.<sup>37</sup>

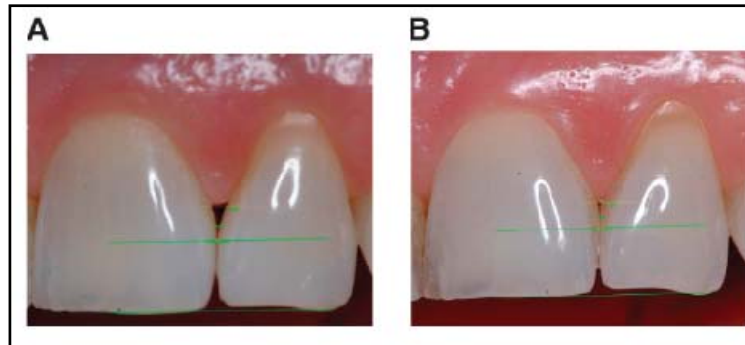


Figura 11. A. Fotografía al comienzo del estudio. B. Imagen del mismo sitio con el tratamiento prueba que muestra formación de tejido a los 4 meses después. <sup>37</sup>

---

## 9. CONCLUSIONES

- ◆ La ingeniería tisular no solo requiere de cultivos con células sino también la presencia de sustancias de señalización (ej. citocinas, factores de crecimiento) y de un andamio adecuado que debe usarse para entregar estas células y sustratos en el sitio del defecto y hacer posible la regeneración.
- ◆ La ingeniería tisular ha creado una nueva alternativa para la regeneración de defectos periodontales ocasionados por la enfermedad periodontal.
- ◆ Los estudios de la implantación de fibroblastos periodontales cultivados junto con andamios bioabsorbibles en los defectos periodontales han presentado resultados promisorios, sin embargo todavía se requiere mayor investigación.
- ◆ Los injertos gingivales creados por ingeniería tisular son capaces de generar tejido queratinizado sin las dificultades clínicas asociadas con la cirugía para la obtención del tejido donante.

---

## 10. FUENTES DE INFORMACIÓN

1. Robbins, Patología Estructural y Funcional. Kumar, V. Cotran, R. Collins, T. Mc Graw Hill Interamericana. Sexta edición. 96-97
2. <http://www.efn.uncor.edu/dep/biologia/intrbiol/etapas5.jpg>
3. Melcher A. Cells of periodontium: their role in the healing of wounds. *Annals of the Royal College of Surgeons of England*. 1985; 67:130,131
4. Polimeni G, Xiropaidis A, Wikesjo E. Biology and principles of periodontal wound healing/regeneration. *Periodontology* 2000. 2006;41: 30–47
5. Bartold P, Mcculloch C, Narayanan A, Pitaru S. Tissue engineering: a new paradigm for periodontal regeneration based on molecular and cell biology. *Periodontology* 2000. 2000;24: 253–269
6. Vasita R. Katti D. Nanofibers and their applications in tissue engineering. *International Journal of Nanomedicine*. 2006;1(1): 15–30
7. Lynch, S. Marx, R. Nevins, M. Lynch, L. *Tissue Engineering Applications in Oral and Maxillofacial Surgery and Periodontics*. 1a edición. Quintessence books. 1999. Pp
8. Ikada Y. Challenges in Tissue Engineering. *J. R. Soc. Interface*. 2006; 3: 589–601



- 
9. Lanza R, Hogan B, Melton D. Handbook of stem cells. Volume I Embryonic. Elsevier Academic Press. 2004. Pp
  10. Smith D. The Government's role in advancing regenerative medicine and tissue engineering – science, safety, and ethics. *Periodontology* 2006;41:16–29.
  11. X Ma P. Biomimetic Materials for Tissue Engineering. *Adv Drug Deliv Rev.* 2008; (14); 60(2): 184–198
  12. Tabata Y. Tissue Regeneration Based on Growth Factor Release. *Tissue Engineering.* 2003;9 (1): 5-15
  13. Chang H, Chi J, Dudoit S, Bondre C, Van de Rijn M, Botstein D. Diversity, topographic differentiation, and positional memory in human fibroblasts. *PNAS.* 2002;(99):12877-12882
  14. Wittmann T. The Scripps Research Institute. First place at the 2003 Nikon Small World contest.
  15. [www.nccrnano.org/nccr/media/gallery/gallery\\_01/gallery\\_01\\_06](http://www.nccrnano.org/nccr/media/gallery/gallery_01/gallery_01_06)
  16. Geneser, F. *Histología.* 3a ed. España. Editorial Panamericana. 2003. Pp.197-208.
  17. Schmoranz J. "Cell Portraits. Visualizing the Invisible" exhibition at Teachers College, Columbia University. 2007. Honorable Mention at ASCB's CellDance 07 Competition <http://cellimages.ascb.org/cdm4/>

---

item\_viewer.php?CISOROOT=/p4041coll12&CISOPTR=256&CISOBO  
X=1&REC=6

18. Nanci A, Bosshardt D. Structure of periodontal tissues in health and disease. *Periodontology 2000* 2006;40:11–28
19. Lekic P, McCulloch C. Periodontal Ligament Cell Populations: The Central Role of Fibroblasts in Creating a Unique Tissue. *The anatomical record* 1996;245:327-341
20. Chou A , Sae-Lim V, Lim T, Schantz J, Teoh S, Chew C, Hutmacher D. Culturing and characterization of human periodontal ligament fibroblasts—a preliminary study. *Materials Science and Engineering* 2002; 20 77–83
21. Bartold P, Walsh L, Narayanan A. Molecular and cell biology of the gingiva. *Periodontology 2000*, Vol. 24, 2000, 28–55
22. Bartold P, Shi S, Gronthos S. Stem cells and periodontal regeneration. *Periodontology 2000* 2006; 40:164-172
23. Seo B, Miura M, Sonoyama W, Coppe C, Stanyon R, Shi S. Recovery of Stem Cells from Cryopreserved Periodontal Ligament. *J Dent Res* 2005; 84(10):907-912
24. Mohammadi M, Shokrgozar M, Mofid R. Culture of Human Gingival Fibroblasts on a Biodegradable Scaffold and Evaluation of Its Effect on Attached Gingiva: A Randomized, Controlled Pilot Study. *J Periodontol* 2007;78:1897-1903.

- 
25. Bennati B, Gonzalez K, Zaffalon M, Antonio E, Nociti F. Physiological features of periodontal regeneration and approaches for periodontal tissue engineering utilizing periodontal ligament cells. *Journal of Bioscience and Bioengineering* 2007;103(1):1-6
  26. Van Dijk L, Shakenraad J, Van der Voort H, Herkströter F, Busscher H. Cell-seeding of periodontal ligament fibroblasts. A novel technique to create new attachment. A pilot study. *J Clin Periodontol* 1991;18:196-199
  27. Dogan A, Özdemir A, Kubar A, Oygür T. Assessment of Periodontal Healing by Seeding of Fibroblast-Like Cells Derived from Regenerated Periodontal Ligament in Artificial Furcation Defects in a Dog: A Pilot Study. *Tissue engineering* 2002; 8(2): 273-282
  28. Hou L, Tsai A, Liu C, Feng F. Autologous Transplantation of Gingival Fibroblast-Like Cells and a Hydroxylapatite Complex Graft in the Treatment of Periodontal Osseous Defects: Cell Cultivation and Long-Term Report of Cases. *Cell Transplantation* 2003; 12: 787–797
  29. Nakahara T, Nakamura T, Kobayashi E, Kuremoto K, Matsuno T, Tabata Y, Eto K, Shimizu Y. In Situ Tissue Engineering of Periodontal Tissues by Seeding with Periodontal Ligament-Derived Cells. *Tissue engineering*. 2004;10(3/4): 537-544
  30. Hasegawa M, Yamato M, Kikuchi A, Okano T, Ishikawa I. Human Periodontal Ligament Cell Sheets Can Regenerate Periodontal

---

Ligament Tissue in an Athymic Rat Model. *Tissue engineering* 2005;11 (3/4): 469-478

31. Nakajima K, Abe T, Tanaka M, Hara Y. Periodontal tissue engineering by transplatation of multilayered sheets of phenotypically modified gingival fibroblasts. *J Periodont Res* 2008, Junio 25, publicación en línea antes de impresión.
32. Lynch S, Marx R, Nevins M, Wisner-Lynch. *Tissue engineering, Applications in Oral and Maxillofacial Surgery and Periodontics*. 2a edición. Quintessence books. 2008. Pp 110-117
33. McGuire M, Nunn M. Evaluation of the safety and efficacy of periodontal applications of a living tissue-engineered Human Fibroblast-Derived Dermal Substitute. I. Comparison to the gingival autograft: A randomized controlled pilot study. *J Periodontol*.2005; 76(6):867-880.
34. McGuire M, Nunn M. Evaluation of the safety and efficacy of periodontal applicaions of a living tissue-engineered human fibroblast-deived dermal substitute. II. Comparison to the subepithelial connective tissue graft: a randomized controlled feasibility study. *J Periodontol*.2005; 76 (6): 881-889
35. Pini Prato G. Tissue engineering technology for gingival augmentation precedures: a case report. *Int J Periodontics Restorative Dent* 2000;20:553-559
36. McGuire M, Scheyer T, Nunn M, Lavin P. A pilot study to evaluate a tissue engineered bilayered layer cell therapy. *J Periodontol* 2008;79:1847-1856.

- 
37. McGuire M. Scheyer T. A randomized, double-blind, placebo-controlled study to determine the safety and efficacy of cultures and expanded autologous fibroblast injections for the treatment of interdental papillary insufficiency associated with the papilla priming procedure. *J Periodontol* 2007;78:4-17