



UNIVERSIDAD NACIONAL AUTÓNOMA DE MÉXICO

FACULTAD DE MEDICINA

DIVISIÓN DE ESTUDIOS DE POSTGRADO

SECRETARIA DE SALUD
BENEMÉRITO HOSPITAL GENERAL
JUAN MARÍA DE SALVATIERRA

**CORRELACIÓN CITOLÓGICA, COLPOSCÓPICA E
HISTOPATOLÓGICA DE LESIONES PRECURSORAS
DE CÁNCER CERVICOUTERINO EN EL CENTRO
ONCOLÓGICO DE DISPLASIAS DE B.C.S.**

TESIS

QUE PARA OBTENER LA ESPECIALIDAD DE:
GINECO OBSTETRICIA

PRESENTA:
DR. DIAZ VALENZUELA CARLOS ALBERTO

DR CARLOS ARRIOLA ISAIS
ASESOR DE TESIS

LA PAZ, BAJA CALIF. SUR

AGOSTO DEL 2007.





Universidad Nacional
Autónoma de México



UNAM – Dirección General de Bibliotecas
Tesis Digitales
Restricciones de uso

DERECHOS RESERVADOS ©
PROHIBIDA SU REPRODUCCIÓN TOTAL O PARCIAL

Todo el material contenido en esta tesis esta protegido por la Ley Federal del Derecho de Autor (LFDA) de los Estados Unidos Mexicanos (México).

El uso de imágenes, fragmentos de videos, y demás material que sea objeto de protección de los derechos de autor, será exclusivamente para fines educativos e informativos y deberá citar la fuente donde la obtuvo mencionando el autor o autores. Cualquier uso distinto como el lucro, reproducción, edición o modificación, será perseguido y sancionado por el respectivo titular de los Derechos de Autor.

BENEMERITO HOSPITAL GENERAL
JUAN MARIA DE SALVATIERRA

TESIS DE POSTGRADO

CORRELACIÓN CITOLOGICA, COLPOSCOPICA E
HISTOPATOLOGICA DE LESIONES PRECURSORAS DE
CANCER CERVICOUTERINO EN EL CENTRO
ONCOLOGICO DE DISPLASIAS DE B.C.S.

PRESENTA

DR CARLOS ALBERTO DIAZ VALENZUELA

DR MAURICIO PADILLA RAMIREZ
JEFE DE SERVICIO DE GINECO-
OBSTETRICIA

DR CARLOS ARRIOLA ISAIS.
PROFESOR TITULAR DE
GINECO-OBSTETRICIA
ASESOR DE TESIS.

DR GUSTAVO FARIAS NOYOLA
JEFE DE ENSEÑANZA E INVESTIGACION

DR MARIO SALOMON VELAZQUEZ
JEFE DE ENSEÑANZA ESTATAL

AGRADECIMIENTOS

A LA PLANTILLA DE MEDICOS ADSCRITOS DEL SERVICIO DE GINECOLOGIA Y OBSTETRICIA EN ESPECIAL A:

DR CARLOS ARRIOLA ISAIS
PROFESOR TITULAR DEL CURSO DE GINECOLOGIA Y OBSTETRICIA.
POR SU ENSEÑANZA CONTINUA EN MI FORMACION COMO MEDICO RESIDENTE Y SU GRAN APOYO EN LA REALIZACION DE MI TESIS PROFESIONAL.

DR MAURICIO PADILLA
JEFE DE SERVICIO DE GINECOLOGIA Y OBSTETRICIA
POR SU APOYO INCONDICIONAL A TODOS LOS MEDICOS RESIDENTES DEL SERVICIO DE GINECOLOGIA Y OBSTETRICIA EN CUALQUIER PROBLEMA SUSCITADO EN EL SERVICIO.

DR GUSTAVO FARIAS NOYOLA
JEFE DE ENSEÑANZA E INVESTIGACION
POR SU ESPECIAL INTERES EN CONTAR CON ROTACIONES ADECUADAS A OTROS HOSPITALES DE PRIMER NIVEL, PARA LOS MEDICOS RESIDENTES DEL SERVICIO DE GINECOLOGIA Y OBSTETRICIA ASI COMO SU INTERES PARA NUESTRA TITULACION OPORTUNA.

DR FRANCISCO RUIZ HERREJON
MEDICO ADSCRITO DEL TURNO VESPERTINO
POR SU APOYO COMO PROFESOR Y AMIGO, SIN OLVIDAR NUNCA, QUE CON SU ASESORIA REALIZÉ MI PRIMER CESAREA.

DR PEREZ CARCAÑO
MEDICO GINECOLOGO HOSPITAL IMSS.
GRACIAS POR SU CONFIANZA Y SUS CONSTANTES
INVITACIONES A LA PRACTICA DE CIRUGIA GINECOLOGICA
SIN OLVIDAR QUE CON EL REALICE MI PRIMER
HISTERECTOMIA.

A TODO EL PERSONAL DE ENFERMERIA QUE DURANTE
ESTOS 4 AÑOS, CONVIVIMOS EN UN MUY AGRADABLE
AMBIENTE DE TRABAJO, CON MUCHOS Y MUCHAS DE
ELLOS LES AGRADEZCO SU AMISTAD, SU
INCONDICIONAL APOYO.

A MIS COMPAÑEROS RESIDENTES QUE SE
PREOCUPARON POR ENSEÑARME LA HERMOSA
ESPECIALIDAD DE GINECOLOGIA Y OBSTETRICIA A
MIS COMPAÑEROS RESIDENTES DE MENOR GRADO LOS
CUALES LES AGRADEZCO SU ATENCION Y SU INTERES
POR APRENDER Y POR SU AMISTAD INCONDICIONAL.

EL MAS INFINITO AGRADECIMIENTO A MI FAMILIA
A MIS PADRES POR DARME LA VIDA, EN ESPECIAL A MI
MADRE QUE SIEMPRE ME ENSEÑO "EL ESTUDIO ES LA
BASE DEL ÉXITO", A MIS HERMANOS POR SU APOYO
EN LOS MOMENTOS MAS DIFICILES.

INDICE

AGRADECIMIENTOS	3
INTRODUCCION	6
MARCO TEORICO	7
PLANTEAMIENTO DEL PROBLEMA	23
Hipótesis	24
Objetivos	25
MATERIAL Y METODOS.....	26
RESULTADOS.....	28
CONCLUSIONES.....	36
DISCUSIONES.....	37
BIBLIOGRAFIA.....	39

INTRODUCCION :

El cáncer Cervicouterino (CaCu) representa la primer causa de muerte por neoplasias malignas en mujeres mayores de 25 años con una mortalidad nacional de 3.9% x cada 100,000 habitantes. En el estado de B.C.S es la segunda causa de muerte por neoplasias malignas en mujeres mayores de 25 años , con una mortalidad de 3.0 % por cada 100,000 habitantes , dicha cifra es superada por el cáncer de mama , (5) . Durante el 2000 – 2005 se reportaron 109 defunciones por CaCu en el estado de B.C.S. (6), las cuales en su mayoría fueron diagnosticados en etapas avanzadas . Pese a que nos encontramos en una era de avances en técnicas quirúrgicas , quimioterapia, radioterapia el CaCu en etapas avanzadas sigue teniendo un mal pronostico. En estadios tempranos el cáncer cervicouterino tiene un excelente pronostico , de aquí la importancia de la detección oportuna de lesiones intraepiteliales de bajo grado o infección por Virus del Papiloma Humano (VPH) , lesiones intraepiteliales de alto grado y cáncer in situ. En nuestro país el primer estudio que se realiza para la detección oportuna de cáncer cervicouterino es la realización de citología cervical , seguida de colposcopia y biopsia dirigida de aquí la importancia de conocer la relación citológica – histopatológica , así como la relación colposcopia-histopatológica, para evaluar la eficacia de la detección oportuna de lesiones precursoras de CaCu a nivel estado y poder compararnos con el resto del país con la intención de mejorar los servicios de detección oportuna de CaCu.

MARCO TEORICO :

Anatomía de cuello uterino .

El cuello uterino o cérvix es la prolongación inferior del útero. Esta dividido en dos porciones, la inferior que se extiende hacia la vagina, denominada cérvix vaginal o porción vaginal del cuello uterino, y en su parte superior el cuello uterino se extiende desde el borde del Fórnix vaginal hasta el istmo uterino y se denomina cérvix supravaginal. La fijación del cuello uterino a la vagina tiene una forma oblicua. Es de forma cilíndrica y mide 2 cm. de diámetro. La superficie cervical se extiende desde el fórnix vaginal circunferencial hasta el orificio cervical externo; en nulíparas, el orificio es redondo y mide 3 a 5 mm de diámetro. La segunda porción esta formada por el conducto cervical el cual mide 3cm y es fusiforme su diámetro varia y puede tener alrededor de 8 mm. Esta sostenido por tejido parametrial, los ligamentos útero sacos y los ligamentos cervicales transversos o de Mackenrodt.

Histología de cuello uterino:

La mayor parte de la porción vaginal del cérvix esta revestida de epitelio escamoso estratificado. A medida que avanza la maduración las células escamosas crecen, aumentan su volumen total y disminuyen la cantidad de material nuclear. La maduración de las células escamosas depende de los estrógenos. Se dividen en cuatro capas distintas.

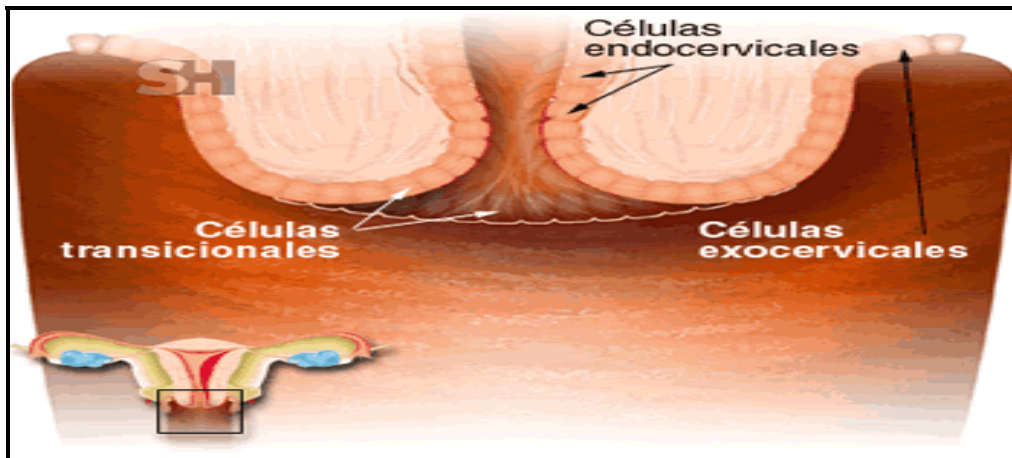
1- La capa de células basales o germinales.

2- La capa parabasal o de células espinosas.

3- Las células intermedias o naviculares.

4- La capa superficial o estrato córneo. Las únicas capas que pueden identificarse con facilidad suelen ser las de células basales y superficiales.(4) La membrana basal esta situada debajo de las células basales. En las células escamosas superficiales del ectocérvix se encuentran citoqueratinas 1,6,13,14,15,16,19 y 20. La citoqueratina 15 predomina en las células basales y parabasales. La capa de células basales y parabasales también contienen múltiples receptores de factor de crecimiento epidérmico y estrógenos; El primero de ellos estimula la actividad mitótica

celular e induce la queratinización y diferenciación de células escamosas. Los estrógenos estimulan la síntesis de DNA y acortan el ciclo celular. Las células cilíndricas endocervicales expresan solo queratina 16. La zona en que se encuentra entre sí las células escamosas cilíndricas estratificadas se denomina unión escamocilíndrica.



METAPLASIA ESCAMOSA :

Se define como la transformación de un tipo de célula madura a un segundo tipo maduro y normal. La transformación suele incluir la conversión de un tipo de célula cilíndrica, secretoria en otra célula escamosa, estratificada. El cuello uterino es el sitio de metaplasia que siempre ha despertado cierto interés, por su potencial neoplásico. Aun no se definen bien las condiciones que originan la metaplasia escamosa de cuello uterino pero es posible que incluyan condiciones ambientales, irritación mecánica, inflamación crónica, cambios en el PH o modificaciones en el equilibrio de hormonas esteroides sexuales.

Esta área de metaplasia escamosa se conoce histopatológicamente como zona de transformación.

METODOS DE DETECCION .

CITOLOGÍA: George Papanicolaou en 1954 diseñó el primer sistema para notificar los resultados de citología cervical y basó la clasificación en el grado de certeza de la presencia de células malignas.

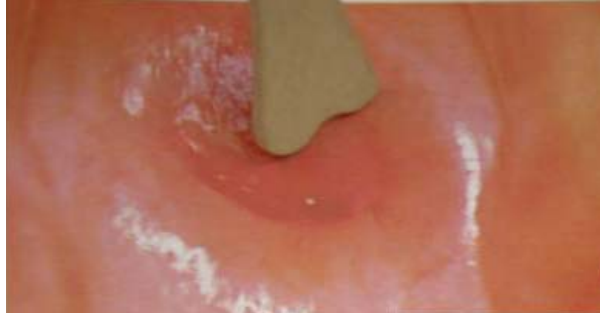OBTENCION DE LA MUESTRA :

Se recomienda no obtenerse la muestra durante la menstruación. La paciente debe evitar medicamentos o anticonceptivos vaginales, o duchas desde 48 horas antes y se recomienda evitar coito la víspera o el día del examen. No se recomienda obtener muestra antes de 6 semanas posterior a el parto.

TECNICA :

Se ha demostrado que el empleo de combinado de una espátula de Ayre para obtener la muestra del ectocérvix y un cepillo para obtener la muestra del endocérvix es superior a otras técnicas para efectuar un frotis de Papanicolaou convencional. La calidad del estudio mejorará si se utiliza en primer término la espátula y luego el cepillo endocervical, por que así será menos probable que la sangre oculte el frotis. La espátula se colocara primeramente en el orificio cervical, utilizando el extremo que se ajuste mejor a su anatomía. Se hace girar 360 grados por toda la circunferencia del orificio, conservándola en contacto con el endocervicx. La muestra se retiene y se extiende en el porta objetos debe fijarse de inmediato. A continuación se introduce el cepillo endocervical y se da un giro de 180 grados. La muestra se desenrolla sobre el porta objetos en dirección opuesta a la cual se obtuvo, dando vuelta al mango del cepillo.

OBTENCION DE LA MUESTRA DE PAPANICOLAOU.



Toma de Papanicolaou con espátula de Ayre.



Extensión de muestra sobre porta objetos.

En base en un meta análisis de 84 estudios clínicos apropiadamente diseñados y efectuados, la Agency for Health Care Policy and Research publicó que la citología cervical convencional tenía una especificidad de 98% y sensibilidad de 51%.(17).

Actualmente se cuenta citología de capa delgada y de base líquida las cuales surgieron con la intención de superar las cinco principales limitaciones del frotis de Papanicolaou convencional:

- 1.- Falta de captura de totalidad de la muestra.
- 2.- Fijación deficiente.
- 3.-Distribución aleatoria de células anormales.
- 4.- Elementos perturbadores.
- 5.-Variabilidad técnica en la calidad del frotis.(4)

COLPOSCOPIA :

El progreso de la colposcopia ocurrió a principios de de los años 60 ´s cuatro décadas después del primer colposcopio alemán Hans Hinselmann hacia el año 1925.

Esta técnica constituye una exploración relativamente sencilla que consiste en la observación de la superficie epitelial del cuello uterino mediante un instrumento provisto de lentes de aumento y una fuente de iluminación potente, con ello es factible explorar el cuello uterino a mayor aumento.

Una de las causas de su paulatina difusión obedeció al hecho de que se requiere un entrenamiento especial por parte del médico. En efecto, es preciso considerar que este método depende de forma importante de la habilidad de quien realiza el examen para distinguir un epitelio cervical patológico de otro normal o bien de sus cambios fisiológicos (16) La colposcopia valora la micro anatomía del cuello uterino.

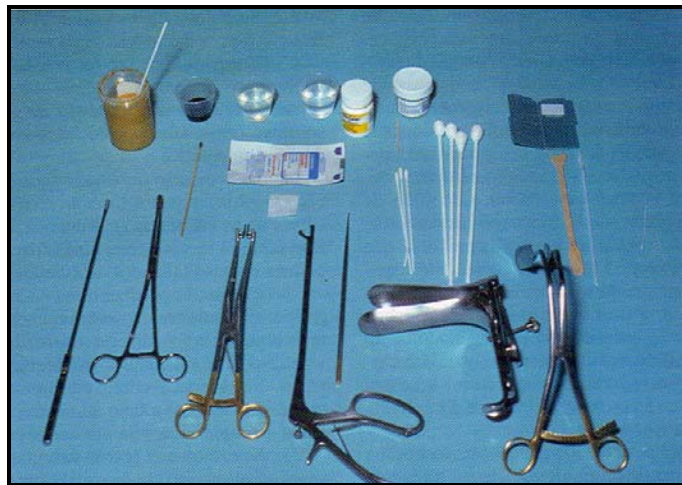Debido a que la capacidad de la histología para definir el grado verdadero de enfermedad cervical, depende de la biopsia dirigida de manera apropiada, la interpretación histológica sólo será tan precisa como la capacidad del colposcopista para dirigir de manera apropiada la biopsia.

Etapas de la valoración colposcópica cervical :

- 1.- Asear el cuello uterino con solución salina.
- 2.- Valorar el cuello uterino con filtro verde antes de aplicar ácido acético al 3-5%
- 3.- Valorar el cuello uterino después de la aplicación de ácido acético al 3 a 5 %.
- 4.- Hacer muestreo endocervical. (citocepillo)
- 5.- Hacer biopsia dirigida por colposcopia (sacabocado).
- 6.- Hacer Hemostasis (Presión, solución de Monsel, nitrato de plata).



Colposcopio en un pedestal rodante.



Material y equipo para colposcopia.- A partir de la esquina superior a la izquierda Sol Monsel, yodada , salina, acido acético al 5% gel de benzocaina, recipiente para espécimen barra de nitrato de plata, gasa hemostática, cuadros de toalla de papel, aplicadores con punta de algodón, instrumental para frotis de Papanicolaou, separador de pared lateral, espéculo, gancho cervical, pinza de biopsia, espéculo endocervical, pinza de anillos y legra endocervical.

Con el sistema de calificación, Reid y Sacalzi señalan que tuvieron correlación del 90% entre el diagnóstico colposcópico y el histopatológico dentro de un grado de gravedad histopatológica. (18)

Cuadro 6.3 Sistema de graduación de Burke y colaboradores

Grado	Superficie	Borde	Color	Tiempo	Vasos	Patología
I	Plana	Indefinido	Normal o ligeramente blanco	Aparece con lentitud, permanece durante un breve período desaparece con rapidez	Finos con ICD normal	SPI, inflamación, metaplasia inmadura, embarazo, regeneración, reparación
II	Plana	Definido	Más blanco	Lapso promedio de aparición, se mantiene durante varios minutos y desaparece con la rapidez habitual	Puntilleo, mosaico, con aumento leve de ICD	SPI, CIN1 y CIN2
III	Elevada	Nítido	Blanco por completo	Aparece con rapidez, permanece mucho tiempo y desaparece de manera lenta	Puntilleo y mosaico gruesos, aumento de ICD, vasos atípicos	CIN3 y cáncer

SPI = infección subclínica por virus del papiloma; ICD = distancia intercapilar.

El sistema de graduación de Burke y colaboradores, con él la colposcopia, tuvo sensibilidad del 78.5% y especificidad del 75% para el diagnóstico de SIL y cáncer. En el caso de descartar LSIL, la sensibilidad era del 94% y la especificidad del 92.3 %. (20).

LESION INTRAEPITELIAL ESCAMOSA DE BAJO GRADO (LSIL):

El sistema Bethesda combina la neoplasia intraepitelial cervical de grado bajo (NIC 1) y los cambios por papilomavirus humano (VPH) dentro de la categoría descriptiva de lesión intraepitelial escamosa de grado bajo. (LSIL).

VIROLOGIA DE VPH :

Se ha identificado más de 80 tipos de virus de VPH, se sabe que solo 30 afectan el tubo anogenital. El papilomavirus humano se divide en tipos de bajo y alto riesgo en base a su asociación de con lesiones intraepiteliales escamosas de alto grado y cáncer cervical invasor. Se encuentran varios tipos de

VPH de bajo riesgo los más comunes 6 y 11, es importante señalar que también se encuentran de alto riesgo que incluyen los tipos 16, 18, 45, 56, 31, 33 y 35. El VPH de alto riesgo que más se encontró fue el 16 hasta en 24.8% de los cuellos uterinos. Se piensa que el virus penetra al epitelio a través de micro laceraciones que ocurren más comúnmente durante el coito. El epitelio metaplásico relativamente delgado es más accesible que el epitelio escamoso maduro, más grueso. El virus infecta las células epiteliales basales, elimina su cápside y se encuentra en el núcleo anfitrión en el estado episódico, que lo separa del genoma anfitrión.

Cuando existen cofactores que a un virus no se identifican bien, y la supresión por el sistema inmunitario de mediación celular del huésped no es satisfactoria, pueden estimularse la replicación viral de VPH y la proliferación celular. A medida que maduran las células epiteliales y se alejan de la membrana basal hacia el epitelio de la superficie, VPH puede adquirir de nuevo su cápside y comenzar la replicación y proliferación dentro de las células intermedias y superficiales. En esta forma LSIL es una infección viral productiva. Las células intermedias y superficiales tendrán más viriones en cada una. Morfológicamente, las células mostrarán los efectos citopáticos de VPH, incluyendo la aparición del coilocito característico con un núcleo irregular crecido y un "halo" perinuclear en el citoplasma. Colposcopicamente la LSIL puede tener el aspecto de una lesión acetoblanca plana o un condiloma exofítico. En la mayor parte de las lesiones de grado bajo, esta es la expresión final de la infección por VPH.

FACTORES QUE AFECTAN EL DESARROLLO DE LSIL:

Tanto la incidencia de la infección de VPH como el desarrollo de LSIL llegan al máximo en mujeres jóvenes en la adolescencia tardía y el inicio de los 20 años y disminuyen más tarde. Se piensa que la adquisición de VPH refleja el comienzo de la actividad sexual en mujeres con una zona de transformación inmadura, en tanto que la disminución en pacientes con VPH se correlaciona con la adecuada respuesta inmunitaria mediada por células y una disminución en el número de nuevas parejas sexuales.

CARACTERISTICAS HISTOLOGICAS Y CITOLOGICAS DE LSIL:

Desde el punto de vista citológico e histológico la LSIL se caracteriza por crecimiento del núcleo celular por lo menos tres veces más del tamaño del núcleo de una célula intermedia normal. Las células epiteliales también muestran una variación moderada de tamaño y la forma nucleares, cromatina hipercromática y binucleación frecuente. A menudo, el citoplasma está desplazado hacia la periferia de la célula y origina así el coilocito con un halo perinuclear caracterizado por aclaración citoplasmática. A nivel celular los datos de LSIL pueden existir sin el desarrollo de la coilocitosis. En el estudio histológico se observa una pérdida de la diferenciación celular progresiva normal en el tercio inferior del epitelio, pero una maduración celular progresiva normal en los dos tercios superiores de las capas epiteliales. En cambio, las lesiones de alto grado HSIL (NIC 2 y NIC 3) refleja la pérdida de maduración celular progresiva, que se extiende para incluir los dos tercios superiores del epitelio. Es esencial la atención rigurosa a estas anomalías nucleares a fin de evitar una clasificación citológica de cambios celulares menores en la categoría de lesión intraepitelial escamosa de bajo grado (LSIL). Se sugiere que a fin de establecer el diagnóstico de LSIL se requiere el crecimiento celular con atipia. Un origen frecuente de resultados positivos falsos de LSIL es el diagnóstico de coilocitosis basado en la presencia de halo perinuclear con irregularidad e hipercromasia nucleares, pero sin el requisito del crecimiento nuclear. Más de un 66% de estas pacientes son negativas al VPH.(4)

EVOLUCION DE LA LSIL:

Entre 70 y 80% de las lesiones de bajo grado permanecen sin cambio en el tiempo o se resuelven de manera espontánea sin tratamiento, ante todo en mujeres jóvenes. Sin embargo en una proporción importante se desarrolla una lesión de grado más alto. Nasiell et al. Siguió a 555 mujeres con prueba citológica de neoplasia intracervical (NIC I). Solo se trataron las que progresaron a lesión intracervical NIC III. Durante el estudio 62% de las mujeres se normalizaron, en tanto 16% progresaron a NIC III y se trataron subsecuentemente. En dos enfermas que se

eliminaron del estudio se encontró 2 y 6 años después que tenían cáncer cervical invasor. (8)

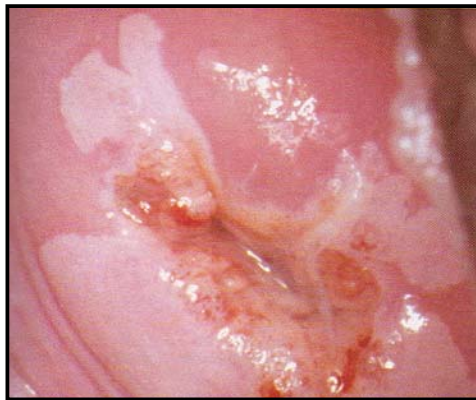
Melnikow et al. Llevaron a cabo un meta análisis de estudios que siguieron a mujeres que no se trataron después del estudio citológico anormal. Publicaron que 47.4% de las enfermas con LSIL regresaron a citología normal en el transcurso de dos años, 20.8% avanzaron a NIC II y NIC III y que el 0.15% a cáncer. (9). A menos que se hagan colposcopia y biopsias directas en todas las pacientes del estudio con citología normal y anormal, resulta imposible clasificar con precisión los cuellos uterinos que son verdaderamente normales y los que arrojan cierto grado de displasia. Se ha publicado que el índice de negativos falsos de la prueba de papanicolaou es tan alto como un 51 % (10), Lo cual asegura cierto grado de la evolución basado solo en la citología. Preocupa también la citología de LSIL positiva pero subinterpretada. Kinney et al, publicaron biopsias dirigidas colposcópicamente de 46,009 mujeres y encontraron que 15.2% de las que tenían diagnóstico citológico de LSIL tenían lesiones de alto grado (NIC II, NIC III o cáncer cervical invasor) confirmado histológicamente (11).

DATOS COLOSCOPICOS EN LA LSIL

El grado de cambio acetoblanco que se observa colposcopicamente en la LSIL es variable. La blancura mediada por ácido acético puede presentarse con un color blanco rosado pálido, transparente, o un color blanco de nieve denso según existan o no cambios condilomatosos manifiestos (4). El aspecto acetoblanco de las lesiones cervicales displásicas resulta cuando la luz que se dirige del colposcopio se refleja de diferentes capas de epitelio cervical y la red subyacente de capilares basales a la unión del estroma con el epitelio. En casos de incremento de la densidad nuclear del epitelio (es decir, una mayor razón de núcleo a citoplasma N/C), penetra menos luz al estroma y se refleja mas luz del epitelio. El epitelio displásico se caracteriza por una mayor razón N/C. En casos de LSIL, ello se debe al crecimiento relativo del núcleo celular hasta 3 veces más que el núcleo de la célula intermedia normal. La razón N/C es menos notable en la LSIL que en la HSIL, en la que el citoplasma se contrae mientras que el núcleo crece.

La aplicación de ácido acético al 3 a 5 % revela el incremento de la densidad nuclear del epitelio cervical displásico. El ácido acético hiperosmolar deshidrata de manera parcial la célula, lo que tiene el efecto de contraer el volumen citoplasmico y en consecuencia incrementar además la relación núcleo / citoplasma (N/C). Este incremento pasajero de la densidad nuclear relativa origina una mayor cantidad de luz blanca que se refleja hacia el ocular del colposcopio. En LSIL sin cambios condilomatosos francos, el epitelio aparece con un color blanco rosado, pálido, relativamente transparente. La reacción acetoblanca de la LSIL se inicia de manera mas gradual y es mas pasajera que los cambios acetoblanco que se observan en la displasia de grado mas alto.

Los cambios condilomatosos que resultan de cierto tipos de VPH, en especial los tipos 6 y 11, pueden presentarse en el cuello uterino en forma de condilomas acuminados exofiticos o (lesion satelite)planas a ligeramente elevadas. El examen colposcópico es menos sensible en mujeres de mayor edad, en especial si son posmenopáusicas. En el embarazo es difícil diagnosticar colposcopicamente las lesiones de bajo grado por los cambios fisiológicos normales que ocurren en el cuello uterino.



Lesión de bajo grado con epitelio
Aceto-blanco

LESION INTRAEPITELIAL DE ALTO GRADO :

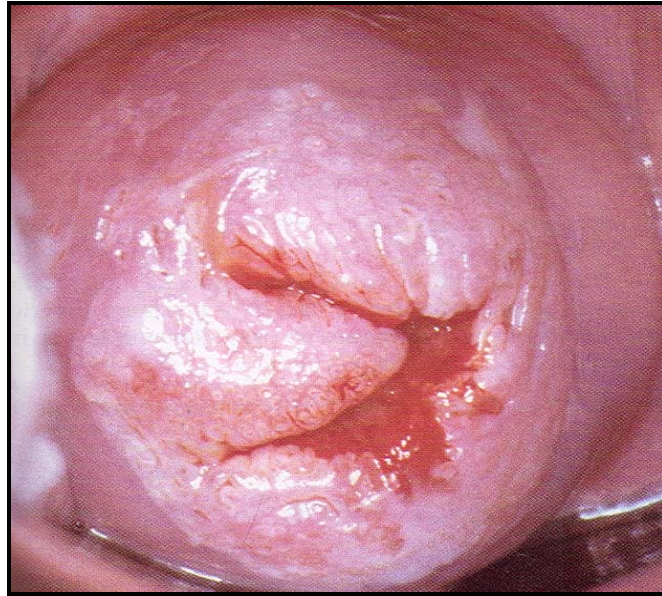
Aunque la evolución y el avance de LSIL a HSIL son variables e infrecuentes, entre 10 al 20% de las mujeres avanzan a HSIL después de un diagnóstico citológico de lesión intraepitelial de grado bajo. Un estudio longitudinal demostró que 18.6% de 342 mujeres con LSIL avanzaron a NIC II – NIC III (12). Nasiell et al. Llevaron a cabo un estudio de la evolución de 894 mujeres con CIN II durante 50 a 78 meses. Los índices de regresión, persistencia y avance correspondientes a NIC II fueron 54,16 y 30% respectivamente (13). La HSIL, según la define el sistema Bethesda, incluye las categorías de displasia moderada (NIC II) y displasia grave *Ca In Situ* (NIC III). La HSIL se caracteriza por más anormalidades nucleares, una infección menos productiva, un grupo más restrictivo de tipos de VPH y una tendencia mayor a avanzar a enfermedad invasora que cuando se compara con LSIL. Hasta el 78% de las lesiones NIC III son aneuploides, comparadas con el 55% de las lesiones de NIC II y 14% de las lesiones NIC I. Al parecer la aneuploidia guarda estrecha relación con la presencia de tipos de VPH oncogénicos que se detectaron en 95% de las lesiones intraepiteliales escamosas de alto grado (14). Un análisis inicial del sistema Bethesda demostró que cerca 22% de pacientes con LSIL tenía NIC II – NIC III comprobados histológicamente (15).

El subtipo viral más importante es VPH de tipo 16. Se detecta en el 47.1 % de cánceres invasores, 47.1% de las HSIL, y 16.2% de lesiones intraepiteliales escamosas de bajo grado (LSIL). El tipo 18 de VPH guarda relación constante con adenocarcinoma cervical y con menor frecuencia con carcinoma de células escamosas invasoras del cuello uterino.

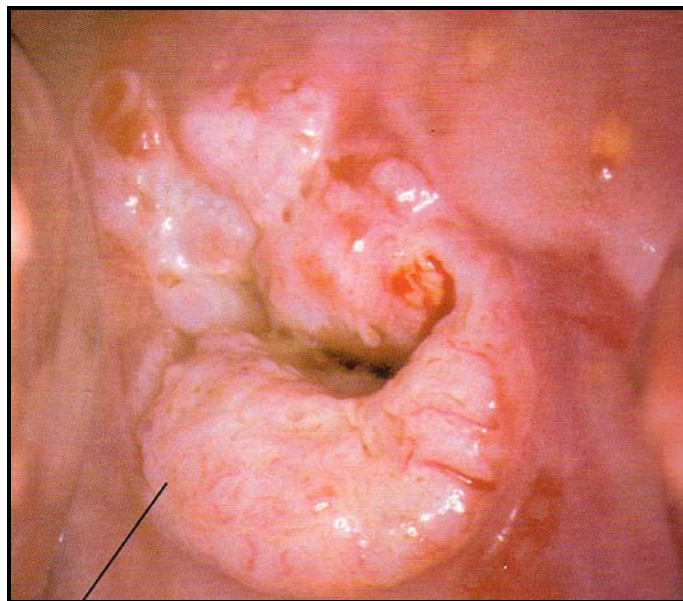
En la citología las células de lesiones cervicales de alto grado (HSIL), se caracterizan por anaplasia progresiva, tamaño menor de la célula, atipia nuclear notable y disminución de cantidad de citoplasma.

En la colposcopia es más fácil diferenciar las lesiones de alto grado que las lesiones de bajo grado, y distinguir las lesiones de bajo grado respecto de signos normales o de un proceso inflamatorio.

La alta sensibilidad y la baja especificidad de la colposcopia se deben con mayor probabilidad a una exageración de las lesiones de bajo grado.(4)



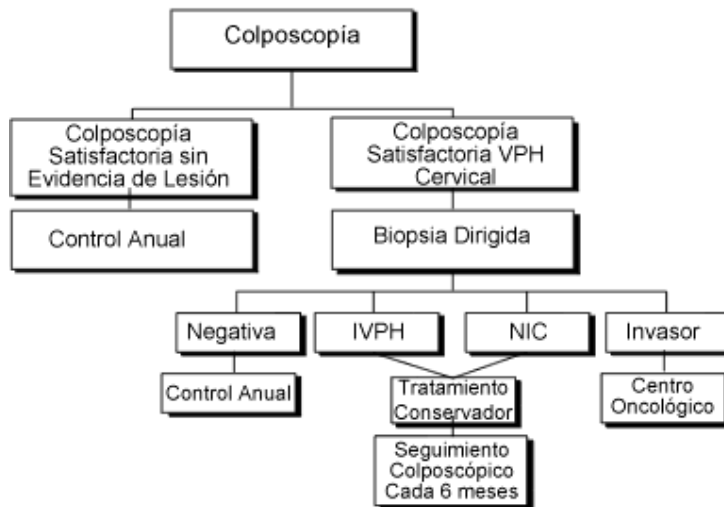
Lesión intraepitelial escamosa de alto grado mosaico burdo a las 10-11 del reloj



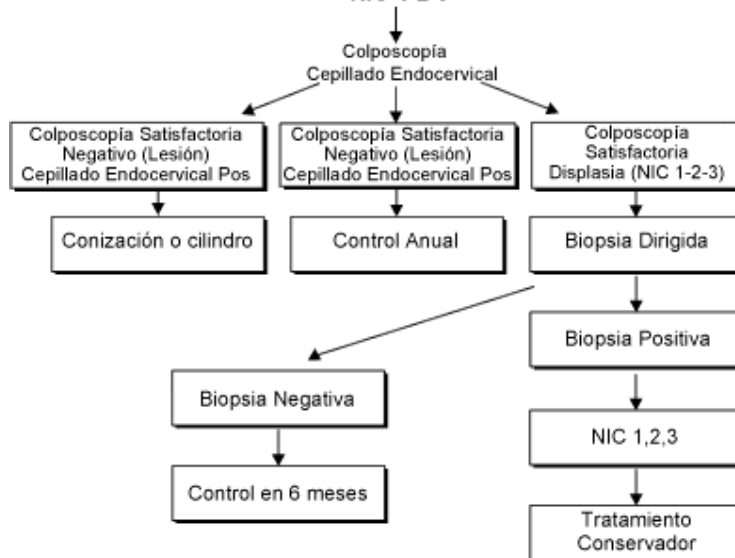
Vasos atípicos sin ramificaciones en la superficie de una masa acetoblanca elevada en labio posterior del cuello uterino.

Actualmente en nuestro país toda paciente con alteración citológica detectada en el primer nivel, se envía un segundo nivel y es tratada en base a la norma oficial Mexicana NOM – 017- SSA2- 1994 .

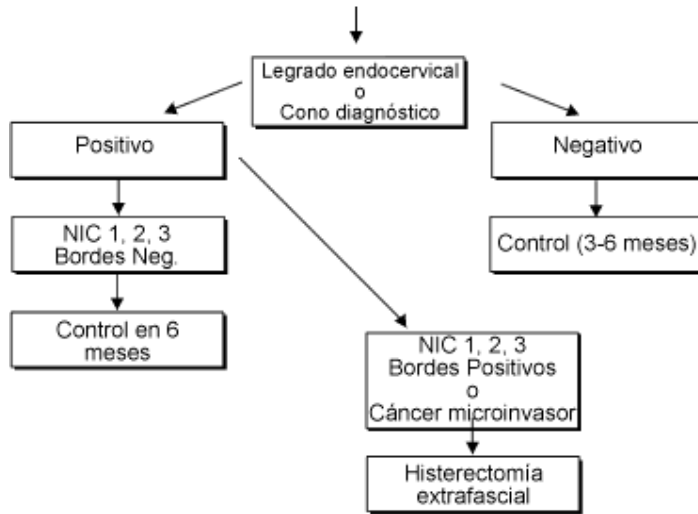
**Apéndice A (Normativo)
PACIENTE CON CITOLOGÍA CON VPH**



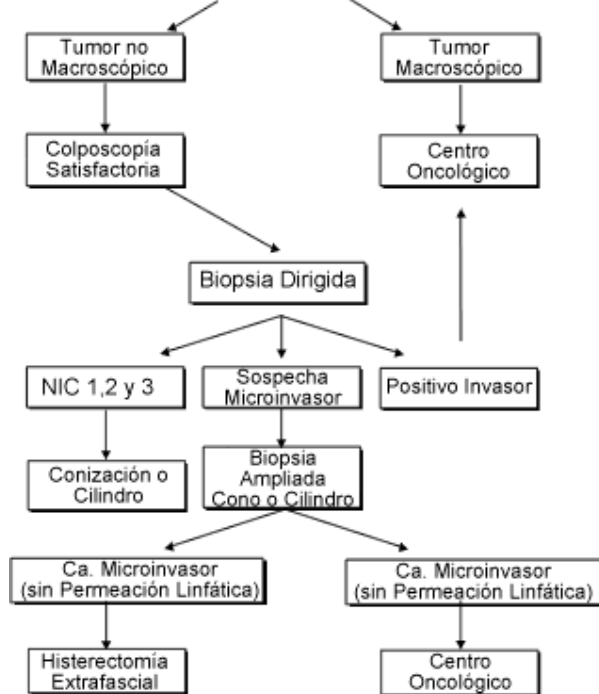
**Apéndice B (Normativo)
PACIENTE CON CITOLOGÍAS DE DISPLASIAS
NIC-1-2-3**



Apéndice C
PACIENTE CON CITOLOGÍA CERVICAL ANORMAL
COLPOSCOPIA INSATISFATORIA

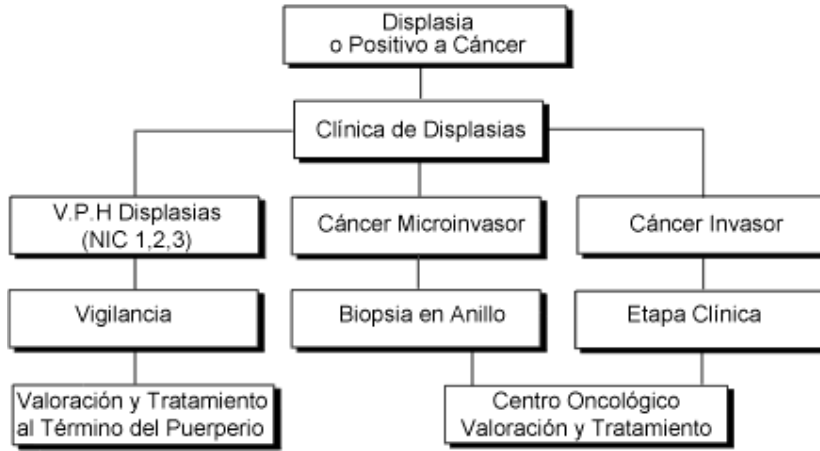


Apéndice D (Normativo)
PACIENTE CON CITOLOGÍA CON DIAGNÓSTICO
DE Ca Cu INVASOR



Apéndice E (Normativo)

**PACIENTE EMBARAZADA CON CITOLOGÍA CON
DISPLASIA O POSITIVO A CÁNCER**



PLANTEAMIENTO DEL PROBLEMA :

El cáncer cervicouterino representa el primer lugar entre los cánceres de la mujer (20.1%) y le permite ocupar 69.7% del los cánceres del conducto genital femenino (1). El cáncer cervicouterino ocasiona el mayor número de muertes por cáncer en la mujer siendo la incidencia y la mortalidad del cáncer cervical en México para el año 2000, fueron respectivamente, de 40.5 y 17.1 x 100,000 mujeres(2). Por lo que el compromiso médico es trascendente, dado que las lesiones escamosas intraepiteliales de alto grado son asintomáticas en su gran mayoría, es que pueden y deben ser detectadas, diagnosticadas y tratadas, lo que previene la transformación a cáncer invasor.

Este estudio surge al observar la alta incidencia de pacientes con lesiones precursoras de cáncer Cervicouterino que son detectadas mediante la citología cervical en los centros de salud de primer nivel y que posteriormente son enviadas al centro Oncológico de Baja California Sur.

Los resultados de estas citologías necesitan confirmarse mediante biopsia dirigida por colposcopia, y es precisamente donde se observa que en un porcentaje considerable no existe concordancia entre un resultado y otro; existen también casos en que se envían pacientes con resultados de citologías cervicales normales, pero que al realizar una exploración ginecológica, el aspecto microscópico del cérvix y la sintomatología conduce a realizar una nueva toma de citología cervical o a realizar una biopsia dirigida por colposcopia, dando un diagnóstico diferente.

En febrero de 2001 se realizó un estudio en la correlación diagnóstica de IVPH en la clínica de displasias Dr. Ruben Cardoza Macías el cual analizaron a 199 pacientes con estudio citológico de infección por VPH reportando 159 pacientes con resultados falsos positivos que corresponde a un 79.9% de la población analizada lo que sugiere un sobre diagnóstico en nuestro medio (3), por encima del 35 – 40% que reporta la literatura médica (7).

Es por lo que la evaluación de la capacidad diagnóstica de los diferentes métodos así como la correlación entre cada uno de ellos representan un procedimiento fundamental en la evolución del funcionamiento de toda clínica de displasias además nos permite establecer medidas para mejorar la capacidad de detectar oportunamente y tratar de manera adecuada esta sintomatología

HIPOTESIS:

HA .- Existe una baja correlación en el diagnóstico citológico – colposcópico- Histopatológico en el centro oncológico Rubén Cardoza Macias que en caso de comprobarse, es necesaria la evaluación para la mejoría de la detección oportuna de cáncer Cervico uterino, tratamiento oportuno y certero.

OBJETIVO GENERAL :

Determinar la correlación que existe en el diagnóstico realizado por citología cervical , la colposcopia y la biopsia dirigida de todas aquellas pacientes que son enviadas con Papanicolaou anormal a la clínica de displasias del Centro Oncológico de Baja California Sur Rubén Cardoza , en el periodo comprendido Julio 2003 a diciembre 2006 .

OBJETIVOS ESPECIFICOS:

- Determinar la capacidad Diagnostica del estudio citológico que es referido y realizado en centro estatal de oncología de B.C.S. Ruben Cardoza Macias y dar capacitación al personal del primer nivel, para mejorar la calidad de la toma de Papanicolaou.

- Determinar la concordancia de la citología cervical versus colposcopia y la biopsia dirigida en el diagnóstico de las lesiones cervicales, comparada con los datos reportados en la literatura actual .

- Conocer algunas características reportadas como factores de riesgo entre las pacientes que son referidas a la clínica de displasias así mejorar tratamiento.

DISEÑO DE ESTUDIO :

- Descriptivo.
- Retrospectivo
- Comparativo de métodos de diagnóstico.

MATERIAL Y METODOS :

Se realizó un estudio retrospectivo comparativo en el cual se revisaron expedientes que fueron atendidas en el Centro Estatal Oncológico Rubén Cardoza Macías de Baja California Sur, con citología anormal, y que se les realizó seguimiento por colposcopia e histopatología en el periodo comprendido de julio 2003 a Diciembre 2006.

El Papanicolaou fue tomado por personal médico especialista, médicos generales, personal de enfermería capacitado para la toma perteneciente de las distintas unidades de salud de todo el estado de Baja California Sur.

La Colposcopia fue realizada por en el centro estatal de Displasia Dr Ruben Cardoza Macías las cuales fueron realizadas en su totalidad por el Dr Santiago Cervantes Aldama Ginecoobstetra Colposcopista .

Los estudios Histopatológicos fueron realizados en el Hospital Juan Maria de Salvatierra de B.C.S. , en su mayoría fueron realizados por un mismo patólogo Dr Francisco Aguilar Von Borstel .

Se tomaron como criterios de inclusión los siguientes parámetros:

- 1.- Todas las pacientes a quienes se les diagnóstico alguna lesión cervical pre maligna (LSIL – HSIL) por primera vez mediante citología cervicovaginal en el periodo comprendido de julio 2003 a Dic 2006 y que se les realizó colposcopia y estudio histopatológico de la lesión.

2.-Pacientes que por lo menos en una modalidad diagnostica presentaron algún tipo de lesión intraepitelial de cérvix.

Se tomaron como criterios de exclusión:

1.- Todas las pacientes que no cumplan con el tiempo comprendido en julio 2003 a Diciembre 2006.

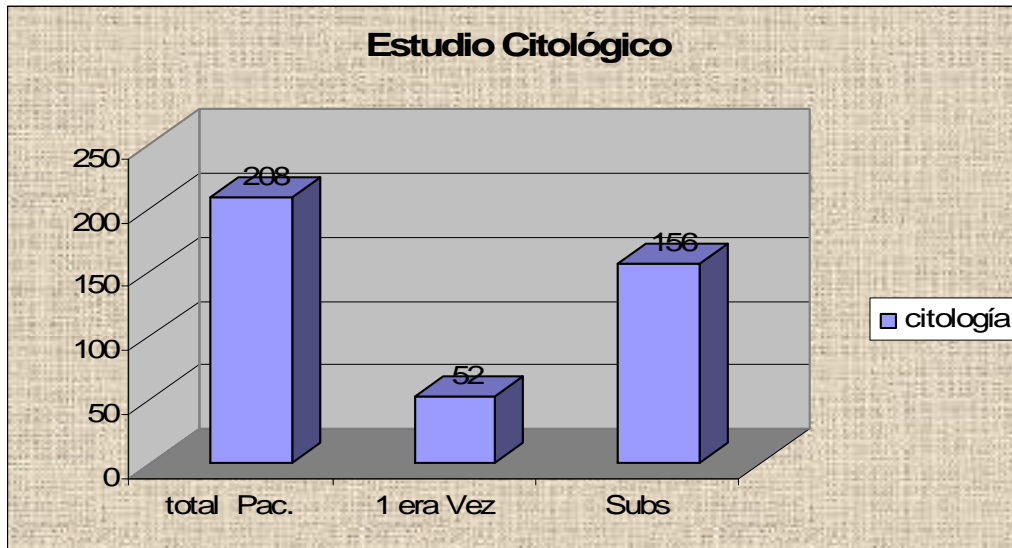
2.- Pacientes ya tratadas con algun metodo colpoterapeutico.

3.- Pacientes con diagnostico distinto a lesiones intraepiteliales pre malignas de cuello uterino o cáncer cervical.

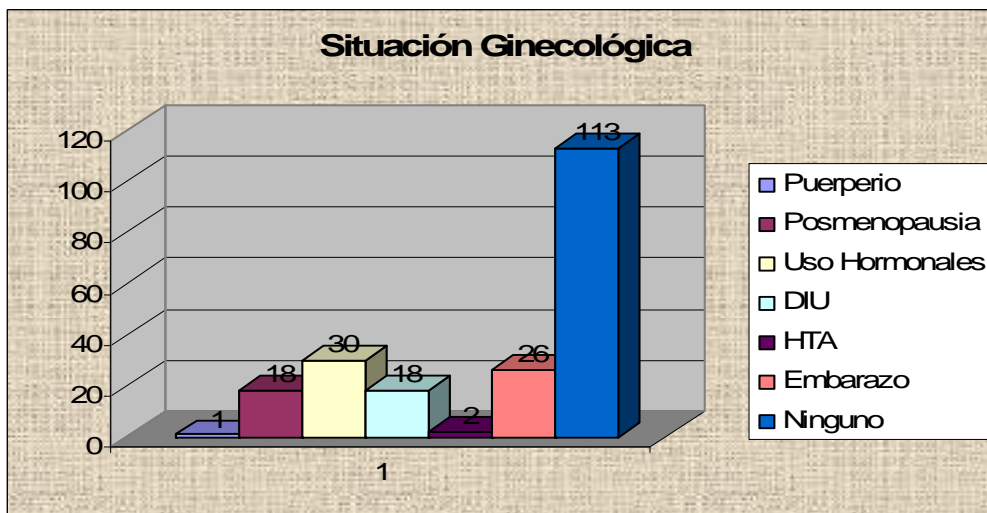
4.- Pacientes que no se les realizo estudio de biopsia dirigida por colposcopia.

Se incluyeron en este estudio 208 pacientes, que cumplieron con los criterios de inclusión.

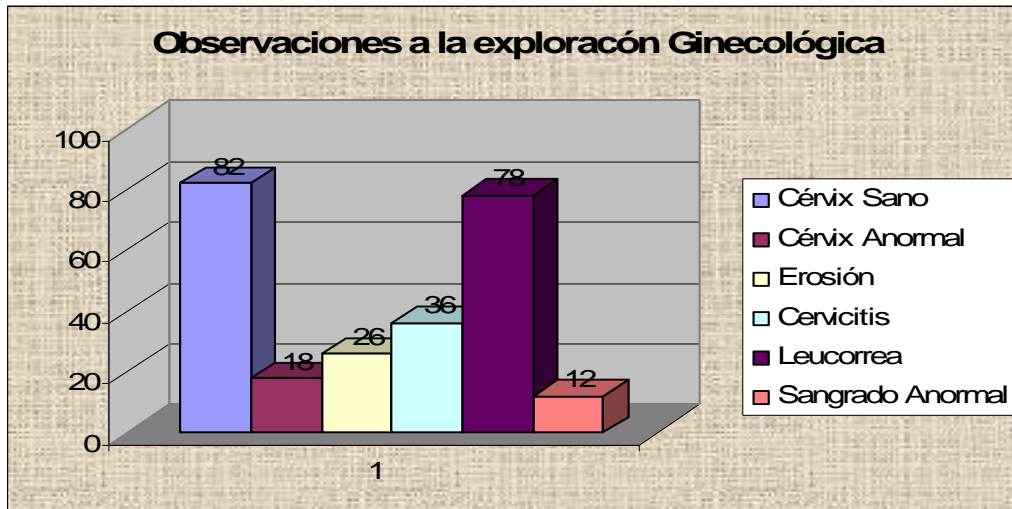
RESULTADOS :



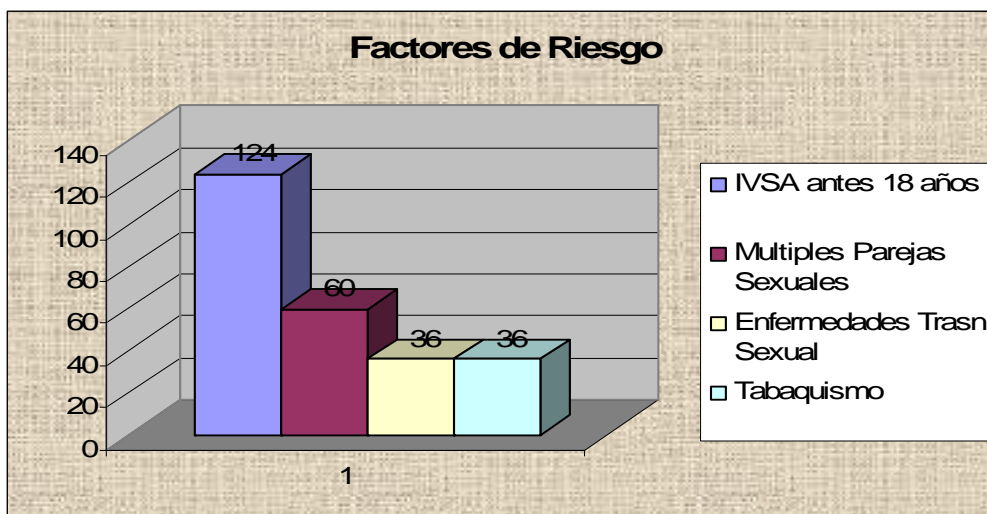
Pacientes con citología de primera vez fueron 52 pacientes (25%), y 156 pacientes (75 %) con citologías previas pero con primer reporte de alteraciones intraepiteliales de cuello uterino .



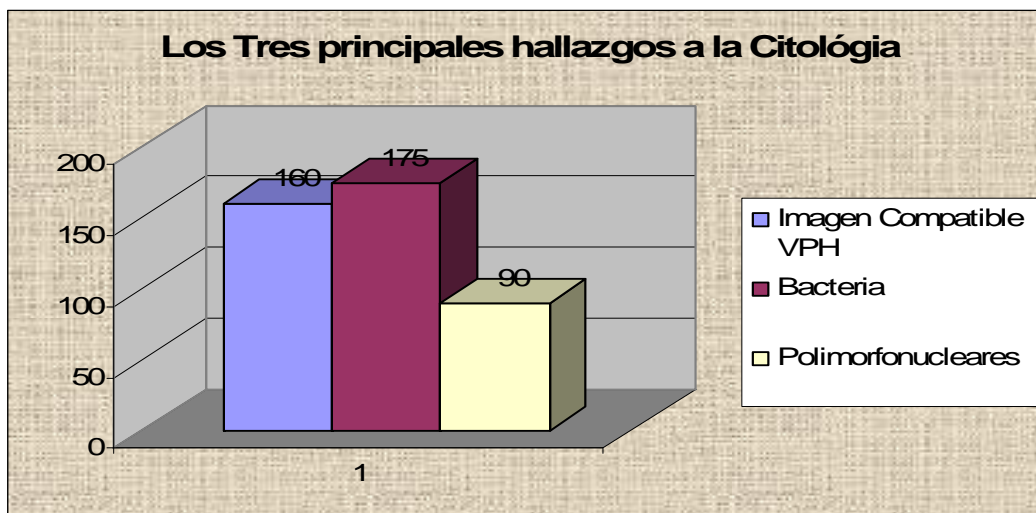
Situación ginecológica reportada en el estudio citológico con un total de 208 pacientes.



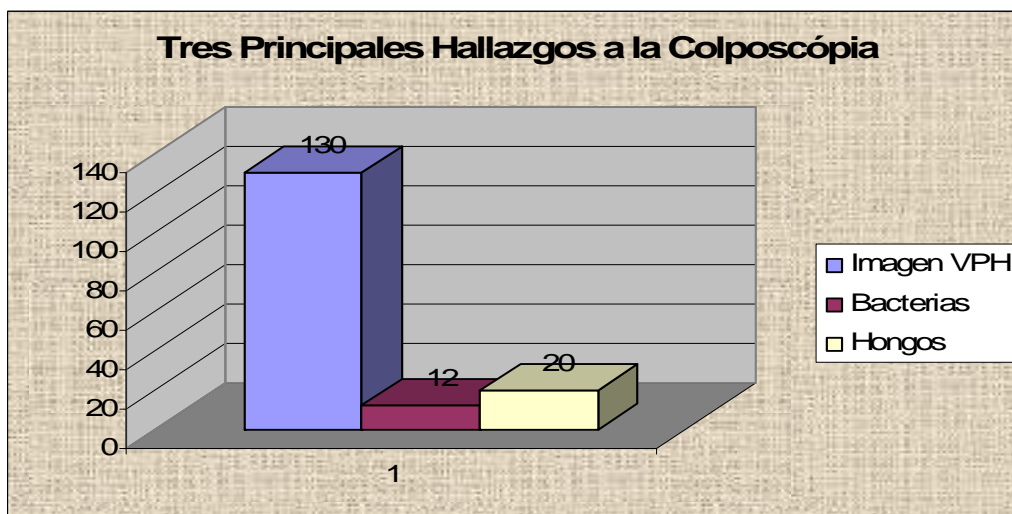
A la exploración ginecológica se observó, que en 82 pacientes (39.4%) el cervix fue macroscópicamente normal, y en 78 pacientes (37.5%) se encontró leucorrea abundante.



El mayor factor de riesgo que se encontró con mayor frecuencia fue inicio de vida sexual activa antes de los 18 años en 124 pacientes representando un 58%, cabe mencionar que mas del 25% de pacientes presento mas de un factor de riesgo.



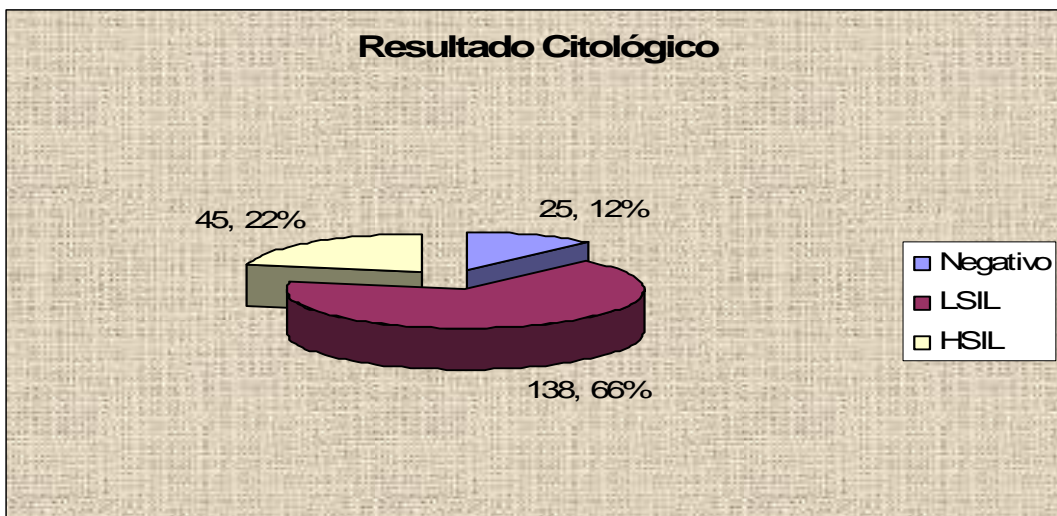
Los tres principales hallazgos reportados en la citología fueron bacterias en 175 pacientes (84%), imagen compatible con VPH en 160 pacientes (76%), y 90 pacientes (43%) presentaron polimorfonucleares.



El principal Hallazgo en la Colposcopia fue: imagen de VPH en 130 pacientes 62.5%.

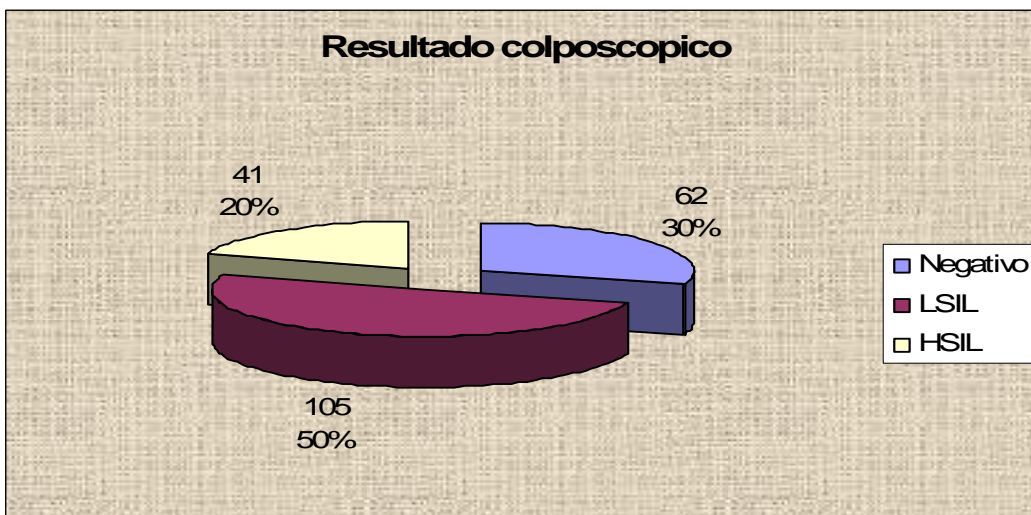
RESULTADO DE LA CITOLOGIA

Se incluyeron en este estudio 208 pacientes, de las cuales 25 (12 %) fueron enviadas con diagnostico citologicamente negativo a malignidad pero con alteraciones cervicales visibles (entropión , erosión cervical e.t.c). Los resultados obtenidos por Citología fueron 138 pacientes con lesiones intraepiteliales de cuello uterino de bajo grado (LSIL) representando un 67 % del total de pacientes, 45 pacientes (21%) presentaron HSIL.

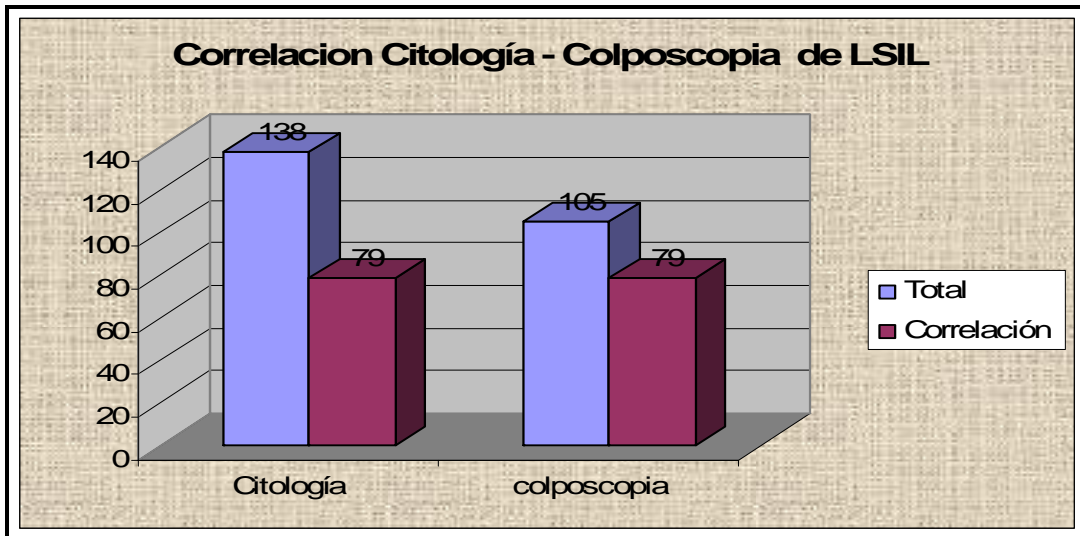


RESULTADO DE LA COLPOSCOPIA

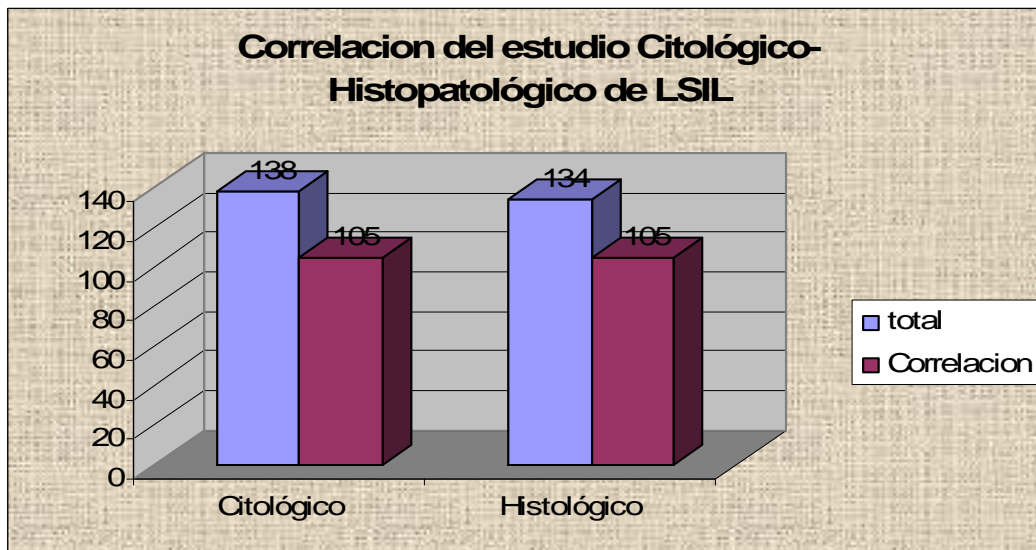
Se realizaron 208 colposcopias reportándose 62 pacientes negativas a lesiones intraepiteliales 30% , se reportaron 105 pacientes con LSIL 50% , y 41 pacientes con HSIL 20% .



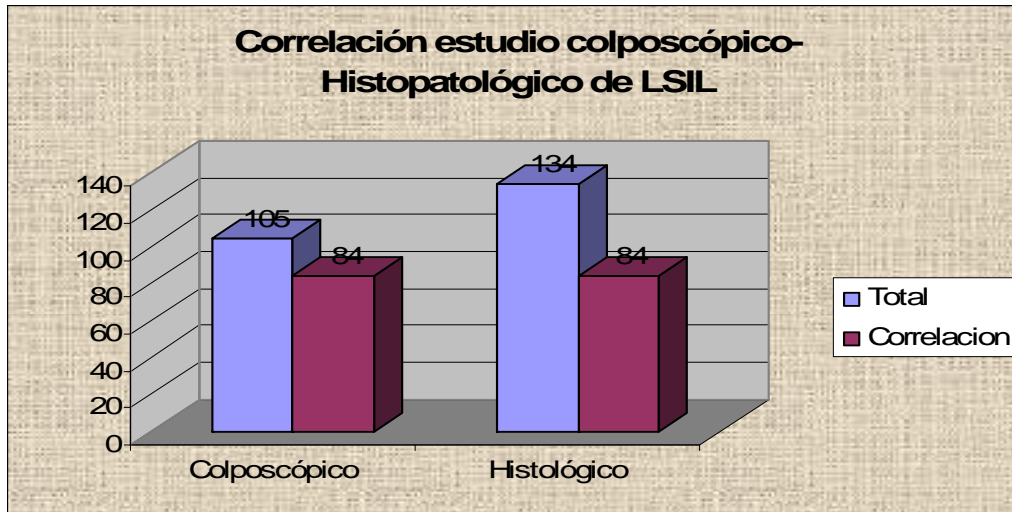
LESIONES DE BAJO GRADO LSIL



Se reportaron en el estudio citológico 138 pacientes con LSIL y 105 pacientes con estudio colposcópico de LSIL encontrando una correlación citológica-colposcópica de 70 pacientes 57.2 %

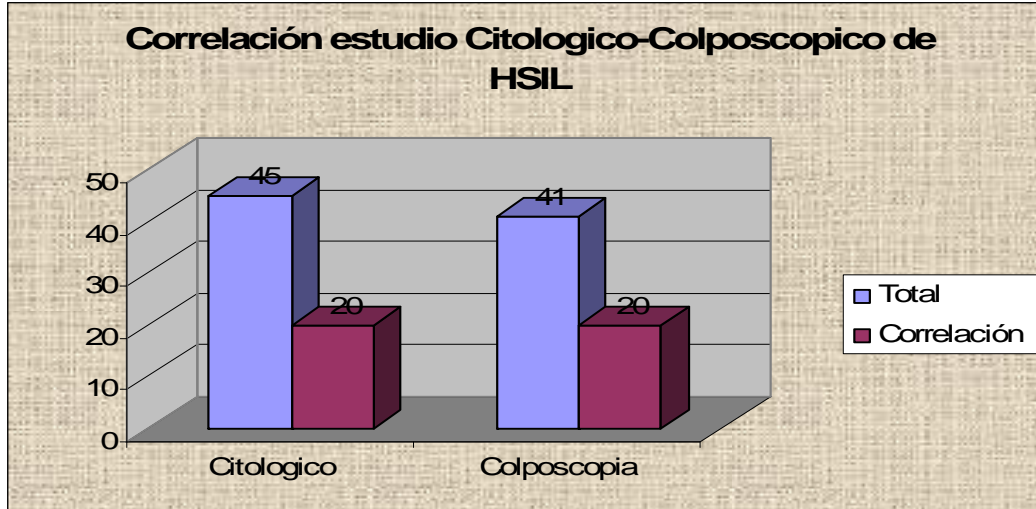


Se reportaron en el estudio citológico 138 pacientes con LSIL y 134 pacientes con resultado Histopatológico de LSIL encontrando una correlación citológico-Histopatológico de 105 pacientes 76%.

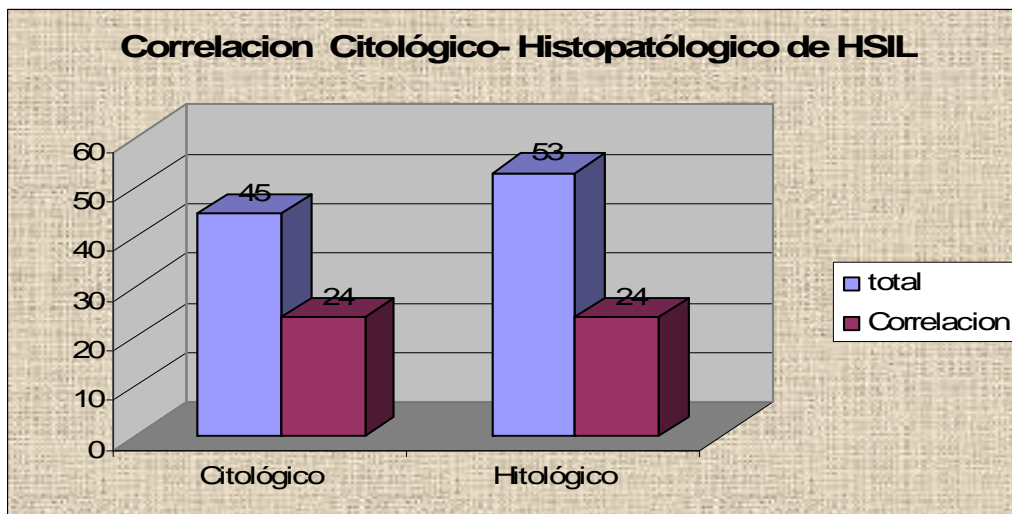


Se reportaron 105 pacientes con diagnóstico colposcópico de LSIL y 134 pacientes con diagnóstico histopatológico de LSIL se encontró una correlación colposcópica-histopatológica de 84 pacientes 80%.

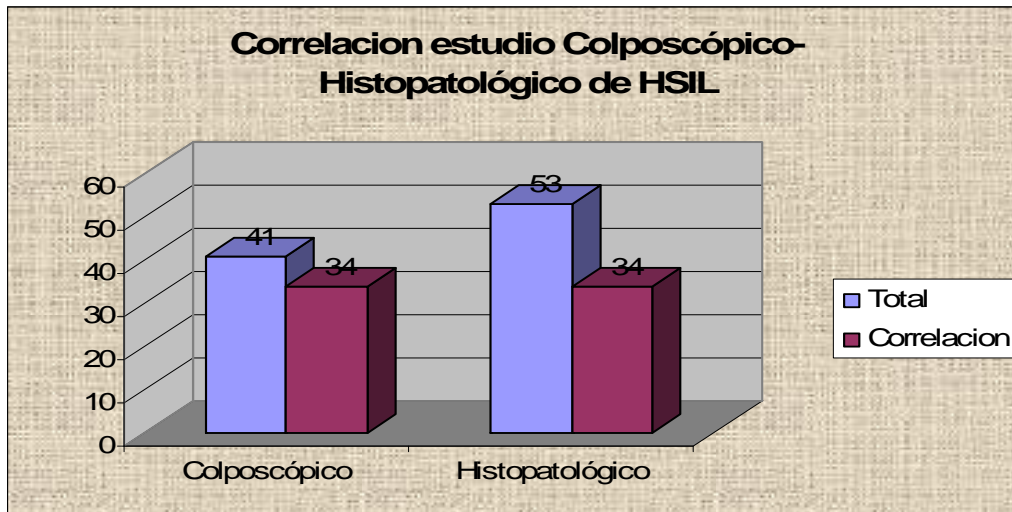
LESIONES INTRAEPITELIALES DE ALTO GRADO HSIL



Se reportaron en la citología 45 pacientes con HSIL y en la colposcopia 41 pacientes con HSIL encontrándose una correlación Citológico – Colposcópico de 44 % (20 pacientes).



Se reportaron en la citología 45 pacientes con HSIL y en el estudio histopatológico se reportaron 53 pacientes con HSIL encontrándose una correlación citológico-histopatológico de 53.3 % . (24 pacientes) .



Se reportaron en la colposcopia 41 pacientes con HSIL y 53 pacientes en el estudio histopatológico con HSIL encontrándose una correlación Colposcópico- Histopatológico de HSIL fue de 82.9 %.(34 pacientes)

En 97.6% de las pacientes se encontró imagen sugestiva de VPH en el estudio Histopatológico.

CONCLUSIONES :

En este estudio se llegó a la conclusión de que la detección oportuna del cáncer cervicouterino en el estado de Baja California Sur se lleva a cabo de manera adecuada, ya que se cumplió uno de los objetivos que era demostrar que el personal que realiza la citología se encuentra debidamente capacitado, esta afirmación se realiza ya que nuestro estudio muestra una correlación citológica – histopatológica en lesiones intraepiteliales pre malignas de cuello uterino de 76% esto representa una alta sensibilidad comparada con la reportada en la literatura mundial de 51 % ,

Se encontró que principal factor de riesgo asociado a las lesiones intraepiteliales pre malignas de cuello uterino es el inicio de la infección por VPH presente en el 97.3 % de los reportes histopatológicos, cabe mencionar que no se reporta el tipo de VPH ya que no se realiza la tipificación de forma cotidiana por su elevado costo. Seguido con el 56% de las pacientes que presentaban inicio de vida sexual activa antes de los 18 años. Se recomienda contar con el estudio de diagnóstico de captura de híbridos para identificación de la cepa de VPH y así mejorar la calidad de atención .

Sería muy importante continuar con el seguimiento y el tratamiento de estas pacientes, para valorar si los tratamientos realizados en estas pacientes fueron los adecuados y resolutivos.

Se recomienda continuar con la actualización continua de la detección oportuna de lesiones intraepiteliales pre malignas de cuello uterino, y así disminuir la mortalidad de cáncer cervicouterino, en especial al personal de primer nivel ya que ellos representan el primer paso en la detección de este padecimiento.

DISCUSIÓN :

En nuestro estudio se demostró que la mayoría de las paciente con lesión intraepitelial pre maligna de cuello uterino presentaban factores de riesgo, y el mas frecuente factor de riesgo asociado fue la infección VPH en un 97.6% , seguido el inicio de vida sexual activa antes de los 18 años, presente en el 56% del total de pacientes. Es indispensable educar a la población a realizarse papanicolaou una vez iniciada la vida sexual activa, no importando la edad y realizarse el estudio cada 6 meses , a la población medica general que detecta un papanicolaou anormal instruirla, a que dichos casos sean enviadas a una clínica de displasia.

De acuerdo a los resultados obtenidos en este trabajo encontramos una alta diferencia entre la sensibilidad obtenida y la reportada en la literatura mundial para lesiones intraepiteliales pre malignas de cuello uterino. En nuestro estudio se reporto una sensibilidad en la prueba de citología de 76% comparada con la reportada en la literatura mundial de 50%.(17)

En nuestro estudio se reporto una sensibilidad en la colposcopia de 80% comparada con la reportada en la literatura de 90% en las lesiones intraepiteliales pre malignas de cuello uterino.(18)

También se reporta en la literatura mundial una asociación entre lesiones intraepiteliales pre malignas de cuello uterino y VPH del 93% , y en nuestro estudio del 97.6 % .

De acuerdo con los resultados obtenidos en este trabajo encontramos una correlación de LSIL Citológica – Histológica del 76% comparado con la literatura mundial actual donde se reporta una correlación citologica- Histopatologica de 51%,(17).

En HSIL se reporta en nuestro estudio una correlación citológico – Histopatológica de 53.3 % la cual se encuentra dentro de los parámetros reportados en la literatura mundial.(17)

Se encontró una correlación Citológica – colposcópica del 57.2% .

En nuestro estudio se demostró una correlación entre el estudio Colposcópico – Histopatológico para LSIL de 80% , siendo mayor al reportado en la literatura mundial de 60% .(19)

También se demostró una correlación colposcópica para HSIL similar a la reportada en la literatura de 82% y 90% respectivamente.

BIBLIOGRAFIA :

- 1.- Dr Gustavo Pagaza Garcia .- GINECO Noviembre-Diciembre 2006 pag 6 .
- 2.- Arrosi S, Sankaranarayanan R , Parkin Incidente an mortality of cervical cancer in Latin America. Salud Publ Mex 2003; 45: S306- 14.
- 3.- Dra Norma A. Aguayo Chavez , Analiis del diagnostico de la infeccion del VPH mediante papanicolou y colposcopia primera experiencia en La Paz B.C.S. 2001 ; pag 10-11 .
- 4.- Dra. APGAR .Brotzman . Spitzer .- Principios y practica Colposcopia 2002 cap 3 pag56.
- 5.- Mortalidad SSA/INEGI 1992-2001.SEED/SSA,BCS 2002-2005
- 6.- Fuente:SEED-SSA,BCS 2000-2005.
- 7.- De Palo G : Colposcopia y patología del tracto genital inferior Editorial Panamericana , 1997 . pag 41-6, 150-90.
- 8.- Nasiell K, Royer V, Nasiell M: Behavior of mild cervical dysplasia during long- term follow-up Obstet Gynecol 1986; 67 : 665.
- 9.- Melnikow j, Nuovo j, Willan AR et al: Natural history of cervical squamous intraepithelial lesions : A meta-analysis. Obstet Gynecol 1998; 92; 727.
- 10.- Mac Croy DC , Malther DB, Bastian L, et al : Evaluation Of cervical cytology. Evidence report- technology Assessment No. 5 . AHCPR Publication No. 99- E010. Rockville MD , Agency for Health Care Polyci and Research , February 1999.

11.- Kinney WK , Manos MM , Hurley LB, et al Where ; cqs the high- grade cervical neoplasia The importance of minimally abnormal papanicolaou diagnoses. *Obstet Gynecol* 1998; 91: 973.

12.- Duggan MA, Mc Gregor SE, Stuart GC, et al; The Natural History of CIN I lesions. *Eur J Gyneacol Oncol* 1998; 19:338.

13.- Nasiell K, Roger V, Nasiell M : Behavior of mild cervical dysplasia during long-term follow-up. *Obstet Gynecol* 1999 67;665.

14.- Rihet S, Lorenzato M, Clavel C ; Oncogenic Human papillomaviruses and ploidy in cervical lesions. *J Clin Path* 1996; 49: 892.

15.- Lonky NM, Navarre GL, Saunders, Set al: Low- Grade Papanicolaou smears and the Bethesda System: A Prospective cytohistopathologic analysis. *Obstet Gynecol* 1995; 85 : 716

16.- H.W. JONES III / A.C. WENTZ I.S. BURNETT.
TRATADO DE GINECOLOGIA DE NOVAK.
11 a EDICION, CAPITULO 16 1996 PAG 571-99.

17.- Soost Hj, Lange HJ, Lehmacher W Ruffing-Kullmann B
The Validation of Cervical Cytology. Sencitivity, especificity and predictive values. *Acta Cytol* 1991; 35:8.

18.- Reid R, Scalzi P. Genital warts and cervical cancer VII. An improved colposcopic index for differentiating benign papilloma viral infections from high grade cervical intraepithelial neoplasia. *Am J Obstet Gynecol* 1985 : 153(6) 611-8.

19.- .- Dra. APGAR .Brotzman . Spitzer .- Principios y practica Colposcopia 2002 cap 10 pag 249.

20.- Burke L, Antonioli DA, Ducatman BS . Colposcopy- Text and atlas. Norwalk (CT) Appleton Lang ; 1991. p 61-81.