



**UNIVERSIDAD NACIONAL AUTÓNOMA DE  
MÉXICO**

---

---



**FACULTAD DE ODONTOLOGÍA**

**PREPARACIÓN PARA CARILLAS  
DE PORCELANA.**

T E S I N A

QUE PARA OBTENER EL TÍTULO DE

CIRUJANA DENTISTA

P R E S E N T A :

**CITLALLI AURORA VÁZQUEZ JUÁREZ**

**TUTOR: C.D. JUAN ALBERTO SÁMANO MALDONADO  
ASESOR: C.D. PEDRO LARA MENDIETA**

MÉXICO, D. F.

AÑO 2008



Universidad Nacional  
Autónoma de México

Dirección General de Bibliotecas de la UNAM

**Biblioteca Central**



**UNAM – Dirección General de Bibliotecas**  
**Tesis Digitales**  
**Restricciones de uso**

**DERECHOS RESERVADOS ©**  
**PROHIBIDA SU REPRODUCCIÓN TOTAL O PARCIAL**

Todo el material contenido en esta tesis esta protegido por la Ley Federal del Derecho de Autor (LFDA) de los Estados Unidos Mexicanos (México).

El uso de imágenes, fragmentos de videos, y demás material que sea objeto de protección de los derechos de autor, será exclusivamente para fines educativos e informativos y deberá citar la fuente donde la obtuvo mencionando el autor o autores. Cualquier uso distinto como el lucro, reproducción, edición o modificación, será perseguido y sancionado por el respectivo titular de los Derechos de Autor.



*A mis padres...*

*Por ser parte fundamental en mi vida, por su apoyo y amor incondicional cada quien a su manera.*

*A mi madre...*

*Gracias por su guía, ejemplo y fortaleza en los momentos difíciles. Por creer en mí, amarme incondicionalmente, cuidarme y apoyarme hasta el fin de todos mis proyectos.*

*A mis hermanos...*

*Por ser mis segundos padres y madres durante las ausencias y dedicarme su tiempo para educarme. Por ser mi ejemplo a seguir en la vida. Por prestarse de conejillos de india, en especial a Cecy que nunca se quejó y asistió a todas sus citas.*



*A mis amigos...*

*Por su comprensión, apoyo, consejos y cariño inagotable. Por ser mis confidentes y cómplices de mis travesuras. Y aunque algunos ya no están cerca de mí, gracias por no haberme dejado desistir, por haberme llenado de satisfactorias experiencias y todo aquello que solo una amiga te puede dar.*

*A Francisco...*

*Por apoyarme en los momentos más difíciles sin pedir nada a cambio, por escucharme, comprenderme y por tu infinita paciencia. Porque a pesar de lo oscuro que sea el momento siempre encuentras la salida y cuidas el camino. Por compartir desvelos, alegrías, éxitos y fracasos, pero sobre todo por estar a mi lado en los momentos más importantes de mi vida.*



*Al Dr. Juan Alberto Sámano Maldonado...*

*Por que gracias a su orientación, tiempo y  
paciencia este trabajo se realizó*



## ÍNDICE

INTRODUCCIÓN	6
<b>1. ANTECEDENTES HISTÓRICOS</b>	8
1.1 Principios de Pincus	10
<b>2. DEFINICIÓN Y CLASIFICACIÓN DE CARILLAS</b>	13
<b>3. INDICACIONES Y CONTRAINDICACIONES DE LAS CARILLAS</b>	19
<b>4. CRITERIOS GENERALES DE PREPARACIÓN PARA CARILLA</b>	24
4.1 Desgaste vestibular	28
4.2 Preparación marginal	35
4.2.1 Preparación interproximal	35
4.3 Desgaste borde incisal	37
4.4 Desgaste palatino	41
<b>5. PREPARACIÓN DE TALLADO EN CASOS ESPECÍFICOS</b>	42
5.1 Modificación de color	43
5.2 Modificación de forma y posición	46
5.3 Cierre de diastemas	49
5.4 Obturaciones previas o fracturas	51
5.5 Dientes inferiores	54
<b>6. USO DE PROVISIONALES</b>	60
<b>7. CEMENTADO Y PULIDO</b>	66
<b>8. MANTENIMIENTO Y LONGEVIDAD</b>	79
CONCLUSIONES	83
REFERENCIAS BIBLIOGRÁFICAS	85



## INTRODUCCIÓN.

Conforme pasa el tiempo, la sociedad se ha visto obligada a adaptarse a una diferente concepción de belleza según sus necesidades y costumbres.

La preocupación de la sociedad actual por su apariencia ha aumentado con el uso de los medios de comunicación masivos, en especial, el cine y la televisión. Estos medios nos promueven por medio de sus actores un estándar de belleza en que la gente debe ser delgada y tener sobre todo bonitas sonrisas con dientes blancos para lograr el éxito.

En la búsqueda de esa belleza, los odontólogos por su parte han utilizado a lo largo del tiempo diferentes materiales que consigan satisfacer las altas demandas estéticas y al mismo tiempo lograr su durabilidad y funcionalidad para cada caso.

Con esta intención, el Dr. Pincus, pionero en odontología estética, diseñó un tipo de restauración menos invasiva como una opción para cambiar la apariencia estética de los dientes sin alterar su funcionalidad. Sin embargo, la longevidad de estas restauraciones solo se logró con el uso de una técnica de grabado ácido y de composites fotopolimerizables.

Las carillas de porcelana son adecuadas para conseguir una apariencia física de la boca más agradable, sin embargo su uso no es recomendable en todos los casos, está restringido a ciertas condiciones que debe cumplir la pieza a tratar.

La preparación dental para una carilla de porcelana debe ser meticulosamente revisada por el odontólogo, ya que una preparación defectuosa o mal planeada puede provocarnos desde un sobre contorneado de la pieza, hasta fractura de la restauración y conducirnos a un fracaso del tratamiento.

***ANTCEDENTES HISTÓRICOS.***





## 1. ANTECEDENTES HISTÓRICOS.

En el siglo XIX se utilizó como alternativa estética de las restauraciones metálicas las incrustaciones de porcelana. Estas incrustaciones se realizaban de manera muy laboriosa tallando un bloque de porcelana maciza o bien, fundiendo partículas de porcelana sobre una matriz de platino-oro laminado<sup>1</sup>. Por su naturaleza, estas restauraciones resultaban muy frágiles y por lo tanto estaba contraindicado usarlas en zonas de gran tensión.

A principios del siglo XX, el uso de la porcelana decayó debido a la aparición de cementos de silicato en 1908. Aunque producían una actividad anticariogénica, sus componentes eran muy solubles en fluidos salivales. Con el advenimiento del cine hablado, la atención de los espectadores se centró en las bocas de los actores por lo que se inició una búsqueda para el mejoramiento de la apariencia en la boca de los actores así como de la caracterización de las mismas sin alterar su calidad del habla.

Charles Pincus en base a estas características dio la pauta para la investigación en el campo la odontología estética. En 1930, el Dr. Pincus desarrollo las primeras carillas de porcelana que se fijaban con polvo de dentadura lo cual solo les proporcionaba un tiempo de vida muy corto ya que eran utilizadas como caracterización de algún personaje durante las filmaciones.

No fue sino hasta la llegada de las resinas acrílicas en 1946 que las resinas de silicato cayeron des huso. Sin embargo, su poca estabilidad dimensional y falta de liberación de flúor, las hacían vulnerables a caries, además de necesitar retención mecánica<sup>1</sup>



En 1955, Buonocore utiliza la técnica de grabado ácido para aumentar la adhesión de los materiales de acrílico al esmalte<sup>2</sup>. Sin embargo, es hasta los años setenta con el descubrimiento de los composites fotopolimerizables que permitían un tiempo de trabajo mayor, que se pudo hacer carillas de composite directas e indirectas. Los veneer fotopolimerizables directos permitían una mayor manipulación del material y un tiempo de trabajo más prolongado. Su poca estabilidad cromática y su baja resistencia al desgaste, los hacían materiales muy frágiles. Es en esta década, que Faunce describe una carilla de resina acrílica prefabricada de una sola pieza como una mejor alternativa a la adhesión directa con resina de composite<sup>2</sup>. Los veneer indirectos tenían una mayor resistencia a los cambios de color y mayor precisión anatómica que las carillas directas, se unían al diente químicamente con un acondicionador químico que se colocaba en la carilla y mecánicamente con una resina de composite para cementar. Pero seguían teniendo una apariencia monocromática, además de presentar una unión débil entre el composite y la carilla y provocar inflamación gingival lo que restringió su uso a dientes anteriores y con poca carga funcional. La porcelana siguió restringida a restauraciones totales<sup>1</sup>.

En 1972, se cita por primera vez en la bibliografía odontológica, el concepto de grabado ácido de la porcelana con la descripción de Rochette<sup>2</sup>. Este hecho marca la pauta en el desarrollo e investigación de carillas de porcelana, su fabricación y colocación.

En 1983, Horn introduce el método para cocer una carilla laminada sobre una matriz de platino y grabar a continuación el interior de la carilla con ácido fluorhídrico. Después aplicaba sobre la carilla en la parte interna una fina



capa de silano que funcionaba como agente de enlace entre el cemento de composite y el diente.

En estudios realizados posteriormente, se encontró que la resistencia de unión del composite a la cerámica no grabada era de un  $16.2 \text{ Kg/cm}^2$  y que aumentaba de manera considerable cuando se grababa la cerámica a  $117.6 \text{ Kg/cm}^2$ , sin embargo con el uso de silano como agente de enlace la resistencia de unión aumentaba hasta  $146.5 \text{ kg/cm}^2$  <sup>(3)</sup>. Con esto se logró aumentar la resistencia de unión del composite a la cerámica y por consiguiente un desarrollo en el uso y manipulación de carillas de porcelana como tratamiento restaurador.

La preparación de la superficie de la porcelana con diferentes materiales como ácido fluorhídrico, bifluoruro amónico y/o micrograbado han permitido conseguir superficies más retentivas que, combinadas con el uso de silanos y adhesivos consiguen un éxito en el tratamiento.

La combinación de carillas de porcelana con la fuerza adhesiva de las restauraciones grabadas con ácido, hicieron posible el uso de la porcelana como restauración estética.

### **1.1 PRINCIPIOS DE PINCUS.**

Su primer artículo se publicó en el *Journal of the California Dental Association* en 1938, donde explica como los dientes influyen en la personalidad de la boca.



### **Creación de la personalidad.**

Se dice que un buen odontólogo es aquel que puede combinar todos los beneficios de restauraciones funcionales con los principios de la técnica estética.<sup>1,2</sup> Esto resulta importante, ya que la mayoría de los pacientes se ve influenciado con los prototipos de imagen que proyectan la televisión y el cine

en el cual se muestra una hermosa sonrisa con dientes blancos y alineados lo que produce que las personas que no cuentan con estas características se sientan menos agraciadas y que llegue a repercutir en su desenvolvimiento social y laboral, haciéndolas sentir inseguras en muchas ocasiones lo que se observa con las personas que sonríen poco o que se cubren la boca al hacerlo. Puede ser esto, para algunos de nuestros pacientes, la diferencia entre el éxito y el fracaso profesional<sup>2</sup>.

Cuando se requiere una restauración estética, es importante, que el odontólogo realice un examen minucioso observando la forma de la cara, el color de piel, cabellos, labios y la línea de la sonrisa ya que estos, al igual que la forma y color de los dientes<sup>4</sup>, forman parte de la personalidad del paciente; estas características nos sirven para resaltar rasgos positivos y en consecuencia, disminuir rasgos negativos de su apariencia. Cabe recordar que el color de los tejidos adyacentes a los dientes (labios, encía, lengua, etc), influyen en la apariencia final de los mismos por ser traslúcidos y refractar la luz<sup>2</sup>, por ejemplo, los bordes incisales en personas mayores serán más afilados que en pacientes jóvenes debido al desgaste, lo que repercutiría en nuestro trabajo final formando un halo opaco en el margen incisal y dando una apariencia de mayor edad<sup>4</sup>. Debemos evitar pasar por alto revisar algunos aspectos como la cantidad de encía que se muestra



al sonreír, la forma del habla, si el plano incisal es paralelo al eje bipupilar y en general, la relación que guarden los dientes anteriores con los posteriores (las proporciones aureas o proporción de oro permiten mantener un equilibrio en las estructuras del cuerpo humano para ser considerado como estético)<sup>4,6</sup>.

### **Principios estéticos.**

La luz, es el fenómeno que nos permite distinguir los objetos en el espacio, nos proporciona una visión en dos dimensiones: la altura y el ancho de un objeto. Cuando la luz incide sobre un objeto, lo hace de forma multidireccional<sup>1</sup>, gracias a esto, logramos apreciar la textura del objeto, que combinado con las sombras que produce, nos revela el volumen del objeto, su profundidad.

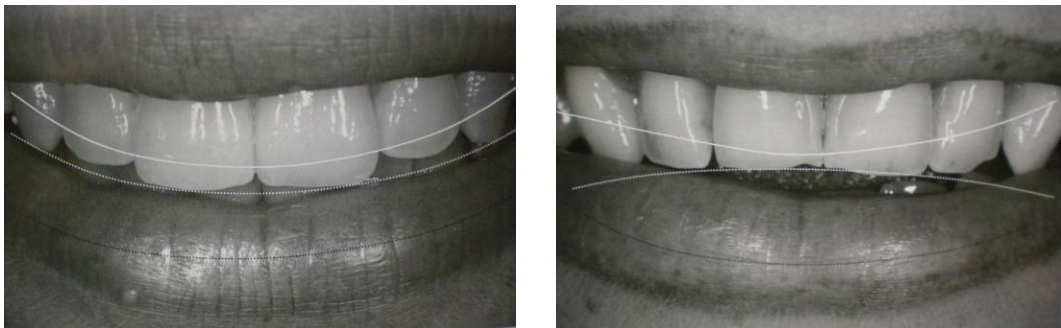
Se puede jugar con estas sombras para brindar una apariencia más natural a las restauraciones<sup>1-2</sup> por ejemplo, al colocar resina más oscura en áreas interproximales de una prótesis fija de varias unidades, esta creará una ilusión de profundidad en esa zona y parecerá que las piezas son individuales.

Pincus, considera tres principios básicos para obtener excelentes resultados en restauraciones de porcelana: a) la dirección de la luz b) el movimiento de la luz y c) el color de la luz<sup>2</sup>. La combinación de estos tres puntos nos proporciona ilusiones estéticas que alternadas con el contorno y superficies dentarias nos proporcionan un efecto de profundidad debido a que las concavidades y convexidades de los dientes disgregan la superficie y varían la reflexión de la luz; por lo tanto, pueden llegar a alterar el color base al



variar el ángulo de incidencia de la luz. Es decir, al modificar la forma del diente se altera la percepción del color base ya que la luz no incide de la misma forma. El color de la luz dependerá de la persona que lo perciba y de la capacidad de reflexión del objeto<sup>5</sup>.

La percepción de la belleza, (y en este caso, la percepción de lo estético) se ve influenciada por las condiciones socioculturales de la época. Así podemos decir, que lo que es bello en algunas culturas, no siempre significa lo mismo en otras. Debido al auge de los medios de comunicación visuales, el mundo occidental considera la belleza (lo estético) como sinónimo de salud. Por ejemplo, las personas jóvenes perciben que los dientes oscuros, con manchas, fracturas o desgastes incisales son símbolo de vejez<sup>1</sup>, al igual que cuando presentan recesiones gingivales o algún otro tipo de defecto. Aunque no existe suficiente reporte de literatura, para la sociedad, la forma de los dientes influye sobre su personalidad. Una mujer tendrá dientes cuadrados y redondeados; y los hombres por su parte, tendrán dientes más alargados y angulosos, lo que reafirma su género<sup>1-2,4</sup>.



**Fig. 1 y 2** Los labios, la línea de la sonrisa, la forma y color de los dientes pueden resaltar rasgos positivos y negativos de la apariencia. ( 25)

***DEFINICIÓN Y CLASIFICACIÓN  
DE CARILLAS.***



## 2. DEFINICIÓN Y CLASIFICACIÓN DE CARILLAS.

Las *Carillas de porcelana* o también llamadas *carillas vestibulares*, *venner laminado* o *facetas laminadas*, es una restauración de recubrimiento parcial que reviste la porción vestibular de un diente. Su uso está indicado en situaciones en donde se busca mejorar el aspecto estético de un diente, principalmente en la porción anterior de la boca y por lo regular en piezas que se encuentran sanas. Es un recurso utilizado por los odontólogos cuando ya se han intentado métodos como blanqueamiento vital y no vital para el cambio de coloración dental o cuando el paciente no desea que se realicen desgastes mayores (preparación para coronas totales) en sus dientes con el fin de conseguir un cambio estético<sup>7-10</sup>.

Para asegurar un éxito a largo plazo con el uso de este tipo de restauraciones, el o los dientes a tratar deben contar una cantidad y espesor suficiente de esmalte, el paciente debe poseer buenos hábitos higiénicos y si no los tiene el odontólogo debe fomentarlos y darle a conocer al paciente que esto constituye una gran desventaja para la restauración, además se debe valorar la actividad de la articulación (posición borde a borde) para asegurar la permanencia de la restauración<sup>9</sup>.

Las carillas consisten en una fina capa de porcelana dental o cerámica colada que se adhiere al diente mediante al uso de un adhesivo. La porcelana, es considerada un de los materiales más estéticos y biocompatibles que podemos encontrar en los materiales odontológicos para restauración<sup>2</sup>.





La preparación para carilla en la cual se realiza un mínimo desgaste del esmalte y no se necesita alterar el color natural del diente produciendo así un veneer altamente translúcido después de la cementación se conoce como “*efecto lente de contacto*”, este fenómeno al no requerir ninguna pigmentación en la porcelana producirá una translucidez similar al esmalte<sup>9,14</sup>.

Las carillas, por su elaboración, pueden clasificarse como carillas directas o indirectas. Las carillas directas fueron las primeras en utilizarse, son elaboradas con composite directamente sobre el diente. Las primeras restauraciones hechas con este material, no satisfacían las demandas estéticas, ya que eran monocromáticas, se pigmentaban fácilmente y perdían su brillo en poco tiempo; además de contribuir a la inflamación gingival por no emplear ninguna preparación dental y conseguir un sobrecontorneado de la pieza<sup>2,4,7,9</sup>.

Con el tiempo, la evolución de las carillas los llevó a usar carillas preformadas de composite (método indirecto). Estas, se unían a la estructura del esmalte mediante grabado del mismo. Construir una carilla, independientemente del material, y adherirla a la estructura dental grabada se denominó “laminado”<sup>7</sup>. Por desgracia, las desventajas del material persistían en las carillas preformadas, su fácil pigmentación y su débil unión de la carilla a la resina de composite producían que fuera fácilmente desprendible. Estos problemas, provocaron que las restauraciones con carillas disminuyeran su uso.



Actualmente, las carillas elaboradas con método indirecto se pueden realizar con porcelana, cerámicas inyectadas o elaboradas a máquina<sup>9</sup>. Las carillas de porcelana glaseada tuvieron mejores resultados al ser tratada la superficie del esmalte con técnica de grabado ácido y grabar la porcelana con ácido fluorhídrico (la retención mecánica obtenida grabando la porcelana cuadruplica su resistencia al cizallamiento), el uso de un agente de silano mejoró la resistencia de adhesión ya que inicia una unión química entre los componentes de la porcelana ( $\text{SiO}_2$ ) y el polímero de Bis-GMA del composite<sup>7,10</sup>.

Las indicaciones sobre su uso son muy específicas, por lo que existe gran controversia sobre si son recomendables o no, debido a que se pueden obtener excelentes resultados con preparaciones para corona total o con carillas directas<sup>8</sup>.

Es importante, por supuesto, conocer las ventajas que obtendríamos sobre el uso de otro tipo de restauraciones y aplicarlas particularmente a cada paciente. Por ejemplo, cuando no se necesita que el diente a tratar sea pilar de una restauración mayor, y que el resultado que se necesita obtener es meramente estético, es recomendable como primera opción realizar un desgaste para carilla, ya que su grosor será mucho menor que cuando se realiza un desgaste para la colocación de una corona total (mínimo 1.5mm)<sup>8</sup> y que nos permitirá un control en el ajuste de todo el perímetro de la preparación siendo que este, se realiza supragingival y es más fácil de



observar clínicamente, esto nos garantiza, que los tejidos gingivales se mantengan saludables al no retener placa dentobacteriana, además de necesitar un menor número de citas y un costo más bajo para el paciente. No debemos olvidar que las carillas son más propensas al descementado o la fractura que las coronas totales a causa de la fragilidad natural de la porcelana; su resistencia radica en la unión carilla-cemento-esmalte, una vez bien cementadas alcanza suficiente resistencia a la tensión y cizallamiento hasta para lograr un alargamiento de la corona extendiendo la porcelana sobre el borde incisal; por ultimo al disponer de menor grosor, no es fácil que enmascaren el color natural de la pieza cuando se necesita un cambio muy drástico<sup>1-2,8,12</sup>.

Comparadas con las carillas de composite, las carillas de porcelana presentan una mayor estabilidad de color a largo plazo, tienen una superficie más homogénea y son menos porosas, lo que permitirá una menor retención de placa bacteriana, y su desgaste será limitado<sup>8</sup>. No obstante, la restauración con carillas de composite no dejar de ser un tratamiento requerido por los pacientes debido a que se necesita un menor número de citas, menor desgaste de la superficie del esmalte y pueden modificarse directamente en la misma cita si así lo requiere el paciente; no así con la porcelana, que una vez cementada no es posible modificar el color y su reparación es casi imposible; además, suelen ser más económicas que las carillas de porcelana<sup>1,8,12</sup>.



En general, la porcelana, se considera un excelente material de restauración. Las carillas hechas de porcelana presentan ciertas ventajas ante otros materiales<sup>1-2,4,8</sup>:

- Mantienen un color estable y debido a su estructura cristalina, refleja la luz similar al esmalte.
- Son resistentes al desgaste y a las fracturas si se encuentran bien cementadas (grabado ácido de la porcelana).
- Biocompatibilidad excelente con los tejidos gingivales al no retener placa dentobacteriana cuando están bien pulidos.
- Su falta de radiopacidad, permite que en las radiografías, sea visible la estructura dental natural. Actualmente, algunas cerámicas presentan características de fluorescencia, lo que permite que la restauración se asemeje mas a los dientes naturales<sup>9</sup>.

Algunas limitantes en su uso son<sup>1-2,4,8</sup>:

- Cuando es necesaria una reparación, esta se hará visible en poco tiempo a causa de la tinción entre el margen de la resina y la porcelana.
- Una vez cementada la carilla no se puede modificar su color
- Al ser muy delgadas se corre el riesgo de fracturarlas durante su manipulación o sobrecontornearlas en el margen durante su fabricación.
- No pueden cubrir todas las tinciones. Y algunos productos como el fluoruro de estaño puede manchar la porcelana.

***INDICACIONES Y CONTRAINDICACIONES  
DE LAS CARILLAS.***



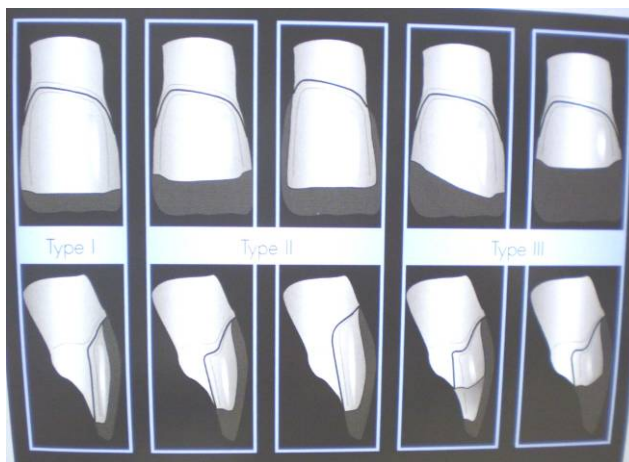### 3. INDICACIONES Y CONTRAINDICACIONES DE LAS CARILLAS.

Algunos autores agrupan las indicaciones para carillas entres tipos<sup>1-11</sup>:

- Tipo I
  - ✓ Cuando se necesite un cambio en la coloración de uno o varios dientes que no puedan ser tratados con técnicas de blanqueamiento, por ejemplo, presencia de pigmentaciones, manchas por fluorosis, tinciones intrínsecas causadas por medicamentos como la tetraciclina, hipoplasias del esmalte.
  - ✓ Oscurecimiento del diente por razones endodónticas. Este punto se pondrá a consideración del clínico, las piezas que han perdido gran parte de su estructura, o que no se pueden reconstruir adecuadamente (utilizar postes de fibra de vidrio, tornillos intradentarios entre otros, para reconstrucción interna del diente podrá darle mayor resistencia a la fractura<sup>9</sup>), son más propensas a su fractura.
  
- Tipo II
  - ✓ Defectos en la forma anatómica del diente, dientes cónicos, en dientes que presentan microdoncia o ausencia de piezas, por ejemplo agenesia de lateral (en ocasiones el canino se convierte en la pieza ausente modificándolo con una carilla).
  - ✓ Cierre de diastemas



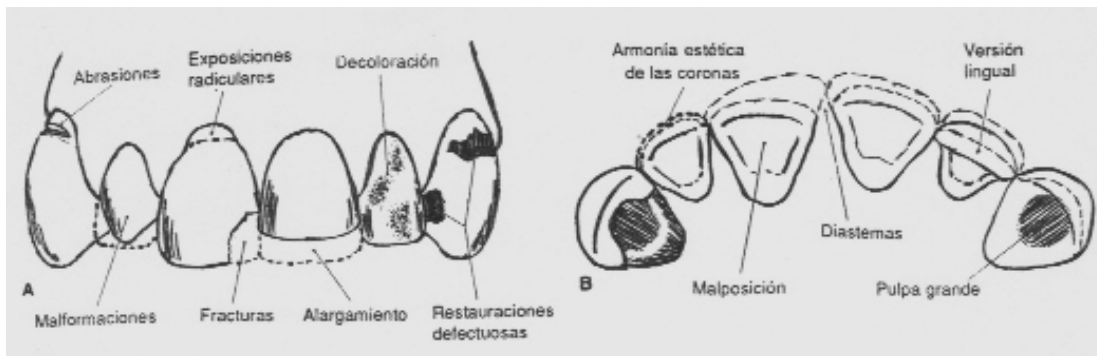
- ✓ Cuando se necesita restablecer la función oclusal modificando la guía anterior, guía canina, dimensión vertical y en algunas ocasiones, la rehabilitación oclusal extensa. Modificar longitud dentaria de las coronas hasta 2mm, no cambiará la resistencia de la restauración ni del diente.
  
- Tipo III
- ✓ Dientes que han sufrido fracturas del tercio incisal
- ✓ Especialmente cuando hay que corregir alineamiento de las piezas o rotación ligera de las mismas.
- ✓ Dientes adolescentes que presentan pulpas grandes.
- ✓ Presencia de amelogénesis imperfecta alguna malformación generalizada congénita
- ✓ Dientes que presentan, erosión, abrasión, atrición.
- ✓ Cambiar el contorno de dientes que sirven como soporte de prótesis removibles
- ✓ Como reparación de coronas totales en las cuales, se ha fracturado la porcelana



**Fig. 3** El Tipo I incluye a las indicaciones iniciales para carilla. El Tipo II y III corresponde a situaciones en las que la estructura dentaria está comprometida. (25)



En conclusión, las carillas de porcelana se utilizan principalmente para modificar las características de color, tamaño, forma y posición dentro de la arcada dental de uno o varios dientes.



**Fig. 4** Indicaciones para carillas de porcelana. (10)

Se debe de tomar en cuenta, que no siempre es recomendable la colocación de carillas<sup>1-12</sup>. Están contraindicadas en los siguientes casos:

- × Dientes con coronas clínicas muy cortas.
- × Esmalte muy abrasionado en cara vestibular. Las carillas, necesitan una amplia superficie de esmalte para permitir una mejor adhesión de la porcelana (mínimo debe estar presente el 50% del esmalte)
- × Hábitos parafuncionales. En pacientes con problemas de bruxismo, mordidas borde a borde y hábitos traumáticos y/o artesanales como morder objetos no se consideran candidatos ideales para este tipo de restauración ya que corren el riesgo de fracturarlas.
- × Dientes que han sufrido grandes restauraciones interproximales
- × Dientes debilitados por endodoncia. Algunos autores, consideran que





debido a que el diente suele ser más frágil después de la endodoncia, es preferible la colocación de una corona total.

- ✗ Situaciones en que la higiene oral sea defectuosa y pueda comprometer la integridad dentaria y de la restauración o en casos en que la incidencia de caries sea alta y el paciente no pueda ser capaz de llevar una higiene adecuada.
- ✗ Fracturas que afecten más de dos tercios de la corona aunque algunos autores consideran que una carilla con recubrimiento palatino puede restaurar hasta el 50% de la corona clínica perdida, sin embargo, se debe tomar a consideración el caso específico e informar al paciente las limitaciones de esta restauración.
- ✗ En pacientes que practiquen deportes de contacto no es muy recomendable, a menos que se utilice un protector bucal
- ✗ Está contraindicado el uso de carillas en pacientes que presenten clase II división 2 (sobre mordidas profundas). Su colocación dependerá del diagnóstico.
- ✗ Pacientes jóvenes con pulpas voluminosas o amplias. En algunas ocasiones, la reducción del esmalte puede provocar sensibilidad pulpar irreversible por lo que se recomienda abultar ligeramente todos los dientes para no reducir el esmalte. En estos casos el tratamiento debe incluir de 8 a 10 piezas para que la modificación resulte natural a la vista.

***CRITERIOS GENERALES DE PREPARACIÓN  
PARA CARILLA.***



## 4. CRITERIOS GENERALES DE PREPARACIÓN PARA CARILLA.

En razón a que las carillas proponen un cambio en la coloración y forma de los dientes, y que en ocasiones el cambio resulta muy drástico; se debe considerar el uso de técnicas de visualización, para que la relación laboratorio- odontólogo- paciente pueda comunicarse y satisfacer en la medida de lo posible, en primer lugar, las expectativas del paciente sin crear falsas esperanzas, y en segundo, permitir la comunicación con el laboratorio para que el trabajo que se va a realizar, sea lo más preciso posible.

Existen varias técnicas de visualización; donde se usan modelos de estudio para realizar un encerado diagnóstico con ceras de color dentario que permite mostrar al paciente los cambios en la forma o posición dental que se producirán en su boca<sup>15</sup>. Esta técnica no siempre es utilizada, ya que en ocasiones, no es fácil para el paciente visualizar los cambios simulados en el modelo. En ocasiones, este encerado se puede realizar directamente en la boca del paciente con ceras de color dental y tinturas por lo que es muy utilizado especialmente cuando se requiere el cierre de diastemas o en situaciones en donde el paciente prefiera una reducción de las coronas. Este método ayuda mucho a visualizar al paciente los resultados de las restauraciones y por consiguiente, el odontólogo tendrá una idea más precisa de lo que el paciente requiere<sup>1,16-17</sup>.



Otro recurso, muy recurrido por los odontólogos, es el uso de fotografías preoperatorias y postoperatorias de restauraciones realizadas a otros pacientes; este recurso, le brinda seguridad a la persona de que el trabajo será realizado satisfactoriamente aunque no ayuda a comprender al especialista los requisitos estéticos del paciente<sup>2</sup>.

Actualmente, se puede recurrir al uso de visualización de imágenes por ordenador, esta técnica consiste simular en un programa de computadora, los cambios de color, forma y contornos de tejido y sus limitaciones. Este tipo de simulaciones permite ver al profesional las necesidades y deseos del paciente así como de darle a conocer las limitaciones del tratamiento y no crearle falsas expectativas<sup>3,16</sup>. En algunos casos, se puede considerar la posibilidad de que el técnico realice varias carillas de prueba en las que se puede modificar el color a partir de las impresiones de diagnóstico<sup>2</sup>.

Es importante registrar el color en la cita de diagnóstico. Para obtener el color de manera más exacta, se recomienda<sup>5</sup>:

- + Limpieza del diente que va a ser comparado así como de los dientes adyacentes.
- + No secar los dientes en ningún momento, además de humedecer el colorímetro que se usará.
- + Hacerlo con luz de día y verificar con luz artificial.
- + Para evitar la adaptación al color se recomienda no mirar por más de 5 segundos el diente ni el colorímetro.
- + Si se tiene duda entre dos colores, es conveniente escoger el color más claro ya que este se podrá modificar con caracterizadores para porcelana antes de cementarla o con el uso de pigmentos para composite y en



último caso, con el cemento.

- ✚ Existe en el mercado, box con una luz de corrección de color (Durotest <<power plus>>)<sup>2</sup>.

Una vez realizada la preparación, se sugiere realizar una nueva toma de color, así podremos definir el color final. Si el diente resulta en esta etapa más oscuro de lo deseado se puede optar por un color de porcelana más claro, un color con más opacificador, o bien, realizar un desgaste mayor, para dar espacio a más opacificador.

Si las restauraciones con carillas serán combinadas con composites en dientes contiguos, se recomienda la colocación de las carillas en primer lugar, en función a que es más sencillo modificar el color del composite; una vez adheridas las carillas es complicado modificar su color.

Debido que las guías de colores comerciales son porcelanas que se fabrican con varias capas, sería ideal que el laboratorista fabricara una guía individualizada de colores para carillas<sup>2</sup>.

Resulta más sencillo modificar el color cuando se colocan carillas en la superficie de varios dientes que cuando se realiza una sola carilla y se intenta igualar el color a las demás piezas<sup>2</sup>. Además se obtienen mejores resultados estéticos cuando se realizan carillas en pares, es decir, cuando se intenta cubrir los dos centrales, los cuatro incisivos, o seis anteriores, que cuando se realizan restauraciones en números impares (una, tres o cinco carillas)<sup>4</sup>.



Para lograr una restauración de porcelana en excelentes condiciones, se recomienda que los tejidos de soporte se encuentren en las mejores condiciones posibles, sin inflamación ni sangrado. Preparar los dientes en el modelo de yeso, dejando suficiente espacio para el material restaurador y cuidando de conservar la vitalidad pulpar; este ejercicio nos permitirá conocer si el desgaste realizado es el óptimo para nuestra restauración o si será necesario un desgaste más extenso en algunas zonas y en otras menos. Todos los márgenes y contornos deberán ser biológicamente compatibles con los tejidos adyacentes descartando así la posibilidad de una recesión gingival o cualquier otra reacción patológica.

Algunas de las fallas más comunes durante la preparación dentaria es: a) la reducción insuficiente de la línea de acabado; b) falta de reducción en el tercio gingival y c) falta de redondeado de la superficie vestibular y del ángulo linguoclusal<sup>2</sup>.

#### **4.1 Desgaste Vestibular.**

Existen diversas opiniones sobre la profundidad del desgaste que se debe de realizar en la cara vestibular del diente que va recibir una carilla. Algunos especialistas coinciden en que se necesita un tallado mínimo a nulo de la superficie dentaria sin embargo, esta preparación provocaría que nuestro diente obtuviera una posición más vestibular (lo que sería conveniente si nuestro órgano dentario se encontrara en una posición posterior o palatinizada)<sup>2</sup>.



Siempre que sea posible, nuestra preparación debe abarcar solo el esmalte, lo que nos permitirá una mejor unión del adhesivo con el diente<sup>1,3</sup>. En la mayoría de los casos, se elimina aproximadamente el 50% del esmalte vestibular, lo que permite una eliminación de convexidades del esmalte dando así espacio adecuado a la porcelana en los casos donde se requiere un cambio de color, así como de dar forma a una vía de inserción de la carilla para el momento de cementarla brindándole también una mayor comodidad al paciente para su limpieza y cuidado<sup>2,11</sup>.

Lo más conveniente resulta en evaluar de manera individual el diente que recibirá una carilla así como su posición en el arco, el grado de modificación de color que se desea conseguir<sup>1</sup> (esta consideración influye directamente en la ubicación de las líneas de terminado gingival e interproximal), y el tamaño de la pulpa<sup>2</sup>, (la reducción del grosor del esmalte en dientes con cámaras pulpares amplias puede provocar sensibilidad) para considerar el desgaste mínimo necesario que se tendrá que realizar y el grosor que puede llegar a tener la carilla. Lo más recomendable sería que el grosor de la carilla fuera igual al grosor de esmalte eliminado.

Debido a que el espesor del esmalte no es igual en toda la superficie dentaria y que varía su grosor dependiendo del diente, se recomienda que el tallado del margen gingival sea muy delgado en comparación con la porción media de la cara vestibular<sup>3,15,18</sup>. Shillinburg considera que una reducción estándar del margen gingival, sobre todo en piezas inferiores, debe ser de 0.3mm y que aumentará en su porción media abarcando borde incisal hasta 0.5mm<sup>7,11</sup>.



Otros autores sin embargo, proporcionan un margen mayor para la reducción de la superficie vestibular; Mallat y otros autores, recomienda que el desgaste del esmalte deberá ser de 0.5mm y que puede extenderse hasta 0.75mm en dientes superiores, tomando como punto de referencia si el objetivo de la carilla es modificar el color del diente. Entre mayor sea el cambio de color que se requiere realizar, mayor será el desgaste en el esmalte, con esto, se busca evitar un sobre contorneado de la carilla y por lo tanto una apariencia natural.

Para el control de profundidad de desgaste, se puede recurrir al uso de guías oclusales. Estas guías se pueden fabricar con un acetato al vacío perfectamente recortado o con una impresión de polivinil siloxano previa al desgaste. Esta guía se corta longitudinalmente sobre el diente en el que se realizará la carilla y ayudará a controlar el desgaste midiendo la cantidad de esmalte removido<sup>19</sup>.


Inicialmente se realiza un desgaste con fresas aproximado de 0.5 mm marcando sobre la superficie tres surcos de orientación. Para facilitar la medición del grosor desgastado, algunas casas comerciales fabrican fresas de diamante con forma de tres ruedas calibradas que darán como resultado tres surcos horizontales<sup>7,9,12</sup>; algunas de las fresas utilizadas, tendrán un grosor de 0.3mm en la primera rueda y ser de grano extrafino; y de 0.5mm en las ruedas restantes con grano medio. Otras casas comerciales manejarán fresas con calibres de 0.3mm y otras de 0.5mm. En función a que estas ruedas están montadas sobre un vástago liso, no se corre el riesgo de sobre pasar la profundidad indicada, el mismo vástago determinará la profundidad





de corte al colocarlo plano sobre la superficie del esmalte<sup>7</sup>. Este método se denomina “bloqueo por fricción”<sup>3</sup>.

Diferentes casas comerciales fabrican kits de fresas calibradas para preparación de carillas

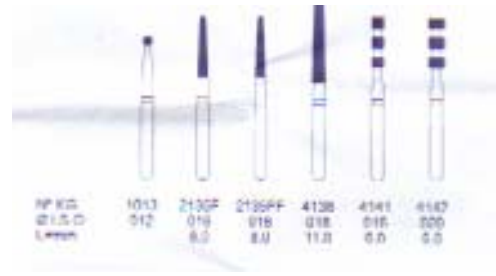

**Fig. 5** KIT04 Brasseler No. 4151 para preparación de carillas



**Fig. 6** Kit KG para fasetas laminadas

	LV52	LV51	LV54	LV53	LV56	LV58	LV55
ALTA VELOCIDAD 31 Ø1.60mm x 13mm L							
Orden No.	D44	D45	D46	D47	D49	D55	C60
Bl. LISA No.	834	834	6844	6844	134EF	379EF	133UF
Medida (1/10mm)	016	021	014	016	014	025	010
Largo (mm)	-	-	1/10 L=0.5	1/10 L=0.5	6.0	4.2	4.2
Profundidad (mm)	0.3	0.5	-	-	-	-	-
Grano	⊙	⊙	●	●	●	●	○



La primera rueda marcará el grosor del desgaste en la porción gingival de nuestro diente, teniendo un radio de 0.3mm en grano extrafino que permite una superficie mas tersa en la porción gingival y una mejor unión al adhesivo<sup>5,7</sup>. La segunda y tercera rueda tendrá un radio de 0.5mm en grano medio.

Otras fresas, se presentan con un solo calibre, ya sea de 0.3 mm para piezas inferiores o de 0.5 mm indicadas para dientes superiores (D44 y D45 Brasseler respectivamente).



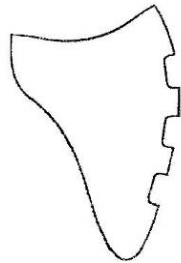
Debido a que la superficie vestibular del diente no es recta, es recomendable recargar la fresa en la porción gingival sin forzarla y después en toda la extensión del esmalte. Repetir esta operación varias veces para asegurar un grosor homogéneo<sup>15.18</sup>.

Se recomienda marcar con un color la superficie de los surcos, para que cuando se elimine el tejido remanente, se respete el grosor marcado. Una vez realizados los surcos de profundidad, se eliminarán los remanentes de esmalte con una fresa de diamante grano fino en punta redonda con un diámetro de 0.5 mm para marcar el margen gingival tipo chaflán<sup>2-8</sup> (D47 Brasseler).

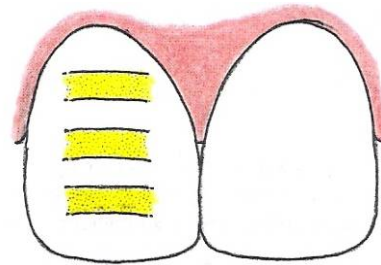
Es conveniente que la reducción del tercio medio e incisal de la preparación se realice con una fresa de grano medio con el fin de crear una superficie más rugosa y facilitar así, la traba mecánica. El tercio gingival y los márgenes se recomiendan desgastar con fresa de grano fino que producirá una superficie más tersa y obtener un mejor sellado marginal.



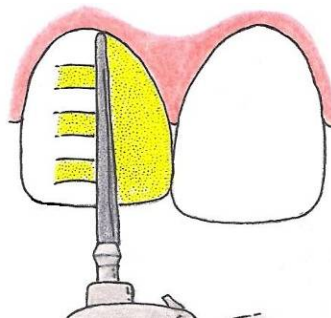
**Fig. 7** Adaptar el desgaste a la convexidad del diente (tomada de)



**Fig. 8** Desgaste vestibular con fresa de tres ruedas para lograr un desgaste homogéneo



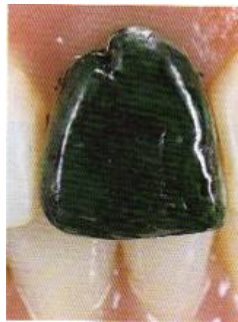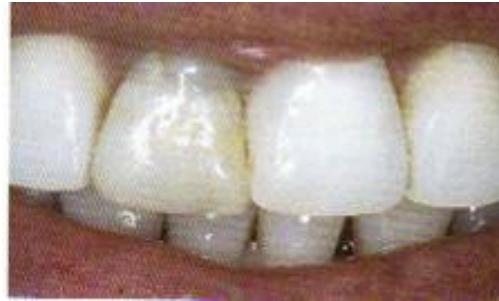**Fig. 9** surcos de profundidad. Vista frontal



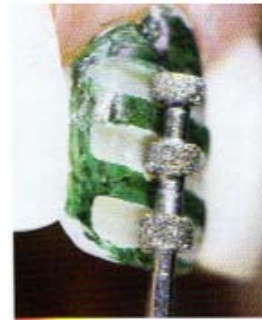**Fig.10** desgaste de los remanentes de esmalte con fresa con punta redonda (1)



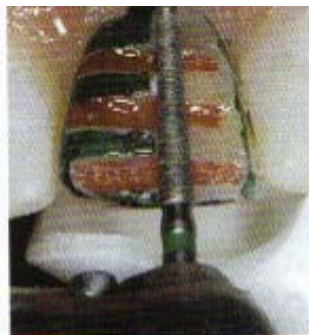**Fig. 11** Desgaste vestibular en central superior derecho. ( 2)



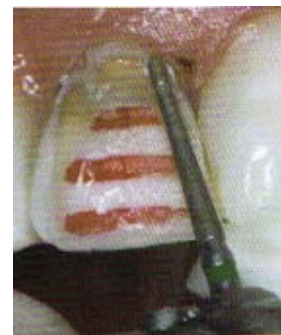**Fig. 12** Se pinta la superficie como medio didáctico



**Fig. 13** Desgaste vestibular con fresa calibrada de tres ruedas (0.3, 0.5 de grosor)



**Fig. 14** Desgaste de remanentes de esmalte con fresa de punta redondeada hasta nivel de desgaste inicial (color rojo)



**Fig. 15** Terminado de la superficie proximal con fresa de diamante grano fino (D47 Brasseler)



## 4.2 Preparación marginal.

Usualmente, el margen de la preparación se realiza en chaflán con una fresa de diamante de punta redondeada.

La preparación gingival se realiza usualmente supragingival para asegurar las probabilidades de que la restauración se realice sobre esmalte. Sin embargo, estos márgenes solo son recomendables en aquellas situaciones en las que el margen de terminado quedará oculto por el labio cuando el paciente sonría (línea labial alta) debido a que con el paso del tiempo, se pueden llegar a producir manchas o cambios de coloración en esta zona<sup>1-2,4</sup>.

Cuando no es posible que nuestra restauración tenga una terminación supragingival, es recomendable dejarlo 0.1 mm por debajo del borde gingival libre. La terminación se puede extender subgingivalmente siempre y cuando no se invada el ancho biológico. Para facilitar esta operación, se recomienda el uso de hilo retractor en el surco abarcando hasta las papilas interproximales y sobrepasando las líneas de terminación proximales. Podemos utilizar un lápiz de punta fina, para marcar el margen gingival de la preparación que utilizaremos como referencia al desgastar subgingivalmente<sup>1</sup>.

### 4.2.1 Preparación interproximal.

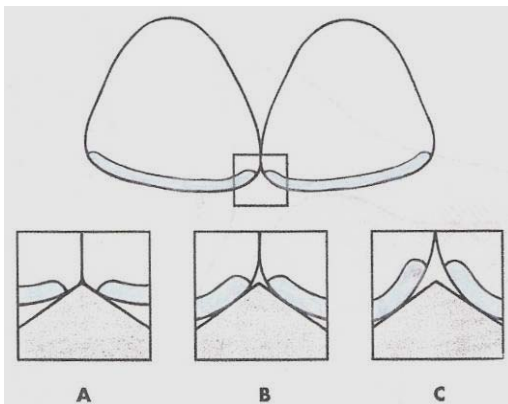
El desgaste en zona proximal dependerá de la diferencia del tono entre el diente y la restauración final, si la diferencia es pequeña, la terminación en chaflán quedará en una posición vestibular (aproximadamente 2mm)<sup>3</sup> a las zonas de contacto proximal. Este terminado nos facilita la valoración del



ajuste durante la fase de prueba, el cementado y pulido de la restauración y, sobre todo, facilitará al paciente la limpieza dental y la revisión periódica de la integridad marginal de la restauración. Sin embargo, se corre el riesgo que con el paso del tiempo, aparezcan manchas en la superficie de unión.

Si se requiere un cambio de color importante es recomendable entonces extender el margen hasta la mitad de la zona de contacto proximal para evitar que la porcelana revele el color natural del diente <sup>3,20</sup>.

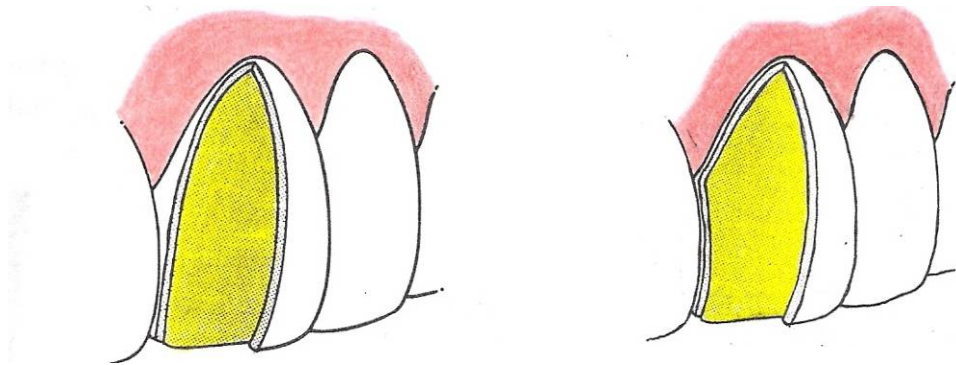
Un factor importante a considerar para la profundidad de desgaste hacia la zona proximal es indudablemente, la zona de visibilidad dinámica de la tronera, se refiere a la porción del diente que es visible para otra persona y depende en gran medida de las sombras producidas por las estructuras que rodean al órgano dentario. En función de este factor, los márgenes proximales deben quedar en una zona donde no sean visibles a simple vista. Si el espacio de la tronera es amplio, se recomienda recorrer los márgenes hacia la zona de contacto; si el espacio de observación de la tronera es muy cerrado, no es necesario invadir este espacio, la terminación puede quedar en una posición vestibular <sup>1,3,7,10,12</sup>.



**Fig.16** La amplitud de la tronera marcará la profundidad del desgaste proximal. **a)** En una tronera amplia los márgenes vestibulares serán visibles; **b)** Los márgenes quedan en una zona no visible; **c)** Cuando la tronera es muy cerrada los márgenes pueden no llegar hasta la zona de contacto pero no deben ser visibles



Por debajo de la zona de contacto proximal hacia gingival, existe una zona denominada *zona de subcontacto proximal*<sup>1</sup>, es un área muy pequeña que solo es visible en una posición lateral u oblicua; esta zona por lo regular, no es preparada o tiene una preparación mínima. Se debe considerar su preparación con un grosor homogéneo al margen de la restauración especialmente cuando existe una diferencia significativa entre el color de la estructura dental y el tono de la porcelana.



**Fig. 17 y 18** La zona de subcontacto proximal solo es visible en una posición oblicua. Su desgaste permitirá ocultar el margen de la porcelana y el color del diente.

Una vez terminada la preparación de nuestros dientes, se debe considerar separa los dientes en las zonas de contacto o no. Esta decisión dependerá principalmente de la técnica para elaboración de carillas que el laboratorio utilice por lo que es importante la comunicación con el técnico dental.

Si el laboratorio realiza el procesado de estas mediante la técnica de la lámina de platino es conveniente realizar el desgaste de las zonas de contacto proximal ya que este método requiere el uso de dados de trabajo y resulta más fácil lograrlos sin comprometer los márgenes en el yeso cuando



existe una ligera separación de los dientes; y de eliminar toda la zona apical del margen gingival para permitir una mejor visión y un contorneado adecuado. Las zonas de contacto se pueden separar con ayuda de tiras abrasivas de diamante (compo strip por ejemplo) o tiras para pulir áreas proximales, en ocasiones puede llegar a usarse fresas de grano extrafino.

En cambio, si el laboratorio acostumbra realizar las carillas con la técnica de modelo refractario no será necesaria esta separación debido a que este procedimiento resulta más fácil su confección cuando están unidas todas las carillas. Solo se separaran en el momento del terminado y pulido interproximal. Se recomienda la obliteración del área de troneras por palatino para evitar el desgarre de la impresión al retirar de la boca y obtener así un mejor modelo para este trabajo. El modelo refractario es el más usado por el laboratorio.

### **4.3 Desgaste borde incisal.**

El desgaste incisal dependerá de la longitud de la corona que deseamos obtener. Para el desgaste del borde incisal, se presentan varias alternativas<sup>9,11-12</sup>:

- Si nuestro borde incisal se encuentra intacto, sano y de un espesor aceptable (mas de 1mm de grosor), el desgaste de la cara vestibular se prolongará en un ángulo línea hasta el borde incisal no siendo necesario una prolongación de la restauración hacia la cara palatina. Algunos autores recomiendan la preparación en ventana<sup>4</sup>. Debido a que este tipo



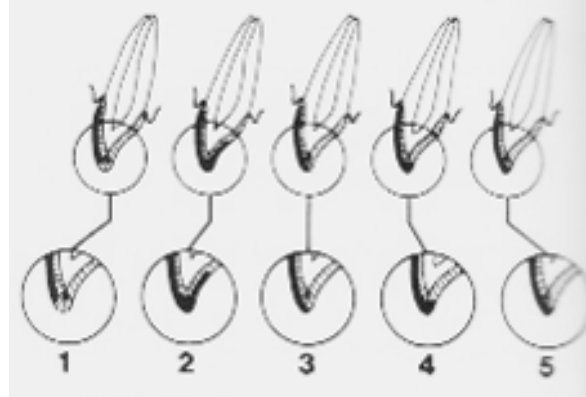


de terminado se realiza en el margen incisovestibular, proporciona una mayor protección para la carilla durante la función, aunque con el tiempo

se puede hacer visible la interfase de unión carilla-resina y poseen un plano único de inserción.

Si lo deseado es que nuestra carilla tenga la misma altura de nuestra corona clínica inicial pero nuestro borde incisal se encuentra deteriorado o es muy delgado, se considera un desgaste de 1-1.5mm en el borde incisal el cual puede ser marcado con la misma fresa de tres ruedas que utilizamos para el desgaste vestibular y obtener así un desgaste homogéneo. Para eliminar los remanentes del esmalte incisal, se recomendable el uso de una fresa de rueda de diamante para crear una unión a tope entre la porcelana y el diente ligeramente inclinado hacia palatino.

- Cuando el tratamiento requiera un alargamiento de la apariencia de la corona, no es necesario el desgaste incisal puesto que lo que se requiere es una mayor superficie de esmalte para adherir la porcelana. Se requerirá solamente que la terminación del borde quede aplanada con una inclinación a palatino.



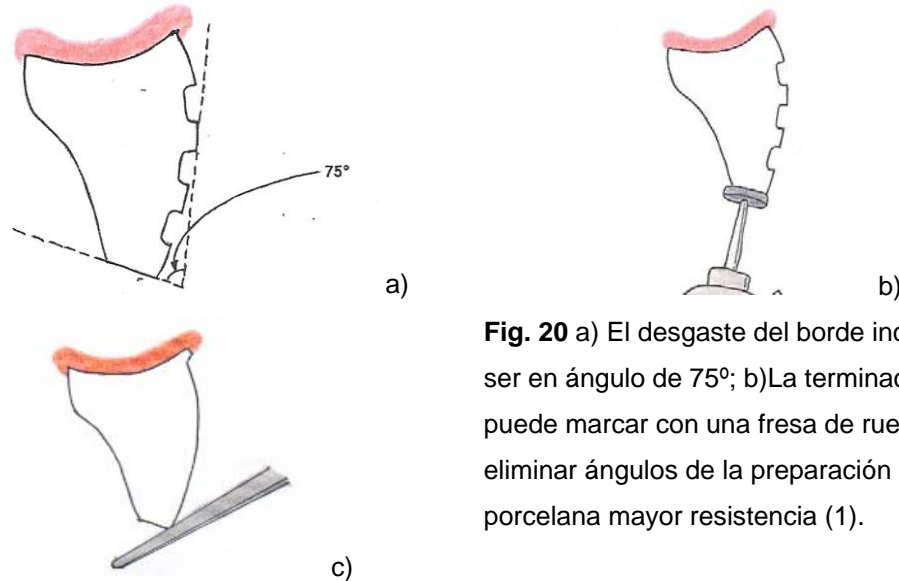
**Fig. 19** Existen varias terminaciones incisales: 1) en ventana; 2) *overlap*, terminación en palatino; 3) en ángulo incisivo vestibular; 4) en ángulo recto a palatino; 5) en bisel incisal. Las más recomendables son 2 y 4. (29)

La línea de acabado incisal debe inclinarse hacia palatino en un ángulo de  $75^\circ$  lo que le brindará resistencia al desplazamiento de la restauración y permitirá un espesor de porcelana adecuado para evitar fracturas de la restauración<sup>1</sup>.

Una vez realizados los desgastes necesarios, se debe verificar que el contorno del desgaste del diente sea muy similar al contorno de la restauración propuesta.

En función a que la porcelana es más resistente a la compresión que a la tensión, es conveniente que la restauración recubra el borde incisal y que termine por palatino lo que hará que la carilla esté sometida a fuerzas compresivas durante la masticación<sup>7,11</sup>.

Por último se requiere biselar todos los ángulos del desgaste con el objeto de disminuir todas las tensiones internas que pueda sufrir la restauración.



**Fig. 20** a) El desgaste del borde incisal debe ser en ángulo de 75°; b) La terminación se puede marcar con una fresa de rueda ; c) eliminar ángulos de la preparación dará a la porcelana mayor resistencia (1).

#### 4.4 Desgaste Palatino.

El desgaste palatino solo se realiza en los casos en los que es necesario un aumento de la longitud de la corona.

El hecho de realizar este tipo de desgaste proporciona a la restauración una mayor superficie de esmalte para la adhesión y un mayor grosor de la porcelana en la porción incisal (se puede extender hasta 2mm). Por consiguiente, le confiere a nuestra restauración una mayor resistencia cuando se realizan los contactos excursivos<sup>3,4,8,9,11</sup>.

Generalmente este desgaste se realiza en forma de chaflán con un grosor de 0.5 mm de profundidad. La fresa se debe mantener paralela a la superficie lingual<sup>1,7,10,12,18</sup>.



Es importante verificar que la unión del margen de la porcelana con el diente no se realice en el lugar de contacto de oclusión céntrica. En estos casos se recomienda mover el contacto para que quede en la restauración, se prefiere que la línea de acabado asiente aproximadamente a 1.0 mm de los contactos en céntrica y que una los márgenes proximales de cada lado del diente<sup>7,8,11</sup>.

Por último se realizará un mínimo desgaste para redondear los ángulos que hayan quedado con el fin eliminar puntos de tensión en la porcelana<sup>7</sup>.

**PREPARACIÓN DE TALLADO EN  
CASOS ESPECÍFICOS.**



## 5. PREPARACION DE TALLADO EN CASOS ESPECÍFICOS.

### 5.1 Modificación de color.

La modificación del color de los dientes mediante la colocación de carillas es un método alternativo después haber intentado el blanqueamiento con resultados deficientes. La reducción vestibular de un diente está directamente relacionada con el grado de oscurecimiento de la pieza y el cambio de color que se desea realizar. El técnico dental se vale de dos técnicas para conseguir bloquear el color natural del diente: una, aliviando el muñón y proporcionar así un mayor espacio para los cementos opacos de resina; o bien, opacificar la carilla<sup>3</sup>. Para conseguir que el color de nuestra restauración no sea afectado por el color natural de nuestra diente es necesario utilizar varias capas de opacificadores en la porcelana y por consiguiente, se necesitará un mayor espacio (mayor desgaste del esmalte) para que nuestra restauración ocupe el espacio que hemos especificado. El uso de varias capas de opacificador sobre la porcelana produce una pérdida de translucidez y de vida en la carilla<sup>1,5</sup>.

Debido a que la tinción de los dientes tiene múltiples etiologías como pigmentaciones extrínsecas, fluorosis, daño pulpar, endodoncias y el uso de medicamentos tales como la tetraciclina, el grado de reducción de esmalte variará según el tipo de pigmentación. Las pigmentaciones extrínsecas y las provocadas por fluorosis (afectan solo el esmalte) disminuirán durante la preparación dentaria, no sucederá lo mismo con pigmentaciones por



tetraciclina o daños pulpaes en donde la pigmentación se concentra en la dentina<sup>4</sup>.

Es posible modificar el color natural de nuestro diente utilizando opacificadores durante la cementación o directamente sobre el diente, sin embargo, resulta más sencillo que el técnico modifique el color directamente en la porcelana. Cuando se considera la colocación de composite opaquer para corregir un poco el color dental, no será necesario realizar un desgaste más profundo para la porcelana. Su colocación no debe alcanzar la terminación marginal para que los bordes de la carilla asienten sobre el esmalte. Antes del cementado, será necesario arenar con óxido de aluminio la superficie para permitir una adecuada adhesión<sup>5</sup>.

Otra alternativa será la combinación de blanqueamiento dental con la colocación de carillas. Con el uso de este procedimiento, será necesaria la espera de un periodo de dos semanas mínimo para el cementado de las carillas después del blanqueamiento. Sin embargo se debe tener en cuenta que este procedimiento no es permanente y que con el paso del tiempo, los dientes presentarán un cambio de coloración por lo que será necesario realizar el blanqueamiento periódicamente por palatino o en su defecto, la remoción de la restauración para realizar el blanqueamiento<sup>4,13,14</sup>.

Si no se coloca suficiente opacificador sobre la porcelana, se corre el riesgo de hacer evidente el cambio de coloración a través de la carilla<sup>5</sup>. Si la carilla o el cemento no son lo suficientemente opacos, no logran cubrir con eficacia el color natural del diente por lo que este será visible a través de la porcelana<sup>4,12,13</sup>.



En general, se considera que una reducción vestibular de 1 mm de espesor, permitirá la colocación adecuada de capas de opacificador sobre la porcelana sin afectar el aspecto natural que se quiere conseguir.

Es conveniente que el margen de terminado, se realice en una posición subgingival en función a que en dientes teñidos (tinción por tetraciclinas por ejemplo) o dientes que simplemente presentan un aspecto más oscuro en el tercio cervical del color que se planea para la carilla, suele observarse un cambio de coloración en el tejido gingival por ser este muy delgado<sup>2</sup>. Si los dientes son muy oscuros se puede realizar un chaflán más profundo para brindar un mayor espacio a la porcelana y enmascara el color gris que suele producirse en la encía<sup>2-4,9,11-13</sup>.

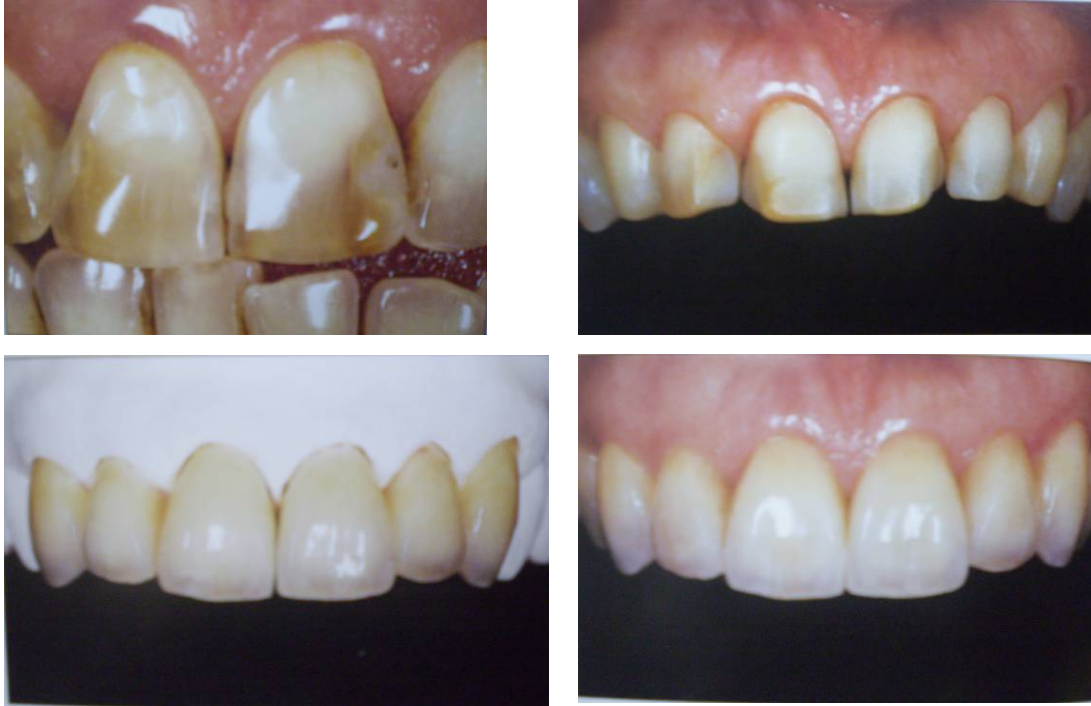El desgaste proximal se realizará en forma de chaflán pero conviene colocarlo a una profundidad equivalente a la mitad de la zona de contacto proximal con el fin de evitar la translucidez del color natural del diente<sup>1</sup>.

En cuanto al desgaste en borde incisal, es recomendable que el desgaste se realice con una profundidad de 1.5 mm para mejorar la estética.



**Fig. 21** Para cubrir el color real del diente, el desgaste proximal se ocupará la mitad del espacio interproximal (1)





**Fig.22** Preparación de carillas en dientes que presentan fluorosis.

## 5.2 Modificación de forma y posición.

Las carillas, están indicadas también en aquellos dientes que presentan ligeras rotaciones y que no se alinean adecuadamente en el arco dentario, así como cuando se encuentran en una posición palatina o vestibular del tercio incisal<sup>2,4,13</sup>.

Debido a que la finalidad del tratamiento es cambiar la posición de los dientes rotados, el tallado se iniciará con el desgaste de la zona sobresaliente del diente para dirigirlo en una posición adecuada dentro del arco dentario. Es importante valorar antes de realizar este desgaste el



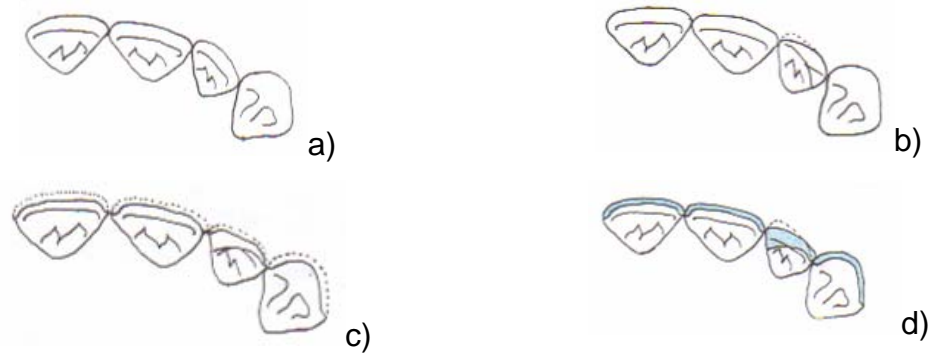
espesor final del diente, si éste quedará muy debilitado o después de realizar el desgaste prevemos

llegar hasta la pulpa, no se considera adecuada su colocación; el tratamiento de elección será entonces una corona. Una vez realizado este desgaste, se procede a la preparación general para una carilla tomando en consideración que cuando existe una deficiencia en la estructura del esmalte, se deben preparar solo los márgenes<sup>2,4,13,22</sup>.

El primer paso en la preparación dentaria será la remodelación de la cara vestibular eliminando todo el tejido sobresaliente de la pieza hasta lograr colocarla en una posición ideal. Una vez dentro del arco, se procede a la preparación del diente para recibir una carilla.

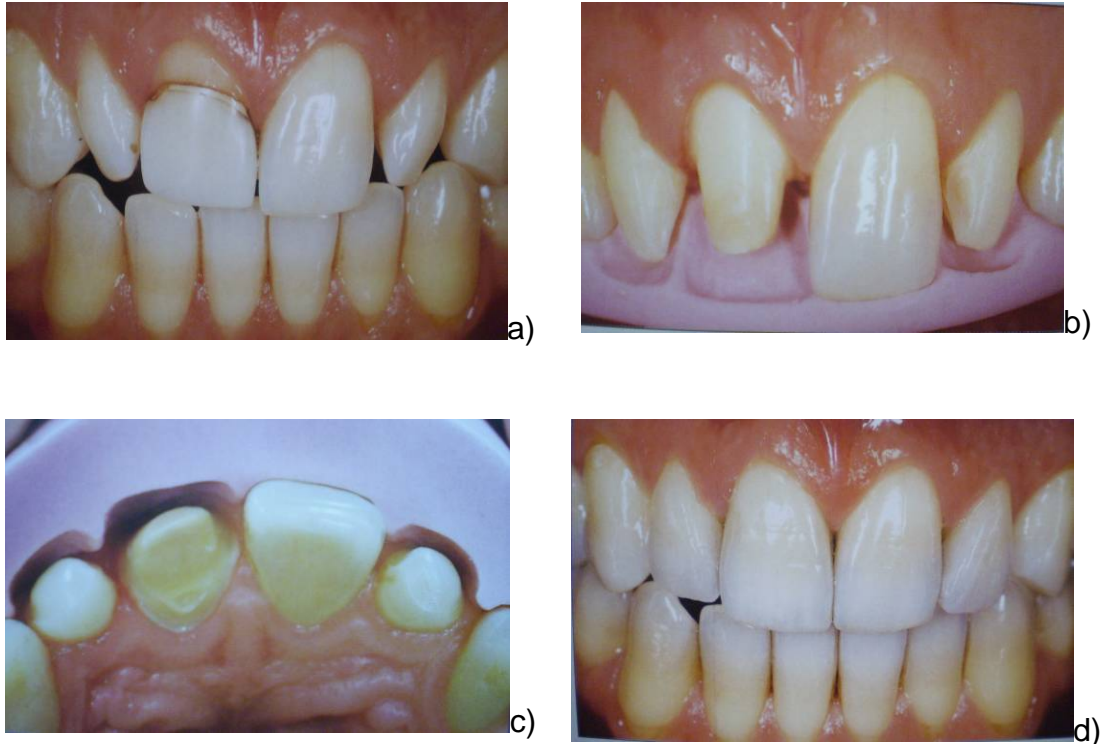
La terminación palatina deberá extenderse lo necesario con el fin de proporcionar un mayor espesor en las aéreas deficientes de estructura dentaria y conferirle a la restauración mayor resistencia. Además, se debe colocar de tal forma que quede suficientemente lejos del tercio gingival y permitir así que su recontorneado se realice apropiadamente<sup>1,3-4</sup>.

Ya que el propósito de la colocación de la carilla en este caso es alinear el diente dentro del arco dentario, es necesario la valoración de las relaciones oclusales con sus antagonistas (relación céntrica, máxima intercuspidación y movimientos excursivos), de este modo se asegura el espacio suficiente para la porcelana y eliminar la posibilidad de fractura postoperatoria<sup>5</sup>.



**Fig. 23** El diente se desgastará hasta conseguir una posición adecuada dentro del arco. Después se puede realizar el desgaste habitual. La porcelana se extenderá hasta palatino para dar mayor resistencia a la fractura (3)

En ocasiones, el paciente puede presentar una agenesia del incisivo lateral superior. La falta de esta pieza puede ocasionar una desarmonía facial que para el paciente resulta muy incómoda. Este tipo anomalía de número puede ser tratada de diferentes maneras, ya sea creando un espacio con ortodoncia para una prótesis fija en donde se aumentará el lateral ausente, o bien con la colocación de un implante. Cuando el paciente rehúsa cualquiera de estas opciones ya sea por su costo elevado o por el prolongado tiempo de trabajo, las carillas de porcelana juegan un papel importante como un tratamiento alternativo. En estos casos se modificará la forma de los caninos para adaptarlos al tamaño que deberían tener los laterales si estuvieran presentes (desgaste de la cúspide principalmente); después de realizar estos desgastes, se realiza la preparación para carilla<sup>1,13,21</sup>.



**Fig. 24** Preparación de carillas en incisivos laterales cónicos y corona en central superior derecho (25)

### 5.3 Cierre de diastemas.

El uso de carillas como tratamiento en dientes que presentan diastemas, es solo una de las alternativas para el cierre de los mismos. Debido a que su finalidad es cubrir el espacio interdental, se debe realizar un desgaste mayor sobre toda la superficie proximal de los dientes que presentan el diastema, es decir, que el desgaste proximal de esta zona, ampliará el diastema para permitir que el contorneado de esta área se una suavemente a la estructura



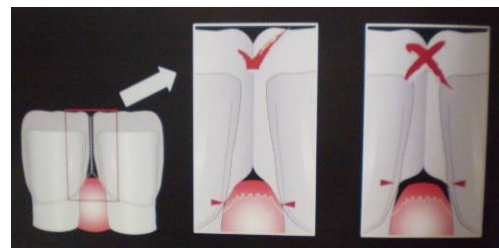
dentaria remanente y que el técnico tenga el suficiente espacio para remodelar con la porcelana los contornos proximales. Se dice que entre mayor sea la extensión el diastema a cerrar, es conveniente expandir más el desgaste hacia palatino<sup>3-4,9,12,13</sup>.

Se recomienda realizar una terminación en bordes finos con una fresa de diamante. Este margen de terminación debe penetrar en la superficie lingual pero sin crear un desgaste excesivo y extenderse por toda la superficie proximal. Para conseguir la conformación de la papila, la terminación del desgaste en proximal deberá ser en forma de chaflán poco profundo que termine en una posición subgingival<sup>3-4,8</sup>.

Teniendo e cuenta que la preparación es un poco más agresiva, se considera importante el uso de provisionales para proteger los dientes preparados de cualquier agresión, mejorar la estética e impedir la migración dental<sup>1</sup>. No debemos olvidar, que el hecho de cerrar el espacio del diastema, puede requerir un aumento en la longitud coronal del diente con el fin de de mantener la proporción del mismo.



**Fig. 25** Cierre de diastemas. Vista oclusal



**Fig. 26** Cierre correcto de diastema (25)

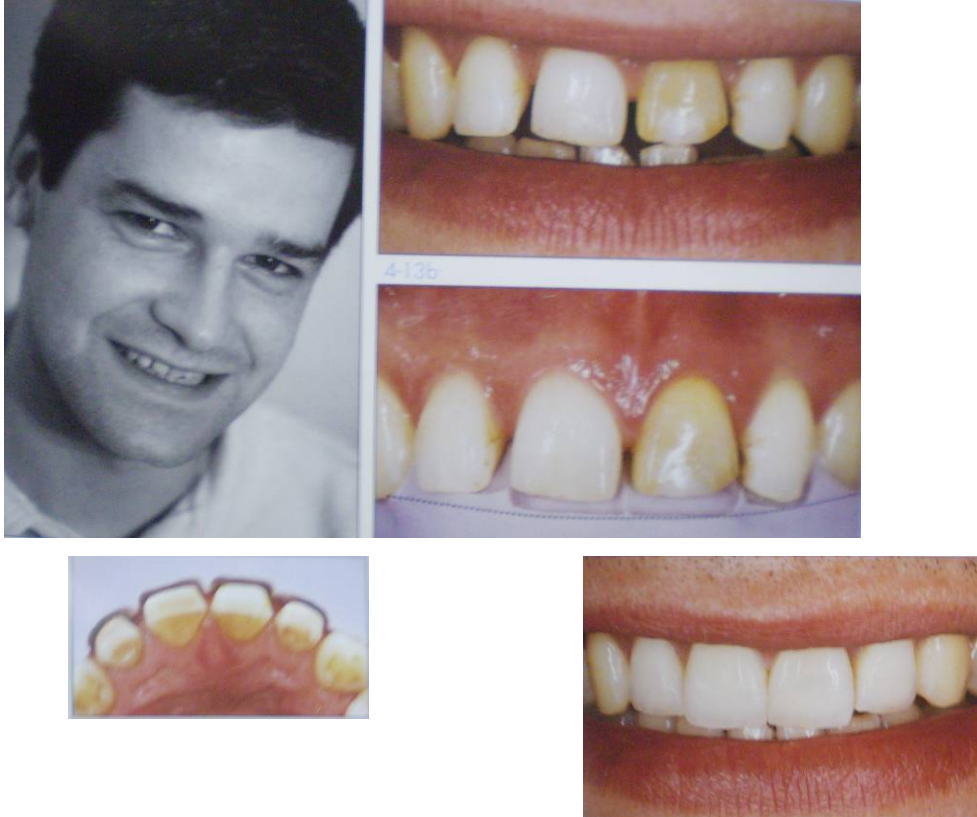


Fig. 27 Cierre de diastemas con alargamiento de incisivos centrales superiores (25)

#### 5.4 Obturaciones previas o fracturas.

En ocasiones, las carillas tendrán que cubrir defectos gingivales en donde ha quedado expuesta parte de la dentina radicular (erosiones cervicales) y/o que han tenido restauraciones previas. Nuestro trabajo consistirá entonces, en realizar una preparación que cubra todo el defecto. En muchas ocasiones el mismo defecto podrá servir como margen de nuestra preparación después de pasar una fresa de diamante de grano fino (D47 Kit Brasseler para



carillas) para producir una traba mecánica y regular la superficie. Por lo regular, estos defectos se sellan en los modelos de trabajo.

Durante la cita de colocación, se deberá eliminar toda la estructura defectuosa del diente y la restauración remanente, y en su lugar se recomienda la colocación de ionómero de vidrio para la liberación de Flúor en la parte profunda del defecto. Este procedimiento nos da la ventaja de que el material cubrirá la dentina más cercana a la pulpa y ofrecerá una defensa secundaria en caso de que se produzca una microfiltración. Si el defecto es muy grande, es necesario el uso de composites como medio resturador<sup>3,10,15</sup>. Algunos autores plantean la posibilidad de crear tensiones residuales sobre la porcelana en el tercio cervical si se realiza la obturación de los defectos antes de la cita de cementación debido a la unión entre el composite ya polimerizado y el cemento será más débil<sup>5,10</sup>.

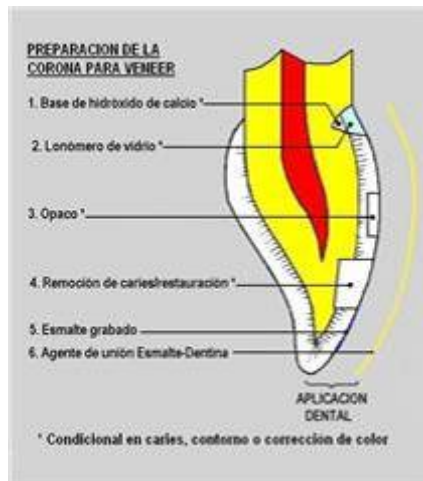No debemos pasar por alto que el hecho de que si nuestra carilla tiene que asentar sobre dentina proporciona menos fuerza de adhesión que la que obtendríamos si la carilla tocara solo el esmalte además que su sellado sería menos efectivo, por lo que es recomendable que si nuestra preparación deja expuesta cierta cantidad de dentina, esta sea en áreas pequeñas e intentar que el margen de la preparación se mantenga en esmalte<sup>1-5</sup>.

Cuando existen restauraciones muy extensas en áreas proximales es necesario que los márgenes de la carilla se extiendan lo suficiente para cubrir las superficies defectuosas proximales y linguales cuidando de mantener intactos los contactos proximales hasta donde sea posible.

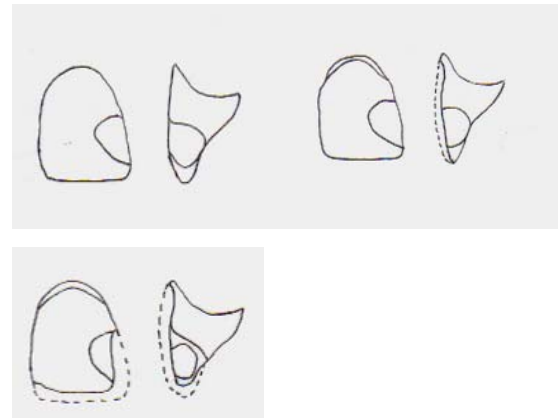
Debido a la presencia de restauraciones previas, la estructura dentaria puede quedar debilitada sobre todo si éstas son de gran extensión, valdría la pena valorar la colocación de una corona total<sup>3,8</sup>.

Cuando las obturaciones previas abarcan el punto de contacto proximal (clase III), será necesario extender la preparación de tal forma que cubra toda la restauración y que los márgenes asienten en tejido sano.

Se obtendrán mejores resultados cuando estas obturaciones son pequeñas<sup>4,10</sup>. Algunos autores consideran el uso de composites como medio de restauración previo a la carilla como sustitución de tejido dentario perdido y sobre este realizar el desgaste para la restauración final. No debemos olvidar que debido a la naturaleza de estos materiales, el composite presentará un mayor grado de contracción térmica que la porcelana por lo que podría crearse una microfiltración o una retención más débil<sup>5</sup>.



**Fig. 26** Colocación de obturaciones previas a la colocación de la carilla (10)



**Fig. 27** La carilla deberá cubrir la restauración previa de resina para un mejor sellado. (3)





En cuanto a dientes con fractura, el diseño de la preparación dependerá de la cantidad de tejido dentario perdido. Se dice que una carilla de porcelana será capaz de restaurar hasta el 50% de corona clínica perdida, aunque se deben considerar sus riesgos<sup>4</sup>.

Por lo regular solo es necesario desgastar un poco la superficie del esmalte para crear una superficie de mejor retención y se marca con un chaflán poco profundo los márgenes de la preparación (gingival, proximal y lingual).

Sin embargo, cuando debido a la fractura, la restauración llega hasta el centro de la cara palatina, se recomienda que el desgaste se realice en un tipo plano con el fin de proporcionar mayor resistencia a la porcelana.

Las carillas también pueden ser usadas para la corrección de color o fractura de porcelana en prótesis fija. En estos casos, los márgenes proximales deben extenderse hasta la zona adyacente de la corona (línea-ángulo próximo lingual). Ya que su propósito es meramente estético, el no realizar desgastes tan extensos puede provocar un cambio en las tonalidades de la porcelana así sea del mismo color.

## **5.5 Dientes inferiores.**

Ya que los dientes inferiores poseen una capa de esmalte más delgada (0.6-0.7 mm en su tercio medio) que los dientes superiores, el desgaste deberá ser menor. Cuando se piensa en la colocación de carillas en dientes inferiores, se debe valorar minuciosamente que la oclusión del paciente sea



favorable de lo contrario, la esperanza de vida de nuestra restauración, puede ser muy corta. Implican un mayor mantenimiento por parte del paciente sobre todo cuando este, presenta hábitos como el bruxismo, ya que por su fragilidad pueden llegar a fracturarse fácilmente<sup>2</sup>.

En la preparación de los dientes inferiores, se debe de tomar en consideración que debido a que son muy delgados y con poco grosor de esmalte, el desgaste vestibular se realizará de un espesor de 0.3mm.

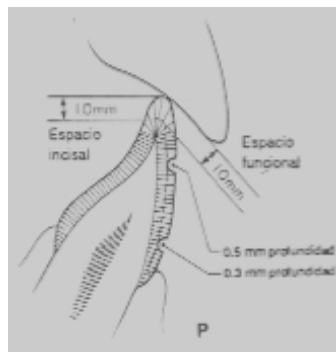
Los márgenes gingivales e interproximales se realizaran de la misma forma que para dientes superiores<sup>1</sup>, pero teniendo en cuenta que la encía gingival suele ser muy delgada y el surco muy estrecho y poco profundo, cuando no se necesite un cambio drástico de color, la terminación gingival podrá ser colocado 1mm por encima de la encía gingival ya que por lo regular, el paciente no muestra el tercio cervical de los inferiores. Las carillas inferiores no requieren desgaste marginal subgingival debido a que por lo general, el paciente no muestra la porción cervical de los dientes<sup>2,4,8</sup>.

Dado que el borde incisal será la parte más expuesta de nuestra carilla, se recomienda que el desgaste incisal cubra perfectamente el borde para evitar así la observación de los contrastes de color entre el diente y la porcelana si es que los hay. Este desgaste se llevará a cabo solo con una reducción incisal plana o ligeramente angular a tope hacia lingual de 0.5-1 mm con el fin de proteger la estructura dentaria remanente. Debido a que el desgaste incisal provocará la pérdida de contactos en oclusión céntrica, es necesario el uso de provisionales para evitar migraciones. Debemos asegurarnos que se conserve un espacio de 0.5-1mm en los movimientos excursivos de la mandíbula<sup>3-8,10,12</sup>.

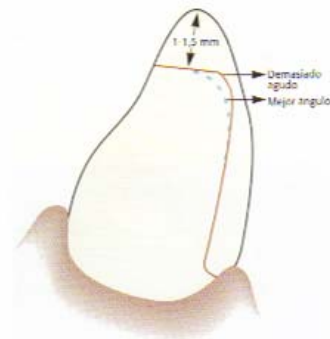


Solo en casos específicos como modificaciones en el contorno dentario, el desgaste incisal se puede prolongar hacia lingual. En general, este tipo de desgaste se realiza con mayor frecuencia en caninos o premolares inferiores cubriendo las cúspides y los contactos funcionales. Cuando la restauración requiere cubrir toda el área oclusal de dichas piezas, la reducción mínima deberá tener un grosor de 0.5-1.5mm para permitir que el esmalte remanente obtenga una resistencia máxima a la unión<sup>1-8,10,23</sup>.

Las características de desgaste para la preparación de carillas, como ya se mencionó, tienen especificaciones de acuerdo al objetivo del tratamiento. En algunos casos, cuando los dientes se encuentran en una posición lingual en relación con su posición en el arco, no será necesario realizar desgastes tan profundos puesto que el objetivo es que obtengan una posición más adelantada. En estos casos solo es recomendable la eliminación de la capa aprismática del esmalte con una fresa de diamante de grano fino y marcar ligeramente con la misma, los márgenes de lo que será nuestra restauración y evitar así un sobrecontorneado de la porcelana y facilitar el cementado de la carilla<sup>8</sup>.

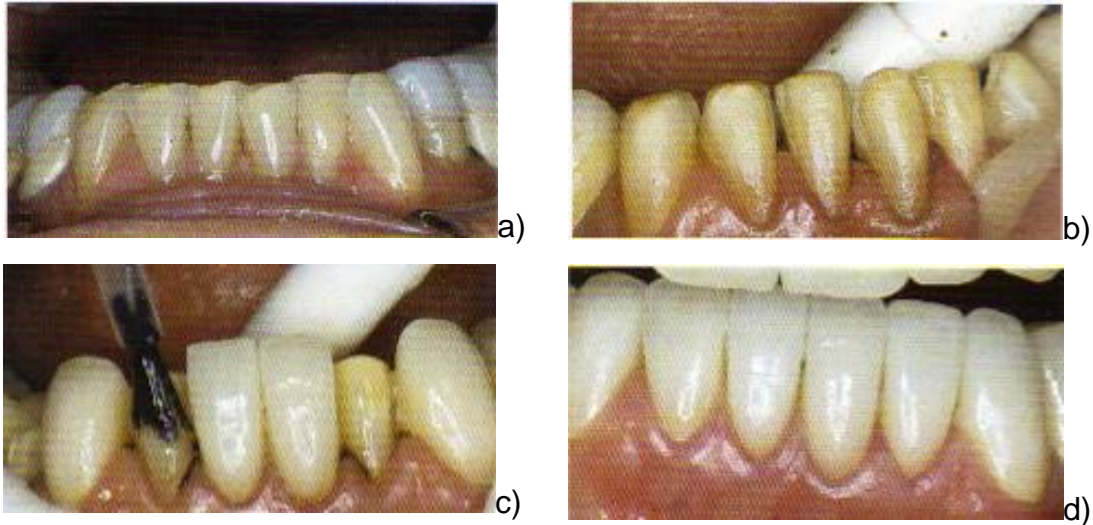


**Fig. 28** El espacio para la restauración deberá ser en incisal de 1- 1.5 mm (10)



**Fig. 29** La preparación debe evitar ángulos agudos para dar mayor soporte a la porcelana (2)

**Fig. 30** Elaboración de carillas de porcelana como medio restaurador y estético por desgaste incisal (2). a) desgaste en borde incisal; b) tallado de las carillas; c) cementado de carilla; d) apariencia final



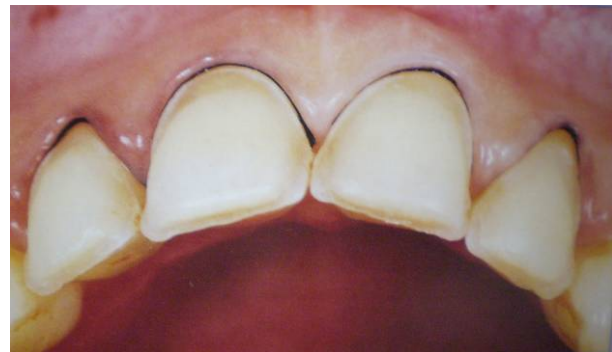
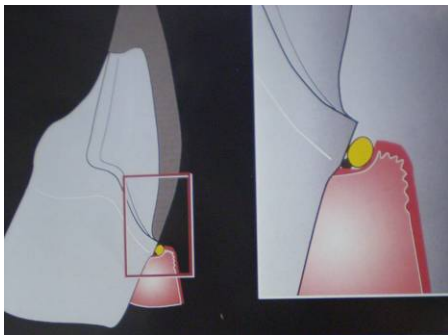
### **Impresiones.**

Para el éxito de nuestro tratamiento, es indispensable una impresión precisa de todas las preparaciones de lo contrario, se corre el riesgo de fractura durante los procedimientos de restauración. Por lo que en ocasiones, se puede recurrir a algunos accesorios para modificar y hacer más nítida la impresión.

Ya que nuestras preparaciones terminan a nivel gingival y en ocasiones ligeramente subgingival, es recomendable el uso de hilo retractor en esta zona con el fin de conseguir un desplazamiento adecuado temporal de la encía. Este hilo deberá ser de un diámetro pequeño (calibre N° 0 ó 1) y se



puede utilizar sin aditivos químicos que puedan irritar la encía (solo serán necesarios cuando exista presencia de sangrados localizados). El hilo se dejará el tiempo necesario para conseguir una impresión nítida teniendo cuidado de que quede justo por debajo de la línea de terminación ya preparada (5-10 minutos aproximadamente). Crispin y otros autores aconsejan el uso del hilo retractor continuo durante la impresión. Argumentan que este creará una retracción mecánica suficiente para el material de impresión. Otros autores por su parte consideran que retirar el hilo después de 5 minutos proporcionará imprimir en el material un poco de estructura dentaria por debajo del margen de la preparación. Esto permitirá que el laboratorio sea capaz de identificar los márgenes y realizar así un contorneado correcto de la carilla. Algunos pacientes pueden requerir el uso de anestesia local durante la colocación del mismo, pues para ellos, la molestia será demasiada<sup>1-4,7-8,10,12,24-25</sup>.



**Fig. 31 y 32** Colocación de hilo retractor por debajo de la terminación gingival para la toma de impresión durante 5 minutos aproximadamente (25)



Se debe evitar el desgarre de la impresión cuando la silicona polimeriza y se une en el área proximal la cara vestibular y palatina, obliterar el espacio de las troneras con cera blanda de ortodoncia por palatino<sup>1</sup>.

La impresión se puede realizar con cualquier material elastómero de buena precisión, se recomienda el uso de polivinil siloxano o poliéter por su estabilidad dimensional sobre todo cuando se envía al laboratorio para el vaciado<sup>2,4</sup>.

## **USO DE PROVISIONALES.**



## 6. USO DE PROVISIONALES.

El uso de provisionales no será necesario en todos los casos debido a que la profundidad del desgaste no afectará más que una porción del esmalte y no dejará túbulos dentinarios expuestos. Sin embargo se debe considerar que si existe aumento de la sensibilidad a los cambios térmicos debido a la disminución del grosor de tejido que cubre a la pulpa o exposición mínima de dentina, se puede utilizar varias capas de primer como medio de protección. Además, nuestro provisional no tendrá mucha superficie de retención debido al tipo de restauración y que el cementado es solo provisional por lo que dependerá del número de restauraciones que vamos a hacer. Entre más carillas se preparen, mayor será la superficie de retención<sup>5</sup>.

El uso de provisionales casi siempre se realiza cuando<sup>2,4,5,24</sup>:

- ✓ El desgaste ha sido profundo principalmente en presencia de dentina expuesta.
- ✓ Se han quedado puntos de contacto interproximal abiertos con el fin de evitar la el movimiento dentario.
- ✓ Cuando el desgaste se ha realizado en dientes inferiores y se desea mantener los contactos en oclusión céntrica sin migración de los dientes.
- ✓ En casos en los que se realizará modificación en el color dental. Un ejemplo, es en dientes afectados por el uso de tetraciclinas en donde el color oscuro de la dentina será más notorio con la reducción del esmalte.
- ✓ Cuando el paciente considere antiestético quedarse sin provisional.

Existen varias técnicas para la preparación de provisionales, se pueden dividir en directas e indirectas.





La técnica directa para creación de provisionales es una de las más usadas. Consiste en el uso de una impresión preoperatoria o de un acetato preformado al vacío que puede hacerse del modelo de encerado diagnóstico. Este molde se recortará al nivel gingival para facilitar la salida del material. Una vez recortado, se colocará resina acrílica autopolimerizable o fotopolimerizable dentro de la impresión y se esperará su polimerización. El siguiente paso consiste en la eliminación de remanentes de material y su pulido sin separarlos para facilitar su inserción<sup>1-4,8,11,23</sup>.

El cementado del provisional se realizará grabando el centro del diente y realizando un desgaste en el centro de la cara interna de la carilla con una fresa de diamante de grano fino. Después se colocará resina fluida dentro del provisional y se posicionará sobre los dientes respectivos, se procederá a su polimerización eliminando previamente los remanentes de la resina. Algunos autores consideran que es más sencilla la realización del provisional cuando se utiliza composite en sustitución de resina acrílica.

La técnica de carillas directas de composite consiste en la realización de provisionales individuales con composite lo que mejora su retención y resultado estético. En estos casos solo se graba una pequeña porción del centro de la superficie vestibular del diente (de 1-2 mm) y se colocará una resina fluida, sobre esta, se creará el provisional<sup>2,5</sup>.

Los provisionales indirectos por lo regular se fabrican en el laboratorio sobre un modelo de los dientes ya preparados<sup>2,11</sup>.

Es importante que los márgenes de nuestros provisionales queden bien adaptados y evitar sobrecontorneados de los mismos, con esto se evita la



irritación gingival y se busca prevenir la inflamación gingival y una recesión de la misma. En nuestra cita de cementación será importante que los tejidos blandos se encuentren en buenas condiciones, una encía irritada puede producir sangrado fácilmente y dificultar nuestra cementación. Se debe considerar el ajuste oclusal del provisional<sup>1,8,11-12</sup>.

### **Comunicación con el laboratorio**

Ya sea que se envíen las impresiones al laboratorio para que este las vacíe o mandar los modelos de trabajo, siempre es conveniente pedir que se monte en un articulador semiajustable. No debemos olvidar enviar el color deseado de la porcelana así como el color inicial de nuestro diente y el color que resaltó al terminar la preparación. Considerando el hecho de que es más fácil oscurecer una restauración que aclararla mediante modificaciones internas en el momento de cementado, es conveniente que si se tiene duda entre la elección de dos colores, se recomienda escoger el más claro<sup>1</sup>. Para el técnico, resulta de gran ayuda incluir fotografías para definir el color así como instrucciones específicas sobre la caracterización que se desea por escrito o por medio de un diagrama. Además, será necesario enviar el modelo de diagnóstico donde se realizó el encerado<sup>1,9,25,26</sup>.

Se debe pedir al laboratorio, que si existen dientes que no recibirán una carilla pero que si son visibles al abrir los labios, intente reproducir la textura de los dientes contiguos con el fin de que la luz que incida se disperse de la misma forma y obtengan las restauraciones un aspecto más natural<sup>1</sup>.

Debido a que hay varias técnicas para el procesamiento de la porcelana, es conveniente que el odontólogo tenga nociones sobre su desarrollo<sup>7-9,11</sup>:



- ✦ Técnica estratificada: Esta técnica nos proporciona una excelente estética ya que se realiza en dos citas. Desafortunadamente, la porcelana que se realiza con este procedimiento tiene las propiedades mecánicas más deficientes en relación con las otras técnicas pero es la que mejores características ópticas y de translucidez brinda. Se puede realizar tanto en modelos refractarios como en el de lámina de platino.

Cuando se utiliza la técnica de modelo refractario, se necesita tener dos modelos con revestimiento que incluyan la pieza de la preparación y los dientes adyacentes, esto nos permitirá realizar las carillas en uno, y ajustarlas en el segundo modelo. En la mayoría de las ocasiones, cuando se realizan varias carillas, por lo general no es necesario hacer dados de trabajo inicialmente ya que es más sencilla su confección cuando están unidas. Las carillas solo se separarán al momento del pulido interproximal. Cuando se desee procesar las carillas en forma individual, será necesario que se realicen en dos modelos dejando así un diente sin preparar en un modelo, y se realizará la porcelana faltante en el segundo modelo. Habitualmente, no es necesario el uso de separador en la confección de carillas, ya que este producirá un espacio de 15-20 $\mu$ m en el momento de arenar y limpiar la superficie interna de la restauración. Su uso es conveniente cuando el objetivo de la carilla es modificar el color natural del diente ya que le conferirá un mayor espacio al cemento para enmascarar el color dental<sup>11</sup>.

Cuando la confección de las carillas se lleva a cabo con la técnica de la lámina de platino, será necesario realizar dados de trabajo y además se eliminará toda la zona apical del margen gingival para facilitar la colocación y remoción de la lámina de platino que tiene un grosor de 20-25 $\mu$ m y que sirve como separador entre la porcelana y el modelo y que a su vez, será la base



de nuestra restauración por lo que es crucial que su adaptación sea precisa. La función de la lámina de platino consiste en facilitar la difusión uniforme del calor durante la cocción de la porcelana. La complejidad de este procedimiento estriba en la habilidad del técnico para remover la cerámica sin cocción del modelo sin distorsionarla<sup>2</sup>.

- + Cerámica inyectada o colada. Para esta técnica se utiliza el sistema *Empress* (cerámica inyectada) y el sistema *Dicor* (cerámica colada). Ambas presentan excelentes propiedades mecánicas aunque su calidad en cuanto a estética se considera un poco deficiente comparada con la técnica estratificada, ya que las caracterizaciones de la porcelana se tendrán que realizar superficialmente. Están conformadas con altos niveles de leucita que les confiere una mayor translucidez y aumenta sus propiedades mecánicas y su resistencia flexural<sup>8-9</sup>.

Este tipo de cerámica requiere aparatos especializados para su construcción además de necesitar dos citas para su elaboración.

- + CAD-CAM. Esta técnica se realiza en una sola cita por lo que no requiere el uso de provisionales ni toma impresiones debido a que se realiza en el mismo tiempo de trabajo. Requiere el uso de un ordenador especial que guarda la información por lo que si por alguna razón se llegara a fracturar una restauración, se puede repetir fácilmente. Utiliza además equipo muy complejo que requiere ser necesario el adiestramiento específico para su utilización.

Debido a que esta técnica ocupa un bloque de porcelana monocromático, las caracterizaciones se realizarán superficialmente y después de colocarlas será necesario cocer la porcelana nuevamente en un horno convencional.

**CEMENTADO Y PULIDO.**

## 7. CEMENTADO Y PULIDO.

Todas las restauraciones de porcelana y, en este caso, las carillas de porcelana, constan de cuatro elementos<sup>1,3,10-11</sup>:

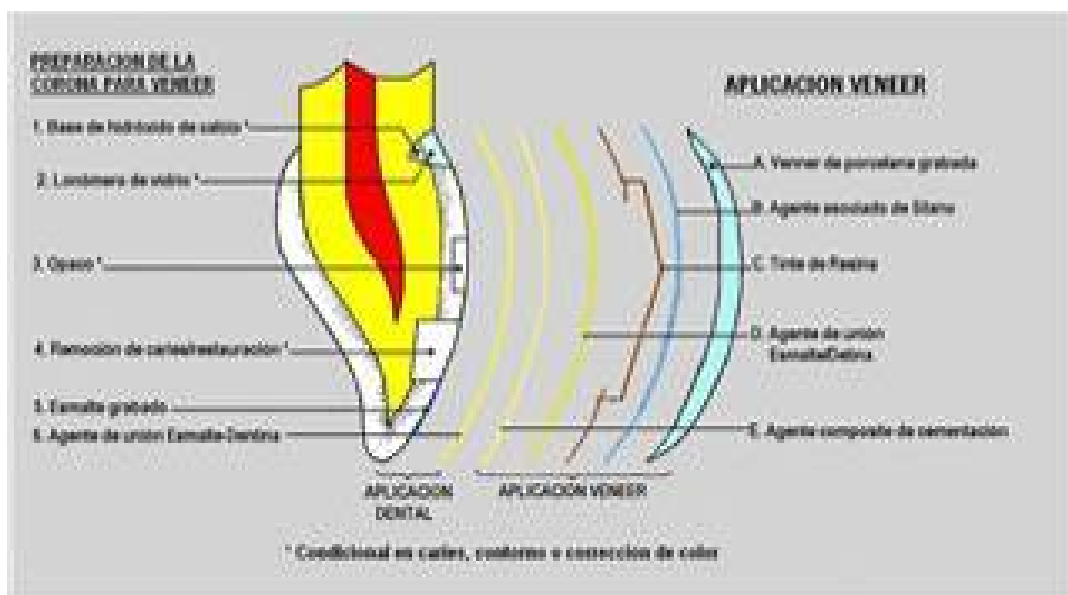

Fig. 33 Elementos de cementado (10)

1. La carilla de porcelana grabada con ácido fluorhídrico por su cara interna. La *porcelana* está constituida por feldespatos naturales (combinación de vidrios de silicatos de aluminio potásicos y sódicos). En la actualidad existen en el mercado un gran número de cerámicas que presentan gran resistencia a las altas tensiones producidas durante la masticación. Su diseño ha sido confeccionado para el uso de sistemas adhesivos.



La carilla suele ser acondicionada para crear una microporosidad en su interior usualmente con ácido fluorhídrico independientemente de la técnica de procesado que también crea cierto grado de retención mecánica aumentando la superficie con irregularidades retentivas para la unión mecánica con el composite. El ácido se utiliza en una concentración de 5-14%, siendo la más utilizada al 9% con una duración de 1-3 minutos hasta obtener una superficie escarchada de color blanco<sup>9-10</sup>.

2. La superficie del esmalte ya preparada donde asentará la carilla grabada con ácido.

La formación de microporosidades tanto en la superficie de la porcelana como en el diente, combinada con el uso de silano como agente de unión incrementa la resistencia de la adhesión al cizallamiento. Este micrograbado se obtiene sobre la superficie dentaria con la aplicación de ácido ortofosfórico en concentración del 37% por 20 segundos.

3. Un componente silánico.

Se nombra así a un componente químico capaz de alterar la superficie de un sólido para facilitar un proceso químico o físico. El silano permite la unión del sílice de la carilla y la matriz de composite. Se encarga junto con el grabado ácido de permitir que cemento impregne mejor la superficie<sup>5,10</sup>.

4. Un cemento de composite.

Existen varios tipos dependiendo el tipo de polimerización que brinden, siendo los más usados actualmente los cementos duales. Estos cementos se fabrican en diferentes densidades y algunas casas comerciales diseñan paquetes con cementos en diferentes tonalidades para cuando se requiera



una modificación del color de la restauración. Los cementos traslúcidos se ocupan cuando las carillas se colocan en dientes que no necesitan cambio de color o que no están manchados. Los cementos opacos son convenientes cuando se necesita bloquear la opacidad de los dientes manchados aunque con esto llegan a perder naturalidad las restauraciones<sup>4,12,25</sup>.

Estos puntos en conjunto logran parte del éxito del tratamiento.

Cuando el laboratorio nos entrega ya el trabajo terminado, es conveniente que antes de probarlo en el paciente verifiquemos su precisión sobre un modelo intacto. Se prueban individualmente cada una de las restauraciones en el modelo cerciorándonos que cubran exactamente los márgenes y que asienten bien sin ninguna interferencia. Después, se colocarán todas las carillas y se tendrá precaución en observar que no existan contactos que impidan que las restauraciones asienten con facilidad o que tengan un sobre contorneado excesivo. Se debe verificar por último que se hayan realizado los cambios que se indicó al laboratorio. No debemos olvidar que si hubo la necesidad de un desgaste mínimo es necesario pulir la superficie con gomas siliconadas y pasta de diamante. Las restauraciones de porcelana son muy frágiles antes de cementarlas, por lo que se deben manejar con mucho cuidado<sup>8,10,11</sup>.

El retiro de los provisionales se debe de realizar cuidando de no fracturarlos en caso de que sea necesario volver a ocuparlos. Es conveniente eliminar los restos del provisional ya sea con discos para pulir con el fin de evitar desgastar el diente, o en su defecto, con una fresa de diamante muy fino. Por último se limpia la zona con cepillo de profilaxis y pasta abrasiva sin flúor.





Las carillas se probarán en el paciente de manera individual en un inicio verificando que el sellado periférico sea el adecuado y que no existan problemas de inserción. Resulta más sencillo realizar esta prueba cuando mantenemos las restauraciones en una forma ordenada. Se pueden colocar sobre una superficie aislada con el objeto de no fracturarlas y numerarlas según el diente a que corresponda. Una vez probado el ajuste individual de la restauración, se procede a probar todas las carillas en una sola intención; en esta fase se puede observar si el tamaño y la forma de la restauración es precisamente lo que se pidió al laboratorio y lo que nuestro paciente requiere.

Si es necesario realizar ínfimos retoques estos se harán una vez cementadas las carillas y con fresa de diamante de grano fino<sup>2,14,18,20</sup>.

La última fase de prueba consiste en asegurarnos que el color sea el indicado. En ocasiones, el cemento influye en el color final de nuestra restauración por lo que es conveniente verificar que el color en el momento de cementar sea el que nosotros elegimos. Se debe colocar la carilla en su diente respectivo. Podemos auxiliarnos de glicerina para mantener la restauración en su lugar que además de ser transparente y no variará el color final de la restauración, también es fácil de eliminar con agua.

Algunos cementos contienen una gama de colores con los que se puede modificar el tono durante la cementación, y algunos de ellos, contiene estos mismos componentes en una prueba que es soluble en agua con los que facilita la decisión. Cuando no es posible su uso, la prueba se puede realizar con el mismo cemento teniendo en cuenta que no puede incidir ninguna luz directamente por el riesgo a su polimerización. Se debe tomar en cuenta que

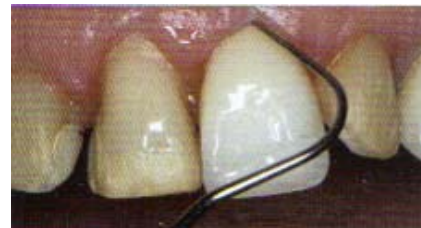

siempre se presenta un pequeño cambio de color después de la polimerización, es conveniente elegir un color de cemento más claro<sup>2</sup>. Se debe evitar en todo momento la exposición directa de la luz de la lámpara para evitar la polimerización del cemento<sup>7</sup>.

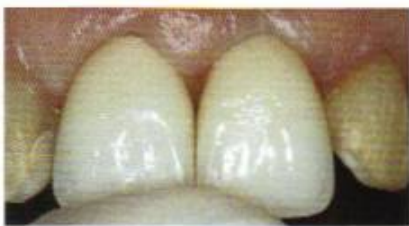Las caracterizaciones se pueden hacer de tres formas: la principal es que las modificaciones se realicen directamente en la porcelana, aunque resulta en ocasiones difícil debido a que la restauración es mu delgada; la segunda es la modificación del color con ayuda del cemento a utilizar; y la tercera es utilizando caracterizadores de resina directamente sobre el diente antes de colocar la carilla y se fotocura<sup>4,12,25</sup>.



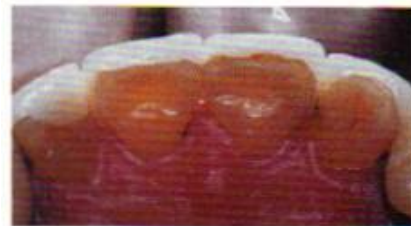**Fig. 34** a) Prueba de ajuste marginal de porcelana en el modelo



b) Prueba de ajuste y sellado marginal en cada diente



c) Comprobar ajuste de carillas en pares y posteriormente en grupo



d) Ajuste de las carillas en boca. Vista lingual (2)



Una vez satisfechos con los resultados de las pruebas, se puede proceder a iniciar el proceso de cementación.

El uso de aislamiento absoluto genera gran controversia entre los clínicos ya que algunos consideran que la aplicación de esta técnica puede no dejar al descubierto la porción gingival de nuestro diente a tratar y generar así, una adhesión deficiente. Los autores coinciden en utilizar la cualquier barrera para impedir el paso de fluidos hacia la zona de la adhesión.

Con respecto a la carilla; debemos cerciorarnos de que la superficie interna ha sido arenada o grabada o ambas. Algunos de los sistemas de procesado ya incluyen este paso (el modelo refractario utiliza partículas de óxido de aluminio para arenar; la técnica de la lámina de platino y por inyección es conveniente arenar y aplicar ácido fluorhídrico). Debido a que la superficie grabada de la restauración es fácilmente contaminable durante las pruebas o por ser colocada sobre el modelo, se sugiere volver a grabar la superficie con ácido fluorhídrico (FH). Su presentación varía en porcentaje de concentración y forma, pero habitualmente su porcentaje es menor al 10% y la forma más fácil de aplicar es cuando se utiliza en forma de gel ya que con ayuda de un pincel se coloca sobre toda la superficie interna de la restauración. El tiempo de grabado varía de 2-4 minutos por lo que se deberá seguir las instrucciones del fabricante y dependerá de si la superficie fue grabada o arenada previamente por el laboratorio. Cuando se utiliza la técnica de la lámina de platino en donde no se ha arenado, el grabado tendrá una duración de 3-4 minutos, por el contrario, si la superficie fue arenada previamente (técnica de inyección o estratificación), se recomienda grabar solamente durante 2 minutos con ácido Fluorhídrico. Para neutralizar la



acción del ácido sobre la carilla algunas casas incluyen ya algún componente, en general se utiliza el bicarbonato de sodio como medio amortiguador y se deberá colocar con una duración de 1 minuto, enseguida se retirarán los residuos con agua durante 2 minutos.

Una vez seca la restauración, el siguiente paso será la colocación del silano sobre la cara interna de la carilla y dependiendo de las indicaciones del fabricante se espera 30-60 segundos para secar con la jeringa de aire y con esto producir la evaporación del componente<sup>1-3,6,811-12,25</sup>.

Se colocará el adhesivo fotopolimerizable sobre la superficie tratada, este nos servirá como humectante durante la fase de cementación por lo que no es conveniente curarlo ya que podría producir interferencias al cementado (el adhesivo al producir cuerpo no permitirá que la carilla asiente correctamente).

La preparación del diente se realizará primero, retirando todos los residuos con agua y limpiar con piedra pómez o pastas de profilaxis sin flúor<sup>3,4</sup>. Si existen restauraciones de composite a cubrir, es conveniente arenar su superficie.

La superficie donde asentarán las carillas se grabará con ácido ortofosfórico al 37% durante 15 a 20 segundos y después se retirará con agua y se procede a secar la superficie. En caso de que se necesite una retracción gingival debido a que la terminación se localice subgingivalmente, la colocación del hilo se realizara de forma individual justo antes de iniciar el cementado de la carilla respectiva. El adhesivo se colocará solo en el diente



que vamos a tratar aislándolo de los adyacentes con tiras de celuloide<sup>3,28</sup>.

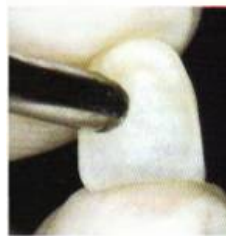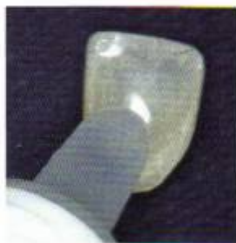El cemento se colocará sobre la carilla cuidando que cubra toda la superficie y que no se formen burbujas. Es recomendable que esta fase inicie en los incisivos centrales y se termine con las preparaciones distales con el fin de evitar un error en el posicionamiento de las carillas. Para evitar todo contacto con la carilla que pueda modificar su capacidad de adhesión se recomienda usar un palito con una bolita adhesiva en un extremo para la transportación de la carilla hacia el diente. Teniendo en cuenta que nuestra carilla tiene un eje de inserción según el tipo de preparación que se haya hecho, será como se debe colocar sobre el diente; si la restauración recubre el borde incisal, se debe iniciar su colocación por el mismo y mediante un movimiento de rotación se irá asentando el resto de la carilla, esto permitirá el cemento sobrante se desplace apicalmente y aseguremos que de que se ha cubierto toda la superficie además de hacer más fácil la remoción de los sobrantes. Una vez posicionada la carilla, se presiona por la cara vestibular sin desplazarla para asentarla adecuadamente<sup>8,10</sup>.

Algunos autores sugieren una polimerización de 2 segundos antes de retirar los excedentes para hacer más fácil su remoción; otros sugieren el uso de hojas de bisturí No. 12 para eliminar el cemento sobrante del surco gingival con mucho cuidado después de la polimerización inicial. No se recomienda utilizar un pincel con adhesivo para remoción de residuos debido a que este diluye el cemento. Las bandas de celuloide se retiran hacia platino con el fin de que arrastren los excedentes que se quedaron en caras proximales y dejen limpia la zona. Terminaremos polimerizando 60 segundos por palatino y otros 60 segundos por vestibular<sup>2,4,7</sup>.



La colocación de las carillas iniciara de línea media hacia distal con el fin de observar la proporción y el plano incisal que está formando. Además, cada vez que se cimente una carilla, se deberá valorar el ajuste proximal para la inserción e la carilla adyacente. En casos necesarios los ajustes se realizarán con fresas de diamante fino y se pulirá la superficie modificada<sup>3</sup>,

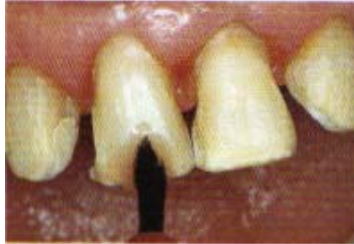La presentación de los cementos puede ser fotopolimerizable o dual y algunos contienen un adhesivo también dual. Los cementos con adhesivos duales permitirán un tiempo de trabajo más corto ya que el adhesivo acelerará el fraguado del cemento; su ventaja radica en que si quedó alguna parte de la carilla sin fotopolimerizar, su polimerización se completará automáticamente. Es preferible sobretodo cuando el grosor de la carilla o su grado de opacidad no permiten una adecuada paso de la luz o que la potencia de la lámpara sea baja o el tiempo de exposición sea corto, así se permitirá la completa polimerización del cemento.



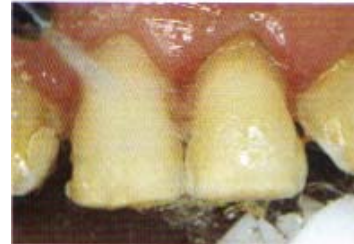**Fig. 35** a) Grabado de la porcelana (2)

b) Lavado con abundante agua

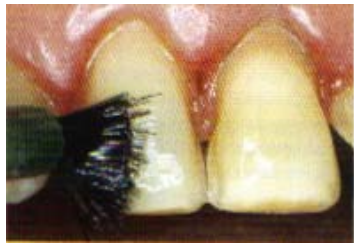c) Aplicación de silano y esperar a su desecación y se coloca adhesivo



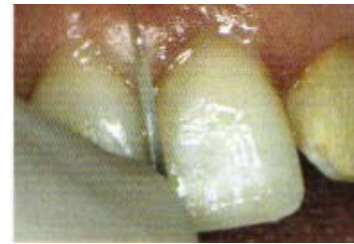d) Grabado ácido de las preparaciones (15-20 seg)



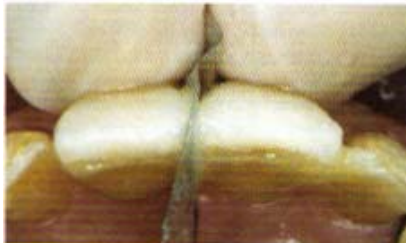e) Lavado profuso



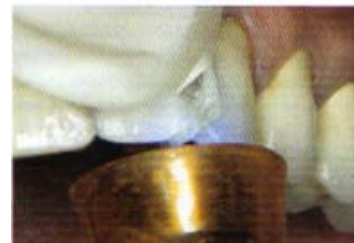f) Aplicación de adhesivo



g) Colocación de la carilla con cemento hasta asentar



h) Eliminación de residuos interproximales con banda de celuloide



i) Polimerización: inicial 5-8 seg. Final: 60 seg. Por cada cara (2)

La fase final del cementado se puede considerar de igual o mayor importancia que cualquiera de los pasos anteriores. Consiste en la eliminación de cualquier residuo mediante el pulido de la superficie. Realizarlo evita que los márgenes se pigmenten fácilmente y/o que puedan irritar la encía por acumulación e placa. Es en esta fase donde se realizarán

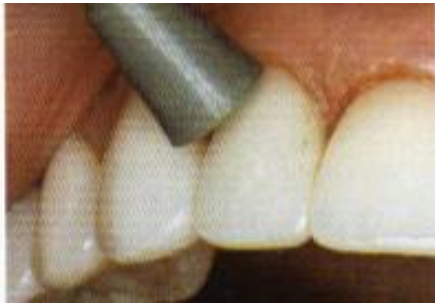

los retoques que sugerimos en la fase de prueba. Una porcelana no pulida será muy abrasiva para su antagonista.

El pulido se llevará a cavo primero, con fresas de diamante de grano fino o extrafino, fresas de acabado de carburo de 30 hojas y con copas o gomas de silicona para suavizar la superficie, se recomienda también el uso de discos soflect en sus diferentes granulometrías para pulir; los bordes proximales se puede utilizar tiras para pulir teniendo cuidado de no abrir el punto de contacto. Por último se pulirá la superficie con un cepillo de profilaxis con pasta para pulir porcelana (contiene de diamante y resulta más eficaz cuando la superficie está seca). Es hasta este momento en que se retira el hilo retractor en caso de haberlo usado<sup>2,4,8,11</sup>.

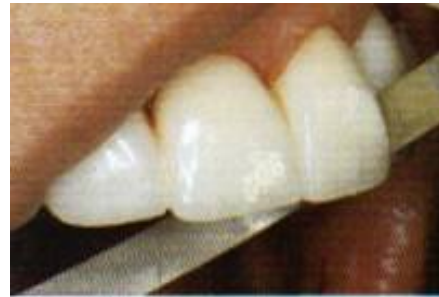

**Fig. 36** Eliminación de residuos y pulido de la porcelana con diferentes materiales (2)



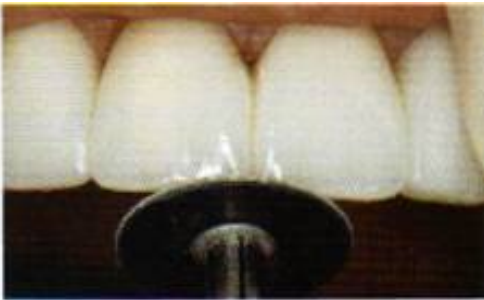a)

Gomas siliconadas para pulir porcelana en diferente granulometría



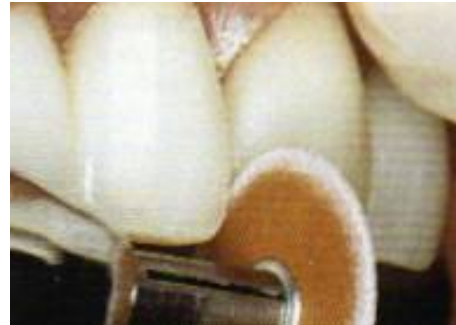b)

Tiras strip o tiras abrasivas para acabado interproximal



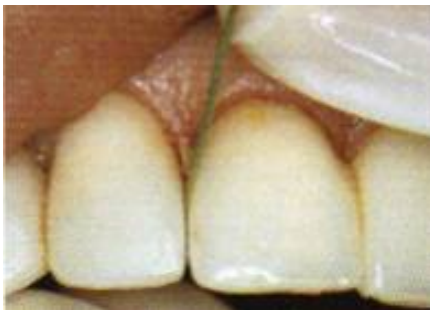c)

Uso de discos Soflex para ajustar borde



Discos soflex para terminación proximal

Verificación de residuos con hilo dental



## **MANTENIMIENTO Y LONGEVIDAD.**



## 6. MANTENIMIENTO Y LONGEVIDAD.

Después del cementado y pulido, será necesario darle al paciente las indicaciones necesarias que harán que el trabajo realizado perdure intacto un mayor tiempo, por lo que es aconsejable en ocasiones dárselas por escrito para evitarle al paciente la inseguridad de no recordarlo.

Durante las primeras 24 horas después del cementado se aconseja una dieta blanda y se restringen los cambios bruscos de temperatura en la ingesta de cualquier alimento (prohibido bebidas alcohólicas). Esto se debe a que la mayoría de los cementos, la polimerización total del material se da dentro de estas 24 horas (cementos duales) donde termina la polimerización química del material y permite su adhesión<sup>8,29</sup>.

En relación a los márgenes de la carilla son más susceptibles a la penetración de pigmentos, se debe sugerir al paciente limitar la ingesta de cualquier producto que pueda teñir este margen como son el café, té, cigarro, enjuagues que contengan clorhexidina, entre otros<sup>4</sup>.

Se debe evitar el uso de aparatos para eliminación de cálculo ultrasónicos y cuando se requiera una limpieza manual, se debe recordar e instruir al higienista tener cuidado de no raspar contra el margen de la carilla directamente con el fin de evitar astillamiento de la porcelana<sup>2</sup>.

Es recomendable el uso de guardas oclusales como un medio protector de las carillas, además de advertir al paciente evitar hábitos como morderse las uñas, lápices, etc, hasta evitar relaciones borde a borde donde se requiera



realizar alguna fuerza. Su uso es recomendable principalmente en las noches<sup>2</sup>. Si el paciente acostumbra realizar algún deporte, en especial en los que existe contacto físico, es recomendable el uso diurno de un guarda blando

El paciente deberá alterar la forma de comer y sus hábitos como morder hielos, huesos dulces, lápices, entre otros. Una de las recomendaciones más importantes es el mantener los dientes libres de placa dentobacteriana<sup>1</sup>.

Se deben evitar el uso de geles o enjuagues de de fluoruro acidificado que daña la superficie de la porcelana<sup>2</sup>.

Cuando es necesario realizar una restauración debido a una fractura de la porcelana, esta se debe realizar grabando la superficie de la porcelana con ácido fluorhídrico con una concentración de 9.5% durante 4 minutos, después de enjuagar profusamente se prosigue a la colocación del silano y esperar a que se evapore, Por último se colocará el composite y se terminará con el pulido de la restauración<sup>4</sup>.

En estudios realizados para valorar el tiempo de supervivencia en este tipo de restauraciones se analizan varios factores: el mantenimiento de la estética. La retención de la restauración, la presencia de microfiltración y el riesgo de fractura. Se ha observado que las carillas realizadas con porcelana presentan gran estabilidad de color y su superficie sigue siendo tan suave como en el momento de su colocación.



Uno de los factores más cruciales sobre la longevidad de las carillas es su retención sobre el diente. Esta, esta dictada por : a) la técnica de cementación (puede evitarse realizando los pasos ya mencionados); b) sobre cargas oclusales, c) deficiencias del cemento(contracción de polimerización, falta de viscosidad, contracción térmica mayor a la porcelana, disolución del cemento por saliva debido a falta de adaptación marginal)<sup>5</sup>.

La fractura de las restauraciones obedece casi siempre, a situaciones en que las carillas son sometidas a fuertes tenciones oclusales como en casos de hábitos parafuncionales como lo es el bruxismo. Sin embargo, cuando el caso es bien seleccionado y se toman las medidas necesarias como la colocación de guardas oclusales y además se le indica al paciente los cuidados respectivos, se ha demostrado que el porcentaje de fractura puede ser menor al 3% en un periodo de 7-10 años<sup>5</sup>.

Se ha observado que las microfiltraciones son debidas a la contracción del material en el momento de la polimerización, a cambios térmicos en el área que ocupa el cemento, así como la presencia de burbujas que se quedaron atrapadas durante el espatulado del mismo.

## **CONCLUSIONES.**



## CONCLUSIONES.

podemos decir que el éxito de una restauración dependerá de la elección del tratamiento adecuado para su caso en particular. No todos los pacientes son aptos para este tipo de tratamiento por lo que se requiere hacer hincapié en seguir las indicaciones del mismo con el fin de proporcionar una larga vida al trabajo realizado. Este tipo de restauraciones pueden presentar un periodo de vida de 10-15 años si se siguen al pie de la letra todos los pasos que los autores sugieren.

Es importante recordar que debido al auge que en las últimas décadas ha tenido la odontología estética, el odontólogo debe prepararse día con día para brindar a la población una mayor gama de tratamientos y por consiguiente, saber que tipo de tratamiento es conveniente según las necesidades fisiológicas y estéticas de cada individuo.

La realización de restauraciones dentales en especial las que se realizan en sector anterior de la boca, en este caso las carillas exigen una alta precisión y máxima de atención a los detalles ya que estos repercutirán en la aceptación o no de la restauración por el paciente. El objetivo de realizar este tipo de restauración es conservar en lo posible la integridad estructural del diente y obtener así un alto grado de estética además de prolongar por largo tiempo su vida en la boca.

La buena comunicación con el laboratorio proporciona al odontólogo herramientas necesarias para conseguir la realización de un trabajo de excelencia y permitir así que el paciente obtenga un tratamiento acorde a sus necesidades tanto estéticas como fisiológicas.



## REFERENCIAS BIBLIOGRÁFICAS

1. Aschheim, Kennet. *Odontología Estética. Una aproximación clínica a las técnicas y los materiales*. 2da. Edición. Madrid. Elseiver Science. 2002 Pp27-68, 151-183
2. Goldstein R. E. *Odontología Estética. Principios de Comunicación. Metodos terapéutica*. España. ArsMedica 2002 Vol. I Pp 3-12, 129-139, 253-463
3. Crispin, Bruce. *Bases Prácticas en la Odontología Estética*
4. Schwartz, R. *Fundamentos en Odontología Operatoria. Un logro Contemporáneo*. 1ra. Edición Venezuela Actualidades médico odontológicas Latinoamérica C.A. 1999 Pp 349-371
5. Schärer P. Rinn L. Kopp F. *Principios Estéticos En La Odontología*. España. Ediciones Doyma, S. A. 1991 Pp 18-26
6. Mahshid M, Khoshvaghti A, Varshosaz M, Vallaei N. Evaluation of "Golden Proportion" in individuals with an esthetic smile. *J Sthet Dent* 2004; vol 16; No. 3:185-193
7. Shillingburg H. T. Jr. *Fundamentos esenciales en prótesis fija*. 3ra. Edición. Barcelona. Editorial Quintessence. 2002 Pp 1, 441-453
8. Mallat E. D. Mallat E. C. *Fundamentos de la estética bucal en el grupo anterior*. Barcelona. Editorial Quintessence, S.L. 2001 Pp 155-157, 335-355
9. Barrancos M. *Operatoria Dental, Integración Clínica*. 4ta. Edición. México Editorial Médica Panamericana 2006 Pp 1110-1135
10. Malone W. Tylman's Teoría práctica en prostodoncia fija. 8va. Edición Colombia Actualidades medico odontológicas 1991 Pp 195-217
- 11.





12. Mezzomo E. Rehabilitación oral para el clínico. 1ra edición. Argentina. Actualidades Médico Odontológicas Latinoamérica 2003 Pp459-499
13. Fioranelli G, Trajano A, Garófalo J, Martins C. Carillas laminadas. Soluciones estéticas. 1ra edición Venezuela. Actualidades medico odontológicas 1997 Pp 3-48
14. Goldstein, R. E. *Odontología Estética*. España ArsMedica 2003 Vol. II Pp 509-516, 545-550, 745-748, 764-772, 895-898
15. Barghi N, McAlister E. Porcelain for Veneers. J Sthet Dent 1998; vol 10; No. 4: 191-197
16. Friedman M. Porcelain veneer restorations: a clinician's opinion about a disturbing trend. J Sthet Dent 2001; vol 13; No.5: 318-327
17. Marzola R, Derbabian K, Donovan T, Arcidiacono A. The science of communicating the art of esthetic dentistry. Part I: Patient-dentist-patient communication. J Dent Res 2000; Vol. 12; No. 3: 131-138
18. Romeo G, Bresciano M. Diagnostic and technical approach to esthetic rehabilitations. J Sthet Dent 2003; Vol. 15; No. 4: 204-216
19. Swift E. Porcelain Veneers. J Sthet Dent 2001; vol. 13; No. 2:86-87
20. Magne P. Novel Porcelain Laminate Preparation Approach Driven by a Diagnostic Mock.up. J Sthet Dent 2004; Vol. 16; No. 1:7-18
21. Fuzzi M, Bouillaguet S, Holz J. Improved marginal adaptation of ceramic veneers: a new technique. J Sthet Dent 1996; Vol. 8; No. 2:84-91
22. Kokich V, Kinzer G. Managing congenitally missing lateral incisors. Part I Canine substitution. J Sthet Dent 2005; Vol 17; No. 1: 5-10
23. Spear F. Esthetic correction of anterior dental malalignment: conventional versus instan (restorative) orthodontics. J Sthet Dent 2004; Vol. 16; No. 5:149-163



24. Libenberg W. Acces and moisture control with mandibular anterior veneers: Rubber dam- retaining appliance. *J Dent Res* 1996; Vol. 8; No. 4: 157-169
25. Sneed W, Knight J. Simple technique to fabricate provisional restorations for porcelain veneers. *J Dent Res* 2001; Vol. 13; No. 2: 119
26. Magne P, Belser U. Bonded porcelain restorations in the dentition: a biomimetic approach. Alemania Quintessence Co. 2003 Pp 90-130, 158, 164, 240-280
27. Donoovan T. Metal-free dentistry. *J Dent Res* 2005; Vol. 17. No. 3: 141-143
28. Uno S, Stean H, Finger W. Edhesive Bonding of Porcelain Laminate Veneers. *J Dente Res* 1997; Vol. 9; No. 1: 35-43
29. Magne P. Inmediate Dentin Sealing: A fundamental procedure for indirect bonded restoration. *J Sthet Dent* 2005; Vol. 17; No. 3: 144-155
30. Estefanello Busato A. Odontología restauradora y estética. Amolca 2005 Pp 580-590
31. Garber D. Porcelain Laminate Veneers. España Quintessence 1988 Pp 36-45
32. Haga M. Nakazawa A. *Estética dental. Carillas de porcelana.* Actualidades médico odontológicas Latinoamérica 1991 Pp 4-46
33. Belser U. Magne P. Magne M. *Ceramic laminate vanners: continous evolution of indications.* *J Sthet Dent* 1997; Vol. 9; No. 4: 197-207
34. Adar P. *Avoiding patient disappointmet with trial vannerutilization.* *J Sthet Restor Dent* 1997; Vol. 9; No. 6: 277-284
35. Curry F. *Porcelain vanners: adjunct or alternative to orthodontic terapy.* *J Sthet Restor Dent* 1998; Vol. 10; No. 2: 67-74