



UNIVERSIDAD NACIONAL AUTÓNOMA DE
MÉXICO



FACULTAD ODONTOLOGÍA

FIBROMA OSIFICANTE

T E S I N A

QUE PARA OBTENER EL TÍTULO DE

C I R U J A N A D E N T I S T A

P R E S E N T A:

MIRIAM ALEJANDRA LANDÍN HERNÁNDEZ

C.D. JACOBO RIVERA COELLO

C.D. GABRIEL PIÑERA FLOREZ

México D.F.

2008



Universidad Nacional
Autónoma de México

Dirección General de Bibliotecas de la UNAM

Biblioteca Central



UNAM – Dirección General de Bibliotecas
Tesis Digitales
Restricciones de uso

DERECHOS RESERVADOS ©
PROHIBIDA SU REPRODUCCIÓN TOTAL O PARCIAL

Todo el material contenido en esta tesis esta protegido por la Ley Federal del Derecho de Autor (LFDA) de los Estados Unidos Mexicanos (México).

El uso de imágenes, fragmentos de videos, y demás material que sea objeto de protección de los derechos de autor, será exclusivamente para fines educativos e informativos y deberá citar la fuente donde la obtuvo mencionando el autor o autores. Cualquier uso distinto como el lucro, reproducción, edición o modificación, será perseguido y sancionado por el respectivo titular de los Derechos de Autor.

*A mis padres Rafael y Delfina, por ser mi fuerza,
inspiración, guía, mi sostén y refugio... Las palabras no son suficientes
para expresar cuanto LOS AMO*

A ti Ivonne por estar incondicionalmente, y ser más que mi hermana... Te amo

*A quien vino a llenar de luz nuestras vidas y sin quien el mundo no sería
perfecto... Te amo Joana*

A ésta mi alma mater, por este sentimiento de pertenencia...

Orgullosamente UNAM



INDICE

Introducción

Capítulo 1. Antecedentes	7
1.1 Conceptos	9
Capítulo 2. Clasificación	12
2.1 Clasificación histológica según la OMS	17
Capítulo 3. Nomenclatura	20
3.1 Tumores origen epitelial	20
3.2 Tumores origen conectivo	21
3.3 Nomenclatura otros tumores	22
Capítulo 4. Características generales de las neoplasias	24
4.1 Componentes	26
4.2 Evaluación histológica de las neoplasias	27
4.3 Neoplasias malignas	29
4.4 Neoplasias benignas	31
Capítulo 5. Fibroma Osificante	33
5.1 Definición	33
5.2 Generalidades	33
5.3 Sinonimia	36
5.4 Etiología	36
5.5 Patogenia	36
5.6 Incidencia	38
5.7 Características Clínicas	39
5.8 Características Radiográficas	41
5.9 Auxiliares de diagnóstico	44



5.10 Características Histológicas	45
5.11 Fisiopatología	49
5.12 Diagnóstico Diferencial	50
5.12.1 Displasia fibrosa	53
5.12.2 Osteomielitis esclerosante	61
5.12.3 Displasia periapical cementaria	62
5.13 Tratamiento	63
5.14 Pronóstico	66
5.15 Seguimiento	66
Capitulo 6. Variantes	67
6.1 Fibroma osificante juvenil	67
6.2 Fibroma osificante periférico	71
Capítulo 7. Caso Clínico	75
Conclusiones	84
Fuentes de Información	86



INTRODUCCIÓN

La oncología se encarga del estudio de los tumores o neoplasias; la palabra proviene de la raíz griega “*oncos*” que significa abultamiento o masa.

Por definición, tumor significa únicamente aumento de tamaño del tejido, sin importar su naturaleza: neoplásica, quística o inflamatoria. En sentido estricto la palabra no indica una neoplasia maligna.

La neoplasia es un fenómeno biológico anormal, considerada un crecimiento nuevo, el cual es potencialmente capaz de proliferar sin limitaciones, y para que éste ocurra, es necesario que tenga lugar un estímulo que de origen a una multiplicación celular que no retrocede una vez que desaparece el estímulo que le dio origen; en la mayoría de los casos, dicho estímulo es desconocido. En los tejidos normales hay procesos que regulan y mantienen las dimensiones de éstos, pero, en las neoplasias estos procesos no ejercen control, por lo que los tejidos exhiben crecimiento no regulado ni delimitado.

En la hiperplasia, las células proliferan de manera ordenada en respuesta al daño celular, y la multiplicación se detiene cuando el estímulo es retirado. Aun cuando sus dimensiones son mayores que las del tejido normal, el crecimiento siempre está bajo control. Ejemplos de lesiones reactivas, son el fibroma por irritación, y el granuloma pyogeno.

El fibroma osificante es una neoplasia benigna, frecuentemente asintomática, razón por la cual el paciente puede permanecer por años con la lesión antes de que se establezca un diagnóstico, lo que se puede ocasionar deformidades faciales importantes; aparece normalmente en áreas dentadas de la mandíbula, y se cree su origen es en células del ligamento periodontal,



FIBROMA OSIFICANTE



las cuales son capaces de producir una gran variedad de neoplasias de origen benigno.

Sin embargo la presencia de lesiones microscópicamente idénticas a éstas en otras localizaciones como la órbita, el frontal, el etmoides, el esfenoides y el hueso temporal hace que las teorías sobre el origen de las mismas sea todavía una cuestión abierta. En localizaciones ectópicas, estas neoplasias pueden adquirir una apariencia expansiva o agresiva.

Varios autores han sugerido que los fibromas osificante y/o cementificante son variaciones histológicas de un mismo proceso y que, dependiendo del tipo de tejido encontrado se le denominara de un modo u otro, aun cuando en estudios histológicos no se encontraron diferencias entre ambos. Su tratamiento es la excéresis quirúrgica, la extensión del procedimiento depende de la localización y el tamaño de la misma.



CAPITULO 1

1. ANTECEDENTES

En 1872 se realiza la primera descripción de esta entidad nosológica, por Menzel; sin embargo es hasta 1927 cuando Montgomery le asigna el nombre de fibroma osificante, el cual es actualmente utilizado. Hasta 1948 se creía que el fibroma osificante y la displasia fibrosa eran variantes de la misma entidad. Sin embargo en ese año, Sherman y Sternberg describieron los aspectos histológicos, clínicos y radiográficos de éstas y determinaron que son entidades clínicas distintas^[1, 2]

Desde la década de los años 80's se consideraba al fibroma como una neoplasia benigna de tejido conjuntivo, que puede existir en casi cualquier región de la boca. Si bien, no se conoce específicamente su base etiológica, se considera que los fibromas específicamente los periféricos son considerados periodos fibróticos de tumores inflamatorios o granulomas, los cuales son resultado de irritación por lo que se les suele llamar granuloma fibrótico, fibrogranuloma, o fibromas irritativos^[3].

El término cementoma fue empleado durante casi 50 años para describir 4 entidades que a partir de la década de los 80's se consideraron como lesiones diferentes: displasia fibrosa cemental periapical, cementoblastoma verdadero benigno, fibroma cementificante, y cementoma gigante múltiple familiar^[4].



Shafer, en su “Tratado de patología bucal” escrito en el año 1985 describe esta lesión, bajo el nombre de osteofibroma osificante central u osteofibroma central, y menciona que Pindborg y Waldrom lo han separado de aquellas que no son neoplasias verdaderas y de la displasia ósea. Destaca la notable similitud entre éste y el fibroma cementificante, en rasgos histológicos, ya que ambos son lesiones de idéntica naturaleza con excepción de células proliferantes, los osteoblastos con formación ósea en un caso y los cementoblastos con formación de cemento en el otro, se indicó que son dos facetas del mismo tumor, refiriéndose a la necesidad de investigación para encontrar relación o bien descartarla^[5].

Hasta la década de los 90 se les tenía clasificados como entidades diferentes al fibroma cementificante y al fibroma osificante^[3], diferenciándolos según el tejido predominante, en los que se encontraba mayor cantidad de hueso se les llamaba fibroma osificante y los que tenían predominio de tejido semejante al cemento se les conocía como fibroma cementificante.

Las lesiones fibroósicas son un numeroso y heterogéneo grupo de tumores de los maxilares, poseen dificultad en su clasificación, diagnóstico y tratamiento. Entre éstas lesiones el fibroma osificante es la entidad más observada en especialistas orales de patología, quizás a esto se deba el hecho de que es de las lesiones que poseen más sinónimos^[1].

En el pasado la variedad de sinónimos para ésta lesión creó confusión y terminología innecesaria, puesto que el hueso y cemento no pueden ser distinguidos por ningún método^[2], el origen del material calcificado es un punto discutible, sobre todo cuando se considera que el origen de hueso y



cemento proviene de células mesenquimales, con origen en el ligamento periodontal, por tanto actualmente se consideran ambas como variantes de una sola entidad de naturaleza osteogénica^[1].

En la etiología de las neoplasias se han relacionado muchos agentes, entre los cuales se encuentran los virus denominados oncogénicos, y los químicos, que han demostrado causar mutaciones experimentalmente; además radiaciones como la luz solar, los rayos X, que producen cáncer en humanos^[6]. La transformación neoplásica puede ocurrir de manera espontánea secundaria a mutación genética.

1.1 CONCEPTOS

✓ CÁNCER

Tumor cuyo curso natural suele desencadenar en el deceso; las células cancerosas, a diferencia de las de un tumor benigno tienen propiedades de invasión y metástasis, además de ser anaplásicas. Se clasifican en dos grupos: carcinomas y sarcomas, pero el término suele usarse como sinónimo de carcinoma^[7]

✓ CORISTOMA

Es una neoplasia benigna o masa de tejido histológicamente normal para un órgano o una parte del cuerpo que crece en un sitio diferente al que pertenece^[7].



✓ DISEMINACIÓN METÁSTASICA

Transferencia de enfermedad de un órgano o una parte del cuerpo hacia otro sitio no relacionado. Puede ser causada por transferencia de un microorganismo patógeno. La capacidad de producir metástasis es una característica de los tumores malignos^[7].

✓ FIBROMA

Tumor benigno del tejido fibroso, o tejido conjuntivo completamente desarrollado^[7], que puede ser pedunculado o sésil, y que aparece frecuentemente en la cavidad bucal, de tratamiento aconsejablemente quirúrgico^[8].

✓ HAMARTOMA

Nódulo semejante a un tumor benigno que consiste, en crecimiento excesivo de células y tejidos maduros que en estado normal se presentan en la parte afectada, pero con desorganización y a menudo predominio de un elemento^[7].

✓ HIPERCROMATISMO NUCLEAR

Pigmentación excesiva en la que el núcleo celular se tiñe de color oscuro, consecuencia de un exceso de cromatina^[7].

✓ HIPERPLASIA

Multiplicación anormal de células, o aumento del número de las mismas en un tejido, en el que se encuentran dispuestas de forma también normal^[7].



✓ INVASIÓN

Ataque o iniciación de una enfermedad. Entrada inocua simple de bacterias en el cuerpo o depósito de las mismas en los tejidos, en contraste con infección. Infiltración o destrucción activa del tejido circundante, característica de los tumores^[7].

✓ NEOPLASIA

Etimológicamente neoformación o crecimiento descontrolado, es decir multiplicación progresiva de células en condiciones que no permitirían o que detendrían la multiplicación de células; es una de las patologías más frecuentes y letales al menos en los países desarrollados.

Un hecho fundamental en el origen de toda neoplasia es la pérdida de la capacidad de respuesta a los controles normales de crecimiento^[7].

✓ ONCOLOGÍA

Conjunto de conocimientos relativo de los tumores, estudio de los tumores^[7].

✓ PLEOMORFISMO

Adopción de varias formas distintas por un organismo o especie propiedad de cristalizar en dos o más formas^[7].

✓ TUMOR

Tumefacción, uno de los principales signos de la inflamación; aumento mórbido de tamaño. Crecimiento nuevo de tejido con multiplicación incontrolada y progresiva de las células^[7].



CAPITULO 2

2. CLASIFICACIÓN

A diferencia de los tumores odontógenos, el número de neoplasias verdaderas originadas en los maxilares es pequeño, aunque algunas son localmente destructoras, la mayoría no son neoplasias malignas^[6].

El término “lesión fibroósea” es una agrupación de una serie de procesos patológicos con un origen y apariencia radiológica e histológica similar. La clasificación depende de la correlación de la evaluación clínica, radiológica e histológica^[2].

A lo largo de la historia médica y patológica se ha tenido presente que para su estudio, las lesiones requieren ser clasificadas para facilitar su comprensión, denotar las diferencias, y sobre todo para simplificar su diagnóstico; para lograr esto, una clasificación deberá cumplir con ciertos puntos clave como son ser sencilla, lógica, práctica además de fácil de recordar.

Tratando de cumplir este no sencillo objetivo, numerosos investigadores se han dado la tarea de realizar clasificaciones que consideran adecuadas y completas, es por ello que la variedad de clasificaciones es muy amplia, hecho que resulta lamentable, ya que en ocasiones no sólo no coinciden, sino que causan confusiones; el caso de los tumores benignos no es la excepción, por ello se muestran algunas clasificaciones entre las más destacadas y aceptadas se encuentra la de la Organización Mundial de la Salud, entre otras también importantes.



En los años 80's Zegarrelí y otros autores utilizaban ésta clasificación, y que nos muestra que desde entonces el fibroma osificante se agrupa entre las neoplasias benignas^[9].

1 Tumores inflamatorios (granulomas)	<ul style="list-style-type: none">➤ Granuloma gingival➤ épulis fisurado➤ hiperplasia palatina➤ épulis granulomatoso➤ pulpoma➤ granuloma periapical➤ hemangiogranuloma➤ granuloma reparador de células gigantes (épulis)➤ granuloma piógeno➤ tumor del embarazo.
2. Fibromatosis gingivales	<ul style="list-style-type: none">➤ Almohadillas de tuberosidades➤ fibromatosis irritativas➤ fibromatosis químicas➤ fibromatosis gingival hereditaria.
3. Neoplasias benignas	<ul style="list-style-type: none">➤ Fibroma➤ Papiloma➤ Hemangioma➤ Mioblastoma➤ Neoplasias centrales o intraóseas benignas como el condroma, mixoma y el fibroma



	osificante.
4. Queratosis	<ul style="list-style-type: none">➤ Hiperqueratosis➤ leucoplasia➤ liquen plano
5. Neoplasias malignas	<ul style="list-style-type: none">➤ Primarias y metaplásicas incluyen los➤ Carcinomas➤ Sarcomas➤ carcinomas de células basales➤ leucemia➤ linfoma➤ melanoma y otros.
6. Diversas neoplasias	<ul style="list-style-type: none">➤ Ameloblastomas➤ Tumores mixtos
7. Enfermedades fibrosas de los tejidos	<ul style="list-style-type: none">➤ Cementoma➤ displasia fibrosa familiar de los maxilares➤ enfermedad ósea de Paget

Otra clasificación utilizada por autores como Regezi, en la que se ha clasificado al fibroma osificante como un tumor benigno no odontogénico^[10].



Entre las clasificaciones más aceptadas se encuentra ésta que es la propuesta por la OMS en 1992, y en la que se observa que hasta esos días no era bien definido si se trataba de la misma lesión ya que se les tenía clasificadas como fibroma cementificante, osificante y cemento-osificante^[11]:

- Lesiones fibroósicas
 - Displasia fibrosa
 - Monostótica
 - Polistótica
- Lesiones displásicas de origen adyacente al área dental (presumiblemente de origen de ligamento dental)
 - Displasia cemento-ósea periapical
 - Displasia cemento-ósea focal
 - Displasia cemento-ósea florida
- Neoplasias fibroósicas
 - Fibroma cementificante
 - Fibroma osificante
 - Fibroma cemento osificante
 - Fibroma cemento osificante juvenil



La clasificación de la OMS de 1992, respecto a la clasificación precedente, reunió diferentes entidades. En especial se reunieron las lesiones que contienen cemento^[11].

Tumores osteogénicos

- Fibroma cementificante/osificante

Lesiones no neoplásicas

- Displasia fibrosa
- Displasia osteocementaria

Cementodisplasia periapical

Displasia oseocementaria florida

Otras displasias oseocementarias

- Querubismo
- Granuloma central de células gigantes
- Quiste óseo solitario
- Quiste óseo aneurismático



2.1 CLASIFICACIÓN HISTOLÓGICA DE TUMORES DE LA OMS

A iniciativa de la Federación Dental Internacional, la Organización Mundial de la Salud (OMS) convocó en 1964 una reunión de asesores para considerar la clasificación de las enfermedades de la cavidad bucal. Se reconoció la necesidad de preparar un manual y una guía para la aplicación en odontología y estomatología. Fruto de ésta convocatoria, se diseñó y se puso a prueba un texto que posteriormente fue revisado, publicado y actualizado^[12].

La Organización Mundial de la Salud realizó en 2005, una clasificación histológica de tumores odontogénicos y que se encuentra vigente hasta la fecha^[13].

TUMORES MALIGNOS

Carcinomas Odontogénicos

Ameloblastoma metatásico	9310/3
Carcinoma ameloblástico tipo I	9270/3
Carcinoma ameloblástico intraóseo tipo II	9270/3
Carcinoma ameloblástico periférico tipo III	9270/3
Carcinoma primario intraóseo de células escamosas tipo sólido	9270/3
Carcinoma primario intraóseo de células escamosas	



FIBROMA OSIFICANTE



derivado de un tumor odontogénico queratoquístico	9270/3
Carcinoma primario intraóseo de células escamosas	
derivado de quistes odontogénicos	9270/3
Carcinoma odontogénico de células claras	9341/3
Carcinoma odontogénico de células ghost	9302/3
Sarcomas Odontogénicos	
Fibrosarcoma ameloblástico	9330/3
Ameloblastic fibrodentino-and fibro-odontosarcoma	9290/3

TUMORES BENIGNOS

Odontogénicos de epitelio maduro, estroma fibroso, odontogénicos ectomesenquimatosos	
Ameloblastoma sólido/tipo multiquístico	9310/0
Ameloblastoma extraóseo/tipo periférico	9310/0
Ameloblastoma sólido/tipo desmoplásico	9310/0
Ameloblastoma sólido/tipo unikuístico	9310/0
Tumor odontogénico escamoso	9312/0
Tumor odontogénico epitelial calcificado	9340/0



FIBROMA OSIFICANTE



Tumor odontogénico ademomatoide	9300/0
Tumor queratoquístico odontogénico	9270/0
Lesiones relacionadas a hueso	
Fibroma osificante	9262/0
Displasia fibrosa	
Displasia ósea	
Lesión central de células gigantes	
Querubinismo	
Quiste óseo aneurysmal	
Quiste simple óseo	
Otros tumores	
Melanotic neuroectodermal tumor of infancy	9363/0

En la que el número se refiere al código con que se le es conocido a nivel mundial, y el número luego de la diagonal se refiere: 0 neoplasia benigna, 1-3 maligna

Las clasificaciones propuestas en los últimos 20 años se basan en el principio de histogénesis y la inducción. Ésta última es el principio fundamental para la odontogénesis; el juego de conjunto de los componentes ectodérmicos, ectomesenquimales y mesenquimales en ortología no alterada da lugar a la formación del diente. Las alteraciones del fenómeno de inducción provocan malformaciones o neoplasias, que histogenéticamente deben atribuirse al tejido base del órgano dentario. (58)+

En las clasificaciones anteriores a 1992, el fibroma osificante/calcificante se dividía en dos entidades^[11].



CAPITULO 3

3. NOMENCLATURA

La nomenclatura y clasificación de las neoplasias es una conjugación desarrollada de la observación de sus características macroscópicas e histológicas así como su comportamiento clínico.

El nombre transmite idealmente información referente al tejido de origen y su comportamiento probable, esto es aplicable en la mayoría de los tumores tanto epiteliales como de tejido conectivo, pero hay algunas excepciones que están nombrados con epónimos o nombres semidescriptivos por conocer mal su patogenia o por una tradición establecida, inclusive hay algunos con varios nombres que pueden ser sinónimos pero que provienen de clasificaciones diferentes^[14].

3.1 TUMORES DE ORIGEN EPITELIAL

Las neoplasias benignas de los epitelios superficiales, por ejemplo de piel se denominan papilomas; los de células glandulares, tanto sólidos como de revestimiento epitelial: adenomas; estos términos se continúan por un indicador del tejido de origen por ejemplo papiloma escamoso de la piel.

Los tumores malignos se denominan carcinomas, los de origen glandular adenocarcinoma, y los que tienen origen en otros tejidos se indican luego del término carcinoma, por ejemplo carcinoma de células transicionales. Además



de esto para hacer la clasificación más precisa se agrega el órgano de origen^[14].

3.2 TUMORES DE TEJIDO CONECTIVO

En neoplasias de este tejido, la nomenclatura es más descriptiva y simple, ya que el prefijo indica el origen del tumor y a este tejido de origen se le agrega el sufijo –oma en el caso de los tumores benignos o el sufijo –sarcoma para los malignos^[6, 14].

Nomenclatura de los tumores

Tejido de origen	Benigno	Maligno
Epitelio superficial	Papiloma	Carcinoma
Epitelio Glandular sólido	Adenoma	Adenocarcinoma
Fibroso	Fibroma	Fibrosarcoma
Hueso	Osteoma	Osteosarcoma
Cartílago	Condroma	Condrosarcoma
Adiposo	Lipoma	Liposarcoma
Músculo liso	Leiomioma	Leiomiomasarcoma



Músculos esquelético	Rabdomioma	Rabdomiosarcoma
Vasos sanguíneos	Hemangioma	Hemangiosarcoma

3.3 NOMENCLATURA DE OTROS TUMORES

Hay algunas neoplasias que no entran en la categoría del tejido epitelial ni en la de tejido conectivo, las cuales son agrupadas de acuerdo al tejido de origen, los principales son:

- Linfomas: Provenientes del tejido linfoide sólido
- Leucemias: Derivados de elementos hematopoyéticos circulantes y que raras veces forman masas tumorales.
- Tumores de la infancia: Procedentes de tejido blástico embrionario primitivo también conocidos como tumores de células redondas pequeñas de la infancia; los más comunes son el nefroblastoma del riñón y el neuroblastoma de la médula suprarrenal.
- Gliomas: Derivados de tejidos de soporte, no neurales, del encéfalo.
- Tumores de células germinales: Derivados de células terminales de las gónadas, incluye los teratomas que contienen elementos de las tres capas germinales embrionarias, localizadas frecuentemente en el testículo, y el ovario. Varían desde benignos hasta extremadamente malignos, y que son frecuentes en jóvenes. Los teratomas representan formas complejas de tumores de células germinales.



- Tumores neuroendócrinos: Derivados del sistema neuroendócrino que segregan hormonas polipeptídicas o aminas fisiológicamente activas, ejemplos de éstos están el feocromocitoma de la médula suprarrenal. Antiguamente se agrupaban en tumores del sistema APUD (captación y descarboxilación de precursores amínicos funcionales), pero ahora se nombran de acuerdo a la hormona que segregan por ejemplo insulinoma o glucagonoma.

Además los tumores también se pueden designar otros nombres de acuerdo con su aspecto histológico, por ejemplo carcinoma de células en granos de avena, o con un epónimo por ejemplo la enfermedad de Hodking^[14].



CAPÍTULO 4

4. CARACTERÍSTICAS GENERALES DE LAS NEOPLASIAS

En la etiología de las neoplasias se han relacionado muchos agentes, entre los cuales se encuentran los virus, químicos y radiaciones, que han demostrado causar mutaciones experimentalmente; además de agentes como la luz solar, los rayos X, entre otros, que producen cáncer en humanos^[6]. A los virus que causan tumores se les denomina oncogénicos. La transformación neoplásica puede ocurrir de manera espontánea secundaria a mutación genética, que pueden provocar proliferaciones anormales que no obedecen a mecanismos de control que regulan estos procesos, originando tumores^[15].

En la neoplasia hay una proliferación y un crecimiento descontrolado sin que haya un estímulo externo continuo, es decir, un estado de división celular autónoma. Además de caracterizarse también por una maduración anormal de las células^[14].

Una característica del crecimiento tisular normal es la maduración de células hacia una forma adaptada a la función específica del tejido; dicha adaptación puede incluir la adquisición de estructuras especializadas, como vacuolas de mucina, gránulos de neurosección, microvellosidades o cilios. Proceso que es conocido como diferenciación^[14].

Una célula normal completamente madura, de una línea celular en particular está altamente diferenciada, mientras que las células madre, es decir sus



precursores primitivos se encuentran indiferenciados. En los tejidos, las células poseen diferentes grados de diferenciación.

Cuando las células constituyentes son muy parecidas al tejido que le dio origen, se les conoce como neoplasia benigna bien diferenciada, si las células tienden a recordar poco al tejido que les dio origen se le denomina poco diferenciada. Por otro lado si no exhibe ninguna diferenciación se le conoce como neoplasia anaplásica, y en muchos casos no es posible identificar cuáles son las células de las que procede sólo por su aspecto morfológico.

En los tejidos neoplásicos, es común que las células no alcancen un grado de diferenciación alto y que sus grados de diferenciación también sean múltiples. Existe una correlación entre el aspecto histológico y la conducta biológica, lo cual nos permite predecir el pronóstico probable de una neoplasia: una neoplasia poco diferenciada tiende a ser más invasiva y agresiva que una bien diferenciada.

Algunos tumores de ambas líneas, conservan la función del tejido de origen, si esta función es endocrina, el tumor puede tener efectos perjudiciales por segregar un exceso de hormona. Otros segregan hormonas no producidas por el tejido de origen, por ejemplo los carcinomas pulmonares pueden segregar la hormona paratiroidea, lo cual es conocido como secreción hormonal ectópica y las manifestaciones clínicas originadas son conocidas como fenómenos paraneoplásicos^[14].

Las neoplasias pueden ser benignas o malignas^[14, 15]



Clínicamente las neoplasias se dividen en:

- Neoplasias benignas
- Neoplasias malignas

La génesis formal de los tumores odontogénicos se basa en los fundamentos organogénéticos, histogénéticos, y embriológicos del desarrollo dental normal. La proliferación neoplásica parte de las células madre, que descienden de tejido del órgano normal. Histogénéticamente se diferencian en el desarrollo dentario las células de origen ectodérmico (ameloblastos, epitelio de la lámina dentaria, epitelio plano de la mucosa oral), las células ectomesenquimales (odontoblastos/cementoblastos) y las células mesenquimales del tejido conectivo y de sostén normal, así como las células neuroectodérmicas en estudio estricto. Las permutaciones de éstas células diferentes dan lugar a una imagen rica en variaciones de los tumores odontogénicos. Por ello, la alteración de la odontogénesis constituye la base de los tumores o malformaciones odontogénicos^[11].

4.1 COMPONENTES

Los componentes básicos de todos los tumores, son el parénquima y el estroma.

El parénquima está constituido por células transformadas o neoplásicas. Es del que deriva su conducta biológica. Todas estas células tienen caracteres comunes, pero hay una amplia gama de trastornos de la morfología y de la función.



El estroma de apoyo, está constituido por células no neoplásicas, derivado del huésped y formado por tejido conectivo, vasos sanguíneos y tal vez linfáticos, imprescindible para el crecimiento del tumor. Algunos tumores son clasificados según la riqueza del estroma, así el carcinoma con un gran desarrollo de estroma fuerte, recibe el calificativo de esfirro. Si por el contrario tiene pobreza del estroma, se le califica como medular (blando).

4.2 EVALUACIÓN HISTOLÓGICA DE LAS NEOPLASIAS

La evaluación histológica es un excelente indicador del comportamiento probable además de una base racional para el tratamiento. La evaluación histológica debe establecer los siguientes aspectos:

- Tipo de tumor: Se basa en el tejido origen presumido y/o diferenciación del tumor.
- Grado de diferenciación: El proceso se conoce como gradación, y tiene en cuenta alguna o todas las características siguientes:
 - o Semejanza del tumor con el supuesto tejido de origen, tanto arquitectural como citológicamente (diferenciación).
 - o Grado de variabilidad en la forma y el tamaño celular (pleomorfismo).
 - o Proporción de las células mitóticas (células en división)
- La extensión en la diseminación del tumor (estadificación) se evalúa en parte histológicamente, teniendo en cuenta sobre todo:
 - o Tamaño del tumor primario



- Evaluación de la invasión local, vascular, linfática y perineural.
- Presencia de depósitos tumorales metastásicos, por ejemplo en los ganglios linfáticos y huesos.
- Presencia o ausencia de otros factores pronósticos; por ejemplo, la presencia de receptores de estrógenos en las células de carcinoma de mama confiere un mejor pronóstico. La expresión de ciertos oncogenes se está relacionando cada vez más con el pronóstico de algunos tumores.

Características clínicas e histológicas de las neoplasias

	Benigna	Maligna
Conducta	<ul style="list-style-type: none">- Sólo crecimiento expansivo- Crece localmente- Frecuentemente encapsulada- Crecimiento lento	<ul style="list-style-type: none">- Crecimiento expansivo- Puede diseminarse- No encapsulada- Crecimiento lento o rápido⁷⁴
Histología	<ul style="list-style-type: none">- Bien diferenciada- Pocas mitosis- Relación núcleo/citoplasma	<ul style="list-style-type: none">- Puede mostrar falta de diferenciación- Muchas mitosis, muchas anormales- Relación n/c alta
		igual o ligeramente aumentada



- | | |
|--------------------------------------|--|
| - Células uniformes en todo el tumor | - Las células y /o núcleos pueden variar de forma y tamaño |
| - No hay metástasis | - Metástasis frecuentes |

Entre los extremos de benignidad, y malignidad hay muchas neoplasias con características intermedias^[15].

4.3 NEOPLASIAS MALIGNAS

Las neoplasias malignas crecen rápidamente^[14, 15], sus márgenes están poco definidos y tienden a extenderse a tejidos vecinos o destruirlos, es decir crece dentro del tejido adyacente y a sus expensas, lo que se denomina invasión; o bien si se producen diseminación a distancia de las células tumorales a partir de la neoformación original, conocida como tumor primario, para así formar subpoblaciones de células neoplásicas sin continuidad con el tumor primario. A éste proceso de diseminación a distancia se le denomina diseminación metatásica^[14, 15], y a los tumores secundarios resultantes como metástasis, utilizan la vía hemática o linfática^[15]

Las células que los constituyen varían en cuanto a su apariencia histológica, por estar pobremente diferenciadas, es decir que tienen pocas características de los tejidos que les dieron origen. En los tumores malignos las células tienen diversas formas y tamaños lo que se conoce como pleomorfismo^[6,14], además su núcleo es más oscuro que el de las células



normales, lo que se conoce como hiperchromatismo y muestra un incremento en la relación núcleo citoplasma, también se observan figuras mitóticas normales y anormales^[6].

Además de otras reacciones interfieren en las funciones de las glándulas y tejidos circundantes ya que se filtran y reemplazan los tejidos con sus células, los productos del tumor causan toxemia general, luego de extirparlos a menudo recidivan, a menudo son fatales^[16] aún cuando haya factores que modifiquen el pronóstico, por ejemplo la localización el cual es un dato muy importante. Son responsables del 20-30 % de las muertes y representan un grave problema médico^[15].

En general las neoplasias malignas se acompañan de síntomas sistémicos como pérdida de peso, falta de apetito, fiebre, sensación de malestar general; en mayoría de los casos, la fisiopatología se conoce mal, pero puede incluir los efectos de citocinas segregadas como el factor de necrosis tumoral.

Las neoplasias malignas no sólo forman una masa en la luz, sino que también se extienden a través de la membrana basal epitelial de los tejidos subepiteliales^[14].

En este tipo de neoplasias, se prefiere la biopsia incisional, con el respectivo estudio histopatológico, antes de recomendar el diagnóstico definitivo^[9].



4.4 NEOPLASIAS BENIGNAS

Es un crecimiento local que se origina de las células de las cuales forma parte, las células son histológicamente normales, es decir están bien diferenciadas^[6], crece lentamente, rara vez es invasivo, no produce metástasis, y tras su extirpación completa no produce recidiva,

Los tumores benignos son neoplasias bien localizadas^[6, 15], que pueden estar bien encapsuladas por tejido conectivo fibroso, algunos tumores benignos pueden invadir estructuras contiguas, pero no poseen la habilidad de metastásis.

La mayor parte de las neoplasias benignas de la boca son clínicamente visibles y palpables. Las neoplasias benignas se ven como masas que se proyectan en la cavidad bucal en grado variables. Su superficie es bien redondeada y a menudo presenta una forma ovoide o elíptica. Muchas están fijadas por un pedículo estrecho a los tejidos subyacentes, hecho que por sí sólo ya indica que se trata de un tumor benigno. Otros poseen una inserción sésil, es decir, tan ancha como el propio tumor. En general se distingue una línea definida de demarcación, que separa el tumor del tejido contiguo normal^[9].

La manipulación digital revela con frecuencia una fácil movilidad. La palpación de los tejidos adyacentes y subyacentes revela la blandura o compresibilidad que se puede esperar en tejidos normales y no indurados. Los rasgos de movilidad y ausencia de induración sólo se descubren cuando



la neoplasia benigna está localizada en tejidos normalmente compresibles en boca, tales como los de la lengua, piso de boca y las mejillas^[9].

Crece con lentitud, sus márgenes están bien definidos y en general su crecimiento celular permanece en el lugar donde se originan, además se encuentran en general bien diferenciadas. Su comportamiento es hasta cierto punto inocuo.

Las neoplasias benignas de tejidos superficiales pueden crecer en forma de neoformaciones verrugosas, papilares o nodulares, sin tendencia a infiltrar en profundidad hacia la submucosa.

En las lesiones benignas se prefiere biopsia excisional, con el correspondiente estudio histopatológico^[9].



CAPITULO 5

5. FIBROMA OSIFICANTE

5.1 DEFINICIÓN

Lesión intraósea expansiva de los maxilares, bien delimitada y encapsulada constituida por tejido fibroso, que contiene calcificaciones esféricas y estructuras óseas irregulares orientadas al azar^[17].

5.2 GENERALIDADES

Es una neoplasia de naturaleza benigno^[1, 2, 10, 18-20], con un potencial de crecimiento y destrucción ósea excesivo, recurrente^[10], de etiología desconocida^[16]; actualmente se consideran variantes del mismo tumor, al fibroma osificante y cementificante. Se cree que su origen es en el ligamento periodontal^[6, 21] como respuesta a varios estímulos son capaces de generar lesiones compuestas de cemento, hueso laminar, tejido fibroso o cualquier combinación de dichos tejidos^[21]. Muchos autores como Wood la clasifican como una lesión fibroósea neoplásica y otros como una lesión osteofibrosa, o lesión fibroósea benigna^[3, 10].

Es encontrada en los maxilares, y aunque poco común también ha sido identificada en otros huesos del complejo craneofacial y en huesos largos, por ello se prefiere el término fibroma osificante el cual sería más apropiado que fibroma cementificante-osificante dado que en estos huesos no hay presencia de cemento^[22] (Fig 1).

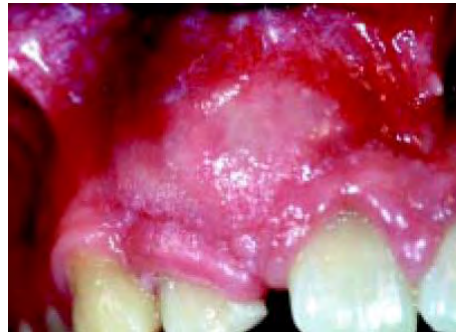


Fig 1 En la que se presenta una lesión en maxilar, el cual no es su localización más frecuente^[2]

Anteriormente, muchos investigadores separaban éstas lesiones clasificándolas en fibroma cementificante y fibroma osificante, considerando al primero de origen odontogénico, y el segundo osteogénico. Actualmente se les ha reconocido como una sola lesión, aún cuando algunas sólo contengan calcificaciones de cemento, material óseo, o lo más comúnmente observado: mezclas de estos materiales en la misma lesión simple^[18].

Su nomenclatura dependerá del tejido que predomine, si lo hace el hueso se llamará fibroma osificante, si se encuentran trabéculas curvilíneas o calcificaciones esféricas se llamará cementificante, si se observa una mezcla de éstos se llamará fibroma cementificante-osificante^[2].



De todos los tumores benignos del área de cabeza y cuello, el fibroma osificante es uno de los menos diagnosticados por lo que alcanza grandes dimensiones que pueden causar graves deformaciones en los pacientes.

Es una lesión bien delimitada^[3,11,18] raramente encapsulada^[11,18,20], se compone de tejido conectivo fibroso^[2, 7] y que contiene diferentes cantidades de hueso metaplásico^[2, 7, 20] y tejido mineralizado semejante a cemento^[10, 11, 18]. Está formado por un componente de células ectomesenquimatosas y un mesenquimatoso, característica común con la displasia cementaria periapical y el cementoma gigantiforme^[3] y estrechamente relacionado con otras lesiones como la displasia fibrosa, o la displasia florida cemento-ósea, pero considerado una entidad propia desde la clasificación de 1992 de la OMS^[1].

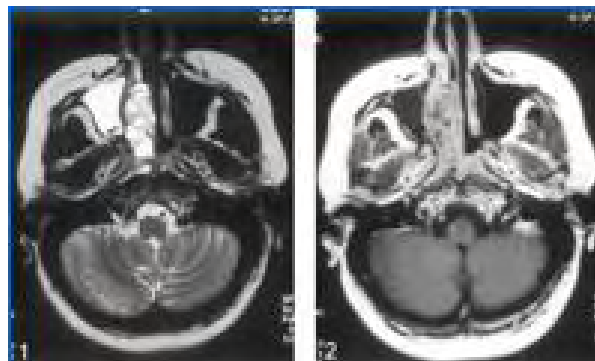


Fig 2 La imagen demuestra la presencia de lesión en el seno maxilar derecho^[23]

Se puede encontrar en diferentes estadios radiográficos e histológicos: que van de radiolucidez hasta radiopacidad^[19]. Es un tipo de tumor mesodérmico agresivo no odontogénico^[1].



5.3 SINÓNIMIA

Es una amplia gama de sinónimos utilizados, como el osteofibroma^[20, 22], osteofibroma central^[5], fibroosteoma^[22], osteoma fibroso^[20], lesión benigna fibro-ósea de origen de ligamento periodontal, fibroma cementificante, fibroma cemento-osificante y fibroma osificante activo juvenil (el cual es propiamente una variante y se considera bastante agresivo^[22]).

5.4 ETIOLOGÍA

Su etiología es desconocida, algunos autores reportan factores como un traumatismo previo en la zona, periodontitis, extracción previa y pericoronitis^[1,2] como posibles factores responsables.

En pocos casos se han identificado translocaciones, pero los estudios genéticos son insuficientes para determinar los mecanismos moleculares con los que se desarrolla este tumor^[10].

5.5 PATOGENIA

El hecho de que se presente con mayor frecuencia en la mandíbula está relacionado con la inmensa cantidad de inducción de células mesenquimatosas en hueso (lámina dura) y cemento que se da en la odontogénesis, la probabilidad de que se produzca un error o alteración genética, que de origen a una neoplasia, es grande; el hueso y el cemento no pueden ser distinguidos por ningún método conocido el origen de material calcificado es un punto de discusión particularmente considerando que el origen del hueso y cemento es de origen mesenquimatoso^[1, 22].

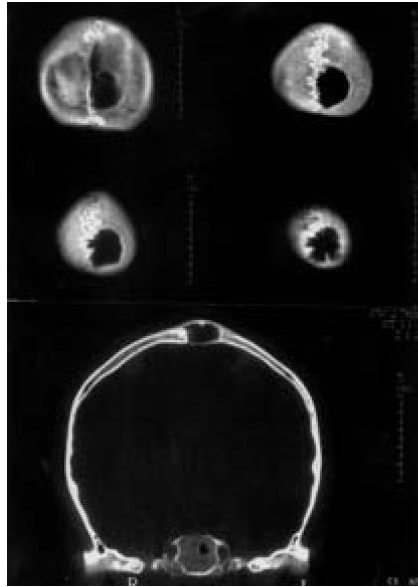


Fig 3 TAC ventana ósea, en la que se observa una lesión con márgenes definidos^[24]

Al inicio esta lesión es pequeña y radiolúcida, conforme madura se vuelve una lesión que mezcla áreas radiopacas y radiolúcidas hasta convertirse en una lesión radiopaco en su totalidad. Su expansión es simétrica con respecto al epicentro creando una forma esférica u ovalada en planos radiográficos o tomografía computarizada^[22].

Derivada del mesoderma, surgiendo de blastos celulares ectópicos multipotenciales de la membrana celular, estas células son hábiles para producir tejido fibroso, hueso y cemento, el cual provee dificultades histológicas para diferenciar entre los diferentes tumores característicos del íesqueleto craneomaxilofacial, el cual es constituido por tejido conectivo fibroso con cantidades variables de hueso metaplásico y tejido mineralizado^[1].



5.6 INCIDENCIA

En el complejo craneofacial, es observado en adultos entre la tercera y cuarta década^[25]; más frecuente de los 20 a los 30 años de edad^[1,6,20,22,26], con edad promedio de 30 años^[21], pero también en un rango de edad amplio (jóvenes y adultos mayores).

Hay publicaciones en las que se menciona afectación de ambos sexos por igual^[21], pero algunos estudios demuestran la predilección por el sexo femenino^[2, 18, 25], la razón es variable entre diversos autores, por ejemplo algunos la ubican en 2:1^[25], pero otros como Neville la ubica en 5:1^[1, 2, 18].

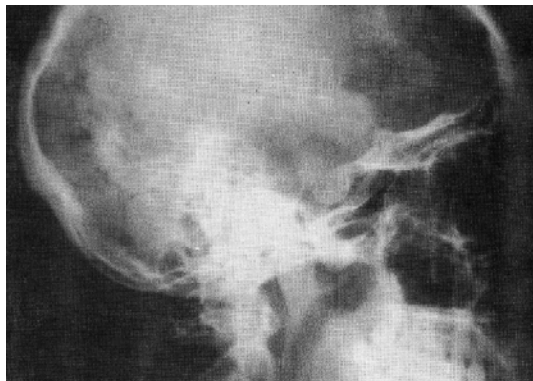


Fig 4 Radiografía lateral de cráneo que muestra lesión silla turca^[27]

Representa únicamente del 2%^[3]-3%^[1] de los tumores maxilares, comprobado en un estudio realizado en la Escuela Médico Dental de Tokio, en la facultad de odontología, en el departamento de patología bucal, en el que se diagnosticaron 538 lesiones, de las cuales sólo el 2,6 % de las



lesiones eran fibromas, sin especificar si se trataba de lesiones periféricas, o centrales^[26].

5.7 CARACTERÍSTICAS CLÍNICAS

En general es asintomática^[1, 3, 6, 11, 18, 20], pero puede cursar con dolor^[1]; su evolución es lenta^[1, 11, 20, 22, 25], intraóseo, agresivo, no odontogénico, altamente destructivo, con marcada tendencia a recurrir^[1, 10]; afecta los huesos de la cara con mayor frecuencia en mandíbula en un 70-80%^[2, 3, 6, 10, 18, 22, 26], se presenta en el cuerpo mandibular principalmente y con menor incidencia en la rama^[22].

Algunos reportes indican, en un porcentaje de 90% mayor incidencia en zona posterior de premolares y molares^[1, 2, 4, 11, 20, 21, 25, 26, 28], y guardar estrecha relación con las raíces de los dientes^[25, 28], aunque hay autores que no los relacionan directamente con éstas.

Se le puede encontrar en otras áreas como en huesos temporal, frontal, esfenoides, etmoides, en la órbita^[1, 22], así como en el seno maxilar^[20], la fosa craneal anterior^[2] y en huesos largos por ejemplo la tibia^[1] (Fig 2,3,4).

Se presenta solitaria^[1, 21], pero han sido reportados casos de múltiples lesiones sincrónicas, es rara la presentación familiar de lesiones sincrónicas^[10]; con crecimiento progresivo en el que en raras ocasiones hay pérdida de la sensibilidad o parestesia, la pérdida de la función masticatoria se da en lesiones de gran tamaño, puede haber cambio de coloración o temperatura; a la palpación es una masa indurada, firme que se encuentra adherida a tejidos profundos, y en ocasiones hay movilidad dental^[1].

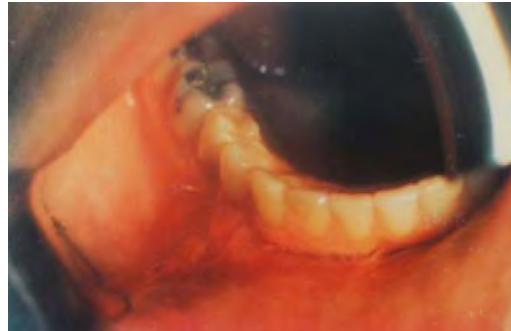


FIG 5 Vista intraoral que muestra expansión en el lado derecho en la mandíbula de una niña de 15^[29]

La coloración de la lesión puede ser de gris a blanco; de consistencia firme, localizado^[2], con variación de tamaño de los de 0,5-10 cm^[20], hasta 15cm^[2]. Las lesiones pequeñas entre 2 y 4 cm en raras ocasiones dan signos y síntomas^[18, 21], por lo que normalmente son descubiertas en exámenes radiográficos rutinarios^[18, 20], aunque lo habitual es que alcancen el suficiente tamaño para expandir el maxilar^[20, 21].

Las lesiones pequeñas en general se detectan casualmente en exámenes radiográficos, pero en otras pueden alcanzar un tamaño y producir asimetrías faciales^[6, 18] e incluso deformidad estética y funcional^[1].

Su estadio precoz es osteolítico, en el que se reabsorbe hueso circundante que se sustituye por tejido blando de tipo fibrovascular que contiene osteoblastos y cementoblastos^[21].



Se expande lenta y progresivamente, son esféricos o en forma de huevo; son localmente agresivos y destructivos, cuando es grande presenta inflamación dolorosa de hueso involucrado. De todos los tumores de cabeza y cuello el fibroma osificante es uno de los pocos que alcanza grandes dimensiones, entre éstos están (ameloblastomas, mixomas odontogénicos, neurofibromas, y adenomas pleomorfos entre otros); probablemente debido a su firme persistencia, pero lento rango de crecimiento y su carácter poco doloroso^[1], por lo que pueden pasar años antes de ser diagnosticado^[5].

El desplazamiento dental puede ser un signo clínico precoz, la mucosa y la cortical que lo recubre permanece intacta^[2, 5], y en ocasiones hay adelgazamiento de la cortical lingual^[10, 11]; los dientes relacionados con ésta lesión en general son vitales, y pueden presentar reabsorción radicular^[1, 10, 18, 22] en un 11 a un 44%; además hay divergencia radicular^[28] en el 17% de los casos^[2].

5.8 CARACTERÍSTICAS RADIOGRÁFICAS

Las lesiones más frecuentes se presentan bien circunscritas, con bordes bien definidos^[2-5, 20-22, 26], generalmente son uniloculares, pero se han registrado casos de multiloculares; algunas muestran bordes escleróticos asociada a expansión cortical ósea^[2]. Según el grado de maduración y mineralización^[10, 22] y la cantidad de tejido cementiforme^[3] que contenga el tumor, será su apariencia que puede ir de completamente radiolúcido, o bien contener variados grados de radioopacidad como más comúnmente se presenta^[6, 18, 26]; esto es de acuerdo con el estadio de maduración en que se encuentre, por ejemplo: en estadio precoz cuando la lesión es inmadura (osteolítica) se



presenta radiotransparente^[2, 3, 18, 20], después es mixta, según se incremente la mineralización con mezclas de focos radiopacos con áreas radiolúcidas^[20]; y finalmente es radiopaca en estadio maduro^[20,25]. En general es radiolúcida con o sin radiopacidades centrales^[4, 11], pero puede ser en estadios avanzados radioopacos con la periferia radiolúcida(Fig 7).

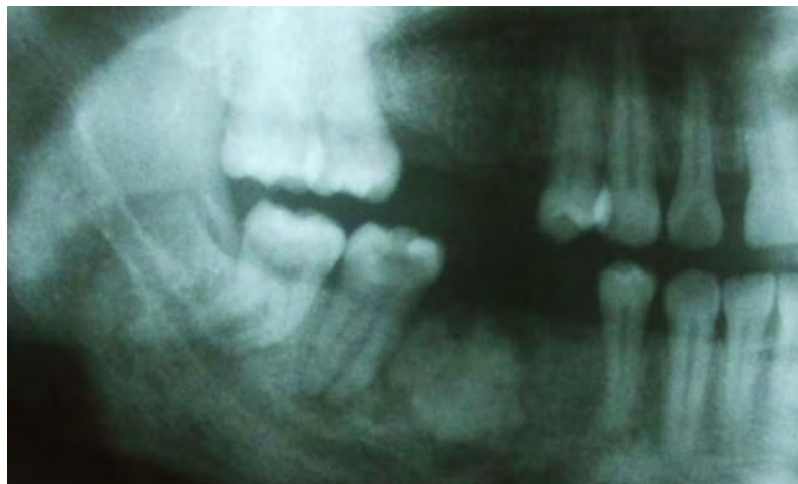


Fig 7 Panorámica que demuestra una lesión (cortesía Dr.Jacobo Rivera)

Grandes fibromas osificantes han presentado características de curva descendente, en el interior de la corteza de la mandíbula^[18].

En ocasiones puede confundirse con hueso vecino, lo que le asemeja a la displasia fibrosa. Tanto que la imagen clínica y radiológica del fibroma osificante y las de la displasia fibrosa pueden ser idénticas^[3].

Su estadio precoz es considerado lítico^[3] ya que las lesiones pueden aparecer como radiotransparencias solitarias de aspecto quístico que no contactan con los dientes. La lesión pasa de un estadio radiotransparente al



radiopaco en aproximadamente 6 años. En general muestra diversos grados de densidad de tejidos blandos con escasos focos radiopacos^[21].

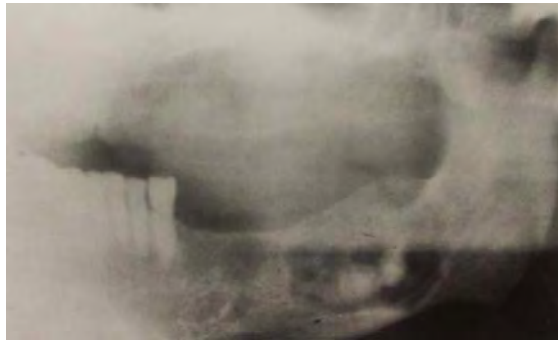


Fig 8 lesión circunscrita mezcla de radiolúcido y radiopacidad en una mujer 49^[29]

Algunos autores mencionan que conforme crecen y maduran se vuelven mixtos con radiopacidad y radiolúcidos, simulando copos de nieve, cuando se encuentra madura, la lesión es totalmente radiopaca, densa, rodeada de un anillo radiolúcido bien definido, con desplazamiento dental y reabsorción radicular^[1].

Característicamente se expanden lenta y asintóticamente, su expansión es simétrica del epicentro del tumor, creando una masa esférica en forma de huevo vista radiográficamente y en la TAC^[22].

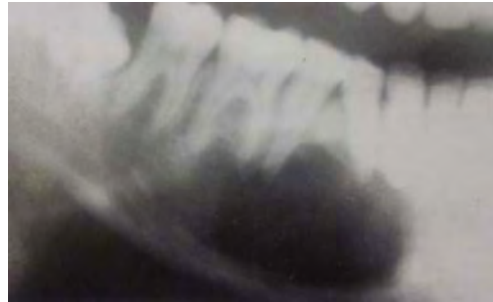

Fig 9 Lesión bien circunscrita FO^[29]

5.9 AUXILIARES DE DIAGNÓSTICO

Las radiografías son en primer término, quienes nos ayudarán a identificar este tipo de lesiones luego del diagnóstico clínico, en especial la ortopantomografía, quien proporcionará datos de localización y extensión, medios más específicos como la Tomografía Axial Computarizada (TAC), es son de valor debido a que los fibromas no pueden ser adecuadamente distinguibles de otras lesiones fibroóseas, vía histopatológica, clínica, histosérica y radiográficamente^[1] (Fig 6).

La biopsia incisional revela microscópicamente tejido de color gris rosáceo de consistencia lisa, con una apariencia compacta. Son heterogéneos por una inconsistente distribución de sus componentes óseos y fibrosos. Su material calcificado deberá ser de la densidad del hueso y no de dentina, o esmalte, no hay espacios de fluidos o aire encontrados en quistes, por lo cual un fibroma osificante puede ser usualmente diagnosticado^[1].

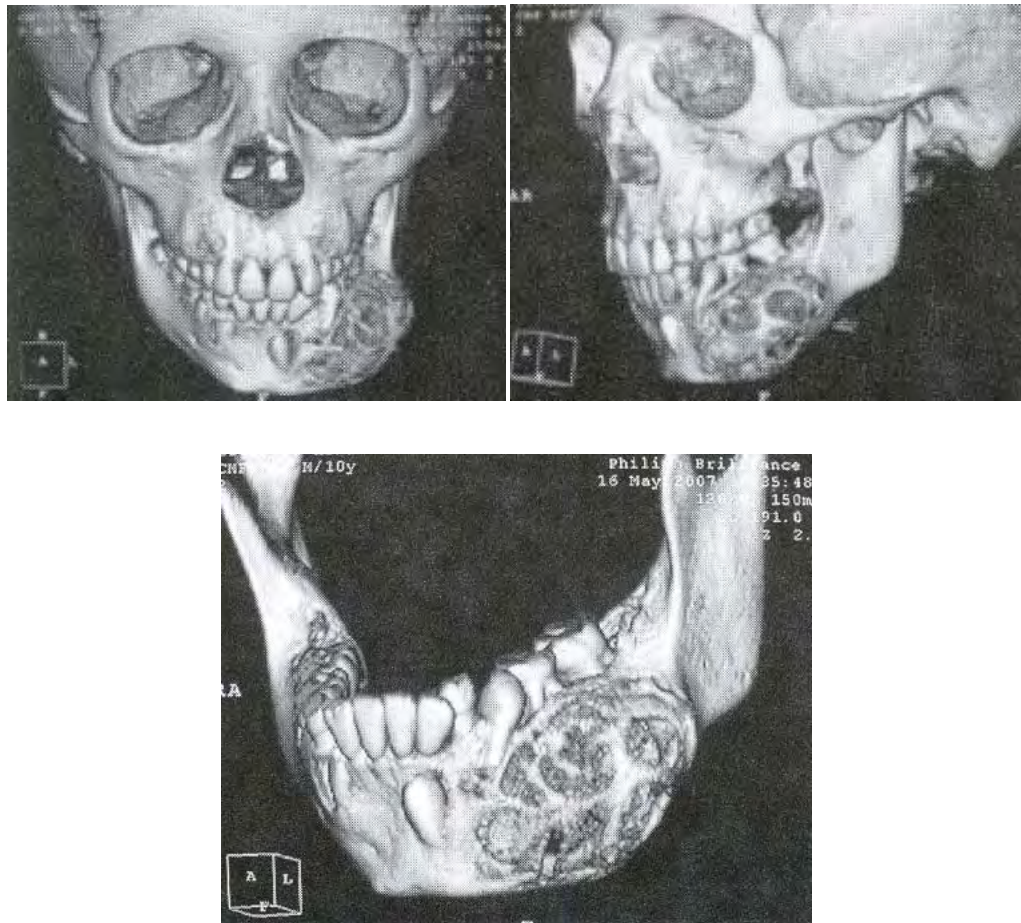


Fig 6 TAC 3D en la que se muestra una lesión en un niño de 9 años^[1]

5.10 CARACTERÍSTICAS HISTOLÓGICAS

La lesión se presenta bien delimitada y rodeada de hueso, con relativa fácil separación de éste, ya que los tejidos duros del fibroma no se unen con el tejido óseo circundante, a diferencia de la displasia fibrosa^[25].



El fibroma osificante puede engrosarse y microscópicamente muestra una cápsula fibrosa alrededor del tumor. Muchos no están encapsulados pero si engrosados y microscópicamente bien delimitados^[18].

Compuesto por tejido conectivo fibroso y variados grados de contenido acelular que contienen focos de calcificaciones^[3, 4, 18, 19], redondas u ovoides basofílicas en forma de trabeculado óseo dispuestos en forma semejante al hueso trabecular^[3], o bien como masas, que pueden ser uniloculares, o multiloculares. Lo más comúnmente visto es una mezcla de estos dos tipos de calcificaciones^[19].

Autores como Reichard sostienen que el estroma de tejido conectivo denso muestra celularidad^[11]. El hueso es metaplásico, y pueden presentar estructuras como cementículos, en el fibroma maduro las islas de cemento se unen.

Ocasionalmente se encuentra hueso trabeculado en la lesión por lo que algunos autores prefieren denominarle como fibroma cemento-osificante^[19]. En algunas lesiones se pueden observar mezclas de pequeños depósitos de hueso y cemento, mientras en otras sólo se aprecia uno de los elementos^[21].

De estadio inicial, en la cual es predominantemente fibroblástica se convierte en una estructura cada vez más calcificada; durante su maduración muestra pequeñas gotas de cemento, espículas óseas, cementoblastos y osteoblastos en un estroma vascular fibroso. A medida que madura, los componentes calcificados aumentan, coalescen y aparecen radiográficamente como focos radiopacos en el seno de una



radiotransparencia bien delimitada. En un estadio más maduro en su mayoría es tejido calcificado y aparecen radiográficamente como radiopacidades bien definidas, rodeadas por una zona radiotransparente uniforme que presenta una región periférica no calcificada de tejido fibroso^[21].

Existe una gran controversia en cuanto a la histopatología. La mayor parte de los investigadores afirman que la displasia fibrosa y el fibroma osificante son similares histológicamente y que únicamente los podría diferenciar el hecho de que se observe una cápsula fibrosa, ya que este hallazgo es poco frecuente en el caso de la displasia fibrosa. Otros autores comentan que en el fibroma osificante abundan los osteoclastos y los osteoblastos y que comparando ambas entidades se observa que el patrón trabecular es más regular en esta entidad y que contiene menos colágeno y elementos vasculares y más elementos celulares. Igualmente se han descrito cuatro configuraciones del tejido duro que se puede encontrar en esta lesión: trabeculado, laminar, depósitos ovoideos-curveos y anastomosis de trabéculas curvilíneas. Sin embargo, no hay hallazgos histopatológicos que puedan determinar el potencial agresivo o la propensión a la recurrencia del fibroma, al igual que tampoco hay relación entre las características radiológicas y las tasas de recurrencia^[21].

Esta consiste en la formación de cemento hiperplásico dentro de un tejido conjuntivo fibroso altamente celular y es una neoplasia encapsulada, produciendo un aspecto radiolúcido/radiopaco^[26].



Es tejido conectivo fibroso y calcificado, por lo que se le clasifica también como lesión fibroósea^[6]. Su distribución es madura (lamelar) al azar de espículas óseas con una mezcla de osteoblastos con estroma fibroso. Aunque los componentes óseos en general están descritos como maduros, la porción central puede estar entrelazada con hueso lamelar periférico; el hueso totalmente maduro rara vez es observado. El estroma fibroso puede ser denso celularmente, hemorragia, inflamación y células gigantes pueden observarse^[20] (Fig 10).

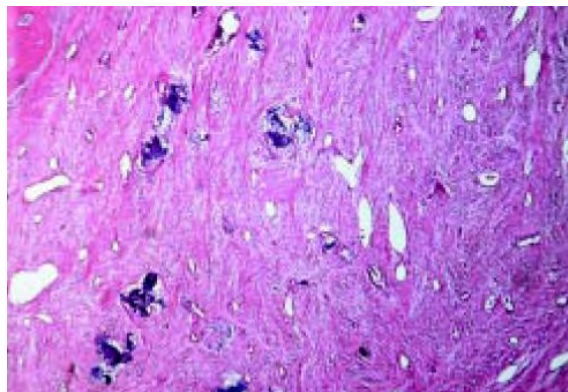


Fig 10 Histología del espécimen (HE x 5)^[2]

Está compuesto de tejido conectivo fibroso bien diferenciado y husos de fibroblastos, celularmente es uniforme pero puede presentar variaciones de una lesión o la siguiente. Las fibras de colágeno son arregladas haphazardly, aunque en espirales, los patrones storiforms son evidentes. Esferas óseas, el trabeculado, y los islotes son eventualmente distribuidos por todo el estroma



fibroso. El hueso es inmaduro y rodeado de osteoblastos. Los osteoblastos son infrecuentemente observados^[10] (Fig 11).

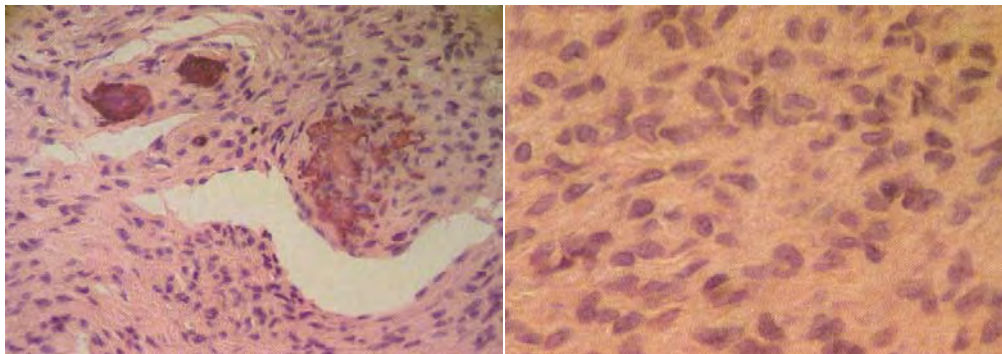



Fig 11 Aspecto histológico del fibroma osificante^[1]

5.11 FISIOPATOLOGÍA

Debido a que el tumor se expande inicialmente al hueso, permanece encapsulado y por lo tanto bien demarcado radiográficamente, sin embargo cuando alcanza un gran tamaño en un rango de 2 a 3 cm de diámetro pierde su cápsula e infiltra a través de sus márgenes a pocos milímetros e induce una reactividad con el hueso adyacente, haciendo difícil determinar el borde del tumor, radiográfica y clínicamente durante la cirugía. Muchos de éstos fibromas son grandes, maduros y muy mineralizados por lo que en el pasado se determinaron como cementomas gigantiformes^[1].

No se debe considerar al fibroma osificante periférico de tejidos blandos como contraparte de este tipo de fibroma osificante, aunque el término fibroma osificante periférico implica neoplasia, actualmente representa



hiperplasia de las fibras de la membrana periodontal que también puede inducir la formación ósea^[1].

Usualmente tienen mínima infiltración local, lo que lo diferencia de la displasia fibrosa. El tumor consiste en una proliferación de tejido fibroso que algunas veces es bien vascularizado, las células son variables pero pueden ser considerables. Las trabéculas de hueso lamelar u osteoide son presentes con variable actividad osteoclástica u osteoblástica. Las masas cementiculares redondas pueden estar presentes solas o contrabéculas. Por la variación en la configuración de éstos depósitos calcificados, estos tumores han sido referidos a fibromas osificantes y cementificantes, sin embargo éstos depósitos cementosos actualmente representan osteoide dismórfico, por lo que la distinción aparece inválida. Estos tumores deben ser referidos a fibromas osificantes^[1].

5.12 DIAGNÓSTICO DIFERENCIAL

Hay varias entidades con las que los principales son: displasia fibrosa cemental periapical, cementoblastoma verdadero benigno, fibroma cementificante, y cementoma gigante múltiple familiar^[4], osteoblastoma, la displasia focal cementoósea^[6], y la osteomielitis focal. Pero el principal es con la displasia fibrosa^[6, 20] ya que ambas lesiones exhiben similitudes clínicas, radiográficas, e histológicas. La característica más útil de diferenciación entre las dos es la apariencia bien delimitada radiográficamente del fibroma osificante y la facilidad con la que éste es separado con el hueso normal. En la mayoría de los casos la apariencia definida es evidente radiográficamente. Histológicamente la diferenciación está basada principalmente en criterio



histológico, la displasia fibrosa ha sido reportada con contenido de hueso entrelazado, con la evidencia de osteoblastos rodeando al hueso. La presencia de hueso lamelar se considera característica de fibroma osificante, algunas autoridades confiesan que este criterio no es de fiar, porque ambos tipos de hueso y características celulares han sido encontradas en una u otra^[10].

El osteoblastoma se ha encontrado escasamente en jóvenes y es caracterizado por dolor. En adición, el trabeculado óseo en estas lesiones es rodeado rotundamente por abundantes osteoblastos, y formaciones centrales pueden ser evidentes. La displasia cementoósea periapical en dientes posteriores puede aparecer radiográficamente similar y requiere biopsia para diferenciarlo del fibroma osificante. La osteomielitis focal es asociada con el origen de la inflamación y posiblemente acompañado con dolor e hinchazón^[10].

El diagnóstico diferencial debe establecerse con aquellas entidades que por edad, sexo, localización, características clínicas y radiológicas más se ajustan^[2].

Si ocurre alrededor de las raíces dentales puede similar un cementoblastoma, o displasia cemento-ósea florida, ésta exhibirá varias entidades escleróticas en el hueso alveolar de uno o ambos maxilares, las cuales pueden distinguirse del fibroma osificante por su región apical de la raíz dental involucrada^[1].



Todas las lesiones fibroósas benignas, tienen un estroma fibroblástico vascular y producen una matriz calcificada que comprende desde el hueso hasta el cemento^[2].

El cementoblastoma en su estadio precoz también puede confundirse con un DCOP precoz, aun cuando el primero es una lesión rara que se presenta en los periápices de los molares mandibulares, además de ser característico que alcance mayor altura en la raíz^[21].

En contraposición con la displasia cementoósea periapical se presenta clásicamente como entidades aisladas^[21].

Cuando aparece totalmente radiotransparente (aunque raras veces) y no contacta con los dientes podría parecer una lesión quística^[21].

Se distinguen de las displasias cementoóseas focales y periapicales, porque afectan a pacientes más jóvenes, frecuentes en la lesión premolar, molares mandibulares y que pueden alcanzar dimensiones que expanden las corticales.

Las lesiones fibroósas atípicas pueden semejarse a fibroma cementificante, aunque pueden ser más agresivas, como el fibroma osificante juvenil o el osteosarcoma de bajo grado^[21].

Es difícil distinguirlo de la displasia fibrosa. Las formas esclerosantes de la osteomilitis deben distinguirse en el diagnóstico diferencial de la displasia fibrosa y el fibroma osificante-cementificante^[11].



En ocasiones puede confundirse con hueso vecino, lo que le asemeja a la displasia fibrosa. En ocasiones la imagen clínica y radiológica del fibroma osificante y las de la displasia fibrosa pueden ser idénticas^[3].

Es similar a la osteomielitis crónica^[4].

5.12.1 DISPLASIA FIBROSA

Es una alteración regional asintomática del hueso medular en la cual la arquitectura normal es reemplazada por el tejido conectivo fibroso anormal y estructuras óseas no funcionales de aspecto trabecular; en la que hueso inmaduro es formado, las lesiones pueden ser monostóticas o polistóticas, con o sin trastornos endócrinos asociadas^[17].

En los defectos genéticos se encuentran Gs-alfa proteínas se extienden bajo este proceso^[10].

Es idiopática, enfermedad ósea no neoplásica, en la que el hueso normal medular es reemplazado por tejido fibroso y óseo frágil^[20].

Se ha observado que la mayoría de los pacientes tienen menos de 30 años aunque también se han observado casos aislados en personas mayores^[20].

La forma monostótica es más frecuente que la polistótica, aproximadamente en un 80% de los casos, la mandíbula es comúnmente relacionada con esta forma de enfermedad, otros huesos también son afectados como las costillas y el fémur. La displasia fibrosa ocurre más en la mandíbula que en la maxila. Las lesiones maxilares muy extensas pueden envolver el seno maxilar, el



zigomático, esfenoides, y el piso de la órbita. Ésta forma de enfermedad tiene involucración severa de huesos adyacentes, es bien llamada displasia fibrosa craneofacial. El más común sitio de recurrencia en la mandíbula es la porción del cuerpo^[10].

Su desarrollo es lento y progresivo, afecta a la mandíbula usualmente con dolor y presenta típicamente un aumento unilateral, esta lesión crece y puede causar asimetrías faciales evidentes que son generalmente el motivo de consulta, el arco dental se mantiene generalmente, aunque puede presentarse desplazamiento dental, maloclusiones e interferencias en la erupción dental ocasionalmente pueden ocurrir, la movilidad dental es poco común^[10].

Esta condición es característica durante la primera y segunda década de la vida raramente se presenta en otra época de la vida^[10]. La displasia monostótica tiene equidad de distribución de género, pero en la polistótica tiene tendencia de ocurrir en mujeres^[10].

Entre los síntomas de cabeza y cuello destacan que es asintomática, hay tumoraciones asimétricas asociadas a problemas disfuncionales, pueden causar maloclusión dental, problemas eruptivos en niños, cefaleas, proptosis, obstrucción nasal, y pérdida de la audición. El calcio sanguíneo y el fósforo se encuentran en niveles normales, pero la fosfatasa alcalina puede estar aumentado^[20].

Clínicamente presenta 3 variantes, monostótica, polistótica y el síndrome McCune Albright.



Es mal conocida que y si se presenta en un solo hueso se le llama monostótica, en varios huesos polistótica. No es una neoplasia porque es autolimitada. Se inicia como una sustitución fibrosa de hueso medular el cual a su vez es reemplazado gradualmente por hueso metaplásico reticular que finalmente madura a hueso laminar denso. La afección se encuentra comúnmente en niños y adultos jóvenes, pero a veces se ha encontrado una forma de comienzo en el adulto. Se presenta formando parte de síndrome McCune-Albright, un trastorno que también incluye pigmentaciones cutáneas y endocrinopatías. Cuando, raras veces, la forma poliestótica se presenta en ausencia de trastornos endócrinos, se ha denominado síndrome de Jaffe^[17].

La displasia fibrosa monostótica, sólo se desarrolla en un hueso^[10, 20]. Representa más del 70% de los casos de displasia fibrosa, frecuentemente se presenta en niños mayores y adultos jóvenes. No hay predilección por sexo. Frecuentemente se presenta en costillas, fémur, y tibia. En cabeza y cuello se desarrolla en cerca del 25% de los casos, el sitio más común es en maxila, específicamente en el proceso cigomático, en menor frecuencia en la mandíbula en la región premolar y molar; el hueso frontal es el siguiente sitio de frecuencia, le siguen el hueso esfenoides, etmoides, y luego el hueso temporal^[20].

La displasia fibrosa polistótica, se desarrolla en dos o más huesos^[10, 20], representa aproximadamente en el 25% de los casos de displasia fibrosa, puede estar limitado a pocos huesos en una región anatómica o bien difusa, afectando virtualmente varios huesos del esqueleto. En la mayoría de los casos envuelve huesos largos de las extremidades, huesos pélvicos,



costillas, metacarpos, metatarsos y el húmero. Afecta más a mujeres que a hombres en esta variante.

Los huesos e cabeza y cuello se involucran en aproximadamente el 50% de los casos^[20].

El síndrome de Mc Cune Albright tienen la triada identificada en éste síndrome es:

- Displasia fibrosa polistótica
- Disfunción endócrina (hipertiroidismo o desarrollo sexual precoz, más común identificado en mujeres)
- Hiperpigmentación cutánea

Esta variante es la menos común de la displasia fibrosa, representa aproximadamente el 3% de los casos^[20].

Consiste en displasia fibrosa polistótica, pigmentación cutánea melanotica (máculas café con leche), y anormalidades endócrinas. El más común reportado desorden consiste en precoz desarrollo sexual en niñas. Acromegalia, hipertiroidismo, hiperparatiroidismo, e hiperlactinemia han sido descritas^[10].

Síndrome Jaffe-Linchtenstein es caracterizado por múltiples lesiones óseas de displasia fibrosa y pigmentación en la piel^[10].

Su etiología no es firmemente establecida, el nombre proviene de un intento de indicar que la condición representa un crecimiento displásico resultado de



una perturbación de la actividad de células mesenquimatosas por un defecto en el control de la actividad celular ósea. Los estudios genéticos tienen evidencia que puede ser clasificado como un proceso neoplásico. Las mutaciones del gen Gs-alfa se transcriben trasmembransignaling a proteína G que pueden estar presentes en la displasia fibrosa. La alteración genética puede afectar la proliferación y diferenciación de fibroblastos en estas lesiones^[10].

Es una lesión fibrosa expansiva pobremente definida, que adelgaza la cortical ósea pero la mantiene intacta. La lesión fibrosa es predominantemente radiolúcida en periodo temprano, pero cuanto más hueso se forma la lesión se torna radiopaca, cuando hay un equilibrio entre el contenido fibroso y el óseo la apariencia el de “vidrio deslustrado” o “vidrio empañado” las reacciones del periostio son menos vistas que las asociadas a fractura^[20] (Fig 12).

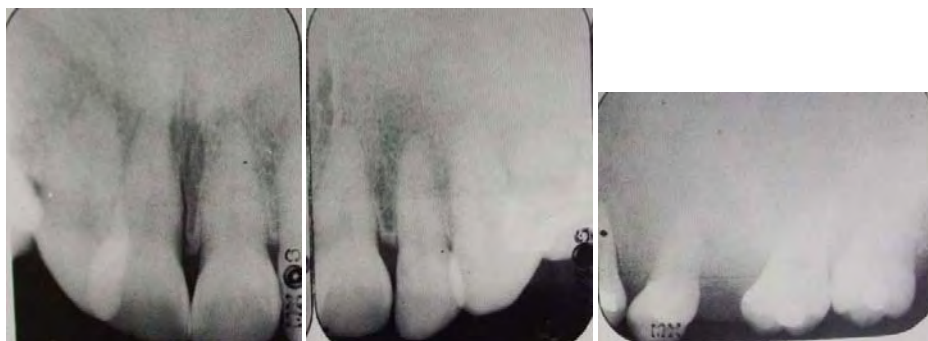

Fig 12 Apariencia ground glass, en este caso se observa una extensión a seno maxilar, se observan los patrones óseos alterados en comparación con los normales^[29].



Radiográficamente aparece como lesiones radiolúcidas a masas radiopacas uniformes. La clásica es descrita como radiopaca^[10] (Fig 13).

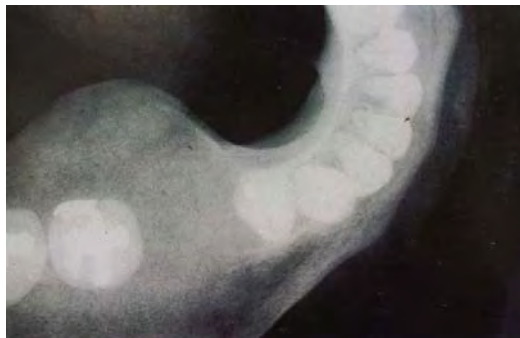


Fig 13 Lesión expansiva en un niño de 16^[29]

Es la enfermedad más común que se presenta, asintomática, de lento desarrollo ósea. La displasia fibrosa puede envolver un hueso o severos huesos concormitantes^[10]. Va de blanca a amarilla, blanda, compresible, arenosa y de tejido firme, cortical delgazada^[20].

Tiene componentes no descritos, fuera de patrón y de grados variables de celularidad, componentes óseos inmaduros (entrelazados), formas metaplásicas se ponen en piel, estroma fibroso pobremente orientado, hay deformaciones en el trabéculado óseo, celularidad incrementada, márgenes irregulares, y patrones geométricos raros incluyendo configuraciones en forma de “C”, “S”^[20](Fig 14).

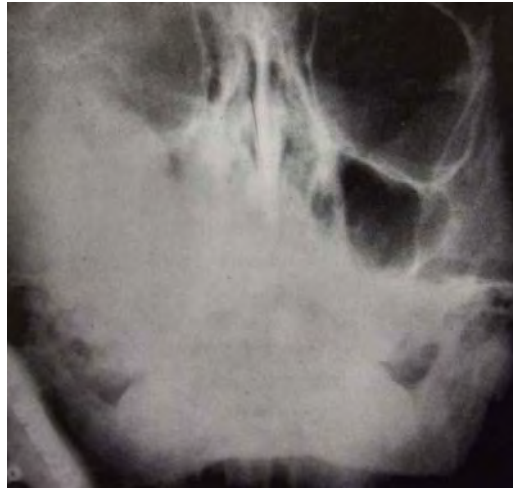


Fig 14 Paciente femenina de 13, la lesión oblitera el seno maxilar e involucra el cigoma y el arco orbitario^[29]

En el trabeculado típico hay ausencia osteoblastos rodeando la lesión. Células gigantes multinucleadas, macrófagos, vascularidad incrementada, y calcificaciones pueden ser observadas^[20].

Bajo luz polarizada, el hueso aparece entrelazado más que lamelar, de cualquier modo el hueso lamelar puede ser observado en displasia fibrosa y su presencia no debe excluirse del diagnóstico^[20].

Esta enfermedad se estabiliza frecuentemente en la pubertad, y en niños el tratamiento debe ser retrasado si es posible hasta después de la pubertad, la recurrencia es rara, y la extensión a estructuras vitales ocurre muy raras veces, el riesgo a malignizarse ocurre en menos del 1% de los casos, y es identificado más frecuentemente con el tipo polistótico, la transformación más



observada es a osteosarcoma, el tratamiento con radiación no es utilizado por el riesgo a inducir transformación maligna^[20].

La excisión quirúrgica conservadora es preferida como tratamiento e indicada sólo en casos en que se comprometa la función, y haya deformidad progresiva, dolor, patología recurrente, o desarrollo de malignidad^[20] (Fig 15).

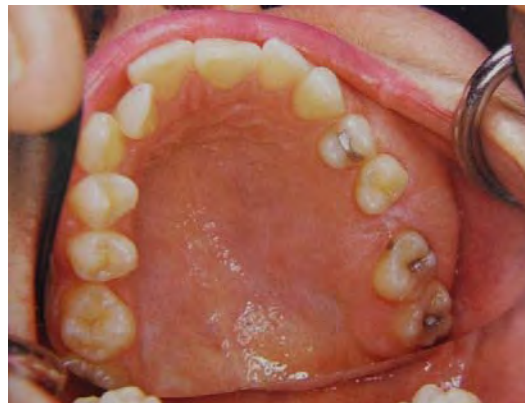

Fig 15 La displasia fibrosa puede tener larga evolución en este caso tenía 6 años, presentaba dolor^[29].

5.12.2 OSTEOMIELITIS ESCLEROSANTE

La osteomielitis esclerosante crónica difusa se encuentra en pacientes de edad avanzada, normalmente en mandíbula desdentada. Los síntomas son escasos, pero puedes aparecer exacerbaciones. Por lo general, la mandíbula está engrosada.



Su etiología no siempre está clara. Esta forma de osteomielitis se observa con más frecuencia en mujeres de raza negra. Se encuentran radiopacidades de diferente densidad distribuidas por toda la mandíbula. Muestra estructuras cementoides de hueso con pocos osteocitos^[11].

5.12.3 DISPLASIA PERIAPICAL CEMENTARIA

Tiene 3 estadios

El primer estadio es radiolúcido (etapa osteolítica) en el que hay pequeños focos de masa calcificadas derivadas del estroma fibroblástico celular y es generalmente radiolúcido; el segundo estadio es mixto intermedio (etapa cementoblástica) que consiste en una zona radiolúcida con focos de radiopacidades en su interior; y el estadio III es radiopaco (etapa madura) que consiste en una lesión de sustancial opacidad, produciendo una masa homogénea bien definida y márgenes radiolúcidos delgados; se localiza en la zona de los incisivos y premolares inferiores, frecuente en mujeres postmenopaúsicas, y entre sus hallazgos radiográficos están una zona radiolúcida circular bien definida (en 2 cm), en la región periapical con límites no escleróticos, los dientes adyacentes son vitales, las lesiones son múltiples, y diferenciarlo del granuloma periapical es difícil^[26] (Fig 16).

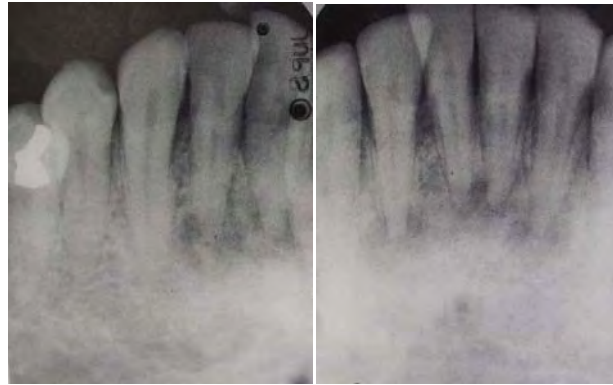

Fig16 Lesión radiopaca, radiolúcida, en una mujer negra de 32, asintomática, con diente vital. Displasia periapical cemental^[29].

5.13 TRATAMIENTO FIBROMA OSIFICANTE

Por estar bien circunscrito, generalmente la excéresis quirúrgica^[6, 19, 20] y el legrado son suficientes sin que requiera resección radical^[10, 16, 21] por la buena delimitación se separa rápidamente del hueso que le rodea^[6, 20] (Fig 17), salvo en los casos en los que haya destrucción ósea importante, además puede ameritar de la colocación de injerto^[18]. Se puede tratar quirúrgicamente o bien con radiación^[16].

Las lesiones atípicas pueden ser más agresivas y precisan un tratamiento quirúrgico más radical, que dependerá del comportamiento clínico de la lesión^[21]. Se diferencian de hueso circundante, por ello se enuclean, las lesiones voluminosas pueden plantear problemas de continuidad.

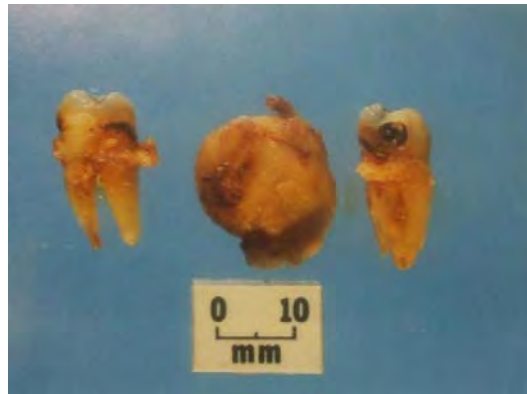


Fig 17 espécimen quirúrgico el tumor es encapsulado y separado fácilmente del defecto óseo^[29]

Algunos autores de acuerdo con sus dimensiones de dan tratamiento, por ejemplo los tumores iniciales, pequeños, bien demarcados y clínicamente encapsulados son tratados por enucleación y curetaje, sin embargo cuando se presenta un tumor que alcanza un enorme tamaño, la resección radical es usualmente requerida. La decisión de enuclear o resecar es difícil ya que algunos autores consideran este tumor localmente agresivo y destructivo, sin embargo la resección es generalmente recomendada bajo las siguientes condiciones:

Si hay involucración del borde marginal con un cm por debajo de éste, extensión hacia el seno maxilar o cavidad nasal, pérdida de encapsulación clínica y radiográfica. Frecuentemente el resultado de un proceso de enucleación es el mismo que el de una resección, por que éste tumor no infiltra más de 1 a 2 mm. A través de sus bordes, cuando pierde su encapsulación la resección marginal no será necesario extenderla más de 5 mm. Si se realiza enucleación y curetaje de la cavidad ósea será mejor regenerada con hueso normal, no hay necesidad de empaquetarla, ya que el

empaquetamiento con gasa yodoformada y otros materiales solo retrasará a cicatrización y la regeneración ósea normal^[1].

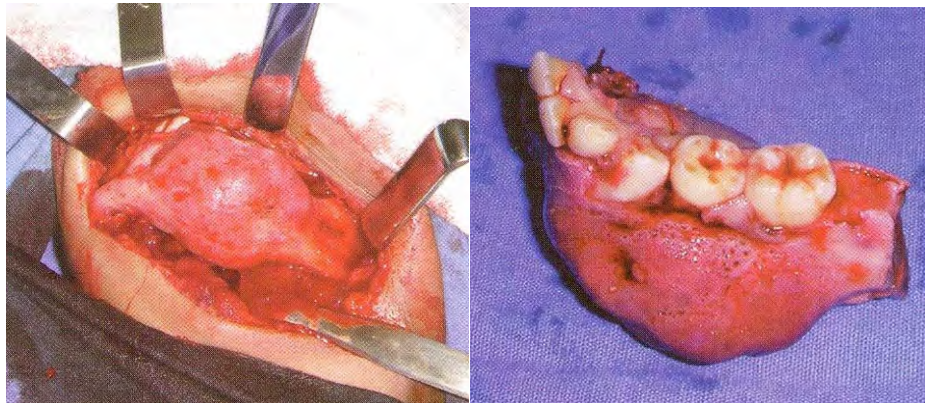


Fig 18 Resección quirúrgica radical en un paciente de 9 años^[1]

Si se realiza la resección, la estabilización con una placa de reconstrucción o inmediata reconstrucción ósea puede ser acompañada. Sin embargo la inmediata reconstrucción ósea puede ser complicada por la alta incidencia de infecciones causada por contaminación oral y el espacio muerto creado por la expansión del tumor. La resección en el maxilar no requiere la excisión de la mucosa de recubrimiento, a menos que sea ulcerada por lesión oclusal. Las resecciones en el maxilar pueden ser inmediatamente reconstruídas con hueso si el tumor es pequeño, pero son mejor tratadas en un segunda intervención quirúrgica por lo delgado de la mucosa de recubrimiento, lo cual promueve la dehiscencia con exposición del injerto^[1].



El tratamiento es conservador facilitado por la existencia de clivaje quirúrgico y masa tumoral bien definida. En lesiones grandes se utiliza injerto de la cresta iliaca^[1].

Algunos autores destacan que con la enucleación o curetaje como primera modalidad de tratamiento, los rasgos de recurrencia varían entre el 0 y el 28%. Si tras el seguimiento se observa la recurrencia es obligatorio efectuar la excisión conservadora^[5].

Hay autores que por su recurrencia baja no son partidarios de excisión quirúrgica radical, por lo que optan por la excisión conservadora de la lesión y la realización del seguimiento radiográfico y clínico a largo plazo. La resección de bloque estaría indicada para los casos en los que la recurrencia después de la primera intervención mediante curetaje quirúrgico, o en los casos en los que la lesión sea extensa^[2] (Fig 19).

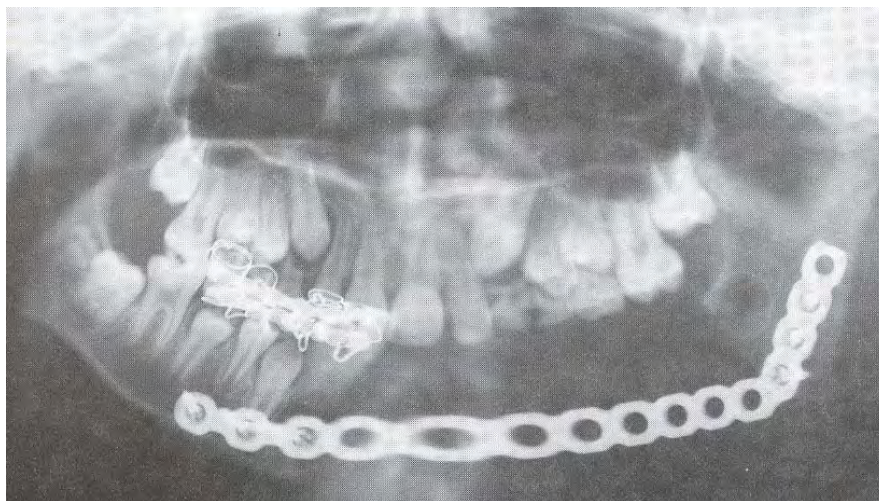


Fig 19 en la que se muestra la reconstrucción quirúrgica de una paciente de 9 años^[1]



El porcentaje de recurrencias oscila entre el 6% y el 28% de los casos. No existe evidencia de que pueda malignizarse^[2].

5.14 PRONÓSTICO

Su pronóstico es bueno y tras su remoción es rara su reincidencia^[6, 10, 11, 18, 20]. No hay evidencia de que sufra malignización^[18]. Se han publicado recidivas del 6%^[6].

5.14 SEGUIMIENTO

Por cada método de terapia, el rango de recurrencia es extremadamente bajo, sin embargo el clínico deberá seguir a sus pacientes con exploraciones anuales y control con ortopantomografía por más de 10 años, debido al crecimiento lento del tumor y hay un extenso periodo durante el cual puede desarrollarse recurrencia^[22].



CAPITULO 6

6. VARIANTES

6.1 FIBROMA OSIFICANTE JUVENIL

Es una variante del fibroma osificante que puede comportarse potencialmente agresivo con amplia capacidad local destructiva^[10, 20].

Se le conoce como fibroma cementificante, fibroma cementoosificante, Fibroma osificante psammomatoid^[10, 20], las cuales son utilizadas cuando contiene islotes en forma redonda o esferoidea^[10].

Entre sus características clínicas se encuentran que no hay predilección por sexo, han sido identificada la predilección por individuos jóvenes entre la primera y segunda década de la vida, pero la lesión puede ocurrir en un amplio margen de edades, entre los que se incluyen individuos mayores^[20].

Ha sido descrita en niños y adultos jóvenes, los más afectados son los jóvenes menores de 15 años, entre las localizaciones más comunes son los senos paranasales y los huesos periorbitales, por lo que puede causar proptosis, exoftalmos, sinusitis, y síntomas nasales. Se puede presentar de modo más agresivo que el fibroma osificante, y que requiere una cirugía extensa cuando se le encuentra^[10].

Puede involucrar uno o múltiples senos, o la orbita, en orden de predilección se encuentran el seno etmoidal, cavidad nasal, seno maxilar, seno frontal^[20].



Entre los síntomas de presentación son: abultamiento facial, dolor, sinusitis, cefalea y proptosis^[20].

Estos tumores ocurren en similares grupos y localizaciones, de características similares, y algunas conductas biológicas parecidas^[10].

Sus características clínicas con una imagen lítica o mezcla de radiolúcido, radiopacidad ósea, se presenta en variadas formas, desde bien demarcadas hasta invasivas con erosión ósea^[20](Fig 20).

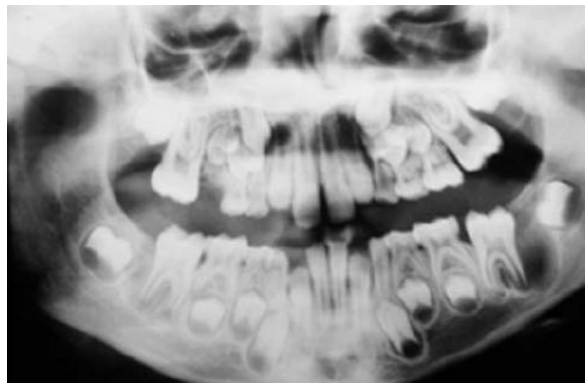

FIG 20 Ortopantomografía inicial donde se aprecian unas imágenes radiolúcidas, a nivel de los ángulos mandibulares, en relación con los primeros molares permanentes en un paciente de 8 años de edad^[30]

Entre sus características histológicas se encuentra que hay una variable mezcla de:

Numerosas espículas pequeñas ovoides, calcificadas o mineralizadas con apariencia psammomatoid. El estroma celular activo está compuesto de células en huso y de núcleos hiper cromáticos, y citoplasmas de bordes



indistintos, un predominante componente vasculares observado en el estroma^[20].

Es una lesión destructora de crecimiento activo compuesta por una lámina de hueso lamelar y tejido. Sin embargo, las trabéculas están tapizadas de osteoblastos gruesos y la estroma está compuesta de células fusiformes gruesas estrechamente aglomeradas con una disposición espiral entrelazada. La estroma es definitivamente basófila^[4](Fig 20).

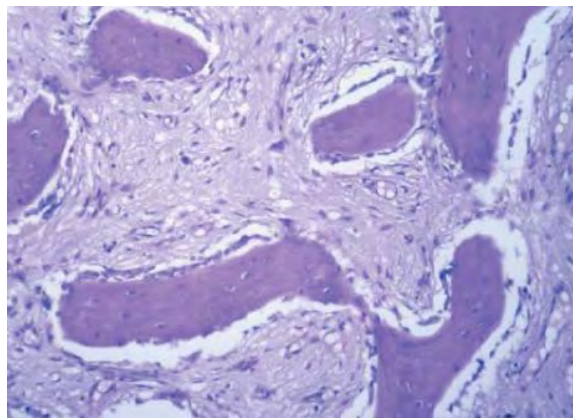


Fig 20 Fibroma óseo juvenil. Neoformación de tipo mesenquimal constituida por trabéculas óseas maduras y de tipo osteoide rodeadas por un ribete osteoblástico^[30]

Es una variante de mayor agresividad que afecta a los huesos craneomaxilofaciales, con un rápido crecimiento y que se presenta en individuos menores de 15 años de edad^[2]. Sin embargo se ha observado que en los pacientes entre 10 y 29 años de edad, en los que existía prevalencia de fibromas osificantes, no existía una predilección por el sexo femenino^[2].



Tiene un alto contenido celular, y contiene trabeculado o nuevas formaciones óseas esféricas^[10].

Su diagnóstico diferencial es con Osteoblastoma, osteosarcoma^[20],

El pronóstico es bueno tras la excisión completa, pero la recurrencia puede ocurrir y puede comportarse de modo agresivo, con destrucción local y potencial invasión a estructuras vitales, puede ser necesario un procedimiento radical^[20]. (Fig 21).

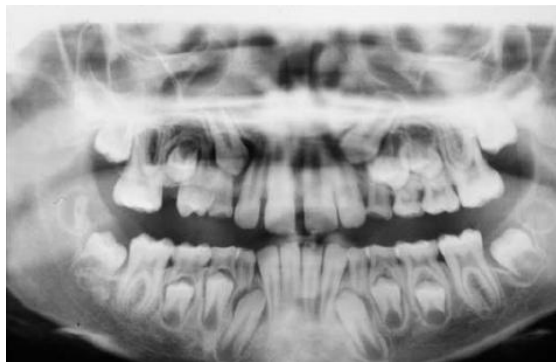

Fig 21 Ortopantomografía de control llevada a cabo de los 2 años donde se aprecia la erupción de los primeros molares permanentes y la neoformación ósea conseguida, en el paciente de 8 años mostrado anteriormente^[30]



6.2 FIBROMA OSIFICANTE PERIFÉRICO

Fibroma generalmente de la encía que presenta áreas de calcificación o de osificación^[7]

Se origina en la encía en la misma área que el fibroma periférico, en apariencia es firme, nódulo pálido de base sésil, en el margen o en la papila gingival. Que se proyecta abruptamente sobre la encía y es de consistencia más firme que el fibroma periférico a diferencia que el centro de la lesión está formado por hueso, el crecimiento óseo es resultado de una irritación crónica sobre el periostio y la membrana periodontal (Fig 22). Su crecimiento es lento, asintomática y raramente excede el centímetro de tamaño^[31].

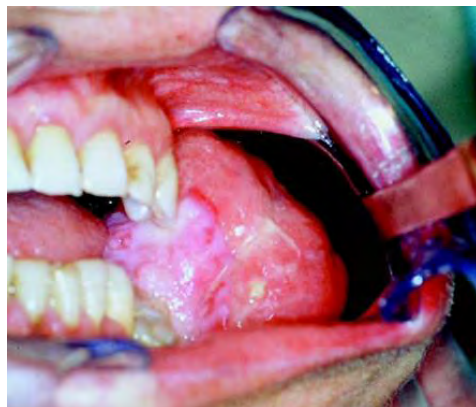

Fig 22 Visión intraoral de una tumoración de grandes dimensiones^[32]



Es el tumor benigno de tejido conjuntivo, más frecuente de la mucosa bucal^[9, 33]. En el reino una gran discrepancia en cuanto a su clasificación, la mayoría de los autores considera que son producto de hiperplasias o proliferaciones del tejido fibroso. En un análisis de 650 procesos fibrosos de distintas zonas de la boca, sólo dos casos se consideraron por lo menos histológicamente, verdaderas neoplasias. La mayoría se localizan en la mucosa bucal y en la lengua y se deben a una irritación. Su consistencia es dura, bien delimitada, sésil o pediculados, recubiertos por una mucosa de aspecto normal. En ocasiones están recubiertos de mucosa blanquesina, lo que indica una hiperqueratosis, rara vez produce síntomas molestos a menos que sufra traumatismo o se ulcere, puede surgir de la encía en forma de éupulis, tiene tendencia a recidivar^[33].

Ocurre en todas las edades y sin distinción por sexo, se origina en casi todos los tejidos blandos en boca, si bien se observa con mayor frecuencia en la mucosa bucal, la lengua o las encías^[9].

En su forma típica, no complicada por superposición de irritación; es una masa abultada, de distinto tamaño que va desde pocos milímetros a varios centímetros de diámetro, es de superficie lisa, simétricamente encorvada, y de forma redonda, ovoide o elíptica. Puede tener una base sésil, pero habitualmente está fijada a los tejidos subyacentes por medio de un pedículo estrecho, lo que completa su carácter bien definido, localizado. Su color es en general similar al de los tejidos normales vecinos, o algo más pálido. Su consistencia es, a menudo, semifirme y dura. Pueden existir, sin embargo fibromas “blandos”. Su consistencia es debida a su contenido en tejido fibroso más laxo que el de la lesión típica (Fig 23).

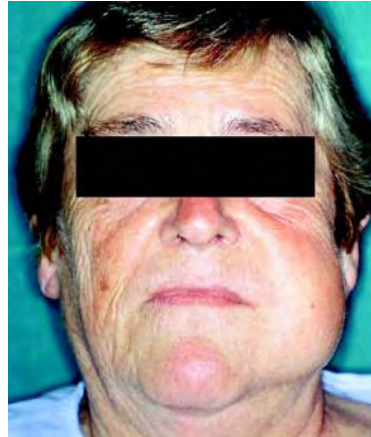

Fig 23 Aspecto externo que muestra la deformidad facial que presenta esta lesión^[32]

Cuando se halla entre tejidos normalmente comprensibles (mucosa bucal, lengua, tejidos del suelo de la boca y sus análogos) se mueve fácilmente de uno a otro lado, sin alterar los tejidos alrededor; la palpación de los tejidos blandos indica simetría y blandura normales, lo que indica la no infiltración a tejidos adyacentes, es firme y no sensible, que se mueve con facilidad resbalando libremente bajo la mucosa que la cubre^[9].

Hay muchos cuadros rasgos clínicos típicos del fibroma, si se hallan entre los dientes su forma es deformada y las superficies se encuentran ulceradas por comer, incluso pueden infectarse^[9].

Histológicamente está constituido por haces de tejido conjuntivo fibroso, entre el que está disperso un número variables de fibroblastos y fibrocitos. Su vascularización también varía, desde un número mínimo de capilares hasta una gran riqueza en ellos. Los llamados fibromas blandos, deben su blandura a su tejido fibroso, más celular y laxo y a su mayor vascularización. El tratamiento es excisión total, el pronóstico en general es excelente, a



veces se observan recurrencias, pero éstas son debidas en general a una extirpación incorrecta. La transformación de un fibroma a su forma maligna, fibrosarcoma es en verdad rara, si es que alguna vez ocurre^[9] (Fig 24).

Es relativamente común, crece en la encía por irritación, se le denomina fibroma por irritación, se caracteriza por proliferación de tejido conectivo fibroso que se desarrolla del ligamento periodontal, asociado con formación de hueso, calcificación distrófica o productos del cemento^[34].

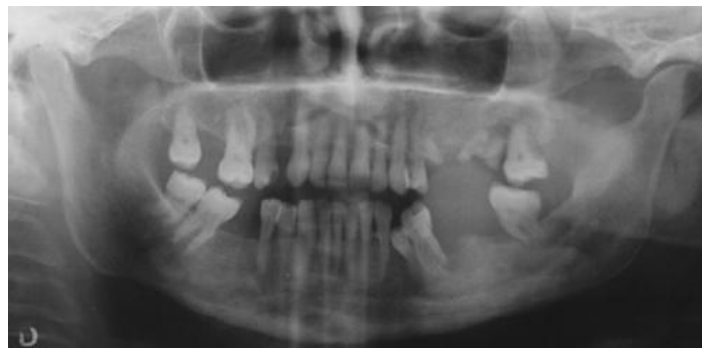

Fig 24 En la que se observa masa tumoral, que desplaza los órganos dentales 25, 26, 27, 35, 36 , 38.
En la imagen se observa su proyección hacia la cavidad oral^[32]



CAPÍTULO 7

CASO CLÍNICO

Paciente femenino de 38 años de edad, que acude con el odontólogo general por presentar ligero aumento de volumen en la zona desdentada mandibular izquierda, entre los órganos 34 y 37. Se le pide radiografía panorámica, en la cual se observa lesión en la zona del cuerpo mandibular remitiéndola al servicio de Cirugía Maxilofacial en el sector privado (Fig. 1)

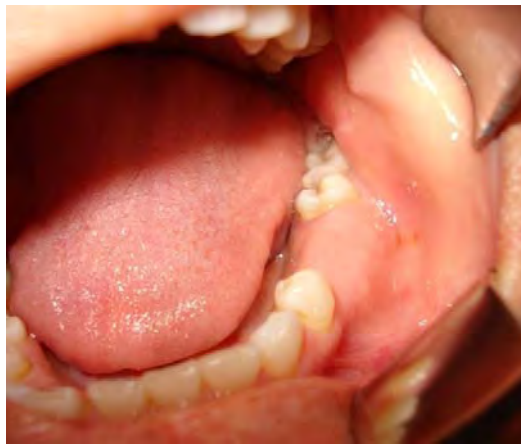

Fig 1 Se observa aumento de volumen en zona desdentada (Cortesía Dr. Jacobo Rivera)

La paciente refiere dolor espontáneo ocasionalmente; el inicio del crecimiento es reportado con tres meses de evolución, el cual es progresivo, doloroso.

- Exploración



A la palpación se aprecia una masa indurada, expansión corticales, sin dolor a palpación, apertura bucal normal, oclusión estable, sin movilidad dental de los órganos adyacentes, se aprecia fondo de saco poco definido de la región mandibular izquierda, sin cambio de coloración ni temperatura, con proyección hacia la región vestibular, indurada, no dolorosa, de igual coloración que los tejidos, sin pérdida de la sensibilidad, sin alteración de la función masticatoria.

Radiográficamente en la ortopantomografía se observa una zona esférica de aproximadamente 1.5 x 1.5 cm, radiopaca con ligeras zonas radiolúcidas, bordes irregulares, que se encuentra en la zona correspondiente al órgano 35 y 36, densa, rodeado de un anillo radiolúcido bien definido, sin desplazamiento dental y reabsorción radicular (Fig 2).

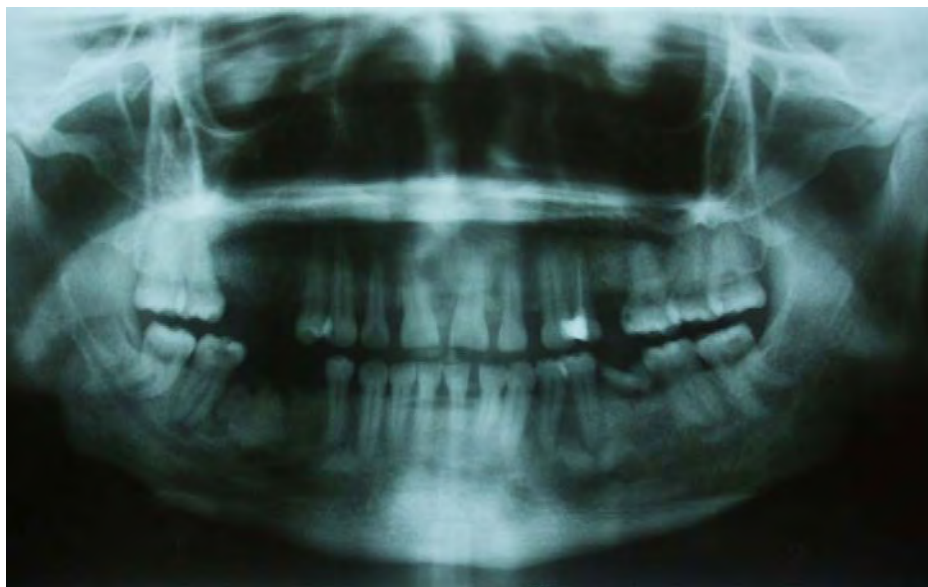



Fig 2 Radiografía Panorámica en la que se observa lesión en la zona mandibular izquierda (Cortesía Dr. Jacobo Rivera)

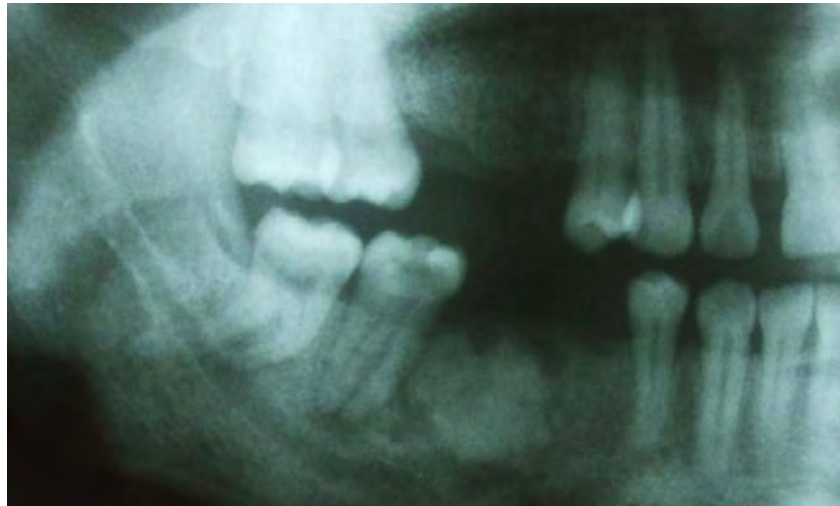

Fig 3 Acercamiento, en el que se observa lesión radiopaca con bordes irregulares, bien definidos con un halo radiopaco (Cortesía Dr Jacobo Rivera)

- Diagnóstico Presuntivo:

Fibroma osificante central en la mandíbula izquierda

- Plan de Tratamiento:

Realización de biopsia excisional con el subsecuente estudio histopatológico.

- Procedimiento Quirúrgico:

Se realiza anestesia por medio de técnica regional sobre el nervio alveolar inferior izquierdo, y se comprueba la eficacia de ésta. La incisión es oblicua



sobre el reborde alveolar con liberatriz seminewman (Fig 2), se procedió a elevación del colgajo mucoperióstico (Fig 3).

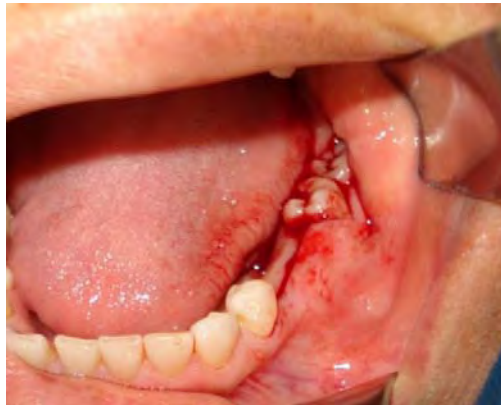

Fig 2 Incisión con liberatriz seminewman (Cortesía Dr Jacobo Rivera)

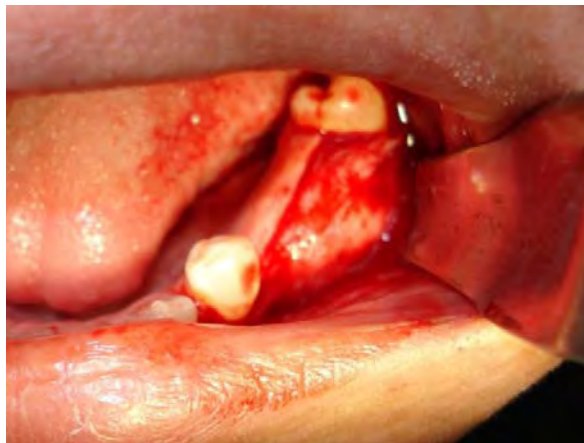

Fig 3 Elevación colgajo mucoperióstico (Cortesía Dr. Jacobo Rivera)

Se observa la cortical intacta, se procede a la realización de una ventana ósea para el acceso a la lesión (Fig 4), ésta se desprende fácilmente del tejido óseo que lo rodea, está bien circunscrita (Fig 5,6,7,8)

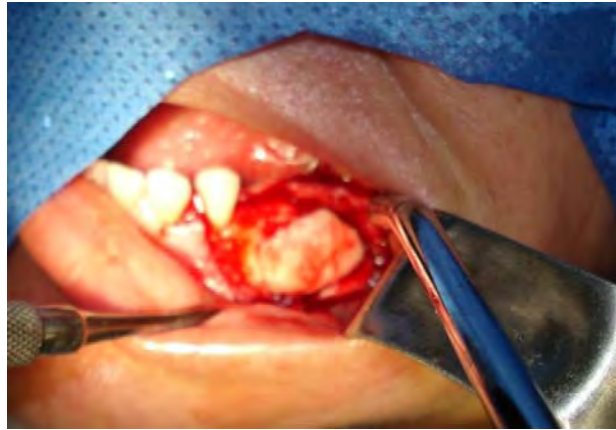

Fig 5 Realización de la ventana ósea (Cortesía Dr. Jacobo Rivera)

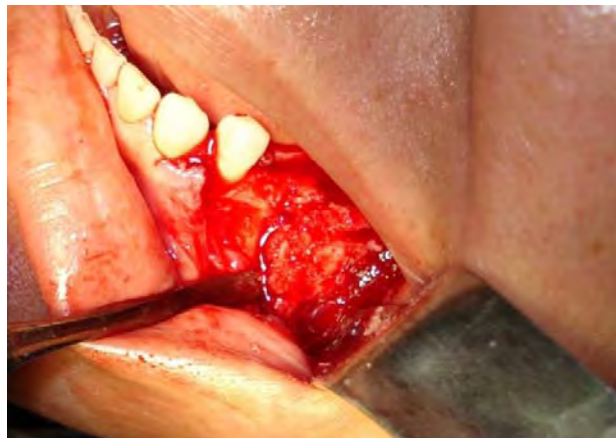

Fig 6 La lesión se desprende fácilmente con la legra (Cortesía Dr Jacobo Rivera)



FIBROMA OSIFICANTE

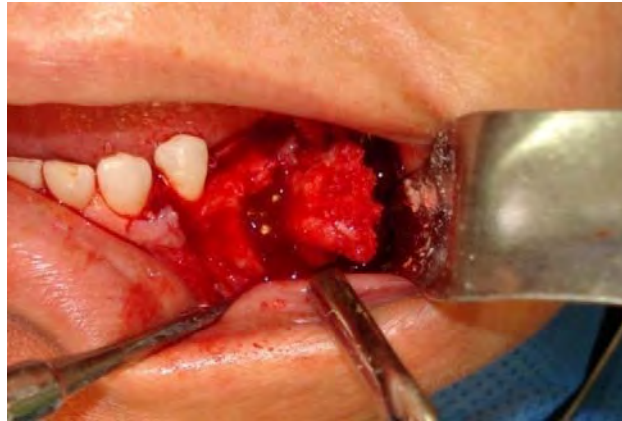

Fig 7 Se observa lesión de gran tamaño^(Cortesía Dr. Jacobo Rivera)

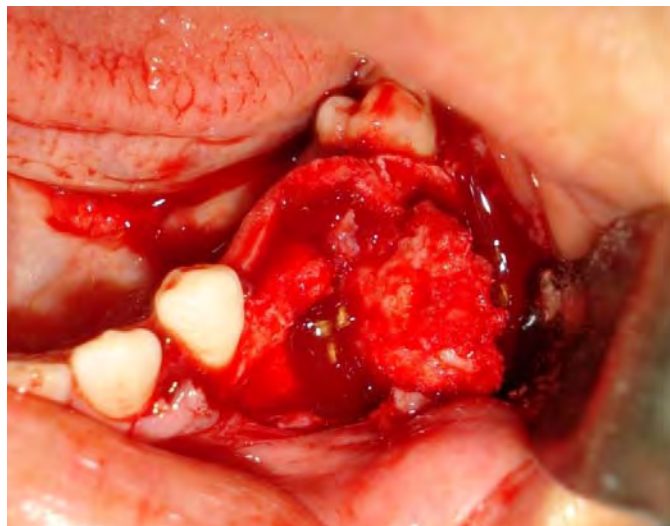


Fig 8 Fibroma Osificante^(Cortesía Dr Jacobo Rivera)



Se procedió a la sutura de la incisión quirúrgica, con el envío posterior a examen histopatológico de espécimen obtenido (Fig 9)

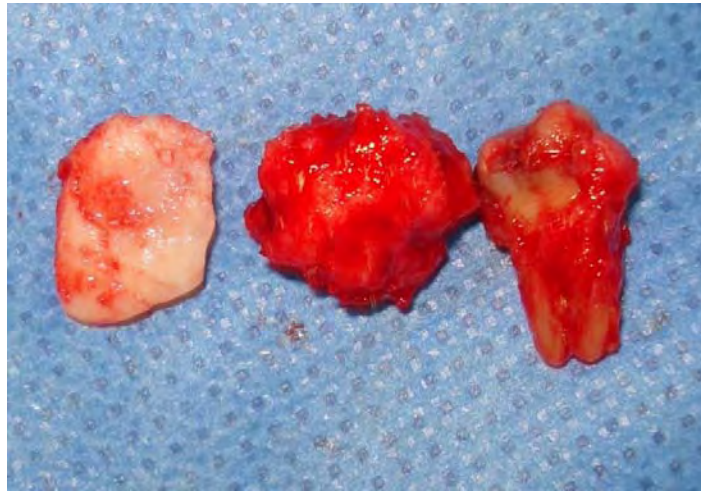

Fig 9 En la que se observan comparativamente en dimensiones, el espécimen, la ventana ósea, y el órgano involucrado (Cortesía Dr Jacobo Rivera)

- Diagnóstico definitivo:

Fibroma Osificante Central en Mandíbula Izquierda



Especialistas en Medicina
y Patología Bucal

Reporte Histopatológico

Numero de registro: 45

Fecha: 11-02-08

Nombre del paciente: G H M

Edad: 38

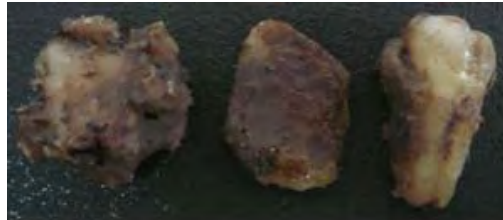Género: Femenino

Nombre del solicitante: Dr. Jacobo Rivera C.

Características Clínicas y Rx:

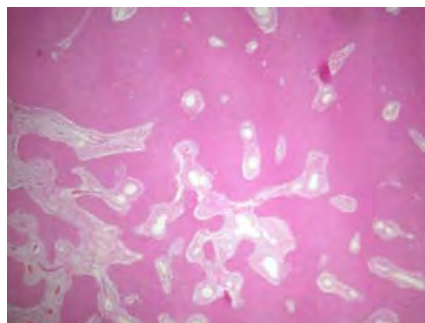


Diagnóstico clínico: Fibroma osificante vs secuestro óseo.



Descripción macroscópica:

Se reciben dos fragmentos de tejido duro y un órgano dentario fijados en formalina, de color café oscuro, de forma cuadrada, superficie irregular, consistencia dura que mide 2.2x1.8x1.2cm. Se incluyen en su totalidad en cápsula 045-08, para descalcificar.



Descripción microscópica:

El espécimen está compuesto por hueso compacto, osteocitos, bien vascularizado, en la periferia hay zonas con neoformación ósea, osteoide, hemorragia reciente, tejido conectivo fibroso denso bien vascularizado.

Diagnóstico histopatológico:

Fibroma osificante central.



CONCLUSIONES:

El fibroma osificante es un tumor de benigno, con potencial de crecimiento y destrucción ósea excesivos, recurrente, de etiología desconocida; su incidencia es baja, considerándose su presentación en únicamente del 2 al 3% de los tumores maxilares, con mayor frecuencia en adultos, entre la tercera y la cuarta década de la vida aunque puede ocurrir en un intervalo amplio de edades, existe predilección por la mandíbula en la zona de premolares y molares, el sexo femenino es el más afectado.

Existe una controversia en relación al tratamiento ya que debido a su naturaleza benigna y a su poco rango de infiltración a tejidos adyacentes, el tratamiento quirúrgico que sugieren algunos autores consiste en la extirpación conservadora de la lesión, facilitada por la existencia de una zona de clivaje quirúrgico y la presencia de la masa tumoral bien definida.

Sin embargo otros autores sugieren el manejo por resección con un margen de 5 mm, sobre todo en lesiones grandes para evitar recidivas, la recuperación puede auxiliarse de coadyuvantes como la colocación de injertos.

La colocación de injertos es recomendada en una cirugía posterior debido al alto riesgo de exposición, que puede agravarse con una complicación como la infección o dehiscencia de la herida.

La importancia de un diagnóstico precoz, es la clave para un mejor pronóstico en éstas lesiones que pueden ser muy destructivas, y recurrentes ya que el tratamiento será menos traumático para el paciente y su



FIBROMA OSIFICANTE



recuperación más pronta; la preparación del profesional es clave en éste punto, por la similitud en características que presenta el fibroma osificante con respecto a otras entidades, principalmente la displasia fibrosa. Por ello es crucial la constante exploración de nuestros pacientes, para la detección temprana no sólo de ésta lesión si no de todas las patologías presentes en cabeza y cuello.



FUENTES DE INFORMACIÓN:

- 1.- Revista Mexicana de Cirugía Bucal y Maxilofacial. Asociación Mexicana de Cirugía Bucal y Maxilofacial, Colegio Mexicano de Cirugía Bucal y Maxilofacial Agosto 2007 Volumen 3 Año 3 Número 6
- 2.- Pérez-García S, Berini-Aytés L, Gay-Escoda C. Fibroma Osificante maxilar; Presentación de un caso y revisión de la literatura. Med Oral 2004; 9: 333-9
- 3.- Raspall. Enfermedades Maxilofaciales y Craneofaciales Atlas Clínico. Salvat Editores. España 1990
- 4.- Gorlin RJ, Goldman HM. Thoma Patología Oral. España. Salvat. 1983; 550-3, 593, 955-7.
- 5.- Shafer WG, Hine MK, Levy BM. Tratado de Patología Bucal. 3ra. México. Interamericana. 1985; 130-1
- 6.- Ibsen OA, Phelan JA. Oral pathology for the dental hygienist. 4^{ta}. EUA. Saunders. 2004;
- 7.- Dorland Diccionario Enciclopédico Ilustrado. 28^a edición. España. Mc Graw-Hill. 1997;
- 8.- Durante, DICCIONARIO ODONTOLÓGICO, Mundi 4ta edición Argentina 1982
- 9.- Zegarelli. Diagnóstico en Patología Bucal. España. Salvat. 1982
- 10.- Regezi JA, Sciubba JJ, Jordan RC. Oral pathology. Clinical Pathologic Correlations. 4a. EUA. Elsevier. 2003; O-62, O-63, 289-92
- 11.- Reichart PA, Philipsen HP. Atlas de patología. España. Masson. 2000; 192-4,245



- 12.- Organización Panamericana de la Salud, Organización Mundial de la salud. Clasificación internacional de las enfermedades. 3ª. Washington. OPS.1996; vii,1-5
- 13.- Barnes L, Everson JW, Reichart P, Sidransky D. World Health Organization Classification of Tumors WHO OMS: Pathology and genetics of head and neck tumors. IARC Press. Lyon 2005.
- 14.- Stevens A, James SL, Young B. Wheater. Histopatología básica: Atlas y texto en color. 4ª. España. Elsevier 2003; 68-80.
- 15.- Junqueira, Histología Básica. México.Masson.1996;
- 16.- Miller SC, Newman AT, Diagnóstico y tratamiento bucal, Argentina, La médica, 1957, 563-5
- 17.- Sapp PJ, Eversole LR, Wysocki GP. Patología Oral y Maxilofacial Contemporánea. España. Elseiver. 2005; 116-8
- 18.- Neville 1995
- 19.- Mills. Diagnostic Surgical Pathology. Lippicott Williams & Wilkins. USA. 2004.
- 20.- Wenig BM. Atlas of head and neck pathology. EUA. WB Saunders. 1993;
- 21.- Wood NK, Goaz P W. Diagnóstico diferencial de las lesiones orales y maxilofaciales. España. Harcout Brace 1998; 269,294, 328-9,431
- 22.- Marx. Oral and Maxillofacial Pathology. Quintessence Publishing Co. Inc. Printed in Hong Kong. 2003; 789-95
- 23.- Images, S.O.F.w.F.-F.L.o.M., American Journal of Neuroradiology, 2003 24: p. 1639-1641



- 24. Gonzales, M.G., *Fibroma Osificante del Cráneo*. 2002.
- 25.- Gay EC, Berini A L. *Cirugía Bucal*. 1ra edición. Madrid España. Ergon. 1999
- 26.- Higashi T, Shiba JK, Ikuta H. *Atlas diagnóstico de imágenes radiológicas de la cavidad bucal*. Venezuela. Actualidades Médicas Odontológicas Latino C.A. 1992; 86-90
- 27.- Sharma, V., *Silla turca*. J.of Korean Medical Science.
- 28.- Wnod NK, Goaz PW. *Differential diagnosis of oral lesions*. 4^{ta}. Missouri. Mosby year book. 1991;
- 29.- Neville BW, Damm DD, White DK, Waldrom CA. *Color atlas of clinical oral pathology*. Hong Kong. Lea & Febiger. 1991;
- 30.- Saiz-Pardo-Pinos, *Fibroma óseo juvenil: a propósito de un caso clínico*. 2004.
- 31. Ash MM, Ward M L. *Oral Pathology*. Philadelphia. Lea & Febiger.1992; 105-6
- 32.- Galdeano-Arenas M, Crespo-Pinilla JI, Álvarez-Otero R, Espeso-Ferrero Á, Verrier-Hernández A. *Fibroma cemento-osificante gingival mandibular: presentación de un caso*. Med Oral 2004;9:176-9.
- 33.- Pindborg JJ, Sta ED. *Atlas de enfermedades de la mucosa bucal*. España. Masson. 1994; 124-5
- 34.- Ochoa CF, Fernández LR. *Neoplasias orales*. 1ra edición. México D.F. División de Universidad Abierta, 1996; 27-31