



UNIVERSIDAD NACIONAL AUTÓNOMA DE MÉXICO

FACULTAD DE MEDICINA
DIVISION DE ESTUDIOS DE POSGRADO
IMSS

UNIDAD MEDICA DE ALTA ESPECIALIDAD HE CMNR
"ANTONIO FRAGA MOURET"
CIRUGÍA GENERAL

**FRECUENCIA DE COMPLICACIONES POSOPERATORIAS
DEL TRATAMIENTO QUIRÚRGICO DEL BOCIO
INTRATORÁCICO CON ABORDAJE VÍA CERVICAL Y
VÍA CERVICAL MÁS ESTERNOTOMÍA EN EL SERVICIO
DE CIRUGÍA GENERAL.**

TESIS

PARA OBTENER EL GRADO DE:
ESPECIALISTA EN CIRUGÍA GENERAL
P R E S E N T A :
DR. NEGRETE REVELES FABIÁN.

**ASESOR DE TESIS: DR. ERICK SERVÍN TORRES.
DR. JESÚS ARENAS OSUNA.**



MÉXICO, D. F. 2007



Universidad Nacional
Autónoma de México

Dirección General de Bibliotecas de la UNAM

Biblioteca Central



UNAM – Dirección General de Bibliotecas
Tesis Digitales
Restricciones de uso

DERECHOS RESERVADOS ©
PROHIBIDA SU REPRODUCCIÓN TOTAL O PARCIAL

Todo el material contenido en esta tesis esta protegido por la Ley Federal del Derecho de Autor (LFDA) de los Estados Unidos Mexicanos (México).

El uso de imágenes, fragmentos de videos, y demás material que sea objeto de protección de los derechos de autor, será exclusivamente para fines educativos e informativos y deberá citar la fuente donde la obtuvo mencionando el autor o autores. Cualquier uso distinto como el lucro, reproducción, edición o modificación, será perseguido y sancionado por el respectivo titular de los Derechos de Autor.

JESÚS ARENAS OSUNA
JEFE DE LA DIVISIÓN DE EDUCACIÓN EN SALUD DEL
HOSPITAL DE ESPECIALIDADES DEL CENTRO MÉDICO NACIONAL LA
RAZA

DR. JOSE A. VELÁZQUEZ GARCÍA
TITULAR DEL CURSO DE CIRUGÍA GENERAL DEL
HOSPITAL DE ESPECIALIDADES DEL CENTRO MÉDICO NACIONAL LA
RAZA

DR. NEGRETE REVELES FABIÁN
RESIDENTE DE CIRUGÍA GENERAL DEL
HOSPITAL DE ESPECIALIDADES DEL CENTRO MÉDICO NACIONAL LA
RAZA

No. R-2007-3501-87

ÍNDICE

RESUMEN.....	1
SUMMARY.....	2
INTRODUCCIÓN.....	3
MATERIAL Y MÉTODOS.....	9
RESULTADOS.....	10
DISCUSIÓN.....	11
CONCLUSIONES.....	13
BIBLIOGRAFÍA.....	14
ANEXO.....	16

RESUMEN

Frecuencia de complicaciones posoperatorias del tratamiento quirúrgico del bocio intratorácico con abordaje vía cervical y vía cervical más esternotomía en el servicio de cirugía general.

Introducción: El tratamiento quirúrgico del bocio intratorácico se realiza en el Servicio de Cirugía General, sin contar con datos acerca de las complicaciones de dicho procedimiento.

Objetivo: Determinar la frecuencia de las complicaciones postoperatorias del tratamiento quirúrgico de bocio intratorácico.

Material y métodos: Se realizó un estudio retrospectivo, transversal, descriptivo y observacional, en pacientes sometidos a tratamiento quirúrgico de bocio intratorácico, del servicio de Cirugía General, Hospital de Especialidades “Dr. Antonio Fraga Mouret” Centro Medico Nacional la Raza, en el período del 1ro de Enero de 1995 al 30 de agosto del 2007, se recabaron los datos del expediente clínico, registrando las complicaciones posoperatorias de pacientes que cumplieron con los criterios de inclusión y exclusión. Para el análisis estadístico se utilizó estadística descriptiva.

Resultados: Se encontraron 20 pacientes con tratamiento quirúrgico de bocio intratorácico, a 16 (80%) se les realizó abordaje vía cervical y a 4 (20%) abordaje vía cervical con esternotomía. 19 (95%) fueron del sexo femenino, 1 (5%) del sexo masculino; el promedio de edad fue de 54 años. 1 paciente (6.2%) posoperado por vía cervical y 2 pacientes (50%) posoperados con abordaje cervical y esternotomía tuvieron hipocalcemia transitoria. Ningún paciente falleció.

Conclusiones: La frecuencia de complicaciones posoperatorias del tratamiento quirúrgico del bocio intratorácico son bajas, solo encontramos como complicación hipocalcemia transitoria; con una mortalidad nula.

Palabras clave: Bocio intratorácico, subesternal, retroesternal, complicaciones.

SUMMARY

Frequency of post surgical complications of the surgical treatment of intrathoracic goiter by cervical approach and cervical approach plus sternotomy in the department of surgery.

Introduction. Surgical treatment of intrathoracic goiter is carried out in the Surgical Department, without any information regarding the complications of the procedure.

Purpose. To determine the frequency of post surgical complications of the surgical treatment of intrathoracic goiter.

Material and methods: It was a retrospective, transversal, descriptive and observational study, of patients subject to surgical treatment of intrathoracic goiter, in the Surgery Department of Hospital de Especialidades “Dr Antonio Fraga Mouret” Centro Medico La Raza, in the period from January 1st, 1995 to August 30th 2007, the information was obtained from the clinical files and dossiers, registering the post surgical complications of the patients that qualify for both inclusion and exclusion criteria. For purposes of the statistical analysis, descriptive statistic was utilized.

Results. We found 20 patients who experienced surgical treatment of intrathoracic goiter, 16 (80%) underwent to cervical approach, and 4 (20%) underwent to cervical approach plus sternotomy. 19 (95%) were female and 1 (5%) male; the middle age was 54 years old. 1 patient (6.2%) with cervical approach and 2 patients with cervical plus sternotomy approach had transitory hipocalcemia. None of the patients died.

Conclusions. The frequency of postoperative complications of the surgical treatment of intrathoracic goiter are low, we only found transitory hipocalcemia as a complication, with no mortality.

Key words. Intrathoracic goiter, substernal, retroesternal, complications.

INTRODUCCIÓN

El bocio intratorácico ó bocio subesternal es el crecimiento de la glándula tiroides hacia la cavidad torácica. No se ha definido con parámetros uniformes, en relación a la cantidad de tiroides o el nivel de descenso de la glándula en el tórax. (1)

Esto conlleva a varias definiciones del bocio intratorácico, entre ellas se define como un bocio con la mayor parte de su masa en el mediastino (más del 50%).(2) Lahey la define como: Glándula tiroides en la cual el diámetro más grande de la masa tiroidea se encuentra intratorácica por radiografía, está por debajo de la apertura superior de la caja torácica hecha por el esternón, primera costilla y cuerpos vertebrales.(1,2,3) Otra definición es la de Eschapase, lo define como un bocio localizado total o parcialmente en el mediastino y que, en posición operatoria, tiene su borde inferior al menos 3 cm por debajo del manubrio esternal. (4)

La incidencia reportada en la población general varía del 0.02 al 0.5% basado en reportes de radiografías de tórax.(3) Su incidencia es variable dependiendo de las distintas series, y en función del criterio utilizado, con índices que oscilan desde el 0.2% hasta del 45 % del total de los bocios.(4) Se reporta una incidencia global del 5%.(5) En pacientes que se someten a tiroidectomía, han reportado una incidencia del 1 al 20% de bocio subesternal.(6) Este amplio rango de valores, puede ser atribuido a que son datos de zonas de bocio endémico y a la pérdida de una definición estándar del bocio subesternal.(3,4) La presentación del bocio intratorácico ocurre entre la 5ª a 6ª década de la vida. En las mujeres la incidencia es 3 a 4 veces mayor que en los hombres. (3,5)

En las últimas décadas, ha habido un declinamiento en la incidencia de bocio subesternal, debido a uso de sal yodada, supresión tiroidea, técnicas de detección temprana más sensibles. (3,4,5)

La descripción anatómica del bocio intratorácico, fue realizada por primera vez por Haller en 1749, siendo la etiología más frecuente el bocio multinodular, que por su evolución natural tiende a desarrollar multinodularidad, autonomía funcional y a tener una localización retroesternal.^(1,4)

El bocio intratorácico se puede clasificar en varios subgrupos y existen muchas clasificaciones. La de Wakeley y Mulvany, considera a los bocios intratorácicos en 3 tipos: a) de pequeña extensión retroesternal (82%); b) bocio intratorácico parcial (15%) y, c) bocio intratorácico total (3%).⁽⁷⁾ El sistema de clasificación de Higgins incluye al subesternal, parcialmente intratorácico y completamente intratorácico; basado en el porcentaje de cuello contra la enfermedad intratorácica. Cohen y Cho elaboraron una clasificación del bocio intratorácico la cual divide al bocio intratorácico en 4 grados, dependiendo del porcentaje de bocio presente en tórax. a) Grado 1: 0-25% de bocio intratorácico; b) Grado 2: 26-50%; c) Grado 3: 51-75%; d) Grado 4: >75%.⁽³⁾

Debe de diferenciarse el bocio intratorácico primario y el secundario; los primarios constituyen cerca del 1%, se originan de tejido tiroideo ectópico localizado en el tórax, están irrigados por vasos sanguíneos intratorácicos y no tienen conexión con el tejido tiroideo en el cuello. La mayoría de los bocios intratorácicos son secundarios y provienen de la extensión descendente del tejido tiroideo cervical a lo largo de los planos aponeuróticos del cuello, debido a su situación anatómica, el crecimiento se favorece en esta dirección y el riego sanguíneo proviene de las arterias tiroideas superior e inferior.^(3,6) La mayoría de los bocios intratorácicos son anteriores, en frente de la subclavia y los vasos innominados, los bocios mediastinales posteriores con componente retrotraqueal constituyen del 10 al 15% y los bocios posteriores con extensión retroesofágica al hemitórax contralateral son raros.⁽⁶⁾

El 25-40% de los bocios intratorácicos son asintomáticos y se diagnostican como hallazgo casual al realizar una radiografía de tórax o se presentan como una masa cervical.⁽⁷⁾ Las manifestaciones clínicas del bocio subesternal ocurren como resultado de compresión de las estructuras intratorácicas adyacentes entre el esternón y la columna vertebral. El bocio intratorácico puede comprimir la traquea, ocasionando disnea, tos intermitente, episodios de asfixia y estridor.^(7,8) La compresión de la traquea en algunos estudios es del 77.3%, en algunos casos con compromiso respiratorio severo.⁽⁶⁾ La compresión o desviación del esófago es menos común, aunque puede variar de un 25 a 75%, causa disfagia y es más frecuente en el bocio mediastinal posterior.^(6,8) La ronquera resulta de compresión o invasión del nervio laríngeo recurrente. De forma infrecuente, la compresión de la vena cava superior, arteria pulmonar, o la arteria carótida puede producir un síndrome de vena cava superior, hipertensión pulmonar, o ataques isquémicos transitorios, respectivamente. La ronquera, disfagia y disnea son las manifestaciones más frecuentes. Los bocios subesternales pueden producir síntomas de tirotoxicosis.^(7,8,9)

A la exploración física puede haber crecimiento tiroideo o una glándula tiroidea nodular palpable en el cuello. La incapacidad para palpar la extensión caudal de un bocio nodular sugiere un bocio subesternal. La desviación de la traquea, distensión de las venas del cuello, edema facial o de la extremidad superior, el síndrome de Horner y el signo de Pemberton pueden ser detectados en el examen físico.^(7,8,10)

La evaluación inicial debe incluir una radiografía de tórax, que usualmente demuestra una masa mediastinal. Las características radiográficas del bocio intratorácico han sido descritas por McCort e incluyen: 1) desplazamiento de la traquea por la masa, 2) desplazamiento de la traquea comenzando en lo alto del cuello con alguna inclinación

de la laringe, 3) compresión de la traquea, 4) calcificación dentro del bocio, 5) imagen nodular del tumor, 6) la pleura mediastinal debajo del bocio.

Los estudios de bario pueden excluir divertículo esofágico superior o neoplasias.⁽⁵⁾ La TAC es el estudio diagnóstico de elección cuando se sospecha bocio intratorácico o se quiere confirmar, es útil para definir la relación con las estructuras adyacentes, contigüidad con la tiroides cervical y la profundidad del descenso, tiene una sensibilidad del 100%, a diferencia de la radiografía de tórax, que tiene una sensibilidad de 75%.⁽⁹⁾ La resonancia magnética tiene una correlación quirúrgica y anatomopatológica del 100%.⁽¹¹⁾ La búsqueda con radionúclidos es útil si es positiva; sin embargo, da falsos negativos en un 40 a 50%, debe valorarse el costo-beneficio.⁽¹²⁾ Otras pruebas que se deben realizar como complemento preoperatorio son pruebas bioquímicas y de función tiroidea. Cuando los hallazgos sugieren parálisis de cuerda vocal se debe realizar laringoscopia.

La punción por aspiración con aguja fina (PAAF) puede realizarse si el tejido tiroideo cervical es accesible, se debe realizar en pacientes con un bocio subesternal cuando hay un nódulo dominante porque el resultado puede alterar la toma de decisión considerando la extensión de la tiroidectomía. LA PAAF guiada por USG o TAC se puede reservar a pacientes con enfermedad no palpable.⁽⁵⁾

La mayoría de los bocios subesternales son benignos, la malignidad en estos bocios ocurre en un 3 a 20% de pacientes operados por bocio subesternal.

El diagnóstico diferencial incluye linfomas, teratoma, lipoma, quiste dermoide, quiste pleural, carcinoma secundario, tuberculosis, fibroma, timoma, tumor neurogénico y aneurisma.

El tratamiento del bocio subesternal es la extirpación quirúrgica, el tratamiento con supresión de tiroxina o ablación con I¹³¹ es inefectivo. Algunos autores consideran que

se debe mantener en observación al paciente asintomático, eutiroideo, con bocio subesternal estable en tamaño, cuando no hay un nódulo dominante, compromiso traqueal, esofágico ó en pacientes con un nódulo tiroideo dominante que es benigno en la PAAF.⁽⁸⁾

La indicación más importante y urgente para resección del bocio es la compresión de órganos adyacentes.⁽⁶⁾

Más del 90% de los bocios subesternales o intratorácicos pueden ser resecados usando la incisión estándar en collar. Cuando surgen dificultades debido a una masa de tamaño muy grande, la ligadura preliminar de los vasos tiroideos permite la resección de todos los bocios con localización anterior.^(4,13) La incisión en collar más esternotomía, es segura para los bocios con localización posterior, particularmente cuando el polo inferior de la glándula no puede obtenerse por el cuello. El bocio mediastinal separado de la tiroides cervical tiene aporte sanguíneo mediastinal y debe ser resecado por esternotomía. Otras indicaciones relativas para esternotomía incluyen: bocio intratorácico recurrente, emergencia quirúrgica por obstrucción de la vía aérea, carcinoma de bajo grado con involucro de ganglios linfáticos y obstrucción venosa. Para bocios retroesofágicos y para masas tiroideas subdiagnosticadas algunos autores han usado la toracotomía posterolateral.^(13,14)

La decisión entre realizar tiroidectomía total o subtotal es la misma que para el bocio no intratorácico y en ocasiones dependerá de la preferencia de cada centro.⁽⁷⁾ La tiroidectomía por bocio subesternal puede realizarse de forma segura con la incisión cervical en la mayoría de los casos.⁽¹⁵⁾

El principio más importante de tratamiento quirúrgico de un bocio subesternal es remover todo el tejido tiroideo anormal. Los resultados del tratamiento quirúrgico son excelentes con una baja morbimortalidad.^(7,9,16) Según Larrañaga las complicaciones

quirúrgicas son comparables a las del bocio cervical.⁽¹⁷⁾ El porcentaje de morbilidad después de la resección de bocio subesternal es del 4 al 12%.⁽¹⁵⁾ En un estudio se reporta una morbilidad posoperatoria del 30%.⁽¹⁸⁾

La incidencia total de complicaciones posoperatorias es baja, hematoma en un 0.8%, hipocalcemia transitoria en un 2.9% y ronquera transitoria o disfonía en un 4.6%.^(5,7,8,18)

La parálisis de cuerda vocal unilateral ha sido reportada como complicación de la resección del bocio subesternal de un 0 a 4% de pacientes.⁽¹⁹⁾ Otras son complicaciones de la vía aérea como hematoma de cuello e intubación prolongada.⁽¹⁵⁾ Solamente en un estudio se reportó un caso de sepsis por granuloma en la herida quirúrgica.⁽²⁰⁾ La traqueomalacia es muy rara, y es bien manejada con intubación orotraqueal por 24 a 48 horas, después de la resección quirúrgica, el pronóstico es excelente con mejoría de la vía aérea.^(5,14)

Muchos autores reportan una recurrencia del bocio intratorácico entre el 2.5% y 10%, algunos reportan una incidencia de recurrencia del 1.7%.^(8,17,20)

Thompson reportó que del 15 al 30% de pacientes tratados quirúrgicamente por bocio subesternal requirieron reoperación dentro de un periodo de 15 años de la tiroidectomía. Reeve y colaboradores, reportaron que con la tiroidectomía subtotal, el bocio subesternal puede recurrir hasta en un 23% de pacientes.

La mortalidad en pacientes con bocio subesternal con tiroidectomía es rara y es del 0 al 1%.^{(7, 9, 14,20).}

Por lo anterior consideramos que es importante conocer la frecuencia de complicaciones en el Departamento de Cirugía General del Centro Médico La Raza, ya que es un centro de referencia para el tratamiento quirúrgico de esta patología y no se tiene este registro en nuestro medio.

MATERIAL Y MÉTODOS

Objetivo general:

Determinar la frecuencia de las complicaciones postoperatorias en el tratamiento quirúrgico del bocio intratorácico

Se realizó un estudio retrospectivo, transversal, descriptivo, abierto y observacional en el Hospital de Especialidades “Dr. Antonio Fraga Mouret” del Centro Médico Nacional la Raza, en sujetos sometidos a tratamiento quirúrgico de bocio intratorácico mediante abordaje cervical y esternotomía y abordaje cervical, en el período comprendido entre el 1ro de Enero de 1995 al 30 de agosto del 2007,

Se identificaron mediante la revisión de la nota de alta del servicio de Cirugía General, se acudió al archivo clínico para la revisión del expediente clínico de cada uno de los pacientes posoperados de bocio intratorácico por vía cervical y vía cervical con esternotomía, los datos se concentraron en una hoja de escrutinio (anexo 1) se registraron las complicaciones de ambos procedimientos.

Análisis estadístico: Estadística descriptiva.

RESULTADOS

Se revisaron los expedientes clínicos de un total de 20 pacientes sometidos a tratamiento quirúrgico del bocio intratorácico por vía cervical y vía cervical con esternotomía, durante el periodo comprendido entre el 1ro de enero de 1995 al 31 de agosto de 2007, en el departamento de Cirugía General del Hospital de Especialidades “Dr. Antonio Fraga Mouret” Centro Médico Nacional La Raza.

Se excluyeron 5 casos porque no se encontró su expediente clínico.

Por lo que se refiere al abordaje quirúrgico, en 16 (80%) se realizó abordaje cervical y a 4 (20%) pacientes abordaje cervical con esternotomía. (Gráfico 1).

19 (95%) fueron del sexo femenino y 1 (5%) al masculino, (Gráfico 2).

El promedio de edad fue de 54 años, con un rango de 24 a 76 años; en los posoperados de bocio intratorácico por vía cervical el promedio de edad 54 años y de 52 años en los posoperados por vía cervical con esternotomía.

En 16 pacientes con bocio intratorácico, el abordaje fue por vía cervical, se les realizó hemitiroidectomía derecha a 2 pacientes (12.5%), 1 paciente (6.2%) hemitiroidectomía izquierda y 13 pacientes (81%) tiroidectomía total. (Gráfico 3).

En los casos de abordaje fue por vía cervical más esternotomía, a todos (100%) se les realizó tiroidectomía total.

En relación a las complicaciones posoperatorias, en los 20 sujetos posoperados de bocio intratorácico, se observó hipocalcemia transitoria en 3 casos (15%), no hubo otra complicación (Tabla 1).

Ningún paciente falleció.

DISCUSIÓN

El bocio intratorácico no está definido de manera clara, existen varias definiciones dependiendo de la cantidad de tiroides intratorácica. ⁽¹⁾ Se utilizó la definición de Eschapace para clasificar nuestros pacientes con bocio intratorácico. ⁽⁴⁾

La presentación del bocio intratorácico ocurre entre la 5ª a 6ª década de la vida. En las mujeres la incidencia es 3 a 4 veces mayor que en los hombres. ⁽⁵⁾, en nuestro estudio el 95% de los pacientes fueron mujeres, y el 5% hombres con un promedio de edad de 54 años, similar a lo reportado en la literatura mundial.

La literatura médica reporta que más del 90% de los bocios intratorácicos se pueden resear por vía cervical, y el porcentaje restante con esternotomía media, aunque algunos cirujanos realizan también toracotomía posterolateral en caso de bocios intratorácicos posteriores⁽⁴⁾. En nuestro estudio encontramos que un 80 % de los pacientes sometidos a resección de bocio intratorácico se resecó mediante la incisión tradicional en collar, un porcentaje menor al reportado en la literatura, un 20% con esternotomía media, y ningún paciente se utilizó la toracotomía posterolateral. En nuestra unidad se realizan más resecciones de bocio intratorácico por esternotomía que lo reportado en la literatura mundial, probablemente el universo de pacientes y el tamaño de la muestra no es suficiente debido a ser un padecimiento poco frecuente y a no contar con todos los expedientes para revisión. Al igual que la decisión de realizar la esternotomía media depende en parte de la preferencia del cirujano y de los hallazgos transoperatorios de la localización y cantidad de bocio intratorácico.

La incidencia total de complicaciones posoperatorias es baja en la literatura mundial, reportando hematoma en un 0.8%, hipocalcemia transitoria en un 2.9% y ronquera transitoria o disfonía en un 4.6%.^(5,7,8,18) La parálisis de cuerda vocal unilateral ha sido reportada como complicación de la resección del bocio subesternal de un 0 a 4% de pacientes.⁽¹⁹⁾ Otras son complicaciones de la vía aérea como hematoma de cuello e intubación prolongada. Solamente en un estudio se reportó un caso de sepsis por granuloma en la herida quirúrgica.⁽²⁰⁾

En nuestro estudio encontramos un porcentaje de complicaciones menor a lo reportado en la literatura mundial, en ningún paciente se presentó hematoma, disfonía ó ronquera transitoria, parálisis unilateral de las cuerdas vocales ni infección de la herida quirúrgica, sin embargo se encontró un mayor porcentaje de pacientes que presentaron sintomatología de hipocalcemia, corroborada con laboratorio, que ameritaron la administración de calcio, lo reportado en la literatura mundial es de 2.9 %, y en nuestro estudio se obtuvo un 15% de pacientes con hipocalcemia transitoria. Según estos resultados en nuestra unidad se deberá tener una vigilancia más estrecha de datos de hipocalcemia, posterior a la resección de bocio intratorácico buscando intencionadamente en el posoperatorio inmediato signos de hipocalcemia, para detectarlos a tiempo y realizar las correcciones necesarias, debido a que es una complicación que se presenta por arriba de lo reportado en la literatura en nuestra unidad.

La mortalidad en este estudio es similar a estudios previos en la literatura mundial, reportado de .01% a 1% , aunque en nuestro estudio la mortalidad fue de 0.0%

CONCLUSIONES

El bocio intratorácico requiere tratamiento quirúrgico, se debe considerar realizar tiroidectomía total, aunque la decisión en ocasiones dependerá de la preferencia del cirujano.

La frecuencia de complicaciones posoperatorias del tratamiento quirúrgico de bocio intratorácico por vía cervical y vía cervical con esternotomía fueron bajas, similar a lo reportado en la literatura mundial, solo se encontró como complicación la hipocalcemia transitoria. La mortalidad fue del 0% similar a la reportada en la literatura.

Es importante que el tratamiento de los pacientes con bocio intratorácico se realice en unidades de tercer nivel y por cirujanos expertos como en el departamento de Cirugía General del Hospital de Especialidades “Dr. Antonio Fraga Mouret” del Centro Médico Nacional La Raza., ya que la morbilidad es baja y la mortalidad es nula, con lo que se disminuyen costos y estancia intrahospitalaria.

BIBLIOGRAFÍA

1. Netterville JL, Coleman SC. Management of substernal goiter. *Laryngoscope* 1998;108:1611-7.
2. Veronesi G, Leo F. Life-threatening giant mediastinal goiter: A surgical challenge. *J Cardiovasc Surg* 2001;42:429-30.
3. Pulli RS, Coniglio JV. Surgical management of the substernal thyroid gland. *Laryngoscope* 1998;108:358-61.
4. Ríos A, Rodríguez-González JM. Resultados del tratamiento quirúrgico en 247 pacientes con bocio multinodular con componente intratorácico. *Cir Esp* 2004;75:140-5.
5. Souza JW, Williams JT. Bilateral recurrent nerve paralysis associated with multinodular substernal goiter. *Am Surg* 1999;65:456-9.
6. Madjar s, Weissberg D. Retrosternal goiter. *Chest* 1995;108:78-82.
7. García MJ, Arnau A. Tratamiento del bocio cervicomedial. *Cir Esp* 2000;67:268-72.
8. Hedayati N, McHenry CR. The clinical presentation and operative management of nodular and diffuse substernal thyroid disease. *Am Surg* 2002;68:245-52.
9. Mack E. Management of patients with substernal goiter. *Surg Clin North Am* 1995;75:377-94.
10. Wallace C, Siminoski K. The pemberton sign. *Ann Intern Med* 1996;125:568-9.
11. Jennings A. Evaluation of substernal goiters using computed tomography and MR imaging. *J Clin Endocrinol Metab* 2001;30:111-119.

12. Mehmet A, Salih E. Tc-99m pertechnetate scintigraphy before and after potassium perchlorate administration to the diagnosis of retroesternal goiter. *Clin Nucl Med* 2000;25:467-9.
13. Wheeler M. Retrosternal goiter. *BJS* 1999;86:1235-6.
14. Rodríguez JM, Hernández Q. Substernal goiter: Clinical experience of 72 cases. *Ann Otol Rhinol Laryngol* 1999;108:501-4.
15. Wen S, Electron K. Predictors of airway complications after thyroidectomy for substernal goiter. *Arch Surg* 2004;139:656-60.
16. Erbil Y, Bozbora A. Surgical management of substernal goiters: Clinical experience of 170 cases. *Surg Today* 2004;34:732-6.
17. Larrañaga BE, Martín PE. Tratamiento quirúrgico del bocio intratorácico. Análisis de 100 casos. *Cir Esp* 1992;52:199-04.
18. Chauhan A, Seipell JW. Thyroidectomy is safe and effective for retrosternal goitre. *ANZ J Surg* 2006;76:238-42.
19. Houck WV, Kaplan AJ. Intrathoracic aberrant thyroid: Identification critical for appropriate operative approach. *Am Surg* 1998;64:360-2.
20. González R, Corona S. Resultado del tratamiento quirúrgico del bocio endotorácico. *Rev Cubana Cir* 2007;46:15-22.

ANEXO 1

Nombre del paciente:

Número de afiliación:

Edad:

Sexo:

Fecha de nacimiento:

Fecha de diagnóstico de bocio intratorácico:

¿Cómo se llegó al diagnóstico de bocio intratorácico o subesternal?

Estudios realizados:

Radiografía de tórax: Si () No ()

Ultrasonido: Si () No ()

Tomografía axial computarizada: Si () No ()

Resonancia magnética: Si () No ()

PAAF: Si () No ()

Estudio con radionúclidos: Si () No ()

Pruebas de función tiroidea: Si () No ()

Para el tratamiento quirúrgico de bocio intratorácico, tipo de abordaje realizado.

Abordaje vía cervical: Si () No ()

Abordaje vía cervical más esternotomía: Sí () No ()

¿Tuvo complicaciones posoperatorias?

Si () No ()

Complicaciones posoperatorias del tratamiento quirúrgico del bocio intratorácico vía cervical:

Infección de la herida quirúrgica: Si () No ()

Hemorragia de herida quirúrgica o hematoma posoperatorio: Si () No ()

Lesión del nervio laríngeo recurrente: Si () No ()

Lesión de la rama externa del nervio laríngeo superior: Si () No ()

Hipocalcemia transitoria: Si () No ()

Complicaciones posoperatorias del tratamiento quirúrgico del bocio intratorácico vía cervical más esternotomía: Si () No ()

Infección de la herida quirúrgica: Si () No ()

Hemorragia de herida quirúrgica o hematoma posoperatorio: Si () No ()

Lesión del nervio laríngeo recurrente: Si () No ()

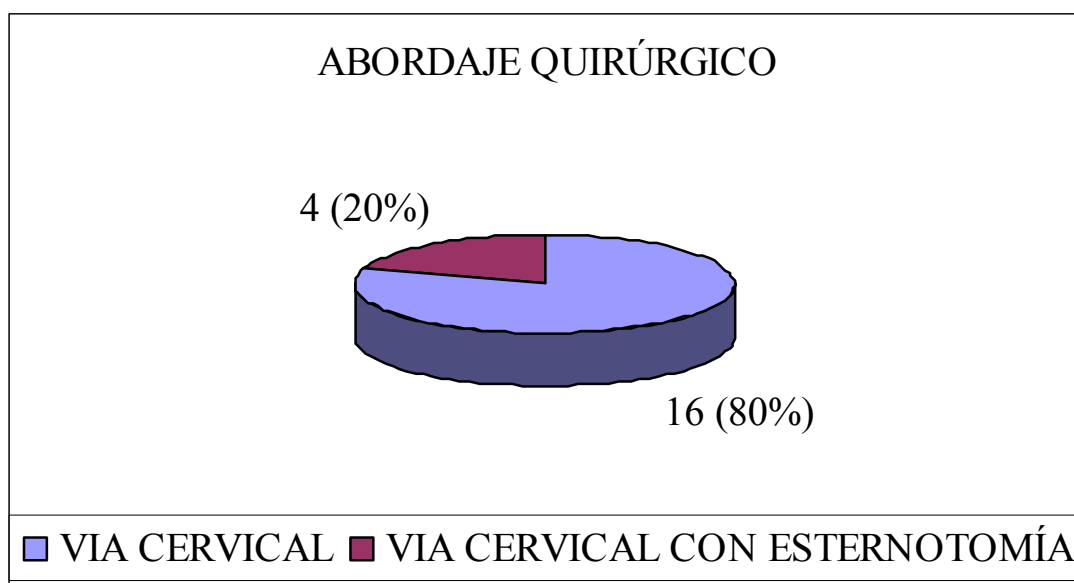
Lesión de la rama externa del nervio laríngeo superior: Si () No ()

Hipocalcemia transitoria: Si () No ()

Osteomielitis: Si () No ()

Mediastinitis: Si () No ()

GRÁFICA 1. Tipo de abordaje quirúrgico.



GRAFICA 2. Presentación por sexo..

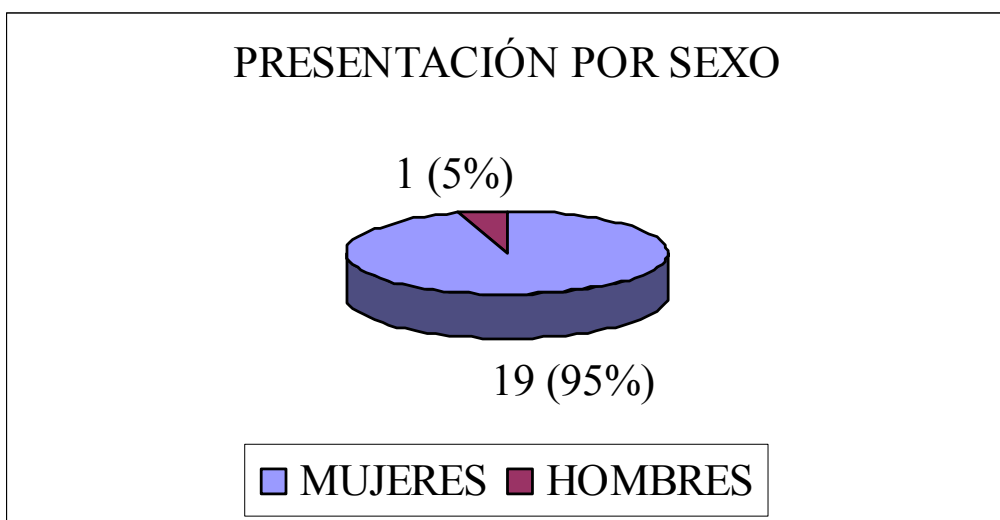


GRÁFICO 3. Frecuencia y tipos e tiroidectomía realizada por vía cervical.




TABLA 1. Frecuencia de complicaciones posoperatorias del tratamiento quirúrgico del bocio intratorácico.

Complicaciones	Número de pacien tes	Porcentaje
Infección de la herida quirúrgica	0	0%
Hematoma	0	0%
Disfonía	0	0%
Lesión de nervio laríngeo recurrente	0	0%
Hipocalcemia transitoria	3	15%