



UNIVERSIDAD NACIONAL AUTÓNOMA DE MÉXICO



FACULTAD DE ODONTOLOGÍA

DESARROLLO DE LA DENTICIÓN

TRABAJO TERMINAL ESCRITO DEL DIPLOMADO DE
ACTUALIZACIÓN PROFESIONAL QUE PARA OBTENER
EL TÍTULO DE CIRUJANA DENTISTA:

PRESENTA

ROSA MARÍA RIVERA SANDOVAL

TUTORA: C.D. MARÍA EUGENIA VERA SERNA

MÉXICO D.F.

2007



Universidad Nacional
Autónoma de México

Dirección General de Bibliotecas de la UNAM

Biblioteca Central



UNAM – Dirección General de Bibliotecas
Tesis Digitales
Restricciones de uso

DERECHOS RESERVADOS ©
PROHIBIDA SU REPRODUCCIÓN TOTAL O PARCIAL

Todo el material contenido en esta tesis esta protegido por la Ley Federal del Derecho de Autor (LFDA) de los Estados Unidos Mexicanos (México).

El uso de imágenes, fragmentos de videos, y demás material que sea objeto de protección de los derechos de autor, será exclusivamente para fines educativos e informativos y deberá citar la fuente donde la obtuvo mencionando el autor o autores. Cualquier uso distinto como el lucro, reproducción, edición o modificación, será perseguido y sancionado por el respectivo titular de los Derechos de Autor.

ÍNDICE

INTRODUCCIÓN	4
CAPITULO I Desarrollo y Crecimiento	5
1.1 Desarrollo de las estructuras faciales.....	3
1.1.1 Desarrollo de la mandíbula.....	5
1.1.2 Desarrollo del maxilar.....	7
1.1.3 La Lengua.....	9
1.1.4 Tejidos Blandos.....	10
1.1.5 La Articulación Temporo-Mandibular.....	11
1.2 Desarrollo y Formación Dental.....	11
1.2.1 Desarrollo embrionario de los dientes.....	11
1.2.2 Características de las arcadas al nacer.....	13
1.2.3 Desarrollo de la dentición Temporal.....	14
1.3 Cronología y Erupción Dental.....	16
CAPITULO II Dentición Primaria, Mixta y Secundaria	18
2.1 Características de la primera dentición.....	18
2.1.1 Morfología de los dientes primarios.....	19
2.1.2 Espacios del Desarrollo.....	21
2.1.3 Características normales del arco temporal.....	22
2.1.4 Espaciamiento.....	22
2.1.4.1 Espacios Primates.....	22
2.1.4.2 Relación incisal horizontal y vertical.....	22
2.1.4.3 El signo canino.....	23
2.1.4.4 Relación de molares	23
2.1.4.5 Línea Media.....	24
2.1.4.6 Plano Oclusal.....	27
2.1.5 Primer Periodo de reposo.....	28
2.1.6 Articulación Temporo- Mandibular.....	29

2.2 Características de la Dentición Mixta.....	30
2.2.1 Primer Periodo de recambio.....	30
2.2.2 Erupción de los molares Permanentes.....	31
2.2.3 Erupción de incisivos inferiores permanentes.....	33
2.2.4 Erupción de superiores permanentes, Etapa de patito feo.....	34
2.2.5 Segundo Periodo de Reposo.....	35
2.2.6 Segundo Periodo de Recambio.....	36
2.3 Características de la dentición permanente.....	36
2.3.1 Traslapes vertical y horizontal, (Overbite y Overjet).....	38
2.3.2 Curva de Spee.....	41
2.3.3 Características de la dentición Permanente.....	42
2.3.4 Tamaño de los dientes.....	45
2.3.5 Número de dientes.....	45
 CAPITULOIII	
Oclusión.....	48
3.1 Oclusión en Dentición Primaria.....	48
3.1.1 Relación de las Anchuras.....	48
3.1.2 Relaciones anteroposteriores.....	49
3.1.3 Relaciones verticales.....	49
3.2 Desarrollo de la oclusión permanente.....	50
3.2.1 Oclusión de la dentición mixta.....	50
3.2.2 Oclusión de la dentición permanente.....	52
3.3 Finalización de la Oclusión.....	54
FUENTES DE INFORMACIÓN.....	57

INTRODUCCIÓN

Si bien seremos testigos del desarrollo y crecimiento de las denticiones de nuestros pacientes en sus distintas etapas de crecimiento y mas específicamente de los pacientes infantiles, es indispensable conocer en forma completa y detallada la disposición normal de los dientes y estructuras afines y la relación que guardan cada uno de ellos entre si.

En esta recopilación bibliográfica se incluyen temas que son de interés para el cirujano dentista, tanto de practica general como especialista, en donde se estudia desde el desarrollo de estructuras faciales incluyendo maxila, mandíbula y ATM hasta el establecimiento de la oclusión en la dentición permanente, teniendo el previo conocimiento de las características de cada una de las denticiones del ser humano.

De esta manera podemos reconocer en su estado inicial las variaciones del rango de lo normal, basándonos en conocimientos sobre crecimiento y desarrollo y las características que acompañan en cada etapa de transición de los primeros años de vida a la vida adulta, estableciendo si se le considera adecuado un tratamiento preventivo.

CAPITULO I

Desarrollo y crecimiento

1.1 Desarrollo de las estructuras faciales

Considerando que es durante la vida intrauterina donde comienza la calcificación de todas las piezas temporales y el primer molar permanente es conveniente hacer una introducción de la formación de los procesos faciales.

El Doctor Jan Langman en su libro "Embriología Médica" dice que para el final de la cuarta semana, el centro de las estructuras faciales en desarrollo, está formado por una depresión ectodérmica, llamada estomodeo o llamada también boca primitiva.¹

Entre el estomodeo y la región del pericardio se desarrollan, a cada lado, proyecciones mesodérmicas que crecen en sentido ventral, estas proyecciones pares reciben el nombre de arcos branquiales o faríngeos, son seis en total. Hay un nervio por cada arco y su distribución corresponde a las futuras derivaciones del arco.²

Los arcos branquiales o faríngeos constituyen masas de mesodermo cubiertos por ectodermo y revestidos por entodermo. Dentro de estas masas, se forman los componentes musculares y esqueléticos, así como también los arcos aórticos y las redes nerviosas. Los arcos están separados por surcos, que en la superficie del embrión se denomina hendiduras faríngeas y en el interior bolsas faríngeas.³

Al primer arco branquial se le denomina arco mandibular y desarrolla dos prominencias: la mandibular de mayor tamaño, forma la porción inferior o mandíbula, y la prominencia maxilar, origina la porción superior o maxila, y el

hueso cigomático y la porción escamosa del hueso temporal.³

El segundo arco branquial conocido como arco Hioideo ya que contribuye a la formación del hueso Hioides.

Los músculos del arco Hioideo se subdividen y migran extensivamente para formar el estapedio, estiloide, vientre posterior del digástrico, músculos miméticos de la cara, los cuales están inervados por el séptimo nervio craneal.³

El arco tiroideo o tercer arco branquial, produce el cuerpo y las astas mayores del hueso hioides y el músculo estilofaríngeo, inervado por el noveno par craneal (glossofaríngeo). La mucosa del tercio posterior de la lengua es derivada de este arco. El tejido de la cresta neural en el tercer arco forma el cuerpo de la carótida el cual aparece como una condensación alrededor de la arteria aórtica del tercer arco.³

El cartílago del cuarto arco branquial forma el cartílago tiroides.

El quinto arco, con estructura transitoria desaparece tan pronto como se forma, sin dejar elementos estructurales permanentes.³

El cartílago del sexto arco branquial probablemente forma los cartílagos cricoide y aritenoide de la laringe. El mesodermo forma los músculos intrínsecos de la laringe, inervados por la rama laríngea recurrente, laríngeo o del décimo par craneal (nervio vago). Las arterias del sexto arco se desarrollan en parte dentro de las arterias pulmonares.³

Así que los arcos branquiales contribuyen a la formación de la cara, cuello, cavidades nasales, boca, faringe, laringe.³ (La figura 1) nos muestra la región cefálica del embrión aproximadamente a la cuarta semana de vida intrauterina, puedes observarse los procesos a partir de los cuales se desarrollan las diferentes estructuras de la cara. A, procesos nasales laterales. B, procesos globulares. C, estomodeo. D, Proceso mandibular

fusionado. E, proceso nasal medio. F proceso maxilares. G, lengua.

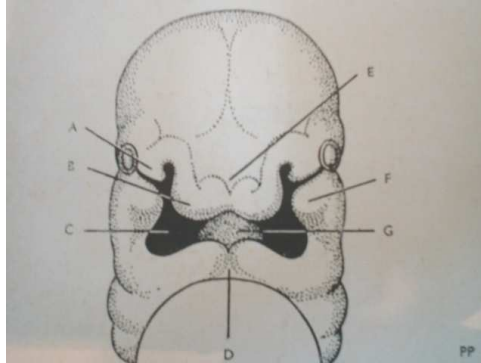


Figura 1 tomada del libro de Beresford, S. J. "Ortodoncia actualizada". Pág. 3

Para nuestro estudio es importante describir el desarrollo embrionario de algunos elementos formadores de la cara. "Cada uno de estos elementos desarrolla y crece de manera diferente pero como parte integral del patrón de crecimiento"¹

1.1.1 Desarrollo de la mandíbula

Como ya se ha mencionado la mandíbula, se desarrolla a partir del primer arco branquial, a medida que prosigue el desarrollo del proceso mandibular, en un determinado periodo aparece de cada lado una vara de cartílago que se extiende desde la posición del oído en desarrollo hacia la línea media; esto se denomina cartílago de Meckel. No es el verdadero precursor de la mandíbula porque no es remplazado con hueso como sucede con el cartílago de los huesos largos, la osificación comienza en el tejido fibroso adyacente al cartílago de Meckel. Hacia la quinta semana de vida intrauterina aparece un centro de osificación de cada lado. En esta época se forma el nervio dentario inferior, y el proceso de osificación comienza en la región donde se bifurca este nervio en sus ramas incisiva y mentoniana.

Estos centros de osificación se identifican por la diferenciación de células formadoras de hueso (osteoblastos) a partir del tejido mesenquiático. La osificación progresa con rapidez y envuelve el nervio maxilar inferior. El cartílago de Meckel se reabsorbe mientras que se esboza la forma de la mandíbula, pero este cartílago nunca se recubre por hueso; en toda su extensión permanece hacia el lingual de él mientras se reabsorbe de forma gradual.²

En el segundo mes de vida intrauterina aparece el cartílago secundario en la región de los futuros cóndilos, apófisis coronoides y región mentoniana. (Figura 2) Donde observamos A, el cartílago (de Meckel) cara lingual del lado izquierdo. B, cartílago secundario en la región coronoides y condilea en la sínfisis.

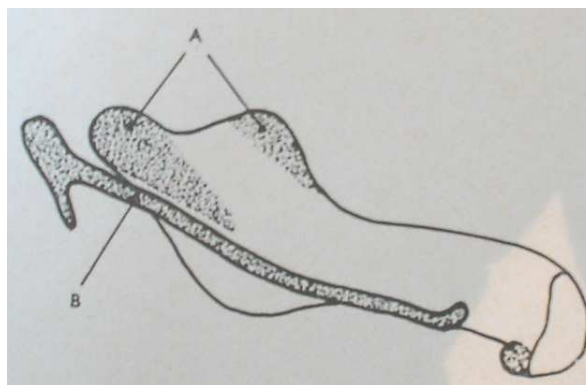


Figura 2 tomada del libro de Beresford, S. J. "Ortodoncia actualizada". Pág. 5

Prosigue el proceso de osificación y la mandíbula comienza a adquirir su forma característica. En la región mentoniana se osifican nódulos cartilaginosos accesorios, que se conocen como osículos mentonianos. El extremo posterior del cartílago de Meckel forma el martillo y el yunque. Lo único que queda al nacer, de la conexión entre ellos dos y la mandíbula, es el ligamento fibroso esfenomandibular y el ligamento anterior del martillo, formado a partir del pericondrio. Hacia la mitad de la vida intrauterina se

completa la mandíbula ósea típica. El cartílago condíleo permanece como una capa de grosor considerable sobre el cóndilo con una capa pericondral resistente. La apófisis coronoides es pequeña. En este periodo el proceso condíleo se inclina hacia atrás y los gérmenes dentarios yacen en una canaleta ósea sin capa alguna que los cubra. Las dos mitades de la mandíbula se unen en medio por tejido fibroso que a veces incluye los osículos mentonianos. El agujero mentoniano se haya cerca del borde inferior del hueso.²

1.1.2 Desarrollo del Maxilar

El maxilar superior se ha descrito como la clave arquitectónica de la cara, porque entra en contacto directo con todos los huesos faciales, excepto el vómer y la mandíbula.⁴ Así que merece llamar nuestra atención su desarrollo embrionario. Los arcos mandibulares originan prolongaciones, los procesos maxilares que crecen en sentido ventral hacia la línea media y comienzan a formar los límites superiores del orificio bucal primitivo, los procesos nasales medios originan dos procesos globulares que después constituyen el paladar primitivo.²

Los extremos de los procesos nasal lateral y maxilar se fusionan a medida que progresa el desarrollo. En esta línea de unión, el ectodermo penetra en los tejidos para formar el conducto nasolagrimal. La falta de fusión o la fusión imperfecta de este sitio es la responsable de las fisuras faciales de diversos tipos. Sigue el crecimiento hacia adelante y hacia la línea media de los procesos maxilares. Entre la sexta y la octava semana de vida intrauterina, a partir de los procesos maxilares, se dirigen hacia la línea media proyecciones palatinas, y crecen hacia abajo, a cada lado de la lengua en desarrollo. Al comienzo, las narinas anteriores se abren hacia el techo de la boca primitiva, que no se encuentra separada de la cavidad nasal. En la porción anterior, el paladar primitivo se forma con los procesos

globulares del proceso nasal medio.²

Durante la duodécima semana, al crecer y desarrollarse la región mandibular, la lengua crece hacia abajo y adelante y permite de esta manera el crecimiento hacia la línea media de los dos procesos palatinos de proceso maxilar y su fusión en "V" con el paladar primitivo. En esta etapa la boca se separa de la cavidad nasal. Al mismo tiempo, estos procesos se fusionan con el tabique nasal, que crece hacia abajo. Hay un grado alto de diferenciación de estos tejidos. El contenido mesodérmico se diferencia en zonas donde las células se encuentran en contacto apretado (mesodermo propiamente dicho), que origina los elementos musculares y el mesénquima, a partir del cual, a su vez se forma el hueso o cartílago. Después del nacimiento, los restos de cartílago permanecen como centros importantes de crecimiento.²

El maxilar se osifica a partir del tejido conjuntivo en relación estrecha con el cartílago de la cápsula nasal, que se diferencia temprano del mesodermo del proceso fronto nasal. El maxilar de cada lado se forma a partir de un centro principal de osificación en la región de lo que mas adelante será la fosa canina. Este centro se encuentra en relación de vecindad con la rama maxilar del quinto par, donde se divide en sus ramas terminales. Según algunos autores, la premaxila se desarrolla en su porción anterior, uno de cada lado, a partir de dos centros de osificación: uno de estos centros se encuentra muy alto, debajo del piso de la fosa nasal y el otro en la región de la futura fosa incisiva. Para adquirir su forma característica la osificación del maxilar se extiende hacia atrás, arriba, adelante y en sentido lateral. Al nacer son visibles los elementos premaxilares en la porción palatina del maxilar; se encuentran parcialmente separados el uno del otro y de los dos maxilares por suturas que contienen tejido conjuntivo. Por medio de suturas similares el maxilar se une a los huesos vecinos, el cigoma, los huesos frontales y el esfenoides. Los procesos palatinos de cada lado se unen por una sutura de la línea media por una sutura transversa, con el proceso palatino del hueso palatino. Al

nacer, el maxilar es una pequeña reproducción del adulto. En este periodo los dientes temporarios en sus criptas no están cubiertos de hueso en sus caras oclusales.² (Figura 3) Se pueden apreciar los periodos de crecimiento y la fusión de los procesos palatinos y el tabique nasal. 1, cuatro semanas. 2, 8 semanas. 3, 10 semanas. 4, 12 semanas. P, Procesos Palatinos. S, Tabique nasal. T, Lengua.

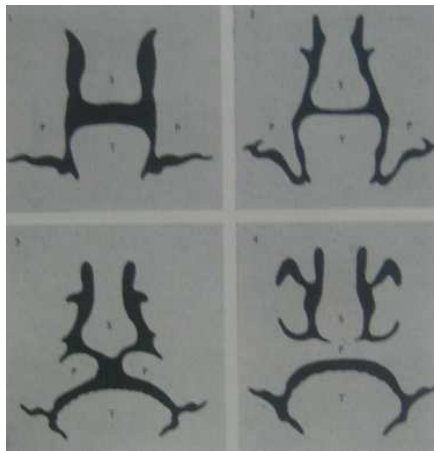


Figura 3 tomada del libro de Beresford, S. J. "Ortodoncia actualizada". Pág.3

1.1.3 La Lengua

El esbozo de la lengua ya se hace visible en un estado de desarrollo muy temprano. Inmediatamente detrás de la membrana faríngea se origina un montículo mediano, el tubérculo impar, el cual se fusiona tempranamente con dos rodetes laterales, provenientes del arco mandibular. De este esbozo se desarrollan los dos tercios anteriores de la lengua (punta y dorso) mientras que el tercio posterior (base) se desarrolla del material de los arcos hioideos y faríngeos. La musculatura lingual proviene de las somitas occipitales e ingresa secundariamente. La participación de las siguientes componentes en el desarrollo de la lengua puede deducirse de la inervación en su estado definitivo: La musculatura lingual esta inervada por el nervio

hipogloso, un nervio somatomotórico, mientras que la mucosa lingual esta inervada por el nervio lingual (V3), la cuerda del tímpano eglosofaríngeo y el vago.⁵ (Figura 4) En un embrión de 16 mm, se aprecia el desarrollo de la lengua a partir de la fusión temprana del arco mandibular

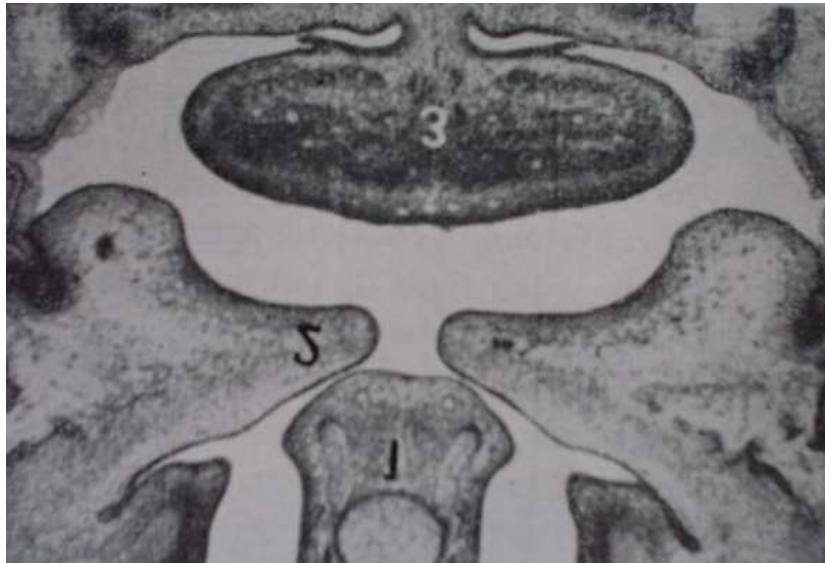


Figura 4 tomada del libro de Harndt E. Wald
"Odontología infantil". Pág. 21

1.1.4 Tejidos Blandos

Mientras durante las primeras semanas de vida intrauterina el tejido óseo se diferencia a partir del mesénquima, bloques de mesoderma origina el tejido muscular y migran con su aporte nervioso para obtener las inserciones en las partes duras al paso que se desarrollan. El primer grupo (derivados del primer arco) formará los músculos masticadores, y el segundo grupo (derivados del segundo arco) formarán los músculos de la expresión facial. Salvo una o dos excepciones, los músculos debido a la migración, pierden inserción con los elementos primitivos del esqueleto, mientras que el aporte nervioso permanece como evidencia de su origen.²

1.1.5 La Articulación Temporo - Mandibular

Aún no se encuentra bien desarrollada, la fosa es pequeña y mira lateralmente; la eminencia es pequeña y el proceso del cóndilo se inclina hacia atrás.²

1.2 Desarrollo y Formación Dental

1.2.1 Desarrollo embrionario de los dientes

Desde el comienzo de la formación de la cara embrionaria, entre los días veinticuatro y treinta y ocho, se puede distinguir el epitelio odontogénico como una zona engrosada de epitelio.⁶

Los dientes empiezan mediante una invaginación de la lamina dental hacia el tejido conectivo subyacente en el borde de los arcos maxilares y mandibulares, los cambios morfológicos posteriores de esta estructura se desarrollan desde aproximadamente la sexta semana del periodo intrauterino y continúan mas allá del nacimiento hasta el cuarto o quinto año de vida.⁶

Hacia la sexta semana de desarrollo, la capa basal del revestimiento epitelial de la cavidad bucal prolifera rápidamente y forma una estructura en forma de C, la lámina dental, a lo largo de los maxilares superior e inferior; esta lámina ulteriormente origina varias evaginaciones que se introducen en el mesénquima subyacente. La superficie profunda de los brotes se invagina y se llega al periodo de caperuza o casquete del desarrollo dentario. La caperuza consiste en una capa externa, el epitelio dental externo, capa interna el epitelio dental interno y un centro de tejido laxo, el retículo estrellado. El mesénquima situado en la concavidad limitada por el epitelio

dental interno prolifera y se condensa, formándose así la papila dental.¹

Al crecer la caperuza dental y profundizarse así la escotadura, el diente adquiere aspecto de campana (periodo de campana), las células de mesenquima de la papila adyacente a la capa dental interna se convierten por diferenciación en odontoblastos; estas células elaboran la predentina. Con el tiempo, la predentina calcifica y se transforma en la dentina definitiva, los odontoblastos retroceden hacia la papila dental y dejan en la dentina prolongaciones citoplásmicas finas llamadas fibras dentinarias, La capa de odontoblastos persiste durante toda la vida del diente y constantemente produce predentina la cual se transforma en dentina. Las demás células de la papila dental forman la pulpa del diente.¹ (Figura 5), Se muestran los diferentes periodos del desarrollo embrionario del diente.¹

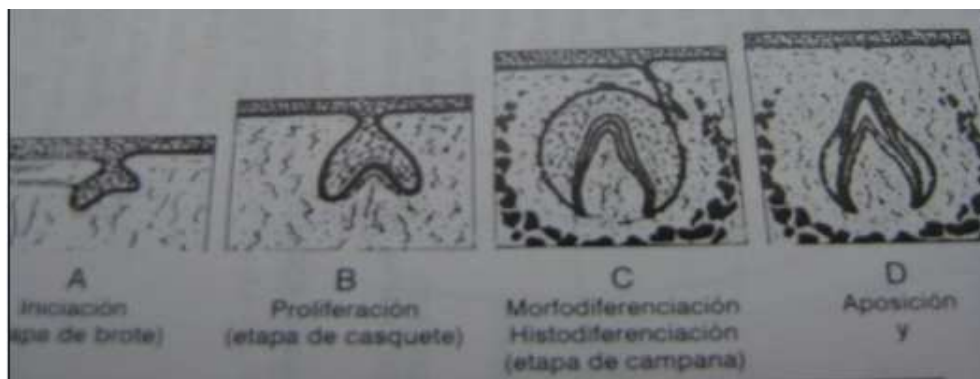


Figura 5 tomada del libro
J.R.Pinkham "Odontopediatría". Pág. 178

Mientras ocurre lo anterior, las células epiteliales de la capa dental interna se han convertido por diferenciación en ameloblastos (formadores de esmalte). Estas células producen largos prismas de esmalte que se depositan sobre la dentina.¹

El esmalte se deposita inicialmente en el ápice del diente y desde ahí se extiende de poco a poco hacia el cuello, formando de esta manera el revestimiento de esmalte de la corona de la pieza. La raíz del diente

comienza a formarse poco después de brotar la corona; las capas epiteliales dentales internas y externas adosadas en la región del cuello del diente. Se introducen más profundamente y forman la vaina radicular epitelial de Hertwig. Las células de la papila dental que están en contacto con la vaina se convierten por diferenciación en odontoblastos, que depositan una capa de dentina que se continúa con la de la corona. Al depositarse cada vez más dentina en el interior de la capa ya formada, la cavidad pulpar se estrecha y finalmente forma un conducto por el que pasan los vasos sanguíneos y los nervios de la pieza dentaria.¹

Las células mesenquimatosas situadas fuera del diente y en contacto con la dentina de la raíz se convierten por diferenciación en cemento blastos.

Estas células elaboran una capa delgada de hueso especializado, el cemento, que se deposita sobre la dentina de la raíz; fuera de la capa de cemento, el mesénquima origina el ligamento parodental. Las fibras de este ligamento están introducidas por un extremo en el cemento, y por el otro en la pared ósea del alveolo. En consecuencia, el ligamento mantiene firmemente en posición a la pieza y al propio tiempo. Actúa como amortiguador de choques.¹

1.2.2 Características de las arcadas al nacer

Al nacer la superficie alveolar de los maxilares esta recubierta, por encima sólida y firme que puede ejercer una función enérgica durante la alimentación y la exploración de objetos. El arco superior tiene forma de herradura y, aunque hay cambios en tamaño, la forma en general es constante. El rodete maxilar está dividido en 10 segmentos, separados por surcos de profundidad, correspondiente a los dientes. Los más notorios de estos segmentos corresponden a los incisivos centrales, a los caninos y primeros molares como lo muestra la (Figura 6). Donde se pueden apreciar los segmentos correspondientes a cada diente, y un espacio en la zona de

anteriores, la erupción de incisivos cierra este espacio, además se observa el contacto en zona de molares.⁶

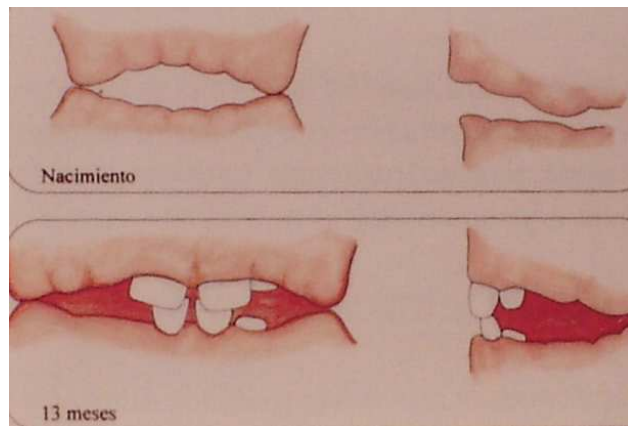


Figura 6 tomada del libro de Fernando Escobar Muñoz "Odontología pediátrica". Pág. 371

El rodete inferior tiene una forma diferente, en <<U>> o rectangular, de modo que puede dividirse en una zona anterior (inicial) y dos laterales (molares), con los caninos en los ángulos. La parte inferior es comparativamente ancha y, a veces, revertida en el frente. Los segmentos no están tan bien delimitados como en el rodete superior.⁶

Durante el reposo, la lengua se ubica entre los rodetes en todas las regiones. Al contacto, que ocurre en la zona posterior, se aprecia que el rodete mandibular está retrasado al superior en 6 milímetros. De esta manera, hay un espacio en la zona anterior durante el cierre que será utilizado durante la erupción de los incisivos.⁶

1.2.3 Desarrollo de la dentición temporal

Recordemos que fue en el claustro materno donde comenzó la calcificación de todas las piezas temporarias, además del primer molar permanente. A los cuatro meses se forman incisivos y caninos temporarios. Al 5º mes: molares temporarios, durante el 7º mes primer molar permanente,

no completándose hasta el final del primer año de la vida postnatal.⁷

Según las investigaciones de Schour y Kronfeld, la porción de los dientes temporarios calcificada en el período prenatal, suele estar bien calcificada y homogéneamente formada, no estando influida de manera notable por las fluctuaciones del estado materno, salvo la gravedad de la deficiencia como en la osteomalacia.⁷

El crecimiento es acelerado durante los primeros seis meses, coincidiendo con el desarrollo dentario. Los dientes temporales, al principio rotados e imbricados en sus criptas se ubican, con el crecimiento óseo, en la posición que mostrarán al erupcionar por lo general sin rotaciones e incluso, con espacios entre ellos.⁶ (Figura 7). En donde se muestra la erupción de incisivos superiores e inferiores.

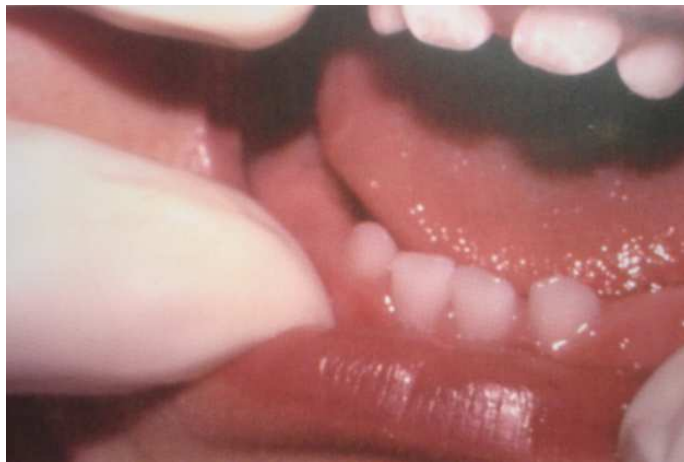

Figura 7 tomada del libro de Fernando Escobar Muñoz "Odontología pediátrica". Pág. 379

El crecimiento postnatal de la parte anterior de los maxilares, en dirección sagital y transversal, ocurre en los primeros meses, deteniéndose prácticamente a los ocho o doce meses período en el cual queda determinado el espacio disponible para ubicar a toda la dentición temporal,

situación que en la gran mayoría de los casos permite la erupción sin problemas de todas estas piezas dentarias.⁶ (Figura 8). Se observa la dentición temporal completa, y se nota la presencia de espacios.

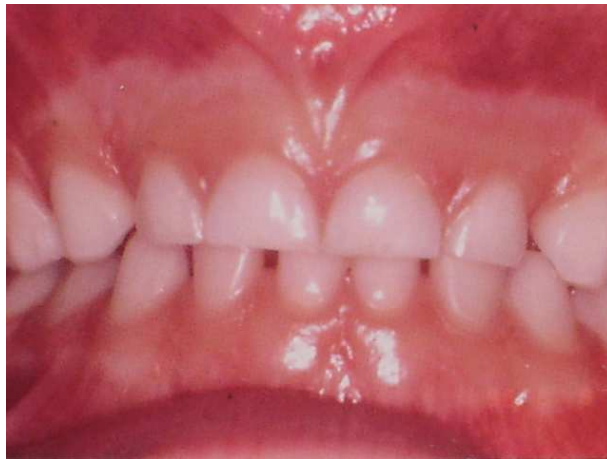

Figura 8 tomada del libro de Fernando Escobar Muñoz "Odontología pediátrica". Pág. 379

1.3 Cronología y Erupción Dental

Definimos erupción al movimiento de los dientes a través del hueso y la mucosa que los cubre, hasta emerger y funcionar en la cavidad bucal.⁶

En su camino eruptivo, las piezas van destruyendo tejidos duros y blandos que se interponen. La mucosa es la que ofrece mayor dificultad, pero la presión interna de la corona y la externa bucal, por presiones de cierre, de alimentos u objetos que el niño lleva instintivamente a la boca, produce la isquemia paulatina, adelgazamiento, destrucción y muerte celular.⁷

Una vez que el diente ha hecho erupción, apareciendo en la cavidad bucal, continua su movimiento vertical hasta encontrar el diente opuesto.

Dentro de un margen normal de variación, los veinte dientes temporales que constituirán las arcadas temporales del niño, hacen su erupción en épocas determinadas iniciándose los primeros a los seis meses,

y completándose luego cada grupo en cada semestre.⁷

Los incisivos temporales son los primeros en erupcionar entre los seis y doce meses, en el orden siguiente: primero los incisivos inferiores, luego los incisivos centrales superiores, continuando los incisivos laterales superiores, terminando este grupo con los incisivos laterales inferiores. Los cuatro erupcionan en un plano anterior. Entre los dieciocho y veinticuatro meses inician su erupción los primeros molares, que producen el primer levante fisiológico de la oclusión; las presiones naturales de los labios, lengua, carrillos, producirán el desplazamiento incisivo hasta su normal relación. Finalmente, entre los veinticuatro y treinta y cinco meses, los segundos molares temporales y caninos, sin ser una regla rigurosa. Las alteraciones de la misma dependen de muchos factores.⁷ (Tabla 1).

Diente	Comienza la formación de tejido duro	Cantidad de esmalte formado al nacimiento	Esmalte Completo	Erupción	Raíz completa
Dentición Primaria Superiores	4 meses in útero	cinco sextos	1.5 meses	7.5 meses	1.5 años
Incisivo central	4.5 meses in útero	Dos tercios	2.5 meses	9 meses	2 años
Incisivo lateral	5 meses in útero	Un tercio	9 meses	18 meses	3 años 3 meses
canino	5 meses in útero	Cúspides unidas	6 meses	14 meses	2.5 años
primer molar	6 meses in útero	Puntas de cúspides aún aisladas	11 meses	24 meses	3 años
segundo molar					
Inferiores	4.5 meses in útero	Tres quintos			
Incisivo central	4.5 meses in útero	Tres quintos	2.5 meses	6 meses	1.5 años
Incisivo lateral	5 meses in útero	Un tercio	3 meses	7 meses	1.5 años
canino	5 meses in útero	Cúspides unidas	9 meses	16 meses	3 años 3 meses
Primer molar	5 meses in útero	Puntas de cúspides aún aisladas	5.5 meses	12 meses	2 años 3 meses
Segundo molar	6 meses in útero		10 meses	20 meses	3 años

Tabla 1 tomada del libro de Guardo J. A. "Ortodoncia". Pág. 46

La aceleración y más especialmente el retardo de la erupción (más de seis meses para cada grupo) indica trastornos de orden general endocrino o nutritivo infeccioso.⁷

CAPITULO II

DENTICIÓN PRIMARIA, MIXTA Y SECUNDARIA

2.1 Características de la primera dentición

La erupción de la dentición primaria puede comenzar seis o siete meses después del nacimiento, pero los límites normales son de cuatro a diez meses. Debe recordarse que una variación de tres meses cae dentro de los límites normales.⁸

Ocasionalmente un incisivo inferior primario erupciona en la época del nacimiento; puede ser un diente supernumerario, pero generalmente es un diente de la serie normal. Como la raíz no se ha formado todavía es muy débil y fácilmente, se vuelca hacia lingual cuando el niño muerde un objeto. Puede ser necesario extraer prematuramente este diente especialmente si causa dificultades al mamar, pero las radiografías nos mostrarán si pertenece a la serie normal, en cuyo caso se harán todos los esfuerzos razonables para mantenerlo.⁸

Los dientes primarios son 20 y constan de: un incisivo central, un incisivo lateral, un canino, un primer molar y un segundo molar en cada cuadrante de la boca desde la línea media hacia atrás.

Puesto que las piezas primarias se utilizan para la preparación mecánica del alimento del niño para digerir y asimilar durante uno de los periodos más activos del crecimiento y desarrollo, realizan funciones muy importantes y críticas. Otra destacada función que tienen estos dientes es mantener el espacio en los arcos dentales para las piezas permanentes. Las piezas primarias también tienen la función de estimular el crecimiento de las mandíbulas por medio de la masticación, especialmente en el desarrollo de la altura de los arcos dentales. También se tiende a olvidar la importancia de los dientes primarios en el desarrollo de la fonación. La dentición primaria

es la que da la capacidad para usar los dientes para pronunciar. La pérdida temprana y accidental de dientes primarios anteriores puede llevar a dificultades para pronunciar los sonidos "f, v,s,z y th"* incluso después que hace erupción la dentición permanente, pueden persistir dificultades en pronunciar "s,z,y th", hasta el punto de requerir corrección. Sin embargo, en la mayoría de los casos la dificultad se corrige por sí misma con la erupción de los incisivos.⁹

Los dientes primarios también tienen función estética, ya que mejoran el aspecto del niño.⁹

2.1.1 Morfología de los dientes primarios

Existen diferencias morfológicas entre las denticiones primarias y permanentes en tamaño de las piezas y en su diseño general externo e interno. (Figura 9).

Estas diferencias pueden enumerarse como sigue:

- 1.- En todas dimensiones, las piezas primarias son más pequeñas que las permanentes correspondientes.
- 2.- Las coronas de las piezas primarias son mas anchas en su diámetro mesiodistal en relación con su altura cervicoclusal, dando a las piezas anteriores aspectos más aplastado.
- 3.- Los surcos cervicales son más pronunciados, especialmente en el aspecto bucal de los primeros molares primarios.
- 4.- Las superficies bucales y linguales de los molares, primarios son mas planas en la depresión cervical que las de los molares permanentes.
- 5.-Las superficies bucales y linguales de los molares convergen hacia las superficies oclusales, de manera que el diámetro bucolingual de la superficie oclusal es mucho menor que el diámetro cervical.

- 6.- Las piezas primarias tienen un cuello mucho más estrecho que los molares permanentes.
- 7.- En los primeros molares la copa de esmalte termina en un borde definido en vez de ir desvaneciéndose hasta llegar a ser un filo de pluma, como en los molares permanentes.
- 8.- La copa de esmalte es más delgada y tiene profundidad más consistente, teniendo en toda la corona aproximadamente 1mm de espesor.
- 9.- Las varillas de esmalte en el cervix se inclinan oclusalmente, en vez de orientarse gingivalmente, como en las piezas permanentes.
- 10.- En las piezas primarias hay en comparación menos estructura dental para proteger la pulpa. El espesor, de la dentina de las cámaras pulpares en la unión de esmalte y dentina.
- 11.- Los cuerpos pulpares están más altos en los molares primarios, especialmente los cuernos mesiales, y las cámaras pulpares son proporcionalmente mayores.
- 12.- Existe un espesor de dentina comparablemente mayor sobre la pared pulpar en la fosa oclusal de los molares primarios.
- 13.- Las raíces de las piezas anteriores primarias son mesiodistalmente más estrechas que las anteriores permanentes.
- 14.- Las raíces de las piezas primarias son más largas y más delgadas, en relación con el tamaño de la corona, que las piezas permanentes.
- 15.- Las raíces de los molares primarios se expanden hacia afuera más cerca del cerviz que la de los dientes permanentes.
- 16.- Las raíces de los molares primarios se expanden más a medida que se acercan a los ápices, que las de los molares permanentes. Esto permite el lugar necesario para el desarrollo de brotes de piezas permanentes dentro de los confines de estas raíces.

17.- Las piezas primarias tienen generalmente color más claro.⁹

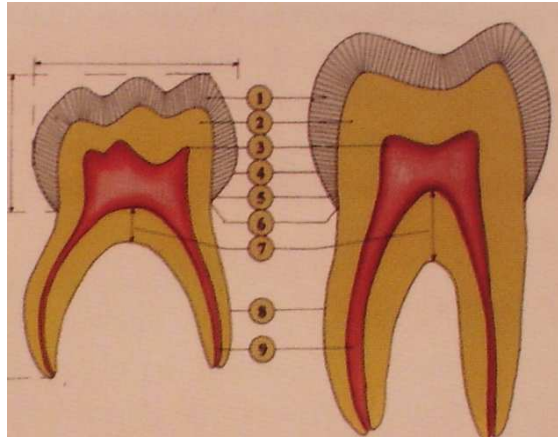


Figura 9 tomada del libro de Escobar Muñoz "Odontología pediátrica". Pág.

2.1.2 Espacios del Desarrollo

Para obtener una mejor perspectiva, trataremos con mayor detalle ciertas modificaciones de posición dental y tamaño de arco.

A la edad de un año, cuando erupciona el primer molar, los caninos permanentes empiezan a calcificarse entre las raíces de los primeros molares primarios. Cuando las piezas primarias erupcionan hacia la línea de oclusión, los incisivos permanentes y los caninos emigran en dirección anterior, a un ritmo mayor que las piezas primarias. De este modo, a los dos y medio años de edad, están empezando a calcificarse los primeros premolares entre las raíces de los primeros molares primarios, lo que era antes la sede de calcificación, del canino permanente. De esta manera al erupcionar las piezas primarias y crecer la mandíbula y el maxilar superior, queda mas espacio apicalmente para el desarrollo de piezas permanentes.⁹ (Figura 10). Muestra el arco temporal a los dos y medio años donde están comenzando a calcificarse primeros premolares y primeros molares permanentes.

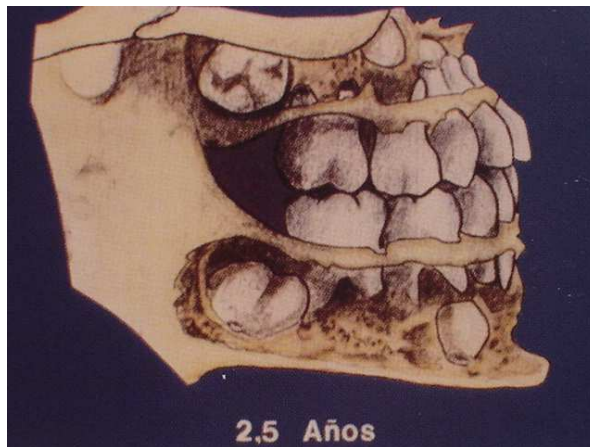


Figura 10 tomada del libro de Escobar Muñoz "Odontología Pediátrica". Pág.379

2.1.3 Características normales del arco temporal

Los dientes temporales, al erupcionar, se ubican en un espacio virtual relacionado a músculos y sus funciones. Estas últimas ejercen influencia directa sobre las piezas e indirectamente en los tejidos de soporte; así debido a la adaptabilidad de éstos durante la primera infancia, los arcos terminan por lo general bien alineados, forma regular y, en general, con menos alteraciones que las observadas en la dentición permanente.⁹

2.1.4 Espaciamiento

Por lo general, la dentición temporal presenta espacios interdentarios, pequeños entre incisivos y molares y mas notorios en relación a los caninos.

2.1.4.1 Espacios primates

Uno de los conceptos más audaces sobre erupción dental y desarrollo del arco fue publicado por Louis J. Baume Observó que en los arcos dentales

primarios se presentan dos tipos: los que mostraban espacios intersticiales entre las piezas y los que no los mostraban. Muy frecuentemente, se producían dos diastemas constantes en el tipo de dentadura primaria espaciada, uno entre el canino primario mandibular y el primer molar primario y el otro entre el incisivo lateral maxilar y el canino primario maxilar. Como se observa en la (Figura 11). (Estos diastemas están presentes en la boca de todos los demás primates. Por esto, cuando ocurren en seres humanos, se les describe como espacios primates).⁹

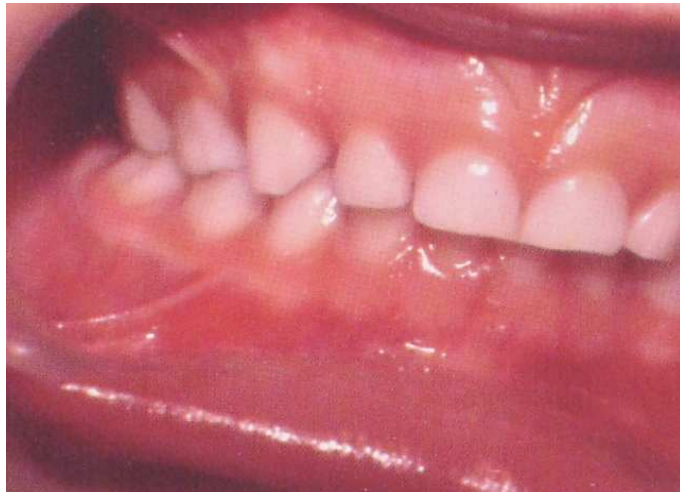

Figura 11 tomada del libro de Escobar Muñoz "Odontología Pediátrica". Pág. 382

2.1.4.2 Relación incisal horizontal y vertical

Tanto el overbite, como el overjet tienen una asociación bastante directa con el desarrollo esquelético en sentido antero posterior y vertical, respectivamente y además, sobre todo en dentición temporal, experimentan variaciones notables por efecto de agentes ambientales.

2.1.4.3 El signo canino

En la fórmula temporal el canino inferior ocluye por delante del superior, de tal manera que la vertiente distal de la cúspide se relaciona con la mesial del oponente.

El valor funcional que tiene esta relación denominada «signo canino normal» es otorgar estabilidad a la región, ya que los caninos mandibulares proveen un contacto que controla la distancia intercanina maxilar, durante el crítico período de recambio de incisivos.⁶

2.1.4.4 Relación de molares.

Los dientes primarios posteriores ocluyen de manera que una cúspide mandibular articula por delante de su correspondiente cúspide superior. La cúspide mesiolingual de los molares superiores ocluye en la fosa central de los molares inferiores y los incisivos están verticales, con un mínimo de sobre-mordida y resalte. El segundo molar primario inferior habitualmente es algo más ancho mesiodistalmente que el superior, originando típicamente un plano terminal recto al final de la dentadura primaria.¹⁰

La relación normal de los molares temporales, escalón mesial discreto, o plano terminal recto, no garantiza por si misma la normalidad de la eventual oclusión de los molares permanentes. En un estudio longitudinal, Bishara ha examinado la evaluación en esta región observando la presentación de varias posibilidades. Hay predominio de neutro oclusión en casos con antecedentes de relación molar normal en fórmula temporal.⁶ Como se observa en la (Figura 12); La probabilidad de relación de primeros molares permanentes, según la oclusión de los molares temporales.

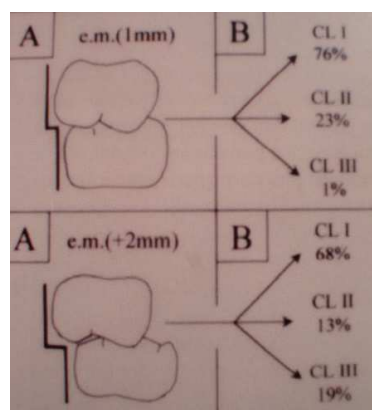


Figura 12 tomada del libro de Escobar Muñoz "Odontología Pediátrica". Pág. 384

Dicho de otra manera. La superficie distal del segundo molar primario mandibular será mesial a la superficie distal del segundo molar primario maxilar. Cuando se verifica esto, los primeros molares permanentes mandibular y maxilar pueden erupcionar directamente a oclusión normal a esta temprana edad. Sin embargo, normalmente los primeros molares permanentes hacen erupción en posición de extremidad a extremidad.⁹ Ver (Figura 13), Se observan los molares permanentes erupcionando a oclusión normal debido al escalón mesial presente.

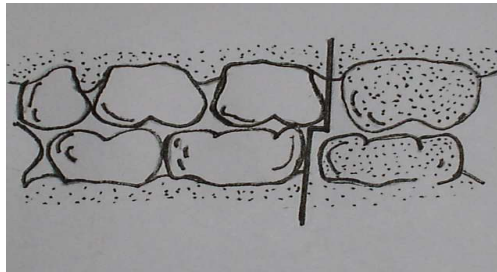


Figura 13 tomada del libro de S.B. FINN "Odontología Pediátrica". Pág. 284

Si el arco mandibular contiene un arco primata, la erupción del primer molar permanente causará que el segundo molar primario y el primer molar primario se muevan anteriormente, eliminando el diastema entre el canino primario inferior y el primer molar primario y permitirán que el molar maxilar haga erupción directamente a oclusión normal.⁹ (Figura 14).

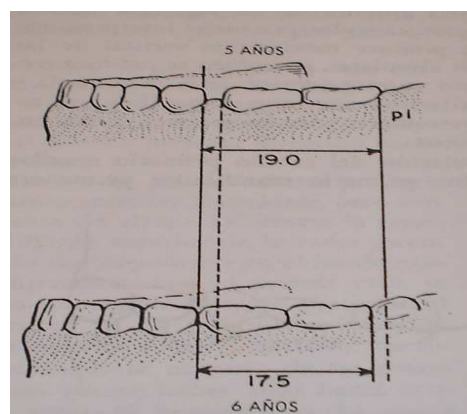


Figura 14 tomada del libro de S.B. FINN "Odontología Pediátrica". Pág. 284

Si no existiera espacio en el arco primario mandibular, los molares maxilar y mandibular generalmente mantendrán su relación de extremidad a extremidad, hasta que el segundo molar primario mandibular sea substituido por el segundo premolar mandibular, de menor tamaño. (Figura 15) Esto naturalmente, ocurre en una fase posterior, y permite el desplazamiento mesial tardío del primer molar permanente mandibular a oclusión normal con el molar maxilar.⁹

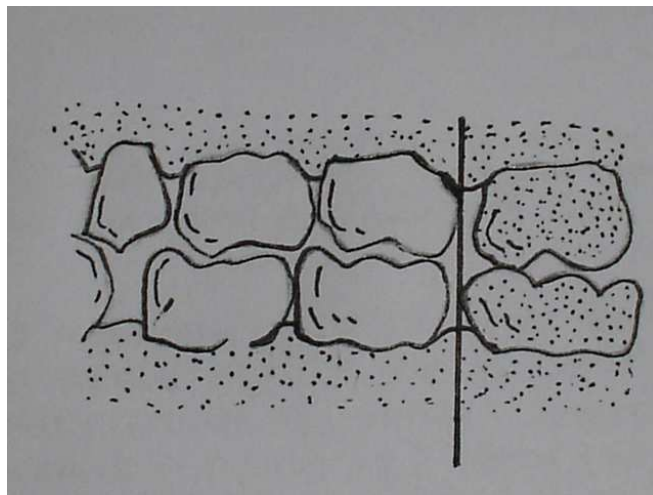


Figura 15 tomada del libro de S.B. FINN
"Odontología Pediátrica". Pág. 284

Una desafortunada combinación sería no poseer espacios en el arco mandibular, un arco maxilar con espacios intersticiales, y la superficie distal del segundo molar primario en mesial a la superficie distal del segundo molar primario mandibular. En ese caso al erupcionar los primeros molares permanentes, inmediatamente entrarán en disto oclusión. Incluso si las superficies distales de los segundos molares primarios están en línea recta, pero el molar permanente maxilar erupciona antes que el molar mandibular, el espacio del arco superior estará cerrado por migración mesial de los molares maxilares.

(Figura 16) Cuando los molares permanentes mandibulares hacen

erupción, no pueden migrar distalmente por que no existe espacio en la sección primaria del arco. El resultado será la distoclusión de los molares permanentes.⁹

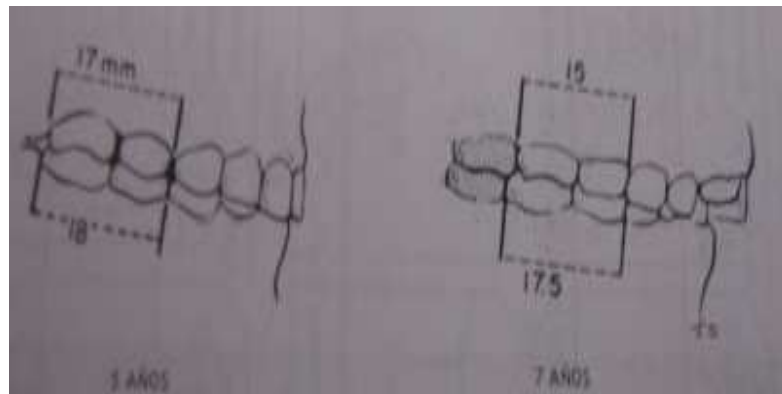


Figura 16 tomada del libro de S.B. FINN
"Odontología Pediátrica". Pág. 285

2.1.4.5 La línea media

Es por lo general coincidente, aunque se observan algunas desviaciones menores, posiblemente sin significado clínico, al existir movimientos de los incisivos en los diastemas normales es esa región.

2.1.4.6 El plano oclusal

A diferencia de la fórmula permanente, el plano es aproximadamente horizontal, sin curva. Los ejes axiales de las piezas temporales se proyectan en este plano en ángulos relativamente rectos, sobre todo en el sector de los molares. Por lo tanto, la fuerza oclusal resultante al conectar los dientes no tiene un vector anterior o componente anterior de fuerzas.⁶

Más específicamente, los molares quedan colocados en coincidencia con la vertical con sus caras oclusales directamente hacia arriba o hacia abajo. Como lo muestra la (Figura 17), Donde los dientes se encuentran casi

perpendiculares al plano de oclusión.

La oblicuidad, muy poca en todo caso, se da solamente al nivel de los incisivos, a diferencia de la dentición permanente.⁶




Figura tomada del libro ESCOBAR MUÑOZ
"Odontología Pediátrica". Pág. 385

2.1.5 Primer periodo de reposo

Una vez erupcionada la fórmula temporal, no hay nuevos eventos eruptivos clínicos durante un periodo de 3 años.

El desarrollo, por supuesto, es continuo, observándose durante este aparente periodo de estabilidad, cambios notorios en cara y cráneo, como así mismo en la odontogénesis. La sincrodosis esfenoccipital y el crecimiento sutural y cartilaginoso, se encuentran plenamente operativos, como también los procesos remodeladores. La resultante es una ganancia en altura de la cara, con la elongación de la rama mandibular sincronizadamente con los desarrollos esqueléticos, las piezas dentarias permanentes se encuentran completando sus coronas (caninos y premolares) y conformación radicular (incisivos y primeros molares)⁶ (Figura 18), Donde se puede observar la

maduración de la dentición permanente en diferentes grados.

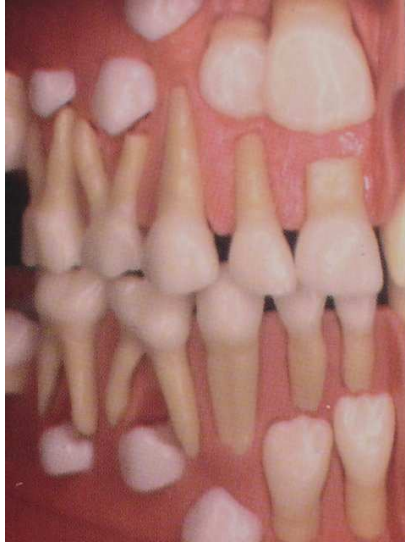

Figura 18 tomada del libro ESCOBAR MUÑOZ
"Odontología Pediátrica". Pág. 386

2.1.6 Articulación Temporomandibular

Existen tres elementos en la articulación temporomandibular: la fosa glenoidea, el cóndilo de la mandíbula y el menisco interarticular. En el feto de término la articulación es más o menos imprecisa, la fosa glenoidea es casi plana y la eminencia articular o cóndilo temporal se encuentra en estado rudimentario, lo que permite al menisco un juego libre en la fosa glenoidea somera. La fosa no empieza a adquirir su forma definitiva hasta después de establecida la oclusión respectiva.⁴

Cuando se abre la boca, la acción de los músculos pterigoideos externos acarrea los meniscos y los cóndilos en sentido anterior con respecto al tubérculo articular lo que provoca el descenso del cuerpo de la mandíbula. El movimiento anteroinferior de la apófisis coronoides da origen a la elongación del músculo temporal, mientras que el movimiento posteroinferior del ángulo del maxilar distiende el macetero y el terigoideo interno. Estos tres músculos activos, cuando se contraen, cierran las mandíbulas y oprimen los dientes inferiores contra los superiores y los cóndilos se deslizan de nuevo a

las fosas glenoideas.⁴

2.2 Dentición Mixta

Con la erupción de los primeros molares permanentes a los seis años, se inicia una nueva etapa en la boca del niño que durará hasta los doce años y que es la caída de los temporarios y su reemplazo por los permanentes, llamándosele a las arcadas mixtas, y a su oclusión: de transición; es un extraordinario período de actividad dentaria y de crecimiento maxilar facial.⁷ Los dientes permanentes se denominan dientes sucesionales, a saber, incisivos, caninos y premolares. Los dientes permanentes que erupcionan por detrás de los dientes primarios, se denominan dientes accesionales.¹⁰

2.2.1 Primer periodo de recambio

Este periodo representa el inicio de la dentición mixta, por sustitución y agregación de piezas en el arco, esto es el reemplazo incisal y la aparición distal de los molares permanentes. La duración de esta fase es poco más de dos años.⁶

El primer periodo de recambio suele ser una fase estéticamente desagradable en la región incisal, explicable parcialmente por los siguientes factores:

- El tamaño considerablemente mayor de los dientes permanentes en comparación con sus predecesores.
- La posición de los dientes permanentes anterosuperiores no es aquella que habrá posteriormente, debido a la divergencia que presentan al erupcionar
- Diferente coloración que en este período contrasta con la dentición temporal permanente
- Bordes irregulares correspondientes a los mamelones del desarrollo

adamantino.⁶ (Figura 19)

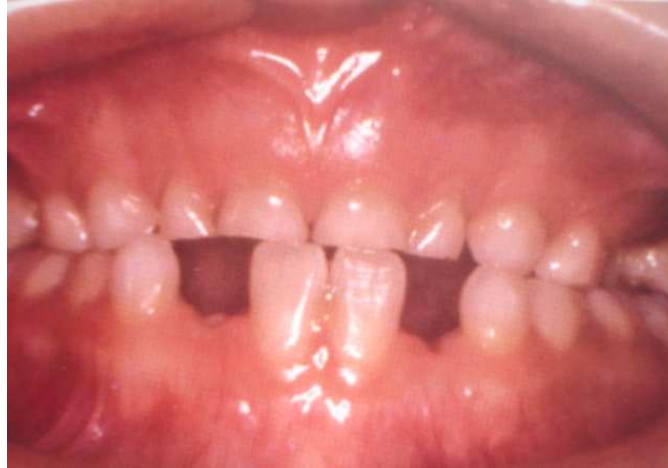

Figura 19 tomada del libro ESCOBAR MUÑOZ
"Odontología Pediátrica". Pág. 374

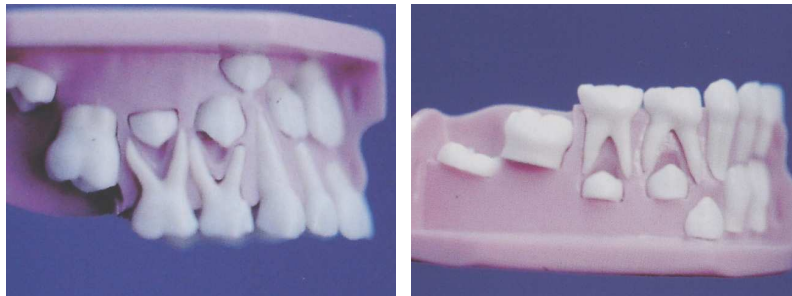
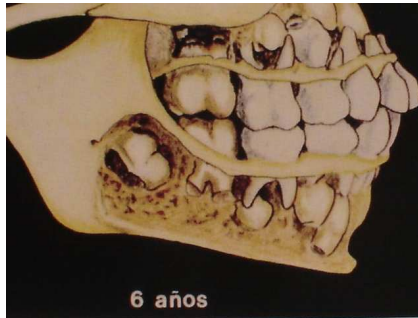
2.2.2 Erupción de los molares permanentes

Los primeros molares permanentes no tienen predecesor temporal y su desarrollo se establece en una tuberosidad insuficiente, o en la rama mandibular, a la altura del ángulo entre cuerpo y borde anterior.

El crecimiento del cráneo y la cara determina el espacio necesario por distal de la fórmula temporal, el cual será ocupado por los molares permanentes que a esta altura están experimentando movimientos eruptivos.⁶

El molar superior, cuyo folículo se encontraba con la cara oclusal dirigida hacia atrás, abajo y un poco hacia fuera, en la tuberosidad, describe un movimiento eruptivo pendular hacia abajo y adelante. En la etapa previa a la perforación de la mucosa, empieza a tomar contacto con la cara distal del segundo molar temporal, verticalizándose y dirigiéndose al plano oclusal. El molar inferior por otra parte, cuya cara oclusal estaba dirigida hacia delante, arriba y un poco hacia adentro, se dirige oblicuamente hacia delante y arriba, en una relación muy temprana con la raíz distal del segundo molar temporal, con referencia cambia su trayectoria eruptiva enderezamiento que lo

conduce al plano oclusal.⁶ (Figura 20,21 y 22) Se aprecia la posición de los molares y su trayectoria antes de erupcionar.



Figuras 20, 21,22 tomadas del libro ESCOBAR MUÑOZ "Odontología Pediátrica". Pág. 388

Las figuras 22 y 23 muestran la posición de molares superiores e inferiores antes de iniciar su movimiento eruptivo.

Con la descripción anterior se pueden hacer las siguientes 3 observaciones de valor clínico:

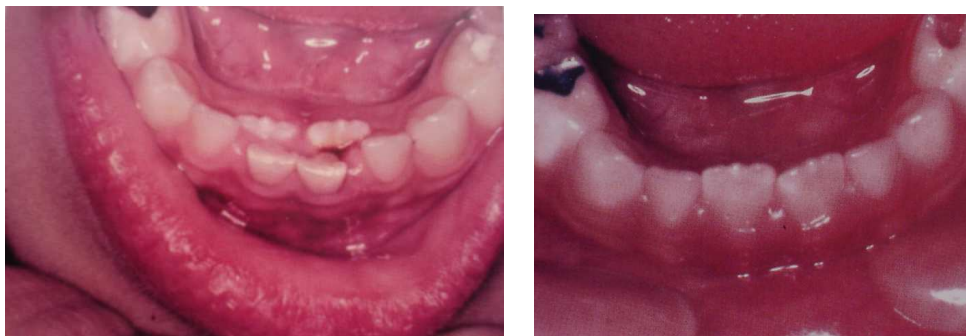- Es imprescindible la presencia de los segundos molares temporales para la ubicación correcta de los molares permanentes.⁶
- El molar inferior permanente, ante pérdida prematura del molar temporal, puede migrar intraalveolarmente, con cambios de inclinación.⁶
- El molar permanente superior, que toma contacto tardío con el temporal, experimenta, en ausencia de este, la continuación de su trayectoria pendular, facilitada por el hueso de relativa menor densidad. La resultante es una inclinación y rotación mesiopalatina de la corona teniendo como eje de la rotación con la raíz palatina del

molar.⁶

2.2.3 Erupción de incisivos inferiores permanentes.

Con poca separación en el tiempo, los incisivos centrales inferiores permanentes parecen acompañar, y a veces anteceder, la erupción de los molares. En condiciones normales reemplazan a los incisivos centrales temporales, desplazando hacia los caninos los incisivos laterales. Con cierta frecuencia erupcionan de sus predecesores, en caso positivo, no siempre está indicada la extracción inmediata de los incisivos temporales ya que el cuadro puede resolverse espontáneamente en los próximos meses.⁶

La erupción de los incisivos laterales permanentes es aun más indicativa de las condiciones de espacio, existentes. En condiciones típicas, se ubican en su posición desplazando a los caninos temporales hacia distal y vestibular, lo cual resulta en desaparición del espacio primate y en un aumento del ancho intercanino. Normalmente, los cuatro incisivos permanentes inferiores pueden quedar en esta etapa con un apiñonamiento leve, del orden del milímetro y medio, que desaparece durante el segundo periodo de recambio, como lo ilustra la (Figura 23 y 24).⁶ Donde la erupción es por lingual.



Figuras 23,24 tomadas del libro ESCOBAR MUÑOZ "Odontología Pediátrica". Pág. 391

2.2.4 Erupción de superiores permanentes. Etapa de patito feo

Al erupcionar los incisivos centrales mantienen la divergencia y siguen al mismo tiempo una trayectoria ligeramente oblicua, hacia delante, de tal manera, que aparecen más protruidos en relación a la posición que ocupaban sus antecesores. El movimiento hacia oclusal de estas piezas permite el paso hacia vestibular de las coronas de los laterales, hasta ese momento atrapados por el ancho coronario de los centrales.⁶

El diastema característico de los incisivos centrales es el signo de esta etapa descrita por Broad Bent como <<patito Feo>>.⁶ (Figura 25), Se observa la divergencia y cambio de angulación hacia vestibular de los incisivos centrales.

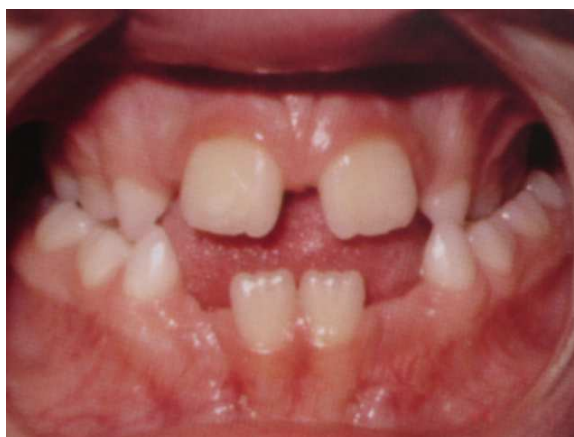

Figura 25 tomada del libro ESCOBAR MUÑOZ
"Odontología Pediátrica". Pág. 393

Cuando el incisivo lateral erupciona, los caninos que se encuentran más altos en el proceso alveolar también están erupcionando, pero están literalmente deslizando hacia abajo las raíces de los incisivos laterales en desarrollo. Esto tiende a empujar los ápices de estos dientes hacia la línea media, mientras las coronas tienden a proyectarse lateralmente como los caninos continúan erupcionando de cualquier modo hay un autónomo enderezamiento de los incisivos laterales. El espacio que con

frecuencia se forma entre los incisivos centrales y laterales generalmente se cierra cuando los caninos llegan al plano oclusal.¹¹ (Figura 26), La radiografía muestra el desplazamiento de caninos a través del hueso alveolar hacia la cavidad bucal.

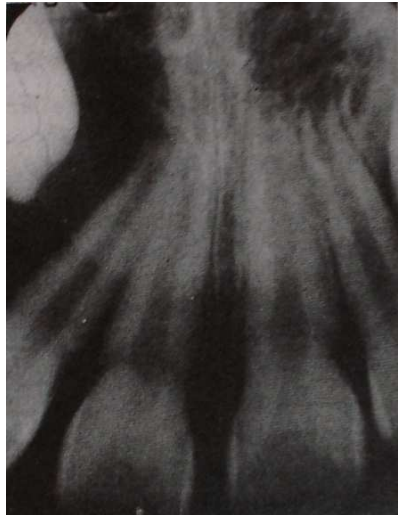

Figura 26 tomada del libro T.M. GRABER
"Ortodoncia teoría y práctica". Pág.113

La relación oclusal resultante del grupo incisivo puede reflejar armonía del crecimiento facial, o en contraste, alteraciones en sentido vertical y autero posterior (overbite y overjet).

2.2.5 Segundo periodo de reposo

Este periodo comienza cuando los incisivos están completamente erupcionados y termina cuando se inicia el reemplazo de los caninos molares temporales por caninos y premolares.⁶

Durante este periodo, propiamente, dentición mixta, los cambios debidos al crecimiento de la cara y la erupción dentaria se visualizan como elongación del tercio medio e inferior; hay un cambio entre la cara redonda del niño y la más estilizada del preadolescente.⁶

El inicio de la pubertad y la aceleración asociada con el crecimiento propio de la adolescencia, ocurre en promedio, dos años antes en las mujeres que en los varones. Sin embargo, la correlación entre desarrollo dentario y esquelético y maduración sexual es relativamente pequeña.⁶ (Figura 27), Donde se muestra el aumento significativo en la altura de la cara, en un periodo de crecimiento entre los siete y catorce años.

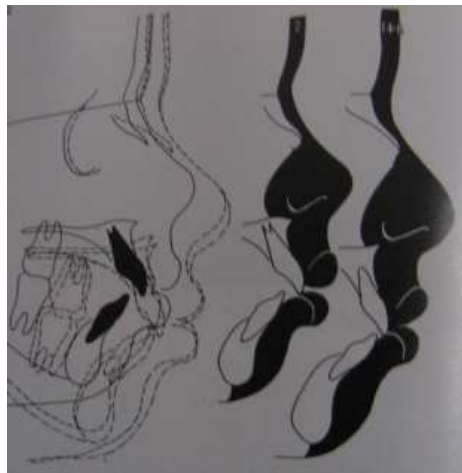


Figura 27 tomada del libro T.M. GRABER "Ortodoncia teoría y práctica". Pág.114

2.2.6 Segundo periodo de recambio

Esta ultima fase de recambio, con grandes variaciones individuales, resulta en el reemplazo de la zona de sostén, caninos y molares temporales por caninos y premolares, terminando con la erupción de los segundos molares permanentes.⁶

2.3 Características de la dentición permanente

Ubicados los segundos molares, toda la arcada del adolescente es permanente y durante este periodo del crecimiento de los maxilares se

realiza principalmente en el sentido antero-posterior para la futura ubicación del tercer molar en la parte más distal de los arcos. Los maxilares terminan su ciclo de crecimiento aparente entre los 18 y 20 años coincidiendo, este periodo con la terminación del crecimiento del esqueleto en altura por producirse, la unión de las epífisis con las diáfisis para terminar su osificación entre los 22-25 años.⁷

La influencia del tercer molar es reconocida como muy irregular, ya que este diente unas veces está reducido filogénicamente de tamaño; su evolución esta retrasada y otras veces no existe.⁷

Desde el comienzo del recambio dentario las arcadas sufren una constante evolución que termina con la erupción de los terceros molares esta evolución no presenta como en las arcadas temporarias una forma única, si no que está sujeta a factores más diversos que hacen que las arcadas permanentes tomen formas variadas,¹² como se puede ver en la (Figura 28). Diversos autores consideran las arcadas de forma a, parabólica; b, en forma de U; c, forma hiperbólica; d, forma ovoidea; e, forma elíptica, etc. Sin embargo el Dr. Carrea según sus conceptos a forma de la arcada es oval y todas las demás formas “No son mas que variaciones del tipo básico.”

6

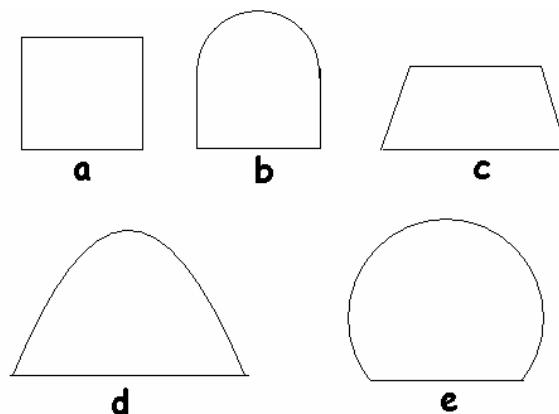


Figura 28 tomada del libro ARMANDO E.MONTI “Tratado de Ortodoncia”. Pág.177

Las dimensiones de las arcadas están vinculadas y en íntima relación con la forma y tamaño de los dientes y de la cara. Ya los antropólogos han reconocido esta relación: generalmente los dolicocefalos presentan arcadas alargadas y los braquicefalos arcadas anchas. Más directamente la morfología facial ejerce su influencia sobre las dimensiones y forma de la arcada. Así los leptoprosopos presentan casi siempre arcadas alargadas y estrechas; a la inversa, los euriprosopos, arcadas cortas y anchas⁷, como lo ejemplifica la (Figura 29).

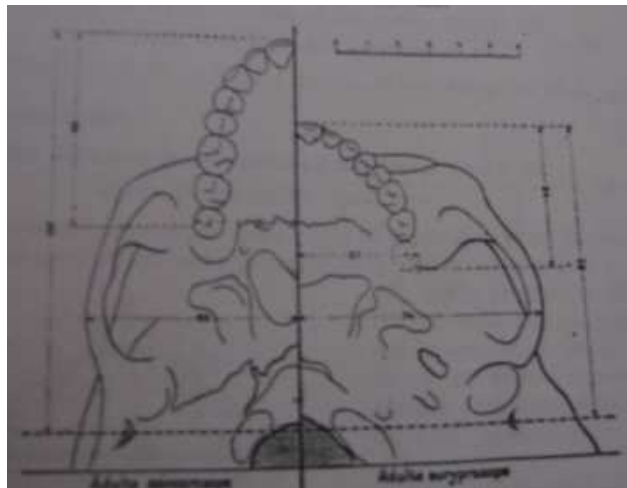


Figura 29 tomada del libro GUARDO J.A.
"Ortodoncia". Pág.63

2.3.1 Traslapes vertical y horizontal (Overbite y Overjet)

Se ha observado anteriormente la relación molar, es tiempo ahora de registrar las posiciones de los incisivos y la relación entre si en los planos horizontal y vertical, para establecer overjet y overbite.

Overjet: Significa traslape horizontal.

El overjet es la posición normalmente anterior de los incisivos superiores con respecto a los inferiores, distancia que se expresa en milímetros, colocando una regla en contacto con la cara vestibular de los

incisivos inferiores y registrando el punto en que la intercepta una línea tangente a la cara vestibular del incisivo superior.⁶

Dicho de otra manera: Es la distancia entre la cara labial del incisivo central inferior y el borde incisal del incisivo superior, medida en dirección paralela al plano oclusal. Es positivo cuando el incisivo superior se encuentra por delante del inferior. Cuando las caras vestibulares de ambos dientes están en un mismo plano, se considera borde a borde y es negativo en las mordidas invertidas anteriores.

La norma es hasta 5 milímetros. El resalte incisivo se observa en los exámenes clínicos cefalométricos y en el de los modelos.

Su alteración puede deberse a múltiples factores:

- Relación molar: La relación molar de clase II o clase III, con dientes alineados y tamaño armónico, producirá un Overjet aumentado o negativo respectivamente.⁶
- Presencia de apiñamientos y/o diastemas: Aún con relación molar clase I la presencia de apiñamientos inferiores y/o diastemas superiores provocan un aumento del Overjet. Lo inverso favorece un resalte negativo.⁶
- Tamaño Dentario: La macrodoncia de un sector incisivo tiene un efecto directo en la alteración del overjet.⁶
- Dientes del sector lateral: Cuando los dientes del sector lateral están rotados, ocupan un espacio mayor en la arcada, provocando desplazamientos del sector incisivo en sentido anterior.⁶

Muchas veces la alteración del overjet es un problema multifactorial por lo que la elaboración de un diagnóstico diferencial requerirá, como ya se ha dicho, el estudio cefalométrico que aportará datos precisos en lo referente a torque incisivo, anomalías horizontales, verticales y dentó-esqueléticas que pueden ser causa de alteración en el resalte incisivo.¹³

El Overbite es la posición normalmente inferior del borde incisal

superior con respecto al borde de los incisivos mandibulares, o el grado de entrecruzamiento. ⁶ (Figura 30).

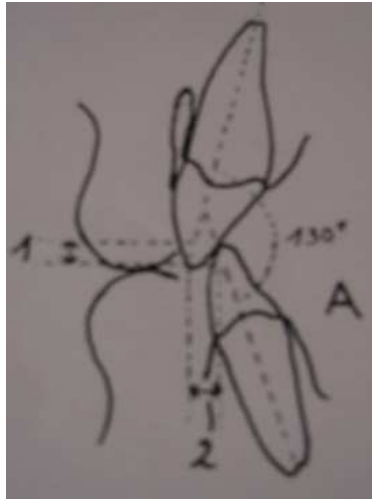


Figura 30 tomada del libro GUARDO J.A. "Ortodoncia". Pág. 92

Se puede estimar solicitando al paciente que abra la boca, sin permitir que se desplace la regla ubicada para la medición del overjet. ⁶

El overbite es la distancia que hay desde ese punto hasta el borde incisal inferior. ⁶

El contacto borde a borde se define como vis a vis; y la falta de contacto, mordida abierta. Se registra con cifras negativas; así un overbite de -6mm, denota una mordida abierta de seis milímetros. ⁶ (Figura 31).

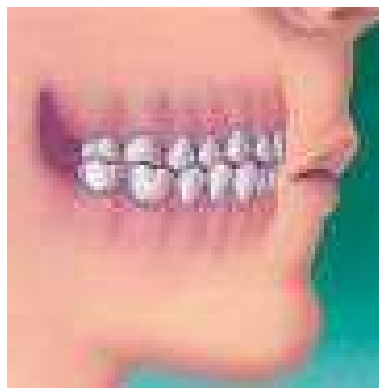

Figura 31 tomada de <http://images.google.com.mx/imgres?imgurl=http://www.colgate.com/Colgate/USES/OralCare/OralHealthCenter/DentalTreatments/images/Orth>

2.3.2 Curva de Spee

Otra característica de las arcadas permanentes que llama nuestra atención es en su vista lateral en que podemos observar el plano de oclusión que describe una curva de concavidad superior debido a la implantación dentaria que se denomina de Balk Hill –Spee y que permite la relación normal de ambas arcadas en los movimientos mandibulares. Tiene una directa relación no solamente con las inclinaciones dentarias sino también con la trayectoria condílea en la cavidad glenoidea. En la boca dicha curva se inicia a los 7 años con la erupción de los incisivos permanentes y prácticamente se terminan de constituir a los 13 años con la evolución de los segundos molares. Así también la cavidad glenoidea a los 7 años es casi plana y recién el tubérculo articular comienza su formación para terminar de constituirse alrededor de los 13 años.⁷ (Figura 32), Sus autores la ubican a 5 cm. Por detrás del nasion.

La medida va de la cúspide más prominente del segundo molar inferior hasta el incisivo central inferior, la curva no debe sobrepasar la profundidad de 1.5 mm. En un paciente normal no ortodóntico.¹⁴

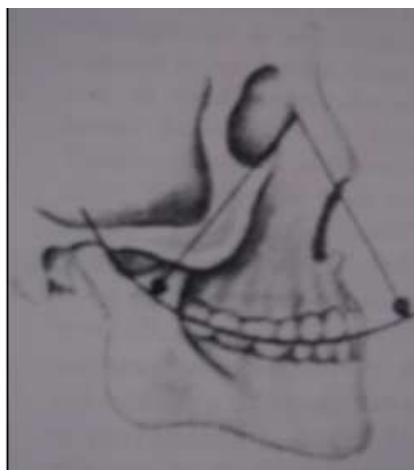


Figura 32 tomada del libro ARMANDO E: MONTI "Tratado de Ortodoncia". Pág. 195

2.3.3 Características de la dentición permanente

La morfología de la dentición permanente ya se ha analizado en la comparación con la dentición temporal, mencionaremos características que acompañan a la dentición permanente en forma general y algunas de sus variaciones.

Durante la erupción de los dientes de reemplazo, ocurren muchas actividades simultáneamente: el diente primario se reabsorbe, la raíz del permanente se alarga, el proceso alveolar aumenta en altura y el diente permanente se mueve en el hueso.¹⁰

Los dientes permanentes no comienzan movimientos eruptivos hasta después que se ha completado la corona. Pasan por la cresta del proceso alveolar cuando se ha formado aproximadamente dos tercios de la raíz y perforan el margen gingival cuando más o menos tres cuartos de la raíz esta formado. (Estadio 9)¹⁰ (Tabla 2).

TABLA VI-4 A. NORMAS PARA LA MADURACIÓN DE DIENTES PERMANENTES PARA VARONES (NOLLA⁶⁶)
(El promedio de calcificación para cada diente se muestra en término de 10 estadios de calcificación)

Edad Años	DIENTES INFERIORES (ESTADIO DE CRECIMIENTO)										DIENTES SUPERIORES (ESTADIO DE CRECIMIENTO)																				
	1	1	2	2	3	3	4	4	5	5	6	6	7	7	8	8	1	1	2	2	3	3	4	4	5	5	6	6	7	7	8
3	5,2	4,5	3,2	2,6	1,1	5,0	0,7	-								4,3	3,4	3,0	2,0	1,0	4,2	1,0	-								
4	6,5	5,7	4,2	3,5	2,2	6,2	2,0	-								5,4	4,5	3,9	3,0	2,0	5,3	2,0	-								
5	7,5	6,8	5,1	4,4	3,3	7,0	3,0	-								6,4	5,5	4,8	4,0	3,0	6,4	3,0	-								
6	8,2	7,7	5,9	5,2	4,3	7,7	4,0	-								7,3	6,4	5,6	4,9	4,0	7,4	4,0	-								
7	8,8	8,5	6,7	6,0	5,3	8,4	5,0	1,8								8,2	7,2	6,3	5,7	4,9	8,2	5,0	-								
8	9,3	9,1	7,4	6,8	6,2	9,0	5,9	2,1								8,8	8,0	7,0	6,5	5,8	8,9	5,8	1								
9	9,7	9,5	8,0	7,5	7,0	9,5	6,7	2,3								9,4	8,7	7,7	7,2	6,6	9,4	6,5	1,8								
10	10,0	9,8	8,6	8,2	7,7	9,8	7,4	3,2								9,7	9,3	8,4	7,9	7,3	9,7	7,2	2,3								
11	-	-	9,1	8,8	8,3	9,9	7,9	3,7								9,95	9,7	8,8	8,6	8,0	9,8	7,8	3								
12	-	-	9,6	9,4	8,9	-	8,4	4,7								-	9,95	9,2	9,2	8,7	-	8,3	4								
13	-	-	9,8	9,7	9,4	-	8,9	5,8								-	-	9,6	9,6	9,3	-	8,8	4,9								
14	-	-	-	10,0	9,7	-	9,3	6,5								-	-	9,8	9,8	9,6	-	9,3	5,9								
15	-	-	-	-	10,0	-	9,7	6,9								-	-	9,9	9,9	9,9	-	9,6	6,6								
16 ^{1/2}	-	-	-	-	-	-	10,0	7,5								-	-	-	-	-	-	10,0	7,7								
17	-	-	-	-	-	-	-	8,0								-	-	-	-	-	-	-	8								

Tabla 2 tomada del libro ROBERT E: MOYERS
"Manual de Ortodoncia". Pág.
176-177

Lleva de 2 a 5 años para que los dientes posteriores alcancen la cresta alveolar después de completar sus coronas y de 12 a 20 meses alcanzar la oclusión después de llegar al margen alveolar. Las raíces habitualmente se completan unos pocos meses después de lograr la oclusión.¹⁰

a) Factores que regulan y afectan la erupción.

- Tanto la secuencia como la regulación en tiempo de la erupción, parecen estar muy determinados por los genes.
- Las influencias nutricionales.
- Los trastornos mecánicos también pueden alterar el plan genético de erupción.

b) Regulación y variabilidad de la Erupción.

La regulación está correlacionada dentro de una dentición; esto es, los niños en quienes cualquier diente erupciona temprano o tarde, tienden a adquirir otros dientes igualmente temprano o tarde.

c) Diferencias de sexo.

Excepto para los terceros molares, en las niñas erupcionan los dientes permanentes a un promedio de aproximadamente 5 meses mas temprano que los varones. (Figura 33), Muestra las edades promedio de emergencia dentaria, con una desviación Standard en límite precoz y tardío.

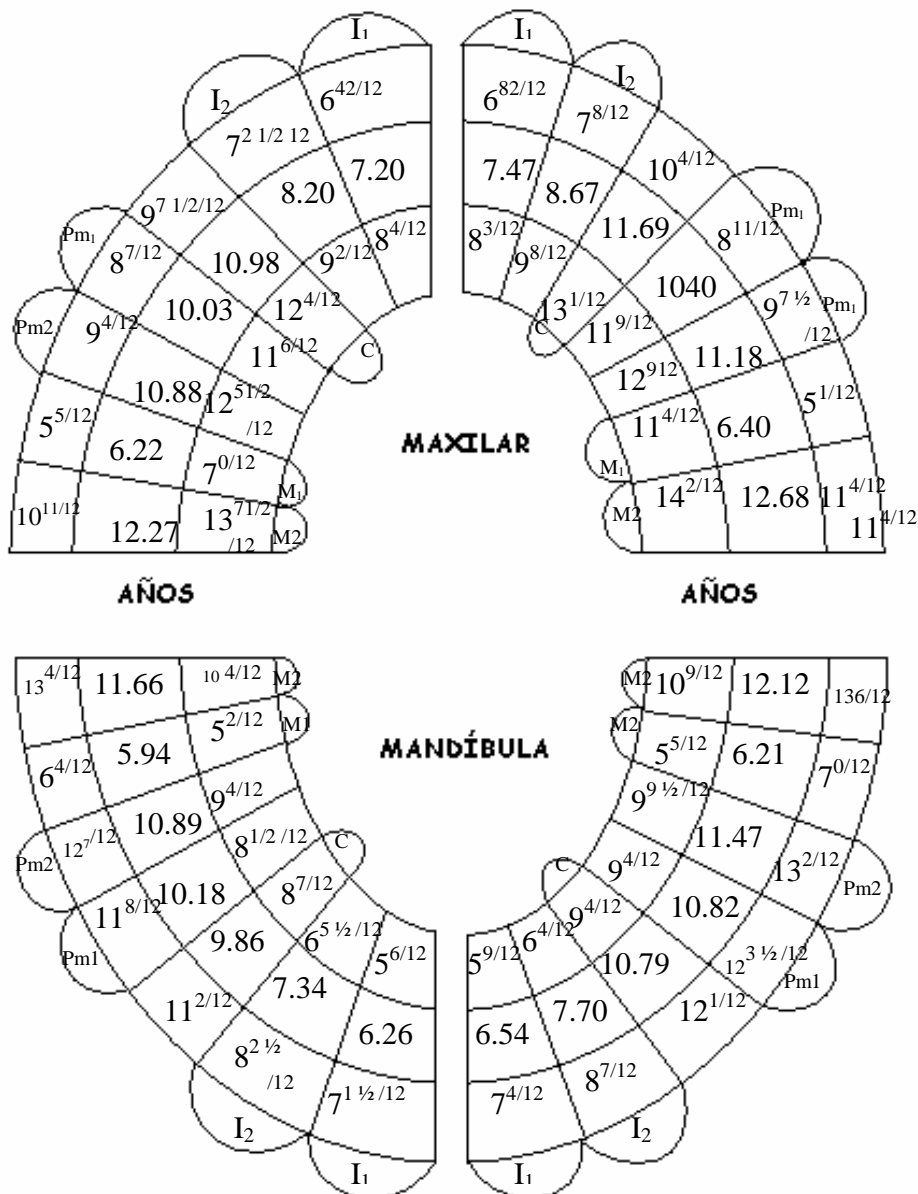


Figura 33 tomada del libro ROBERT E: MOYERS "Manual de Ortodoncia". Pág. 182.

d) Secuencia de erupción.

Hay una amplia variabilidad en la secuencia de llegada de los dientes a la boca; algunas de las variaciones son importantes clínicamente. En el maxilar superior la secuencia 6-1,2,4,5,7 y 6-1,2,4,5,3,7 cuentan para casi la mitad de los casos, mientras que en las mandíbulas, la secuencia (6-1) - 2,3,4,5,7 y (6-1)-2,4,3,5,7.¹⁰ (Figura 34), Muestra una secuencia favorable de erupción.

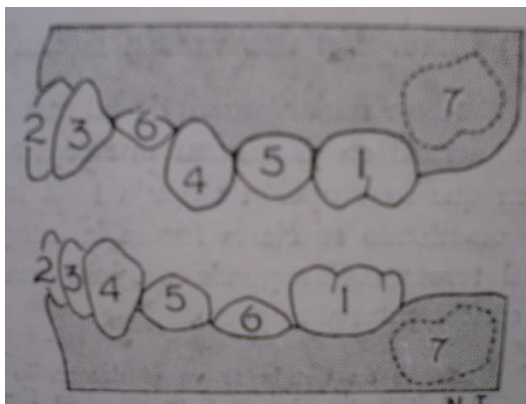


Figura 34 tomada del libro ROBERT E: MOYERS "Manual de Ortodoncia". Pág. 187.

e) Erupción y crecimiento corporal:

Una cantidad de estudios han relacionado los diversos índices de maduración y crecimiento corporal con el desarrollo dentario y la erupción.

f) Desarrollo Ectópico.

Los dientes ectópicos son los que están desarrollando fuera de su posición normal y esta asociada con:

- Dientes primarios y permanentes grandes.
- Una longitud maxilar más corta que el promedio.
- Posición posterior del maxilar.
- Un ángulo de erupción atípico del primer molar.

g) Factores que determinan la posición del diente.

Durante la erupción

- Posición del germen determinada por mecanismos genéticos
- La posición del diente es afectada por la presencia o ausencia de dientes adyacentes.
- Tendencia al movimiento mesial (puede ser movido por el labio, carrillo y músculos linguales, por objetos extraños llevados a la boca, por ejemplo; pulgares, lápices, etc.)
- La inclinación axial de los dientes permanentes.¹⁰

2.3.4 Tamaño de los dientes

Tamaño dentario y tamaño óseo parecen estar bajo mecanismo de control genético separados, un problema biológico desafortunado para la práctica ortodóncica clínica.¹⁰

2.3.5. Número de Dientes

a) Dientes Ausentes

- Entre el 4% y el 6% de la población tienen ausencia congénita de algún diente aparte de los terceros molares.
- La ausencia completa de dientes se denomina anodoncia y la formación incompleta de toda la dentición se llama oligodoncia.

b) Dientes supernumerarios.

- Los dientes supernumerarios se encuentran menos frecuentemente que los congénitamente ausentes. Se presentan más a menudo en el maxilar superior, sobre todo en la región premaxilar, que la mandíbula.¹⁰ (Figura 35), Se observa la presencia de un mesiodens.

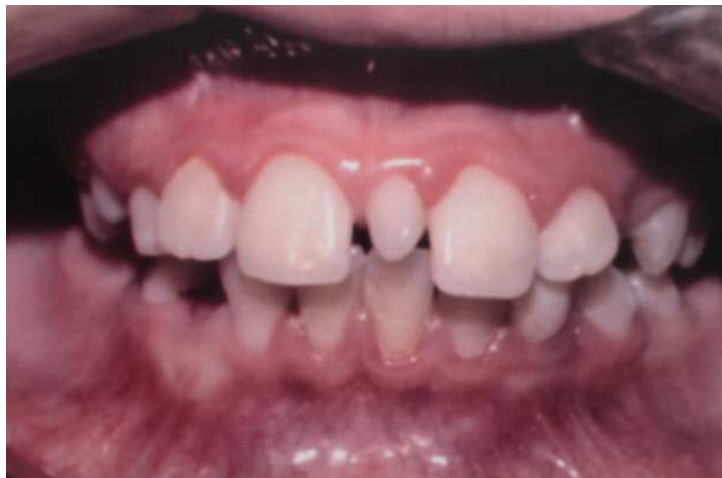

Figura 35 tomada del libro ESCOBAR MUÑOZ
"Ortodoncia". Pág. 393

CAPITULO III

OCLUSIÓN

3.1 Oclusión en Dentición Primaria.

En la mayor parte de los casos la interdentación de los dientes temporales se lleva a cabo, antes de los tres años de edad. Existe menos variación que en las relaciones oclusales en los dientes caducos que en los permanentes; sin embargo, algunas modificaciones observadas tienen gran significación clínica.¹⁵

3.1.1 Relación de las Anchuras.

1) Espaciamiento. El arco dental mandibular se circunferencia y parece que sufren menos variaciones en su forma que los permanentes. Suele haber espaciamiento generalizado de todos los dientes anteriores.

La falta de dicho espaciamiento puede deberse a dos razones: estrechez de los arcos, o dientes anchos.

2) Crecimiento en anchura del arco primario.

Tanto la mandíbula como los maxilares se ensanchan por crecimiento posterior.¹⁵

3.1.2 Relaciones Anteroposteriores.

1) Longitud de los arcos primarios. La longitud del arco disminuye algo desde el momento de la erupción de los segundos molares temporales (aproximadamente a los 2 años). Esta disminución se produce por migraciones mesial de los segundos molares temporales. Sin embargo, debe señalarse que la presencia de cavidades ínter-proximales puede acortar de manera notable la longitud del arco primario.¹⁵

2) Relaciones antero-posteriores entre los arcos.

Cuando se completa la primera dentición, las superficies distales de los segundos molares superior e inferior generalmente forman un plano terminal recto. Este plano terminal nivelado puede permanecer invariable hasta que se exfolian los segundos molares temporales. (Figura 36), Se observa el molar permanente en relación de extremo a extremo debido al plano terminal recto.

Las caries Inter-proximales, los hábitos de succión o una deformidad de la base ósea pueden dar origen a un escalón en el plano terminal. Esto es, la superficie distal del molar inferior es distal a la misma superficie del molar superior. En casos de hipertrofia mandibular se produce el fenómeno inverso y desarrolla un escalón mesial.¹⁵

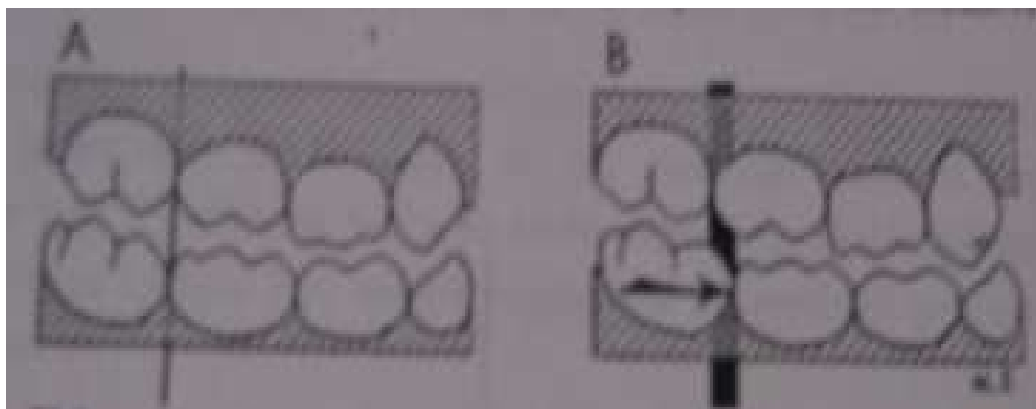


Figura 36 tomada del libro ROBERT E. MOYERS "Tratado de Ortodoncia". Pág. 48

3.1.3 Relaciones Verticales

Normalmente, los incisivos temporales son casi perpendiculares al plano oclusional, con una ligera sobre-mordida. Si inmediatamente después de la erupción de los incisivos se observa una sobre-mordida excesiva, deben sospecharse alteraciones de la relación vertical del esqueleto facial.¹⁵

(Figura 37), Nótese la diferencia de angulación de los incisivos permanentes y temporales.

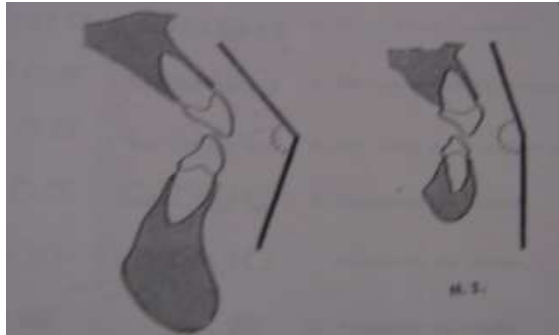


Figura 37 tomada del libro ROBERT E. MOYERS "Tratado de Ortodoncia". Pág. 49

3.2 Desarrollo de la Oclusión Permanente.

3.2.1 Oclusión de la dentición mixta

Con la aparición del primer diente permanente se inicia el difícil procedimiento de convertir la primera dentición en un permanente. Durante este periodo, la dentición se encuentra muy expuesta a factores ambientales. Puesto que un gran número de maloclusiones se inician en esta época, es importante el estar familiarizado con la cronología complicada del proceso normal de la transferencia de la dentición.

La cronología permanente, podemos decir, la efectúa cada grupo por año hasta los doce. Así a los seis años erupcionan los primeros molares permanentes; a los siete años los incisivos centrales; a los ocho años los laterales; a los nueve años los primeros premolares; a los diez años los caninos; a los once años los segundos premolares, y a los doce años los segundos molares permanentes; la última pieza permanente que faltaría son los terceros molares, fuera de este periodo que recién lo realizan entre los

dieciséis a veinte años y más. ⁷ (Tabla 3), Tabla que muestra la cronología de la dentición permanente.

DENTICIÓN PERMANENTE				
Diente		CALCIFICACIÓN		Erupción
		Comienza	Termina	
6	1 ^{er} . Molar	25 semanas de vida intrauterina	9 9 ^{1/2} años	6 años
1	I Central	1 ^o	10 años	7 años
2	I Lateral	1 ^o	10 ^{1/2} años	8 años
4	1 ^{er} . Prom.	1 ^o	11 a 14 años	9 a 10 años
3	2 ^o Prom.	1 ^o	12 ^{1/2} años	10 a 11 años
7	2 ^o Molar	3 ^o	13 ^{1/2} años	12 años
3	Canino	10 ^o	14 años	10 a 13 años
8	3 ^{er} . Molar	1 ^o	Variable	18 a 25 años

Tabla 3 tomada del libro GUARDO J.A.
"Tratado de Ortodoncia". Pág. 56

En la mayoría de los niños el primer molar es el primer diente permanente que hace erupción. Los arcos primitivos deben tener antes de su erupción un plano terminal recto, o todavía mejor un escalón mesial (la superficie del segundo molar caduco inferior; mesial a las superficie distal del molar superior temporal. El escalón mesial puede ser resultado de crecimiento hacia delante por parte de la mandíbula, que se efectúa por desgaste oclusional. Aunque dicho desgaste es de desear, se observa rara vez en niños que consumen dietas blandas.¹⁵

Si no hay espaciamiento en la primera dentición y el plano terminal es recto la fuerza mesial de los primeros molares en erupción no tienen ningún efecto y se obtiene una relación, vértice a vértice, de las cúspides de los primeros molares permanentes superior o inferior. Esta relación se considera dentro de los límites normales en la dentición mixta recién establecida.¹⁵

A menudo se observan condiciones menos favorables si hay espaciamiento generalizado en ambos arcos, y el primer molar permanente superior hace erupción antes que el inferior, pueden movilizar los segundos molares caducos permanentes hacia adelante formando un escalón distal. En esta forma se produce en los molares permanentes oclusión inmediata en una relación tipo II (disto oclusión). (Figura 38), Cuando los primeros molares inferiores permanentes y los arcos primarios no muestran espaciamientos, puede haber ectopia de los molares superiores. Los hábitos perjudiciales de chupeteo pueden empujar hacia delante los dientes superiores creando un escalón distal.¹⁵

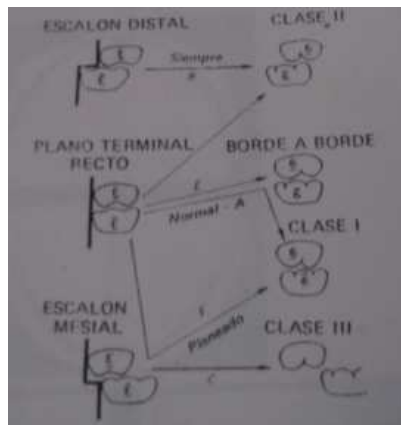


Figura 38 tomada del libro ROBERT E. MOYERS. "Manual de Ortodoncia". Pág. 209

3.2.2 Oclusión de la Dentición permanente

La arcada superior es algo más ancha y larga que la inferior, por eso en relación de oclusión sobresale en todo su contorno estando los inferiores lingualmente con respecto a los superiores. Si trazamos en ambas arcadas una línea cuspidea externa que una a todas las cúspides bucales o bordes incisivos, otra línea interna que una las cúspides linguales y tubérculos de dientes anteriores, y en medio de estas dos, una línea de fisuras, veremos

que al ocluir los dos maxilares, la línea cuspidea inferior externa contacta con la línea de fisuras superior y la línea cuspidea superior interna con la de fisuras inferior.⁷

En el sentido mesio-distal existe también un engranaje de cúspides y fisuras, debido al menor diámetro de los incisivos inferiores, estableciéndose por lo tanto una relación mesial de los dientes inferiores con respecto a los superiores y que hacen que cada diente de una arcada ocluya con dos de la antagonista a excepción de los incisivos centrales inferiores y terceros molares superiores, que por su tamaño mas pequeño se relacionas solamente con sus antagonistas.⁷

Contrariamente a los dientes temporales cuyo eje de implantación es vertical, los ejes mayores de los permanentes tienen un ángulo de inclinación, los incisivos superiores e inferiores hacia adelante y arriba respectivamente formando al encontrarse un ángulo que varia según las razas entre 110° y 160° . Los ejes de los premolares son casi perpendiculares al plano oclusal y los molares presentan una ligera inclinación distal. Ligera en el primer molar y mas pronunciada en el segundo y tercer molar.⁷ (Figura 39), Relación que guarda cada uno de los dientes en una oclusión normal.

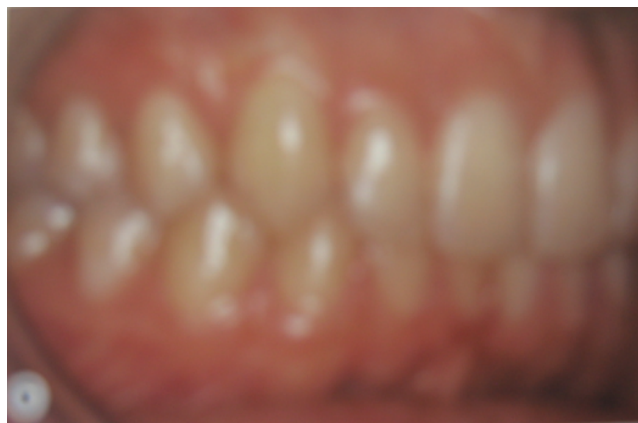

Figura 39 tomada del libro ARMANDO E. MONTI. "Tratado de Ortodoncia". Pág. 193

3.3 Finalización de la oclusión

Cuando ambas arcadas dentarias se ponen en contacto, por las caras oclusales de sus piezas se establece la oclusión dentaria y cuando esta oclusión se realiza es posición céntrica que permite la máxima relación de contacto, correcto engranaje de cúspideo y fosas y cumpliendo reglas de interrelación estipuladas, se establece la oclusión normal de la relación normal de ambas arcadas entre si y de cada diente con su oponente, destacaremos relación de cúspides con fosas, solamente la de los primeros molares permanentes y la de los caninos por ser piezas que tienen extraordinaria importancia en ortodoncia y que han sido llamadas “Llaves o Claves de la oclusión” por las siguientes razones importantes:

La cúspide-vestibular del primer molar permanente superior ocluye con el surco mesio-vestibular del primer molar permanente inferior, en un plano vestibular y la cúspide mesio lingual del primer molar permanente superior, con la fosa central del primer molar permanente inferior El canino permanente superior ocluye: su vertiente mesial con la vertiente distal del canino inferior y su vertiente distal con la mesial de la cúspide vestibular del primer premolar inferior.⁷

LOS PRIMEROS MOLARES

- Son los primeros dientes permanentes que se forman y que erupcionan.
- Son los dientes permanentes mas grandes
- Llegan a la boca sin la desventaja de la presencia de las raíces de dientes temporales.
- Son guía para la posición correcta por ser las bases de las arcadas temporales.
- El primer molar permanente superior es un punto de referencia

notablemente estable en la anatomía craneofacial.¹⁶

La oclusión de los caninos superiores sigue en importancia a la relación molar, como llave del contacto normal de los planos inclinados.

La corona de este diente debe encontrarse labialmente entre canino y el primer premolar inferiores. Así la posición de la vertiente mesial de la cúspide del canino superior armonizaría con la vertiente distal de la cúspide del canino inferior, mientras que la vertiente distal de la cúspide del canino superior se opone a la vertiente mesial de la cúspide bucal del primer premolar inferior.¹⁶

CONCLUSIONES

La mayor parte del cuidado de la experiencia dental de una gran mayoría de pacientes se obtendrá en el consultorio del cirujano general, un número mucho menor de pacientes se presentará en la práctica de los especialistas; lo que realmente importa es la disponibilidad de profesionistas capacitados adecuadamente para enfrentar los problemas oportunamente y remitirlos al especialista cuando el problema está más allá de su propia habilidad para manejarlo.

La oclusión normal es tan compleja y delicada, tarda tantos años en desarrollarse y mantiene siempre un equilibrio y una eficiencia tan notables que el conocimiento de los factores que guían y controlan su destino a través de los años vitales de formación, presenta, no solamente interés, sino una absoluta necesidad de comprensión.

Hemos visto que la oclusión normal es el resultado de ciertos factores definidos y armónicos. Después de haber sido establecida, debe también ser mantenida, asegurando así la estabilidad de esta complicada estructura.

FUENTES DE INFORMACIÓN

- 1) Langman, Jan. "EMBRIOLOGÍA MÉDICA"; Editorial Interamericana, 3ª edición; México, 1979; pp.354, 355; pp. 370,371
- 2) Beresford, J.S.; M. Clinch, Lilah; Halden, J.R; Hovell, J.H; Kettle, M.A; Reitan, K; Tulley, W.J; Walter, D.P. "ORTODONCIA ACTUALIZADA"; Editorial Mundi; Argentina, 1972; pp. 1-7; pp. 9-10
- 3) Fragoso, Ramírez, J. Antonio. "ESTOMATOLOGÍA DEL RECIÉN NACIDO" INPER S.S. 1ª Edición, México, 1992; pp. 2-3
- 4) Salzmann, J.A. "PRINCIPIOS DE ORTODONCIA"; Editorial Salvat Editores, S.A. , 1ª Edición, Buenos Aires, 1947; pp. 149-152; ATM; pp.169
- 5) Harndt, Ewald; Weyers, Helmut. "ODONTOLOGÍA INFANTIL" Editorial Mundi, Buenos Aires 1969 pp. 21-22
- 6) Escobar Muñoz, Fernando. "ODONTOLOGÍA PEDIÁTRICA " Editorial Amolda, 2ª Edición, Caracas Venezuela, 2004 pp. 369-371; pp. 382-385; pp.372; pp. 388-391; pp. 392-394 ; pp. 429-430
- 7) Guardo, J. Antonio. "TEMAS DE ORTODONCIA"; Fascículos I, Editorial El Ateneo, 2ª Edición, Buenos Aires 1960; pp. 45-46; pp. 62-63; pp. 66-67; pp. 77-78
- 8) Whitw, C.T.; Gardiner J.H.; Leighton, B.C. "MANUAL DE ORTODONCIA"; Editorial Mundi, Argentina Buenos Aires, 1958; pp. 44-47
- 9) Finn, Sydney B. "ODONTOLOGÍA PEDIÁTRICA"; Editorial interamericana, 4ª Edición; pp. 40, 45, 47; pp. 283-285
- 10) Moyers, Robert E. "MANUAL DE ORTODONCIA PARA EL ESTUDIANTE Y ODONTÓLOGO EN GENERAL"; Editorial Mundi, 3ª Edición.; pp. 173-174;; pp. 175-195
- 11) Graber, T.M. "ORTODONCIA TEORÍA Y PRÁCTICA"; Editorial Interamericana, 3ª Edición, México, 1974; pp. 75; pp. 59-60
- 12) Monti, E. Armando. "TRATADO DE ORTODONCIA"; Editorial El Ateneo, 1ª Edición, Buenos Aires, 1942; pp. 177; pp. 195

- 13) [Http://www.Odontología-online.com.php/phpBB2about661.htm](http://www.Odontología-online.com.php/phpBB2about661.htm)
- 14) [Http://www.Odontología-online.com.php/phpBB2about661.htm](http://www.Odontología-online.com.php/phpBB2about661.htm)
- 15) Moyers, E. Robert E. “TRATADO DE ORTODONCIA”; Editorial Interamericana, S.A. 1ª Edición, 1960; pp. 44-50
- 16) Strang, Robert H.W. “TRATADO DE ORTODONCIA”; Editorial Bibliográfica, 3ª Edición, Argentina 1957; pp. 22, 30-33 pp. 15-19