



UNIVERSIDAD NACIONAL AUTÓNOMA DE MÉXICO

**FACULTAD DE MEDICINA
DIVISIÓN DE ESTUDIOS DE POSGRADO E INVESTIGACIÓN
SECRETARÍA DE SALUD**

INSTITUTO NACIONAL DE PEDIATRÍA

**TERCER VENTRICULOSISTOMIA ENDOSCOPICA EN EL TRATAMIENTO DE
LA HIDROCEFALIA TRIVENTRICULAR EN MENORES DE UN AÑO DE EDAD
INFORME DE CASOS**

TESIS QUE PRESENTA EL

DR. OSCAR GUILLERMO GARCÍA GONZÁLEZ

PARA OBTENER EL DIPLOMA DE

ESPECIALISTA EN NEUROCIRUGÍA PEDIÁTRICA

**TUTOR DE TESIS:
DR. ALFONSO MARHX BRACHO**

**ASESOR DE TESIS:
DR. JOSÉ LUIS PÉREZ GÓMEZ**



MÉXICO, D.F.

2007



Universidad Nacional
Autónoma de México



UNAM – Dirección General de Bibliotecas
Tesis Digitales
Restricciones de uso

DERECHOS RESERVADOS ©
PROHIBIDA SU REPRODUCCIÓN TOTAL O PARCIAL

Todo el material contenido en esta tesis esta protegido por la Ley Federal del Derecho de Autor (LFDA) de los Estados Unidos Mexicanos (México).

El uso de imágenes, fragmentos de videos, y demás material que sea objeto de protección de los derechos de autor, será exclusivamente para fines educativos e informativos y deberá citar la fuente donde la obtuvo mencionando el autor o autores. Cualquier uso distinto como el lucro, reproducción, edición o modificación, será perseguido y sancionado por el respectivo titular de los Derechos de Autor.

INSTITUTO NACIONAL DE PEDIATRIA

**TERCER VENTRICUOSTOMIA ENDOSCOPICA EN EL TRATAMIENTO DE
LA HIDROCEFALIA TRIVENTRICULAR EN MENORES DE UN AÑO DE
EDAD
INFORME DE CASOS**

**DR. JOSE N. REYNES MANZUR
DIRECTO DE ENSEÑANZA DEL INSTITUTO NACIONAL DE PEDIATRIA**

**DRA. MIRELLA VAZQUEZ RIVERA
JEFE DEL DEPARTAMENTO DE PRE Y POSGRADO DEL INSTITUTO
NACIONAL DE PERDIATRIA**

**DR. FERNANDO RUEDA FRANCO
PROFESOR TITULAR DEL CURSO EN LA ESPECIALIDAD DE
NEUROCIRUGIA PEDIATRICA INP UNAM**

**DR. ALFONSO MARHX BRACHO
JEFE DEL DEPARTAMENTO DE NEUROCIRUGIA DEL INSTITUTO
NACIONAL DE PEDIATRIA
TUTOR DE TESIS**

**DR. JOSE LUIS PEREZ GOMEZ
NEUROCIRUJANO ADSCRITO AL SERVICIO DE NEUROCIRUGIA INP
ASESOR DE TESIS**

INDICE

Resumen	4
Introducción	5
Definición	
Aspectos históricos	
Clasificación	10
Diagnostico	11
Historia del tratamiento	15
Tercer Ventriculostomia en pacientes pediátricos	24
Aspectos técnicos de la TVE	25
Complicaciones	29
Informe de casos	30
Paciente 1	
Paciente 2	34
Discusión	37
Conclusión	42
Bibliografía	43

RESUMEN

Describir el curso clínico e imagenológico de 2 casos de niños menores de un año de edad con hidrocefalia tratados en el Instituto Nacional de Pediatría mediante la técnica endoscópica de tercer ventriculostomía.

La hidrocefalia se caracteriza por el crecimiento de las cavidades ventriculares del cerebro debido a la obstrucción del flujo de líquido cefalorraquídeo en algún punto a lo largo de su vía de circulación desde de los ventrículos laterales, a través del foramen interventricular, tercer ventrículo, acueducto cerebral, cuarto ventrículo y en el espacio subaracnoideo en los sitios de absorción. La hidrocefalia triventricular es consecuencia de la estenosis acueductal cuya etiología puede ser congénita ó adquirida, representando aproximadamente el 10% de los casos de hidrocefalia en la edad pediátrica.

La tercer ventriculostomía endoscópica (TVE) es un procedimiento neuroquirúrgico establecido en el tratamiento de la hidrocefalia obstructiva en niños y adultos. Múltiples estudios han reportado que el éxito de la TVE depende de la etiología de la hidrocefalia y de la edad del paciente.

INTRODUCCION

Definición de hidrocefalia

La hidrocefalia se caracteriza por el crecimiento de las cavidades ventriculares del cerebro debido a la obstrucción del flujo de líquido cefalorraquídeo en algún punto a lo largo de su vía de circulación desde de los ventrículos laterales, a través del foramen interventricular, tercer ventrículo, acueducto cerebral, cuarto ventrículo y en el espacio subaracnoideo en los sitios de absorción.

Aspectos históricos

La hidrocefalia, especialmente en su forma infantil, con el característico aumento en el perímetro cefálico, seguramente no ha pasado desapercibida para los hombres de la antigüedad, quienes reconocieron en ella una enfermedad grave, y a menudo mortal. Existen numerosas evidencias relacionadas con el hallazgo de cráneos hidrocefálicos antiguos [1,2]

Las etapas del conocimiento y comprensión de la hidrocefalia se pueden clasificar en una inicial, empírica, que va desde la antigüedad al renacimiento, y otra científica, desde el renacimiento a la actualidad.

Etapa Empírica:

La más antigua descripción científica de la hidrocefalia se atribuye a Hipócrates (466-377 AC), que la menciona con síntomas como cefaleas, vómitos, trastornos visuales y diplopía. En esta descripción la aparición de la enfermedad se explica como una licuefacción del cerebro causada por crisis convulsivas.

A Hipócrates se debe el término Hidrocefalia pero se refería a una colección de fluido que rodeaba al cerebro.

Claudius Galeno de Pérgamo, (130 - 220 DC), mejoró los conocimientos de la anatomía ventricular a través de la disección y vivisección animal, produciendo cuidadosas descripciones del LCR y el forámen de Magendie (3). Galeno creyó que el LCR fluía a través de la placa cribiforme a la cavidad nasal, y le atribuyó el transporte del Pneuma una hipotética fuerza vital.

También fue el primero en formular una clasificación anatómo-patológica de las colecciones intracraneanas:

Entre el cerebro y las meninges

Entre las meninges y el hueso

Entre el hueso y el pericráneo

Entre el hueso y la piel

Considerándose tratables solo las del último grupo [3]

Galeno estaba autorizado para diseccionar animales pero no humanos, por lo que solo conoció colecciones fuera del cerebro, a las que, igual que Hipócrates, llamó hidrocefalias. Los médicos bizantinos, incluyendo a Pablo de Aegina y Aetius, describieron la hidrocefalia infantil en términos similares.

Los antiguos médicos griegos solían realizar drenajes quirúrgicos de estas colecciones [4]

En los cinco siglos siguientes, cuando los conocimientos médicos se deterioraron en occidente, los médicos árabes y persas mantuvieron y mejoraron los conocimientos antiguos.

Abulkassim Al Zahrawi (936-1013), conocido como Abulcasis, (Fig. 1) quien vivía en Córdoba, España, durante la dominación árabe, dedicó uno de sus 30 tratados a las enfermedades neurológicas, describiendo no solo injurias traumáticas del cráneo, fracturas raquídeas y tumores de cráneo, sino también la hidrocefalia infantil, la cual pensó que era resultado de compresión mecánica causada por la matrona en el momento del parto, proponiendo la realización de un drenaje quirúrgico, seguido de la colocación de vendajes compresivos en la cabeza del paciente.

Fig. 1: Abulkassim Al Zahrawi (936-1013) Cirugía encefálica. Fotografía tomada de *The history of hydrocephalus*. J Hist Neurosci 1:285-312.



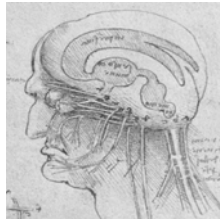A principios del siglo XII, los conocimientos clásicos difundieron desde Bagdad, Isfahan y El Cairo, nuevamente hacia Europa, la escuela médica de Salerno y las Universidades de Padua y Montpellier tuvieron los roles más importantes en ese proceso.

Desafortunadamente, la actitud nada crítica tomada para con los autores antiguos, sobre todo Galeno, no contribuyó al desarrollo de la investigación médica, ni al progreso de la práctica.

Los nuevos descubrimientos fueron posibles solo a partir del renacimiento, cuando la observación y la disección de cadáveres fueron primero toleradas, y luego permitidas. La primer ilustración del sistema ventricular a partir de un cerebro humano disecado se debe a Leonardo da Vinci en 1510, quien ya había realizado un modelo de cera de los ventrículos cerebrales en 1505. [1]. (Fig.2)

Estas ilustraciones mostraban un nuevo realismo anatómico, se destaca la cuidadosa descripción del acueducto una década antes que la de Silvio en 1515 y Berengarius en 1521 [5] El IV ventrículo se presentaba como una cavidad ciega, la descripción de Galeno del foramen de Magendie fue ignorada, concepto que persistió hasta el siglo XIX.

Fig. 2: Leonardo da Vinci (1452-1519) Sistema Ventricular, 1508. Fotografía tomada de *The history of hydrocephalus*. J Hist Neurosci 1:285-312.



Etapa Científica:

Podemos decir que la medicina moderna nació en Padua, en 1555 con la publicación de *De Humani Corporis Fabrica Libri Septem*, de Andreas Vesalius, quien cuestionó el concepto de circulación del LCR de Galeno hacia las fosas nasales, pero no describió un modelo alternativo.

A Vesalius se debe la primera descripción científica de una hidrocefalia basada en una necropsia (segunda Edición de *De Humani Corporis Fabrica Libri Septem*, (fig. 3 y 4)

A Vesalius se debe la primera descripción científica de una hidrocefalia basada en una necropsia (segunda Edición de *De Humani Corporis Fabrica Libri Septem*, (fig. 3 y 4)

Fig. 3: Andreas Vesalius (1514-1564)



Fig. 4: Vesalius: *De Humani Corporis Fabrica*. Basilea 1543.



“He observado en Augsburg, en una niña de 2 años, cuya cabeza creció en siete meses a un tamaño mayor que la de cualquier hombre que yo haya visto. Esta enfermedad, que los antiguos llamaban hidrocefalia, por el agua que se acumula en la cabeza, y se colecciona gradualmente. En el caso de esta niña, el agua no se coleccionó entre el cráneo y la membrana, ni en la piel, como dicen los libros de medicina, sino en el ventrículo derecho e izquierdo de la cavidad del cerebro mismo. El tamaño de estas cavidades estaba tan aumentado, y el cerebro mismo tan distendido que contenían unas 9 libras de agua, o 3 medidas de vino de Augsburg... Dios me ayude” “El cerebro mismo en el vértex era tan fino como una membrana, lo mismo que el cráneo” “La base de cráneo se encontraba en correcta proporción para la niña, antes que su cabeza tomara proporciones anormales”

“Sin embargo, el cerebelo y la base de cráneo completa en su estado natural, lo mismo que la extensión de los nervios”” No encontré agua en otros sitios que en los ventrículos cerebrales, los que estaban dilatados como lo he dicho.” [6,7]

Estas observaciones dieron por tierra con la interpretación de la hidrocefalia hasta ese momento. Vesalius examinó a la niña mientras esta vivía, y estaba fascinado pues esta

tenía completo uso de sus sentidos, y porque no presentaba una sintomatología más florida.

Thomas Willis (1621-1675), de Oxford, vio a los ventrículos como espacios que recibían excreciones del tejido cerebral.

Pacchioni (1665-1726) fue el primero en describir, en 1726, las granulaciones aracnoideas, pero creyó que allí se producía el LCR, el que se reabsorbía a través de unos músculos que

rítmicamente bombeaban la “ linfa” del cerebro hacia los senos venosos [5].

La función reabsortiva de las granulaciones de Pacchioni y el flujo del LCR a través de ellas hacia los senos venosos fue descubierta por Fantoni en 1738.

Giovanni Battista Morgagni (1682-1771) realizó y publicó varias descripciones de casos de

hidrocefalia en autopsias, incluyendo una en que se combinaba hidrocefalia, descenso de las tonsilas cerebelosas e hidromielia, 120 años antes que Chiari. [6,7]

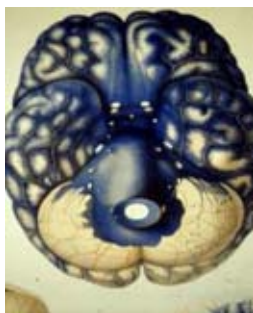Albert von Haller (1708-1855) descubrió el forámen de Luschka, y fue el primero en postular la moderna teoría sobre la circulación del LCR, aunque no pudo probarla.

Los estudios anatómicos de Francois Magendie (1783-1855) aparecieron en 1842, contenían una descripción del orificio caudal del IV ventrículo, descubierto por Galeno, pero ignorado por Vesalius, Willis y otros.

Magendie postuló una teoría inversa de la circulación del LCR, según la cual este se producía en la superficie cerebral y se reabsorbía en los plexos coroideos. También fue quien expuso por primera vez que una obstrucción al flujo de LCR produciría hidrocefalia, y realizó las primeras mediciones de presión del LCR por punción suboccipital en perros. [3]

Aunque algunos descubrimientos fundamentales fueron agregados por Magendie, Hubert von Luschka (1820-1875), y Vinzenz Alexander Bochdalek (1801-1883), los aportes fundamentales para la el conocimiento moderno de la fisiología del LCR fueron desarrollados en 1875 por Ernest Axel Hendrik Key (1832-1901) y por Magnus Gustav Retzius (1842-1919), de Suecia. Su trabajo probó en forma irrefutable que el LCR se secreta en los plexos coroideos, sigue el sistema ventricular, y se reabsorbe en las granulaciones de Pacchioni. (Fig. 5)

Fig. 5: Estudio del espacio subaracnoideo, Key y Retzius.1875. Fotografía tomada de *The Scientific History of Hydrocephalus and Its Treatment*. Neurosurgical Reviews 1999; 22:67-93



Los primeros estudios clínicos sistemáticos en hidrocefalia fueron realizados por Robert Whitt (1714-1766), de Edimburgo, entre otras cosas describió las diferencias en la

evolución de la hidrocefalia infantil entre casos con suturas craneales abiertas o cerradas.

Bright, en 1831, descubrió la transiluminación de los cráneos hidrocefálicos cuando el manto cortical es extremadamente fino. [6,7]

Quinque, en 1891, fue el primero en medir con precisión la presión del LCR en hidrocefalias, a través de una punción ventricular, utilizando una columna de agua.

Walter Dandy y Keneth Blackfan, del John Hopkins Hospital, Baltimore, crearon el primer modelo experimental de hidrocefalia en animales en 1913, bloqueando el acueducto de perros con pequeñas piezas de algodón, Luego ocluyeron selectivamente el forámen de Monro derecho, para demostrar que el animal no desarrollaría hidrocefalia si se habían extirpado los plexos coroideos. [8].

En los años 1950, la introducción de los radiotrazadores permitió un análisis detallado de la circulación del LCR, mediante el método de Papenheimer, que ayudó a establecer las tasas de producción y reabsorción del LCR.

CLASIFICACION FUNCIONAL DE LA HIDROCEFALIA [9]

1. **Obstruktiva:** Bloqueo del flujo de liquido cefalorraquídeo proximal a las granulaciones aracnoideas.
2. **Comunicante:** Bloqueo de la circulación del liquido cefalorraquídeo a nivel de las granulaciones aracnoideas.

Etiología de la hidrocefalia

Congenita

- A Malformación de Chiari Tipo 2 y/o mielomeningocele
- B Malformación de Chiari Tipo 1: En la que la hidrocefalia ocurre por bloqueo de la salida del liquido cefalorraquideo del 4º ventrículo
- C Estenosis acueductal primaria (Usualmente presente en la infancia)
- D Estenosis (gliosis) acueductal secundaria: Secundaria a infección intrauterina ó hemorragia de la matriz germinal
- E Malformación de Dandy Walker (Atresia de los forámenes de Luschka y Magendie)

Adquirida

- A Infecciosa (Causa mas común de hidrocefalia comunicante)
 1. Postmeningitis
 2. Cisticercosis
- B Posthemorragica (Segunda causa mas común de hidrocefalia comunicante)
 1. Posthemorragia subaracnoidea
 2. Posthemorragia intraventricular: 20-50% desarrollaran hidrocefalia permanente
- C Secundaria a masas
 1. No neoplásicas: malformaciones vasculares (Aneurisma de vena de Galeno)
 2. Neoplásicas: La mayoría producen hidrocefalia obstructiva
- D Postoperatoria: 20% de los pacientes pediátricos desarrollan hidrocefalia permanente después de una cirugía de resección tumoral en la fosa posterior
- E Neosarcoidosis
- F Ventriculomegalia constitucional
- G Asociada a tumores espinales
- H Asociada a craneosinostosis

DIAGNOSTICO DE LA HIDROCEFALIA

El primer paso es por supuesto, la elaboración de una historia clínica y el examen físico (neurológico) completo. Algunas pistas acerca de la etiología de la hidrocefalia pueden descubrirse durante la historia clínica y los típicos signos y síntomas pueden indicar la presencia de hidrocefalia.

- Macrocefalia
- Desproporción craneofacial
- Piel cabelluda adelgazada, venas dilatadas
- Fontanela aumentada de tamaño, abombada tensa y no pulsátil
- Diastasis de suturas craneales
- Parálisis VI nervio uni ó bilateral
- Debilidad para elevar la mirada (“Sol naciente”)
- Signo de Macewen
- Transiluminación (+)

Sin embargo, el pilar en el diagnóstico es por medio de la visualización de los ventrículos cerebrales y el flujo de líquido cefalorraquídeo.

Ultrasonografía (US) Puede ser utilizada para explorar el contenido craneal en los primeros 12 a 18 meses de vida, aunque transductores de baja frecuencia pueden ser utilizados para penetrar hueso en edades posteriores. Su ventaja es que se puede contar con el en la cama del paciente y es fácil de utilizar. El tamaño y forma del sistema ventricular es visualizado. Algunas pistas para determinar la etiología de la hidrocefalia pueden detectarse (ej. Hematomas, tumores). Sin embargo el ultrasonido no es capaz de demostrar detalles de la fosa posterior y es difícilmente confiable en demostrar el acueducto cerebral, el piso del tercer ventrículo y el foramen magno. Sin embargo, Warf [10] encontró en una larga serie de pacientes con hidrocefalia, una correlación estadísticamente significativa entre la medición del cuarto ventrículo y el estado del acueducto (obstruido o patente durante la ventriculoscopia).

Tomografía computada (TC) Es el mejor medio para reproducir la imagen de los ventrículos cerebrales, fácilmente disponible, rápida y confiable. Diferentes estudios seriados pueden ser también fácilmente comparables. Por lo tanto, la TC es ideal para el seguimiento de la ventriculomegalia o su tratamiento después de 1-2 años de edad y especialmente en una situación de emergencia. La TC permite la diferenciación entre las diferentes formas de hidrocefalia y la diferencia entre los factores etiológicos, pero sin detalle suficiente. En hidrocefalia obstructiva secundaria a estenosis acueductal, el cuarto ventrículo puede ser relativamente menor en comparación con los otros ventrículos. El tamaño del cuarto ventrículo sin embargo, no es un signo confiable para la diferenciar la hidrocefalia obstructiva de la comunicante.

Imagen de resonancia magnética (IRM) Revela la mayoría de los detalles del cerebro y las vías de flujo del líquido cefalorraquídeo (LCR). Permite evidenciar obstrucciones y membranas en los ventrículos, desplazamiento de estructuras y variantes anatómicas, lesiones ocupativas, etc. Además la IRM proporciona información cualitativa y cuantitativa de la dinámica y flujo del LCR [11-17]. Este último dentro y alrededor del cuarto ventrículo puede ser más difícil porque este cuenta con tres sitios de salida [18]. Por otro tanto, la IRM no se encuentra fácilmente disponible, es más costosa y frecuentemente requiere que el paciente sea sedado. Por lo tanto, la IRM no es ideal para el seguimiento, pero es el mejor estudio para la clasificación pre-tratamiento de la hidrocefalia.

Tabla 1 Información necesaria para TVE [19]

Información mínima que debe obtenerse de los estudios de imagen

Forma del cráneo

Forma y tamaño de los ventrículos

Posición y tamaño del foramen de Monro

Posición y tamaño de la masa intertalámica

Cuerpos mamilares

Dorso de la silla turca y la relación con el piso del tercer ventrículo

Ascenso del piso del tercer ventrículo

Ancho de la cisterna prepontina

Arteria Basilar y su relación con el piso del tercer ventrículo

Presencia de lesiones ocupativas

Presencia de membranas en el sistema ventricular y la cisterna prepontina

Presencia de variantes anatómicas

HISTORIA DEL TRATAMIENTO DE LA HIDROCEFALIA

A pesar de haber citado los tratamientos realizados en la época “empírica”, que incluían punciones, dietas y vendajes compresivos, solo consideraremos los tratamientos publicados en el periodo “científico” del conocimiento de la enfermedad, dado que estos se basaban en ideas más o menos realistas de la condición patológica que pretendían tratar.

Los pre-requisitos necesarios para las intervenciones neuroquirúrgicas fueron provistos por el desarrollo de la anestesia general (Morton 1846), la técnica aséptica (Semmelweis 1847, Lister 1867), y la localización neurológica de las funciones cerebrales (Jackson, Broca, Wernicke).

Tratamiento conservador:

Probablemente el tratamiento más antiguo para la hidrocefalia hayan sido los vendajes compresivos del altamente deformable cráneo infantil, dichos tratamientos fueron abandonados con el paso del tiempo por su ineficacia, y los riesgos que implica el aumento de la presión endocraneana.

La mayoría de las publicaciones de los siglos XVIII y XIX, recomendaban dietas y curas de deshidratación, usando laxantes, diuréticos, yoduro de potasio, preparaciones de mercurio (calomel), etc. [6,20] En algunos casos los pacientes fueron sometidos a inyecciones intraventriculares de yodo

En 1954 Tschirigi demostró que la acetazolamida reducía la producción de LCR en animales de experimentación, por lo que Elvidge comenzó a usar la droga para el tratamiento de las hidrocefalias en 1957, y desde entonces se lo considera un tratamiento ayudante en esta patología.

La producción de LCR también puede reducirse por irradiación de los plexos coroideos, pero ese tratamiento fue abandonado por los severos efectos adversos que producía en el sistema nervioso central. (Vieten, 1952).

Drenaje de LCR Extracorpóreo:

1.- Punción ventricular:

Las trepanaciones del cráneo han sido practicadas en todo el mundo antiguo, desde tiempos neolíticos, probablemente con fines rituales.

La primera punción ventricular históricamente documentada, fue realizada el 22 de octubre de 1744 por Le Cat [21], quien dejó una pequeña mecha en el lugar luego del procedimiento, por lo que puede decirse que inventó el primer drenaje ventricular externo.

Prácticamente todos los drenajes al exterior publicados en los siglos XVIII y XIX terminaron con la muerte del paciente, a excepción de uno publicado por Fantoni en 1769, que aparentemente llevó a la curación [6]

La historia de los drenajes ventriculares bajo condiciones asépticas comienza con Wernicke, quien punzó el trígono con un trocar, usando un abordaje lateral, en 1881.

El abordaje coronal, originalmente descrito por Kocher, y la punción occipital de Krause (1911) y Dandy (1919), son los más comúnmente utilizados en la actualidad.

A comienzos del siglo XX se publicaron numerosos estudios de punción ventricular en hidrocefalia, con algunos éxitos, pero con infinidad de complicaciones, sobre todo infecciosas.

Oppenheim respondía en 1902 con escepticismo a una recopilación de Henschen de 63 casos de punción ventricular: 24 de los pacientes habían muerto en el postoperatorio, 12 no obtuvieron beneficios, y solo unos pocos experimentaron alguna mejoría [22]

Con los adelantos técnicos que significaron las cánulas atraumáticas de Krause en 1911 y de Dandy y Cushing, la punción ventricular se convirtió en un procedimiento relativamente seguro, y se difundió por todo el mundo.

Con la invención de la ventriculografía, por Dandy, en 1918, la punción ventricular diagnóstica se convirtió en el estudio de elección para diagnóstico de dilatación ventricular y lesiones oclusivas, y se mantuvo hasta la aparición de la tomografía computada.

En su utilidad terapéutica, la punción ventricular ha sido reemplazada por el drenaje continuo, pero en casos de emergencia, sigue teniendo un rol importante.

Derivación Ventricular Externa

Como hemos dicho, Le Cat realizó el primer drenaje ventricular externo en 1744, Wernicke, en algunas ocasiones dejaba cánulas ventriculares por un considerable período de tiempo para permitir el drenaje ventricular, este método fue adoptado por Pollock en 1884, Zrener en 1886, Von Bergmann en 1888, y Broca en 1891 [7]. Los sistemas de drenaje utilizados incluían agujas metálicas (Krause 1911), tubos de goma (Senn, 1903), gutapercha y mechas hechas de catgut (Cheyne 1899) seda o crin de caballo (Keen, 1891).

Fedor Krause, en 1911 reportó un drenaje externo continuo, en un caso de hidrocefalia, durante 8 semanas sin complicaciones infecciosas. [23] Aparentemente él usó esta técnica solo en el período perioperatorio, en una pequeña serie de pacientes portadores de patología de la fosa posterior, esta práctica fue luego sistemáticamente aplicada por Sjoquist (1937), Poppen y otros.

El cambio de simples tubos abiertos a sistemas de derivación cerrados se debe a Ingraham (1941) y Pampus (1953).

En los 70, las derivaciones externas reemplazaron a las punciones ventriculares como el método más efectivo y frecuentemente usado como medida terapéutica en neurocirugía crítica, en la medida en que los sistemas prefabricados fueron lanzados al mercado por la industria.

Las derivaciones ventriculares tuvieron una amplia gama de aplicaciones, pues no solo se las utilizó para permitir el drenaje de LCR, sino también para medición de la presión intracraneana, adquisición de fluido ventricular, administración intratecal de antibióticos, agentes quimioterápicos [24], sustancias para disolver coágulos, y agentes de contraste para estudios neuroradiológicos.

Una variante de las derivaciones ventriculares externas es la exteriorización del catéter distal en shunts infectados. [25]

Drenaje Espinal Externo:

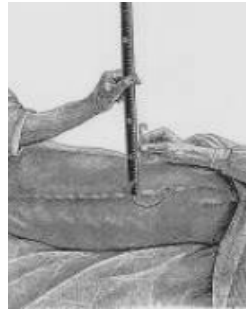Según Haynes [21], Paget realizó laminectomías en C3 y C4 para crear fístulas de LCR hacia el exterior en 1873, lo que no resultó efectivo. El drenaje lumbar de LCR, introducido por Vour'ch en 1963, es un tipo importante de drenaje externo, aún en uso. [26]

Punción Lumbar:

La primer punción del canal espinal lumbar fue realizada por Corning en 1885, con el propósito de instilar medicamentos, Wynter extrajo LCR por punción lumbar en un caso de meningitis en 1889 [21] Quinke, en 1891 mejoró el método con la introducción de una cánula con estilete, y fue el primero en usarlo sistemáticamente. Para él era un método primariamente terapéutico, y luego diagnóstico

Una de las primeras aplicaciones que Quinke dio a la punción lumbar fue el tratamiento de la hidrocefalia (generalmente se trataba de punciones seriadas), donde obtuvo algunos éxitos transitorios [7] (Fig.6)

Fig. 6: Quinke, 1891, punción lumbar con manometría del LCR. Fotografía tomada de *The Scientific History of Hydrocephalus and Its Treatment*. Neurosurgical Reviews 1999; 22:67-93



También hubo aplicaciones problemáticas, como en los casos de hidrocefalia obstructiva o tumores cerebrales. En 1896, Fleischmann publicó una extensa serie de muertes súbitas luego de una punción lumbar [27]. Como la diferenciación entre la hidrocefalia comunicante y la no comunicante no pudo hacerse hasta el desarrollo de la neumoencefalografía y la tomografía computada, la punción lumbar terapéutica siempre se presentó con alto riesgo de herniación, y muchas veces resultó infructuosa.

Reservorios Subcutáneos:

Ommaya introdujo el reservorio subcutáneo unido a un catéter ventricular en 1963, y originalmente lo utilizó para la aplicación de quimioterapia intraventricular [24] Dichos reservorios permitían punciones intermitentes o a demanda de los ventrículos o lesiones quísticas.

Rickham, en 1965, adoptó esta “antecámara” para ser usada en el tratamiento de la hidrocefalia, haciendo posible integrar el reservorio al shunt, o simplemente al catéter ventricular, de acuerdo a las necesidades.

Métodos de by pass intratecal de LCR:

Drenajes al Espacio Subaracnoideo:

El 7 de febrero de 1893, Mikulicz, en Breslau, implantó una mecha de lana de vidrio en el ventrículo lateral de un niño de 6 meses, que se extendía al espacio subaracnoideo y subgaleal [9]; este, que fue el primer shunt permanente de LCR en la historia médica, fue simultáneamente un sistema de drenaje intra y extratecal. El colaborador de Mikulicz, Henle, documentó el curso clínico por dos años, constatando una marcada disminución del perímetro cefálico.

En 1895, Mikulicz implantó un tubo metálico (oro-plata) de 3 mm de diámetro en un segundo paciente, con un dispositivo de fijación al cráneo (Fig. 9).

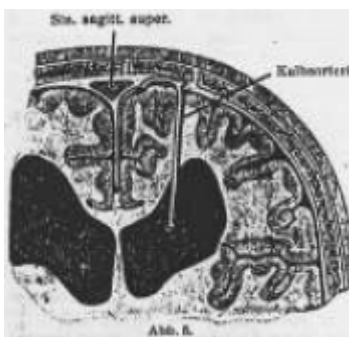
El procedimiento fue técnicamente exitoso, pero el paciente murió por un absceso cerebral dos meses después. [9] (Fig. 7 y 8)

Fig. 7: J. Mikulicz 1893, primer sistema de shunt y ventriculostomía. *The Scientific History of Hydrocephalus and Its Treatment*. Neurosurgical Reviews 1999; 22:67-93



En 1908, Payr implantó una arteria bovina fijada en formol e impregnada en parafina, en un paciente de 16 años, entre el ventrículo y el surco interhemisférico, que funcionó perfectamente durante 11 años [28] (fig. 9)

Fig. 9: Ventriculostomía de Payr, 1919. Fotografía tomada de *Dauererfolg einer Ventrikeldrainage bei Hydrocephalus*. Med klin 49:1247- 1251. 1919



Otros autores contemporáneos usaron tubos de vidrio, cobre, plata, gutapercha, y también mechas de seda, hilos de plata o catgut. [9,20,29,30,31] En 1953, Lazorthes usó un catéter para comunicar el ventrículo con el espacio subaracnoideo a través del cuerpo calloso anterior (shunt ventrículo-callosa anterior), y en el mismo año, Kluzer desarrolló una técnica a través del cuerpo calloso posterior.

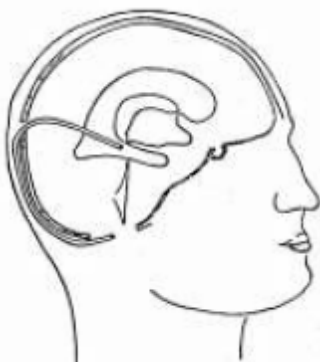Interventriculostomía (III-IV)

Walter Dandy fue el primero en realizar canalizaciones retrógradas del acueducto desde el IV ventrículo. En 1949, Leksell realizó recanalizaciones del acueducto con técnicas estereotácticas.

Ventriculoscisternostomía con implante:

En 1938 Torkildsen observó una cura espontánea de la hidrocefalia, como consecuencia de una ruptura ventricular, lo que lo llevó a diseñar un sistema derivativo interno, no valvulado entre el cuerno occipital del ventrículo lateral y la cisterna magna, esta técnica, (fig. 10) llamada ventriculocisternostomía de Torkildsen, se popularizó, y llegó a ser uno de los tratamientos standard para las hidrocefalias obstructivas.

Fig. 10: Ventriculocisternostomia de Torkildsen. Diagrama original 1939. *The Surgical Treatment of Hydrocephalus-An Historical Review*. Surg Neurol. 15: 15-25. 1981



Variantes de la misma técnica fueron la punción percutánea lateral de C1-C2 de Spetzler en 1975, y los shunts no valvulados ventrículo-lumbares de Jurkiewicz, (1997)

Ventriculocisternostomías sin Implante:

En 1908, Anton y Bramann describieron una técnica para unir la cisura interhemisférica y el ventrículo, a través del cuerpo caloso, utilizando un perforador especial, el “Balkenstich”, con resultados decepcionantes. [7]

Dandy, en Baltimore, fue el primero en abrir el piso del III ventrículo en 1922, pero su técnica era muy cruenta, e incluso requería el sacrificio de un nervio óptico.

Mixter, (Fig. 11) en Boston, inspeccionó los ventrículos con un endoscopio en 1923, y perforó el piso del III ventrículo, el procedimiento fue exitoso, pero Mixter no lo repitió, ni recomendó su uso.

Fig. 11: W. J. Mixer. Primer autor de una ventriculostomía endoscópica 1923. *The Scientific History of Hydrocephalus and Its Treatment*. Neurosurgical Reviews 1999; 22:67-93



Scarff y Stookley, en 1936, desarrollaron la técnica de fenestración de la lámina terminalis (ventriculocisternostomía anterior), a través de un abordaje transfrontal, combinado con la perforación del piso del III ventrículo.

Las ventriculocisternostomías han tenido muchas variantes técnicas, pero su común denominador era su complejidad y consumo de tiempo, hasta que en 1947, Mc Nickle propuso abordar el III ventrículo a través de una trepanación coronal y el agujero de Monro, con perforación de su piso hacia la cisterna prepontina. [32], del mismo modo que lo realizado endoscópicamente por Mixer en 1923.

La técnica de la ventriculostomía tuvo progresos con la introducción de la fluoroscopia con intensificador de imagen (Guiot, 1968), la guía estereotáctica (Pierre Kahn, 1975), y especialmente con la endoscopia (Fukushima, 1973) [33], con el consiguiente renacimiento del método a partir de los años 90's.

Destrucción del Plexo Coroideo:

Victor Darwin Lespinasse, un cirujano de Chicago, experimentado en cistoscopia, realizó varios abordajes ventriculares endoscópicos con el propósito de fulgurar y extirpar los plexos coroideos en casos de hidrocefalia. (Fig. 12) Su primer caso fue operado entre 1910 y 1911, y si bien no se conoce su casuística, se sabe que tuvo una muerte intraoperatoria, y Shunts a Cavidades Extratecales de Baja Presión.

Otro caso que presentó mejoría de su cuadro por un lapso de al menos tres años.

Fig. 12: Victor Darwin L'Espinasse. Plexectomía endoscópica. 1911. *The Scientific History of Hydrocephalus and Its Treatment*. Neurosurgical Reviews 1999; 22:67-93



Desconociendo este antecedente, Dandy realizó en 1918 plexectomías a cielo abierto en cuatro pacientes, luego de exitosos experimentos en perros, con tres muertes y un sobreviviente con mejoría.

En los años 1930, Putnam y Scraft realizaron cauterizaciones endoscópicas, con una mortalidad del 25 %, en los 1960, Scarff redujo la mortalidad al 5 %, y en 1986, Griffith reportó una mortalidad del 1 %.

De cualquier manera, este procedimiento es escasamente utilizado, ya que como demostró Pople en 1993, el 67 % de estos pacientes necesitan de una derivación en el desarrollo de su enfermedad [34].

Drenajes no Valvulados:

Cavidad Abdominal:

Ganter, en 1895, fue el primero en proponer la derivación del LCR desde los ventrículos hacia cavidades de baja presión, como los sistemas venoso y linfático, y la cavidad abdominal. [7]

La primera aplicación de esta idea fue llevada a cabo por Ferguson en 1898, quién reseco una porción del arco de L5, realizó una pequeña perforación en el cuerpo vertebral, hacia la cavidad peritoneal, estableciendo una conexión entre las dos cavidades con un hilo de plata, realizando el primer shunt lumbo-peritoneal, con éxito temporario en el tratamiento de la hidrocefalia. Este procedimiento fue realizado por otros, incluso Cushing, en 1905, quien insertó una cánula de plata, pero con malos resultados. [35]

Kausch realizó la primera derivación ventrículo-peritoneal en 1905, llevando un tubo de goma desde el ventrículo a la cavidad peritoneal, el paciente solo sobrevivió unas horas, pero en 1910, Hartwell realizó el mismo procedimiento utilizando un hilo de plata, el paciente mejoró y sobrevivió durante dos años, a su muerte fue sometido a autopsia, la que demostró que alrededor del filamento metálico se había constituido un tubo de tejido conectivo que facilitaba el drenaje de LCR. [21]

Las derivaciones ventrículo-peritoneales no valvulados tuvieron una historia de fracasos, complicaciones y escasos éxitos, por lo cual no fueron muy populares.

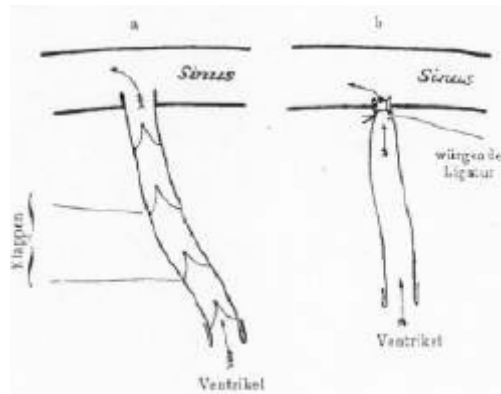
Derivaciones al Sistema Venoso:

Derivaciones a Venas Intracraneales:

El 19 de septiembre de 1907, Erwing Payr, de Greifswald, Alemania, realizó el primer drenaje entre el sistema ventricular y el seno longitudinal superior en una niña de 9 años, utilizando vena safena autóloga con preservación de las válvulas. (Fig 13) Seis semanas después, practicó el mismo procedimiento contralateral, con la complicación de una fístula de LCR, la paciente evolucionó favorablemente, pero siete meses después murió por una meningitis. La autopsia reveló que las derivaciones estaban permeables y funcionantes.[7]

Payr realizó dos procedimientos más utilizando venas fijadas en formalina con malos resultados.

Fig. 13: Payr E (1908) Derivación ventriculo - seno sagital con safena con válvulas preservadas. *Elfjähriger Dauererfolg einer Ventrikeldrainage bei Hydrocephalus*. Med klin 49:1247- 1251. 1919



En 1965, Sharkey retomó la técnica utilizando un sistema valvulado, pero tuvo numerosas complicaciones trombóticas. En 1913, Haynes [21] reportó derivaciones con tubos de goma desde la cisterna magna al seno transversario y a venas emisarias parietales.

Derivaciones a Venas Extracraneales:

Según Haynes [21], Beck hizo un intento infructuoso en 1904 de derivar LCR hacia una gran vena del cuero cabelludo, pero Bier lo logró en 1908, aunque su derivación funcionó solo cinco días. Mc Clure fue el primero en utilizar venas del cuello en 1909, Payr, en 1911 utilizó venas fijadas en formalina para llevar el LCR hacia la vena yugular, pero las derivaciones no valvuladas tendían a trombosarse por reflujo de sangre en su interior, lo que hizo que se abandonara el método.

Derivaciones hacia Sitios de Baja Presión Alternativos:

Entre las décadas del 1920 y 1970, se hicieron intentos de derivar el LCR a casi cualquier lado (pleura, vesícula biliar, uréteres y vejiga) [27], estos procedimientos en la actualidad, deben considerarse solo como de interés histórico, por sus efectos colaterales y limitadas posibilidades de éxito.

Introducción de las Válvulas:

Como se ha dicho, Payr fue el primero, en 1907, en utilizar un sistema de derivación unidireccional, al insertar un injerto de safena con su sistema valvular conservado en una derivación ventrículo-seno sagital.

Vannevar Bush, del Massachusetts Institute of Technology, en colaboración con Donald Matson, fue posiblemente el primero en construir una válvula operada magnéticamente [30], estos dispositivos fueron usados a principios de la década de 1950, aunque la fecha de implantación es desconocida. Hasta julio de 1957, se implantaron 18 de estas válvulas en el Harvard Children's Hospital, en Boston.

En 1949, Frank Nulsen construyó un dispositivo conteniendo dos válvulas de bolilla y cono, con resortes, con una cámara de bombeo intermedia.

Esta válvula fue implantada por primera vez por Eugen Spitz, en mayo de 1949, en el Children's Hospital, de Filadelfia, como parte de una derivación ventrículo-cava superior. El seguimiento fue por dos años y medio, con buenos resultados, pero sorpresivamente se abandonó la investigación por motivos no establecidos. [7]

En 1955, Robert Pudenz, conjuntamente con el ingeniero Ted Heyer, construyeron una válvula distal de teflón, con una hendidura transversa, que fue implantada en un niño, el shunt atrial funcionó durante dos años. [30]

John D. Holter, de Filadelfia, desconociendo los trabajos de Pudenz, diseñó en pocas semanas para su hijo Casey, quien presentaba hidrocefalia asociada a un mielomeningocele, una doble válvula de hendidura, en siliconas, montada sobre un resorte, que fue implantada por Spitz en marzo de 1956. La válvula de Spitz-Holter, o más popularmente "Holter", comenzó su producción industrial en el verano boreal de 1956, y aún se produce prácticamente sin cambios. (Fig. 14)

Fig. 14: Diferentes modelos de válvulas de Holter. *The Scientific History of Hydrocephalus and Its Treatment*. Neurosurgical Reviews 1999; 22:67-93



Como suele ocurrir con muchos inventos, casi al mismo tiempo, del otro lado del Atlántico, el holandés W. Engelsman, de Groningen, construyó una válvula a bolilla combinada con una válvula de hendidura distal, que Sikkens implantó en seis pacientes [7]

En 1958, Rudi Schulte, un joven relojero alemán, recientemente emigrado a Estados Unidos, se unió a Pudenz y Heyer, para mejorar su válvula de hendidura original, patentando también el diseño del diafragma en 1960.

En 1958 Ames desarrolló la primer sistema de derivación ventrículo-peritoneal con válvula de hendidura distal, mejorado en los 70's por Raimondi.

Por consiguiente, los principios que han regido la construcción de válvulas desde la primera generación hasta el presente, estaban establecidos alrededor de 1960.

Desarrollo Tecnológico de las Válvulas desde 1960:

Aproximadamente doscientos modelos diferentes de válvulas han sido diseñados desde 1949, en 1999, por lo menos 127 de ellos estaban disponibles en el comercio [27], con mas de 450 rangos de presión y unos 2000 fabricantes (Fig. 15).

Básicamente podemos dividir a las válvulas en cuatro tipos fundamentales:

Bolilla y cono: 13 modelos

De Diafragma: Entre 35 y 43 modelos

Hendidura Proximal: 24 modelos

Hendidura Distal: 30 modelos

La segunda generación fue concebida para solucionar los problemas de sobredrenaje de LCR en posición vertical, los esfuerzos en ese sentido incluyen:

Válvulas Ajustables

Válvulas Autorregulables (sinonimia: flujo regulado, flujo reguladoras, de resistencia variable)

Antisifón

Antigravitacionales

Fig. 15. Sistemas valvulares, comenzando con la original de Nulsen y Spitz, e incluyendo aquellas con mecanismo anti-sifón, las programables y las limitantes de flujo. *CSF shunts 50 years on – past, present and future* Child's Nerv Syst (2000) 16:800–804

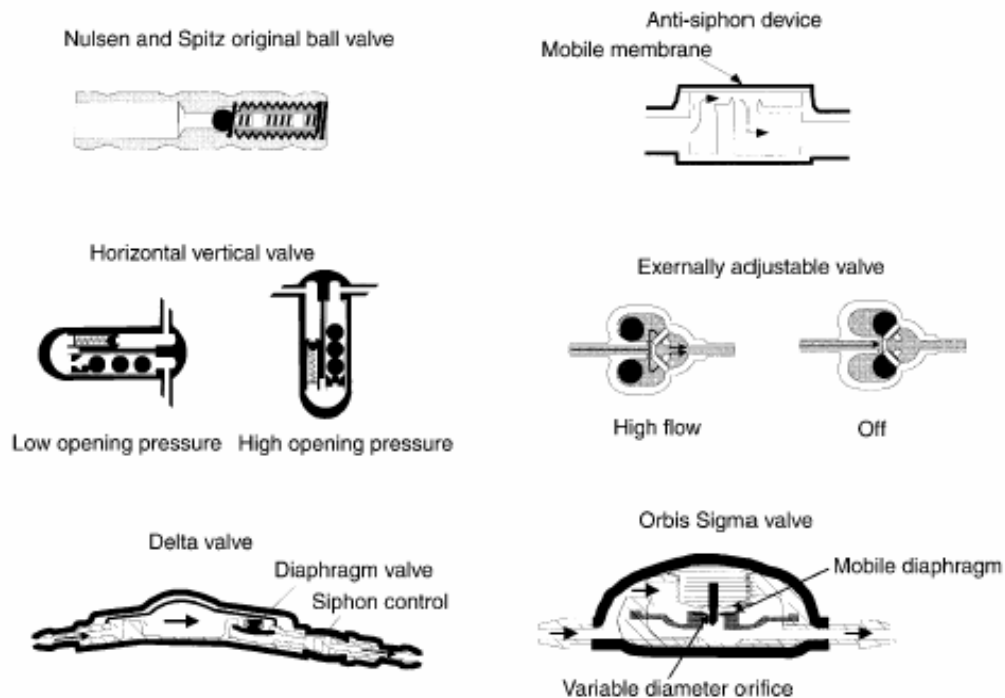


Tabla de Historia de la Endoscopia [36].....

TERCER VENTRICULOSTOMIA EN PACIENTES PEDIÁTRICOS

La neuroendoscopia presume de un renovado interés en la última década, ha sido utilizada desde inicios del siglo XX por Walter Dandy y otros pioneros, los avances tecnológicos la han hecho más segura y fácil, siendo el tratamiento endoscópico de la hidrocefalia obstructiva factible en neonatos y recién nacidos, considerándose como la primera opción de tratamiento en un número considerable de pacientes.

Para muchos neurocirujanos que abogan fuertemente por la endoscopia, consideran no ético el no ofrecer la opción de este tratamiento en niños con hidrocefalia obstructiva secundaria a estenosis acueductal, en mayores de 1-2 años de edad [37-43].

Su efectividad ha sido demostrada en hidrocefalia resultante de otras causas como malformación de Chiari, Dandy-Walker, mielomeningocele, tumores cerebrales e hidrocefalia normotensa, incluso en condiciones complicadas con historia de hemorragia, infección o intentos previos de tercer ventriculostomía, así como en casos de disfunción valvular [44, 37, 45, 39, 46-61].

Mientras que en niños mayores, las indicaciones para el tratamiento endoscópico han sido bien definidos, el debate se ha centrado en años recientes en el valor de este tratamiento en los primeros meses de vida.

Derivaciones vs tercer ventriculostomía endoscópica en niños con estenosis acueductal

Los niños pequeños (lactantes) y en particular los neonatos portadores de sistemas de derivación de LCR son más propensos a desarrollar complicaciones mecánicas e infecciosas que en la población pediátrica mayor [62]. De hecho, cerca del 50% de los pacientes con derivaciones colocadas dentro de los 2 primeros años, presentarán complicaciones, si se compara con el 30% en los pacientes mayores de los 2 años de edad al momento de la colocación de un sistema [63]. Disfunción mecánica, debido a obstrucción proximal o distal, desconexión o migración dan cuenta del 60% de las complicaciones, seguidas por infección (1-40%), sobredrenaje/drenaje insuficiente (10%) y formación de septos en el sistema ventricular (6%) [64, 65]. Las complicaciones de los procedimientos derivativos son también responsables de la mayoría de las muertes relacionadas a la hidrocefalia. [66, 67]. Actualmente la mortalidad asociada a estos procedimientos es extremadamente rara (<0.1%) [68, 69, 63].

Por otro lado, los escasos estudios disponibles en relación a niños menores de un año tratados con TVE no muestran diferencias significativas en términos de complicaciones comparados con pacientes mayores sometidos al mismo procedimiento [70, 45, 71], con la posible excepción de un mayor índice de falla, especialmente en el subgrupo de pacientes operados durante los 2 primeros meses de vida. La menor reabsorción de LCR ha sido propuesta para explicar este fenómeno [72, 73]. Las complicaciones de la TVE se reportan entre 6-20% y una mortalidad de 0-1% de los casos [74, 75, 76, 77, 78, 43]. Sin embargo, ambas de estas cifras bajas pueden ser subestimadas ya que algunas complicaciones y causas de muerte pueden ser no reportadas [77, 78].

ASPECTOS TECNICOS DE LA TVE

Una TVE exitosa dependerá de manera importante de un minucioso estudio de la anatomía en particular de cada paciente [79]. Anomalías y variantes de las referencias anatómicas para una endoscopia ventricular ocurren en un número significativo de pacientes (36% de la serie de Rhode et al) [79, 37,80].

Una correcta posición de la incisión en la piel y el trepano craneal es dependiente de la relación entre el foramen de Monro y el piso premamilar del tercer ventrículo para que se intente una trayectoria recta. El tamaño y tipo (rígido o flexible) del endoscopio preferido dependerá de los diámetros ventriculares y del foramen de Monro. En caso de que el piso del tercer ventrículo no sea translucido, la posición de las estructuras anatómicas y sus relaciones más allá de lo visible deben conocerse para avanzar el endoscopio.

Las lesiones ocupativas pueden significativamente distorsionar la anatomía. Los tumores de fosa posterior desplazan el mesencéfalo y el puente anterior y rostralmente, así que reducen entre el tallo encefálico y /arteria basilar y el dorso de la silla turca aumentando la pendientes del piso del tercer ventrículo.

En pacientes con mielomeningocele e hidrocefalia secundaria, la cual es frecuentemente de tipo obstructiva, tienen una anatomía aberrante del tercer ventrículo [10]. La masa intertalámica es en la mayoría de los casos es grande y debido a esto obstruye la trayectoria del endoscopio. La base craneal anterior es relativamente pequeña con un dorso de la silla turca en una posición anterior, por lo cual es necesario efectuar un trepano situado posteriormente. De igual forma, por detrás de los cuerpos mamilares una porción translúcida o adelgazada del piso del tercer ventrículo frecuentemente esta presente y puede tratarse del tuber cinereum. Si no se está conciente de la anatomía particular en estos casos, se puede perforar el piso por detrás de la arteria basilar con el posible daño a las arterias perforantes.

En casos de hidrocefalia congénita severa con grandes ventrículos frecuentemente existen monoventrículos y la anatomía puede estar distorsionada y solo algunos puntos de referencia pueden estar presentes. En tales casos puede ser útil el empleo de una guía imagenológica durante el procedimiento, por ejemplo: navegación endoscópica, preferentemente con campo electromagnético (EM). Con esta última, no es necesaria la fijación cefálica, lo cual es ideal en niños pequeños. Ventrículos relativamente pequeños (TVE en pacientes con disfunción valvular o en casos de ventrículos en hendidura) y múltiples objetivos durante la endoscopia (TVE combinada con toma de biopsia de lesión tumoral) son indicaciones para el uso de la navegación endoscópica guiada con IRM-EM.

En aquellos casos con hidrocefalia obstructiva con ventrículos pequeños y/o distorsión anatómica, algunos autores consideran la tercer ventriculostomía microquirúrgica a través de la lámina terminalis conjuntamente con fenestración de la membrana de Lilliequist por medio de un abordaje supraorbitario, como alternativa a la TVE.

Equipo Endoscopico

En la actualidad existen múltiples sistemas endoscopicos, en el Instituto Nacional de Pediatría hoy por hoy contamos con dos sistemas. Para efectuar la TVE se ha utilizado uno de ellos, se recomienda para todo Neurocirujano estar familiarizado con los componentes del sistema endoscopico utilizado. Incluye lo siguiente:

- 1) Endoscopio rígido de 0° de óptica de 4mm con tres canales de trabajo (Wolff).
- 2) Panel de control. Una torre que incluye una cámara de video, un adaptador óptico, y una fuente de luz de Xenón.
- 3) Bolsa de irrigación continua y jeringa de 20 cc, preferimos el uso de solución Ringer Lactato (Hartmann).
- 4) Catéter con balón. Usamos un catéter de Fogarty 3 French con un pequeño balón cilíndrico para ampliar la fenestración en el piso del tercer ventrículo. Encontramos prudentes verificar que el balón sea inflado con una jeringa de insulina antes de introducir el endoscopio en el paciente.

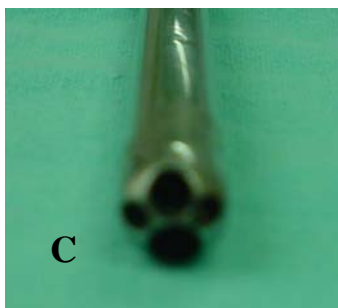
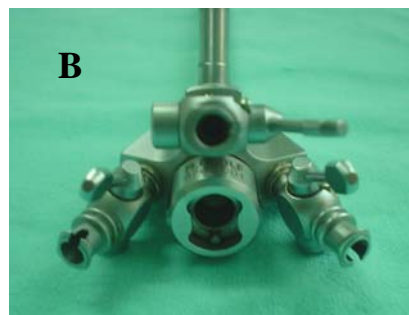

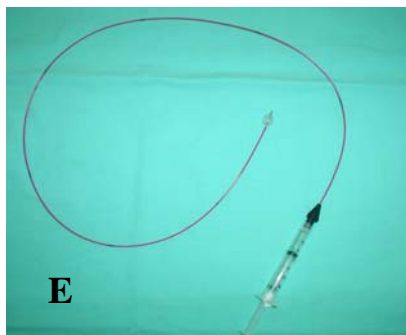


Fig. 16 Endoscopio rígido con 3 canales de trabajo (A, B y C) con equipo de accesorios (pinza y tijera con mandriles) (D). Catéter de Fogarty 3 Fr. Con balón cilíndrico (E y F)



Anatomía Ventricular Endoscópica

Es importante estar familiarizado con la anatomía ventricular, y en particular con la anatomía endoscópica, la cual no es tridimensional. El foramen de Monro es frecuentemente la primera estructura visualizada. Los forámenes son estructuras que sirven para comunicar los ventrículos laterales con el tercer ventrículo. La cabeza del núcleo caudado se sitúa lateralmente y el septum pellucidum se localiza medialmente. El plexo coroides del ventrículo lateral se proyecta por delante del foramen, a través del cual pasa antes de dirigirse en dirección nuevamente posterior para situarse en el techo del tercer ventrículo. La vena septal, localizada anteromedialmente, se une a la vena talamoestriada, localizada posterolateralmente, en el borde posterior del foramen de Monro. Estos vasos se unen y forman la vena cerebral interna, la cual corre en la tela coroidea del tercer ventrículo. Estas venas se vuelven más grandes en calibre conforme se aproxima al foramen de Monro. El fornix tiene una relación íntima con el foramen, es una estructura par en forma de C de bandas eferentes que comunican al hipocampo con los cuerpos mamilares. Pasan por el margen medial del foramen a lo largo de su borde anterior antes de ocupar la pared medial del tercer ventrículo [Fig. 17].

Una vez que se introduce el endoscopio dentro del tercer ventrículo, existen varias estructuras de referencia. Cada una de las paredes laterales están conformadas por los 2/3 anteriores del tálamo e hipotálamo, el cual se continúa con la sustancia gris del piso. Las paredes laterales están unidas por una banda de sustancia gris, la masa intermedia. El borde posterior está constituido por la glándula pineal, la comisura habenuar, la comisura posterior y el acueducto cerebral. Este último es un canal estrecho de aproximadamente 15mm de longitud y 1mm de ancho que comunica el tercer con el cuarto ventrículo.

Una vista clara del piso del tercer ventrículo se obtiene cuando el endoscopio pasa a través del foramen de Monro. El piso desciende ventralmente y es formado principalmente por el núcleo hipotalámico. Existen varios recesos y prominencias, las cuales sirven como puntos de referencia. En dirección anteroposterior se encuentra el receso óptico, el receso infundibular, el tuber cinereum y los cuerpos mamilares. En la mayoría de los casos el piso (tuber cinereum) del tercer ventrículo frecuentemente está adelgazado y translucido. Posterior a los cuerpos mamilares se encuentra la sustancia perforada posterior. Todas estas estructuras del piso se encuentran por encima de la fosa interpeduncular.

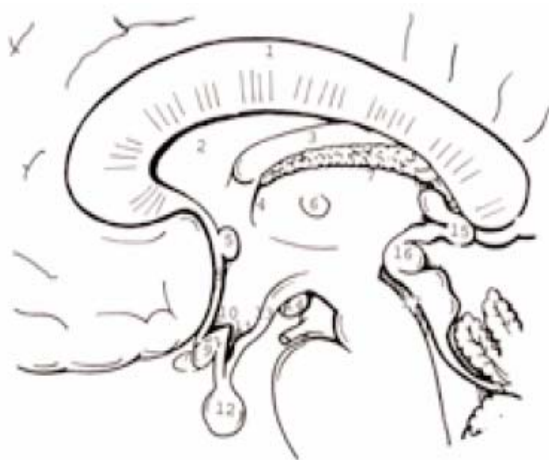


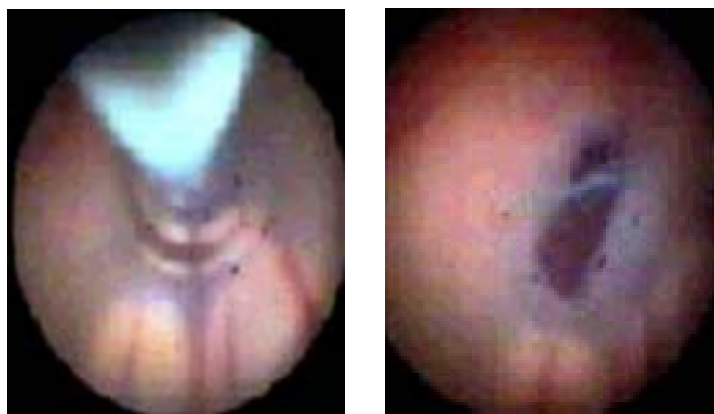
Fig. 17 Dibujo que demuestra un corte medio sagital del tercer ventrículo. Estructuras anatómicas están designadas por los siguientes números: 1) Cuerpo calloso; 2) Septum pellucidum; 3) Fornix; 4) Foramen de Monro; 5) Comisura anterior; 6) Masa intermedia; 7) Plexos coroides; 8) Lámina terminales; 9) Quiasma óptico; 10) Receso óptico; 11) Receso infundibular; 12) Hipófisis; 13) Tuber cinereum; 14) Cuerpo mamar; 15) Glándula pineal; 16) Comisura posterior; 17) Acueducto cerebral. *Endoscopic third ventriculostomy*. Neurosurg Focus 19 (6):E11, 2005 pp. 1-4

Consideraciones técnicas [81]

Después de la inducción con anestesia general, el paciente es colocado en decúbito supino con la cabeza en posición neutra recostada sobre una dona. Con una elevación aproximada de 30° para minimizar la pérdida excesiva de LCR y la entrada de aire. Un trepano es realizado a 3cm de la línea media y por delante de la sutura coronal. El trepano tiene una dimensión cercana a los 10mm, es realizado generalmente del lado derecho, en el ventrículo lateral mas dilatado o en el lado del foramen de Monro normal. La duramadre es abierta en forma de cruz y los bordes coagulados.

El endoscopio atraviesa la duramadre para luego visualizar el ventrículo lateral. Se identifica el foramen de Monro, el cual en la población pediátrica, desde la duramadre existe una distancia menor a 6cm en este tipo de abordaje coronal, se atraviesa el endoscopio a través de el e inicia la navegación dentro del tercer ventrículo. El piso del mismo, tiene en promedio 9cm desde la duramadre, siendo esto altamente variable dependiendo de la edad del paciente y la magnitud de la hidrocefalia. Los cuerpos mamilares y el receso infundibular, son identificados en el piso adelgazado. Frecuentemente es visible la arteria basilar a través del piso diáfano del tercer ventrículo.

En este punto se debe estar seguro de que la fenestración debe ser anterior a la arteria basilar. Un catéter de Fogarty 3 Fr. Con balón es utilizado para puncionar el piso ventricular en el punto intermedio entre los cuerpos mamilares y el receso infundibular. El catéter es avanzado a través de la apertura y son instilados dentro del balón .5cc de solución para inflarlo y ampliar la fenestración realizada. Esta maniobra ampliara el diámetro del estoma aproximadamente a 5mm (Fig. 18).



El endoscopio es cuidadosamente guiado dentro de la cisterna prepontina. Cualquier banda aracnoidea o membrana de Lilliequist imperforadas que parezcan impedir el libre flujo de LCR debe ser fenestrada con el catéter de Fogarty. No es recomendable la exploración “agresiva” de la cisterna prepontina debido a la posibilidad de lesionar alguna de las ramas arteriales o perforantes. Después de que el estoma se creó, las oscilaciones de un lado a otro del piso ventricular indican una buena comunicación de LCR entre los ventrículos y el espacio subaracnoideo.

Una vez completa la fenestración, el endoscopio es retirado, un fragmento de Gelfoam es colocado en el trepano y la piel cabelluda se afronta. Cerrando la galea con sutura de Vicryl y la piel con Prolene. Si se presento sangrado, un drenaje ventricular externo puede dejarse por espacio de 1-2 días

Cuidados posquirúrgicos

Generalmente el paciente regresa a hospitalización en donde se da seguimiento inmediato. En donde la fontanela debe estar abatida y blanda cuando se explora al paciente incorporándolo al eje vertical. Una tomografía computada es efectuada antes del egreso del paciente, el cual ocurre al 2-3 día posquirúrgico.

Idealmente debe obtenerse una IRM como parte del seguimiento imagenológico a los 2 meses de efectuada la cirugía, este estudio demostrara la disminución de la talla ventricular y/o la mejoría ó desaparición de la migración transependimaria de LCR. También la IRM debe demostrar un vació de flujo (flow void) en el piso el tercer ventrículo, o por medio de la obtención de cine-IRM la demostración del flujo de LCR a través del estoma.

Complicaciones de la TVE [82]

- Fístula de liquido cefalorraquídeo
- Infección
- Crisis convulsivas
- Hemorragia
- Lesión vascular
- Diabetes insípida
- Disfunción hipotalamica
- Bradicardia
- Oftalmoplejia
- Trastornos de la memoria
- Retraso en la adquisición del lenguaje
- Sobredrenaje/ Síndrome de ventrículos en hendidura
- Oclusión del estoma

INFORME DE CASOS

Paciente 1:

Antecedentes perinatales

Masculino de 9 meses de vida, producto de primera gestación Madre de 22 años de edad, que llevo control prenatal desde el primer trimestre de embarazo, con ingesta de suplementos vitamínicos a base de hierro y ácido fólico. Estudio de ultrasonido obstétrico reportándose normal.

A las 33 semanas de gestación se presenta amenaza de parto pretermo que no pudo ser inhibido, obteniéndose vía parto eutócico producto de 1800 gramos, con llanto y respiración espontáneos, Apgar 7/8 ameritando únicamente apoyo con oxígeno suplementario.

Dentro de los primeros 3 meses de vida presento 3 internamientos hospitalarios por cuadros recurrentes de infección de vías respiratorias 2 de ellos catalogados como bronconeumonía completando esquema antibiótico no especificado.

Padecimiento actual:

Acudió por primera vez en consulta externa de Pediatría en Julio del 2006, presentando cuadro clínico detectado por Madre desde los 2 meses de edad el crecimiento desproporcional de la cabeza de su hijo, al palpar la cabeza refiriéndola como “hinchada”, piel cabelluda brillante y desviación del ojo derecho hacia “adentro”.

El mismo día es valorado vía consulta externa de Neurocirugía en donde se evidencia la macrocefalia, la red venosa dilatada y tortuosa en la piel cabelluda, palpándose una fontanela anterior de aproximadamente 4x4cm abombada y la diastasis de las suturas coronal y sagital, circunferencia occipito-frontal de 46 cm.

Se decide internamiento para realización de estudio tomográfico simple y contrastado de cráneo con el cual se detecta dilatación del sistema ventricular supratentorial, con migración transependimaria de LCR en región de cuernos frontales y prácticamente ausencia de espacio subaracnoideo en la convexidad cerebral, un cuarto ventrículo de aspecto y tamaño normal, en corte sagital se sospecha la estenosis acueductal y como variante anatómica un cavum del septum pellucidum. Se complementa estudio de imagen con la realización de IRM en donde se corrobora la ventriculomegalia, la migración transependimaria y la disminución significativa del espacio subaracnoideo y se corrobora la estenosis acueductal.

Con lo anterior se programa la paciente para exploración endoscópica.

Procedimiento quirúrgico:

Efectuado el siguiente mes bajo anestesia general, en posición cefálica neutra, incisión en piel en forma semilunar en región frontal derecha, un trepano de 9-10mm justo por delante de la sutura coronal, coagulación y apertura dural en forma de cruz (+), introducción del endoscopio rígido entrando a ventrículo lateral derecho, de inmediato son visibles el plexo

coroide y el foramen de Monro, pasando el endoscopio a través de este último e identificando en el piso del tercer ventrículo los cuerpos mamilares y el receso infundibular, siendo el piso delgado y a través de él justo por debajo percibiendo la pulsación de la arteria basilar y ambas arterias cerebrales posteriores. Se introduce por un canal de trabajo el catéter de Fogarty 3 French con balón, con el cual se perfora el tuber cinereum sin eventualidades, a continuación se infla con .5cc de solución estéril el globo del catéter para aumentar el diámetro del estoma el cual aproximadamente al final del procedimiento alcanza un diámetro de 5-6mm. Como última maniobra se introduce con cautela el endoscopio en el espacio subaracnoideo prepontino para explorar la presencia de membranas aracnoideas, detectándose la integridad de la membrana de Lilliequist por lo que se fenestra, posterior a ello es perceptible el flujo libre de LCR a través del estoma ventricular.

Sangrado mínimo y tiempo quirúrgico de 1 hora con 32 minutos, el paciente una vez recuperado de efectos anestésicos regresa a hospitalización.

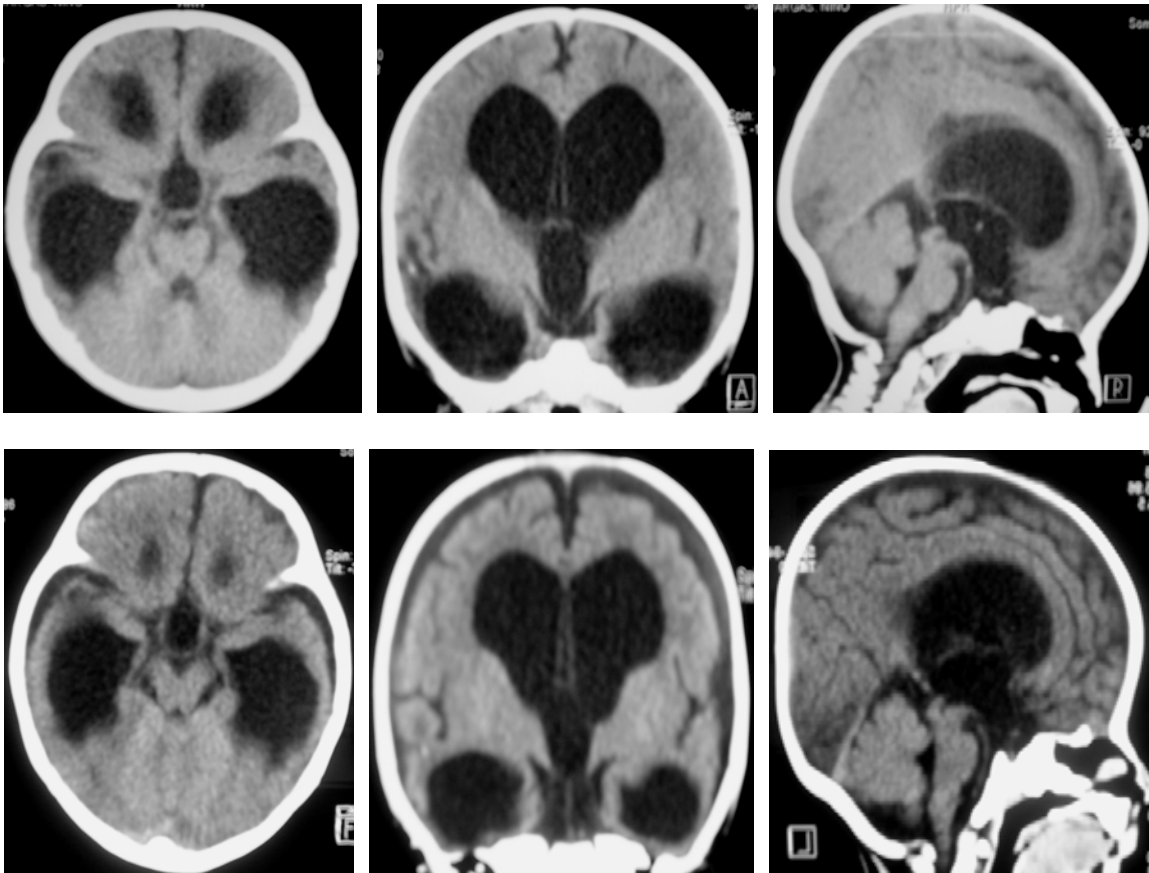
Seguimiento postoperatorio:

Evolución satisfactoria en los días siguientes a la cirugía, abatiéndose el abombamiento fontanelar, mejorando la paresia del VI nervio craneal derecho, cursando sin complicaciones por lo que egresa por mejoría al 4 día posquirúrgico.

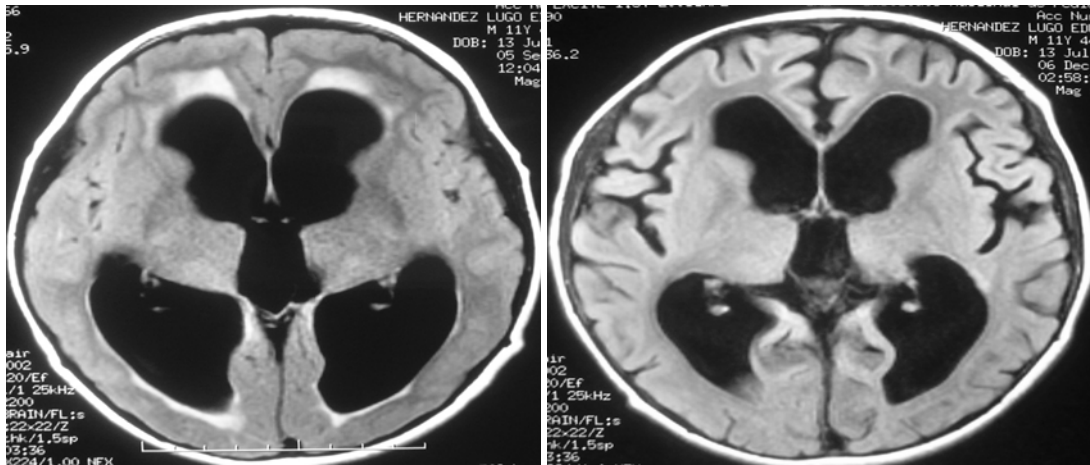
Se retiran puntos de sutura a los 11 días de la cirugía vía consulta externa y el seguimiento hasta este momento prácticamente es de 12 meses, manteniéndose sin datos de hipertensión intracraneana, la fontanela anterior de 2x2 cm manteniéndose abatida y pulsátil, circunferencia occipito-frontal de 51.5 cm, resolviéndose por completo la paresia oculomotora del VI nervio craneal. En cuanto al desarrollo psicomotor el paciente logra sostén cefálico desde los 10 meses de vida, sedestación a los 4 meses y logra la bipedestación con ayuda a la fecha, maneja un número de 8 a 10 palabras en su lenguaje y acude a terapia física y rehabilitación.

Contamos a la fecha con estudios de imagen de control, como es tomografía craneal con la cual hacemos comparación con estudio previo a tratamiento y notamos evidente disminución del diámetro ventricular y la aparición de un amplio espacio subaracnoideo en toda la convexidad cerebral. De igual manera estudio de IRM de control que de igual manera corrobora la mejoría de la talla ventricular, desaparición de la migración transependimaria de LCR en región frontal y presencia de amplio espacio subaracnoideo en valle Silvano y convexidad cerebral, Finalmente se cuenta con estudio de cine-IRM en donde se aprecia el flujo de LCR a través del estoma ventricular. (Fig. 19)

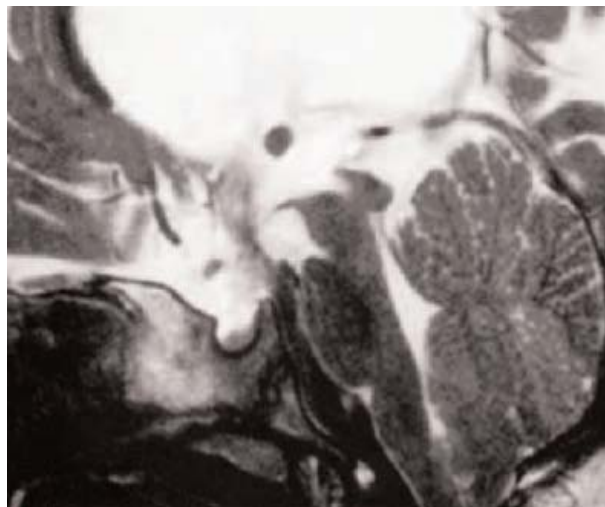Fig. 19 Estudio tomografico craneal simple con cortes axial, coronal y sagital, pre-operatorio (superior) y control post-operatorio (inferior) del paciente sometido a TVE. Es evidente al comparar la disminuci3n discreta de la talla ventricular, la desaparici3n del edema periependimario frontal. Mas notorio e aumento del espacio subaracnoideo en valles Silvianos y principalmente en la convexidad cerebral



Estudio de resonancia magnética en secuencia FLAIR en corte axial pre-operatorio (izquierda) y control post-operatorio (derecha) que demuestra ventriculomegalia y migración transependimaria, ambas condiciones se resolvieron posterior a la cirugía en mayor grado la presencia de espacio subaracnoideo



Estudio de cine-IRM que evidencia el flujo libre de LCR a través de la tercer ventriculostomía



Paciente 2:

Antecedentes perinatales:

Masculino de 3 meses de vida producto de la primera gestación de madre de 24 años de edad, que llevo control prenatal desde el segundo trimestre del embarazo con ingesta suplementaria de suplementos vitamínicos con hierro y ácido fólico. Con realización de 4 estudios de ultrasonido obstétrico durante el mismo, reportándose como normales.

A los 7 meses de gestación presenta 2 episodios de amenaza de parto pretermo, cursando en el segundo de ellos con cervicovaginitis, manejada con óvulos no especificados por 10 días. A las 35 semanas de gestación presenta un nuevo episodio de amenaza de parto, no respondiendo a uteroinhibidores, recibiendo 2 dosis de esteroide para maduración pulmonar y naciendo por parto eutocico, con un peso de 2000 gramos, sin llanto ni respiración espontánea al momento del nacimiento, Apgar 5/7, requiriendo un ciclo de presión positiva inspiratoria por espacio de 2 minutos, reportándose liquido amniótico hemático y en laringoscopia al neonato se detectan restos de sangre.

Presento datos de dificultad respiratoria y se considero con enfermedad de membrana hialina por lo que se mantuvo con ventilación mecánica por espacio de 3 días. Recibió doble esquema antibiótico (Dicloxacilina/Amikacina) por considerarse potencialmente infectado. Se egresa por mejoría a las 2 semanas de vida. Alimentado al seno materno y con esquema de vacunación completo hasta el momento de su valoración.

Padecimiento actual:

Acude por primera vez a consulta externa de Pediatría en Mayo del 2007 manifestando aumento progresivo de la cabeza, sin vomito o presencia de crisis convulsivas; el mismo día referido al servicio de Neurocirugía en donde es valorado, encontrando un circunferencia occipito-frontal de 45cm, la fontanela anterior tensa, amplia y las suturas sagital y coronal diastasadas con Signo de Parinaud (“Sol naciente”). En cuanto a neurodesarrollo fija mirada, aun sin lograr sostén cefálico. Contando con estudio tomográfico simple en cortes axiales que evidencian ventriculomegalia supratentorial, encontrando un 4º ventrículo de morfología y diámetro normal.

En ese momento se indica apertura de expediente clínico y nuevo estudio tomográfico contrastado y con reconstrucción en plano sagital para planeación de endoscopia cerebral ante la evidencia de tratarse una hidrocefalia obstructiva secundaria a estenosis acueductal, la cual se corrobora con estudio de control.

Procedimiento quirúrgico:

Bajo anestesia general y en posición cefálica neutra el paciente es sometido a exploración endoscopica 2 días después de su internamiento efectuándose un abordaje coronal derecho con trepano de 10mm de diámetro, introducción de endoscopio rígido previa coagulación y apertura dural, navegación ventricular lateral y a través del foramen de Monro para visualizar el piso del tercer ventrículo adelgazado y translucido que permite ver la arteria basilar y la emergencia de la arterias cerebrales posteriores, en el punto medio del receso

infundibular y los cuerpos mamilares se efectúa la perforación con punta de catéter de Fogarty French 3 y posteriormente ampliación de la fenestración por medio de la insuflación del balón del catéter, lográndose una apertura del estoma con diámetro aproximado de 5-6mm, finalmente exploración con endoscopio dentro de la cisterna preoptina sin encontrar membranas aracnoideas que impiden el flujo de LCR, el cual se corrobora con el movimiento oscilatorio del piso del tercer ventrículo.

Sangrado mínimo y tiempo quirúrgico de 30 minutos, después de recuperación anestésica regresa área de hospitalización.

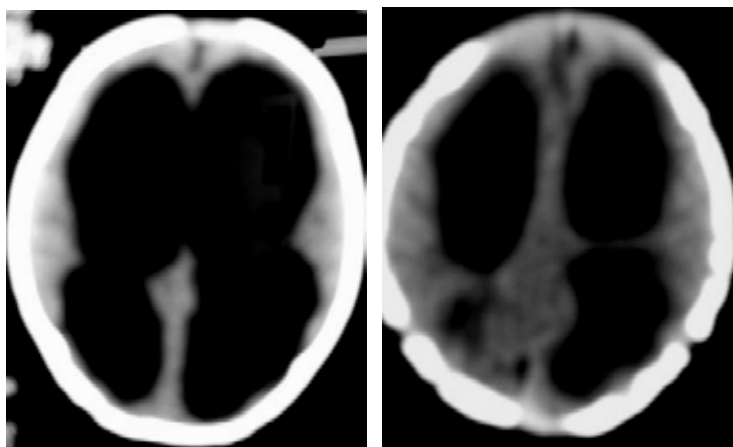
Seguimiento postoperatorio:

Cursa con evolución satisfactoria sin complicaciones relacionadas con el procedimiento quirúrgico, afebril y con notable mejoría clínica encontrándose la fontanela anterior con diámetro de 4x4cm y abatida, desapareciendo el signo de Parinaud. Se egresa por mejoría a los 4 días de efectuada la cirugía.

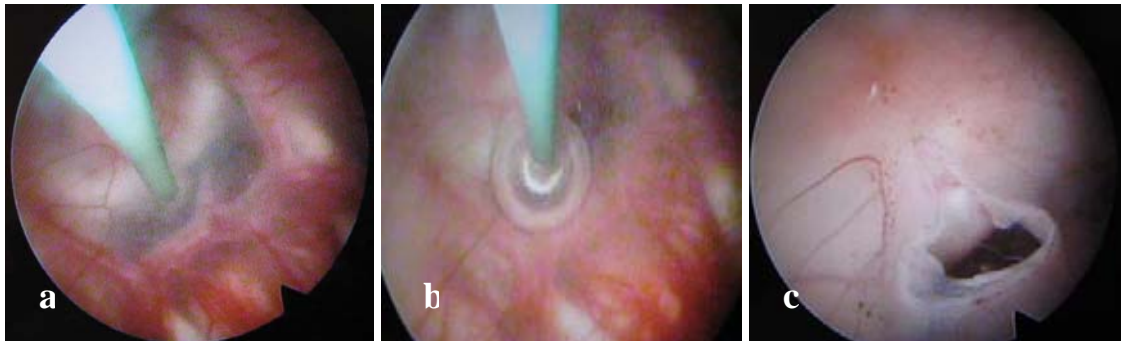
Se retiran puntos a los 10 días de la misma y el seguimiento hasta la fecha es de 2 meses teniendo el paciente actualmente 5 meses de vida, continua sin datos de hipertensión intracraneal, con una circunferencia cefálica de 45.5cm, logrando en cuanto el neurodesarrollo el sostén cefálico poco después de los 4 meses de edad y en estudio tomográfico de control realizado 1 mes posterior a la cirugía, existe ventriculomegalia, sin embargo son visibles los amplios espacios subaracnoideos en las cisternas de la base craneal y en valle Silviano, así como hacia la convexidad hemisférica. Desapareciendo la migración transependimaria de LCR si se compara con estudio preoperatorio (Fig. 20).

Se encuentra programado en fecha próxima la realización en este paciente de estudio de cine-IRM para evidenciar el flujo de LCR a través del estoma efectuado en el piso del tercer ventrículo.

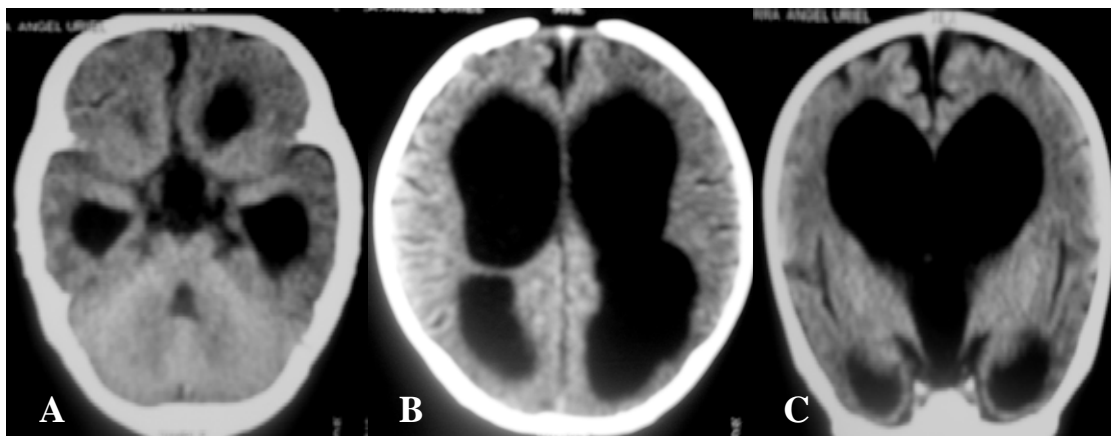
Fig. 20 Estudio tomográfico simple de cráneo preoperatorio con cortes axiales de la convexidad, que demuestran dilatación significativa del sistema ventricular, es visible el abombamiento fontanelar anterior y la diastasis de la sutura lambdoidea.



- Fotografías del procedimiento endoscópico de tercer ventriculostomía endoscópica (TVE):
- a) Perforación del piso del tercer ventrículo por medio de un catéter de Fogarty,
 - b) Aumento del diámetro de la perforación por medio de la insuflación del balón del catéter
 - c) Estoma en piso de tercer ventrículo una vez terminado el procedimiento.



Tomografía simple de cráneo con cortes axiales(A-B) y coronal (C) que revelan disminución de la talla ventricular en comparación con estudio pre-operatorio, desaparición del abombamiento fontanelar anterior y aparición de espacio subraquideo interhemisférico y en la convexidad cerebral. Estudio realizado un mes después de la cirugía.



DISCUSIÓN

La hidrocefalia sigue siendo uno de los grandes retos en la neurocirugía moderna. A pesar de los sofisticados avances logrados en los sistemas de derivación, numerosas revisiones de disfunción se continúan realizando y las infecciones de los mismos frecuentemente se presentan en la práctica neuroquirúrgica. La tercer ventriculostomía endoscópica (TVE) actualmente se considera la mejor alternativa a los sistemas de derivación para el tratamiento de la hidrocefalia. Conforme el neurocirujano continúa acumulando experiencia en la realización de la TVE, las indicaciones para la realización de este procedimiento son constantemente revisadas y ampliadas. Sin embargo, existen diferentes opiniones en la literatura acerca de la efectividad de la TVE en el tratamiento de la hidrocefalia en niños pequeños. La gran mayoría de los autores reportan su experiencia y resultados con la TVE han mencionado índices bajos de éxito en pacientes menores de 2 años [83, 84, 85, 49, 86] y estos resultados llevan a la recomendación por algunos autores de no efectuar la TVE en pacientes menores de 2 años. En contraste algunos estudios han indicado que no existe diferencia en el índice de éxito en pacientes muy pequeños cuando se compara con los de un grupo de mayor edad, o siendo el éxito discretamente menor [87,70, 45, 88, 89].

El abordaje usual para analizar los resultados en diferentes grupos de edad es por medio de la definición de un corte de edad para comparar los índices de falla de la TVE en niños menores de ese grupo. Las edades más frecuentemente empleadas, como se reporta en la literatura, son los 6 y 12 meses de edad y los 2 años de edad [90, 91,89].

La influencia en las diferencias de los índices de éxito en los diferentes grupos de edad es reflejado en el estudio de Teo y Jones [60] con índices de éxito de 53 vs 80% en pacientes <2 vs >2 años, contrario al 12.5 vs 80% en pacientes <6 vs >6 meses, o en la publicación de Gorayeb et al. [71] quienes reportan un índice de éxito global de la TVE de 64% en niños menores de 1 año de edad con 52% de éxito en menores de 6 meses y 85% en el grupo de 6-12 meses.

Existen más de 30 estudios recientes que refieren la opción endoscópica de tratamiento de la hidrocefalia en niños, sin embargo no existe un consenso al respecto. Criterios de inclusión estandarizados, opciones de tratamiento y las mediciones de resultados son inconsistentes entre los estudios. Estudios de múltiples instituciones con números pequeños de pacientes tratados han reportado resultados con validez estadística debatibles. Criterios de inclusión no estandarizados han tenido como resultado que se incluya una población heterogénea, la cual puede incluir niños de término o prematuros indistintamente, con hidrocefalia no comunicante, con ó sin historia previa de derivación, infección, hemorragia y/o pacientes con mielomeningocele y/o varias formas de hidrocefalia comunicante. Estas muestras heterogéneas hacen virtualmente imposible comparaciones válidas, ya que muchos de estos estudios sugieren como el factor más significativo para determinar el éxito de la TVE, la etiología de la hidrocefalia [92,93,38,90,94,95].

Además de los problemas anteriormente comentados, existe inconsistencia en la definición de *éxito* y *falla* entre los estudios. El único criterio utilizado para definir el éxito en la mayoría de los estudios ha tenido algunas variaciones en relación a considerarse como la independencia de un sistema de derivación.

Este criterio no ha sido aplicado de manera consistente, ya que algunos estudios insisten en la independencia total de un sistema de derivación después de un único intento de TVE, otros sin embargo, otros incluyen la independencia después de un procedimiento repetido de TVE y en la mayoría de los casos, existen seguimientos a corto plazo que no definen o puntualizan los riesgos de una falla tardía.

Si se toma en cuenta únicamente el criterio de independencia valvular se ignoran completamente los resultados del neurodesarrollo y de calidad de vida, tiempo de hospitalización, número de cirugías y la situación económica. El impacto del neurodesarrollo es un factor especialmente importante en niños con diagnóstico de hidrocefalia, considerando el patrón conocido de características en el aspecto cognitivo y neuropsicológico de los niños con derivación. Este típicamente incluye un coeficiente intelectual (IQ) bajo, verborrea (“síndrome del cóctel de fiesta”), déficit de memoria con problemas de atención, planeación y organización [96-101].

La tabla 1 demuestra una comparación de los resultados de los resultados de varios estudios importantes, enfocándose en los índices de éxito de la TVE dentro de los primeros dos años de vida. Una crítica revisión de de estos estudios revelan algunas de sus limitaciones.

Beems y Grotenhuis [93] concluyeron que la etiología más que la edad es el factor más significativo en el éxito o falla de la TVE. Sin embargo, no existe un análisis detallado por edad del paciente, en parte debido a que los números son muy pequeños para tener una significancia estadística, no haciendo algún intento para valorar el neurodesarrollo ni la calidad de vida.

Burn et al [103]. Exponen sus datos por edad, etiología y complicaciones, sin embargo sus números son pequeños para ser estadísticamente significativos. Sin embargo concluyen que la TVE no debe efectuarse en pacientes con hemorragia intraventricular en menores de 1 año pero considerándola una opción en pacientes con otros diagnósticos. Comentan también la relativamente alta incidencia de infección de una TVE fallida (4 de 13 pacientes).

Buxton et al., en dos publicaciones similares, analizaron un grupo general de niños menores de 1 año [70] y también se enfocan en un grupo de prematuros. Los números en cada grupo son pequeños, y no pueden combinarse debido a un índice elevado de complicaciones y problemas en el grupo de prematuros [45]. Concluyen que en pacientes candidatos de acuerdo a condiciones anatómicas, la TVE es recomendada sin añadir morbilidad significativa, con mínima o nula mortalidad, no pudiendo predecir el éxito en el grupo de pacientes con un porcentaje alto de complicaciones de derivación. Discuten a favor de la supuesta reducción de la morbilidad, mortalidad y la carga económica comparada con la derivación. Sin embargo reconocen que los verdaderos beneficios de tales procedimientos no pueden demostrarse hasta que se complete un estudio aleatorizado y controlado que compare la TVE con las derivaciones.

Cinalli et al [90]. , enfatizan la necesidad de un estudio definitivo antes de que se alcance alguna conclusión. Declaran que antes de que la TVE sea aceptada ampliamente como tratamiento de elección en estos pacientes, se requiere un estudio detallado con seguimiento a largo plazo.

Genitori et al.[103], intentaron efectuar un estudio a gran escala, el cual, desafortunadamente no concluye un análisis de los resultados por edad.

Hopf et al. [76], en otro estudio, incluyeron solo 4 pacientes menores de un año con múltiples complicaciones asociadas, no proveen resultados estadísticamente significativos para este grupo de edad.

Los variados parámetros para determinar el éxito ó falla pueden ser evidenciados comparando los siguientes estudios:

Mori et al [104]., obtuvieron un 25% de éxito en 12 niños menores de 1 año y concluyeron que este grupo de pacientes no son considerados candidatos para TVE y la derivación ventrículo-peritoneal es el tratamiento de elección. En aquellos de un año de edad o mayores la TVE es recomendada.

Buxton et al [70]., documentan un 27% de éxito para 27 niños menores de 1 año y concluyen que la TVE es el mas apropiado tratamiento inicial de elección en niños, declarando que no obstante que la mayoría fallan, aproximadamente 1/3 sufren la morbi-mortalidad agregada de tener una derivación. Con baja morbilidad y mortalidad nula, el procedimiento tiene muchos beneficios sobre la derivación. Sugieren que la TVE debe ser indicada cuando sea posible en lugar de la derivación.

Kamikawa et al [105]., analizaron un grupo de 11 pacientes “la mayoría” menores de 1 año, eventualmente su grupo completo requirió derivación, aun así encontraron ventajas con significancia estadística con el tratamiento inicial con un intento de TVE, a pesar de no encontrar “índices de éxito”, concluyendo que a pesar de la falla en menores de 1 año, la TVE es segura y clínicamente efectiva como primera opción de tratamiento en la hidrocefalia infantil.

Cinalli [38] en un análisis de las opciones disponibles para el tratamiento de la hidrocefalia obstructiva infantil, resume la posición de documentar toda la información disponible en la literatura para demostrar que la TVE ofrece por lo menos buenos resultados en el desarrollo intelectual tanto como las derivaciones extracraneales de liquido cefalorraquídeo pero confirma la necesidad de un estudio controlado.

En un estudio reciente Warf presento sus resultados de TVE como el tratamiento inicial de la hidrocefalia en una serie numerosa de pacientes en Uganda, en donde el 81% de los pacientes menores de 1 año [10]. En un país subdesarrollado como Uganda y como el nuestro dicho sea de paso, las derivaciones pueden no estar disponibles y aun cuando así sea, la mayoría de los pacientes les resulta imposible obtenerlo debido al aspecto económico. En tal escenario la TVE como procedimiento inicial en todos los casos con métodos diagnósticos mínimos (ultrasonido solamente en la serie de Warf) parece razonable y es apoyado por los excelentes resultados obtenidos, donde además combina la TVE con la coagulación de los plexos coroides elevando los índices de éxito aun en pacientes “condenados” al fracaso del procedimiento endoscopico (hidrocefalia postinfecciosa y en casos asociados a mielomeningocele) [106].

Solo algunos neurocirujanos sin embargo, abogan por esta manera de pensar y con la experiencia en aumento en la comunidad neuroquirurgica de que la TVE es una alternativa en el tratamiento de la hidrocefalia, actualmente las indicaciones se limitan claramente hacia la hidrocefalia obstructiva y/o en aquellas condiciones en las cuales exista información y resultados confiables en cuanto a su efectividad. [7, 31].

Para documentar una comparación estructurada y con significancia estadística de los beneficios y costos a largo plazo de la tercer ventriculostomia endoscopica (ETV) vs las derivaciones de liquido cefalorraquídeo (LCR) en el tratamiento de la hidrocefalia triventricular en niños menores de 24 meses de edad, actualmente esta en proceso un estudio multicentrico, prospectivo y aleatorizado (IIHS o Estudio Internacional de Hidrocefalia Infantil)), bajo la supervisión de la ISPN (siglas en ingles de la Sociedad Internacional de Neurocirugía Pediátrica) y el ISGNE (Grupo Internacional de Estudios en Neuroendoscopia). El Análisis de los resultados incluirá no solamente el aspecto de dependencia valvular, sino un análisis mas profundo del efecto del tratamiento y la evolución de los pacientes, que incluye varios aspectos de calidad de vida tales como tiempo de hospitalización y evaluaciones del neurodesarrollo en el curso de un periodo de 5 a 7 años.

Tabla de sinopsis de resultados de TVE

CONCLUSION

La tercer ventriculostomía endoscópica debe ser considerada como el tratamiento inicial en niños menores de 1 año de edad con hidrocefalia supratentorial. Conlleva una baja morbilidad en manos experimentadas, incluso en niños muy pequeños. Como en este grupo de edad el sistema inmunológico madura rápidamente, la postergación o el retardo en la implantación de un sistema de derivación por varios meses (o semanas) hacen de la TVE un procedimiento que vale la pena efectuar. Por otro lado, la probabilidad de éxito de la TVE aumenta después de los 3-4 meses después del nacimiento, la reintervención-TVE debe considerarse como primera opción en caso de falla.

Debido a que no existe actualmente evidencia relacionada a cual es el mejor tratamiento para casos específicos de hidrocefalia, dependerá del neurocirujano elegir el mejor tratamiento para cada paciente en particular. Esto representa un aspecto muy subjetivo y dependerá del entrenamiento, experiencia, el número de casos endoscópicos, las complicaciones ocurridas en el pasado durante procedimientos endoscópicos, el número de pacientes con hidrocefalia anualmente, y también del carácter o personalidad del neurocirujano.

Un neurocirujano familiarizado con la técnica endoscópica y que efectuó la TVE de manera segura podría pensar “*Si no beneficia, tampoco perjudicará*”, Con tal filosofía, será menos importante conocer la etiología de la hidrocefalia debido a que se intentará de cualquier forma una TVE.

Esta filosofía se apoya por el hecho de que aun en casos en donde se sospecha de hidrocefalia comunicante (después de infecciones o hemorragia intraventricular), la TVE puede efectuarse exitosamente sin la necesidad de un drenaje permanente. Grant y McLone [106] señalan que “*cualquier paciente con hidrocefalia es candidato a este procedimiento*”. Saint-Rose y Chumas [88] identificaron que “*el deseo de evitar la dependencia valvular de un paciente es el estímulo para intentar el procedimiento en pacientes considerados menos que ideales*”.

BIBLIOGRAFIA

- 1.- Gjerris F, Snorrason E (1992) The history of hydrocephalus. *J Hist Neurosci* 1:285-312.
- 2.- Richards GD, Anton SC (1991) Craniofacial configuration and postcranial development of a hydrocephalic child (ca.2500 B.C.-500 A.D.): With a review of cases and comments on diagnostic criteria. *Am J Phys Anthropol* 85:185-200
- 3.-Torack R M. Historical aspects of normal and abnormal brain fluids. I . Cerebrospinal Fluid. *Arch Neurol*.39: 197-201. 1982
- 4.- Jason I. Lifshutz, Walter D. Johnson, . History of hydrocephalus and its treatments. *Neurosurg Focus* 11 (2):Article 1, 2001,
- 5.- De Lange SA Progressive Hydrocephalous: In: Vinken PJ, Bruyn GW, Myrianthopolus NC (eds.) *Congenital Malformations of the Brain and Skull. Part I. Handbook of Clinical Neurology, Vol* 30, North Holland Publ. Amsterdam- New York-Oxford. Pp 525-563. 1977.
- 6.- Torack F. Snorrason E. Historical Aspects of normal and abnormal brain fluids. II Hydrocephalus. *Arch Neurol*. 39: 276-279. 1982
- 7.- Aschoff A., Kremer P., Hashemi B., M., Kunze S., *The Scientific History of Hydrocephalus and Its Treatment. Neurosurgical Reviews* 1999; 22:67-93
- 8.- Dandy W E Experimental Hydrocephalus. *Ann Surg*. 37: 129-142. 1919.
- 9.- Greenberg MS. Hydrocephalus: in *Handbook of Neurosurgery*. 5th ed. Thieme 2001 pp 176
10. - Warf BC (2005) Hydrocephalus in Uganda: the predominance of infectious origin and primary management with endoscopic third ventriculostomy. *J Neurosurg* 102(Suppl 1):1 15
- 11.- de Marco G, Idy-Peretti I, Didon-Poncelet A, Baledent O, Onen F, Feugeas MC (2004) Intracranial fluid dynamics in normal and hydrocephalic states: systems analysis with phase-contrast magnetic resonance imaging. *J Comput Assist Tomogr* 28:247–254
- 12.- Kim DS, Choi JU, Huh R, Yun PH, Kim DI (1999) Quantitative assessment of cerebrospinal fluid hydrodynamics using a phasecontrast cine MR image in hydrocephalus. *Childs Nerv Syst* 15:461–467
- 13.- Kim MH, Shin KM, Song JH (1998) Cine MR CSF flow study in hydrocephalus: what are the valuable parameters? *Acta Neurochir Suppl* 71:343–346
- 14.- Mascacchi M, Arnetoli G, Inzitari D, Dal Pozzo G, Lolli F, Caramella D, Bartolozzi C (1993) Cine-MR imaging of aqueductal CSF flow in normal pressure hydrocephalus syndrome before and after CSF shunt. *Acta Radiol* 34:586–592
- 15.- Mohanty A, Vasudev MK, Sampath S, Radhesh S, Sastry Kolluri VR (2002) Failed endoscopic third ventriculostomy in children: management options. *Pediatr Neurosurg* 37:304–309
- 16.- Quencer RM (1992) Intracranial CSF flow in pediatric hydrocephalus: evaluation with cine-MR imaging. *Am J Neuroradiol* 13:601–608
- 17.- Sgouros S, Kulkarni AV, Constantini S (2004) International infant hydrocephalus study: rationale and scope of the trial. *Childs Nerv Syst* 20(8–9):664 (Abstract)

- 18.- Karachi C, Le Guerinel C, Brugieres P, Melon E, Decq P (2003) Hydrocephalus due to idiopathic stenosis of the foramina of Magendie and Luschka. Report of three cases. *J Neurosurg* 98:897–902
- 19.- Van Lindert EJ, Beems T, Grotenhuis JA. The role of different imaging modalities: is MRI a condition sine qua non for ETV?. *Childs Nerv Syst* (2006) 22:1529–1536.
20. - Henle A. Beitrag zur Pathologie und Therapie des Hydrocephalus. *Mitteilungen aus dem Grenzgebiet Medizin und Chirurgie.* 1:264-302. 1896.
21. - Haynes I S Congenital Internal Hydrocephalus: Its treatment by drainage of the Cisterna Magna into the Cranial Sinuses. *Ann Surg* 57: 449-484. 1913.
22. - Oppenheim H. *Lehrbuch der Nervenkrankheiten.* Vol II. Karger. Berlin pp 1243-1262. 1902.
- 23.- Krause F. *Chirurgie des Gehirns und des Ruckenmarks.* Urban & Schwarzenberg, Wien. 1911. Pp 146-173.
24. - Ommaya A. K. Subcutaneous Reservoir and pump for sterile access to ventricular cerebrospinal fluid. *Lancet* 2: 983-984. 1963.
25. - Mc Laurin R L Treatment of infections of cerebrospinal fluid shunts. *Review Infect Dis* 9:595- 603. 1987
26. - Vour'ch G. Continuous cerebrospinal fluid drainage by indwelling spinal catheter. *Br J Anesth* 35:118-120, 1963.
27. - Ames R H. Ventriculo-Peritoneal shunts in the management of Hydrocephalus. *J Neurosurg* 27:525-529. 1967
28. - Payr E. Elfjahriger Dauererfolg einer Ventrikeldrainage bei Hydrocephalus. *Med klin* 49:1247- 1251. 1919
29. - Heile B. Zur Chirurgischen Behandlung des Hydrocephalus internus durch Ableitung der Cerebrospinalflussigkeit nach der Bauchhohle und der Pleurakuppe. *Arch Klin Chir* 105:501-516. 1914
30. - Pudenz R H The Surgical Treatment of Hydrocephalus-An Historical Review. *Surg Neurol.* 15: 15-25. 1981
31. - Voth D, Henn M. Historischer Uberblick uber die Behandlungsverfahren des Hydrocephalus Internus im Kindesalter. In: Voth D, Gutjahr P., Glees P. Eds: *Hydrocephalus im fruhen Kindesalter.* Enke. Stuttgart. Pp 168-180. 1983.
32. - Mc Nickle H. F.: The Surgical Treatment of Hydrocephalus: A simple Method of performing third ventriculostomy. *Br J Surg* 34:302-307. 1947.
33. - Fukushima T., Ishijama B., Nakamura N., Sano K. Ventriculofiberscope: a new technique for endoscopic diagnosis and operation. *J Neurosurg* 38:251-256. 1973.
34. - Pople I. K., Griffith H. B. Control of Hydrocephalus by endoscopic choroid plexus coagulation. Long term Results and Complications. *Eur J Pediatr Surg* 3, Suppl 1 I:17-18. 1993
- 35.- Bayston R., Grove N., Siegel J., Lawellin D., Barsham S. Prevention of hydrocephalus Catheter Colonisation in Vitro by Impregnation of Antimicrobials. *J Neurol Neurosurg Psychiatry* 52:605-609. 1989.
- 36.- Pettorini BL, Tamburrini G. Two hundred years of endoscopic surgery: from Philipp Bozzini's cystoscope to paediatric endoscopic neurosurgery. *Childs Nerv Syst* (2007) 23:723–724

- 37.- Brockmeyer D, Abtin K, Carey L, Walker ML (1998) Endoscopic third ventriculostomy: an outcome analysis. *Pediatr Neurosurg* 28:236–240
- 38.- Cinalli G (1999) Alternatives to shunting. *Childs Nerv Syst* 15:718–731
- 39.- Cinalli G, Salazar C, Mallucci C, Yada JZ, Zerah M, Sainte-Rose C (1998) The role of endoscopic third ventriculostomy in the management of shunt malfunction. *Neurosurgery* 43:1323–1327; discussion 1327–1329
- 40.- Goumnerova LC, Frim DM (1997) Treatment of hydrocephalus with third ventriculocisternostomy: outcome and CSF flow patterns. *Pediatr Neurosurg* 27:149–152
- 41.- Hurley AD, Laatsch LK, Dorman C (1983) Comparison of spina bifida, hydrocephalic patients and matched controls on neuropsychological tests. *Z Kinderchir* 38(Suppl 2):116–118
- 42.- Kulkarni AV, Rabin D, Drake JM (2004) An instrument to measure the health status of children with hydrocephalus: the Hydrocephalus Outcome Questionnaire. *J Neurosurg Pediatr* 101:134–140
- 43.- Teo C, Rahman S, Boop FA, Cherny B (1996) Complications of endoscopic neurosurgery. *Childs Nerv Syst* 12:248–253
- 44.- Baskin JJ, Manwaring KH, ReKate HL (1998) Ventricular shunt removal: the ultimate treatment of the slit ventricle syndrome. *J Neurosurg* 88:478–484
- 45.- Buxton N, Macarthur D, Mallucci C, Punt J, Vloeberghs M (1998b) Neuroendoscopy in the premature population. *Childs Nerv Syst* 14:649–652
- 46.- Grotenhuis JA, Beems T (1999) The role of endoscopic third ventriculostomy in the treatment of hydrocephalus associated with myelomeningocele. *Minim Invasive Neurosurg* 42:161–162
- 47.- Hirsch JF, Pierre-Kahn A, Renier D, Sainte-Rose C, Hoppe-Hirsch E (1984) The Dandy–Walker malformation. A review of 40 cases. *J Neurosurg* 61: 515–522
- 48.- Hoffman HJ, Harwood-Nash D, Gilday DL (1980) Percutaneous third ventriculostomy in the management of noncommunicating hydrocephalus. *Neurosurgery* 7:313–321
- 49.- Jones RF, Stening WA, Brydon M (1990) Endoscopic third ventriculostomy. *Neurosurgery* 26:86–91; discussion 91–82
- 50.- Jones RF, Stening WA, Kwok BC, Sands TM (1993) Third ventriculostomy for shunt infections in children. *Neurosurgery* 32:855–859; discusión 860
- 51.- Macarthur DC, Buxton N, Vloeberghs M, Punt J (2001) The effectiveness of neuroendoscopic interventions in children with brain tumours. *Childs Nerv Syst* 17:589–594
- 52.- Mallucci C, Vloeberghs M, Punt J (1997) Neuroendoscopic third ventriculostomy: the first line treatment for blocked ventriculo-peritoneal shunts? *Childs Nerv Syst* 13:498
- 53.- Mallucci C, Vloeberghs M, Punt J (1997) Should shunts be revised when neuroendoscopic third ventriculostomy is available? *Br J Neurosurg* 11:473
- 54.- Meier U, Zeilinger FS, Schonherr B (2000) Endoscopic ventriculostomy versus shunt operation in normal pressure hydrocephalus: diagnostics and indication. *Acta Neurochir Suppl (Wien)* 76:563–566
- 55.- Meier U, Zeilinger FS, Schonherr B (2000) Endoscopic ventriculostomy versus shunt operation in normal pressure hydrocephalus: diagnostics and indication. *Minim Invasive Neurosurg* 43:87–90

- 56.- Mitchell P, Mathew B (1999) Third ventriculostomy in normal pressure hydrocephalus. *Br J Neurosurg* 13:382– 385
- 57.- Siomin V, Cinalli G, Grotenhuis A, Golash A, Oi S, Kothbauer K, Weiner H, Roth J, Beni-Adani L, Pierre-Kahn A, Takahashi Y, Mallucci C, Abbott R, Wisoff J, Constantini S (2002) Endoscopic third ventriculostomy in patients with cerebrospinal fluid infection and/or hemorrhage. *J Neurosurg* 97:519–524
- 58.- Siomin V, Weiner H, Wisoff J, Cinalli G, Pierre-Kahn A, Saint-Rose C, Abbott R, Elran H, Beni-Adani L, Ouaknine G, Constantini S (2001) Repeat endoscopic third ventriculostomy: is it worth trying? *Childs Nerv Syst* 17:551–555
- 59.- Smyth MD, Tubbs RS, Wellons JC III, Oakes WJ, Blount JP, Grabb PA (2003) Endoscopic third ventriculostomy for hydrocephalus secondary to central nervous system infection or intraventricular hemorrhage in children. *Pediatr Neurosurg* 39:258–263
- 60.- Teo C, Jones R (1996) Management of hydrocephalus by endoscopic third ventriculostomy in patients with myelomeningocele. *Pediatr Neurosurg* 25:57–63
- 61.- Wellons JC III, Tubbs RS, Banks JT, Grabb B, Blount JP, Oakes WJ, Grabb PA (2002) Long-term control of hydrocephalus via endoscopic third ventriculostomy in children with tectal plate gliomas. *Neurosurgery* 51:63–67; discussion 67–68
- 62.- Korinth MC, Weinzierl MR, Gilsbach M (2003) Experience with a new concept to lower non-infectious complications in infants with programmable shunts. *Eur J Pediatr Surg* 13:81–86
- 63.- Drake JM, Kestle JR, Tuli S (2000) CSF shunts: 50 years on past, present and future. *Childs Nerv Syst* 16:800–804
- 64.- Decq P (2004) Endoscopic anatomy of the ventricles. In: Cinalli G, Maixner WJ, Sainte-Rose C (eds) *Pediatric hydrocephalus*. Springer, Berlin Heidelberg New York, pp 351–359
- 65.- Decq P, Le Guerinel C, Palfi S, Djindjian M, Kéravel Y, Nguyen J (2000) A new device for endoscopic third ventriculostomy. *J Neurosurg* 93:509–512
- 66.- Bryant MJ, McEniery J, Walker DG, Campbell R, Lister B, Sargent P, Withers TK, Baker J, Guazzo E, Rossato R, Anderson D, Tomlinson F (2004) Preliminary study of shunt related death in paediatric patients. *J Clin Neurosci* 11:614–615
- 67.- Tuli S, Tuli J, Drake J, Spears J (2004) Predictors of death in pediatric patients requiring cerebrospinal fluid shunts. *J Neurosurg* 100(5 Suppl Pediatrics):442–446
- 68.- Di Rocco C, Iannelli A (1987) Complications of CSF shunting. In: Di Rocco C (ed) *The treatment of infantile hydrocephalus, vol II*. CRC, Boca Raton, FL, pp 79–153
- 69.- Di Rocco C, Marchese E, Velardi F (1994) A survey of the first complication of newly implanted CSF shunt devices for the treatment of nontumoral hydrocephalus. *Childs Nerv Syst* 10:321–327
- 70.- Buxton N, Macarthur D, Mallucci C, Punt J, Vloeberghs M (1998) Neuroendoscopic third ventriculostomy in patients less than 1 year old. *Pediatr Neurosurg* 29:73–76
- 71.- Gorayeb RP, Cavalheiro S, Zymberg ST (2004) Endoscopic third ventriculostomy in children younger than 1 year of age. *J Neurosurg* 100(5 Suppl Pediatrics):427–429

- 72.- Koch D, Wagner W (2004) Endoscopic third ventriculostomy in infants of less than 1 year of age: which factors influence the outcome? *Childs Nerv Syst* 20:405–411
- 73.- Oi S, Di Rocco C (2006) Proposal of “evolution theory in cerebrospinal fluid dynamics” and minor pathway hydrocephalus in developing immature brain. *Childs Nerv Syst* 22(7):662–669
- 74.- Abtin K, Thompson BG, Walker ML (1998) Basilar artery perforation as a complication of endoscopic third ventriculostomy. *Pediatr Neurosurg* 28:35–41
- 75.- Buxton N, Jonathan P (2000) Cerebral infarction after neuroendoscopic third ventriculostomy: case report. *Neurosurgery* 46:999–1002
- 76.- Hopf NJ, Grunert P, Fries G, Resch KDM, Perneczky A (1999) Endoscopic third ventriculostomy: outcome analysis of 100 consecutive procedures. *Neurosurgery* 44:795–806
- 77.- Schroeder HWS, Niendorf W-R, Gaab MR (2002) Complications of endoscopic third ventriculostomy. *J Neurosurg* 96:1032–1040
- 78.- Schroeder HWS, Oertel J, Gaab MR (2004) Incidence of complications in neuroendoscopic surgery. *Childs Nerv Syst* 20:878–883
- 79.- Rohde V, Krombach GA, Struffert T, Gilsbach JM (2001) Virtual MRI endoscopy: detection of anomalies of the ventricular anatomy and its possible role as a presurgical planning tool for endoscopic third ventriculostomy. *Acta Neurochir (Wien)* 143:1085–1091
- 80.- Rohde V, Gilsbach JM (2000) Anomalies and variants of the endoscopic anatomy for third ventriculostomy. *Minim Invasive Neurosurg* 43:111–117
- 81.- Jallo GI, Kothbauer KF, Abott IR. Endoscopic third ventriculostomy. *Neurosurg Focus* 19 (6):E11, 2005 pp. 1-4
- 82.- Cinalli G, Spennato P, Ruggiero C, Aliberti F, Trischitta V, Buonocore MC, Cianciulli E, Maggi G. Complications following endoscopic intracranial procedures in children. *Childs Nerv Syst* (2007) 23:633–644
- 83.- Cohen AR (1994) Endoscopic ventricular surgery. *Pediatr Neurosurg* 19:127–134
- 84.- Cohen AR (1994) Ventriculoscopic surgery. *Clin Neurosurg* 41:546–562
- 85.- Hirsch JF (1982) Percutaneous ventriculocisternostomies in noncommunicating hydrocephalus. *Monogr Neurol Sci* 8:170–178
- 86.- Kunz U, Goldman A, Bader C, Waldbauer H, Oldenkott P (1994) Endoscopic fenestration of the 3rd ventricular floor in aqueductal stenosis. *Minim Invasive Neurosurg* 37:42–47
- 87.- Alvarez JA, Cohen AR (1998) Neonatal applications of neuroendoscopy. *Neurosurg Clin N Am* 9:405–413
- 88.- Sainte-Rose C, Chumas P (1996) Endoscopic third ventriculostomy. *Tech Neurosurg* 1:176–184
- 89.- Teo C (1998) Third ventriculostomy in the treatment of hydrocephalus: experience with more than 120 cases. In: Hellwig D, Bauer BL (eds) *Minimally invasive techniques for neurosurgery*. Springer, Berlin Heidelberg New York, pp 73–76
- 90.- Cinalli G, Sainte-Rose C, Chumas P, Zerah M, Brunelle F, Lot G, Pierre-Kahn A, Renier D (1999) Failure of third ventriculostomy in the treatment of aqueductal stenosis in children. *J Neurosurg* 90:448–454

- 91.- Grunert P, Charalampaki P, Hopf N, Filippi R (2003) The role of third ventriculostomy in the management of obstructive hydrocephalus. *Minim Invasive Neurosurg* 46:16–21
- 92.- Abstracts of the Second World Conference of the International Study Group on Neuroendoscopy (ISGNE) (2003) Castel dell' Ovo, Naples, Italy, 11–13 September 2003. *Childs Nerv Syst* 19:687–709
- 93.- Beems T, Grotenhuis JA (2002) Is the success rate of endoscopic third ventriculostomy age-dependent? An analysis of the results of endoscopic third ventriculostomy in young children. *Childs Nerv Syst* 18:605–608
- 94.- Javadpour M, Mallucci C, Brodbelt A, Golash A, May P (2001) The impact of endoscopic third ventriculostomy on the management of newly diagnosed hydrocephalus in infants. *Pediatr Neurosurg* 35:131–135
- 95.- Murshid WR (2000) Endoscopic third ventriculostomy: towards more indications for the treatment of non-communicating hydrocephalus. *Minim Invasive Neurosurg* 43:75–82
- 96.- Dennis M, Barnes MA (1993) Oral discourse after early-onset hydrocephalus: linguistic ambiguity, figurative language, speech acts, and script-based inferences. *J Pediatr Psychol* 18:639–652
- 97.- Hurley AD, Bell S (1994) Educational and vocational outcome of adults with spina bifida in relationship to neuropsychological testing. *Eur J Pediatr Surg* 4(Suppl 1):17–18
- 98.- Hurley AD, Laatsch LK, Dorman C (1983) Comparison of spina bifida, hydrocephalic patients and matched controls on neuropsychological tests. *Z Kinderchir* 38(Suppl 2):116–118
- 99.- Pelegrin Valero C, Tirapu Ustarroz J, Landa Gonzalez N (2001) Neuropsychological deficits in hydrocephalus associated spina bifida. *Rev Neurol* 32:489–497
- 100.- Snow JH, Prince M, Souheaver G, Ashcraft E, Stefans V, Edmonds J (1994) Neuropsychological patterns of adolescents and young adults with spina bifida. *Arch Clin Neuropsychol* 9:277–287
- 101.- Wills KE (1993) Neuropsychological functioning in children with spina bifida and/or hydrocephalus. *J Clin Child Psychol* 22:247–265
- 102.- Burn SC, Saxena A, Tyagi A, Chumas PD (2003) Endoscopic third ventriculostomy in children during the first year of life. *Childs Nerv Syst* 19:618–619
- 103.- Genitori L, Peretta P, Mussa F, Giordano F (2003) Endoscopic third ventriculostomy in children: are age and etiology of hydrocephalus predictive factors influencing the outcome in primary and secondary treated patients? A series of 254 patients and 276 procedures. *Childs Nerv Syst* 19:618
- 104.- Mori H, Nishiyama K, Tanaka R (2003) Endoscopic third ventriculostomy for pediatric hydrocephalic patients: discussion of the indication and strategy for shunt removal. *Childs Nerv Syst* 19:618
- 105.- Kamikawa S, Inui A, Kobayashi N, Kuwamura K, Kasuga M, Yamadori T, Tamaki N (2001) Endoscopic treatment of hydrocephalus in children: a controlled study using newly developed Yamadori-type ventriculoscopes. *Minim Invasive Neurosurg* 44:25–30
- 106.- Warf BC. Comparison of endoscopic third ventriculostomy alone and combined with choroid plexus cauterization in infants younger than 1 year of age: a prospective study in 550 African children. *J Neurosurg* (6 Suppl Pediatrics) 103:475–481, 2005.