

UNIVERSIDAD NACIONAL AUTÓNOMA DE MÉXICO

FACULTAD DE MEDICINA VETERINARIA Y ZOOTECNIA

DEPARTAMENTO DE MEDICINA, CIRUGÍA Y ZOOTECNIA PARA  
PEQUEÑAS ESPECIES

TRABAJO PROFESIONAL

MODALIDAD: MEDICINA Y CIRUGÍA EN PEQUEÑAS ESPECIES

CARDIOMIOPATÍA DILATADA CON INSUFICIENCIA CARDÍACA SEVERA EN  
EL PERRO.

ACXIRI ARAIZA SANTELICES

No. DE CUENTA : 9724860-4

ASESOR: MVZ. ISIDRO CASTRO MENDOZA



Universidad Nacional  
Autónoma de México



**UNAM – Dirección General de Bibliotecas**  
**Tesis Digitales**  
**Restricciones de uso**

**DERECHOS RESERVADOS ©**  
**PROHIBIDA SU REPRODUCCIÓN TOTAL O PARCIAL**

Todo el material contenido en esta tesis esta protegido por la Ley Federal del Derecho de Autor (LFDA) de los Estados Unidos Mexicanos (México).

El uso de imágenes, fragmentos de videos, y demás material que sea objeto de protección de los derechos de autor, será exclusivamente para fines educativos e informativos y deberá citar la fuente donde la obtuvo mencionando el autor o autores. Cualquier uso distinto como el lucro, reproducción, edición o modificación, será perseguido y sancionado por el respectivo titular de los Derechos de Autor.

## ÍNDICE:

- INTRODUCCIÓN
- OBJETIVO GENERAL
- DESCRIPCIÓN DE ACTIVIDADES REALIZADAS EN EL TRABAJO PROFESIONAL
- DESARROLLO DEL CASO CLINICO
- CARDIOMIOPATÍA DILATADA CON INSUFICIENCIA CARDÍACA SEVERA EN EL PERRO
- INTRODUCCIÓN
- SINONIMIAS
- DEFINICIÓN
- PREVALENCIA Y DEMOGRAFÍA
- FISIOPATOLOGÍA
- CAUSAS
- CUADRO CLÍNICO
- ABORDAJE CLÍNICO Y MANEJO DE UN PACIENTE CARDÍOPATA
- EVALUACIÓN DEL PACIENTE
- PRUEBAS DIAGNÓSTICAS
- TRATAMIENTO
- PRONÓSTICO
- CONCLUSIÓN
- BIBLIOGRAFÍA

## INTRODUCCIÓN.

En la actualidad el Médico Veterinario Zootecnista debe adquirir mayor experiencia en cualquiera de los ámbitos de su competencia, desde el momento en que comienza la responsabilidad en la carrera como estudiante hasta la manera en como concluye ésta, para que al momento de continuar en el campo laboral haya adquirido la experiencia adecuada para ser responsable de manera total en las actividades, acciones y decisiones que tome.

La Facultad de Medicina Veterinaria y Zootecnia de la UNAM, ofrece diferentes medios de titulación uno de ellos es: el Trabajo Profesional que brinda los conocimientos teórico-prácticos en cualquiera de las áreas en que se ofrece, siendo así la modalidad de Clínica y Cirugía en Pequeñas Especies una de las mejores herramientas para involucrarse en el manejo clínico y zootécnico de perros y gatos, ya que brinda la oportunidad de desarrollar al máximo las habilidades en estas especies, para que posteriormente se adquieran los objetivos particulares y finalmente se obtenga una buena experiencia para el campo laboral.

Esta modalidad cuenta con cuatro diferentes áreas en la cuál se va rotando en un lapso de 24 semanas siendo así:

1. Módulo Zootécnico.
  - Federación Canófila Mexicana: 3 semanas
2. Módulo Médico – Hospitalario.
  - Hospital Veterinario de Especialidades UNAM para Pequeñas Especies: 7 semanas
3. Módulo Médico – Quirúrgico.
  - Hospital Veterinario de Especialidades UNAM para Pequeñas Especies: 7 semanas
4. Hospital UNAM-Banfield: 7 semanas

## 1.-MÓDULO ZOOTÉCNICO.

### ➤ FEDERACIÓN CANÓFILA MEXICANA

En dicha área se adquieren los conocimientos sobre la gran importancia que juega el papel de la zootecnia dentro de la clínica de pequeñas especies así como la gran influencia que ejerce en el campo laboral. Principalmente se imparten pláticas con doctores especialistas en ésta área. También se tiene la oportunidad de relacionarse directamente con criadores de diferentes razas de perros aprendiendo de su experiencia, valorando la función zootécnica y observando el papel que juegan las diferentes razas en la sociedad.

Finalmente en éste módulo se tiene la posibilidad de asistir a diferentes exposiciones organizadas por la Federación Canófila.

## 2.- MÓDULO MÉDICO - HOSPITALARIO.

### ➤ HOSPITAL VETERINARIO DE ESPECIALIDADES UNAM PARA PEQUEÑAS ESPECIES.

**CONSULTORIOS:** Esta área cuenta con 6 consultorios, 5 para la atención directa de la mascota con previa cita y un consultorio libre para aquellos que llegan sin alguna cita, inmediatamente a la llegada del paciente se le realiza un examen clínico, se abre su expediente, registrándose todos los datos que posteriormente se almacenarán en un programa computarizado llamado Pettware, y de acuerdo a la valoración clínica que se le haya dado en ese momento, el paciente se podrá ir a casa con las indicaciones adecuadas o en su defecto si requiere ser hospitalizado se turna a esa sección.

**URGENCIAS:** En dicha área se atienden a los pacientes que se encuentran con su vida comprometida, de igual manera se realiza el examen clínico, se atiende de manera rápida actuando con las medidas necesarias y disminuyendo lo más posible el riesgo del paciente.

HOSPITAL: Este lugar está compuesto por cuatro áreas: el hospital para gatos el cuál como su nombre lo indica ingresan a él todos los gatos que necesitan estar en observación ya sea por tratamiento o estado posquirúrgico, otra área es el Hospital de Medicina en donde se atienden a perros que necesitan estar en observación y con tratamiento, en el Hospital de Cirugía se remiten pacientes que necesitan tratamiento posquirúrgico, y por último en el Hospital de Aislamiento se encuentran perros con enfermedades de alto riesgo de contagio para mascotas y humanos.

IMAGENOLOGÍA: Dicha área apoya al diagnóstico clínico, se encuentra dividida en Ultrasonido (US) , Ecocardiograma (ECO), y Radiología (Rx).

### 3.- MÓDULO MÉDICO - QUIRÚRGICO.

#### ➤ HOSPITAL VETERINARIO DE ESPECIALIDADES UNAM PARA PEQUEÑAS ESPECIES.

Esta sección se encuentra dividida en el área de tejidos blandos, ortopedia y neurología, anestesia, enseñanza quirúrgica y clínica móvil, este módulo es fundamental ya que se aplican diversas técnicas quirúrgicas como métodos de tratamiento de pacientes que lo requieran.

TEJIDOS BLANDOS: En ésta área se tiene la oportunidad de participar como circulantes dentro del quirófano, se observan directamente los procedimientos quirúrgicos y se refuerzan los conocimientos a través del manejo de los diferentes casos clínicos que llegan relacionados con el área.

ORTOPEDIA Y NEUROLOGÍA: En dicha área se observan casos clínicos relacionados con alteraciones de tipo neurológico y afecciones del sistema músculo – esquelético.

ANESTÉSIA: Se tiene la oportunidad de hacer una valoración previa del paciente que posteriormente se someterá a un procedimiento quirúrgico o dependiendo del caso clínico solo se puede inducir para facilitar su manejo y en cualquier procedimiento que se realice se monitorea desde la inducción hasta que se recupera totalmente.

ENSEÑANZA QUIRÚRGICA: En este módulo se refuerzan los conocimientos quirúrgicos adquiridos durante la licenciatura, además de aprender nuevas técnicas quirúrgicas.

CLÍNICA MOVIL: Es una unidad que cuenta con equipo necesario para realizar cuidados preventivos como vacunación, desparasitación y procedimientos quirúrgicos como esterilizaciones.

### 3.-HOSPITAL UNAM BANFIELD.

Es un hospital de primer nivel para pequeñas especies que tiene los elementos fundamentales para un buen funcionamiento de las actividades que se tengan que realizar, cuenta con una buena distribución de las instalaciones que facilita el manejo de la mascota. También se observa la estrecha relación que se tiene en cuanto a la mercadotecnia, el servicio al cliente y de igual manera se resalta la importancia que tiene una mascota en el ámbito familiar.

## OBJETIVO GENERAL DEL TRABAJO PROFESIONAL:

El estudiante adquirirá las habilidades mínimas necesarias para realizar procedimientos diagnósticos básicos en las áreas particulares, desarrollará criterios para implementar tratamientos adecuados para los casos clínicos que se presenten con mayor frecuencia.

### ➤ OBJETIVOS PARTICULARES:

1.-MEDICINA. El alumno aprenderá:

- ✓ A realizar un examen clínico.
- ✓ A realizar un examen físico general y podrá identificar las anormalidades más comunes de los diferentes aparatos y sistemas.
- ✓ La metodología del sistema de expedientes clínicos orientados a problemas.
- ✓ El manejo del paciente hospitalizado.

2.-IMAGENOLOGÍA. El alumno:

- ✓ Recordará los conocimientos aprendidos en la materia de imagenología en el área de pequeñas especies.
- ✓ Aplicará la nomenclatura radiográfica aprendida en la elaboración de solicitudes de estudios radiográficos y en la colocación de los pacientes para la realización de estos.
- ✓ De los diferentes sistemas de marcaje aprendido, aplicará el que se utiliza en la sección de imagenología del departamento, en la identificación de las radiografías.
- ✓ Aplicará los conocimientos adquiridos sobre el manejo del cuarto oscuro en revelado manual y automático de películas radiográficas.
- ✓ Aplicará los conocimientos adquiridos sobre anatomía radiográfica y los signos radiográficos básicos en la interpretación de los estudios.



### 3.-CIRUGÍA. El alumno:

- ✓ Aprenderá a determinar cuando la condición clínica del paciente amerita un tratamiento quirúrgico,
- ✓ Desarrollará criterios para la elección del protocolo anestésico de cada caso en particular.
- ✓ Participará en la preparación anestésica del paciente quirúrgico según el caso clínico.
- ✓ Participará en los cuidados posquirúrgicos de paciente.

### 4.-CLÍNICA MÓVIL: El alumno:

- ✓ Participará en la prevención de las enfermedades zoonóticas como rabia y leptospirosis.
- ✓ Aprenderá a realizar exámenes físicos generales, anamnesis y participará en la toma de .decisiones.
- ✓ Participará en el control de la población de perros y gatos integrándose al programa de esterilización permanente.

### 5.-ZOOTECNIA. El alumno:

- ✓ Comprenderá y analizará la importancia socio-económica de las especies caninas y felinas.
- ✓ Aplicará los conocimientos adquiridos sobre los métodos de conservación cuidado, incremento y mejoramiento zootécnico de las especies canina y felina, con la finalidad de obtener satisfactores afectivos y materiales.
- ✓ Conocerá los métodos más modernos para la crianza explotación y manejo adecuado de las principales razas de perros y gatos, considerando su utilidad práctica al hombre (funciones zootécnicas) así como la repercusión socio – económica en México.
- ✓ Será capaz de identificar las principales razas de perros y gatos existentes en nuestro país.

## DESCRIPCIÓN DE ACTIVIDADES REALIZADAS EN EL TRABAJO PROFESIONAL.

### MÓDULO ZOOTÉCNICO.

#### FEDERACION CANÓFILA MEXICANA.

La primera rotación fue en las instalaciones de la Federación Canófila Mexicana teniendo una duración de tres semanas.

Aquí se tuvo la oportunidad de aprender sobre las diferentes razas de perros y gatos desde su función zootécnica, hasta la predisposición de enfermedades de acuerdo al tipo de raza, así mismo se observó el valor que tiene el perro como mascota, jugando un papel muy importante en la sociedad desde el mejor amigo, hijo, hermano, guardián, comando especial de vigilancia, así como detector de narcóticos, armas, etc.

Se comprendió la importancia sobre los métodos de selección para el mejoramiento zootécnico de las especies caninas y felinas en la utilidad práctica del hombre, ya que es evidente la gran valoración por la conservación de algunas razas en particular es cierto que el médico veterinario zootecnista juega un papel muy importante en esta área.

Otro de los puntos importantes respecto a la zootecnia de perros y gatos es el papel fundamental que tienen los diferentes Sistemas de Registro de la Federación Canófila Mexicana tanto a nivel nacional como Internacional para obtener un certificado que avale los antecedentes de la raza y se establezcan estándares y patrones de perfección de éstas mismas, siendo así muy importante las exposiciones, ya que promueven el mejoramiento de las razas mediante la selección, habiendo así un constante mejoramiento genético.

También se recibieron clases de MVZ especialistas en diferentes áreas, las cuales relacionaron las enfermedades predisponentes en cada una de las razas, sirviendo como una buena introducción para que posteriormente al momento de la rotación hacia el Hospital de Especialidades UNAM de Perros y Gatos y el Hospital Banfield se aplicaran dichos conocimientos, tales pláticas fueron de Odontología Veterinaria, Ortopedia, Reproducción, Oftalmología, Etología canina, Urgencias, Cirugía Estética y Correctiva, Principales enfermedades y Clasificación Zootécnica de razas de Perros y gatos.

También se realizaron algunas visitas a escuelas de adiestramiento canino, en las cuales se puede apreciar la alta demanda que existe, ya que la sociedad tiene dicha necesidad. Dando la oportunidad de conocer este campo laboral.

### MODULO MÉDICO – HOSPITALARIO.

HOSPITAL VETERINARIO DE ESPECIALIDADES UNAM PARA PEQUEÑAS ESPECIES.

CONSULTORIO 4.

Dicho consultorio tiene asignada el área para casos con problemas oftalmológicos y etológicos, así también atiende a pacientes sin alguna cita previa.

En este consultorio se tuvo la oportunidad de aplicar los conocimientos clínicos hacia los diferentes problemas que se presentan, la labor en este lugar consiste en apoyar las actividades del médico interno encargado de esta área, que van desde la realización de la apertura del expediente clínico, el interrogatorio clínico, sujeción del paciente, examen físico, toma y envío de muestras, realización de recetas clínicas, y la programación de citas posteriores, entre otras cosas.

En primera instancia se atendieron casos clínicos que llegaron por consultorio libre, por ejemplo el caso de “Luna” que es un perro criollo, hembra de 1 año 2 meses de edad que presentaba un problema de alopecia en miembros torácicos y pélvicos, en segundo lugar llegó “Bethoveen” que es un perro Cocker Spaniel, macho de 6 años de edad siendo el motivo de la consulta un constante prurito en ambos oídos, “Chac”, un perro Pastor Alemán asistió por que presentaba claudicación del miembro torácico izquierdo, así mismo llegaron por consultorio libre diferentes casos con signología dermatológica el cual todo ello sirvió para poner en practica lo que se tiene que realizar desde la llegada del paciente, la revisión de éste mismo hasta la importancia de cómo se maneja un caso clínico, que tratamiento se aplicará, lo importante que es saber dirigirse al propietario y concientizarlo sobre todas las acciones que ejerza sobre su mascota.

En este mismo consultorio se atendieron casos sobre oftalmología entre estos los más comunes que se presentaron fueron: prolapso de glándula del tercer párpado, como en el caso de “Anastasia” una perra, hembra de 4 años de edad.

Este consultorio también tiene asignada el área etológica, en la cuál se puede observar la importancia y la relación que tiene el estado psicológico de la mascota para una buena calidad de vida, plena y saludable, así como todos los problemas que puede ocasionar a los propietarios cuando este equilibrio se rompe, los casos más frecuentes que se suscitaron en ésta área fueron: conducta predatoria e intolerancia a las caricias, como el caso de “Kevin” que es un gato europeo doméstico de 1 año de edad, presentándose por alta agresión a la familia, constantes mordeduras y maltrato de objetos, otro de los casos clínicos más frecuentes en etología fue el de ansiedad por separación como el caso de “Blacky” que es un poodle, macho de 14 años de edad, entre otros.

## CONSULTORIO 2.

En dicho consultorio también se apoyan las actividades del médico interno encargado de este lugar, aquí se atienden casos de consultorio libre, pero también 1 día a la semana está asignado para el área de fauna silvestre.

Cabe mencionar que es de suma importancia tener un área específica para este tipo de mascotas, ya que cada día se eleva más el porcentaje de ellas y en la mayoría de las ocasiones el propietario desconoce información sobre éstas mismas y muchas veces ni siquiera sabe las condiciones adecuadas en las que se deben encontrar este tipo de animales, partiendo desde este punto la mayoría de los casos clínicos que se presentaron en el área de fauna silvestre fueron secundarios a un mal manejo de la especie en particular, como por ejemplo un exceso o falta de humedad en su hábitat, deficiencia alimenticia, mal sustrato, etc. En otras ocasiones solo acudieron para saber si el paciente se encontraba en buen estado de salud y para informarse en que condiciones debe de estar. Algunos de los casos fueron: una Iguana verde que asistió para revisión general e información sobre el cuidado de su mascota, posteriormente llegó “Doris” una Tortuga Lagarto que asistió a revisión por seguimiento de un mal manejo alimenticio, en tercer lugar llegó “Pericles”, que

es un Perico Australiano, el motivo de la consulta fue para corte de pico por sobrecrecimiento, en cuarto lugar asistió “Olga” una Tortuga Pochitoque para revisión general, posteriormente llegó “Aarón” es un hurón color plata, de tres meses de edad, para revisión general y por último llegó “Pier” una Iguana verde con problema de hiperparatiroidismo nutricional secundario.

En esta sección se tuvo la oportunidad de realizar las diferentes sujeciones para el manejo de éstas especies, así como la realización del examen físico, para aves, reptiles y hurones.

Por lo tanto es importante hacerle saber al propietario sobre el manejo y las condiciones adecuadas de su mascota.

#### URGENCIAS.

En ésta área es de suma importancia el tiempo ya que se requiere hacer todo el manejo clínico con bastante rapidez y precisión. Así mismo se tiene que estar capacitado para la toma de decisiones rápidas y correctas para controlar el estado crítico del paciente que está comprometiendo su vida.

Se presentaron diversos casos entre ellos: “Toy Ezcuintle” Chihuahueño macho de 2 meses de edad que presentó moquillo canino, otro de los casos fue “Rocky” es un Bull Terrier Macho de 9 años que ingresó al área de urgencia por distress respiratorio y severa distensión abdominal, fue diagnosticado con cardiomiopatía dilatada con insuficiencia cardiaca severa,

Aquí es importante saber tomar las medidas necesarias para actuar en este tipo de casos y en muchos otros que pueden llegar a presentarse, como intoxicaciones, quemaduras, fracturas severas, atropellamientos, etc.

#### HOSPITAL.

Las actividades que se realizaron en este lugar fueron desde saber observar a todos los pacientes, vigilar que todas las indicaciones se encontraran de manera adecuada, se medicaron a todos los hospitalizados, se mantuvieron confortables, limpios y se alimentaron según las instrucciones del medico encargado, se ayudó a los médicos internos en la toma de muestras, recanalización, etc.

También se tuvo la oportunidad de reforzar los conocimientos sobre los diferentes casos clínicos de los pacientes que se encontraban internados en este lugar.

## IMAGENOLOGÍA.

El área de imagenología se encuentra dividida en 2 secciones, la primera que es radiología, en ésta área las actividades consistieron en ayudar al posicionamiento del paciente para la toma de placas, también se preparó el aparato de rayos X para la toma de las radiografías colocando el chasis de manera correcta respetando el marcaje que se utiliza en el Hospital de Especialidades. Otra de las actividades fue que una vez tomada la placa se llevo hacia el cuarto oscuro, se identificó y se reveló.

En la sección de ultrasonido se ayudo al registro de los pacientes en el aparato de ultrasonido, una vez guardados los datos, se asistió a los médicos encargados del paciente para la sujeción de éste mismo.

En ésta área se tuvo la oportunidad de aprender a identificar las diferentes estructuras anatómicas así como las anormalidades que se llegaron a presentar en éstas mismas.

## MODULO MEDICO – QUIRÚRGICO.

### TEJIDOS BLANDOS.

En ésta sección se ayudó a los médicos internos, con el procedimiento clínico realizado en los consultorios y en el quirófano se tuvo la oportunidad de observar las diferentes técnicas quirúrgicas empleadas para la resolución de problemas ya que se participó como segundo ayudante en dichos procedimientos.

Como por ejemplo el caso de “kuka”, una perrita Cobrador Dorado de 13 años de edad, que se le realizó cistotomía por urolitiasis, siendo este problema uno de los más frecuentes en esta área.

## ORTOPEDIA.

Esta sección es muy interesante ya que se pudo participar como circulante en las diferentes técnicas quirúrgicas como tratamiento de diferentes casos, de igual manera se tuvo la oportunidad de realizar el examen neurológico y ortopédico con el asesoramiento de los médicos encargados, y se observó la importancia de evaluar de manera correcta a un paciente con alteraciones de este tipo, también fue posible saber en que momento se recomienda una cirugía y en que ocasiones no.

Uno de los casos fue "Spanky", un perro Cobrador Dorado, macho de 2 años 6 meses de edad, que fue ingresado al área de ortopedia por presentar fractura de tibia/fíbula del miembro pélvico derecho, se le colocó un AFEE tridimensional. Así como este caso ingresaron a esta área muchos pacientes por fracturas, ya que es un problema muy frecuente en perros y gatos.

## ANESTESIA.

Aquí se realizó una valoración previa a cualquier procedimiento quirúrgico al que vaya a ser sometido un paciente, se evaluaron los riesgos que corre tanto la tranquilización como la anestesia y también se determinó la elección de los fármacos según la condición del animal.

Las actividades consistieron en ayudar al médico interno a la revisión de la mascota el día de la cirugía, la preparación de éste, que va desde el cálculo de la terapia de líquidos, el cálculo de las diferentes dosis de los fármacos, canalización, inducción, monitoreo de las constantes antes, durante y después de la cirugía, se observó y se mantuvo a una buena temperatura para su rápida recuperación.

En la última semana se asignó a un hospitalizado y se tuvo la oportunidad de realizar todas las actividades mencionadas contando con la asesoría de los médicos encargados. En esta área estuve a cargo de "Fiera", un gatito macho de 7 meses de edad, que presentaba una fractura en miembro torácico izquierdo, el cuál fue sometido a cirugía para colocar un implante metálico.

Dicha área es de suma importancia ya que son demasiados los riesgos que puede implicar algún descuido que se tenga con el paciente y de igual manera se tiene que tener una gran responsabilidad, para evitar muchos errores que pueden llegar a presentarse.

## CLÍNICA MÓVIL.

Esta unidad está enfocada a el control de la reproducción canina y felina por medio de la esterilización, ayudando a disminuir la población no deseada de éstas especies, A parte de la prevención de tipo reproductiva también se maneja la prevención de enfermedades infecciosas a través de la vacunación, y desparasitación, así mismo se concientiza a la población para evitar en lo posible el sufrimiento innecesario de los animales.

## ENSEÑANZA QUIRURGICA.

La coordinación de enseñanza quirúrgica brinda la oportunidad de realizar diversas cirugías, las cuales nos permite recordar técnicas y nos brinda la oportunidad de reforzar los conocimientos adquiridos durante la licenciatura, ésta área es muy productiva para el aprendizaje ya que se toman en cuenta los diferentes criterios de distintos médicos para un mismo procedimiento y así mismo se amplía el conocimiento.

## HOSPITAL UNAM BANFIELD

En éste lugar se concluye la rotación, el cual tuvo una duración de 7 semanas. Aquí se participó en consultas, cirugías y procesos diagnósticos que se llevan a cabo en el hospital.

El hospital se encuentra dividido en consultorios, farmacia, laboratorio, radiología terapéutica, área de hospitalización, área de aislamiento y quirófano. En primera instancia cuando llega un paciente por primera vez es atendido por un coordinador en el área de recepción, éste se encarga de pedir los datos del propietario, así como los datos de la mascota y el motivo de su consulta, después pasan a consultorio y un asistente veterinario es el encargado de realizar el examen físico general del paciente, también elabora una historia clínica y posteriormente le informa al MVZ responsable quien se hace cargo de corroborar los datos del asistente y da solución al problema.

Cuando el paciente va a ser sometido a cirugía se le realizan las pruebas adecuadas en laboratorio y se queda en pensión hasta que el paciente esté totalmente recuperado.



Las actividades que se realizaron en dicho Hospital son: atención de consultas, toma y procesamiento de las muestras de laboratorio, registro e interpretación de los diferentes casos clínicos que se llegaron a presentar asesorado por el médico encargado, realización de examen físico general, examen ortopédico, examen neurológico y otoscópico, canalización de pacientes, inducción de pacientes que van a entrar a cirugía, profilaxis dental, primer ayudante en diversas cirugías como mastectomía radical, OVH, extracción de glándulas anales, hernia umbilical, retiro de masas, piómetra de cuello serrado y retiro de tumor en ovario.

En general se tiene una buena experiencia sobre el manejo médico quirúrgico y el manejo clínico, también se observa como se lleva a cabo la organización de un hospital, el trato directo con el cliente, la alta responsabilidad que se tiene con los pacientes y la adquisición de mejores conocimientos para cumplir con las exigencias de la sociedad en general, asegurando el bienestar de la mascota.

## DESARROLLO DEL CASO CLÍNICO.

### RESEÑA:

El día 2 de noviembre del 2006, llegó por el área de urgencia "Rocky" un perro macho entero, Bull terrier de 9 años 2 meses de edad.

### HISTORIA CLÍNICA:

Los propietarios indicaron que Rocky presenta desde hace una semana distensión abdominal, se fatiga mucho al caminar y no defeca desde hace una semana, lo llevaron con un MVZ externo el cuál le recetó un laxante(desconocen el nombre), y con esto defecó bastante, también indicaron que ha presentado poliaquiuria.

Desde que presenta este problema le han disminuido el suministro de comida, siendo su dieta alimenticia, carne de pollo cocido con hueso en la mañana, y por la noche croquetas con leche, el MVZ externo le indicó que podría ser un problema cardiaco y le sugirió que lo trajera al HVPE.

### HALLAZGOS AL EXAMEN FÍSICO:

Diámetro abdominal: 84 cm.

Presentó:

- \* Taquipnea.
- \*Distress.
- \*Distensión abdominal severa.
- \*Signo de peloteo positivo.
- \*Hipotriquia e hiperqueratosis a nivel dorso caudal.
- \*Masas de consistencia firme, no desplazables, no dolorosas, de aproximadamente 1cm por 0.5cm de diámetro a nivel dorso caudal.
- \*Eritema e hiperqueratosis a nivel ventral del cuello.
- \*Masas de tamaño pequeño, pedunculadas, de consistencia firme, no dolorosas, no desplazables a nivel ventral del cuello.
- \*Eritema e hipotriquia a nivel dorsal del cuello.
- \*Sarro dental.
- \*Ectoparásitos.

### PRUEBAS RÁPIDAS:

1. Glucosa: 110 mg/dl.
2. Ht: 0.44 L/L.
3. PP: 69 g/L
4. Densidad urinaria: 1.039

### ABDOMINOCENTÉISIS:

Se obtuvieron 2.5 litros de líquido abdominal quedando líquido en abdomen.

PT: 44g/L Densidad de 1.030

### LISTA PROBLEMAS:

1. Distensión abdominal.
2. Signo de peloteo positivo.
3. Taquipnea.
4. Distress
5. Taquicardia.
6. Hipotriquia a nivel dorsal lumbo sacro
7. Masas a nivel dorsal lumbo sacro.
8. Eritema a nivel ventral del cuello.
9. Comedones a nivel ventral del cuello.
10. Masas pedunculadas a nivel ventral del cuello.
11. Eritema a nivel dorsal del cuello.
12. Hipotriquia a nivel del dorso del cuello.
13. Sarro dental.
14. Prurito (HC).
15. Ectoparásitos.

### LISTA MAESTRA:

- I. Signo de peloteo positivo secundario a Ascitis (1, 3, 4,5)
- II. Hipotriquia (7, 14,15)
- III. Eritema ventral del cuello (8,10 15)
- IV Sarro dental.

### DIAGNÓSTICO PRESUNTIVO:

I. CARDIOMIOPATÍA DILATADA GENERALIZADA.

II. VERRUCOSIDADES SECUNDARIA AUTOTRAUMATISMO POR PRESENCIA DE ECTOPARÁSITOS (PULGAS).

III. VEGETACIONES SECUNDARIA DERMATITIS POR CONTACTO SECUNDARIO A ROSE CONSTANTE DEL COLLAR .

IV. ENFERMEDAD PARODONTAL GRADO II.

### PLAN TERAPEÚTICO:

Se realizó abdominocentesis y se tomó muestra de éste para estudio citopatológico No. de caso: P06-5497.

Se realizó electrocardiograma y estudio radiográfico.

Se realizó perfil integral y los resultados los entregaron el día 3 de noviembre/06 No. de caso: P06-5497 Patología.

### RESULTADOS DE LABORATORIO Y PRUEBAS DIAGNÓSTICAS.

#### HEMOGRAMA:

INTERPRETACIÓN: Sin alteraciones

#### RESULTADO QUÍMICA SANGUÍNEA:

#### INTERPRETACIÓN:

Hiperazotemia prerrenal asociado a deshidratación, ALT ligeramente elevada asociado a degeneración hepatocelular, aumento CK por catabolismo muscular, hipoalbuminemia por pérdida a terceros espacios (ascitis).

DIAGNÓSTICO: Alteración inflamatoria.

#### TERAPIA DE SEGUIMIENTO:

Se comentó con los propietarios de los probables diagnósticos entre ellos Enfermedad Cardíaca, hepática o una probable neoplasia abdominal, se recomendó realizar ecocardiograma para evaluar la función miocárdica y los propietarios lo aceptaron.

Se envía a casa medicado con:

1. Enalapril 0.25 mg/ kg PO BID.

2. Furosemida a 4mg/kg PO BID durante 3 días y posteriormente a 2 mg /kg PO BID hasta nuevo aviso.

3. Vitamina E 400 UI PO SID hasta nuevo aviso.

4. Alimento Early Cardiac 455 gr. al día, dividido en dos raciones.

PRONOSTICO: Grave vital.

EDUCACIÓN AL CLIENTE: Manejo de un paciente cardiópata.

RE- EVALUACIÓN: Se programa cita en ultrasonido para el día 8 de noviembre/06.

-Día 8 de noviembre/06 se entregaron resultados y se realizó ecocardiograma

RESULTADO DEL ESTUDIO ECOCARDIOGRÁFICO (mm):

INTERPRETACIÓN:

SISTOLE:

GSI está aumentado, el DVI está aumentado y GPVI se encuentra disminuido. El EPSS está aumentado, AF está disminuido y al IS está aumentado. Todos los anteriores en rangos extremos, lo cual sugiere que la función miocárdica se encuentra severamente disminuida.

DIASTOLE:

GSI está normal, el DVI aumentado casi el doble, GPVI se encuentra aumentado ligeramente. Los cambios sugieren una sobrecarga de volumen. Indicando una dilatación de la cámara del VI. Estos hallazgos sugieren desarrollo de hipertrofia excéntrica.

El AI está aumentado al igual que la relación AI/Ao. Esto sugiere dilatación del AI por sobrecarga de volumen.

En el doppler espectral y a color no se documentan cambios.

Venas hepáticas dilatadas sugerente de congestión venosa secundaria a ICCD

DIAGNÓSTICO: Cardiomiopatía Dilatada con insuficiencia cardíaca severa.

### TERAPIA DE SEGUIMIENTO:

\*Debido al resultado ecocardiográfico se adicionó a su tratamiento:

1. Digoxina a 0.005 mg/kg PO BID hasta nuevo aviso.

\*Quedándose medicado con:

2. Enalapril 0.25 mg/kg PO BID hasta nuevo aviso.

3. Furosemida 4mg/kg PO BID hasta nuevo aviso.

4. Vitamina E 400 UI PO SID hasta nuevo aviso.

5. Early Cardiac 455 gr. al día dividido en dos raciones y en caso de dar alimento casero ofrecerlo sin sal.

PRONÓSTICO: Grave vital.

EDUCACIÓN AL CLIENTE: Manejo de un paciente cardiópata.

RE – EVALUACIÓN: Se programó cita para el día 6 de diciembre C-1, con la indicación que en caso de cualquier anomalía inmediatamente dirigirse al hospital.

### -Evaluación del día 6 de diciembre/2006.

Los propietarios comentaron que ha mejorado, orina mucho, come bien, pero se queda con hambre. No presenta tos, ni dificultad para respirar. En las mañanas le dan arroz con pollo sin huesos ( sin sal) y por la tarde únicamente croquetas Early cardiac.

Se encuentra medicado con:

Digoxina 0.005 mg/kg PO BID.

Enalapril 0.25 mg/kg PO BID.

Furosemida 4 mg/kg PO BID.

Vitamina E 400 UI PO SID.

## EXÁMEN FÍSICO:

Diámetro abdominal 60 cm.

-Presentó:

\*Eritema, alopecia, costras, comedones, folliculitis, nódulos blandos de consistencia firme en la región ventral del cuello.

\*Comedones en espacios interdigitales de MTs y MPs.

\*Eritema e Hipotriquia en la región axilar.

\*Una masa de aproximadamente 5x5x5 cm de consistencia blanda móvil pendulante, no dolorosa en la región ventral de tórax.

\*Una masa de consistencia blanda, móvil, no dolorosa de aproximadamente 3x3x2cm en la parte del lado derecho del prepucio.

\*Comedones e hiperpigmentación en el prepucio al igual que el escroto.

\*Múltiples verrugas en la región dorsal caudal del sacro.

\*Sarro dental.

## INTERPRETACIÓN:

Los hallazgos al examen físico indican que ha habido buena respuesta al tratamiento para cardiomiopatía dilatada con insuficiencia cardiaca severa.

Los hallazgos dermatológicos del cuello se asocian a pioderma secundario a traumatismo por el collar, las verrugas y nódulos se asocian a papilomatosis y pioderma superficial secundario a malos hábitos de aseo.

## PLAN:

Se comentó con el propietario que debe seguir con las indicaciones y evitar que Rocky se agite o que realice ejercicio extenuante, y que por su condición los alimentos caseros que preparen (carne, pollo, pescado, arroz verduras) deben ser bajos en grasa, sin sal y sin condimentos.

También se le comentó al propietario que las masas no están poniendo en riesgo su vida pero que la única forma de poderle dar un diagnóstico es realizando una punción de aguja fina o retirándolas y mandándolas a patología. El propietario indicó que por el momento solo desea darle calidad de vida y que

además el factor económico es vital en este caso ya que ellos han gastado mucho con sus medicamentos.

Se mandó a casa medicado con:

Enalapril a 0.25 mg/kg PO BID hasta nuevo aviso.

Furosemida a 2mg/kg PO BID hasta nuevo aviso. (Con la indicación que se comunicarán con ellos en 6 días para determinar si se disminuye a cada 24 horas).

Digoxina a 0.005 mg/kg PO BID hasta nuevo aviso.

Clorhexidina shampoo 1 baño cada tercer día en las zonas lesionadas hasta ver remisión de las lesiones.

Continuar con Early Cardiac 360 gr. al día y si se queda con hambre ofrecerle un poco más.

Debido a que bajó de peso se dio la indicación que si observan que se queda con hambre pueden ofrecerle verduras o alimento casero como se indicó anteriormente.

1. PRONÓSTICO: Grave vital.

2. EDUCACIÓN DEL CLIENTE: Manejo de un paciente cardiópata.

3. RE EVALUACIÓN: Cita abierta.

4. TERAPIA DE SEGUIMIENTO: Revisión, electrocardiograma y ecocardiograma dentro de 6 meses.

-Día 2 de mayo/2007.

Se llamó a los propietarios de Rocky para informarse sobre el estado de salud en que se encuentra el paciente y la propietaria indicó que Rocky come, bebe y defeca de manera normal, orina mucho debido a los medicamentos y que en general a tenido buena respuesta al tratamiento, a veces no puede evitar que haga mucho ejercicio ya que es un perro muy hiperactivo y le gusta jugar mucho y ellos posteriormente se comunicarán para programar una cita para revisión general.



## CARDIOMIOPATÍA DILATADA CON INSUFICIENCIA CARDÍACA SEVERA EN EL PERRO.

### INTRODUCCIÓN.

El aparato cardiovascular comprende el corazón (la bomba), las venas (los vasos que se dirigen al corazón) y las arterias (los vasos que salen del corazón), las válvulas auriculoventriculares y semilunares mantienen el flujo de la sangre en una dirección a través del corazón y las válvulas de las grandes venas también mantienen el flujo sanguíneo, en una única dirección a través de ellas.

La secuencia y la fuerza de contracción del corazón y el grado de constricción o dilatación de los vasos sanguíneos están determinados por el sistema nervioso autónomo y las hormonas producidas tanto en el corazón como en los vasos sanguíneos. (1)

El corazón es un órgano localizado en el espacio mediastínico, que se extiende desde la tercera costilla hasta el borde caudal de la sexta costilla; sin embargo, existen variaciones entre las razas y dentro de los pacientes. La base cardíaca (zona craneodorsal que recibe a los grandes vasos) se encuentra hacia dorsocraneal, mientras que el ápice formado por los músculos del ventrículo izquierdo se orienta hacia caudoventral excepto por una porción del lado derecho del corazón (escotadura cardíaca) la mayor parte de su superficie está cubierta por el pulmón.

El atrio derecho recibe sangre desde la circulación sistémica. El seno coronario ingresa en la zona izquierda del atrio en ventral de la vena cava caudal. La vena cava caudal retorna la sangre desde las vísceras abdominales, miembro pélvico y una parte de la pared abdominal.

La vena cava craneal regresa la sangre al corazón desde la cabeza, cuello, miembros torácicos, pared torácica ventral y una porción de la pared abdominal. La vena ácigos suele ingresar en la vena cava craneal; transporta sangre desde las regiones lumbares y pared torácica caudal. El tronco braquiocefálico es la primera gran arteria desde el arco aórtico. Las arterias carótidas comunes por lo usual se originan como vasos separados.

La arteria subclavia izquierda se origina a partir del arco aórtico en distal del tronco braquiocefálico (la subclavia derecha es una rama del tronco

braquiocefálico). Las arterias vertebrales, tronco costocervical, arterias torácicas internas y arterial axilares son ramas de los vasos subclavianos.

El pericardio es un saco de 2 capas compuesto por una hoja fibrosa externa y otra serosa interna. La cavidad pericárdica se localiza entre las 2 ramas (visceral y parietal) del pericardio seroso y bajo condiciones normales contienen una cantidad reducida de líquido.

El pericardio fibroso se fusiona con la adventicia de los grandes vasos, y su ápice forma el ligamento esternopericárdico.

Los nervios frénicos residen en un plegamiento estrecho de pleura adyacente al pericardio en la base del corazón. (2)

El cuerpo depende del bombeo cardiaco de sangre oxigenada a los tejidos.

La sangre sin oxigenar entra en el lado derecho del corazón y es bombeada a los pulmones (circulación pulmonar).

Desde los pulmones, la sangre ahora oxigenada entra en el lado izquierdo del corazón y se bombea a los órganos y tejidos a través del sistema circulatorio. (3)

Se han identificado numerosos factores de riesgo y entidades clínicas con respecto a las enfermedades cardiovasculares del perro.

Se reconoce una predisposición racial en la mayoría de las enfermedades cardiovasculares más habituales.

Muchos perros de raza pequeña y mediana están predispuestos a la enfermedad crónica valvular adquirida (ECV o endocardiosis), mientras que la cardiomiopatía dilatada (CMD) y los derrames pericárdicos son las causas más frecuentes de insuficiencia cardíaca (IC) en los perros de razas grandes.

Ciertos problemas cardiovasculares afectan más a un sexo que al otro, por ejemplo las hembras están más predispuestas al conducto arterioso persistente y los machos a la ECV, a la pericarditis idiopática y la endocarditis bacteriana.

Los perros afectados por enfermedades renales o prerrenales pueden desarrollar una hipertensión arterial sistémica que puede predisponerlos o favorecer la evolución de una enfermedad cardíaca. (4)

### SINONIMIAS:

La cardiomiopatía dilatada (CMD), también es llamada cardiomiopatía congestiva y la *miocardiopatía de las razas gigantes* también se considera sinónima de CMD. (5,6)

### DEFINICIÓN:

La cardiomiopatía dilatada es una designación morfológica y funcional que se caracteriza por dilatación ventricular y auricular como consecuencia de disfunción miocárdica sistólica. A menudo existe dilatación del ventrículo izquierdo o biventricular. (7)

En resumen, la Cardiomiopatía se define como la presencia de cualquier hallazgo del músculo cardíaco fuera de los límites de la normalidad aceptada.

Las cardiomiopatías incluyen numerosas anomalías anatómicas y fisiológicas de diversas etiologías que pueden o no llegar a ser clínicamente significativas. (2,8)

La cardiomiopatía dilatada (congestiva) (CMD) se caracteriza por la dilatación de todas las cavidades cardíacas, la disminución en la contractilidad miocárdica y la disminución de la fracción de eyección (FE) del ventrículo izquierdo (VI). (9)

La cardiomiopatía dilatada se reconoce en muchas especies, especialmente en el perro, en menor frecuencia el gato y el hurón. (5)

La cardiomiopatía dilatada puede ser el resultado final de diversos procesos que afectan a la función celular del miocardio como la deficiencia de sustratos metabólicos (p.ej., taurina, L-carnitina, selenio); miocarditis con necrosis de los miocitos (p.ej., infección por parvovirus), isquemia miocárdica global o lesión tóxica de los miocitos (p.ej., doxorubicina, monensina).

Muchos casos de CMD en el perro se consideran predisposiciones idiopáticas o genéticas. (1,5)

En cuanto a la insuficiencia cardíaca es un síndrome clínico en el cuál el bombeo deteriorado reduce la eyección ventricular e impide el retorno venoso. Durante la insuficiencia cardíaca el corazón no puede bombear sangre a una frecuencia adecuada para mantener los requerimientos metabólicos titulares o puede hacerlo solo con presiones de lleno elevadas.

Las anormalidades hemodinámicas en muchos casos están complicadas por la depresión de la contractilidad y relajación miocárdica debido a disturbios bioquímicos y biofísicos en las células del miocardio.

El corazón, similar a cualquier bomba, tiene sólo dos maneras de fracasar. No puede bombear suficiente sangre hacia la aorta o arteria pulmonar para mantener la presión arterial (insuficiencia cardiaca de bajo volumen) o no puede vaciar en forma adecuada las reservas venosas (insuficiencia cardiaca congestiva o ICC). La insuficiencia cardiaca, por lo tanto, se puede reconocer clínicamente por signos de volumen minuto reducido (por ej., depresión, letargia, hipotensión) o congestión (por ej., acumulación de líquido en la cavidad abdominal, derrame pleural, edema pulmonar).

También se puede clasificar de acuerdo al lado que está fallando: en derecha, izquierda o bilateral.

La insuficiencia cardiaca derecha se asocia con signos de congestión en la circulación sistémica (acumulación de líquido en la cavidad abdominal), mientras que la izquierda cursa con signos congestivos en la circulación pulmonar (edema pulmonar, disnea). La insuficiencia cardiaca bilateral presenta una combinación de signos izquierdos y derechos y puede ocasionar efusión pleural.

La insuficiencia cardiaca puede deberse a incapacidad de la bomba para eyectar sangre con adecuación (insuficiencia sistólica), llenado ventricular inadecuado (insuficiencia diastólica), o una combinación de los dos. El resultado final de cualquiera de las dos situaciones es la reducción de la descarga sistólica con la resultante disminución del volumen minuto y la tendencia a una presión arterial deprimida.

Los pacientes con insuficiencia cardiaca grave tienen volumen/minuto reducido. Mientras que los casos leves tienen aumento inadecuado del volumen/minuto bajo estimulación (por ejemplo, actividad física, estrés). (10)

## PREVALENCIA Y DEMOGRAFÍA.

La CMD en los perros es una de las enfermedades cardiovasculares más comunes, también participan factores genéticos, especialmente en las razas con elevada incidencia o presentación familiar de la enfermedad, como el Doberman pinscher, Boxer y Cocker spaniel.

Aunque la CMD se ha identificado con frecuencia creciente en razas de tamaño mediano, el proceso sigue siendo una enfermedad primaria de los perros de razas grandes y gigantes. De acuerdo con la información de la Base de Datos Médicos Veterinarios (BDMV) en la Universidad de Purdue para consultas registradas desde enero de 1986 hasta diciembre de 1991, la tasa de prevalencia de CMD en perros mestizos fue cercana al 0,16 % comparada con el 0,65% para los perros de raza pura. Las razas más afectadas según la BDMV incluyen Deerhound escocés, Doberman pinscher, Wolfhound irlandés, Gran danés, Boxer, San Bernardo, Afgano, Newfoundland (Terranova) y Antiguo Pastor inglés.

En varios estudios retrospectivos de diversas razas, la edad media de los casos con CMD está entre 4 y 8 años, pudiendo llegar a los 10 años de edad.

De igual manera en estudios retrospectivos efectuados sobre poblaciones de perros con insuficiencia cardiaca o muerte súbita atribuida a CMD los machos enferman casi 2 veces más que las hembras. (10,11)

## FISIOPATOLOGÍA.

El principal defecto funcional en la CMD es la disminución de la contractilidad ventricular. Esta afección en el perro representa principalmente un síndrome de “disfunción sistólica” por insuficiencia miocárdica. (5,8)

La dilatación de cámara cardiaca progresa como secuela del menoscabo del bombeo sistólico y volumen minuto. (11)

La fracción de eyección del VI está disminuida.

La dilatación del anillo valvular AV o los cambios geométricos en los músculos papilares muchas veces provocan una insuficiencia vascular mitral y tricuspídea.

Las arritmias son frecuentes. La fibrilación auricular y la taquicardia ventricular son muy importantes porque estas taquiarritmias deprimen aún más la función ventricular de las siguientes maneras:

La taquicardia reduce el tiempo de perfusión coronaria, mientras que el consumo de oxígeno por el miocardio aumenta.

El tiempo de llenado ventricular es errático y está acortado.

La taquicardia ventricular activa anormalmente el ventrículo, provocando un latido menos potente. Además, el corazón se hace menos estable eléctricamente y las extrasístoles ventriculares pueden progresar bruscamente hasta un ritmo mortal, es decir, una fibrilación ventricular o una parada cardíaca.

La disminución del gasto cardíaco desencadena mecanismos compensadores renales y neuro-hormonales, que contribuyen a la congestión venosa y a la ICC VI o biventricular.

Las arritmias ventriculares agudas y graves pueden provocar la muerte súbita antes o después del comienzo de la ICC.<sup>(5)</sup>

El agrandamiento del corazón y la disfunción de los músculos papilares, a menudo no permiten la aposición sistólica de las hojuelas mitrales y tricuspideas motivando la insuficiencia valvular.

A medida que disminuye el volumen/minuto, se activan los mecanismos compensatorios simpáticos, hormonales y renales, los cuales incrementan la frecuencia cardíaca, resistencia vascular periférica y retención del volumen.

La activación neurohormonal crónica contribuye al daño miocárdico progresivo, así como también al síndrome de la insuficiencia cardiaca congestiva. La perfusión coronaria puede afectarse por el escaso flujo sanguíneo anterógrado y el incremento de la presión diastólica ventricular la isquemia del miocardio deteriora mucho más su funcionamiento y predispone a la emergencia de arritmias. Las arritmias atriales, en especial la taquicardia y fibrilación son habituales en asociación con el agrandamiento de los atrios. Como la contracción atrial contribuye de un modo significativo al llenado ventricular sobre todo con frecuencias cardíacas aceleradas, la disminución de la capacidad del nodo sinusal de originar los impulsos cardíacos secundaria a la fibrilación, puede reducir bastante el volumen minuto, provocando la

descompensación clínica aguda. La taquicardia asociada con la fibrilación atrial probablemente también acelere la evolución de la enfermedad. (11, 12)

Por lo tanto, cuando el volumen del latido disminuye como resultado de disfunción miocárdica sistólica (disminución de la contractilidad), se incrementa el volumen ventricular del telesistólico. Este volumen residual aumenta el retorno venoso pulmonar y resulta en dilatación ventricular y elevación de la tensión telediastólica de la pared. Además como anteriormente se mencionó se activa el sistema Renina-Angiotensina-Aldosterona (SRAA) por disminución del gasto cardíaco. Un efecto de la activación del SRAA es la retención de sal y agua, que expande el volumen intravascular. La expansión del volumen intravascular incrementa aún más la precarga y contribuye a la dilatación ventricular progresiva. Las presiones elevadas de llenado ventricular junto con incompetencia de la válvula auriculoventricular (AV) debida a dilatación del anillo valvular, causa dilatación auricular. (1, 7)

En cuanto a la insuficiencia cardíaca clínica ocurre cuando el corazón es incapaz de suministrar sangre con una adecuada demanda metabólica corporal, o cuando solo puede hacerlo con presiones de llenado muy elevadas.

La insuficiencia cardíaca no es un diagnóstico específico si no un síndrome generado por uno o más procesos subyacentes. La hipocontractilidad miocárdica (disfunción sistólica) como etiología primaria puede iniciar a cascada de mecanismos neurohormonales y otras respuestas, que conducen a la insuficiencia cardíaca clínica sin embargo, otras causas de daño o esfuerzo cardíaco crónico pueden llevar al desarrollo de la congestión circulatoria y secundariamente a la disfunción miocárdica sistólica (y/o diastólica).

La fisiopatología del corazón insuficiente es mucho más compleja y comprende una serie de cambios estructurales y funcionales, en las células cardíacas y vasculares, así como también dentro de la matriz extracelular. El síndrome de la insuficiencia cardíaca se puede apreciar en términos de remodelado ventricular progresivo, secundario a daño o esfuerzo cardíaco como enfermedad valvular, mutaciones genéticas, inflamación aguda, isquemia, incremento de la presión sistólica y otras etiologías.

Remodelado ventricular se refiere a los cambios en el tamaño y forma del miocardio, que ocurren en respuesta a diversas señales mecánicas, bioquímicas y moleculares inducidas por el daño o esfuerzo subyacente. Consiste en hipertrofia de células miocárdicas, desaparición o autodestrucción (apoptosis) de células cardíacas, excesiva formación de matriz intersticial y disolución de los empalmes colagenosos que mantienen unidos a los miocitos individuales.

La disolución del colágeno, resultante de colagenasas miocárdicas o metaloproteinasas de matriz, puede ocasionar dilatación o deformación ventricular por el desprendimiento de los miocitos.

Los estímulos para el remodelado incluye fuerzas mecánicas (por ej., incremento de la tensión parietal por sobrecarga de volumen o presión) y diversas neurohormonas (por ej., angiotensina II, norepinefrina, endotelina, aldosterona) y citocinas (por ej., factor de necrosis tumoral TNF- $\alpha$ ).

El mecanismo de progresión desde la hipertrofia ventricular hasta la hipofunción de bomba e insuficiencia cardíaca no se comprende del todo. El estímulo que inicia el remodelado cardíaco crónico puede suceder años antes de notar evidencias clínicas de la insuficiencia cardíaca. (11, 22)

### CAUSAS:

La CMD se presenta después de un supuesto cambio en el miocardio, provocado por inflamación, toxinas, falta de nutrientes celulares esenciales o errores congénitos del metabolismo miocárdico.

La causa subyacente de la CMD se desconoce en muchos casos. Como es muy frecuente en ciertas razas grandes, gigantes y en una serie de razas Spaniel, es probable una relación genética o familiar. (5,7)

La CMD fue asociada con diferentes factores incluyendo las mutaciones genéticas, agentes infecciosos, defectos bioquímicos mitocondriales y proteicos, toxinas, deficiencias nutricionales, estimulación rápida "taquiarritmias", mecanismos inmunológicos e incluso gestación.



Sumándose a las contribuciones genéticas en el inicio o progresión de la CMD, tras clases de lesiones o defectos miocárdicos se asociaron con la patogenia de la CMD. Aún cuando la evidencia vigente sugiere que la miocarditis activa es un hallazgo infrecuente en los perros con CMD clínica, es factible que los virus u otras infecciones se mantengan latentes en el miocardio, posiblemente disparando respuestas genéticas o inmunológicas que podrían ocasionar CMD meses o años después de adquirir la infección. Por esta razón a crecido el interés en la potencial aplicación de técnicas de genética molecular, como la reacción en cadena de la polimerasa, para amplificar e identificar segmentos de genes virales que podrían estar presentes en especímenes miocárdicos. (7)

Por otra parte, la identificación de las causas y la clasificación de las bases fisiopatológicas de la insuficiencia cardiaca permiten al clínico dirigir el tratamiento adecuado y hacer más exacto el pronóstico.

La mayoría de estos trastornos puede clasificarse en una de las siguientes categorías:

- a) Insuficiencia de contractilidad: se caracterizan por la pérdida inherente de contractilidad miocárdica y disminución de la fracción de eyección ventricular.
- b) Sobrecarga hemodinámica sistólica del ventrículo: con sobrecarga de volumen (por ej., insuficiencia mitral, conducto arterioso permeable) el volumen sistólico ventricular total está aumentado en cada latido; con sobre carga de presión (por ej., estenosis aórtica subvalvular, dirofilariosis) el volumen sistólico tiene que ser expulsado a una presión ventricular mayor de la normal. En estas afecciones la contractilidad miocárdica se conserva bien durante algún tiempo, pero finalmente, puede deteriorarse, dando lugar a la miocardiopatía de la sobrecarga.
- c) Disfunción diastólica o falta de distensibilidad del o los ventrículos: estos cuadros afectan principalmente al llenado cardíaco (p.ej., enfermedad pericárdica, miocardiopatía hipertrófica, miocardiopatía restrictiva) y alteran la función sistólica solo indirectamente (por reducción de la precarga) debe tenerse también en cuenta que muchas afecciones,

caracterizadas por una acentuada dilatación ventricular, hipertrofia o fibrosis, reducen también la distensibilidad ventricular o aumentan la rigidez de la cavidad.

- d) Arritmia o alteración de la conducción del corazón: estas alteraciones pueden ocasionar una insuficiencia cardíaca (p.ej., taquicardia ventricular grave, bloqueo auriculoventricular AV completo). (4)

### CUADRO CLÍNICO

Las razas «gigantes», otros perros grandes (>15 kg) y las razas Spaniel, sobre todo Springer y Cocker están predispuestas. En muchas revisiones se comunica un predominio de los machos. Los perros afectados son, muchas veces, relativamente jóvenes, con muchos entre los 2 y 5 años de edad.

Los perros con MCD «oculta» están sanos y se diagnostican accidentalmente cuando un soplo o una arritmia, o a la demanda del cliente, provocan la realización de un ecocardiograma.

En general, los perros sintomáticos son traídos por signos relativos a una cardiopatía progresiva, una ICC o una arritmia cardíaca, como lo siguiente:

- a. Letargo, intolerancia al ejercicio y fatiga.
- b. Problemas respiratorios, como taquipnea, disnea, ortopnea o tos.
- c. El edema pulmonar fulminante puede provocar hemoptisis, que es especialmente frecuente en los Doberman pinschers.
- d. La pérdida de peso muchas veces es espectacular y puede producirse rápidamente (p. ej., 2-4 semanas).
- e. Este signo representa probablemente una caquexia cardíaca.
- f. Distensión abdominal (por ascitis).
- g. Debilidad súbita o síncope (por una arritmia). (5, 15)

En la insuficiencia cardíaca se describe típicamente como izquierda o derecha. Aunque es útil ésta designación desprecia el hecho de que el gasto ventricular izquierdo y derecho deben ser iguales y que la insuficiencia biventricular es frecuente. Los trastornos cardíacos derechos, como la insuficiencia tricuspídea o la hipertensión pulmonar, producen debilidad y síncope por disminución del volumen sistólico ventricular derecho y en consecuencia, el volumen sistólico

ventricular izquierdo. Análogamente, la insuficiencia ventricular izquierda con hipertensión venosa pulmonar puede hacer que fracase el ventrículo derecho al aumentar la presión venosa y elevar la presión ventricular derecha necesaria para perfusión arterial pulmonar.

Las manifestaciones clínicas de la insuficiencia ventricular izquierda son los siguientes:

- 1) Debilidad, cansancio, palidez y síncope de esfuerzo.
- 2) Oliguria e hiperazotemia prerrenal por reducción de la perfusión renal.
- 3) Arritmias cardíacas (posiblemente por isquemia miocárdica).
- 4) Edema de pulmón con taquipnea, disnea, ortopnea, crepitación, hemoptisis y cianosis.
- 5) Tos por edema de pulmón o compresión de las vías respiratorias.
- 6) Derrame pleural (signo de ICC izquierda, biventricular o derecha grave).

Las manifestaciones clínicas de insuficiencia ventricular derecha son:

- a) Debilidad, cansancio, palidez y síncope de esfuerzo.
- b) Congestión venosa sistémica con distensión venosa yugular y elevación de la PVC.
- c) Aumento de tamaño (congestión) del hígado y algunas veces del bazo.
- d) Acumulación de líquido de los espacios extravasculares incluidos derrame pericárdico, derrame pleural que provoca atelectasia, taquipnea, sufrimiento respiratorio y cianosis, derrame peritoneal (ascitis), edema subcutáneo (raro en los animales pequeños), distensión y latidos venosos yugulares. (5, 13)

### ABORDAJE CLÍNICO Y MANEJO DE UN PACIENTE CARDIÓPATA

El abordaje clínico del paciente debe realizarse con base en los datos obtenidos de la historia clínica y examen físico: la historia clínica debe incluir reseña y la anamnesis. La reseña para tener el conjunto de todas las características del caso en particular debe incluir edad, raza, sexo, color, aptitud, peso y señales particulares, estado general del paciente, etc. (14, 15)

**Edad:** En cachorros y animales jóvenes son más frecuentes los padecimientos de origen congénito, mientras que los problemas adquiridos aparecen en animales de edad media a avanzada; sin descartar el hecho de que los cachorros puedan presentar problemas adquiridos, tales como las miocarditis virales; o que los adultos manifiesten un problema de origen congénito que no se había detectado anteriormente.

**Raza:** Muchas malformaciones cardíacas tienen una base genética; algunos ejemplos de predilección por raza son, persistencia de conducto arterioso en el Pastor Alemán, estenosis pulmonar en el Bulldog Inglés y estenosis aórtica en el Cobrador Dorado. También hay predilección por raza para algunos problemas adquiridos como son las cardiomiopatías en el Gran Danés y la insuficiencia mitral en el Cocker Spaniel. Los Gatos de las razas Burmés y Siamés son más susceptibles a cardiomiopatías.

**Sexo:** Existe alta prevalencia de persistencia de conducto arterioso en las hembras y de estenosis aórtica en los machos; los gatitos machos tienen más riesgo de presentar malformaciones cardíacas.

**Peso corporal:** Sirve para valorar el estado nutricional del animal o la cronicidad del problema; así como para calcular la dosificación de los medicamentos. En los cachorros con problemas congénitos es evidente el retraso en el crecimiento comparado con sus hermanos de camada, debido a hipoperfusión e hipoxia tisular. (13, 14)

Un historial médico detallado brinda información valiosa y es parte integral de la evaluación cardiovascular.

Una anamnesis clínica se obtiene realizando un interrogatorio previo con el fin de saber cual es el motivo de la consulta, comportamiento del paciente y su actividad física; así como los antecedentes clínicos y familiares. (16)

### EVALUACIÓN DEL PACIENTE:

La evaluación del paciente comienza desde la observación minuciosa a distancia.

La exploración física del aparato cardiovascular puede dividirse en cuatro pasos: *inspección, palpación, percusión y auscultación.*

## INSPECCIÓN.

Condición, actitud y postura.

### Condición corporal.

1. Los animales con exceso de peso en general no padecen insuficiencia pero -pueden llegar a presentar signos provocados por una enfermedad pulmonar.
2. Los animales con insuficiencia cardíaca moderada a severa suelen estar delgados o caquéticos

### Actitud:

- o La actitud de una animal con insuficiencia cardíaca suele ser de depresión.

### Postura:

- 1) En cuadripedestación- oponiéndose a echarse- con los miembros torácicos en abducción y el cuello extendido para facilitar la ventilación
- 2) Con el lomo hundido, con la cola entre las piernas por debilidad muscular.
- 3) Los perros con cardiomiopatías tienen debilidad de los músculos esqueléticos y los perros con insuficiencia cardíaca están con frecuencia exhaustos, debido al trabajo de respirar. (5, 13, 16)

### Mucosas:

La circulación periférica: Se evalúa mediante la inspección del color de las membranas mucosas y el tiempo de llenado capilar. Las arterias periféricas se evalúan mediante el pulso arterial y la presión sanguínea.

Las venas periféricas mediante la palpación del pulso yugular y la repleción venosa.

- a) Mucosas normales: perfusión periférica adecuada.
- b) Mucosas pálidas: reflejan estados de choque por hipoperfusión, anemia o vasoconstricción periférica con gasto cardíaco disminuido y se acompaña de tiempo de llenado capilar lento (mayor de tres segundos).
- c) Mucosas hiperémicas: indican alteraciones cardiovasculares, estados congestivos, febriles, intoxicaciones; si se presentan petequias o equimosis pueden indicar trastornos de coagulación.

d) Mucosas cianóticas: indicativo de una disfunción pulmonar o cardiovascular severa.

### PALPACIÓN.

Iniciar en el cuello, para estimular el reflejo tusígeno: puede revelar masas en la región cervical o en la bifurcación carotídea, que ocasionan un estímulo vagal y como consecuencia bradicardia. La palpación de ambos hemitórax directamente sobre la región precordial o ejerciendo una ligera compresión con la yema de los dedos en los espacios intercostales, para sentir las vibraciones ocasionadas por la irradiación de los latidos cardiacos (choque precordial) o de los soplos ruidosos que se acompañan de estremecimiento palpable (frémito).

La intensidad del choque precordial puede estar disminuida en animales obesos, con derrame pericárdico, derrame pleural, o ante la presencia de masas tumorales y hernia diafragmática. Puede estar aumentado en animales jóvenes, de tórax delgado o cuando está reforzada la actividad cardíaca (excitación, anemia, agrandamiento ventricular). La palpación del tórax sirve también para encontrar anomalías de la piel, tejido subcutáneo, fracturas de las costillas, etc.

La palpación abdominal siempre debe realizarse, aunque puede ser difícil en pacientes con ascitis, pero sirve para diferenciar si la distensión abdominal es ocasionada por líquidos, masas tumorales o por hepatoesplenomegalia.

Se debe tratar de estimular el reflujo hepato-yugular que consiste en comprimir suavemente el abdomen para incrementar el flujo sanguíneo a través del hígado, y de éste, hacia la vena cava caudal; en pacientes con congestión hepática crónica, causada por ICC derecha, la presión aplicada en el abdomen causará distensión de la vena yugular y pulso yugular positivo.

La palpación del pulso arterial femoral, da una idea de la circulación; se dificulta en perros condrodisplásicos o en aquellos que están muy temblorosos. El pulso femoral indica la fuerza, regularidad y frecuencia de la presión arterial periférica; es un indicador indirecto del volumen mínimo; requiere de una correlación entre la palpación del pulso y la auscultación cardíaca.

Otras características del pulso: La magnitud, duración y uniformidad de las ondas pulsátiles; un pulso desigual debe considerarse patológico y representa debilidad cardíaca. (11, 16)

### PERCUSIÓN.

Ésta es la técnica de golpear sobre el tórax y el abdomen para establecer la densidad relativa de las estructuras bajo los puntos de percusión.

-Las notas hiperresonantes suenan como un tambor timpánico e indican un pulmón normal o una estructura llena de gas ( p.ej., un neumotórax, un pulmón hiperinsuflado, un estómago lleno de gas).

-Las notas mate suenan “muertas” como golpeando sobre el propio cráneo e indican una estructura densa generalmente llena de agua (p. ej., neumonía, derrame pleural, edema pulmonar, consolidación).

### AUSCULTACIÓN.

Las regiones en las que se oye mejor los soplos, es en el hemitórax izquierdo.

Es el método más valioso del examen físico del aparato cardiovascular, ya que permite identificar sonidos cardíacos normales y anormales, así como la detección desde arritmias. Debe realizarse en forma sistémica iniciando en la región del cuello y después ambos hemitórax, recorriendo las áreas valvulares

(12,14, 22)

### PRUEBAS DIAGNÓSTICAS.

Se realizan una serie de pruebas rutinarias a fin de confirmarla, determinar su gravedad y permitir tomar una decisión terapéutica correcta.

Deberá realizarse un electrocardiograma a todos aquellos que presenten signos de arritmia cardíaca en la auscultación y a todos aquellos que presenten anomalías del pulso arterial femoral, bradicardia, taquicardia o que tengan antecedentes de síncope, convulsiones o de colapsos. (3, 17)

La radiografía de tórax está indicada para establecer si existe una IC (insuficiencia cardíaca) y para ayudar a determinar la importancia de una cardiomegalia, el tamaño de los vasos pulmonares y de la vena cava caudal.

La ecocardiografía es la prueba diagnóstica clave para detectar numerosas enfermedades cardiovasculares, facilita el análisis de la cardiomegalia y

permite una evaluación cuantitativa del tamaño de las cavidades cardíacas del espesor de la pared y de la función miocárdica y valvular. (1, 4, 9)

La ecocardiografía es una herramienta importante para el diagnóstico y seguimiento de la cardiopatía, se debe proponer en todos los casos en los que se sospeche de la existencia de una enfermedad cardiovascular grave. (1, 13,18)

El hemograma, perfil bioquímico y urianálisis sirven para detectar enfermedades concomitantes y determinar los valores basales antes de iniciar un tratamiento. En efecto, la hiperuremia, la hipercreatininemia y las concentraciones sanguíneas de electrolitos (sodio, potasio, cloruro y bicarbonato) pueden variar después del tratamiento, es importante tener en cuenta estas variaciones para la elección o adaptación de una dieta alimentaria. (1, 22)

Diversas pruebas cardiovasculares complementarias como el escáner, la tonocardiografía y el cateterismo cardíaco están indicadas para confirmar algunas enfermedades cardíacas. (4, 19)

### TRATAMIENTO:

Se orienta al control de las manifestaciones de la insuficiencia cardíaca congestiva, optimización del volumen minuto, manejo de las arritmias, aumento de la calidad de vida del paciente enfermo y prolongación de la sobrevida, si es posible. Entre los principios generales del tratamiento se incluyen la administración de fármacos inotrópicos positivos, diuréticos e inhibidores de la ECA/vasodilatadores. Se deben controlar las arritmias cardíacas. También son adecuadas la limitación del ejercicio y la restricción de sodio.

La digoxina, un inhibidor de la enzima convertidora de angiotensina (IECA) y la furosemida, son el núcleo central del tratamiento para la mayoría de los casos.

Pueden ser necesarios un agente inotrópico más potente y otras medidas para aquellos perros con insuficiencia cardíaca fulminante. Las medicaciones antiarrítmicas y otros fármacos se emplean según las necesidades del paciente individual. La restricción de la actividad física y sodio en la dieta pueden colaborar disminuyendo la sobrecarga cardíaca y retención de agua.



La mayor parte de los perros con CMD tienen algún grado de insuficiencia cardíaca congestiva en la primera visita. La magnitud de tal estado en general determina la agresividad del tratamiento. Como el estado clínico se puede deteriorar con rapidez, es importante evaluar a menudo la frecuencia y carácter de todo el comportamiento general del paciente. (11, 20, 21)

La digoxina aumenta la contractilidad miocárdica y mejora la actividad barorreceptora para disminuir la frecuencia cardíaca.

Para la fibrilación auricular, se inicia el tratamiento con digoxina para facilitar la respuesta de la frecuencia ventricular lenta. Durante las primeras 24 horas puede emplearse una dosis de carga oral (dos veces la dosis diaria de mantenimiento).

El tratamiento con digoxina, solo o en combinación con un beta-bloqueador o un antagonista del calcio no lleva, típicamente, a la conversión a ritmo sinusal. Sin embargo, el tratamiento combinado reduce más eficazmente la respuesta de frecuencia ventricular.

Los Doberman pinschers son muy sensibles a la digoxina. La dosis total diaria habitual en esta raza es de 0.25 a 0.375 mg/kg.

Se puede administrar furosemida por vía parenteral (2-4 mg/kg cada 8 h) para movilizar los edemas y la ascitis y posteriormente se inicia entonces un cambio a la administración oral, ajustada a la respuesta del animal.

El tratamiento vasodilatador inicial para el edema de pulmón puede incluir el ungüento de nitroglicerina, que puede suspenderse a las 24 a 48 horas. Inicie la administración de un inhibidor de la ECA (enalapril, benacepril o lisinopril) a la dosis de 0.5 mg/kg al día PO y posteriormente aumentar la dosis al cabo de 1 a 2 semanas hasta 0.5 mg/kg cada 12 horas. Si un perro con MCD tiene también una insuficiencia mitral grave, la combinación de hidralazina (Apresolina, CIBA) a la dosis de 0.5-1.0 mg/kg PO cada 12 Horas, enalapril (0.5 mg/kg cada 12 h) puede ser muy eficaz. (5, 10, 11)

Cuando se elige una dieta para un perro con problemas cardíacos se deben tener en cuenta los signos cardíacos, parámetros biológicos y la fase de la cardiopatía.

En presencia de una insuficiencia cardíaca aguda, el objetivo inicial debe ser adaptar la dosis de los medicamentos y estabilizar el estado del perro. Si este presenta edema pulmonar o derrame pleural, la modificación de la dieta que se suele aconsejar es limitar el consumo de alimentos o golosinas saladas cuando el perro regresa a su domicilio. (4)

### PRONÓSTICO:

El pronóstico para los perros con CMD en general es grave. La mayoría de los pacientes no sobreviven más de tres meses después de que comienzan las manifestaciones clínicas de la insuficiencia cardíaca, aunque cerca del 20 al 45% de los afectados viven más de 6 meses si es buena la respuesta inicial al tratamiento, todo esto dependiendo del grado de insuficiencia cardíaca.

La muerte súbita puede ocurrir incluso en el estadio oculto, antes de evidenciarse la insuficiencia cardíaca. En cada paciente, no obstante, es razonable valorar la respuesta al tratamiento antes de emitir un pronóstico. (5,7)

## CONCLUSIÓN:

La falla cardíaca es un serio problema con graves secuelas. Los conocimientos actuales señalan como en el desarrollo de la falla cardíaca, son múltiples los factores que intervienen y que han sido tomados en cuenta para la terapia. Esta comprensión ha mejorado las posibilidades de un manejo más racional, sin embargo aún es insuficiente para considerar que se cuenta con la mejor forma de tratamiento, lo que hace necesaria la aplicación de nuevos retos en cuanto a los tratamientos y el manejo de los pacientes cardiópatas. Sin olvidar la educación del propietario con respecto al proceso patológico, objetivos terapéuticos y medicaciones, ya que es importante que tenga un panorama realista sobre las restricciones físicas de su mascota y las posibles complicaciones en el futuro.

Otro de los puntos importantes que se puede resaltar es la investigación más a fondo sobre las causas y la prevalencia que existe entre los perros sobre éstas enfermedades, ya que desde el punto de vista biomédico se podría saber cómo es que ciertas enfermedades cardiovasculares afecta más a un organismo que a otro, considerando los diferentes factores que influyen, como por ejemplo la edad o el sexo, ya que como se mencionaba, la prevalencia en los machos es dos veces mayor que las hembras y de esa forma saber que papel juega la función hormonal y si de alguna manera está relacionada con las enfermedades del aparato cardiovascular y así mismo ayudaría a tomar una mejor decisión sobre el manejo de los pacientes cardiópatas.

Así como estos puntos se podrían mencionar muchos otros, que finalmente con una mayor participación se obtendrán buenos avances para un mejor manejo clínico en pacientes con dichos problemas.

## BIBLIOGRAFÍA.

1. Manual Merck de Veterinaria. 5ª Ed. Grupo Editorial Océano. España, 2000.
2. Fossum, W.T.; Cirugía en Pequeños Animales. 2ª ed. Intermédica. Rep. de Argentina, 2004.
3. Tilley, L. P.; Manual de Consulta Rápida Electrocardiográfica Práctica en Pequeños Animales. Multimédica. España, 2001.
4. Píbot, P. Biorge V, Denise E.; Enciclopedia de la Nutrición Clínica Canina. Diffo Print. Italia, 2006.
5. Birchard S, editor. Manual Clínico de Procedimientos en Pequeñas Especies. 2ªed. España: Mc Graw Hill Interamericana, 2000.
6. Tachika, O. Y, Calzada N. L.; Cardiología y Neumología. Diplomado a distancia en Medicina, Cirugía y Zootecnia en perros y gatos. 6ª Ed.. México, 2003.
7. Wingfield, W. E.; Secretos de la Medicina de Urgencias en Veterinaria. Mc Graw Hill Interamericana. México, 1999
8. Paddlefor, R.; Manual de Anestesia en Pequeños Animales. 2ª ed. Intermédica Buenos Aires, 2001.
9. Borgarelli, M. A, Santilli R. A, Chiavegato D. G.; Indicadores Pronósticos en Perros con Cardiomiopatía Dilatada. J. Vet. Med., 1(20): 104-110 (2006).
10. Ettinger JS, editor. Tratado de Medicina Interna Veterinaria. 5ª ed. República de Argentina: Intermédica, 2002.
11. Couto, C. G, Nelson R. W.; Small Animal Internal Medicine. 3Th ed. Mosby. USA, 2003.
12. Dunlop, H. R, Malber C. H.; Veterinary Patology. 5ª Th ed. Blackwell Publishing USA, 2004.
13. Mazzaferro, E. M.; Emergency management of congestive Herat failure. J. Vet. Med., 10: 734 – 741 (2005).

14. Flores, M. A.; Primer Curso de Cardiología en Pequeñas Especies. AMVO, Asociación de Médicos Veterinarios de Oriente. Unidad de Congresos del Centro Médico Nacional Siglo XXI. México, 2000.
15. Mc. Kelvey, D.; Analgésia Veterinaria. 3ª ed. Multimédica. España, 2003.
16. Bulmer, J. B.; Realización de un Examen Físico Cardiovascular. J. Vet. Med. 1: 29 – 36 (2006).
17. Fine, M. D.; Como Determinar e Interpretar el Eje Medio Eléctrico. J. Vet. Med. 1: 24-28 (2006).
18. Boon, J. A.; Ecocardiografía Práctica en Pequeños Animales. Multimédica. España, 2003.
19. Allister, K. M.; Radiology and Ultrasonography of the dog and Cat. 3ª Th ed. Saunders Company. Pennsylvania, 2000.
20. Ettinger JS, editor. Canine Cardiology. USA: Company Saunders, 1990.
21. Kaplitz, S. L, Spier A. W. Wrigth N. A.; Aortic ejection velocity in healthy Boxers with soft cardiac murmurs and Boxers without cardiac murmurs. J. Am Vet Med. 22(1): 70 - 74 (2003).
22. Luis FV, editor. Manual de Medicina y Cirugía Cardiorrespiratoria. España: Ediciones S, 2000.

HALLAZGOS AL EXAMEN FÍSICO:

EXÁMEN FÍSICO.

Paciente alerta	RD: (+).	FR: 50 rpm	%H: N
MM: Rosas.	RT:(-)	FC:180 rpm	C/C:2/5
TLLC: 2 seg.	PP(-)	Pulso: FLLC	T°:37.8
LN: Normales.	CP: normales	PA: (*).	Peso: 28.6Kg

DIANÓSTICOS DIFERENCIALES:

PRUEBAS DE LABORATORIO.

HG QS RX ECG US HC EEST

I. Ascitis secundario a: a) Cardiomiopatía dilatada.		◆	◆	◆			
b)Hipoalbuminemia:							
*Hepatopatía	◆	◆	◆	◆	◆		
*Enteropatía perdedora de proteínas	◆	◆					
II. Hipotriquia. a)Verrucosidades secundaria a autotraumatismos por presencia de ectoparasitos.						◆	
III. Eritema ventral del cuello: a) Vegetaciones secundaria a dermatitis por contacto secundario a rose constante del collar.						◆	
IV: Sarro dental a) Enfermedad parodontal grado II.							◆

## RESULTADOS DE LABORATORIO Y PRUEBAS DIAGNÓSTICAS.

### ESTUDIO CITOPÁTOLÓGICO:

Se observaron numerosos eritrocitos neutrófilos y macrófagos, así como escasos hemosiderófagos y algunas células mesoteliales reactivas.

### ELECTROCARDIOGRAMA:

Se realizó electrocardiograma el cual los trazos electrocardiográficos y el eje eléctrico se encuentra en rangos de referencia lo cuál se puede asociar a cardiomegalia generalizada.

### ESTUDIO RADIOGRÁFICO:

#### INTERPRETACIÓN:

En el estudio radiográfico de silueta cardiaca en su proyección LI-LD se encuentra aumento en el contacto cardioesternal y cardiodiafragmático así como desplazamiento de la traquea hacia dorsal.

Se observa un aumento de volumen a la altura de las 11:30 y 2:00 (haciendo referencia a la carátula del reloj) que puede corresponder al atrio izquierdo.

En el parénquima pulmonar se observa signo de donas y broncogramas aéreos correspondientes a un patrón bronquial y alveolar respectivamente.

Incidentalmente se observa la formación de puentes intervertebrales a nivel de T4 hasta T8, T10-T11 y T12-T13.

En su proyección ortogonal (DV), se observa u aparente aumento de tamaño de la silueta cardiaca, el espacio cardiocostal izquierdo se observa muy reducido. Se corrobora la presencia del patrón bronquial ligero generalizado y del patrón alveolar ligero más notable en lóbulos caudales.

#### DIAGNÓSTICO RADIOGRÁFICO:

- 1.Imagen sugerente de cardiomegalia generalizada.
  - 2.Aparente incremento de atrio izquierdo.
  - 3.Imagen sugerente de edema pulmonar ligero.
  - 4.Espondilosis a nivel de T4 hasta T8,T10-T11 y T12 -T13.
- El índice de Buchanan se encontró 13.5 cuerpos vertebrales.

### URIANÁLISIS:

<b>EXAMEN FÍSICO:</b> Apariencia: Turbia + Color: amarillo Densidad: 1.048	<b>EXAMEN QUÍMICO:</b> Proteínas: 0.3 g/L Cetonas: (-) Glucosa: 0	Bilirrubina: (-) Urobilinógeno: normal Hemoglobina: (-)
INTERPRETACIÓN: Ligera turbidez sin relevancia.		

### HEMOGRAMA:

	RESULTADO	RANGO
Hematocrito	0.41 L/L	0.37-0.55
Hemoglobina	ND	120-180
Eritrocitos	$6.3 \times 10^{12}/L$	5.5-8.5
VGM	65 fL	60-77
CGMH	20 g/L	320-360
Reticulocitos	-	<60
Plaquetas	$500 \times 10^9/L$	200-900
Proteínas totales.	60 g/L	60-75
Leucocitos	$9.1 \times 10^9/L$	6-17
<b>DIFERENCIAL:</b>		
Neutrófilos	$7.2 \times 10^9/L$	3-11.5
Bandas	$0 \times 10^9/L$	0-0.3
Metamielocitos	$0 \times 10^9/L$	0
Mielocitos	$0 \times 10^9/L$	0
Linfocitos	$1 \times 10^9/L$	1-4.8
Monolitos	$0.4 \times 10^9/L$	0.1-1.4
Eosinófilos	$X0.5 \times 10^9/L$	0.1-0.9
Basófilos	$0 \times 10^9/L$	raros

INTERPRETACIÓN: Sin alteraciones



## RESULTADO QUÍMICA SANGUÍNEA:

	RESULTADO	RANGO
Glucosa	5.34 mmol/L	2.1 - 7.9
Urea *	8.3 mmol/L	2.1 - 7.9
Creatinina	128 mmol/L	60-130
Colesterol	4.99 mmol/L	2.85-7.76
Bilirrubina total	1.8 mmol/L	1.7-5.16
Bilirrubina conjugada	1.7 mmol/L	0-4.2
Bilirrubina no conjugada	0.10 mmol/L	0-2.5
ALT*	87 U/L	<70
AST	42 U/L	<55
FA	27 U/L	<189
Amilasa*	1271 U/L	<1110
CK*	313 U/L	<213
Proteínas totales	60g/L	56-75
Albúmina*	20 g/L	29 - 40
Globulinas*	40 g/L	23 - 39
Relación A/G*	0.50	0.78 - 1.46
Calcio	2.64 corregido mmol/L	2.17-2.94
Fósforo	1.79 mmol/L	0.80-1.80
Relación Ca/P	1.47	0.80-1.80
Potasio*	5.54 mmol/L	3.8 - 5.4
Sodio	143 mmol/L	141-152
Cloro	114 mmol/L	108-117
Bicarbonato*	16 mmol/L	17 – 25
Anión gap	18 mmol/L	12-24
Dif entre iones fuertes*	29 mmol/L	30-40
Osmolaridad	289mOsm/kg	280-305
Triglicéridos*	0.50 mmol/L	0.6 -1.2

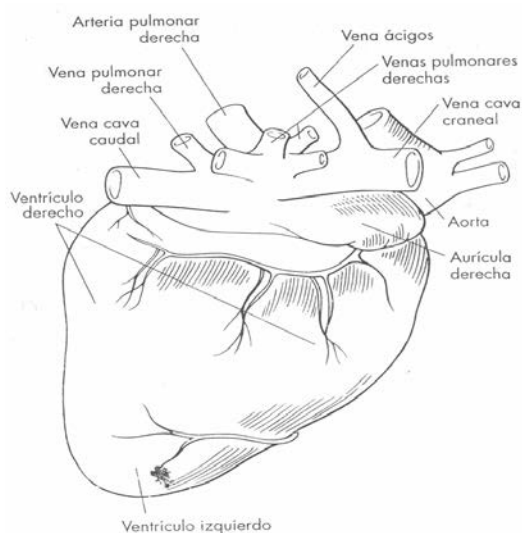
\*Valores fuera de los rangos de referencia.

**RESULTADO DEL ESTUDIO ECOCARDIOGRÁFICO (mm):**

PARAMÉTROS	RESULTADO	VALORES	
GSI	15.3	12.40-13.50	Aumentado
GSId	8.5	8.20-9.20	Normal
DVI	58.6	14.10-24.40	Aumentado
DVIId	64.5	25.30-37.00	Aumentado
GPVI	10	10.80-11.80	Disminuido
GPVIId	7.9	6.6-7.40	Aumentado
AI	35.4	15.30-30.60	Aumentado
Ao	13.2	12.10-25.80	Normal
AI/Ao	2.68	0.83-10313	Aumentado
Acort.fracc	9.02	33.00-46	Disminuido
EPSS	22.7	0.307.70	Aumentado
VSF	170.81		
IS	284.683333	<30 ml/m2	Aumentado
FC	152.13		
Área Corporal.	0.6		

**EXÁMEN FÍSICO:**

Paciente alerta y responsivo	RD:(+).	FR: 28 rpm	%H: N
MM: Rosas.	RT(-)	FC:120 rpm	C/C:2/5
TLLC: 1 seg.	PP (-)	Pulso: FLLC	T°:39
LN: normales.	CP: normales	PA: normal	Peso: 25kg



Anatomía cardíaca.

Tabla 1. PREDISPOSICIONES RACIALES A DIVERSAS ENFERMEDADES (4)

RAZAS	ENFERMEDADES CARDIOVASCULARES	RAZAS	ENFERMEDADES CARDIOVASCULARES
Airedale Terrier	EP	Springer	CIV, DAP. síndrome de aurícula silenciosa
Akita	Derrame pericárdico	Papillon	ECV
Basset Hound	EP, ECV	Fox Terrier	EP. ECP
Beagle	EP, ECV	Cobrador Dorado	ESA, DVM, DVT, CMD, derrame pericárdico, EB
Pastor Alemán	DAP,ESADVT, DVM, AADP, Arritmia ventricular juvenil, derrame pericárdico, CMD, EB	Lobero Irlandés	CMD, fibrilación atrial,
Bichón Frisé	DAP, ECV	Keeshond	DAP, tetralogía de fallot, DVM
Bichón Maltés	DAP, ECV	Kerry Terrier	DAP
Antiguo Pastor Ingles	CMD, Síndrome de aurícula silenciosa	Cobrador Labrador	DVT, EP, DAP,CMD, taquicardia supraventricular derrame pericárdico
Boston Terrier	ECV. TBC	Pomerania	DAP. Enfermedad del seno, ECV
Boxer	ESA,EEP,CIA, Cardiomiopatía del Boxer,TBC, EB, síncope vagal	Mastín Inglés	EP, DVM
Boykin Spaniel	EP	Pinscher Miniatura	ECV
Braco Alemán	ESA, CMH, derrame pericárdico, EB.	Rottweiler	ESA, CMD, EB

Dálmata	EP, CTD, CIV	San Bernardo	CMD
Bulldog Inglés	EP, ESA, CIV, DVM,T,falot	Samoyedo	EP, CIA, ESA, CIV
Bull Terrier	DVM, fibrosis mitral y aórtica adquirida	Schnauzer miniatura	EP, ECV, Enf del seno
Caniche miniatura y toy.	DAP,ECV	Scottish Terrier	EP
Perro de Agua Portugués	CMD juvenil	Setter Irlandés	AADP, DAP
Cavalier King Charles	ECV	Teckel	ECV
Collie	EP, DAP,ECV	Terranova	ESA, EP, CMD
Deerhound	DAP,EP,ECV, CMD, enfermedad del Seno	Corgi Galés	DAP
Doberman	CIA, CMD	Whippet	ECV
Gran Danes	DVM, DVT, ESA, AADP, CMD	Yorkshire Terrier	ECV

CIA: Comunicación interatrial, CIV: Comunicación interventricular, CMD: Cardiomiopatía dilatada, CMH: Cardiomiopatía hipertrófica, CTD: Corazón triatrial derecho, DVM: Displasia valvular mitral, DVT: displasia de la válvula tricúspide, EB: endocarditis bacteriana, EP: Estenosis pulmonar, ESA: Estenosis subaortica, DAP: Ducto arterioso persistente, AADP: Arco aórtico derecho persistente, TBC: Tumoración de la base del corazón, ECV: Enfermedad crónica valvular.

Tabla 2. CAUSAS DE CARDIOPATÍA E INSUFICIENCIA CARDÍACA EN PERROS. (5, 8)

TRANSTORNO	CAUSA
<ul style="list-style-type: none"> <li>• Insuficiencia cardíaca izquierda</li> </ul>	
Insuficiencia del miocárdio	Intoxicación medicamentosa (p.ej., doxorubicina). Isquemia/infarto de miocardio.
Sobrecarga de volumen	Endocardiosis mitral/aórtica Defecto septal ventricular. Ducto arterioso persistente. Displasia valvular mitral.
Sobrecarga de presión	Estenosis valvular (subaórtica) Hipertensión arterial
Restricción del llenado ventricular	Cardiomiopatía hipertrófica Cardiomiopatía restrictiva.
<ul style="list-style-type: none"> <li>• Insuficiencia cardíaca derecha</li> </ul>	
Insuficiencia del miocardio	
Sobrecarga de volumen	Endocardiosis de la tricúspide. Endocarditis de la tricúspide. Displasia de tricúspide
Sobrecarga de presión	Estenosis valvular pulmonar Hipertensión pulmonar Dirofilariasis

Restricción del llenado ventricular	Tamponada cardíaca Enfermedad pericárdica constrictiva
CMD infecciosa y no infecciosa por que la CMD puede desarrollarse secundariamente a una enfermedad Inflamatoria grave	Idiopática Deficiencia de carnitina CMD específica de raza Doberman Pinscher Bóxer Cocker Spaniel Perros de raza pura “ gigante” Distrofia muscular del Springer spaniel Intoxicación por doxorubicina

Tabla 3. SIGNOS CLÍNICOS DE LA INSUFICIENCIA CARDÍACA IZQUIERDA Y DERECHA. (11)

SIGNOS DE VOLUMEN/ MINUTO REDUCIDO	SIGNOS CONGESTIVOS-LADO IZQUIERDO	SIGNOS CONGESTIVOS-LADO DERECHO
Cansancio	Congestión edema pulmonar (que cursan con tos, taquipnea, disnea, ortopnea, crujidos pulmonares, cansancio, hemoptisis, cianosis)	Congestión venosa sistémica (elevada presión venosa central, distensión venosa yugular)
Debilidad de esfuerzo	Insuficiencia cardíaca derecha secundaria	Congestión hepática.

Síncope	Arritmias cardíacas	Efusión pleural (que cursa con disnea, ortopnea, cianosis).
Hiperazotemia prerrenal		Ascitis
Cianosis (por circulación cutánea inadecuada)		Efusión pericárdica escasa
Arritmias cardíacas		Edema subcutáneo
		Arritmias cardíacas

Tabla 4. INFORMACIÓN IMPORTANTE DE LA ANAMNESIS. (14,16)

- ¿Reseña (edad, raza, sexo)?
- ¿Estado de vacunación?
- ¿Tipo de dieta? ¿Hubo cambios recientes en el consumo de de alimentos o líquidos?
- ¿Dónde fue adquirida la mascota?
- ¿La mascota habita en el interior o exterior de la casa?
- ¿Qué nivel de actividad tiene? ¿En la actualidad el animal se cansa con facilidad?
- ¿Ha estado tosiendo? ¿Cuándo? Describir los episodios.
- ¿Hubo jadeo excesivo o inesperado o respiraciones pesadas?
- ¿Tuvo vómitos o diarrea?
- ¿La lengua / membranas mucosas siempre son rosas, y durante la actividad física?
- ¿Hubo alteraciones en la actividad física?
- ¿Se administran medicaciones para este problema?¿Cuales? ¿En que dosis? ¿Con que frecuencia? ¿Hubo mejoría?
- ¿Cuánto tiempo hace que se viene presentando el problema?
- ¿ Que manifestaciones clínicas ha presentado?
- ¿En que circunstancias es más notorio el problema?
- ¿Es más frecuente en el día o en las noches?
- ¿Ha tenido desmayos o convulsiones? ¿Había estado enfermo antes?, entre otras.



Tabla 5. RECOMENDACIONES PARA EL TRATAMIENTO DE LA  
CARDIOMIOPATÍA DILATADA CANINA. (11)

MEDIDA	FARMACO
<ul style="list-style-type: none"> <li>Tratamiento inicial de la insuficiencia aguda</li> </ul>	
Diurético	Furosemida
Sostén inotrópico	Digoxina
	Enalapril u otro
Otro vasodilatador	Hidralacina-nitroglicerina o nitroprusiato o amlodipina.
Oxígeno	
Broncodilatador	Teofilina o aminofilina
Confinamiento en jaula	
Otros	Morfina Terapia de líquidos Antiarrítmicos según se requieran
<ul style="list-style-type: none"> <li>Tratamiento crónico</li> </ul>	
Diurético	Furosemida
Sostén inotrópico	Digoxina
IECA	Enalapril u otro
Otro vasodilatador	Amlodipina o hidralacina
Restricción de la actividad física	-
	Restricción de sodio
Otras terapias	Ensayo con L- carnitina, taurina. Antiarrítmicos según lo requiera.
<ul style="list-style-type: none"> <li>Tratamiento para la fibrilación atrial si el control de la frecuencia cardíaca es inadecuada con la digoxina.</li> </ul>	
B- bloqueante	Atenolol, propanolol, u otras drogas.
Bloqueante de la entrada de calcio	Diltiazem

Tabla 6. NIVEL DE SODIO RECOMENDADO SEGÚN EL ESTADÍO DE LA CARDIOPATÍA. Clasificación según el Internacional Small Animal Cardiac Health Council (ISACHCC). (4)

FASE	DESCRIPCIÓN DEL ESTADÍO DE LA CARDIOPATÍA	NIVEL DE SODIO RECOMENDADO EN LA ALIMENTACIÓN
<ul style="list-style-type: none"> <li>Fase asintomática</li> </ul>		
<p>La enfermedad cardíaca es detectable, pero el paciente no parece afectado, los signos detectables son: soplo cardíaco, arritmia o dilatación de las cavidades cardíacas apreciable en ecocardiografía</p>	<p>Se diagnostica sin que existan síntomas de compensación claros: hipertensión o hipertrofia ventricular.</p>	<p>No se requiere restricción severa de sodio, no dar alimentos que contengan más de 100 mg de sodio/ 100 kcal evitar restos de comida ricas en sodio.</p>
<ul style="list-style-type: none"> <li>Insuficiencia cardíaca leve a moderada</li> </ul>		
<p>Existen signos clínicos de insuficiencia cardíaca, intolerancia al ejercicio tos, taquipnea y ascitis ligera a moderada</p>	<p>Se diagnostica y existen síntomas de compensación claros: hipertensión o hipertrofia ventricular</p>	<p>Se recomienda una restricción menor &lt;50 mg/100 kcal. Si se necesita una dosis importante de diuréticos se debe eliminar los restos de comida ricos en sodio</p>

<ul style="list-style-type: none"> <li>• Insuficiencia cardíaca severa</li> </ul>		
<p>Son claramente evidentes los signos como disnea, ascitis, severa intolerancia al ejercicio, hipoperfusión en reposo</p>	<p>Es posible el tratamiento a domicilio</p>	<p>Niveles recomendados es de &lt; de 50 mg/100 kcal en el alimento principal y evitar golosinas y restos de comida con sodio.</p>
<p>En casos más graves la vida del perro corre peligro y puede padecer un shock cardiogénico. La muerte o un debilitamiento muy grave son fáciles si no existe tratamiento</p>	<p>Se requiere hospitalización a causa del shock cardiogénico, del edema pulmonar que amenaza la vida del perro, de la ascitis persistente o de una posible efusión pleural</p>	<p>En primer lugar el objetivo es tratar la insuficiencia cardíaca congestiva aguda. Debe evitarse un cambio de alimentación mientras el perro no haya vuelto a su casa y el tratamiento médico no se estabilice. Entonces debe planearse un cambio progresivo de dieta.</p>