



**UNIVERSIDAD NACIONAL AUTÓNOMA DE
MÉXICO**



FACULTAD DE ODONTOLOGÍA

**TRATAMIENTO ENDODÓNCICO EN DIENTES
PERMANENTES CON FRACTURA RADICULAR
HORIZONTAL**

T E S I N A

QUE PARA OBTENER EL TÍTULO DE

CIRUJANA DENTISTA

P R E S E N T A :

MAYRA SONIA PINACHO GARCÍA

**DIRECTORA: C.D. LUCÍA CRUZ CHÁVEZ
ASESORA: C.D. PATRICIA ALQUICIRA VARGAS**

MÉXICO D. F.

2007



Universidad Nacional
Autónoma de México



UNAM – Dirección General de Bibliotecas
Tesis Digitales
Restricciones de uso

DERECHOS RESERVADOS ©
PROHIBIDA SU REPRODUCCIÓN TOTAL O PARCIAL

Todo el material contenido en esta tesis esta protegido por la Ley Federal del Derecho de Autor (LFDA) de los Estados Unidos Mexicanos (México).

El uso de imágenes, fragmentos de videos, y demás material que sea objeto de protección de los derechos de autor, será exclusivamente para fines educativos e informativos y deberá citar la fuente donde la obtuvo mencionando el autor o autores. Cualquier uso distinto como el lucro, reproducción, edición o modificación, será perseguido y sancionado por el respectivo titular de los Derechos de Autor.

**A LA UNIVERSIDAD NACIONAL
AUTÓNOMA DE MÉXICO**

POR ABRIRME SUS PUERTAS Y
DEJARME SER PARTE DE ESTA
GRAN INSTITUCIÓN.

**A LA FACULTAD DE
ODONTOLOGÍA**

Por darme una excelente formación
profesional y por haberme brindado la
oportunidad de adquirir los
conocimientos que tengo ahora.

A MIS PROFESORES

Por compartir conmigo sus
conocimientos y experiencias que
serán un tesoro invaluable para mi
vida profesional.

A LA C.D. LUCIA CRUZ CHÁVEZ

Por haberme brindado su tiempo, su
ayuda, su paciencia y trato amable,
ya que sin su apoyo no hubiera sido
posible esta tesina.

**A LA C.D. PATRICIA ALQUICIRA
VARGAS**

Por dedicar su tiempo y valiosa ayuda
a la elaboración de este trabajo.

**A MI MADRE
GLORIA PINACHO GARCIA**

Por haberme brindado su apoyo a lo largo de la vida para, por enseñarme a salir adelante y esforzarme para lograr todas mis metas.

**A MI HERMANO
DAVID**

Por estar a mi lado cuando lo he necesitado y por brindarme su apoyo.

**A MI NOVIO
ENRIQUE ZÚÑIGA VÁ ZQUEZ**

Por estar conmigo en todo momento, por regalarme su amor, compañía y apoyo incondicional y por impulsarme a ser un mejor ser humano.

INDICE

INTRODUCCIÓN	7
---------------------------	---

CAPITULO I. TRAUMATISMOS DENTALES

1.1 Definición.....	9
1.2 Etiología	9
1.3 Frecuencia.....	11
1.4 Factores predisponentes	12
1.5 Clasificación de lesiones dentales	
1.5.1 Clasificación de lesiones traumáticas según Andreasen.....	13
1.5.1.1 Lesiones de tejidos periodontales	13
1.5.1.2 Lesiones de hueso de sostén	14
1.5.1.3 Lesiones de encía o mucosa oral.....	14
1.5.2 Clasificación de lesiones dentales según Ellis & Davey	15
1.5.3 Clasificación de lesiones dentales según OMS Modificada por Andreasen	15
1.6 Mecanismos de las lesiones dentarias	16
1.7 Diagnóstico	18
1.7.1 Historia clínica	18
1.7.2 Examen clínico	19
1.7.3 Pruebas de sensibilidad	22
1.7.4 Examen radiográfico	23

CAPITULO 2. FRACTURAS RADICULARES HORIZONTALES

2.1 Definición.....	24
2.2 Diagnóstico	25
2.3 Tipos de curación	26

2.3.1 Interposición de tejido mineralizado	27
2.3.2 Interposición de tejido conjuntivo	28
2.3.3 Interposición de tejido óseo asociado a conjuntivo	29
2.3.4 No cicatrización con interposición de tejido de granulación	30
2.4 Tratamiento	31
2.4.1 Técnica de ferulización	32
2.4.2 Tratamiento clínico	33
2.4.3 Tratamiento endodóncico	35
2.5 Pronóstico	37
2.6 Prevención	38
2.6.1 Protectores faciales	38
2.6.2 Protectores bucales	38
2.6.2.1 Protector bucal corriente	39
2.6.2.2 Protector bucal ajustado a la cavidad oral o tipo “hervir y morder”	39
2.6.2.3 Guardaboca hecho a la medida	39

CAPITULO 3. CASOS CLÍNICOS REPORTADOS EN LA LITERATURA

3.1 Características de reparación de fractura radicular horizontal: reporte de caso	40
3.2 Uso de MTA y reforzamiento con poste intracanal en un diente con fractura radicular : reporte de caso	41
3.3 Fracturas radiculares horizontales: reporte de caso.....	43
3.4 Ferulización en traumatología dentaria	44
3.5 Reducción de fractura radicular.....	44
3.6 Cirugía endodóncica post trauma dentoalveolar	45

CONCLUSIONES..... 48

REFERENCIAS BIBLIOGRÁFICAS 49

INTRODUCCIÓN

Desde tiempos pasados el hombre se ha enfrentado a muchas adversidades como cazar su propio alimento o pelear por conservar su territorio, lo cual podía ocasionarles graves lesiones, y por supuesto las dentales están incluidas. Pero a pesar de ello, sabemos gracias a la historia, que los dientes siempre han sido muy importantes para las diferentes civilizaciones que han habitado el planeta, sabemos por ejemplo que desde años atrás ya existía la ferulización de dientes y siempre se procuraba tener una bella dentadura.

Hoy en día esto no ha cambiado mucho, ya que los dientes siguen siendo un factor substancial, denotan salud, belleza y a veces hasta clase social, y de igual manera que en el pasado, existen innumerables riesgos que pueden ocasionarles graves daños, por ejemplo los accidentes automovilísticos, peleas o incluso la práctica de algún deporte, causando así lesiones como fracturas radiculares.

Como es de imaginar la preservación de los dientes es prioridad de los profesionales en odontología, es por esto que se ha desarrollado una serie de estudios sobre dientes con fracturas para tratar de mantenerlos en la boca el mayor tiempo posible. El tratamiento de un diente fracturado dependerá siempre del lugar de la fractura, el daño a estructuras de sostén o el estado pulpar. Por ejemplo si la fractura es horizontal a la raíz podemos pensar en un tratamiento adecuado para conservar ese órgano dental, pero si por otro lado el paciente presenta una fractura vertical a la raíz el pronóstico de ese órgano dentario será desfavorable y en ese caso pensaremos en realizar la extracción.

Por tanto es muy importante que el cirujano dentista este informado sobre este tema, sobre que se puede hacer y que alternativas tiene para tratar este tipo de problemas. Generalmente al ver un diente fracturado muchos pensarían en la extracción y una prótesis fija o un implante (sobre todo de un diente anterior), pero antes de tomar estas opciones debemos intentar salvar el diente, haciendo un correcto diagnóstico y tratamiento oportunos.

CAPITULO 1

TRAUMATISMOS DENTALES

1.1 Definición

El término traumatismo define aquellas lesiones externas e internas provocadas por una violencia exterior.

En base a esta definición, el traumatismo dental debería describir aquellas lesiones violentas de los tejidos dentarios y peridentarios producidas por agentes externos, excluyendo de este concepto el desgaste por el uso, ya sea de tipo fisiológico (atrición) o patológico (abrasión).¹³

Aunque hoy en día los traumatismos dentales son la segunda causa de atención odontopediátrica tras la caries, en un futuro muy cercano la incidencia de las lesiones traumáticas constituirán la principal demanda de atención debido al ritmo de vida cada vez más agitado. Los traumas dentales se caracterizan porque no se rigen por un solo mecanismo etiopatogénico, ni siguen un patrón predecible en cuanto a intensidad o extensión. Para obtener buenos resultados terapéuticos se necesita un enfoque multidisciplinario, con la participación de todas las especialidades de la odontología.⁹

1.2 Etiología

Los traumatismos dentales son multifactoriales, ya que se pueden presentar por diversas causas. En los niños por ejemplo, los traumatismos dentales se dan mas frecuentemente debido a caídas o accidentes de juego, ocasionando fracturas de la corona además de lesiones del labio superior y barbilla. Otra causa de traumatismos en los niños es el Síndrome del niño

golpeado (condición clínica que se da en niños que han recibido serios maltratos físicos), donde la laceración de la mucosa en la parte inferior del labio superior cerca del frenillo y el desgarramiento de la mucosa labial son hallazgos típicos.¹

En la segunda década de la vida los accidentes automovilísticos son la principal causa, siendo el copiloto el más afectado adquiriendo lesiones en tejidos blandos y en el hueso de sostén. Las lesiones por peleas aparecen predominantemente en adultos de edad más avanzada, estas lesiones se caracterizan por luxación y exarticulación de los dientes como fracturas radiculares y del hueso de sostén. En esta etapa de la vida los accidentes debidos a la práctica de algún deporte como fútbol, atletismo, lucha libre o baloncesto son causa común de traumatismos dentales. Pocos estudios poblacionales se realizaron e indicaron accidentes de bicicleta, violencia, accidentes de tránsito, deportes y caídas como las principales causas. Los pacientes epilépticos presentan un riesgo importante de presentar traumatismos dentales, debido a las crisis convulsivas que sufren.^{1,7}

Un tipo de lesión poco frecuente es la fractura espontánea de la raíz, que se presenta por dentinogénesis imperfecta, debido a la disminución en la dureza de la dentina y el adelgazamiento de las raíces.¹

Es necesario identificar correctamente la etiología del trauma en las diferentes poblaciones para planificar su prevención.⁷

1.3 Frecuencia

La edad es un factor importante en los traumatismos, ya que estos se producen con mayor frecuencia en edades jóvenes, en general de forma accidental.¹⁹ Aunque las lesiones traumáticas pueden ocurrir a cualquier edad, los dientes permanentes de los niños, en edades comprendidas entre los 8 y los 12 años son los mas afectados. Esta prevalencia viene dada por la gran actividad que desarrollan en esa época de la vida.⁴

En el estudio que realizaron Cortés y cols, la frecuencia de las lesiones traumáticas variaba del 8% en niños de 9 años de edad hasta el 16.1% en niños de 14 años de edad. En todas las edades el mayor índice de lesión traumática se presentó en niños, comparados con las niñas. Los dientes mas afectados fueron los incisivos centrales superiores.^{7,6,3}

A continuación un estudio realizado sobre la frecuencia de las lesiones traumáticas entre escolares de Belo Horizonte Brasil.⁷

	PRESENCIA DE LESION TRAUMATICA
STATUS SOCIOECONÓMICO	
Bajo	10.6%
alto	15.5%
OVERJET	
Menor a 5mm	10.4%
Mayor a 5mm	17.6%
PROTECCIÓN LABIAL	
Inadecuada	17.9%
Adecuada	9.6%
SEXO	
Femenino	8.9%
masculino	15.4%

Las fracturas radiculares horizontales ocurren comúnmente en el tercio medio de la raíz. Las fracturas en el tercio coronal son raras, ya que ocurren en menos del 15% de los casos.^{18,3,6}

1.4 Factores predisponentes

Un factor predisponente es la maloclusión, tal como ocurre en pacientes con overjet aumentado, pues incrementa el riesgo de presentar fracturas dentales.¹¹

Hay claras evidencias de que niños con overjet acentuado o con protrusión de los incisivos superiores son más susceptibles a las lesiones traumáticas que las que presentan una medida de overjet normal. La definición de overjet acentuado en la literatura consultada varió de 3.5mm, 4.0mm o más, 5.0mm, mayor de 5.0mm y 6.0mm. Nguyen realizó un análisis utilizando 11 artículos publicados en 1996, que satisfacían criterios previamente definidos y demostró que niños con overjet mayor de 5.0mm tuvieron más probabilidades de presentar lesión traumática que niños con overjet menor de 5mm.⁷

Otro factor predisponente es el status socioeconómico; Petersen describió la teoría materialista y estructuralista que explica la relación entre salud y desigualdad social, destacando el papel del medio ambiente, o sea, de las condiciones en las que las personas viven y trabajan. Grupos pertenecientes a las clases sociales más bajas están expuestos a ambientes menos saludables, de privación material, que resulta en comportamiento de riesgo. Si se transporta su pensamiento hacia la cuestión del traumatismo dentario, es posible especular que estos mismos grupos desconocen las medidas de

protección contra accidentes y no adoptan medidas adecuadas de prevención.

Aunque en un estudio realizado en Jaraguá do Sul, el status socioeconómico no estaba significativamente asociado a la presencia de lesión traumática. García Godoy y cols. demostraron que la frecuencia de lesiones traumáticas era mayor en niños que asistían a colegios particulares, que corresponde a niños de clase alta en República Dominicana. Los autores especularon que estos niños tenían mas acceso a bicicletas, piscinas, patines, patineta y equipamientos para la práctica de baseball, lo que podría justificar los resultados del estudio.⁷

1.5 Clasificación de las lesiones dentales

Las lesiones dentarias pueden ser clasificadas según una gran variedad de factores, tales como la etiología, anatomía, patología y la terapéutica, en esta revisión mencionaremos la clasificación de Andreasen, la de Ellis, que fue una de las primeras y la de la OMS modificada por Andreasen que es actual y mundialmente aceptada.

1.5.1 Clasificación de lesiones traumáticas según Andreasen

1.5.1.1 Lesiones de tejidos periodontales

- **Concusión:** Lesión de las estructuras de sostén del diente, sin movilidad o desplazamiento anormal del diente, pero con evidente reacción a la percusión.
- **Subluxación (aflojamiento):** Lesión de las estructuras de sostén del diente, con aflojamiento anormal pero sin desplazamiento del diente.

- **Luxación intrusiva (dislocación central):** desplazamiento del diente en el hueso alveolar. Esta lesión se presenta con fractura de la cavidad alveolar.
- **Luxación extrusiva (dislocación periférica, avulsión parcial):** desplazamiento parcial del diente de su alveolo.
- **Luxación lateral:** desplazamiento del diente en dirección diferente a la axial. Presenta fractura de la cavidad alveolar.
- **Exarticulación (avulsión completa):** desplazamiento completo del diente fuera de su alveolo.

1.5.1.2 Lesiones de hueso de sostén

- **Comunicación de la cavidad alveolar:** Compresión del hueso alveolar.
- **Fractura de la pared alveolar:** Fractura limitada a la pared del alveolo vestibular o lingual
- **Fractura del proceso alveolar:** En esta fractura puede verse involucrada la cavidad alveolar
- **Fractura de la mandíbula o del maxilar superior:** Fractura que afecta la base de la mandíbula o del maxilar superior y con frecuencia al proceso alveolar. La fractura puede o no afectar la cavidad alveolar.

1.5.1.3 Lesiones de encía o mucosa oral

- **Laceración de la encía o de la mucosa oral:** herida superficial o profunda producida por un desgarramiento y generalmente causada por un objeto agudo.
- **Contusión de la encía o de la mucosa bucal:** golpe producido generalmente por un objeto romo y sin rompimiento de la mucosa, causando generalmente una hemorragia en la submucosa.

- **Abrasión de la encía o de la mucosa bucal:** herida superficial producida por raspadura o desgarre de la mucosa que deja la superficie áspera y sangrante.

1.5.2 Clasificación de Ellis & Davey (1970) ⁵

Se basa en un sistema numérico que describe la extensión anatómica de la lesión. ⁷

Código 0	Ausencia de trauma
Código 1	Cambio de color
Código 2	Fractura (esmalte)
Código 3	Fractura (dentina y esmalte)
Código 4	Fractura (que envuelve la pulpa)
Código 5	Diente ausente por trauma
Código 6	Restauración con resina compuesta (restauración compuesta con ataque ácido)
Código 7	Corona permanente
Código 8	Otras restauraciones
Código 9	Aparato móvil debido a trauma

1.5.3 Clasificación de la OMS modificada por Andreasen

Es la clasificación que está aceptada internacionalmente y se basa en diferentes pautas del tratamiento según la patología traumática. ^{4,19}

1. **Fracturas del esmalte:** Cuando afectan solamente el esmalte y comprenden la fractura de ángulos, fracturas incompletas o fisuras.
2. **Fracturas de la corona sin afección pulpar:** Son las fracturas no complicadas que afectan a esmalte y dentina, pero sin exposición pulpar.

3. **Fracturas de la corona con afección pulpar:** Llamadas también fracturas complicadas por afectar esmalte y dentina, y aunado a exposición pulpar.
4. **Fracturas radiculares:** cuando solamente hay fractura de la raíz, es decir, del cemento, dentina y pulpa, igualmente llamadas fracturas horizontales de la raíz.
5. **Fracturas coronoradiculares:** Son aquellas que afectan esmalte dentina y cemento radicular y pueden o no incluir la pulpa.
6. **Luxación:** Cuando hay desplazamiento dental. De menor a mayor grado de lesión encontramos: contusión o concusión, Subluxación, luxación lateral, luxación extrusiva y luxación intrusiva.
7. **Avulsión:** Cuando el desplazamiento del diente es total y sale de su alveolo.
8. **Fracturas del proceso alveolar:** Cuando hay fractura del alveolo o del proceso alveolar.

1.6 Mecanismos de las lesiones dentarias

Los mecanismos exactos de las lesiones dentarias son en su mayoría desconocidos ya que no hay evidencia experimental sobre ellos, las lesiones son consecuencia de traumatismos directos o indirectos. Los traumatismos directos: se dan entre el diente y el objeto que lo golpea, sin que haya algo que se interponga entre ellos. El traumatismo indirecto se da secundario a un golpe en el labio o mentón, este tipo de golpe favorece fracturas de la corona y raíz.¹

Existen factores que influyen y determinan la gravedad de la lesión:

- **Fuerza del golpe:** En este factor influye tanto la masa como la velocidad, es decir, si el objeto golpea a alta velocidad pero tiene poca masa causará

mayor daño a las estructuras de soporte del diente (por ejemplo una bala), en cambio, si el objeto es grande y golpea con mínima velocidad causará fracturas del diente.

- **Elasticidad del objeto que golpea:** mientras mas flexible sea el objeto que golpea se reduce el riesgo de una fractura de la corona, pero se aumenta la probabilidad de luxación (desplazamiento del diente en su alveolo) y fractura alveolar.

- **Forma del objeto que golpea:** Un golpe localizado favorece una fractura limpia de la corona con un mínimo desplazamiento del diente debido a que la fuerza se extiende rápidamente sobre un área limitada. Por otro lado un golpe obtuso aumenta el área de resistencia a la fuerza en la región de la corona y permite que el golpe sea transmitido a la región apical, causando una luxación o una fractura de la raíz.

- **Angulo direccional de la fuerza que golpea:** El diente puede ser golpeado en diferentes direcciones. Generalmente el impacto es en la superficie vestibular, aproximadamente en ángulo recto al eje de la raíz, por lo que podemos encontrar:
 - Fracturas horizontales de la corona
 - Fracturas horizontales de la zona cervical de la raíz
 - Fracturas oblicuas de la corona y de la raíz
 - Fracturas oblicuas de la raíz ¹

1.7 Diagnóstico

Las lesiones dentarias deben ser consideradas siempre como un caso de emergencia y tratarse inmediatamente para aliviar el dolor, facilitar la sujeción del diente desplazado y mejorar el pronóstico.

Toda terapia racional depende de un diagnóstico correcto. Los síntomas de las lesiones dentarias a menudo presentan un cuadro complejo; sin embargo, el uso de diversos procedimientos de diagnóstico aclararán frecuentemente la naturaleza de la lesión.²⁰

1.7.1 Historia clínica

Es posible obtener la información necesaria sobre los eventos traumáticos si se sigue una secuencia organizada en el interrogatorio.²⁰ Para conocerla hay que realizar unas preguntas concretas: Cuándo, Cómo y Dónde.³ En este momento se recogen solo informaciones esenciales sobre el sangrado y la cicatrización, uso de medicamentos, intolerancia a anestésicos y otros fármacos, además de comprometimientos sistémicos relevantes.⁷

Motivo de la consulta

Es una declaración en palabras del paciente (o sus padres) sobre el problema actual, por ejemplo: “me rompí el diente” o “siento flojo el diente”. Puede no ser declarado, como en el enfermo con lesiones obvias.²⁰

Antecedentes del padecimiento actual

A fin de obtener la historia del trastorno actual, se hacen unas cuantas preguntas específicas, como:⁴

¿Cuándo? El día y la hora del accidente son importantes. Hay ciertos factores como la contaminación por saliva, el tiempo transcurrido desde la exposición pulpar o avulsión, entre otros, que pueden influir en el tratamiento.

¿Cómo ocurrió el accidente? Puede ayudar a la localización de lesiones específicas. Un golpe en los labios y dientes anteriores puede haber provocado la fractura de la corona, raíz y hueso alveolar de la región anterior.

¿Dónde? El lugar del accidente puede tener gran significado en el pronóstico, quizá sea necesaria la inmunización antitetánica. También pueden presentarse problemas legales, por ejemplo, si el accidente ha tenido lugar en el patio del colegio o el traumatismo se ha producido en un accidente de tráfico.

Todos los autores hacen hincapié en la siguiente pregunta ¿ha recibido tratamiento con anterioridad?. Todo esto puede afectar el pronóstico y el tratamiento.

¿Qué problemas hay ahora con el o los dientes? Se deberá preguntar si hay dolor, movilidad o interferencia con la oclusión. La movilidad es indicativo de desplazamiento del alveolo y puede deberse a un fractura radicular horizontal. La descripción del paciente acerca de los síntomas ayudará a establecer un diagnóstico.^{20, 4}

1.7.2 Examen clínico

Tejidos blandos

La finalidad de evaluarlos es retirar e identificar los objetos extraños de las heridas. Los labios son zonas probables para la retención de cuerpos extraños.²⁰

- **Escoriaciones:** se caracterizan por la exposición de una densa red capilar y de terminaciones nerviosas libres del conjunto subcutáneo. Un frecuente hallazgo relacionado a este tipo de lesión es la presencia de suciedad proveniente del lugar del accidente, y probablemente contaminada. Estas pequeñas partículas pueden quedar incorporadas durante el proceso de cicatrización dejando manchas. En ese caso, se recomienda la limpieza del área con una gasa embebida en solución salina o antiséptica. En algunos casos se puede recomendar el raspado con una hoja de bisturí.⁷
- **Laceraciones:** afectan capas mas profundas del tejido conjuntivo y generalmente están asociadas a la ruptura de vasos que tienen un calibre algo mayor, con cuadros hemorrágicos intensos. Además es común observar cuerpos extraños incluidos en el tejido, principalmente en la región labial. El tratamiento consiste en limpiar y remover cuidadosamente todos los fragmentos, irrigar la herida con solución salina y suturarla.(figura 1)⁷

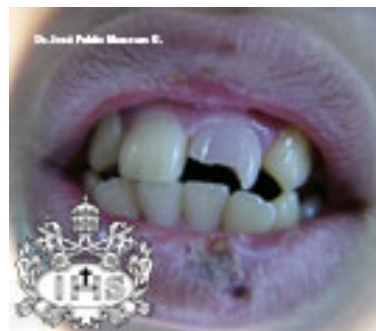

Fig. 1. [www. Javeriana. edu](http://www.Javeriana.edu)

Huesos faciales

Se evalúan en cuanto a posibles fracturas de los procesos alveolares. Si afectan los alveolos dentales, pueden provocar necrosis pulpar en dientes en conexión con las líneas de fractura. Se sospechará de fracturas alveolares

cuando es posible mover en bloque varios dientes, o cuando el desplazamiento dental es amplio.²⁰

Dientes y tejidos de soporte

El examen de dientes y tejidos de soporte proveerá información sobre el deterioro que pudieran sufrir los tejidos dentales duros, pulpa dental, ligamento periodontal y alveolos óseos.²⁰

- **Movilidad:** se examina con cuidado los dientes en cuanto a movilidad, y se registra si los dientes contiguos se mueven cuando se intenta mover uno (indicación de fractura alveolar) se anota el grado de movilidad: 1 para la ligera; 2 para movilidad marcada y 3 para intensa y también incluye la capacidad de intruir el diente.²⁰ El grado de movilidad dependerá de la proximidad de la línea de fractura a la corona.⁴
- **Desplazamiento:** el diente desplazado se encuentra lejos de su posición normal; si es consecuencia de una lesión traumática, se conoce como diente luxado.²⁰
- **Daño perirradicular:** el daño a la estructuras de soporte puede observarse como tumefacción, o hemorragia², y si a la vez se lesiona el paquete vasculonervioso que penetra por el foramen apical, puede haber una necrosis pulpar.³
- **Lesión pulpar:** la salud pulpar es muy importante en el tratamiento de dientes traumatizados. La lesión pulpar puede causar resorción interna, calcificación anormal, cambio de color dentario resultante a hiperemia pulpar o necrosis pulpar que pudiera conducir a la resorción radicular externa inflamatoria.²⁰

Después de un traumatismo es normal que la capacidad de conducción de las terminaciones nerviosas o de los receptores sensoriales o ambos estén tan afectados que inhiban el impulso nervioso del estímulo eléctrico o

térmico, y dar resultados falsos negativos. Se ha demostrado que para la circulación pulpar de un diente traumatizado se normalice, pueden pasar hasta 9 meses.⁴

1.7.3 Pruebas de sensibilidad

En fracturas de la corona con exposición de la dentina la vitalidad puede probarse pasando la punta de una sonda dental o aplicando una bolita de algodón mojada en solución salina. Otras pruebas de vitalidad pulpar que se pueden realizar son:¹

- **Gutapercha caliente:** se calienta a la llama durante dos segundos y se aplica al diente en la superficie vestibular, previa colocación de vaselina.¹
- **Cloruro de etilo:** se puede efectuar sumergiendo una bolita de algodón en el cloruro y se coloca en la superficie vestibular del diente que se pone a prueba.¹
- **Hielo:** se coloca hielo durante 5 a 8 segundos en la superficie vestibular del diente.¹
- **Vitalómetros eléctricos**¹: estos no miden la salud o enfermedad pulpar. Las reacciones a estas pruebas deben interpretarse como “sí” o “no”. Se coloca una pequeña cantidad de pasta dental en la punta del electrodo del probador pulpar y se establece un circuito adecuado (se coloca otro electrodo en el labio). La sensación puede ser de cosquilleo, piquete o caliente. (fig. 2).²¹



Fig. 2 Flores C. S. Manual de prácticas: endodoncia clínica. Ciudad Juárez, Chih.: Universidad Autónoma de Ciudad Juárez. Instituto de Ciencias Biomédicas. Programa de Odontología, 2004.

Con el fin de establecer un protocolo, deberán realizarse dichas pruebas el día del accidente, a los 3, 6 y 12 meses y cada año, para establecer la evolución pulpar de los dientes traumatizados.⁴

1.7.4 Examen radiográfico

Se debe tomar radiografía a todos los dientes lesionados, ya que se han identificado a través del examen radiográfico la mayoría de las fracturas radiculares, puesto que la línea de fractura generalmente va paralela al rayo central. Las radiografías de elección son dentoalveolar, oclusal y ocasionalmente ortopantomografía.¹

Debe ser examinada radiográficamente cualquier laceración en tejidos blandos, por la posible presencia de cuerpos extraños, como fragmentos de diente.

CAPITULO 2

FRACTURAS RADICULARES HORIZONTALES

2.1 Definición

Se definen así aquellas lesiones traumáticas de los dientes que afectan a la raíz, incluyendo, la dentina, la pulpa, el cemento y el ligamento periodontal.^{1,4, 19}

Las fracturas radiculares se clasifican según la dirección en horizontales, verticales y oblicuas ⁷

La fractura radicular horizontal ocurre con mas frecuencia en el tercio medio de la raíz, y solo raras veces en los tercios apical y coronal (Fig.3). Lo que se encuentra comúnmente es una sola línea transversal; sin embargo, pueden darse fracturas oblicuas o de forma múltiple.¹

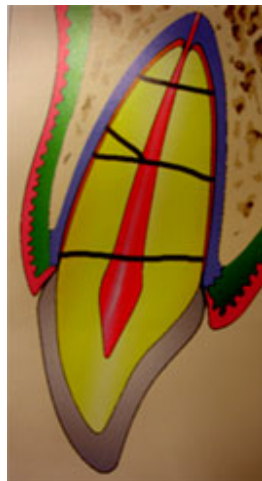

Fig 3

Tomado de Mitsuhiro T. TREATMENT PLANING FOR TRAUMATIZED TEETH, Quintessence Publishin Co Inc. 2000 Japan

En los dientes unirradiculares las fracturas verticales tienen un pronóstico sin esperanza, ya que no es posible estabilizar los fragmentos, ni retirar una parte quirúrgicamente dejando la otra in situ. El pronóstico de las fracturas verticales en los dientes multirradiculares dependerá del sitio de la fractura. ¹⁰

2.2 Diagnóstico

El examen clínico de los dientes con fracturas de la raíz revela por lo general un diente ligeramente extruido, muchas veces desplazado en dirección lingual por el trauma. ^{1,4}

Puede haber movilidad y dolor al contacto con el diente antagonista, debido a extrusión del diente afectado. ⁴ La magnitud de la sintomatología dependerá de las estructuras afectadas y la ubicación de la fractura, ya sea en el tercio cervical, medio o apical de la raíz.

Mediante la palpación y la percusión se puede apreciar el grado de movilidad, tumefacción y dolor. ¹⁹

Cuando un diente sufre un impacto que fractura la raíz, el diente se convierte en dos. Una fractura horizontal es en realidad una luxación de solo el fragmento coronario (fig. 4). ⁴

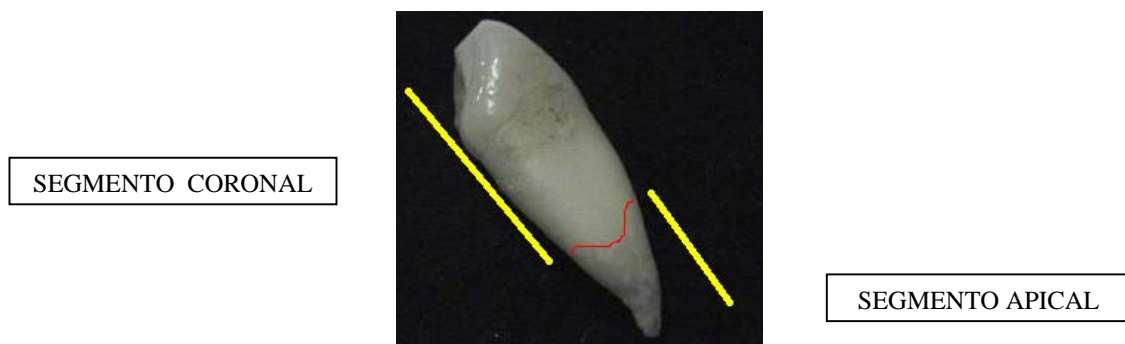


Fig. 4

El grado de desplazamiento del fragmento coronario puede indicar la localización de la fractura; a mayor movilidad del fragmento coronario mayor probabilidades que aquella esté en el tercio coronario, simulando una luxación extrusiva, mientras que parecerá una contusión en el caso de una fractura del tercio apical. Por tanto, las fracturas radiculares y las luxaciones clínicamente son exactas.⁴

El diagnóstico radiológico de la fractura radicular horizontal requiere una proyección angulada verticalmente 45° (acortada) y 110° (alargada) además de la proyección paralela o perpendicular. Solo se observa la línea de la fractura si los Rx pasan a través de ella. Si no es así, por ser la fractura oblicua, el rayo no es paralelo a la línea de la fractura y no se observa. Algunas veces la hemorragia evita la detección de la línea de fractura.¹⁹

Otros autores sugieren la Rx oclusal como ideal para descubrir fracturas del tercio apical de la raíz, mientras que las proyecciones periapicales son aptas para localizar fracturas en el tercio coronario.⁴

La lesión pulpar puede ser inexistente si la fractura no está en comunicación con la cavidad bucal. Si se produce lesión pulpar, evolucionará hasta llegar a la necrosis (sobre todo si es en tercio coronal).

El estado de vitalidad pulpar de los dientes tras los traumatismos puede ser variable y es prudente esperar entre 4 y 6 semanas.¹⁹

2.3 Tipos de curación

El trabajo de Andreasen & Hjortin-Hansen describe cuatro formas de reparación, dependiendo de la magnitud de la separación de los fragmentos, de la gravedad de la lesión y de la capacidad de curación de la pulpa.^{19, 7}

2.3.1 Interposición de tejido mineralizado

En los casos en los que no hay luxación del fragmento coronario o cuando esta es mínima, el tejido pulpar permanece intacto. Las células de defensa y las células mesenquimatosas indiferenciadas progenitoras de los odontoblastos migran para el lugar de la fractura donde depositan un puente de tejido mineralizado dentinoide que une el fragmento apical y el coronario. Este puente forma un callo inicial que estabiliza la fractura y después se produce la invaginación del tejido periodontal responsable de la formación del cemento que llena la línea de fractura (fig. 5).¹⁹

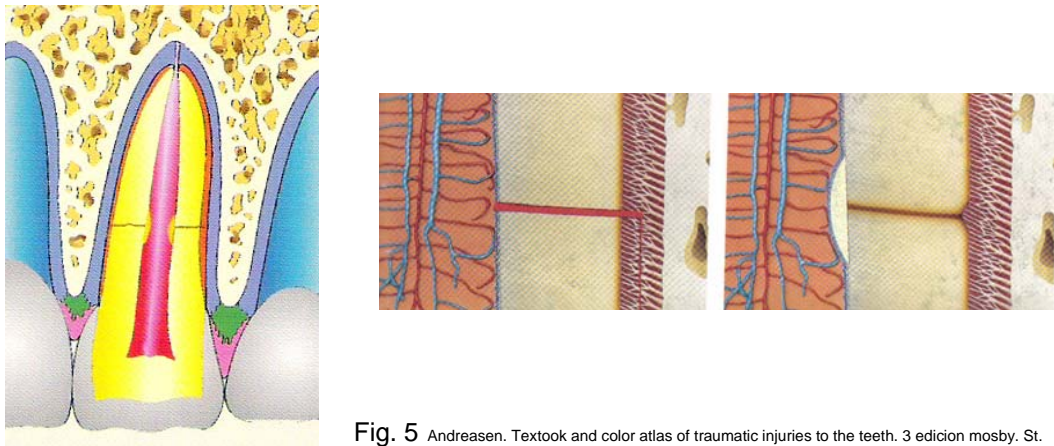


Fig. 5 Andraesen. Textbook and color atlas of traumatic injuries to the teeth. 3 edición mosby. St. Louis Missouri 1994

La primera aposición de dentina muchas veces es celular y atubular, seguida después por aposiciones de dentina normal tubular.¹

Este tipo de cicatrización depende de la conservación de la vitalidad pulpar en ambos fragmentos.⁷ Radiográficamente la línea de la fractura es discernible, pero los fragmentos están en completo contacto.¹⁹

2.3.2 Interposición de tejido conjuntivo

Cuando la luxación del fragmento coronario implica en su desplazamiento y el consiguiente comprometimiento de suministro sanguíneo, se instala en la región de la línea de fractura una respuesta inflamatoria que tiene como finalidad la revascularización y sustitución del tejido pulpar isquémico del fragmento coronario. El éxito de este proceso depende básicamente de las anastomosis rápidas que se establecen inmediatamente después del trauma entre los vasos pulpares rotos y los del ligamento periodontal adyacente. La línea de fractura representa una vía de drenaje del edema que se ha formado, al descomprimir el lugar y al disminuir la presión ejercida sobre los vasos pulpares, también posibilita una amplia interfaz pulpa-periodonto, ambiente propicio para las anastomosis iniciales.⁷

Como solo el fragmento coronario debe ser revascularizado, su menor longitud permite un acceso mas rápido a las porciones coronarias del tejido pulpar.

Mientras el proceso de regeneración pulpar está en curso, grupos celulares provenientes del ligamento periodontal adyacente cubren la superficie de la fractura y promueven su consolidación por la formación de cemento en la superficie de los fragmentos e interposición de fibras colágenas y resulta de la independencia nutricional del fragmento coronario, una vez que la revascularización se produce a expensas de los vasos del ligamento periodontal y la formación de dentina secundaria, que en la línea de fractura crea un nuevo foramen apical (fig. 6).⁷

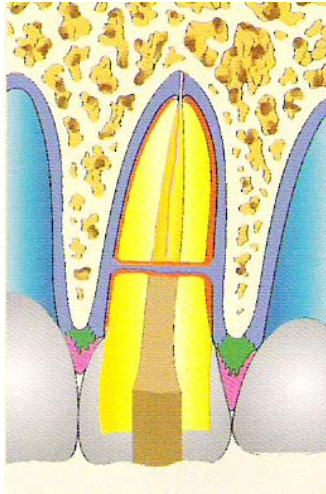
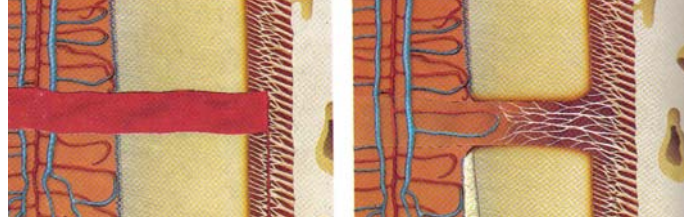


Fig. 6 Andraesen. Textbook and color atlas of traumatic injuries to the teeth. 3 edición mosby. St. Louis Missouri 1994.



El espacio periodontal que rodea el fragmento apical es estrecho, con fibras periodontales en orientación paralela a la superficie de la raíz, mientras que alrededor del fragmento coronal es grueso, con una distribución normal de las fibras. Este tipo de curación ocurre seguramente cuando la reposición o la fijación son inadecuadas.¹

Radiográficamente, los fragmentos aparecerán separados por una ancha línea radiolúcida y los ángulos de la fractura aparecerán redondeados.¹⁹

2.3.3 Interposición de tejido óseo asociado a conjuntivo

Cuando el trauma se produce en pacientes jóvenes, con el crecimiento del hueso alveolar aun incompleto, el fragmento coronario puede continuar su erupción, mientras que el fragmento apical permanece estable. En estos casos hay interposición de tejido óseo entre dos fragmentos que tienen ligamento periodontal normal e independiente para cada uno de ellos (fig. 7).⁷

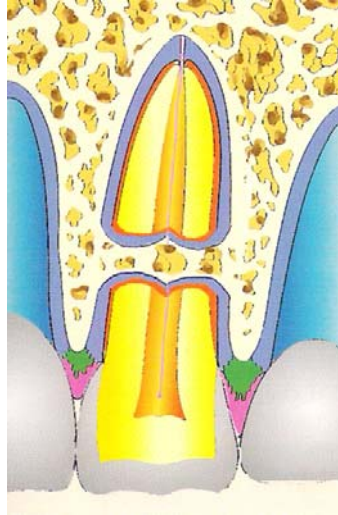


Fig. 7 Andreasen. Textook and color atlas of traumatic injuries to the teeth. 3 edicion mosby. St. Louis Missouri 1994

En algunos casos el hueso se extiende en el conducto pulpar de los fragmentos.¹

Radiográficamente los fragmentos están separados por una franja ósea diferenciada.¹⁹

2.3.4 No cicatrización con interposición de tejido de granulación

Cuando grandes desplazamientos del fragmento coronario permiten la contaminación de la línea de fractura, el proceso de revascularización se interrumpe y hay necrosis pulpar. En este caso el proceso de consolidación queda comprometido, una vez que se forma un tejido de granulación entre los fragmentos en una tentativa de contener la invasión bacteriana y en repuesta a los agentes agresores que el tejido pulpar necrosado libera.⁷

Radiográficamente se aprecia un ensanchamiento de la línea de la fractura, con desarrollo de una radiolucidez a un lado de la línea de fractura.¹⁹

Clínicamente los dientes están flojos, ligeramente extruidos y sensibles a la percusión. Algunas veces se encuentran fístulas.¹

Los primeros tipos de cicatrización se consideran un éxito. El cuarto tipo es típico en cuanto el fragmento coronario pierde la vitalidad (fig. 8).⁴

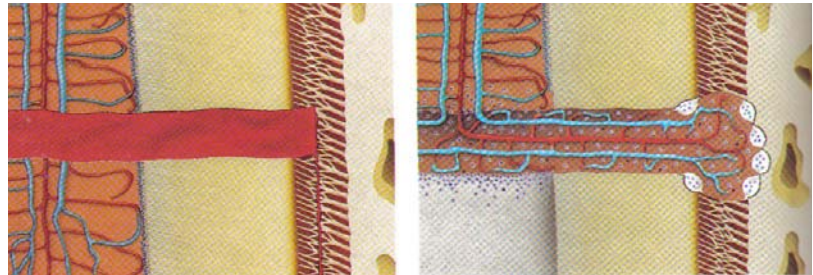
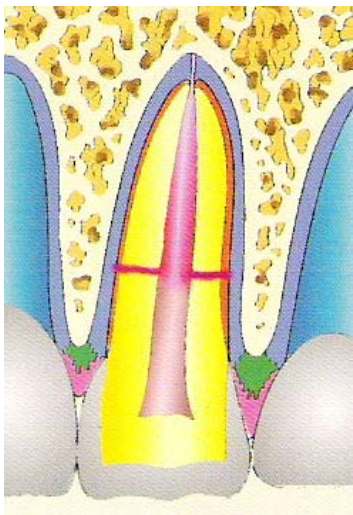


Fig. 8 Andreasen. Textook and color atlas of traumatic injuries to the teeth. 3 edicion mosby. St. Louis Missouri 1994.

2.4 Tratamiento

El tratamiento consiste en la ferulización del diente afectado durante tres meses si se observa movilidad en el tercio coronal, después de reposicionar el segmento si hubo desplazamiento. La reducción de la fractura será inmediata,⁵ mediante firme presión digital.⁷

Después de comprobar por radiografía la correcta reducción de la fractura, el diente debe ser inmovilizado por medio de cinta de ribbond o hilo de acero (0.12 a 0.30mm) fijado con resina compuesta,⁷ o con alambre de ortodoncia y composite hasta permitir la calcificación en la línea a de fractura,⁵ aunque si ha pasado cierto tempo habrá que hacer un tratamiento ortodónico. Sin embargo, el empleo de una ferulización con bandas ortodóncicas es discutible, por que se le añade una nueva lesión a un área ya traumatizada; las excesivas fuerzas empleadas pueden causar la estrangulación de los

vasos que hay en el lugar de fractura, la zona en que se intenta unir a los dos fragmentos.⁴

2.4.1 Técnica de ferulización

La estabilización se lleva a cabo mediante la inmovilización del diente lesionado, fijándolo con los dientes adyacentes (fig. 9). El propósito es evitar daño adicional a las estructuras periodontales, y tal vez indirectamente, para proteger la pulpa.

15

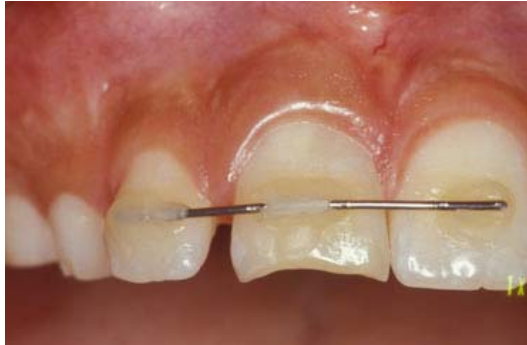

Fig. 9 Bramante CM, Menezes R, Moraes IG, Bernardinelli N, Garcia RB. Use of MTA and intracanal post reinforcement in a horizontally fractured tooth: a case report. Dent Traumatol 2006; 2: 275-278.

Andreasen ha sugerido varios requisitos para que una férula sea aceptable:¹⁵

1. tener aplicación directa en la boca
2. causar traumatismo mínimo a los dientes lesionados
3. inmovilizar las piezas lesionadas en posiciones de arcada normales.
4. permitir un periodo suficiente para fijación
5. no dañar las estructuras de soporte
6. no obstaculizar la oclusión, la articulación, ni el control de la caries
7. permitir el acceso endodóncico
8. tener aspecto estético razonable

En la mayor parte de los casos se emplean las superficies labial de los dientes maxilares y lingual de los mandibulares.¹⁷

Aunque la férula por lo general dura el tiempo necesario de estabilización, en ocasiones el material compuesto puede fracturarse o separarse de la superficie dentaria. Se recomendará al paciente limitar el empleo del segmento ferulizado en la medida de lo posible, y regresar al consultorio dental en caso de ocurrir alguna movilidad.¹⁵

Si hay reparación sin aparición de necrosis pulpar no requiere tratamiento endodóncico, solamente controles Rx y estudio de la vitalidad cada 2 semanas.¹⁹

2.4.2 Tratamiento clínico

El tratamiento clínico depende de cuatro condiciones:

1. **Posición del diente después de la fractura:** el diente deberá reponerse y alinearse lo mas pronto posible, a su posición normal con el fin de conseguir la consolidación y reparación a través de la línea de fractura y preservar la vitalidad de la pulpa. Quizá sea preciso anestésiar; y si está muy móvil, se le ferulizará a los dientes adyacentes. Pero si está en posición correcta no será necesaria la reposición, solo la ferulización.⁴
2. **Movilidad del fragmento coronario:** Ésta dependerá de la fuerza del impacto y de la cantidad de soporte óseo que exista, el cual estará en relación con la posición de la línea de fractura. Si la movilidad del fragmento coronario es mínima, no será necesaria la ferulización. La higiene oral debe ser excelente, sobre todo si la línea de fractura está cerca del margen del hueso alveolar, de lo contrario la inflamación

gingival y la migración apical de la encía marginal pueden dar lugar a una comunicación con el lugar de la fractura y contaminación del fragmento coronario.

3. **Estado pulpar:** La vitalidad de la pulpa puede ser variable y en ocasiones hasta pasados varios meses no se recupera; como ante cualquier diente traumatizado; los signos y síntomas iniciales pueden emplearse como indicadores del estado pulpar en controles posteriores. Hay que pensar, por tanto que la pulpa coronal está vital, a menos que aparezcan signos o síntomas de necrosis: dolor, aparición de una fístula o presencia de tejido de granulación entre los fragmentos. Ante una fractura radicular, la revascularización y reinervación de la pulpa lesionada, vendrán determinadas por el grado de la lesión y la capacidad de curación de la pulpa, que a su vez estará determinada por el grado de desarrollo de la raíz. Cuando la vitalidad pulpar es preservada, los odontoblastos y las células formadoras de cemento son las responsables del proceso de curación.¹⁸ El fragmento coronario en un 40% de las veces puede sufrir necrosis pulpar, mientras que el fragmento apical suele permanecer con pulpa viva en un 99%. Si la pulpa dental es necrótica, la reparación no ocurrirá sin tratamiento endodóncico.¹⁸ En ocasiones cuando la parte apical del fragmento coronario presenta una gran anchura, en relación a la edad del paciente y el lugar de la fractura, es recomendable colocar una medicación intraconducto de hidróxido de calcio para conseguir un cierre o barrera de tejido duro en el “ápice” del fragmento coronario.

4. **Lugar de la fractura:** dictará el tipo de tratamiento.

El tiempo entre la lesión y el tratamiento también es importante. Si ha sido tratada cierto tiempo después del accidente, puede ser imposible reponer los fragmentos en su posición original.³

2.4.3 Tratamiento endodóncico

En las fracturas radiculares se puede producir necrosis pulpar coronal y, como consecuencia, lesiones inflamatorias en la línea de fractura, pudiendo conservar o no la vitalidad de la porción apical. En casos de fractura radicular horizontal y pulpa necrótica el tratamiento será:¹⁹

1. Tratamiento endodóncico de ambos segmentos si están alineados y hay necrosis total. Férula intrarradicular mediante poste que inmoviliza los dos fragmentos de forma interna.
2. Tratamiento endodóncico únicamente de la porción coronal, si creemos vital el segmento apical.
3. Tratamiento endodóncico de la porción coronal y extracción quirúrgica de la porción apical.
4. En ocasiones cuando la parte apical del fragmento coronario presenta una gran anchura, en relación a la edad del paciente y el lugar de la fractura, es recomendable colocar una medicación intraconducto de hidróxido de calcio para conseguir un cierre o barrera de tejido duro en el "ápice" del fragmento coronario (apicoformación).³ La obturación del segmento coronal se lleva a cabo tras la formación de un tope de tejido duro en la porción apical de este segmento y tras la cicatrización perirradicular.⁵

5. Si se elimina el segmento coronal, por ser la fractura próxima a la corona, se efectuará el tratamiento endodóncico del segmento apical,¹⁹ si la fractura se extiende por debajo de la cresta ósea, el problema puede ser afrontado de dos maneras: si la fractura no está demasiado profunda dentro del hueso alveolar, la superficie radicular puede ser expuesta mediante cirugía periodontal y remoción de hueso alveolar. La desventaja de esta técnica es que altera la línea gingival, lo cual puede hacer al tratamiento estéticamente inaceptable por el paciente. Una segunda técnica ha sido sugerida por Heitersay (1973) y consiste en un enfoque endodóncico, ortodóncico y quirúrgico. El diente es obturado radicularmente fijando en el conducto un poste como retención y centro. La raíz se mueve ortodóncicamente en dirección vertical hasta que la superficie radicular se encuentra en una posición que permita la toma satisfactoria de una impresión para la restauración de la corona.¹⁰

6. El tratamiento de un diente no vital fracturado consiste en usar hidróxido de calcio por ciertos periodos de tiempo, seguido de obturación con gutapercha. Hachmeister et al. dicen que 5mm de MTA en la porción apical son suficientes para impedir el paso de fluidos al canal radicular. Además, otra razón para llenar el canal con MTA es la proximidad de la fractura con el surco, debido a las excelentes propiedades del material de ser estable en un medio húmedo. Ningún otro material tiene esta habilidad y sella adecuadamente en canal contra la contaminación bacteriana.

A continuación se muestra una tabla que nos resume el tratamiento de las fracturas radiculares.⁴

TRATAMIENTO DE LAS FRACTURAS RADICULARES HORIZONTALES			
Vitalidad	Movilidad	Tratamiento endodóncico	Ferulización
+	-	No	No
+	+	No	Si
-	-	Si	No
-	+	Si	Si

2.5 Pronóstico

Dependerá según Trope de tres factores, pero Backland le añade un cuarto, que van a influir en el éxito de la reparación:^{4,5}

- **Grado de dislocación y movilidad del fragmento:** a mayor dislocación y movilidad del fragmento coronario peor pronóstico.
- **Estado de desarrollo de la raíz:** los dientes inmaduros no suelen sufrir fracturas, pero si ocurren el pronóstico es bueno.
- **Localización de la fractura:** tan pronto como la fractura es reducida y ferulizada habrá cicatrización, no importando la localización, ya sea en tercio coronal, medio o apical.
- **Calidad del tratamiento:** los mejores resultados se conseguirán si se ha actuado de forma rápida, mediante una reducción correcta de ambos fragmentos y una fijación firme y rígida de entre 2-4 meses.

Por otro lado, dos complicaciones que empeoran el pronóstico:⁵

1. La **necrosis pulpar** puede manejarse con éxito en un tratamiento a largo plazo del segmento coronal con hidróxido de calcio y una obturación.
2. En el segmento de la raíz (coronal o apical) no es raro que se produzca una **obliteración del conducto radicular**.⁵ Cerca del 75% de los dientes fracturados presenta nódulos pulpares y obliteración del espacio pulpar.¹⁸

2.6 Prevención

La utilización de protectores faciales o bucales (o ambos) es el mejor método para prevenir (o disminuir de forma significativa) los traumatismos odontológicos secundarios producidos por la práctica deportiva y que implican una caída o ser golpeados por un objeto.⁵

2.6.1 Protectores faciales

Suelen tener elementos de protección prefabricados y que van unidos a los cascos o a las tira de estos. No se pueden aplicar en todas las actividades deportivas y tampoco protegen los dientes del paciente cuando este recibe un golpe bajo el mentón.

2.6.2 Protectores bucales

Diversos estudios han demostrado que la utilización de un buen protector bucal es un método muy efectivo para reducir tanto el número como la gravedad de los traumatismos odontológicos. En el mercado pueden encontrarse tres clases de protectores bucales:⁵

2.6.2.1 Protector bucal corriente

Es prefabricado con goma o polímero vinílico. Las ventajas son: es barato, fácil de llevar y no es necesario modificarlo. Este tipo es el que nos ofrece menor protección que los otros.¹⁰

2.6.2.2 Protector bucal ajustado a la cavidad oral o tipo “hervir y morder”

A su vez este puede encontrarse de dos tipos. El primero, ajustado a la cavidad oral, está formado por un rígido armazón prefabricado de polivinil, con un revestimiento interno de silicona o de gel acrílico plástico. El segundo tipo es un copolímero termoplástico prefabricado de acetato, esta guarda prefabricada se ablanda durante unos segundos en el agua caliente o en agua hirviendo y luego se coloca en la boca del atleta y se adapta a su dentición.⁵

2.6.2.3 Guardaboca hecho a la medida

Estos se hacen en un modelo de yeso (habitualmente de la dentición superior y los tejidos adyacentes) y están formados por acetato o bien por otros materiales de goma que se calientan y a continuación se adaptan en el modelo al vacío o bien bajo presión. Este guardaboca es el mejor dispositivo de protección y el mas cómodo de llevar para el usuario.⁵

CAPITULO 3

CASOS CLÍNICOS REPORTADOS EN LA LITERATURA

3.1 Características de reparación de fractura radicular horizontal: reporte de caso¹⁸

Este caso muestra que en condiciones favorables es posible mantener la vitalidad pulpar y lograr reparación con tejido duro en casos de fractura radicular horizontal.

El artículo reporta un paciente con traumatismo dentoalveolar, lesión en los dientes anteriores superiores y laceración de piel y mucosa del labio superior, el labio fue suturado, diez días después se realizó un examen clínico y radiográfico. Presentó pérdida de hueso en la región frontal superior, enfermedad periodontal avanzada con extensa movilidad de los dientes anteriores superiores. Presentó una fractura complicada de la corona en el diente 11, que fue extremadamente sensible a los estímulos térmicos. Se observó radiográficamente una fractura radicular horizontal entre los tercios medio y apical en el diente 21.

Inicialmente, el tratamiento incluyó ajuste oclusal e inmovilización de todos los dientes anteriores con alambre de acero inoxidable de 0.7mm y resina fotopolimerizable. La inmovilización fue mantenida por 3 meses. Sin embargo la movilidad de todos los dientes frontales persistió después de este periodo, por tanto la férula se mantuvo permanentemente. Se realizó un tratamiento con hidróxido de calcio en el diente 11, hasta que se obturó con gutapercha y sealapex usando la técnica de condensación lateral.

Los dientes tuvieron un seguimiento por 3 años, durante ese periodo el diente 21 siguió respondiendo positivamente a las pruebas de frío. Tres años después todos los dientes anteriores fueron extraídos como una consecuencia de enfermedad periodontal avanzada.

Los dientes extraídos con fractura se analizaron histológicamente y se observó dentina de reparación en la línea de fractura, causando una considerable obliteración del espacio pulpar.

Se evidenció tejido conectivo fibroso entre los tercios medio y apical en la línea de fractura de la raíz, así como cemento de aposición en la cara de dentina expuesta a la fractura. El tercio apical de la raíz mostró vitalidad pulpar

3.2 Uso de MTA y reforzamiento con poste intracanal en un diente con fractura radicular : reporte de caso³

Este caso muestra el potencial de reparación de una fractura radicular horizontal después de una terapia con hidróxido de calcio, sellando con MTA y un poste.

Paciente masculino de 12 años, tenía una férula en los dientes anteriores debido a movilidad moderada. Las radiografías mostraron incompleta formación del ápice y fractura horizontal en el tercio coronal del diente, sin patología pulpar asociada.(fig. 10)

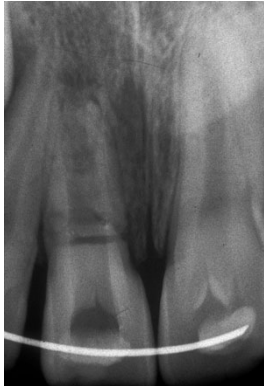

Fig. 10 Bramante CM, Menezes R, Moraes IG, Bernardinelli N, Garcia RB.
Use of MTA and intracanal post reinforcement in a horizontally fractured tooth:
a case report. Dent Traumatol 2006; 2: 275-278

El diente fue reinstrumentado y relleno con hidróxido de calcio-polietilenglicol-pasta de yodoformo, y continuó ferulizado dicho diente.

Dos meses después, se removió la curación intracanal y se colocó MTA, después se puso un poste sin realizar presión. Después la cavidad de acceso fue rellena con resina.

Se realizó seguimiento después de 2-4-6 y 10 meses y radiográficamente hubo signos de normalidad y se cerró el ápice (fig. 11).

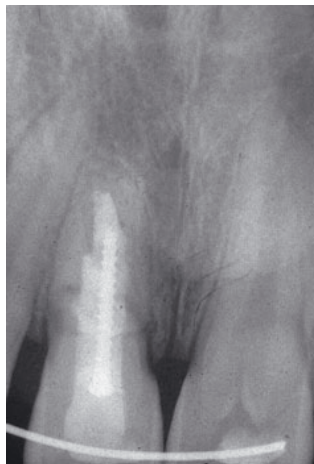

Fig. 11. Bramante CM, Menezes R, Moraes IG, Bernardinelli N, Garcia RB.
Use of MTA and intracanal post reinforcement in a horizontally fractured tooth:
a case report. Dent Traumatol 2006; 2: 275-278

3.3 Fracturas radiculares horizontales: reporte de caso⁸

Este reporte de caso muestra que los dientes traumatizados reaccionan diferente. El clínico debe hacer un cuidadoso diagnóstico para cada diente y hacer un tratamiento adecuado y específico en cada uno de ellos.

Paciente de 14 años, reporta un accidente de bicicleta, la examinación clínica reveló desplazamiento oclusal de los dientes, con aumento de movilidad en el 21. no hubo sensibilidad a la palpación, pero sí a la percusión. El 11 respondió normal a las pruebas de vitalidad y el 22 no respondió.

La examinación radiográfica reveló una fractura horizontal a nivel del tercio medio en el 11 y una fractura en el tercio cervical de la raíz en el 21. (fig. 12)

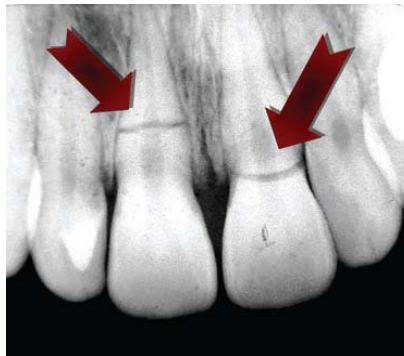


Fig. 12 Ferrari PHP, Zaragoza RA, Ferreira LE, Bombana AC. Horizontal root fractures: a case report. Dent Traumatol 2006; 2: 215-217.

El tratamiento inmediato consistió en la reducción de los fragmentos radiculares y una férula rígida, 15 días después se observó una coloración grisácea en la corona del diente 21, aunado a pruebas de sensibilidad negativas, justificando la necesidad de tratamiento endodóncico.

Después de 120 días se retiró la férula y el diente 11 respondió positivamente a las pruebas de sensibilidad y presentó movilidad fisiológica. Se le dijo al paciente que siguiera revisiones periódicas cada 4 meses.

3.4 Ferulización en traumatología dentaria¹²

Presentamos el caso de un paciente varón de 11 años de edad que sufre caída de bicicleta que le ocasiona traumatismo dentario. No hay alteración de color dentario y las pruebas de percusión, palpación y sensibilidad pulpar están dentro de la normalidad.

En la exploración radiográfica, que realizamos con distintas angulaciones, observamos una fractura radicular, planteamos un tratamiento lo mas conservador posible, colocando una férula sencilla.

Como manifestación de la evolución favorable observamos la conservación de la vitalidad pulpar.

Pensamos pues que se está produciendo una curación con tejido conectivo entre los fragmentos, o bien por una combinación entre tejido conectivo y óseo. Con este tipo de curación el diente mostrará una escasa o nula movilidad y las pruebas de estimulación pulpar seguirán siendo normales.

3.5 Reducción de una fractura radicular¹⁴

Paciente masculino de 14 años de edad que sufrió una caída que comprometió principalmente el labio inferior y los incisivos centrales superiores.

Al examen radiográfico se observa fractura radicular transversal a nivel de la unión entre el tercio medio y el tercio apical del incisivo central maxilar derecho. (fig. 13)

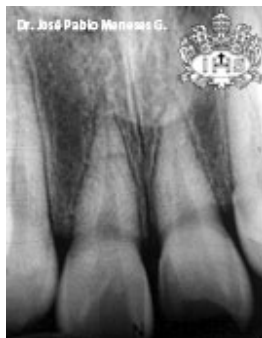

Fig. 13 www.Javeriana.edu

Se realiza tratamiento de conductos del incisivo central maxilar izquierdo, reducción de la fractura y reposición del incisivo central maxilar derecho, ferulización semirígida del incisivo central maxilar izquierdo por 2 meses, control clínico y radiográfico periódico.

3.6 Cirugía endodóncica post trauma dentoalveolar¹⁴

Paciente masculino de 28 años de edad, presenta un absceso a nivel del incisivo central superior izquierdo. Reporta historia de trauma dentoalveolar en el diente hace mes y medio. En esa ocasión fue atendido de emergencia, cita en la cual le realizaron ferulización del central izquierdo y pulpectomía, 15 días después reporta que se le concluyó el tratamiento endodóntico.

Se observa una férula rígida y tumefacción a nivel del central izquierdo.

Al examen radiográfico se observa fractura radicular a nivel del tercio medio, tratamiento endodóntico del fragmento coronal y apical, Se decide realizar drenaje del absceso y citar al paciente para la extracción quirúrgica del fragmento apical y obturación retrógrada del fragmento coronal.

Se diseña un colgajo triangular de espesor total, luego del levantamiento del colgajo se observa lesión ósea perforante con tejido de granulación a nivel del tercio medio radicular del central superior izquierdo. (fig. 14 y 15)

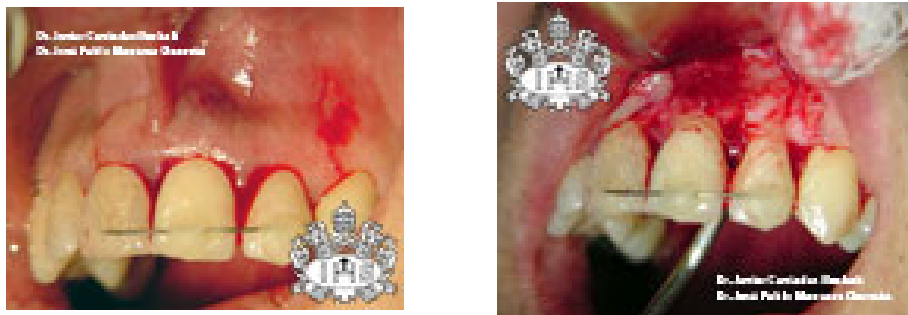


Fig. 14 y 15 www.Javeriana.edu

Se realiza el curetaje de la lesión y la exposición de la línea de fractura. Se observa pérdida de la cortical ósea vestibular. Se realiza la osteotomía y luxación del fragmento apical. (fig 16 y 17)

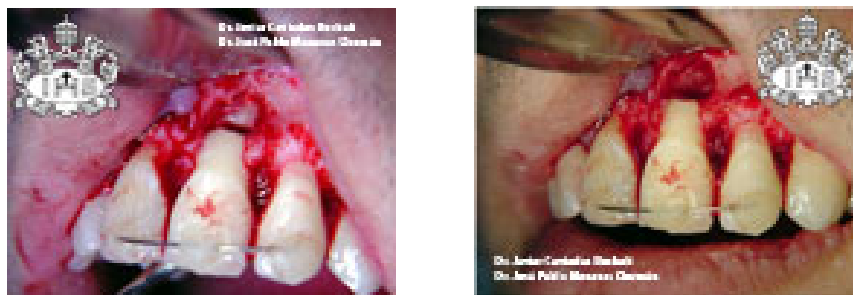

Fig. 16 y 17 www.Javeriana.edu

Extracción del fragmento apical, luego se alisa la superficie radicular del fragmento coronal. (fig. 17)

Se remueve la gutapercha del fragmento coronal , para posteriormente obturar la cavidad con MTA

Se procede a suturar con sutura de nylon. (fig 18)

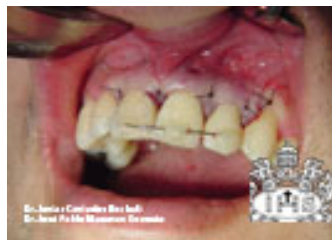

Fig. 18 www.Javeriana.edu

Posterior a la cirugía se realizó alivio oclusal del incisivo central izquierdo y se mantendrá en control clínico y radiográfico periódico (fig. 19).

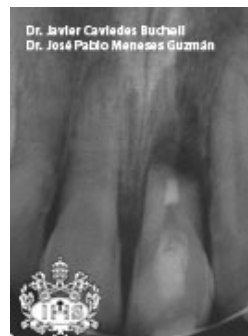

Fig. 19 www.Javeriana.edu

CONCLUSIONES

Los traumatismos dentales son mas frecuentes de lo que podemos imaginar, es por ello que debemos estar informados acerca de las alternativas de tratamiento que existen.

Las fracturas radiculares son un tipo de traumatismo dental poco frecuente, pero no improbable, así que debemos saber que por lo general una fractura radicular horizontal es de buen pronóstico, dependiendo del tercio en el que se encuentre situada, y dependiendo de esto también es que elegiremos el tratamiento.

Un diente con fractura radicular horizontal por lo general no necesita tratamiento de conductos a menos que se presente necrosis pulpar, pulpitis irreversible o que el tejido pulpar sea invadido por bacterias provenientes del medio oral externo. Otro caso donde debemos recurrir al tratamiento de conductos es en un diente que sufre una fractura y no ha terminado de formar su raíz, entonces necesitaremos realizar un tratamiento con hidróxido de calcio y/o MTA para ayudar a que se termine de formar el ápice de dicho diente.

Según casos reportados en la literatura se ha demostrado que se puede llevar a cabo un tratamiento exitoso de fractura radicular horizontal utilizando las distintas alternativas de tratamiento que tenemos. Por tanto es preciso reiterar que el cirujano dentista debe conocer las alternativas que existen para tratar una fractura radicular y utilizar la que mas convenga de acuerdo al tipo de caso que se le presente.

REFERENCIAS BIBLIOGRÁFICAS

- 1 Andreasen J.O. Lesiones traumáticas de los dientes. Barcelona. Editorial Labor S.A. 1984.
- 2 Andreasen. Textbook and color atlas of traumatic injuries to the teeth. 3 edición. St. Louis Missouri. Mosby 1994.
- 3 Bramante CM, Menezes R, Moraes IG, Bernardinelli N, Garcia RB. Use of MTA and intracanal post reinforcement in a horizontally fractured tooth: a case report. Dent Traumatol 2006; 2: 275-278.
- 4 Canalda C. Y cols. Endodoncia técnicas clínicas y bases científicas. Barcelona. Editorial Masson 2001.
- 5 Cohen S. Cols. Vías de la pulpa. Octava edición. Madrid España. Elsevier 2002.
- 6 Erdemir A, Ungor M, Erdemir EO. Orthodontic movement of a horizontally fractured tooth: a case report. Dent Traumatol 2005; 21: 160-164.
- 7 Estrela C. Ciencia endodóntica. Primera. Brasil. Editorial artes médicas Latinoamérica 2005.
- 8 Ferrari PHP, Zaragoza RA, Ferreira LE, Bombana AC. Horizontal root fractures: a case report. Dent Traumatol 2006; 2: 215-217.
- 9 García B. C. Cols. Traumatología en odontopediatría diagnóstico y tratamiento. Madrid España. Ergon 2003.

- 10 Harty F. J. Endodoncia e la practica clinica. Segunda edición. México D.F.-Santa Fe de Bogotá. Manual Moderno 1984. p 313-315.
- 11 Healey D.L., Plunkett D. J, Chandler N. P. Ortodontic movement of two root fractured teeth: a case report. International Endodontic journal 2006; 39: 324-329.
- 12 Hernández M. S. Ferulización en traumatología dentaria caso clínico. Endodoncia 2000; 18; 9-15.
- 13 www.ucm.es/info/aep/boletin/actas/33.pdf
- 14 www.javeriana.edu.co/academiapendodoncia
- 15 Ingle J. Cols. Endodoncia. Cuarta edición. México. Mc-Graw Hill Interamericana 1996. pp 847-848.
- 16 Malmgren O, Malmgren B, Frykholm A. Rapid orthodontic extrusion of crown root and cervical root fractured teeth. Endod Dent Traumatol 1991; 7: 49-54.
- 17 Mitsuhiro T. Treatment planing for traumatized teeth. Japan. Quintessence publishin co inc.2000
- 18 Poi WR, Manfrin TM, Holland R, Sonoda CK. Repair characteristics of horizontal root fracture: a case report. Dent Traumatol 2002; 18: 98-102.

- 19 Rodríguez A. Endodoncia consideraciones actuales. Venezuela Caracas. Editorial actualidades medico odontológicas Latinoamérica C.A. 2003. PP 283-295.
- 20 Walton Richard E. Endodoncia principios practica clínica. México. Editorial interamericana Mc Graw-Hill 1991. pp 46-448.
- 21 [www. geocities.com/uliseshdz_2000/pruebas2.html](http://www.geocities.com/uliseshdz_2000/pruebas2.html)
- 22 Flores C. S. Manual de prácticas: endodoncia clínica. Ciudad Juárez, Chih.: Universidad Autónoma de Ciudad Juárez. Instituto de Ciencias Biomédicas. Programa de Odontología, 2004.