



**UNIVERSIDAD NACIONAL AUTÓNOMA DE  
MÉXICO**

---

---



**FACULTAD DE ODONTOLOGÍA**

**BLANQUEAMIENTO DENTAL EN DIENTES NO  
VITALES**

**T E S I S A**

**QUE PARA OBTENER EL TÍTULO DE**

***CIRUJANA DENTISTA***

**P R E S E N T A:**

**GUADALUPE ORTIZ GUTIÉRREZ**

**DIRECTOR: MAESTRO JORGE MARIO PALMA CALERO**

MÉXICO D. F. ABRIL DE 2007



Universidad Nacional  
Autónoma de México

Dirección General de Bibliotecas de la UNAM

**Biblioteca Central**



**UNAM – Dirección General de Bibliotecas**  
**Tesis Digitales**  
**Restricciones de uso**

**DERECHOS RESERVADOS ©**  
**PROHIBIDA SU REPRODUCCIÓN TOTAL O PARCIAL**

Todo el material contenido en esta tesis esta protegido por la Ley Federal del Derecho de Autor (LFDA) de los Estados Unidos Mexicanos (México).

El uso de imágenes, fragmentos de videos, y demás material que sea objeto de protección de los derechos de autor, será exclusivamente para fines educativos e informativos y deberá citar la fuente donde la obtuvo mencionando el autor o autores. Cualquier uso distinto como el lucro, reproducción, edición o modificación, será perseguido y sancionado por el respectivo titular de los Derechos de Autor.



Esta tesina se la dedico a mi mamá por haberme apoyado durante el transcurso de mi carrera y en los momentos más difíciles de mi vida, por esas desmañanadas para despertarme para ir a la escuela. Le doy gracias por que ella fue la guía principal para que yo terminara mi carrera. Sin su apoyo nada hubiera logrado.

*A Graciela Gutiérrez Delgado*

A mi papá, sin cuyo apoyo económico y moral, no hubiera terminado mi carrera. Él me brindó su apoyo incondicional como sólo un padre puede hacerlo. Le agradezco que sea mi padre por todos sus ejemplos de luchar ante todo y seguir siempre adelante, por siempre enseñarme que las cosas se pueden lograr si uno se lo propone. De todo corazón, muchas gracias.

*A Ramón Ortiz Castañeda.*

De manera muy especial quiero agradecer a mis sobrinos Juan Ramón, Luis Antonio y Ricardo, porque siempre me apoyaron siendo mis pacientes incondicionales, y por todas sus desmañanadas para que yo terminara mis trabajos en clínica; les agradezco que siempre me comprendieran y por que nunca se negaran a que los atendiera. A los tres, muchas gracias.

También quiero agradecer a mis hermanas y hermanos porque siempre me demostraron su apoyo, a Sara, Miriam, Cristina, Manuel, Juan y Rolando, porque siempre confiaron en mí y porque siempre me impulsaron con sus ejemplos a terminar mi carrera; sin su apoyo no hubiera llegado hasta



donde ahora estoy. Les agradezco a todos ellos por permitir que yo terminara una carrera y tuviera las herramientas necesarias para poder salir adelante. A todos ellos, gracias por formar parte de mi vida.

También quiero agradecer de manera muy especial a mi hermana Susana ya que ella me brindó su apoyo incondicional hasta el final y por que a pesar de no estar a mi lado, siempre creyó en mí, porque sin el apoyo económico que ella me proporcionó, simplemente no hubiera terminado mi carrera; por todos sus consejos para que yo cada vez fuera una persona mejor, gracias por enseñarme cómo enfrentar siempre los problemas para que no me diera por vencida. De todo corazón, mil gracias.

**A Susana Ortiz Gutiérrez**

De manera muy especial, le agradezco al que durante toda mi carrera fue mi novio, por su apoyo y su enorme comprensión, por ser mi paciente incondicional, porque siempre estuvo conmigo en las buenas y en las malas y nunca dejó de creer en mí, siempre trató de animarme y nunca dejarme caer. Fue un ejemplo a seguir y un apoyo sin el cual, todo hubiera sido mas difícil porque lo amo. Al que hoy es mi esposo, Israel.

**A Israel Ochoa Pérez**



## INDICE

|   |    |
|---|----|
| <b>CAPITULO 1</b>   |    |
| ✚ Introducción.....   | 5  |
| ✚ Justificación.....  | 6  |
| ✚ Objetivo general.....   | 7  |
| ✚ Objetivos específicos.....  | 7  |
| <b>CAPITULO 2</b>   |    |
| <b>CONSIDERACIONES GENERALES</b>                                      |    |
| ✚ Antecedentes.....   | 8  |
| ✚ Blanqueamiento dental.....  | 8  |
| ✚ Relación cronológica.....   | 10 |
| ✚ Concepto de blanqueamiento.....                                     | 12 |
| ✚ Diagnóstico.....  | 13 |
| <b>CAPITULO 3</b>   |    |
| <b>ETIOLOGIA</b>  |    |
| ✚ Etiología de las coloraciones.....                                  | 15 |
| ✚ Causas exógenas.....  | 16 |
| ✚ Causas endógenas.....   | 16 |
| ✚ Causas generales o sistémicas.....                                  | 17 |
| <b>CAPITULO 4</b>   |    |
| <b>FARMACOLOGIA</b>   |    |
| ✚ Farmacología.....   | 19 |
| ✚ Componentes de los agentes blanqueadores.....                       | 20 |
| ✚ Mecanismos de acción de los agentes blanqueadores.....              | 23 |
| ✚ Indicaciones.....   | 24 |
| ✚ Contraindicaciones.....   | 25 |
| <b>CAPITULO 5</b>   |    |
| <b>TÉCNICAS UTILIZADAS EN EL BLANQUEAMIENTO DE DIENTES NO VITALES</b> |    |
| ✚ Técnica de blanqueamiento ambulatorio.....                          | 26 |
| procedimiento   |    |
| ✚ Técnica termocatalítica.....  | 32 |
| procedimiento   |    |
| ✚ Técnica combinada .....   | 35 |
| Ventajas.....   | 40 |
| Riesgos.....  | 41 |
| Indicaciones.....   | 42 |
| ✚ Conclusión.....   | 44 |
| ✚ Bibliografía.....   | 45 |



## **CAPITULO 1**

### **INTRODUCCIÓN**

Hoy en día, los pacientes tienen gran interés por el blanqueamiento dental y el odontólogo deberá contemplar alternativas para este tratamiento. El color de los dientes se debe a sustancias orgánicas (Cromo esferas) que contienen dobles enlaces sin saturar. Cuando esos dobles enlaces son oxigenados, las cromo-esferas se vuelven más claras o pierden color.

El blanqueamiento dental es un proceso de decoloración alternativo a los tratamientos restaurativos en la Odontología estética, que resulta eficaz en los dientes ligeramente manchados, aclarando los cambios de coloración del esmalte y la dentina. En consecuencia, el éxito del tratamiento depende de la capacidad del agente blanqueador para filtrarse hasta la fuente de coloración y permanecer ahí el tiempo suficiente para superar la intensidad de la coloración. Con las técnicas modernas de tratamiento de conductos, se ha reducido considerablemente la incidencia del oscurecimiento en los dientes que han sido tratados endodónticamente, mas sin embargo, es común encontrar dientes con pérdida de color y a pesar de todas las medidas de prevención, la porción coronaria puede sufrir una alteración cuyo resultado es extremadamente desagradable desde el punto de vista estético. Existe en el mercado odontológico una gama extensa de productos para resolver el problema de cambios de color; los más efectivos actualmente, son a base de Peróxidos ya sea de Hidrógeno o bien de carbamida.



## JUSTIFICACIÓN

La estética dental ha sido una preocupación constante a través de los años; la armonía del color de los dientes sobre todo en la zona anterior, brinda una sonrisa bella, pero ésta puede verse afectada por muchos factores, quebrándose así la armonía de la sonrisa por la aparición de discromías (oscurecimientos de las piezas dentales); éstas pueden deberse a coloraciones producidas por café, tabaco, sarro, o por tinciones derivadas de traumatismos, tratamientos endodónticos, hemorragias pulpares, edad, tetraciclinas, flúor, etc..

Con este trabajo se pretende recopilar información con la finalidad de conocer las diferentes técnicas y materiales de blanqueamiento en dientes no vitales.

Tratándose de dientes no vitales, queremos lograr un tratamiento de blanqueamiento dental intracoronario, buscando que sea efectivo, rápido, duradero y sin riesgos de reabsorción cervical, solucionando de forma segura un problema discrómico.



## OBJETIVO GENERAL

Dar una perspectiva general sobre el blanqueamiento de dientes no vitales, así como las últimas innovaciones que se han presentado en la práctica odontológica con las diferentes técnicas.

## OBJETIVOS ESPECÍFICOS

- Enumerar puntualmente la causa y naturaleza de los cambios de color como consecuencia de lesión pulpar o iatrogénica
- Reconocer la ubicación de la pigmentación, en dentina o esmalte
- Elegir el método apropiado del blanqueamiento interno
- Describir paso a paso las diferentes técnicas de blanqueamiento en dientes no vitales
- Analizar los efectos adversos del blanqueamiento y su prevención





## **CAPITULO 2 CONSIDERACIONES GENERALES**

### **ANTECEDENTES**

#### **HISTORIA DE LA PRIMERA ÉPOCA**

La mayoría de los intentos de blanqueamiento dentario en el siglo XIX fueron realizados sobre dientes no vitales, aunque pronto, los odontólogos intentaron blanquear también los dientes vitales. Los materiales eran bastante cáusticos y peligrosos, por lo tanto, era necesario usarlos con mucha precaución.

A partir de los años 70 del siglo XIX, una de las técnicas mas eficaces para blanquear dientes no vitales era el empleo de cloro, producto obtenido mediante una solución de hidrocloruro de calcio y ácido acético, cuyo derivado comercial se denominó solución de Labarraque que era cloruro sódico líquido.

A finales del siglo XIX, varios agentes oxidantes como el cloruro de aluminio, ácido oxálico, pirozona (peróxido de hidrógeno), peróxido sódico, hipofosfato sódico, cloruro de cal y cianuro potásico, se aplicaron directa o indirectamente por su acción sobre la parte orgánica del diente. Estos materiales se utilizaron para dientes no vitales.<sup>1</sup>



## BLANQUEAMIENTO DENTAL

La Odontología Estética no es un concepto actual. Desde el principio de los tiempos el ser humano ha buscado la belleza de una u otra forma y agradar a los demás. Los cánones de belleza han ido variando a lo largo de la historia.

Ya los egipcios disponían de cosméticos antes del año 2000 A.C. Los dientes sanos y blancos han simbolizado signos de salud, limpieza y fortaleza.

Nuestros antepasados cavernícolas ansiaban tener unos caninos grandes por ser a su juicio sintomáticos de fuerza y salud, imprescindibles antes de la lucha. <sup>14</sup>

En la España prerromana se preconizaba el enjuague con orines envejecidos en cisternas. Múltiples brebajes a lo largo de la Historia perseguían la obtención de dientes más blancos.

En la antigua China imperial, las viudas teñían sus dientes de negro como signo de renuncia a la belleza.

En el Japón medieval y hasta el siglo XIX, se realizaba la técnica del *ohguro* (*dientes negros*). Esta técnica de ennegrecimiento de dientes basada en la aplicación de un tinte negro (obtenido de una mezcla de hongos, sake, hierro oxidado, etc.) se reservaba para acontecimientos sociales de gran importancia. Marcaba la alta posición social por lo que causaba furor entre la nobleza de la época y los samuráis de alto rango. Finalmente las jóvenes casamenteras pasaron a aplicarse el ohguro.

La costumbre empezó a desaparecer a partir de 1873 cuando la emperatriz apareció en público con los dientes blancos.



En Occidente, el blanqueamiento dental es un problema antiguo y no exclusivo de la sociedad actual. Desde hace más de 100 años se ha usado el peróxido de hidrógeno (agua oxigenada) y el ácido clorhídrico (lejía), juntos o por separado, para el blanqueamiento interno (en dientes no vitales) o externo de los dientes.<sup>1</sup>

## RELACIÓN CRONOLÓGICA

1877. *Chapple*, describe en una publicación el uso de ácido oxálico para tratar cierto tipo de decoloraciones dentales.

1879. *Taft* sugiere el uso de una solución clorada que denomina solución de Labarraque.

1884. *Harlan* emplea dióxido de hidrógeno.

1895. *Weskale* recomienda una mezcla de peróxido de hidrógeno y éter que para ser más efectiva, debía activarse con corriente eléctrica.

1916. *Kane* descubre que el exceso de flúor en el agua potable provoca coloraciones oscuras en los dientes, normalmente superficiales. Intenta eliminar las manchas aplicando algodones empapados en ácido clorhídrico y calentando con llama. <sup>11</sup>

1918. *Abbot* establece las bases para las técnicas actuales al introducir un método efectivo consistente en peróxido de hidrógeno al 37% que se activaba con luz y calor ("superoxol").<sup>1</sup>

- Para el tratamiento de las coloraciones provocadas por el exceso de flúor (fluorosis) *Kane* propone el uso de *técnicas de microabrasión* (pequeño desgaste de la superficie del esmalte).



■ *Abbot* preconiza el *tratamiento puramente químico* a base de peróxido de hidrógeno.

1937. *Ames* comunica por primera vez el éxito de un blanqueamiento.

1942. *Yonger* aporta el primer tratamiento contra la fluorosis dental.

1960´S. *Klusmier* introduce uso de gly-oxide.

1966. *McInnes* aplicaba sobre los dientes algodones impregnados con una solución preparada "in situ" de 5 ml de ácido clorhídrico al 36%, 5 ml de peróxido de hidrógeno al 30% y éter al 30%. Tras unos 18 minutos se aclaraban los dientes con agua y se aplicaba una pasta de bicarbonato de sodio para neutralizar. Finalmente pulía los dientes.<sup>1</sup>

1970. *Cohen* desarrolla el primer tratamiento para decoloraciones por tetraciclinas

1972. *Arens*, ante el aumento de tinciones por tetraciclinas en la década de los 70, reactiva las técnicas de blanqueamiento de *Abbot*, caídas en desuso, consistentes en la aplicación de peróxido de hidrógeno activado por calor.<sup>14</sup>

1980´S. *Zaragoza y cols.* Introduce la técnica termoquímica denominada "blanqueamiento BV" (peróxido de hidrógeno al 70% activado por calor en una cubeta térmica). Aunque con interesantes resultados cae en desuso por ser poco práctica y peligrosa por la alta concentración del producto que requiere excepcionales medidas de seguridad.<sup>1</sup>

1984. *McCloskey* preconiza el empleo de una solución diluida de ácido clorhídrico frotándola contra el esmalte con bolas de algodón y prosiguiendo con la técnica de *McInnes*.



1986. *Munro*. Desarrolla el primer agente comercial blanqueador con 10% de peróxido de carbamida ("White&Brite", Omnil International).

1989. *Feinman y cols.*, seguidores de Arens, son los primeros en definir cuidadosamente la técnica de peróxido de hidrógeno activado por calor y, sobre todo, su real campo de aplicación.<sup>3</sup>

1989. *Haywood y Heymann* recomiendan el uso de un gel de peróxido de carbamida al 10% (equivalente al peróxido de hidrógeno al 3.6%) aplicado en la boca mediante finas cubetas de plástico individualizadas para cada paciente y su uso durante varias horas diarias en domicilio durante un período de 1-2 semanas. Esto fue el origen de alguna de las actuales técnicas más extendidas y económicas y que presentan la gran ventaja de basarse en sustancias blanqueadoras a concentraciones muy bajas (blanqueamiento domiciliario o casero).<sup>1</sup>

1990. Se comercializa el "Prema" ("Premier"), una mezcla de ácido clorhídrico al 10% y piedra pómez.

1991. *Miara y cols.* Tras probar diferentes mezclas de ácidos y peróxido de hidrógeno a diferentes concentraciones introducen en el mercado el sistema "Microclean" (Cedia). Una mezcla de ácido clorhídrico, polvo de piedra pómez y peróxido de hidrógeno a baja concentración que se aplicaba mediante copas de goma en periodos de unos 8 segundos a los dientes tratados.<sup>11</sup>

## DEFINICIÓN DE BLANQUEAMIENTO

En Odontología, se denomina blanqueamiento a la terapéutica destinada a aclarar el color dentario por medio de agentes químicos llamados



blanqueadores. Estos pueden actuar por sí solos, o con la combinación de agentes físicos como luz y/o calor. <sup>6</sup>

De manera general el cambio de coloración del diente se denomina **alocromia** y a los métodos utilizados para corregir esta alteración **nostocromía** o blanqueamiento.

**Alocromia.**- del griego alos-diferente y cromos-color. Es la alteración del color y brillo de un diente.

**Nostocromía.**- del griego nostos-regreso y cromos-color. Es el modo como se restituye el color natural de los tejidos de la corona clínica de un diente.

**Discromia.** Oscurecimiento de los dientes.

El blanqueamiento de dientes es la terapéutica encaminada a modificar algunas coloraciones anormales de los dientes.

Por lo tanto en la Odontología se utiliza el término aclaramiento dental para designar el efecto del tratamiento de blanqueamiento dental y a las técnicas o procedimientos empleados para aclarar el color dentario.

Uno de los factores que altera sin duda la estética dental es el cambio de color cuyo origen es multicausal, pudiendo resumirse a grosso modo en causas intrínsecas y extrínsecas.<sup>8</sup>



## DIAGNÓSTICO

- Estudio radiográfico
- Diagnóstico de caries
- Valoración del estado de restauraciones antiguas (defectuosas, fracturadas)
- Exploración de dientes tratados endodónticamente
- Valoración del estado gingival
- Valoración de vitalidad pulpar y sensibilidad dentinaria
- Valoración de surcos, fisuras y defectos
- Establecer si el paciente es candidato para un tratamiento de blanqueamiento dental.
- Estimación de los resultados del tratamiento de blanqueamiento dental.<sup>3</sup>

El proceso de blanqueamiento con la utilización de sustancias químicas consiste en una serie de pasos, de los cuales, todos son importantes para el éxito de la técnica. Esto es posible por el alto poder de penetración de los agentes químicos empleados y por la porosidad de la estructura dentaria (esmalte y dentina).

El tiempo que el diente permanece oscuro es un factor importante para el pronóstico del blanqueamiento, pues se ha observado que dientes que permanecieron un largo período con oscurecimiento, tardan más tiempo para restablecer su color normal.<sup>2</sup>

Otro punto que debe considerarse es si el diente ya tuvo algún tratamiento blanqueador. En caso afirmativo, difícilmente se va a conseguir restablecer el color por medios químicos, a no ser que la técnica empleada haya sido incorrecta.



Se debe tener una radiografía periapical reciente, para verificar las condiciones del tratamiento endodóntico y del periápice, y ante cualquier anomalía, se debe considerar la posibilidad de un retratamiento o no, así como también debemos advertir al paciente que el blanqueamiento no siempre es definitivo, pudiendo volver a oscurecerse el diente por filtración de agentes vía porosidad de la estructura dentaria o sellado de la interfaz diente/restauración. Debemos informar el costo financiero al paciente, y por último deberá llenar un formulario de aceptación del tratamiento una vez hecho el examen previo y con el consentimiento del paciente, pasamos a la parte clínica de la técnica.

Con una escala de colores se debe tomar el color inicial y también el color que buscamos con la misma escala, y anotamos en la historia clínica del paciente. El paciente debe acompañar este procedimiento con un espejo.

Otro paso importante es documentar a través de una fotografía la situación clínica, de esta forma podemos comprobar el color que el diente presentó inicialmente. Está contraindicada la anestesia, pues ante cualquier sensibilidad presentada por el paciente durante la aplicación de los agentes químicos, debe suspenderse el procedimiento.

Por lo tanto, antes de colocar el dique de hule, debemos proteger el labio, la mucosa y la encía con Omcilon A en Orabase ó vaselina sólida. Después de haber colocado el dique en el diente, debemos proteger la región cervical con barniz convencional y en seguida hacer una fijación con hilo dental. El hilo no debe ser presionado hacia adentro del surco, pues absorbe el agente blanqueador y puede provocar una lesión gingival. Son importantes estas recomendaciones, pues las sustancias son muy cáusticas y con bajo peso molecular, por lo tanto con alto poder de penetración. 2



## CAPITULO 3

### ETIOLOGIA DE LAS COLORACIONES

- CAUSAS EXÓGENAS
- CAUSAS LOCALES ENDÓGENAS
- CAUSAS GENERALES O SISTÉMICAS

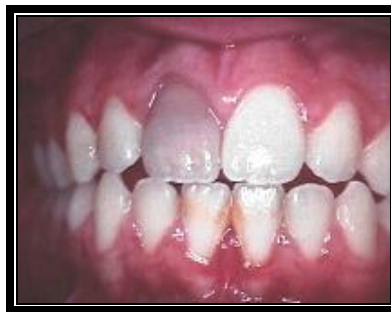#### Causas exógenas

Algunos alimentos, como el té, café, vino, pero sobre todo los hábitos, como fumar, masticar tabaco, nuez de betel.

Los fármacos y materiales usados por el odontólogo pueden colorear el diente y entre ellos, sustancias inicialmente no teñidas como la clorhexidina y algunos aceites volátiles, yodoformo, mercuriales, orgánicos, nitrato de plata, y diversas amalgamas.<sup>1</sup>

#### Causas endógenas

1. degradación vascular pulpar
  - hemorragia pulpar y sus productos de desintegración después de la extirpación pulpar.



- necrosis pulpar
- traumatismos



## 2. Medicamentos

- Esencia de canela (produce un color castaño claro)
- Yoduros (amarillo a castaño oscuro)
- Yodoformo (café a castaño)

## 3. Materiales de obturación.

- Amalgama de plata (gris azulado al gris oscuro)
- Oro (si se combina con restos de caries produce color castaño oscuro) .17

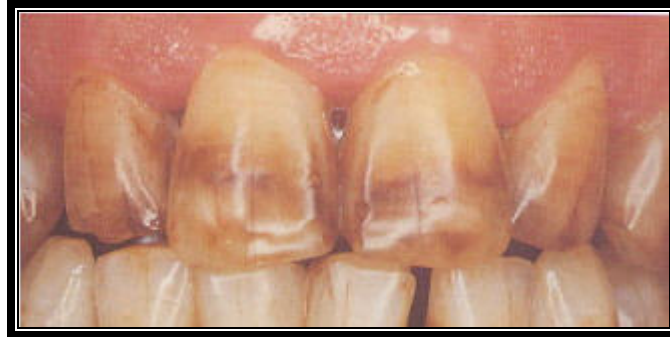## Causas generales o sistémicas

### 1. Enfermedades congénitas o adquiridas

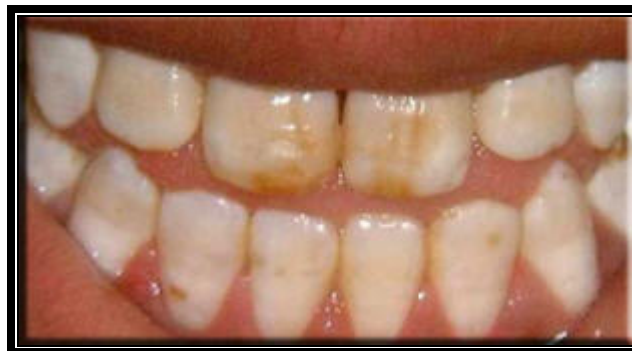- Eritroblastosis fetal, resultado de un factor Rh incompatible (castaño grisáceo)
- Ictericia por hepatitis (verde azulado o pardo)
- Hipocalcificación o hipoplasia del esmalte como amelogénesis imperfecta
- Daño cerebral, neurológico, renal severo y alergias importantes pueden interferir con el desarrollo normal del esmalte.
- Deficiencias de vitaminas A, C y D, calcio y fósforo durante el período de formación puede causar hipoplasia del esmalte. (Dichas deficiencias no afectan al adulto en iguales circunstancias) 8

## 2. Antibioterapia

- Tetraciclinas
- Clorotetraciclinas (aureomicina)



## 3. Fluorosis dental endémica



## 4. Decoloración debido a edad avanzada.



## CAPITULO 4

### FARMACOLOGÍA

Todos los procedimientos de blanqueamiento tienen en común el uso de sustancias liberadoras de oxígeno para eliminar o reducir las tinciones dentales.

Ello se lleva a cabo mediante un proceso oxidativo, que provoca oxidación total, paso a paso, de los cromógenos orgánicos, transformándolos en productos menos coloreados y finalmente en sustancias residuales, CO<sub>2</sub> y agua, por ello un factor determinante del éxito del proceso es la naturaleza química de las tinciones y su susceptibilidad a la oxidación, así como la intensidad del proceso oxidativo que depende del tipo de agente liberador de oxígeno, su concentración y duración.<sup>14</sup>

Se emplean medicamentos que liberan oxígeno, llamados, blanqueadores, los cuales son activados por catalizadores físicos térmicos. Algunos de estos medicamentos son:

- Superoxol, solución de peróxido de hidrógeno al 30% en agua
- Peróxido de carbamida (peróxido de urea).
- Éter
- Ácido clorhídrico
- Hipoclorito de sodio
- Perborato de sodio
- Hidrato de cloral al 80%, recomendado por aumentar la traslucidez del diente.



El peróxido de carbamida está compuesto por urea y peróxido de hidrógeno en relación 1:1.

El peróxido de hidrógeno al 35% lleva este principio y el resto es agua.

El peróxido de carbamida en una solución acuosa se utiliza en la mayoría de los kits de blanqueamiento, se descompone en una solución de peróxido de hidrógeno.<sup>1</sup>

## COMPONENTES DE LOS AGENTES BLANQUEADORES

- Peroxido de hidrógeno
- Peroxido de carbamida
- Perborato sódico
- Agente aglutinante: carbopol o polyx
- Urea
- Vehículo (glicerina, dentífrico, glicol)
- Surfactante y dispersantes de pigmentos
- Conservadores
- Aromatizantes
- Fluoruro (en algunos productos recientes para reducir la sensibilidad).

### Peróxido de carbamida

El peróxido de carbamida al 10% en solución acuosa se utiliza en la mayoría de los kits de blanqueamiento domiciliario. Se descompone en una solución de peróxido de hidrógeno al 3.35% y de urea al 6.65%.



## Peróxido de hidrógeno

La mayoría de los agentes blanqueadores contienen peróxido de hidrógeno en alguna forma, se descompone en agua y oxígeno. Las moléculas de oxígeno penetran en el diente liberando la molécula de pigmento y produciendo el blanqueamiento dental.<sup>6</sup>

## Materiales que no contienen peróxido de hidrógeno

Estos materiales contienen, como componente activo, perborato sódico, cloruro sódico, oxígeno, fluoruro sódico y otros materiales puros. El complejo de oxígeno interactúa con la estructura dentaria. Durante el proceso de fabricación, se produce un complejo de oxígeno mientras se elimina perborato sódico, y en su estado final se obtiene un gel libre de peróxido. El gel interactúa con la estructura dental húmeda y se activa. El complejo de oxígeno interactúa con la estructura dentaria, y satura y cambia los aminoácidos y dobles enlaces de oxígeno, responsables de la pigmentación dentaria.

## Agentes aglutinantes

Carbopol (carboxipolimetileno).

Se trata de un polímero de ácido poliacrílico. La trolamina, que es un agente neutralizante, a menudo se añade al carbopol para reducir el pH de los geles, las soluciones que contienen carbopol liberan oxígeno lentamente, mientras que aquellas que no lo tienen liberan oxígeno con rapidez. La velocidad de oxigenación afecta la frecuencia de recambio de la solución durante el blanqueamiento. Las soluciones que liberan oxígeno rápidamente, liberan la máxima cantidad de éste en menos de 1 hora, mientras que las soluciones lentas requieren 2 a 3 horas para la máxima liberación de oxígeno, pero permanecen activas durante casi 10 horas.



El carbopol aumenta la viscosidad del material blanqueador. La naturaleza tixotrópica del carbopol permite una mejor retención en la cubeta del gel de liberación lenta y también mejora la adherencia al diente.<sup>8</sup>

## Urea

La urea se produce de forma natural en el cuerpo, en las glándulas salivales, y está presente en la saliva y el líquido crevicular gingival. La urea se descompone de forma espontánea o a través del metabolismo de las bacterias, en amoníaco y dióxido de carbono. La urea se utiliza en los kits para:

- Estabilizar el peróxido de hidrógeno, proporciona una asociación lábil con el peróxido de hidrógeno que se rompe con facilidad.
- Elevar el pH de la solución.
- Aumentar otras cualidades deseables, como los efectos anticariogénicos, y estimulación salival.

## Vehículo

En la fórmula del peróxido de carbamida hay una base de glicerina que aumenta la viscosidad del producto y facilita su manipulación. No obstante puede deshidratar el diente.

## Surfactante y dispersante de pigmentos

El surfactante funciona como agente humidificador superficial que permite difundir el peróxido de hidrógeno a través del límite gel-diente.

Un dispersante de pigmentos los mantiene en suspensión (como en los suavizantes comerciales de agua).



## Conservadores

Todas las soluciones contienen un conservador, como pueden ser la citroxaina, el ácido fosfórico, el ácido cítrico o el estaño sódico.<sup>14</sup>

Estos conservadores secuestran metales tradicionales como hierro, cobre, magnesio, los cuales aceleran la descomposición de peróxido de hidrógeno, estas soluciones ácidas brindan una mayor durabilidad y estabilidad a los geles. Por lo tanto tienen un pH ácido moderado.

## Aromatizantes

Se utilizan para aumentar la gama de selección del agente blanqueador y mejorar la aceptación del producto por parte del paciente.<sup>7</sup>

## MECANISMO DE ACCIÓN DE LOS AGENTES BLANQUEADORES

Si el oscurecimiento del diente se debe a la incorporación de pigmentos en la estructura dentaria, el mecanismo básico de los agentes blanqueadores sería la oxidación, o reducción de dichos pigmentos por “fraccionamiento” de las cadenas moleculares en su configuración.

En manchas dentarias como por ejemplo las de dientes desvitalizados, el proceso de blanqueamiento es posible gracias a la permeabilidad que ofrece la estructura dentaria al peróxido de hidrógeno ( $H_2O_2$ ), que tiene la capacidad de difundir a través de dicha estructura, produciendo oxidación o reducción de las moléculas de tinción. En contacto con el tejido, la molécula de  $H_2O_2$  se rompe y forma radicales libres de oxígeno y peridroxilo.





Estos radicales libres altamente inestables pueden “fracturar” pigmentos macromoleculares, reduciéndolos a moléculas cada vez más pequeñas hasta que, por difusión, estos pigmentos son eliminados totalmente.

El peróxido de hidrógeno es capaz de formar diferentes tipos de oxígeno activo, dependiendo de la temperatura, pH, luz y presencia de catalizadores.

Hay que advertir que una elevación de 10 °C en la temperatura ambiente dobla la velocidad de reacción y el proceso de blanqueamiento. El calor actúa como catalizador en la descomposición del agente blanqueante a productos oxidantes y aporta energía a la solución blanqueante, haciendo más fácil su difusión expansional a la estructura dentaria.<sup>13</sup>

## INDICACIONES

- Dientes no vitales oscurecidos. Es decir, dientes con tratamiento endodóntico correcto (técnica de condensación lateral o conos múltiples).
- Dientes vitales manchados por tetraciclinas. Que no responden favorablemente a las técnicas de blanqueamiento extracoronario. En estos casos, el paciente debe someterse primero a endodoncia intencional para permitir la aplicación mecánica del agente blanqueante en la cámara pulpar.
- Dientes vitales con calcificación completa de la cámara pulpar y conductos radiculares. (situaciones verificadas por examen radiológico). Pueden blanquearse en la medida, en la que no existan signos de patología periapical.<sup>2-19-14-7</sup>



## CONTRAINDICACIONES

- ✦ Pacientes perfeccionistas. Que esperan una excelencia estética, son malos candidatos al blanqueamiento.
- ✦ Pacientes infectados por caries y/o enfermedad periodontal. Antes se debe controlar la enfermedad.
- ✦ Dientes oscurecidos durante muchos años. Ya que sus posibilidades de éxito son mínimas.
- ✦ Dientes muy restaurados o con grandes caries no deben blanquearse. En estos casos, la mejor alternativa es una restauración de cobertura completa.
- ✦ Fisuras y/o fallos de restauraciones. Para determinar si existe o no comunicación entre cámara y el ambiente oral. Por lo que se debe sellar el defecto antes del blanqueamiento, para prevenir la filtración del agente blanqueador.
- ✦ Dientes con traumatismos previos. Aumentan la posibilidad de reabsorción cervical.
- ✦ Pacientes embarazadas y lactancia,
- ✦ En pacientes con alergias al Peróxido.
- ✦ Menores de edad.<sup>1-2-11-8</sup>

## CAPITULO 5

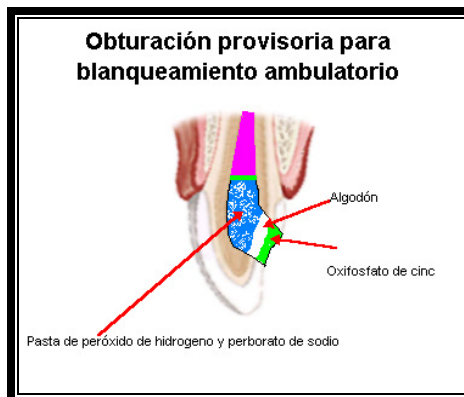
### TÉCNICAS UTILIZADAS EN EL BLANQUEAMIENTO DE DIENTES NO VITALES

1. TÉCNICA AMBULATORIA
2. TÉCNICA TERMOCÁTALITICA
3. TÉCNICA COMBINADA

#### TECNICA DE BLANQUEAMIENTO AMBULATORIO O MEDIATA

El blanqueamiento de larga duración “walking bleach” (ambulatorio), desarrollado por Spasser en 1961, consiste en dejar pasta de perborato de sodio y agua durante un periodo determinado de tiempo en la cámara pulpar, sellando provisionalmente. Nutting y Poe sustituyeron la proporción de agua para lograr un mayor efecto blanqueador.<sup>20</sup>

En casos que requieran blanqueamiento intracoronal, el blanqueamiento ambulatorio es preferible, dado que requiere menos tiempo en la consulta y resulta más seguro y más cómodo para el paciente.<sup>3</sup>



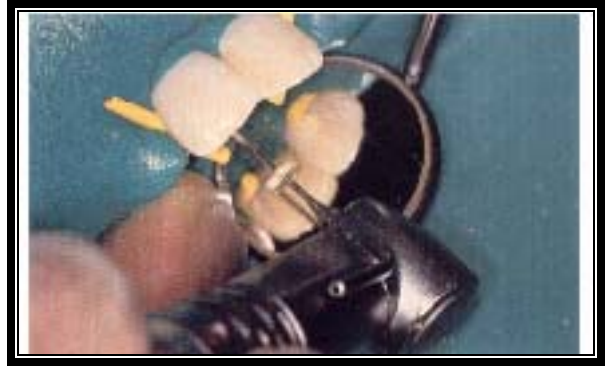


## PROCEDIMIENTO

La técnica consta de los siguientes pasos:

- 1.-Informar al paciente sobre las posibles causas de pigmentación, el procedimiento que se ha de seguir, el resultado esperado y la posibilidad de repigmentación futura.
- 2.-Tomar radiografías para evaluar el estado de los tejidos periapicales y la calidad de la obturación endodóntica.
- 3.-Evaluar la calidad y el color de cualquier restauración presente, y reemplazarla en caso de que sea deficiente. La pigmentación dentaria a menudo es el resultado de la filtración o pigmentación de las restauraciones, en tales casos es suficiente, en general, limpiar la cámara pulpar y reemplazar las restauraciones defectuosas.
- 4.-Evaluar el color dental con una guía de color, y tomar fotografías clínicas al principio del procedimiento y durante este; las fotos ofrecerán un punto de referencia para futuras comparaciones.
- 5.- Aislar el diente con dique de goma adaptado firmemente al margen cervical del diente para evitar la posible filtración del agente blanqueador hacia el tejido gingival. Pueden utilizarse cuñas interproximales y ligaduras con objeto de mejorar el aislamiento. Si se usa peróxido de hidrogeno, debe aplicarse una crema protectora, como orábasa o vaselina a los tejidos gingivales circundantes antes de colocar el dique de goma.
- 6.- Eliminar todo el material restaurador de la cavidad, exponiendo la dentina y repasando el acceso. Asegurarse de que tanto los cuernos pulpares como otras áreas que contenían tejido pulpar estén adecuadamente expuestos y limpios.
- 7.-Eliminar todos los materiales hasta un nivel justo por debajo del margen gingival vestibular. Para disolver los restos de cemento de la obturación

puede usarse una torunda de algodón embebida en un solvente de naranja, cloroformo o xilol.

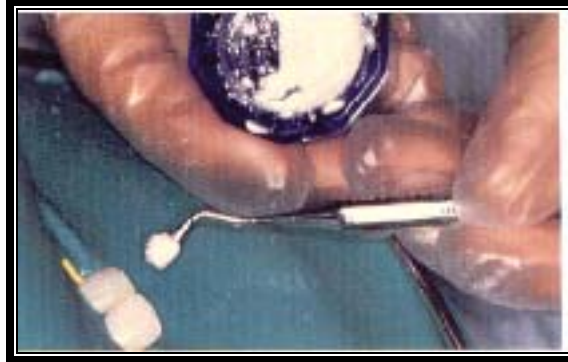

La gutapercha puede eliminarse de varias formas: mediante un instrumento caliente eléctrico o manual, directamente sobre la gutapercha o mediante fresas de Gates-Glidden medida según la profundidad exacta de la barrera unos 3 mm por debajo de la línea amelocementaria.

8.-Aplicar sobre la obturación endodóntica una capa de suficiente grosor, al menos de 2 mm, de cemento blanco como barrera protectora, como cemento de poliacrilato, cemento de fosfato de cinc, Ionómero de vidrio, material restaurador provisional o cavit. La altura coronal de la barrera debe proteger los tubúlos dentinarios, así como la inserción del epitelio externo.

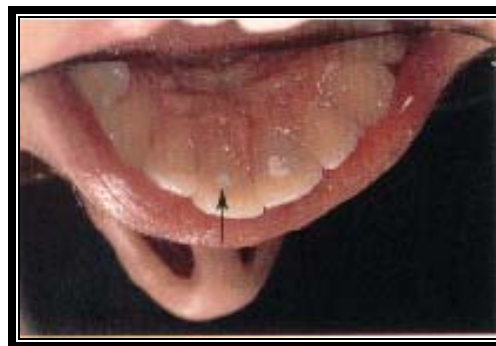9.-Preparar la pasta de blanqueamiento ambulatorio mezclando perborato sódico con un líquido inerte, como el agua, solución salina o solución anestésica a una consistencia espesa de arena húmeda. Mediante un instrumento de plástico, aplicar pasta en la cámara pulpar.

Eliminar el exceso del líquido con una torunda de algodón, lo cual también comprime y empuja la pasta a través de toda la cámara pulpar.



Es mejor mezclar hasta conseguir una masa espesa, lo cual facilita que se le pueda empacar en el conducto radicular, debe tener consistencia de arena húmeda. Se coloca el material blanqueador en la cavidad de acceso con un instrumento plástico plano y se comprime fuertemente.

10.- Eliminar el exceso de pasta de blanqueamiento de los socavones que existen en el cuerno pulpar y el área gingival, y aplicar directamente un cemento provisional grueso que selle bien a la pasta y los socavones cuidadosamente, al menos 3 mm de grosor del cemento provisional, para asegurar un buen sellado .1-2-3-5

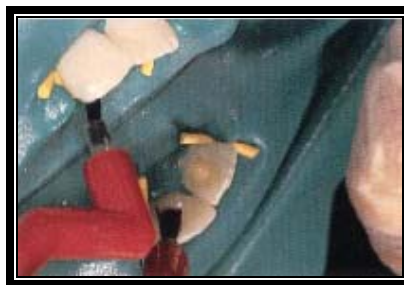


11.-Eliminar el dique de goma, e Informar al paciente que el agente blanqueador actuará poco de manera que van a pasar unos días antes que el blanqueamiento sea visible.

12.-Citar al paciente unas 2 semanas después y si fuera necesario, repetir el procedimiento varias veces. Los tratamientos de repetición son similares al primero.

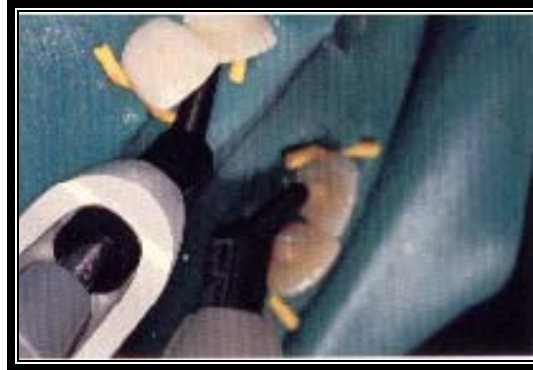13.- Como procedimiento opcional, si el primer blanqueamiento no fuera satisfactorio, reforzar la pasta de blanqueamiento ambulatorio mezclando, en vez de agua, el perborato sódico con concentraciones del peróxido de hidrógeno gradualmente en aumento (al 3-30 %). Aunque una mezcla de perborato sódico y peróxido de hidrogeno al 30% blanquea mas rápidamente, en la mayoría de los casos, los resultados a largo plazo son similares los del perborato sódico con agua y, por tanto la mezcla no debería usarse de manera rutinaria. Los oxidantes más potentes pueden penetrar dentro de los tubúlos dentinarios, dañando el periodonto cervical.

14. Si el tratamiento fue exitoso, después de obtener el color ideal, sea por la técnica inmediata o mediata, debemos esperar una semana antes de realizar la restauración definitiva. En ese período podemos dejar la cámara pulpar con una pasta de hidróxido de calcio para alcalinizar el medio, y una restauración provisional. <sup>1-2</sup>



Se aplica un agente adhesivo con un pincel fino

Se aplica el composite al diente aumentando el grosor por capas.



Se ha demostrado que de 4 a 5 sesiones son necesarias para obtener un color ideal. Por lo tanto, no tiene sentido aplicar más de cuatro sesiones cuando no obtuviéramos ninguna mejoría, pues además de la pérdida total de tiempo, podemos tener más riesgos, como fractura o accidentes ocasionales. <sup>13</sup>

Al momento que restauramos con resina compuesta y el diente vuelve a rehidratarse, éste se presentará un poco más oscuro, por es conveniente dejar el diente con una tonalidad un poco más clara.

## TÉCNICA TERMOCATÁLITICA O INMEDIATA

El método termocatalítico, consiste en aplicar agua oxigenada como solución acuosa al 30% (Superoxol) o como una solución éter al 25% (Pyrazon) en la cámara pulpar de la porción coronaria y posteriormente se calienta el diente. Como fuente de calor se emplean lámparas especiales de luz ultravioleta o de infrarrojos, condensadores de bolas calentados al rojo vivo o instrumentos eléctricos blanqueadores, como la luz halógena.<sup>19-20</sup>





En la técnica inmediata utilizamos el peridrol, que es una solución de agua oxigenada a 120 volúmenes y al 30-35%, Algunos autores recomiendan dejar en la cámara pulpar una pasta de hidróxido de calcio, pues el mismo tiene una acción de neutralizar el medio por ser una sustancia alcalina, disminuyendo los riesgos del peróxido de hidrógeno. Esta sería la técnica inmediata, pues el calor tiene la función de aumentar la velocidad de reacción de oxidorreducción sin promover cualquier tipo de daños a la estructura dentaria.

La técnica consiste en colocar en la cámara pulpar un agente químico oxidante, generalmente peróxido de hidrógeno al 30-35 %, seguido por aplicación de calor con aparatos eléctricos, la aleación de luz con lámparas de diseño especial o ambas cosas. La técnica consiste en los siguientes pasos:

- Familiarizar al paciente sobre las posibles causas de pigmentación, el procedimiento a que se va seguir, el resultado esperado y la posibilidad de la repigmentación futura.
- Tomar radiografías para evaluar el estado de los tejidos periapicales y la calidad de la obturación endodóntica. La endodoncia fallida o la obturación dudosa deben tratarse antes del blanqueamiento.
- Evaluar el color dental con una guía de color y tomar fotografías clínicas antes del procedimiento y durante éste.
- Evaluar la calidad y el color de cualquier restauración presente y reemplazarla si fuera deficiente.
- Aplicar una crema protectora a los tejidos gingivales circundantes y aislar los dientes con dique de goma y ligaduras de hilo dental. Si se usa una lámpara de calor, evítese colocar grapas metálicas para el



dique de goma, ya que podría calentarse provocando dolor al paciente.

- No usar anestesia.
- Usar gafas para proteger los ojos del paciente y del operador.
- Aplicar sobre la obturación endodóntica una capa de suficiente grosor, al menos 2 mm, de cemento blanco como barrera protectora, como cemento de policarboxilato, cemento de fosfato de cinc, ionómero de vidrio, cemento provisional IRM o cavit.
- La altura coronal de la barrera debe proteger los tubúlos dentinarios, conformando la inserción epitelial externa.<sup>20</sup>
- Mojar una torunda de algodón o un trozo de gasa en una pequeña cantidad de peróxido de hidrógeno al 30-35 % y ponerlo en la cámara pulpar. Puede usarse un gel de blanqueamiento a base de peróxido de hidrógeno en vez de la solución acuosa.
- Aplicar calor con un aparato de calor o lámpara. La temperatura debe ser menos de lo que el paciente pueda tolerar cómodamente, en general entre 50-60 °C.
- Si fuera necesario, se moja la cámara pulpar con una torunda de algodón embebida en peróxido de hidrógeno. Si el diente se vuelve más sensible, habrá que detener de inmediato el procedimiento blanqueador.
- Es preferible que el blanqueamiento se aplique con un intervalo de 5 minutos en vez de hacerlo durante un período largo y continuo.
- Eliminar la fuente de calor o luz, permitiendo que el diente se refresque al menos durante 5 min. Luego lavar con agua caliente durante 1 minuto y quitar el dique de goma.
- Secar el diente y colocar la pasta de blanqueamiento ambulatorio en la cámara pulpar.



- Citar al paciente para unas 2 semanas después y evaluar la eficacia del blanqueamiento. Se tomarán fotografías clínicas con la misma guía de color usada en las fotos iniciales a efectos de comparación
- Si fuera necesario, se repetirá el procedimiento blanqueador.<sup>2-9-16-15</sup>

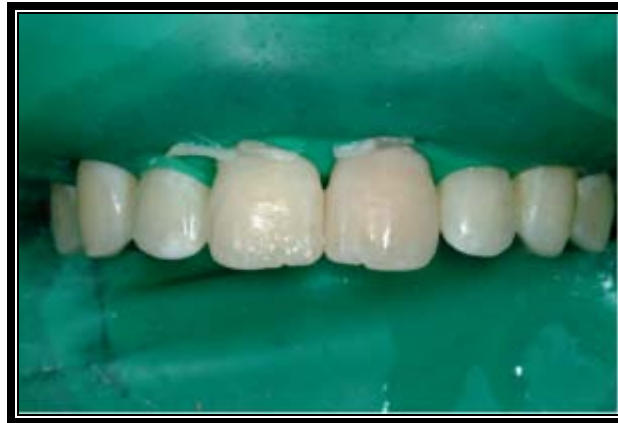## TÉCNICA DE BLANQUEAMIENTO INTERNO/EXTERNO O TÉCNICA COMBINADA

La combinación de ambos métodos, en la cual se lleva a cabo un blanqueamiento de larga duración inmediatamente después del blanqueamiento termocatalítico.<sup>19-21</sup>

El tratamiento combinado «blanqueamiento interno/externo», también se ha llamado, técnica de blanqueamiento intracoronal administrado por el paciente o «técnica modificada de blanqueamiento ambulatorio».

### PROCEDIMIENTO

- Se prepara el diente no vital. Es esencial tomar una radiografía preoperatoria para asegurarse de que existe un tratamiento endodóntico aceptable y no hay patología apical. El diente puede aislarse con el dique de goma para eliminar meticulosamente la restauración extracoronal existente; no obstante, no es imprescindible hacerlo, ya que el material blanqueador no es cáustico.



- Se coloca una barrera protectora sobre la gutapercha para evitar cualquier escape del blanqueador en el sistema de conducto radicular hacia la Línea Amelo Cementaría.
- Se coloca un tapón de hidróxido de calcio con un grosor de aproximadamente 1 mm sobre la gutapercha expuesta. Esta medida profiláctica tiene por objetivo mantener un medio alcalino dado que la reabsorción a nivel cervical se ha asociado con un descenso de pH. Puede tomarse una radiografía periapical en esta fase, aunque no sea necesario, para asegurarse de que la barrera ha sido bien colocada.
- Se limpia la cavidad y se elimina cualquier resto de cuernos pulpares.
- Se aplica el grabado ácido a la cavidad no para aumentar el efecto blanqueador, sino simplemente para limpiar la superficie interna. Se coloca una bolita de algodón en la cavidad de acceso a fin de evitar la obstrucción alimentaria.
- Se toma el color preoperatorio, tanto de los dientes no vitales como de los dientes circundantes, y se anota en la historia clínica del paciente o en la ficha de blanqueamiento.



## ▣ Instrucciones para el blanqueamiento domiciliario

Se revisa la cubeta de blanqueamiento para su adaptación y comodidad. Se pide al paciente que no muerda con los dientes anteriores mientras dure el tratamiento. Se manda al paciente a casa con instrucciones referentes al blanqueamiento y suficientes materiales para realizarlo.<sup>2-16-18</sup>

Antes del blanqueamiento, se elimina con un palillo dental la bolita de algodón de la cavidad. Puede aplicarse la jeringa de blanqueamiento directamente en la cámara pulpar abierta antes de asentar la cubeta de blanqueamiento o bien aplicarse el material blanqueador en la cubeta.

Colocando el material sobrante en el espacio de la cámara pulpar abierta. Se enseña al paciente a eliminar el exceso del material con un cepillo dental o con un pañuelo de papel.

Después de la sesión de blanqueamiento, se irriga el diente con una Jeringa de agua y se inserta de nuevo en él otra bolita de algodón. Después de cada comida, se irriga otra vez el diente con agua para asegurarse de que no quede remanente y se coloca una nueva bolita de algodón.

## ▣ Momento de tratamiento

Si el paciente puede cambiar la solución cada 2 horas, tal vez no se requieran más de 5 a 8 aplicaciones para conseguir el blanqueamiento deseado, lo cual puede lograrse en cuestión de días. Cuanto más a menudo se cambia la solución, tanto más rápidamente va a tener lugar el blanqueamiento. La aplicación nocturna tendrá un efecto más lento que las 2 aplicaciones diarias. Se ha recomendado que, a menos que el diente esté intensamente pigmentado, el blanqueamiento se aplique durante el día a fin de controlarlo mejor.<sup>2-1</sup>



## ■ Reevaluación del color y resultados del blanqueamiento

El paciente vuelve al cabo de 3-7 días. Se evalúan los cambios de color. Si el blanqueamiento ha sido suficiente, el procedimiento puede darse por acabado. Cuanto más pigmentado este el diente, tardará más tiempo el tratamiento blanqueador para eliminar dicha pigmentación. <sup>5</sup>

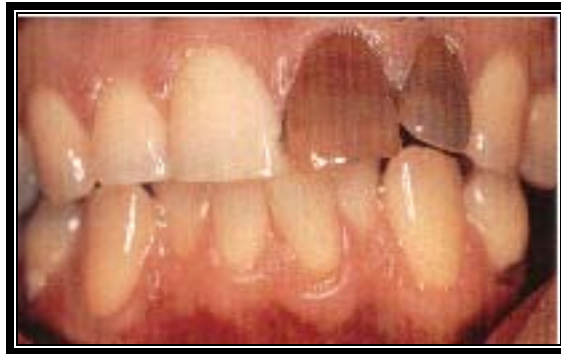Se sella la cavidad con un cemento provisional. Es necesario retrasar durante 2 semanas la colocación de la restauración final para permitir que el oxígeno se disipe del diente y que mejore la fuerza adhesiva del esmalte/composite.<sup>3</sup>

Primero se irriga la cavidad de acceso con hipoclorito sódico a fin de eliminar cualquier residuo remanente. Luego puede aclararse la cavidad con catalasa. Se aplica ácido fosfórico al 37 % durante 15 segundos al margen cavosuperficial, en el esmalte alrededor de la cavidad y la dentina de la cámara pulpar según el protocolo del adhesivo elegido.

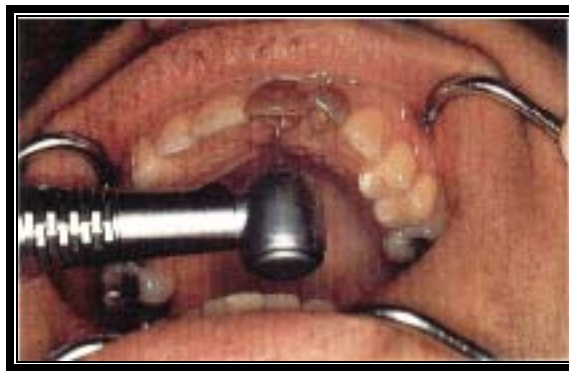Luego se aplican agentes adhesivos en la dentina y el esmalte. Se sella la cavidad con una restauración de composite aumentando por capas su grosor.

## ■ Revisión

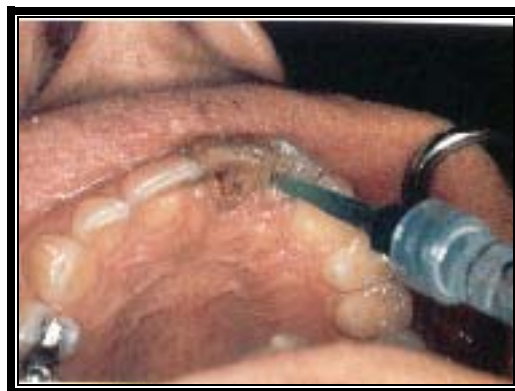Hay que revisar el diente periódicamente y tomar cada año una radiografía para comprobar cualquier signo de un proceso inflamatorio cervical.



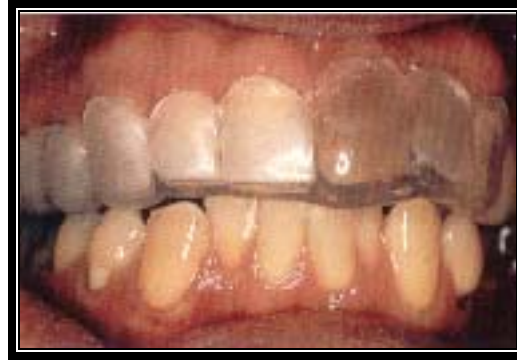Paciente con dos dientes no vitales pigmentados



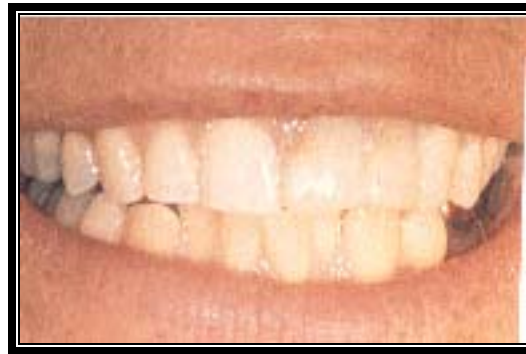Se eliminaron las restauraciones por palatino y se limpia la cavidad cameral.



Se aplica material blanqueador un la jeringa directamente



La cubeta de blanqueamiento se adapta sobre los dientes para retener el material blanqueador por palatino y al mismo tiempo permitir el blanqueamiento del lado vestibular del diente.<sup>2</sup>



Resultado final.

## **VENTAJAS DE LA TÉCNICA DE BLANQUEAMIENTO INTERIOR/EXTERIOR**

1. Se dispone de una mayor área superficial, interna y externamente, para aplicar el blanqueamiento.





2. Se usa una concentración menor (peróxido de carbamida al 10 % con pH neutro) del material blanqueador.
3. Es de esperar que esta técnica elimine la incidencia de reabsorción cervical dado que se reducen la mayoría de los posibles factores de reabsorción.
4. No es necesario cambiar la obturación provisional de la cavidad de acceso, ya que dicha cavidad permanece abierta. (Anteriormente, el oxígeno que se había liberado durante el proceso de blanqueamiento a menudo hacía caer el cemento provisional del diente. El oxígeno puede escapar normalmente sin que se concentre ejerciendo presión.)
5. El tiempo del tratamiento, en vez de prolongarse en semanas, se reduce a días, si se practican varias reposiciones al día.
6. El paciente puede dejar de rellenar la cámara pulpar una vez conseguido el color deseado.
7. El uso de catalasa antes de colocar la restauración elimina el oxígeno residual.
8. No se requiere calor para activar el material blanqueador.<sup>1</sup>

## **RIESGOS**

1. La posibilidad de reabsorción cervical, aunque reducida, todavía existe.
2. Pacientes que no colaboran: ya que se trata de una técnica aplicada por el mismo paciente se requiere que éste limpie y vuelva a rellenar la cavidad de acceso. Los odontólogos deben ser cuidadosos al seleccionar e informar al paciente, asegurándose de que éste vuelva a la consulta para que se le coloque la restauración final.
3. Aunque se requiere cierto grado de habilidad manual, por parte del paciente, para colocar la jeringa dentro de la cavidad de acceso, el deseo del paciente de conseguir dientes más blancos contrarresta este problema.



4. El diente puede quedar blanqueado en exceso porque el paciente aplica demasiado material blanqueador. No obstante, ya que se usa una matriz para aplicar y retener dicho material, el color de otros dientes puede blanquearse de manera uniforme para corregir la diferencia del color. Por tanto es esencial hacer revisiones periódicas con intervalos frecuentes para evaluar el cambio del color.

5. La estabilización del color tiene lugar al cabo de un periodo de 2 semanas (puede que ocurriera un ligero oscurecimiento, ya que como en todos los procedimientos de blanqueamiento, 1-2 semanas después el color puede volverse un tono más oscuro).<sup>7-14-8</sup>

## INDICACIONES

- 1 Pueden incluir un tratamiento para adolescentes con maduración gingival incompleta.
- 2 Recomendado en caso de un solo diente oscuro no vital mientras que los dientes circundante son lo bastante claros este fuera el caso se pueden hacer una ventana a la cubeta a nivel de los dientes adyacentes para ayudar al paciente a encontrar el lugar donde ha de colocar el material blanqueador.

Se puede usar una corona provisional sobredimensionada, en caso de que exista la dificultad en retener la cubeta de blanqueamiento.<sup>1</sup>

## ¿POR QUÉ COMBINAR TRATAMIENTOS DE BLANQUEAMIENTO?

- Para hacer más efectivo el programa de blanqueamiento.
- Para motivar a los pacientes a continuar el programa de blanqueamiento ambulatorio.



- Para tratar un problema específico, como el caso de un solo diente vital oscuro o de un solo diente no vital.
- Para escalonar el tratamiento de blanqueamiento en un plan de tratamiento complejo.
- Para tratar las pigmentaciones difíciles, como las causadas por tetraciclinas, las cuales pueden responder mejor a una técnica combinada.
- Para tratar las pigmentaciones de diferentes orígenes que existen en el mismo paciente.<sup>1-2</sup>



## CONCLUSIÓN

Mediante la realización de este trabajo de investigación bibliográfica podemos llegar a la conclusión que en blanqueamiento está indicado en dientes con tratamiento endodóntico correctamente realizado y dientes con coloraciones anormales que no responden a técnicas de blanqueamiento extracoronario.

Siendo el material de elección el peróxido de hidrógeno al 35% (solución) y perborato de Sodio (polvo), con colocación previa de sellado de hidróxido de calcio para prevenir futura reabsorción externa; y luego sellado por encima de ésta con ionómero de vidrio.

Una vez terminado el blanqueamiento se obtura con hidróxido de calcio y una restauración provisional durante 7 días ya que esto mantiene un pH alcalino evitando la reabsorción cervical externa y la eliminación de oxígeno residual para que no interfiera en la polimerización del material restaurador definitivo.

El material restaurador definitivo de elección es un composite híbrido junto con un sistema de adhesión.



## BIBLIOGRAFIA

1. LINDA GREENWALL TÉCNICAS DE BLANQUEAMIENTO EN ODONTOLOGÍA RESTAURADORA. ARS MÉDICA. 2002, PP. 24-177,
2. STEFANELLO BUSATO AL., ODONTOLOGÍA RESTAURADORA Y ESTÉTICA. EDITORIAL AMOLCA. 1995, PP.
3. COHEN STHEPEN. LAS VÍAS DE LA PULPA. 8ª EDICIÓN, PP.747, 76. EDIT.MED. PANAMERICANA. BS.AS. 1988.
4. INGLE JOHN, ENDODONCIA. 4ª EDICIÓN 1996. CAPITULO 20. PP.912-919
5. ANGEL LASALA. ENDODONCIA 4ª EDICIÓN 1995. EDITORIAL SALVAT. PP.601-606
6. [HTTP://WWW.ODONTOCAT](http://www.odontocat.com) ESPECIALIDADES ESTÉTICA DENTAL BLANQUEAMIENTO INTERNO.HTM
7. [HTTP://WWW.](http://www.actaodontologica.com) ACTA ODONTOLÓGICA VENEZOLANA - BRIESGOS Y BENEFICIOS DEL BLANQUEAMIENTO DENTAL-B.HTM
8. [HTTP://WWW.GENERALIDADES.HTM](http://www.generalidades.com)NOTAS DE ENDODONCIA
9. [HTTP://WWW.](http://www.aclaramiento.com) ACLARAMIENTO DENTAL. HTM



10. [HTTP://WWW.BLANQUEAMIENTO DENTAL CON GASES HIPEROXIDANTES –OZONO-](http://www.blanqueamiento-dental-con-gases-hiperoxidantes-ozono-).
11. [HTTP://WWW.HISTORIA DEL BLANQUEAMIENTO DENTAL .HTM](http://www.historia-del-blanqueamiento-dental-htm)
12. ARENS D (1989) THE ROLE OF BLEACHING IN ESTHETICS. DENTAL CLINICS OF NORTH AMERICA. 33: 319-36.
13. PROTOCOLO PARA EL CLAREAMIENTO DENTAL INTERNO CON PERÓXIDO DE CARBAMIDA. ODONTOLOGÍA RESTAURADORA INTEGRADA. COMPENDIO DE RESÚMENES DE CURSOS Y CONFERENCIAS DEL V CONGRESO DE APORYB. LIMA – PERÚ. PAG 49 – 52
14. HAYWOOD VAN B. HISTORIA, SEGURIDAD Y EFECTIVIDAD DE LAS TÉCNICAS DE BLANQUEAMIENTOS ACTUALES Y APLICACIONES DE LAS TÉCNICA DE BLANQUEAMIENTO VITAL NOCTURNO. QUINTESSENCE ED. ESP. VOL 7 (9) 1994
15. FEINMAN RONALD A. BLANQUEAMIENTO DENTAL. ESPAÑA 1990 EDITORIAL DOYMA.
16. LEONARDO MARIO ROBERTO. ENDODONCIA TRATAMIENTO DE LOS CONDUCTOS RADICULARES. BUENOS AIRES ARGENTINA 1994 EDITORIAL PANAMERICAN 2ª EDICIÓN.
17. ARDINES LIMONCHI PEDRO. ENDODONCIA 1 EL ACCESO. MÉXICO 1985.



18. [WWW.BLANQUEAMIENTO](#) INTERNO .AREA DE ESTUDIANTES ODONTOLOGÍA ONLINEE. CAROLINA RIVAS. ARGENTINA (UNLP).
  
19. “BASES PARA EL MANEJO CLÍNICO DE UN AGENTE BLANQUEADOR DE ACTIVACIÓN DUAL SOBRE DIENTES NO VITALES”; J. AMENGUAL LORENZO, CERVERA SÁNCHEZ, FORNER NAVARRO QUINTESSENCE. PUBLICACIÓN INTERNACIONAL DE ODONTOLOGÍA (EDICIÓN ESPAÑOLA); PUBLICACIÓN MENSUAL. VOLUMEN 8, NO. 8, PÁGS. 287-294; 1995.
  
20. EL BLANQUEAMIENTO DE DIENTES NO VITALES CON TINCIONES MEDIANTE EL MÉTODO WALKING BLEACH; ANETTE SCHRIEVER, DR. MED. DENT; JOAQUIN BECKER, DR. MED. DENT; Y DETLEF HEIDEMAN, PROF. DR. MED. DENT; QUINTESSENCE. PUBLICACIÓN INTERNACIONAL DE ODONTOLOGÍA (EDICIÓN ESPAÑOLA); PUBLICACIÓN MENSUAL. VOLUMEN 7, NO. 2, PÁGS. 86-93; 1994.
  
21. BLANQUEAMIENTO DE DIENTES NO VITALES; NORMAS GENERALES PARA EL CLÍNICO. LUIZ NARCISO BARATIERI, ANDRÉ VICENTE RITTER; QUINTESSENCE. PUBLICACIÓN INTERNACIONAL DE ODONTOLOGÍA (EDICIÓN ESPAÑOLA); PUBLICACIÓN MENSUAL. VOLUMEN 9, NO. 7, PÁGS. 401-411; 1999.



22. EFECTO DE LOS AGENTES BLANQUEADORES CON PERÓXIDO DE HIDRÓGENO SOBRE LA MORFOLOGÍA DEL ESMALTE HUMANO. BENJAMÍN BRICEÑO MARROQUIN Y BRITA WILLERSHAUSEN  
QUINTESENCE. PUBLICACIÓN INTERNACIONAL DE ODONTOLOGÍA (EDICIÓN ESPAÑOLA); PUBLICACIÓN MENSUAL. VOLUMEN 10, NO. 1, PÁGS. 13-16; 2003.