



**ESCUELA DE ENFERMERIA DEL HOSPITAL DE JESUS  
CON ESTUDIOS INCORPORADOS A LA  
UNIVERSIDAD NACIONAL AUTONOMA DE MEXICO.**



**METODO ENFERMERO  
EN EL CUIDADO DE TRAUMATISMO CRANEOENFEFALICO.**

**Para obtener el titulo:  
LICENCIADA EN ENFERMERIA Y OBSTETRICIA.**

**Presenta:  
BERENICE LUNA BECERRA.**

**ASESORA: LIC. TOMASA JUAREZ CAPORAL.**



**MEXICO, D.F. 2006**



Universidad Nacional  
Autónoma de México



**UNAM – Dirección General de Bibliotecas**  
**Tesis Digitales**  
**Restricciones de uso**

**DERECHOS RESERVADOS ©**  
**PROHIBIDA SU REPRODUCCIÓN TOTAL O PARCIAL**

Todo el material contenido en esta tesis esta protegido por la Ley Federal del Derecho de Autor (LFDA) de los Estados Unidos Mexicanos (México).

El uso de imágenes, fragmentos de videos, y demás material que sea objeto de protección de los derechos de autor, será exclusivamente para fines educativos e informativos y deberá citar la fuente donde la obtuvo mencionando el autor o autores. Cualquier uso distinto como el lucro, reproducción, edición o modificación, será perseguido y sancionado por el respectivo titular de los Derechos de Autor.

## **AGRADECIMIENTOS.**

### **A DIOS:**

Gracias te doy por la vida. Gracias por haberme puesto en este camino y por ayudarme a triunfar en mi carrera. Te doy gracias también por darme dos hijas tan maravillosas y unos padres ejemplares.

### **A MIS PADRES:**

Les doy las gracias por haberme apoyado en las buenas y en las malas, ya que todo el esfuerzo que han hecho por darme una carrera nunca se los podré pagar ni con lo más valioso del mundo.

Gracias por ser un ejemplo de superación incansable, por su amistad y confianza la cual alguna vez defraude, espero algún día recompensarles todos sus sacrificios, siendo una profesional excelente y se sientan orgullosos de ser mis padres.

### **A MIS HIJAS:**

Gracias por existir, y por ser el tesoro mas valioso de mi vida, por que han sido un estimulo muy importante para mi superación profesional para ser un buen ejemplo para ustedes.

Muchas gracias, las quiero mucho.

Que Dios las bendiga.

### **A MI HERMANA:**

Eres un buen ejemplo de superación excelente, gracias por apoyarme en todos los aspectos de mi vida, gracias por brindarles amor y cariño a mis hijas para no sentir mi ausencia.

Gracias y te quiero mucho.

**A MI ASESORA:**

Le doy las mas sinceras gracias por su dedicación y paciencia para concluir mis estudios profesionales y para la elaboración del método enfermero.

**A MIS ABUELOS:**

A los que viven, gracias por su cariño y por formar parte de mi vida, he aprendido muchas cosas de ustedes ya que son personas ejemplares y respetables.

A los que ya no están aquí, en donde quiera que se encuentren gracias por su apoyo y cariño, espero que desde donde estén me manden sus bendiciones

## TABLA DE CONTENIDO.

I. INTRODUCCIÓN .....	5
II. OBJETIVOS.....	6
GENERAL:.....	6
ESPECIFICO:.....	6
III. ANATOMÍA Y FISIOLÓGÍA .....	7
CRÁNEO.....	7
ENCÉFALO.....	11
DIENCÉFALO.....	12
OJO.....	15
IV. FISIOPATOLOGÍA.....	19
CLASIFICACIÓN .....	21
CUADRO CLÍNICO.....	22
DIAGNÓSTICO.....	22
TRATAMIENTO MEDICO.....	25
VALORACIÓN DE ENFERMERÍA.....	26
V. PLAN DE INTERVENCIONES .....	41
Deterioro de la memoria relacionado con excesivas alteraciones ambientales manifestado por incapacidad para recordar acontecimientos recientes y pasados.....	41
Déficit del volumen de líquidos relacionado con fallo de mecanismos reguladores manifestados por sequedad de piel y mucosas.....	43
Estreñimiento relacionado con cambios ambientales recientes y actividad física insuficiente, manifestada por la eliminación de heces duras secas y formadas.....	61
Dolor agudo relacionado con agentes lesivos ( biológicos, químicos, físicos, psicológicos ) manifestado por informe verbal o codificado.....	65
Deterioro de la comunicación verbal relacionado con debilitamiento del sistema musculoesquelético y condiciones fisiológicas manifestado por hablar y verbalizar con dificultad.....	90
Ansiedad relaciona con amenaza de cambio en el estado de salud manifestada por inquietud, temor y preocupación.....	94
Hipertermia relacionada con enfermedad o traumatismo manifestado por aumento de la temperatura corporal por encima del límite normal.....	96
Deterioro de la integridad cutánea relacionado con factores mecánicos manifestado por alteración de la superficie de la piel.....	103
VI. PLAN DE ALTA.....	106
VII. BIBLIOGRAFÍA.....	107

## I. INTRODUCCIÓN.

El TCE se define como la lesión traumática producida sobre el cuero cabelludo, bóveda craneal y/o su contenido. El traumatismo craneoencefálico (TCE) es la primera causa de muerte traumática , en los países desarrollados. Además es una causa de primer orden de retraso mental, epilepsia e incapacidad física.

Sólo el 4% de los TCE requieren ingreso hospitalario, pero la cuarta parte de estos se consideran graves a causa de los procesos neurológicos, y generalmente ocurren como consecuencia de los accidentes de tránsito.

Las consecuencias de los traumatismos son : fractura craneal, salida de tejido cefalorraquideo con infección consecuyente conmoción, confusión con la posibilidad de ocasionar en los días inmediatos un hematoma subdural, laceración, hemorragia intracraneal, epilepsia traumática y convulsiones.

La realización del presente método enfermero destaca la participación del profesional de enfermería en la atención del paciente con traumatismo craneoencefálico.

El cual se inicia con la presentación de la patología, posteriormente se incluye la valoración con el patrón de la respuesta humana, una vez identificados los patrones alterados se procede a la elaboración de los Diagnósticos de enfermería con base en la taxonomía de la NANDA, en seguida se especifican los resultados esperados con base en la clasificación NOC ( Nursing outcomes classification ), posteriormente se realiza la búsqueda de las intervenciones independientes e interdependiente con base en la clasificación NIC ( clasificación de acciones de enfermería ), una vez elaborados estos puntos se fundamentan dichas acciones haciendo énfasis en desarrollar en el cliente una cultura de autocuidado con el objetivo de lograr en la evaluación un aprendizaje del cliente y una adecuada intervención en el cuidado de enfermería.

También se busca en este documento ayudar a futuras y actuales profesionales de la enfermería a utilizar las nuevas herramientas para garantizar el cuidado del cliente.

## II. OBJETIVOS.

### GENERAL:

Realizar método enfermero para que el personal realice actividades con conocimiento y fundamentación científica a través de la investigación bibliográfica para brindarle al paciente una calidad de atención.

### ESPECIFICO:

- ❑ Organizar intervenciones inmediatas en la atención específica ante un traumatismo craneoencefálico conforme a los signos y síntomas presentados para disminuir el grado de lesión.
- ❑ Establecer pasos de atención a seguir, con base a la respuesta humana alterada para minimizar las consecuencias irreversibles en cuanto a tiempo y localización.

### III. ANATOMÍA Y FISIOLÓGÍA

#### CRÁNEO

El cráneo está formado por 28 huesos de forma irregular. Consta de dos divisiones principales el cráneo o caja del encéfalo y la cara. El cráneo está formado por ocho huesos, que son un frontal, dos parietales, dos temporales, un occipital un etmoides y un esfenoides. Los 14 huesos que constituyen la cara son dos maxilares superiores, dos cigomáticos o malares, dos nasales, un maxilar inferior, dos lagrimales, dos palatinos, dos cornetes nasales inferiores y un vómer. Los huesos frontal y etmoides del cráneo ayudan a dar forma a la cara, pero no se consideran entre los huesos de ella.

El hueso frontal constituye la frente y la parte anterior de la bóveda del cráneo. Posee espacios aéreos revestidos de la mucosa, los senos frontales y forma la porción superior de las órbitas. Se unen hacia atrás con los parietales en una articulación inmóvil, la sutura coronal.

Los dos parietales dan la forma a las prominencias laterales de la parte superior de la bóveda craneal; forman articulaciones inmóviles con varios huesos: la sutura lambdoidea con el occipital, la sutura escamosa con el temporal y parte del esfenoides, y la sutura coronal o frontoparietal, antes mencionada con el frontal.

Los lados inferiores de la bóveda craneal y parte de la base corresponden a los huesos temporales, alojan las estructuras del oído medio interno, y poseen los senos mastoideos, notables por la mastoiditis, inflamación de la mucosa que las reviste. El occipital constituye el armazón de la porción inferior y posterior del cráneo forma articulaciones inmóviles con tres huesos craneales adicionales; parietal, temporal y esfenoides y una articulación móvil con la primera vértebra cervical. El esfenoides guarda semejanza



con un murciélago con las alas extendidas y la patas extendidas hacia abajo y atrás. Aquí sirve como pieza angular de la arquitectura craneal, que fija los huesos frontal, parietales, occipital y etmoides. El esfenoides forma también parte de la pared lateral y del piso de cada órbita.

Contiene espacios aéreos bastante grandes y revestidos de mucosa, los senos esfenoidales. El etmoides, hueso irregular complicado, está situado por delante del esfenoides pero por detrás de los huesos propios de la nariz. Contribuye a formar parte anterior de la base del cráneo, pared interna de la órbita, parte superior del tabique nasal y las paredes laterales de la cavidad nasal y la parte del techo de la nariz perforada por pequeños orificios, por los cuales llegan al cerebro ramas del nervio olfativo. Las masas laterales del etmoides tienen aspecto de panal e incluyen celdillas aéreas.

Dos maxilares superiores forman juntos la clave de la arquitectura de la cara, del mismo modo en que actúa el hueso esfenoides como pieza angular del cráneo. Los huesos nasales, maxilares, lagrimales y palatinos y los cornetes nasales inferiores se articulan con un maxilar superior que, a su vez, se articula con el otro en la línea media. De todos los huesos de la cara, solo el maxilar inferior no se articula con los maxilares superiores. Los maxilares superiores forman parte del suelo de las órbitas, del techo de la boca y del suelo y las paredes laterales de la nariz. Cada maxilar superior tiene en su interior una cavidad revestida de mucosa, el seno maxilar o antro de Highmore, el más voluminoso de los senos paranasales.

A diferencia de los maxilares superiores, huesos pareados, el maxilar inferior es impar, porque las dos mitades se fusionan durante la lactancia. Es el hueso más grande y resistente de la cara; articula con el temporal en la única articulación móvil de la cabeza ósea.

La forma de la mejilla depende del malar subyacente; este hueso también origina el borde externo de la órbita y con la apófisis zigomática del temporal forma el arco zigomático. Articula con otros cuatro huesos de la cabeza ósea: maxilar, temporal, frontal forma arco zigomático. Articula con otros cuatro huesos de la cabeza ósea: maxilar, temporal, frontal y esfenoides.

La forma de la nariz depende de los huesos propios de la nariz pares que forman la porción superior del puente de la nariz y del cartílago, que forma la parte inferior. Aunque son pequeños, los huesos propios de la nariz participan en varias articulaciones; a saber; lámina perpendicular del etmoides, porción cartilaginosa del tabique nasal, hueso frontal, maxilar superior y hueso propio de la nariz del lado opuesto. Un hueso casi tan delgado como el papel, que tiene la forma y el tamaño de una uña, está situado inmediatamente por atrás y afuera de cada hueso de la nariz; ayuda a formar la pared lateral de la cavidad nasal y la pared interna de la órbita. Este hueso llamado unguis, presenta el surco nasolagrimal para el conducto homónimo, y por ello también se llama hueso lagrimal. Articula con maxilar superior, frontal y hueso etmoides.

Los huesos palatinos se unen entre sí en la línea media con dos letra L que están un frente a la otra. sus porciones horizontales unidas forman la parte posterior del paladar duro. La porción vertical de cada hueso palatino forma la pared lateral de la parte posterior de cada cavidad nasal. Los huesos palatinos se articulan con los maxilares superiores y con el hueso esfenoides.

Existen dos cornetes inferiores. Cada uno tiene forma de pergamino y constituye cierto tipo de saliente que se proyecta hacia la cavidad nasal desde su pared lateral. Esta cavidad nasal hay tres de estos rebordes formados por, respectivamente, por los cornetes superior y medio (que son prolongaciones del etmoides) y por el cornete inferior (hueso separado). Están revestidos por mucosa y dividen a cada cavidad en tres canales angostos e irregulares, los meatos nasales. El cornete inferior forma articulaciones fijas con etmoides, unguis, maxilar superior y palatino.<sup>1</sup>

---

<sup>1</sup> CATHERINE P. Anthony. Anatomía y fisiología. Ed. Mc Graw Hill Interamericana, 10ª ed. México 2003.

## CRÁNEO

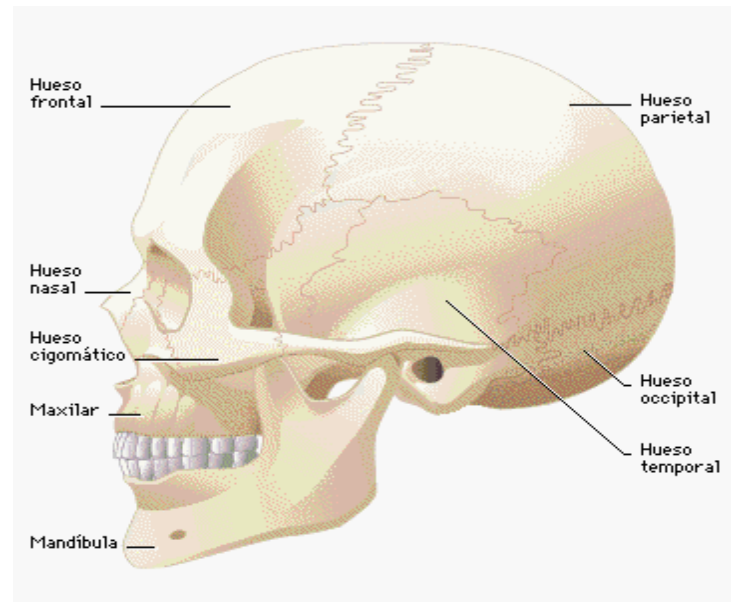


Fig. 1<sup>2</sup>

---

<sup>2</sup> océano multimedia atlas de anatomía océano mosby.

## ENCÉFALO

Se divide en cerebro, diencéfalo, cerebelo, bulbo raquídeo, protuberancia anular y mesencéfalo. El encéfalo del adulto pesa aproximadamente 1.5kg; está constituido por millones de neuronas y aún más células de neuroglía.

### Tallo del encéfalo

**Estructura:** está constituido por tres divisiones: bulbo raquídeo que es una parte formada por el ensanchamiento de la médula al entrar a la cavidad craneal por el orificio magno; está formado por materia blanca (vías ascendentes y descendentes) y una mezcla de materia gris y blanca (formación reticular), protuberancia: se encuentra justamente por encima del bulbo raquídeo; su sustancia blanca está constituida por más ascendentes y descendentes, contiene una cantidad pequeña de materia gris (núcleos), mesencéfalo se encuentra por encima de la protuberancia anular y por debajo del diencéfalo y el cerebro; tiene vías ascendentes y descendentes y pocos núcleos; los pedúnculos cerebrales conectan la protuberancia con el cerebro ( están constituidos por vías nerviosas); los tubérculos cuadrigéminos, dos superiores y dos inferiores, son eminencias redondeadas que se localizan en la superficie dorsal del mesencéfalo; el núcleo rojo se encuentra en la materia gris del mesencéfalo; el acueducto cerebral es un espacio de líquido ubicado en el cerebro.

**Funciones:** bulbo raquídeo: conducción en dos sentidos entre la médula y el encéfalo; los centros cardiaco, vasomotor y respiratorio ubicados en el bulbo raquídeo son vitales para controlar la frecuencia cardiaca, la presión arterial y la respiración ; en el bulbo también hay centros para reflejos de vómito, tos e hipo. Protuberancia anular: conducción en dos sentidos para los nervios craneales del V al VIII. Mesencéfalo: conducción de dos sentidos entre médula y encéfalo; contiene los centros para los nervios craneales III y IV (reflejos pupilares y movimientos oculares).

**Nervios craneales:** I olfatorio: olfato, II óptico: vista, III motor ocular común: movimientos oculares, regulación del calibre de la pupila, acomodación, sensibilidad propioceptiva, IV patético: movimientos oculares, propiocepción, V trigémino: sensibilidad de cabeza y cara; movimientos de masticación, VI motor ocular externo: abducción del globo ocular, VII facial: expresión facial, secreción de saliva, gusto, VIII auditivo: sentido de equilibrio o balance, sentido auditivo, IX glossofaríngeo: gusto y otras sensaciones de la lengua, movimientos de deglución, secreción de saliva, ayuda a la regulación refleja de presión arterial y respiración. X vago: sensaciones y movimientos de los órganos en que se distribuye, XI espinal: movimientos del hombro, cabeza, vísceras, emisión de la voz, XII hipogloso: movimientos de la lengua.

### Cerebelo

**Estructura:** la sección del centro, el vermis, se encuentra entre sus dos hemisferios; la superficie esta grabada por surcos y tiene circunvoluciones delgadas ligeramente elevadas; la materia blanca interna tiene una estructura en hojas; sus vías se localizan en pedúnculos cerebelosos inferiores, medios y superiores; contiene el núcleo dentado.

**Funciones:** control sinérgico de los músculos esqueléticos; media los reflejos postural y el equilibrio.

## DIENCÉFALO.

**Estructura:** las dos partes principales del diencéfalo son tálamo e hipotálamo: el tálamo es una gran masa redondeada de materia gris, doble, uno en cada hemisferio cerebral, por fuera del tercer ventrículo; el hipotálamo está constituido por la materia gris que rodea el quiasmo óptico, tallo de la hipófisis, lóbulo posterior de la hipófisis, cuerpos miliares y regiones adyacentes; los núcleos principales del hipotálamo son supraóptico, paraventricular y mamilar y las vías respectivas conectan el diencéfalo con la corteza cerebral, los ganglios basales, el tallo del encéfalo y la médula.

**Funciones:** tálamo: revela impulsos sensitivos desde la médula hacia la corteza cerebral; registra las sensaciones burdas de dolor, temperatura y tacto; las emociones placenteras o desagradables relacionadas con las sensaciones y parte de las vías de excitación o alerta y de los movimientos reflejos complejos. Hipotálamo: es el centro superior de las divisiones simpática y parasimpática del sistema autónomo, regulándolas y coordinándolas y por tanto integrando las respuestas mediante efectos viscerales; sirve de enlace entre la mente y el cuerpo al liberar impulsos desde la corteza cerebral hacia los centros autónomos; los núcleos supraóptico y paraventricular sintetizan las hormonas hipofisarias posteriores; muchas de sus neuronas sintetizan y secretan hormonas que regulan la secreción hormonal de la hipófisis anterior; es una parte de las vías de excitación y alerta, y regula el apetito y la temperatura.

### Cerebro

**Estructura:** Hemisferios, fisuras y lóbulos: la fisura longitudinal lo divide en dos hemisferios conectados entre sí por el cuerpo calloso; cada hemisferio está dividido por fisuras en cinco lóbulos: frontal, temporal occipital e islote de Redil (ínsula).

La corteza cerebral es la capa exterior de materia gris distribuida en rebordes denominados circunvoluciones. Las vías cerebrales son la materia blanca del interior del cerebro está compuesta por haces de axones; las vías ascendentes de proyección transmiten impulsos hacia el encéfalo; las vías de proyección descendente los transmiten del encéfalo a la médula; las vías comisurales, de un hemisferio a el otro; las vías de asociación, de una circunvolución a otra en el mismo hemisferio.

Ganglios basales (o núcleos cerebrales) son masas de materia gris embebidas en la profundidad de la materia blanca en el interior del cerebro; son el núcleo caudado, el globo pálido. El putamen y el globo pálido constituyen el núcleo lenticular.

### Funciones

La actividad cerebral dura tanto como la propia vida; los electroencefalogramas son registros de su actividad eléctrica. Cumple funciones sensitivas, motoras y de integración. Los hemisferios cerebrales se especializan en diversas funciones; también ciertas regiones de cada uno desempeñan actividades básicas en funciones particulares. Solo en la sinápsis del encéfalo y de la médula se liberan ciertos transmisores químicos.

Las funciones sensitivas del cerebro son : comparación, evaluación e integración de las sensaciones para formar percepciones totales.

Las funciones somáticas del cerebro son el control de los movimientos voluntarios (músculo esquelético).

Funciones de integración:

- ❑ Conocimientos: estado de percepción de uno mismo, del medio ambiente y de otros seres; depende de la excitación (alerta) de las neuronas corticales por impulsos que llegan a ella desde las neuronas del sistema reticular activador; variaciones normales en el grado de nivel del conocimiento, estado de vigilia, sueño, sueño y movimientos oculares rápidos (REM) y sueño profundo sin sueños; también diversas clases de estados alterados del conocimiento; por ejemplo, anestesia, coma, y estado yoga o meditativo.
- ❑ Memoria: función de las neuronas de la corteza cerebral, cuyos mecanismos no se conocen bien; hay pruebas de distintas partes de la corteza, por ejemplo, lóbulos temporal, parietal y occipital, que almacenan memorias, y de que el sistema límbico (“cerebro emocional”) y la síntesis de proteínas llevan a cabo funciones muy importantes en ellas. Además la síntesis de proteínas parece ser fundamental para la memoria a largo plazo.
- ❑ Lenguaje: dominar el lenguaje (hablado y escrito) y comprenderlo depende de procesos corticales integrados muy generalizados que abarcan mucha partes de la corteza, pero ciertas regiones en lóbulos frontal, parietal y temporal que se denominan centros del lenguaje, sirven de puntos focales para la integración de los procesos del lenguaje; los defectos del lenguaje (afasias) son resultados de lesiones de los deferentes centros.
- ❑ Emociones: tanto la experiencia subjetiva como la expresión objetiva de las emociones abarcan el funcionamiento del sistema límbico del cerebro, esto es, la parte de la corteza localizada sobre la superficie medial del cerebro que forma un reborde alrededor del cuerpo calloso; el sistema límbico esta constituido por circunvolución del cuerpo calloso, istmo, circunvolución del hipocampo, hipocampo, gancho del hipocampo y vías que las conectan con diferentes partes del encéfalo, principalmente tabique, amígdalas e hipotálamo; para la expresión normal de las emociones deben intervenir otras partes de la corteza modulando la actividad del sistema límbico.

El hemisferio izquierdo se especializa, esto es, domina las funciones de producir y comprender los sonidos del lenguaje, el control de los movimientos hábiles y gestos de la mano derecha.

El hemisferio derecho se especializa en la percepción de sonidos que no son del lenguaje, por ejemplo, melodías, tos, llanto y carcajadas y localiza los objetos del espacio; se especializa también en la percepción táctil y de las relaciones espaciales.

Ciertas áreas de la corteza de cada hemisferio cumplen una función dominante en una actividad particular; por ejemplo, el área sensitiva somática primaria (circunvolución poscentral del lóbulo parietal) es indispensable para experimentar las sensaciones generales (calor, frío y tacto); el área motora somática primaria (circunvolución precentral del lóbulo frontal) domina el control de los efectores somáticos (músculos esqueléticos); el área auditiva primaria (circunvolución transversa del lóbulo temporal) es crucial para las sensaciones auditivas y el área visual primaria (área 17 del lóbulo occipital) es básica para la visión; es importante recordar que cualquier función requiere que actúen simultáneamente muchas partes del sistema nervioso.<sup>3</sup>

---

<sup>3</sup> RODRÍGUEZ P. Mario. Anatomía y fisiología. Ed. Progreso. México 1999

## ENCÉFALO

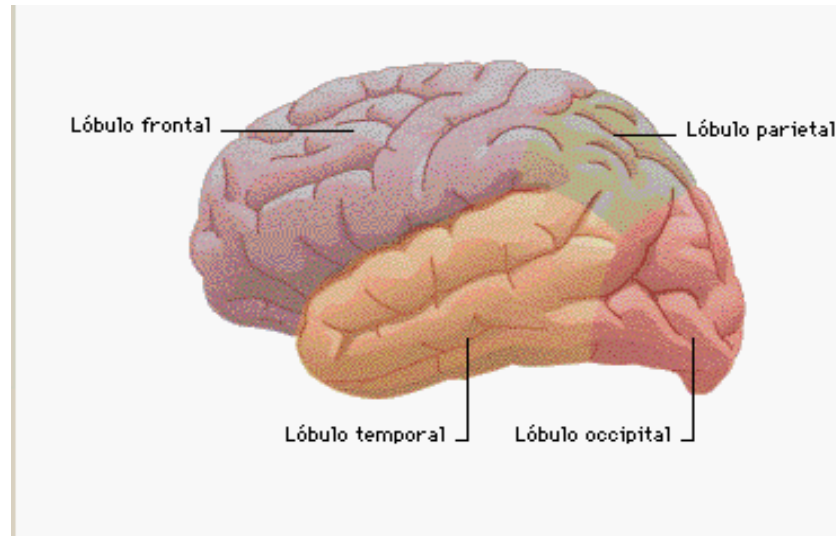


Fig 2.<sup>4</sup>

---

<sup>4</sup> océano multimedia atlas de anatomía océano mosby.

## OJO.

### Capas del ojo:

- ❑ **Exterior (esclerótica):** es la capa externa y resistente formada por tejido conectivo. Lo que con frecuencia se menciona como blanco del ojo, es parte de la porción frontal de esta capa. En el centro de la cara frontal de la esclerótica se encuentra una zona transparente especializada conocida como córnea. Sobre la córnea está una membrana mucosa limitada con función protectora a la que se llama conjuntiva, la cual ayuda a evitar que partículas extrañas irriten la superficie de la misma.
- ❑ **Capa media (coroides)** también se especializa en la región del globo ocular, está formada por dos músculos involuntarios, el iris y el músculo ciliar. El iris es un músculo coloreado, redondo y aplanado. En el centro presenta una abertura llamada pupila. En la luz normal de día, el iris está relajado y la abertura de la pupila es pequeña. Cuando hay luz difusa, las fibras musculares radiadas del iris se contraen, ensanchando la abertura de la pupila y permitiendo de esta manera que entre más luz al interior del globo ocular. El músculo ciliar se inserta en el cristalino; estas dos estructuras se encuentran por detrás del iris y de la abertura pupilar. El cristalino se mantiene en su lugar por medio de un ligamento unido al músculo ciliar.

Cuando se enfocan objetos distantes, el músculo ciliar se relaja y la curvatura del cristalino se aplanan. Cuando se miran objetos cercanos, como cuando se lee, el músculo ciliar se contrae haciendo que el cristalino se abulte y que su curvatura se haga más pronunciada. Estos cambios en la curvatura del cristalino funcionan para enfocar imágenes luminosas en la superficie interna (retina) de la parte posterior del globo ocular. El revestimiento interior del globo ocular se denomina retina. La porción de esta directamente al lado opuesto de la cámara que hay por detrás del cristalino, es la única zona sensible a la luz. Este espacio fotosensible contiene



dos tipos de receptores microscópicos a la luz, los conos y los bastones, cuyos nombres derivan de su forma. Los conos son estimulados por la luz brillante y son de importancia fundamental en la luz diurna y en la mayor parte de la visión del color. Los bastones funcionan en condiciones de baja iluminación y son necesarios para una buena visión nocturna. Los bastones tienden a localizarse lejos del punto de enfoque central. Esto se demuestra por el hecho de que si se mira ligeramente a un lado de un objeto poco iluminado o de una fuente poco luminoso, el objeto se ve con más claridad.

El ojo está formado por músculos:

- ❑ **Extrínsecos:** que se insertan en el exterior del globo ocular y en los huesos de la órbita. Voluntarios: mueven al globo ocular en las direcciones deseadas. Cuatro músculos rectos: superior, inferior, lateral o externo y mesial o interno; dos músculos oblicuos: superior e inferior.
  
- ❑ **Intrínsecos:** están dentro del globo ocular, se llama músculos del iris y del cuerpo ciliar. Músculos involuntarios. El iris regula el tamaño de la pupila. El músculo ciliar controla el tamaño del cristalino y hace posible la acomodación para los objetos cercanos y distantes.

**Estructuras accesorias:** cejas y pestañas que tienen función protectora y estética y párpados que están revestidos por mucosa que continua sobre la superficie del globo ocular, se llama conjuntiva. La abertura entre los párpados se denomina fisura palpebral. Las esquinas en las que se unen los párpados superior e inferior se denominan cantos, medial o interno y lateral o externo.

El aparato lagrimal: está compuesto por glándulas lagrimales, conductos lagrimales, sacos lagrimales y conductos nasolagrimales. La satisfacción de las siguientes condiciones produce, la sensación de la imagen retiniana, estimulación de la retina y conducción hacia el área visual.

**Formación de la imagen retiniana:** se logra mediante cuatro procesos:

- ❑ Refracción o inclinación de los rayos de luz conforma pasan por el ojo.
- ❑ Acomodación o abombamiento del cristalino: se produce normalmente si el objeto que se observa se encuentra a menos de 7 metros del ojo.
- ❑ Constricción de la pupila: ocurre al mismo tiempo que la acomodación para los objetos cercanos y también ante luz brillante.
- ❑ Convergencia de los ojos para los objetos cercanos, de modo que los rayos de luz provenientes del objeto caen sobre los puntos correspondientes de ambas retinas; es necesario para la visión binocular sencilla.

**Estimulación de la retina:** se logra gracias a los rayos de luz que producen cambios fotoquímicos en los bastoncillos y conos.

**Conducción del área visual:** las fibras que conducen los impulsos desde los bastoncillos y los conos llegan a la corteza visual de los lóbulos occipitales por nervios ópticos, quiasma óptico, cintillas ópticas y radiaciones ópticas.<sup>5</sup>

---

<sup>5</sup> RODRÍGUEZ P. Mario. Anatomía y fisiología. Ed. Progreso. México 1999

## OJO

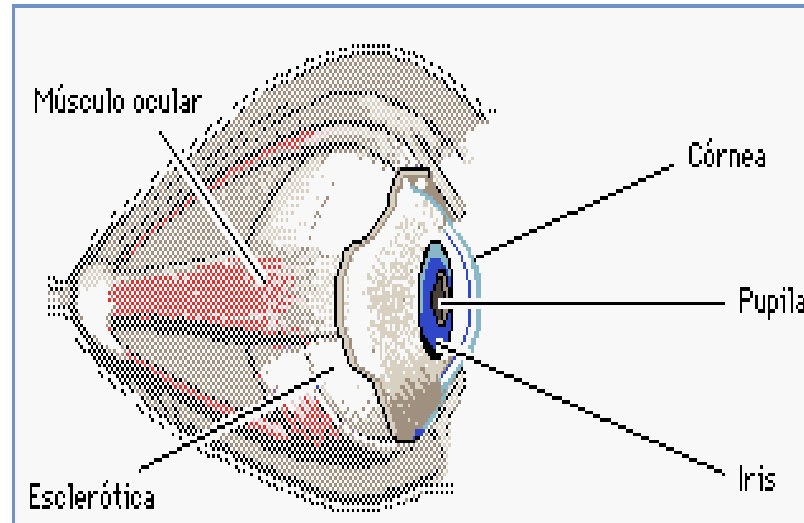


Fig 3.<sup>6</sup>

---

<sup>6</sup> Enciclopedia en carta 2000.

## IV. FISIOPATOLOGÍA

### TRAUMATISMO CRANEOENCEFÁLICO

#### **Definición**

Desde el punto de vista operativo podemos considerar como un traumatizado craneal a todo individuo que luego de una agresión mecánica directa o indirecta presenta una lesión craneana (de la caja ósea y sus cubiertas) y trastornos de conciencia o signos clínicos y neurológicos o ambos, que sean la expresión de un sufrimiento encefálico difuso o localizado, de aparición inmediata o tardía.

El TCE se define como la lesión traumática producida sobre el cuero cabelludo, bóveda craneal y/o su contenido.

#### **Etiología**

La primera causa de TEC son los accidentes en la vía pública, los cuales ocasionan del 43 al 66% de los casos. Las caídas representan entre el 20 y 50 % de las estadísticas. Esta causa es particularmente frecuente entre los niños y los ancianos. Muchas veces es importante tratar de determinar si la caída fue causada por un episodio accidental previo (arritmia cardíaca, episodio comicial, accidente vascular cerebral). En tercer lugar se agrupa una serie de causas que son de más rara ocurrencia: agresiones, accidentes laborales, deportivos, domésticos y heridas de bala.<sup>7</sup>

#### **EPIDEMIOLOGÍA**

---

<sup>7</sup> CATEHERINE P. Anthony. Anatomía y fisiología. Ed. Mc Graw Hill Interamericana, 10ª ed. México 2003.

Entre las diversas entidades tratadas por los neurocirujanos y los médicos de urgencias, la más frecuentemente asociada con mortalidad en el período agudo es el traumatismo craneoencefálico.

Afecta principalmente a la población de 15 a 45 años.

Las causas más frecuentes son:

Accidentes de tráfico: alrededor del 75%.

Caídas: alrededor del 20%.

Lesiones deportivas: alrededor del 5%.

Varones: tres veces más frecuente que en mujeres.

Edad: mayor frecuencia entre los 15 y los 29 años.

Atropellos y caídas, más frecuentes en los niños y en los mayores de 65 años.

Los accidentes de moto se centran fundamentalmente en los jóvenes menores de 25 años.

## CLASIFICACIÓN

Se pueden clasificar de acuerdo a la severidad en Leve, Moderado y Severo, según la escala de Glasgow:

manifestación	Reacción	Puntuación
Abre los ojos	Espontáneamente (los ojos abiertos no implica necesariamente conciencia de los hechos)	4
	Cuando se le habla	3
	Al dolor	2
	Nunca	1
Respuesta verbal	Orientado (en tiempo, persona, lugar)	5
	Lenguaje confuso (desorientado)	4
	Inapropiada (reniega, grita)	3
	Ruidos incomprensibles (quejidos, gemidos)	2
Respuesta motora	Obedece instrucciones	6
	Localiza el dolor (movimiento deliberado o intencional)	5
	Se retira (aleja el estímulo)	4
	Flexión anormal	3

<b>TCE leve</b>	Pérdida de conocimiento menor de 15 minutos y un GCS después de la resucitación inicial de 14-15
<b>TCE moderado</b>	Pérdida de conocimiento mayor de 15 minutos y un GCS después de la resucitación inicial de 9-12.
<b>TCE grave</b>	lesión con pérdida de conciencia por más de 6 horas y un GCS después de la resucitación inicial de 3-8.

## **CUADRO CLÍNICO:**

Signos y síntomas:

- Abolición inmediata del conocimiento
- Supresión de los reflejos
- Paro transitorio de la respiración
- Periodo breve de taquicardia
- Disminución de la presión arterial

## **DIAGNÓSTICO:**

Realizar un estudio radiológico de cráneo y si es posible una tomografía computarizada cerebral para descartar la existencia de fracturas craneales o la presencia de niveles hidroaéreos en los senos. La escala de Glasgow permite cuantificar el trastorno de conciencia.

interrogatorio inicial.

Se puede hacer al propio paciente o a sus acompañantes. Hay que conocer el tipo de traumatismo, los acontecimientos desde el momento del trauma hasta la llegada a la consulta, sucesos como pérdida de conciencia, convulsiones, confusión, etc. y los síntomas del paciente: vómitos, dolor de cabeza, visión doble, debilidad en miembros, alteración de la marcha, etc.

## Exploración inicial

Se valoran los problemas que precisen actuación inmediata y se toman las constantes básicas: pulso, tensión arterial, frecuencia respiratoria, temperatura, glucosa en sangre, etc.

Además de las lesiones obvias como laceraciones del cuero cabelludo y hundimientos craneales pueden haber signos que pongan en la pista al médico de complicaciones importantes como hematoma en ojos de mapache, otorragia (sangre por el oído), etc.

El examen neurológico inicial debe incluir:

Además de las lesiones obvias como laceraciones del cuero cabelludo y hundimientos craneales pueden haber signos que pongan en la pista al médico de complicaciones importantes como hematoma en ojos de mapache, otorragia (sangre por el oído), etc.

Signos de focalización, déficit motor, compromiso de pares craneales, lenguaje

Patrón de respiración

Reflejos de tallo: Oculocefálicos, corneal.

Descartar trauma raquimedular cervical (inmovilizar con collar de Filadelfia si se sospecha)

Buscar trauma a otros niveles e iniciar tratamiento primario específico.

Inspección heridas, licuorreas....

Auscultación carótida y globo ocular

Fondo de ojo (en TCE moderado y grave)

Hubo pérdida de conciencia? (descartar hipoglucemia, trastornos cardiocirculatorios .....)

¿Hipotensión

Gasometría y analítica (en TCE moderado y grave)

Radiografía de cráneo: Siempre.

Rx cervicales con exposición C7-D1, dorsales y lumbares(en moderados y graves en leves que refieran dolor cervical).

TAC Cerebral y craneal : Es el examen inicial de elección. (se debe realizar siempre que hubo episodio de pérdida de conciencia):



Indicaciones de la práctica de una TC cerebral en los TCE

Puntuación en la escala de Glasgow = 15

- Alteraciones de la coagulación
- Sospecha de intoxicación etílica, abuso de drogas
- Alcoholismo crónico
- Edad avanzada
- Demencia
- Epilepsia
- Patología neurológica previa
- Pérdida transitoria de conciencia
- Amnesia postraumática
- Cefalea persistente
- Náuseas y vómitos
- Síndrome vestibular

Puntuación en la escala de Glasgow < 14

Clasificación TAC :

Contusión hemorrágica- Hematomas intracerebrales

HSA-traumática o Hemorragia ventricular(Averiguar si pudo haber una hemorragia espontánea previa al accidente)

Hematoma subdural

Hematoma epidural

Hidrocefalia

Edema cerebral focal o generalizado

Neumoencéfalo

Isquemia

Fracturas y hundimientos, o cuerpos extraños intracerebrales

Asociado a estos hallazgos se deben buscar signos de hipertensión intracraneana tales como compresión o colapso del sistema ventricular y compresión o borramiento de las cisternas perimesencefálicas

## TRATAMIENTO MEDICO

El paciente que, con traumatismo craneoencefálico, ha perdido la conciencia debe hospitalizarse para ser sometido a un cuidadoso manejo terapéutico que evite deterioro neurológico. Si el traumatismo ha sido leve y el paciente no ha perdido el conocimiento, es aconsejable realizar un estudio radiológico de cráneo y si es posible una tomografía computarizada cerebral para descartar la existencia de fracturas craneales o la presencia de niveles hidroaéreos en los senos.

En el paciente internado deben ser investigados los siguientes parámetros: frecuencia y ritmo del pulso, tensión arterial, temperatura (signos vitales), estado de conciencia, pupilas, movimientos oculares y signos motores (fuerza y reflejos, tono, falta de respuesta o respuesta anormal a la estimulación nociceptiva). La escala de Glasgow permite cuantificar el trastorno de conciencia.

La tomografía computarizada debe ser siempre realizada; la angiografía puede resultar útil en algunos casos puntuales. Se evaluará la posibilidad de una intervención quirúrgica que suele ser beneficiosa en caso de hematoma extradural, en la mayor parte de los hematomas subdurales y en algunos intracerebrales.

Debe tratarse la hipertensión endocraneana de estos pacientes, recurriendo a los diuréticos osmóticos como el manitol, que se suministra por vía endovenosa a dosis de 1 o 2 g/kg de peso, a pasar en 15 a 29 minutos (no indicarse en caso de hematoma extradural), o forzando la hiperventilación para que la vasoconstricción resultante disminuya el flujo sanguíneo y consiguientemente el volumen, descendiendo la PCO<sub>2</sub> a 25 a 39 mm Hg (no hacerlo por debajo de 20) en algunos casos deben emplearse anticunvulsivantes.

## VALORACIÓN DE ENFERMERÍA.

### RESPUESTA HUMANA.



Fecha: 26-Marzo-2006

Unidad: Nuevo Hospital Obregón

Nombre: M.A.O.C.

Edad: 21 años .Sexo: Masculino cédula: 1322886.

Servicio: Medicina Interna.

Fecha de nacimiento: 27- Octubre- 1982.

Dx médico de ingreso: Traumatismo craneoencefalico.

Valoración realizada por: Luna Becerra Berenice.

### Diagnósticos de enfermería:

1.- Deterioro de la memoria relacionado con excesivas alteraciones ambientales manifestado por incapacidad para recordar acontecimientos recientes y pasados.

2.- Déficit de volumen de líquidos relacionado con fallo del mecanismo regulador manifestado por sequedad de la piel y mucosas.

3.- Estreñimiento relacionado con cambios ambientales recientes y actividad física insuficiente, manifestado por eliminación de heces duras, secas y formadas.

4.- Dolor agudo relacionado con agentes lesivos (biológicos, químicos, físicos y psicológicos) manifestado por informe verbal o codificado.

5.- Deterioro de la comunicación verbal relacionado con el debilitamiento del sistema musculoesquelético y condiciones fisiológicas manifestado por hablar y verbalizar con dificultad.

6.- Ansiedad relacionada con amenaza de cambio en el estado de salud manifestado por inquietud, temor y preocupación.

7.- Hipertermia relacionada con enfermedad o traumatismo manifestada por aumento de la temperatura corporal por encima del límite normal.

8.- Deterioro de la integridad cutánea relacionado con factores mecánicos manifestado por alteraciones de la superficie de la piel.

### I. INTERCAMBIO

-CEREBRAL

Nivel de conciencia

Persona

Lugar

Tiempo

Apertura de ojos

Normal

con problema

Reflejo pupilar Si

-CARDIACO

Ritmo cardiaco normal 85/minuto

Arritmia

Taquicardia

Bradicardia

Tensión arterial

Brazo: derecho

90/50

Izquierdo

100/50

-PERIFÉRICO

PULSO	Ausente	Débil	Normal	Fuerte
Carotideo				<input checked="" type="radio"/>
Apical				<input checked="" type="radio"/>
Braquial				<input checked="" type="radio"/>
Radial				<input checked="" type="radio"/>

Temperatura

Región

Axilar

°C

38 °C

Hipertermia

Hipotermia

Piel

Normal

Color

Normal

Pálida

Cianótica

Ictérica

Otros

---

-OXIGENACIÓN

Frecuencia respiratoria

21<sup>x</sup>

Respiración

regular

Irregular

Presencia de:

Disnea

Ortopnea

Taquipnea

Bradipnea

Tos

Espujo

Color

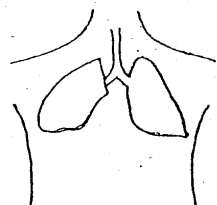
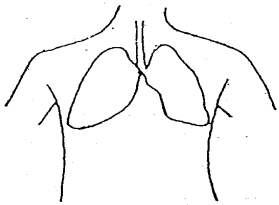
Cantidad

Ruidos respiratorios

Burbujeo

Estertor

Localización:



Tubos respiratorios

Si

No

-Integridad de la piel

Piel

Integra

Quemaduras

Petequias

Eritema

Úlcera

Herida

Abrasiones

Contusiones

Incisión quirúrgica

Resequedad de la piel

Edema

+

++

+++

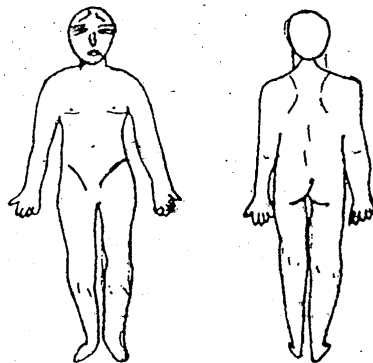
Otros

\_\_\_\_\_

Características

\_\_\_\_\_

Localización: en región frontal y occipital



-NUTRICIÓN

Dieta indicada por el médico: A.H.N.O.

Comidas

1

2

3

más

Alimentos que le gusten:

Carne, frijoles, salsa, chilaquiles.

Alimentos que le hacen daño:

Ninguno.

Cambio actual en el apetito

Si

No

Observaciones: A.H.N.O.

Ingesta de cafeína

Sí

No

Frecuencia

Talla  
 1.80 m

Peso  
 89 Kg.

Somatometría

Estado de boca y encías  
Color: Rosado.  
Húmeda: Deshidratada.  
Lesiones: Ninguna.

DENTADURA	Completa	Parcial	Incompleta
Superior	<input checked="" type="radio"/>		
Inferior	<input checked="" type="radio"/>		

Utilización de prótesis

Si

No

Otros

---

Ritmo Intestinal habitual  
Evacuaciones cada tercer día \_\_\_\_\_

Alteración actual  
Estreñimiento

Diarrea

Incontinencia

Remedio para la alteración

Líquido

Alimentos

Enema

Fármacos

Ruidos intestinales

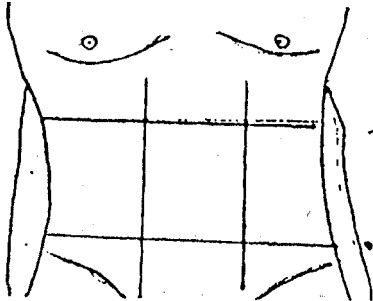
Si

No

Características \_\_\_\_\_

## ELIMINACIÓN

Localización:



CARACTERÍSTICAS DE LAS HECES  
(Datos Históricos)

Color: Café  
Olor: Fétido  
Consistencia: Dura

(Datos actuales)

Color: Amarilla  
Olor: Fétido  
Consistencia: dura  
Frecuencia: cada tercer día

CARACTERÍSTICAS DE LA ORINA  
(Datos Históricos)

Color: amarillo  
Olor: \_\_\_\_\_

Ph: 5.0  
(Datos actuales)

Color: Ámbar  
Olor: Turbio  
Ph: 5.5

Sonda Foley

Si

No

Cantidad en :

50 ml

12 horas

500 ml

24 horas

900 ml

Presencia de:

Anuria

Polaquiuria

Disuria

Hematuria

Otros: \_\_\_\_\_

-SENTIMIENTO



Dolor Malestar

Desde el inicio de su enfermedad ha empezado a tener dolor

Si

No

Intensidad del dolor.

+

++

+++

En que parte del cuerpo le da dolor

Cabeza

---

Se agrava el dolor con alguna cosa

Con el movimiento

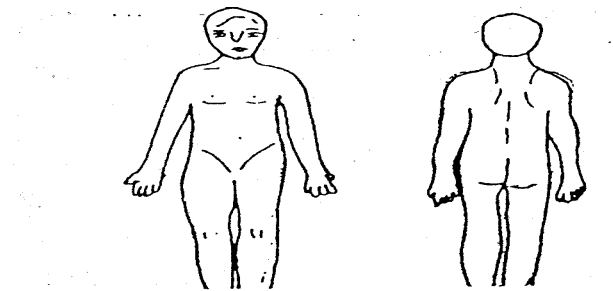
---

Con qué mitiga el dolor

Con medicamento (ketorolaco, metamizol)

---

Localización:



-COMUNICACIÓN

Función de lectura:

Normal

Dificultad

Incapaz

Función de escritura:

Normal

Dificultad

Incapaz

Función del habla  
Normal

Dificultad

Incapaz

---

-MOVIMIENTO  
Percepción Sensorial  
Alteración

Vista  
Si

No

Oído  
Si

No

Olfato  
Si

No

Gusto  
Si

No

Tacto  
Si

No

Reflejo  
Si

No

Observaciones: \_\_\_\_\_

-AUTOCUIDADO

Actividad independencia total

Practica ejercicio

Si

No

Actividad ayuda con aparatos

No

Actividad ayuda con personas

No

Actividad ayuda con aparatos y personas

No

Dependencia total

No

-ACTIVIDAD

Fatiga

Si

No

Debilidad

Si

No

-REPOSO

¿Cuántas horas duerme regularmente por la noche?

8 horas. \_\_\_\_\_

¿Siente descanso al despertar? \_\_\_\_\_

Si \_\_\_\_\_

Auxiliares del sueño

No \_\_\_\_\_

-CONSERVACIÓN DEL ENTORNO

Distribución de cuartos que tiene la casa

cocina

Baño (s)

Escalera

Cuenta con:

Agua

Drenaje

Luz eléctrica

Tiene animales

Si

No

Se encuentran

Dentro de la casa

Fuera de la casa

La casa es:

Propia

Rentada

Otros

#### -CONSERVACIÓN DE LA SALUD

¿A qué servicio de salud tiene usted acceso?

Hospital Obregón

¿A qué servicio de salud acudió antes de llegar a esta unidad?

Centro de salud.

¿En qué servicio lo han atendido en esta unidad?

Consulta externa, Urología y neumología.

#### -RELACIONES

Estado civil soltero

Vive con:

Familia

Solo

Otros

Tiene hijos

Si

No

Edades

Sexos

Trabaja actualmente

Si

No

Ocupación.

Policía Auxiliar.

Agrado por la ocupación

Si

Preocupaciones laborales

No

Gasto energético:

Físico

Mental

Estudia

Si

No

-RELACIONES SEXUALES

Mujer:

Menarca

Menopausia

Frecuencia con que tiene relaciones sexuales.

Posibilidades de embarazarse

Si

No

Historia de embarazos

---

Gestaciones

Abortos

Parto (s)

Normal

Cesárea

---

Problemas con el embarazo

Hombre:

Posibilidad de embarazar

Si

No

---

-CONOCIMIENTO

Antecedentes de salud

¿Qué problemas de salud ha tenido anteriormente?

Ninguno

¿Cuál es su enfermedad actual?

TCE 2 \_\_\_\_\_.

¿Cuál fue la causa que le ocasiono la enfermedad?

Accidente automovilistico

¿Qué malestares le ocasiono la enfermedad?

Cefalea

-

-FACTORES DE RIESGO

¿Tiene antecedentes familiares de hipertensión o diabetes?

No

Fuma

Si

No

¿Cuántas cajetillas al día?. 6 cigarrillos

¿Consumo alcohol?

Si

No

¿Con qué frecuencia?

Frecuentemente se encuentra estresado

Si

No

¿Qué hace para mitigar el estrés?

-PROBLEMAS ACTUALES DE SALUD

¿Está enterado el paciente de su problema actual de salud?

si

No

¿Qué cuidados le han proporcionado por parte del personal de enfermería en esta unidad ?

Signos vitales por turno, Cuidados generales de enfermería, cuidados a pleurotomía, H Q y penruse, control de líquidos estricto, administración de medicamentos.

Sabe para que le sirven esos cuidados?

si

¿Le son de utilidad?

Si

-MEDICACIÓN ACTUAL

¿Qué medicamentos toma actualmente?

Furocemide 20mg IV, DFH 125 mg IV, Cefotaxima 1gr, ketorolaco 30mg IV

¿Con qué frecuencia?

---

¿En qué dosis?

---

¿Sabe para que le sirven?

si

---

-DISPONIBILIDAD

Disponibilidad del paciente por aprender

Si

No

Solicita información

Si

No

Memoria intacta:

Intacta

Solo reciente

Solo remota

-ELECCIÓN

Participación

Aceptación de la enfermedad

Si

No

Cumplimiento con el tratamiento terapéutico

Si

No

Aceptación del paciente por modificar actitudes personales y de su entorno para prevenir enfermedades.

Si

No

-JUICIO

Aceptación del problema

Si

No

Toma usted las decisiones usted en caso de presentarse algún problema

Si

No

¿Quién?

-AFRONTAMIENTO

¿Cómo resuelve usted habitualmente sus problemas?

Con la ayuda de su familia.

-SENTIMIENTO

Emocional, integridad, estado.

Recientemente le han ocurrido cosas que le estresan? No

¿siente ansiedad?

Si

No

¿se siente afligido? No.

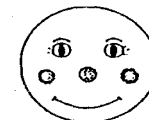¿Qué hace para relajarse?

Observaciones:





Alegre

Enojado



Preocupado

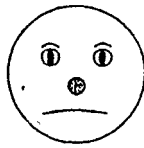
Triste



Serio

Temeroso





---

OTROS

---

---

**-PERCEPCIÓN**

Concepto de uno mismo

¿Como es su manera de ser habitualmente? Tranquila.

¿Cree que su personalidad ha cambiado por la enfermedad?

No.

**-RELACIÓN**

Socialización.

---

Facilidad para relacionarse con otras personas. Si

Personas que le pueden ayudar. Familiares y el equipo<sup>8</sup> multidisciplinario de salud del hospital.

**Convivencia con grupos. Con amigos**

**Actividades que realiza cuando está solo.**

Ver televisión, leer y cuidar de mi hijo.

**-VALORACIÓN**

Preferencia religiosa. **Católica**

Prácticas religiosas. **Ir a misa.**

Prácticas culturales. **Ninguna.**

TRADICIONES FAMILIARES. ESTAR JUNTOS EN FECHAS IMPORTANTES.

Interfiere la enfermedad u hospitalización con sus prácticas religiosas. **No.**

---

<sup>8</sup> Hoja de valoración elaborada por la escuela de Enfermería del Centro Medico Nacional Siglo XI.

## PLAN DE ALTA.

Se informa al paciente y familiar que el medico que esta a cargo de el ha decidido que su estado de salud ha mejorado y que puede continuar su recuperación en su domicilio, se indica al familiar que el medico pasara a darle un informe sobre el estado de salud del paciente.

Posteriormente se le explica al familiar como debe realizar los tramites pertinentes para el egreso de su paciente. Esto se debe hacer con detalle para ahorrarle perdida de tiempo al familiar.

Una vez realizados los tramites correspondientes, el personal de enfermería procede a registrar los datos relativos al alta del paciente en el expediente clínico y en la libreta correspondiente así también como darle una explicación clara sobre los cuidados que debe realizar en su domicilio:

- ❑ Mantenerse en reposo relativo.
- ❑ Llevar una dieta balanceada es decir: frutas, verduras, cereal, leche y canes blancas, así también como el consumo de líquidos abundantes, para evitar estreñimiento ya que la actividad física se encuentra disminuida, por lo tanto el intestino requiere de una dieta alta en fibra.
- ❑ Realizar ejercicio pasivo para una buena eliminación de heces fecales e ir recuperando la actividad y tono muscular, de igual manera disminuir el estrés para obtener un bienestar físico, psicológico y social.
- ❑ Bañarse diario con ayuda de un familiar, es necesario el baño diario para eliminar los gérmenes que se alojan a diario en la superficie de la piel todo esto para evitar cualquier tipo de infección principalmente el las herida situada en cara.
- ❑ Si permanece mucho tiempo en la cama explicarle que debe cambiar de posición frecuentemente, para evitar ulceraciones en las salientes óseas.
- ❑ Realizar alguna actividad recreativa para mantener ocupada su atención en algo productivo que le ayude a mantenerse activo.
- ❑ Indicarle que si presentara temperatura mayor a 37.8 ° C acudir al servicio de urgencias para valoración medica.

## BIBLIOGRAFÍA

- ❑ CATEHERINE P. Anthony. Anatomía y fisiología. Ed. Mc Graw Hill Interamericana, 10ª ed. México 2003.
- ❑ CD. Multimedia de PLM.
- ❑ Enciclopedia en carta 2000.
- ❑ FUSTINONI J. Carlos, Neurología en Esquemas. Ed. Médica Panamericana, 1era edición. Argentina . 1997.
- ❑ GAYTON. Fisiología humana. Ed. Interamericana. 6º edición. México 1998.
- ❑ HERNÁNDEZ M. Felipe. Trastornos clínicos del agua y electrolitos. Ed. Mc Graw\_Hill. México 1990.
- ❑ Jonson Marion, Bullecheck Gloria, Mac Closkey Dothterman Juannce, Mass Meridean, Moorhead Sue, Diagnósticos Enfermeros, Resultados e Intervenciones, Interrelaciones NANDA, NOC y NIC, Madrid España, Editorial Elsevier Mosby
- ❑ NANDA Diagnósticos enfermeros: definiciones y clasificación 2003 – 2004 . Ed. Elsevier . México 2003.
- ❑ NORMADK T. Madelyn. Bases Científica de la Enfermería. Ed. La Prensa Médica Mexicana, 2ª edición. México 1984
- ❑ ROPER M. Victor. Principios de Neurología. Ed. Mc Graw Hill Interamericana, 7ª edición. México 2002.
- ❑ RODRÍGUEZ P. Mario. Anatomía y fisiología. Ed. Progreso. México 1999.
- ❑ POTTER A. Patricia. Fundamentos de enfermería., Ed. Océano, 5ª edición
- ❑ ROSALES B. Susana. Fundamentos de enfermería. Ed. Manual moderno, 2ª edición. México 1999.
- ❑ SMITH F. Sandra. Enfermería básica y clínica. Ed. Manual moderno. 3º edición, México 1996..