

UNIVERSIDAD NACIONAL
AUTÓNOMA DE
MÉXICO

UNIVERSIDAD NACIONAL AUTÓNOMA DE MÉXICO
FACULTAD DE MEDICINA

DIVISION DE ESTUDIOS DE POSGRADO E INVESTIGACION

SECRETARIA DE SALUD
INSTITUTO NACIONAL DE PEDIATRIA

MENINGITIS RECURRENTE SECUNDARIA A
FISTULA DE LIQUIDO CEFALORRAQUIDEO
TRANSLABERINTICA ASOCIADA A MALFORMACION DE
MONDINI BILATERAL
PRESENTACION DE UN CASO

TRABAJO DE INVESTIGACION QUE PRESENTA

MA. GUADALUPE ISABEL MONTES DORANTES

PARA OBTENER EL DIPLOMA DE ESPECIALISTA EN

OTORRINOLARINGOLOGIA

TUTOR DE TESIS: DRA. LUZ MARIA DEL CARMEN MEDRANO TINOCO
ASESOR METODOLOGICO: MC IGNACIO MORA MAGAÑA



MEXICO, D. F. 2006



Universidad Nacional
Autónoma de México



UNAM – Dirección General de Bibliotecas
Tesis Digitales
Restricciones de uso

DERECHOS RESERVADOS ©
PROHIBIDA SU REPRODUCCIÓN TOTAL O PARCIAL

Todo el material contenido en esta tesis esta protegido por la Ley Federal del Derecho de Autor (LFDA) de los Estados Unidos Mexicanos (México).

El uso de imágenes, fragmentos de videos, y demás material que sea objeto de protección de los derechos de autor, será exclusivamente para fines educativos e informativos y deberá citar la fuente donde la obtuvo mencionando el autor o autores. Cualquier uso distinto como el lucro, reproducción, edición o modificación, será perseguido y sancionado por el respectivo titular de los Derechos de Autor.

INSTITUTO NACIONAL DE PEDIATRIA

**MENINGITIS RECURRENTE SECUNDARIA A
FISTULA DE LIQUIDO CEFALORRAQUIDEO TRANSLABERINTICA
ASOCIADA A MALFORMACION DE MONDINI BILATERAL
PRESENTACION DE UN CASO**



DR. JOSE REYNES MANZUR
Director de Enseñanza



DRA. MIRELLA VAZQUEZ RIVERA
Jefe del Departamento de Pre y Posgrado



DRA. LUZ MARIA DEL CARMEN MEDRANO TINOCO
Jefe del Servicio de Otorrinolaringología
Tutor de Tesis



MC IGNACIO MORA MAGAÑA
Asesor Metodológico

AGRADECIMIENTOS

A DIOS POR PERMITIRME VIVIR, DARME LA INTELIGENCIA, TENACIDAD Y PACIENCIA PARA CONVERTIRME EN MEDICO

A MIS PADRES POR DARME LA VIDA Y SU AMOR INCONDICIONAL

A LA PACIENTE, MOTIVO DE LA PRESENTACION DE ESTE TRABAJO

A LA DRA. MARICARMEN MEDRANO Y AL DR. IGNACION MORA POR SU ASESORIA EN LA REALIZACION DE ESTE TRABAJO.

DEDICADA CON TODO RESPETO, ADMIRACION Y CARIÑO

A MI PADRE: SR. EFRAIN MONTES DORANTES (†)

Por darme la vida, grandes enseñanzas y porque aunque ya no esté en éste mundo, siempre estará conmigo.

A MI MADRE: SRA. ELDA I. DORANTES DE MONTES

Por darme la vida y su amor desde antes de que yo naciera, por su apoyo y confianza incondicionales y por ser el mejor ejemplo de cómo es una madre perfecta.

A MIS HERMANOS: PATRICIA, FABIOLA, EFRAIN, ROCIO, NORADINO, RODOLFO Y JESSICA:

Por ser parte esencial de mi vida, porque además de ser mis hermanos son mis mejores amigos y se que pase lo que pase, siempre puedo contar con su apoyo incondicional.

A MIS MAESTROS: PROFRA. ESTHER VALERO, MADRE ANGELA, MADRE ELISA, PROFRA. HORTENCIA GUADIANA, DR. CARLOS GARCIA LEOS, DR. ENRIQUE AZUARA, DR. JUAN GUTIERREZ BUTANDA, DR. CARLO PANE.

Por darme la oportunidad de aprender y ampliar mis conocimientos, por formarme profesionalmente desde mis primeros años de vida, por ser ejemplo de que el conocimiento te hace más fuerte para enfrentar la vida.

A TODAS LAS PERSONAS QUE HAN HECHO QUE MI VIDA SEA FELIZ

**“LAS COSAS MAS IMPORTANTES DE LA VIDA NO SON COSAS,
SINO PERSONAS COMO USTEDES”**

INDICE

▪ Resumen.....	6-7
▪ Antecedentes.....	8
• Embriología del oído interno.....	8-9
• Morfología coclear.....	10
• Malformación de Mondini.....	11-13
▪ Objetivo.....	14
▪ Caso clínico.....	14-16
▪ Discusión.....	17-18
▪ Bibliografía.....	18-20

RESUMEN

La meningitis recurrente bacteriana es una entidad clínica poco frecuente, la cual puede asociarse a inmunodeficiencias de complemento, asplenia e hipogammaglobulinemia, por otra parte puede ser secundaria a fístula de líquido cefalorraquídeo (**FLCR**) traumática o congénita, éstas últimas como consecuencia de alteraciones en el desarrollo de la base del cráneo o el oído interno en el periodo prenatal, como la displasia de Mondini.

La displasia de Mondini, es una malformación del oído interno, en donde, la cóclea sólo presenta una y media vueltas en lugar de dos y media vueltas como es normal, lo anterior por cambios en el desarrollo embrionario, puede haber alteraciones en el aparato vestibular y además estos pacientes tiene un alto riesgo de presentar FLCR; clínicamente el paciente presenta hipoacúsia severa, profunda o anacúsia, generalmente en los pacientes que tienen FLCR translaberíntica hay anacúsia; éstos casos son raros pero potencialmente fatales y subdiagnosticados, cuando la fístula es espontánea se presenta generalmente entre los 5 y 10 años de edad y puede sospecharse clínicamente de 3 maneras diferentes:

1. Rinorrea escasa.
2. Otorrea u otitis media persistente.
3. Meningitis bacteriana recurrente.

La malformación de Mondini, puede tener un componente hereditario, sin embargo muchos de los casos son esporádicos y la malformación es unilateral, en realidad el hecho de que la malformación sea bilateral es muy raro. En muchos de los pacientes el diagnóstico es difícil principalmente en los niños pequeños o en quienes la malformación es unilateral y el oído sano presenta audición normal, además de no haber presentado FLCR o meningitis, en estos pacientes debe existir la sospecha clínica de malformación de oído interno cuando hay hipoacúsia unilateral, por lo tanto debe realizarse una tomografía computada de alta resolución con cortes finos, la cual determinará el tipo de malformación. En cuanto

a los pacientes en los que se sospecha o es evidente una FLCR es importante realizar una cisternotomografía (tomografía computada de alta resolución con medio de contraste intratecal), este estudio de imagen mostrará la malformación y el trayecto de la FLCR, ayuda a determinar si la fístula es perilinfática o translaberíntica y a planear el abordaje quirúrgico que el paciente requiere.

El tratamiento va encaminado a eliminar el peligro potencial de nuevos cuadros de meningitis que comprometen la vida y/o dejan secuelas neurológicas permanentes, además de favorecer la comunicación del paciente con sus semejantes y el medio ambiente, por lo que se debe llevar a cabo lo siguiente:

1. Sellar la FLCR, mediante cirugía, el abordaje será individualizado según el caso del paciente.
2. Mejorar la comunicación del paciente; en casos donde la malformación de Mondini es bilateral, con anacusia de ambos oídos, hay que rehabilitar al paciente con lectura labio facial, y en ocasiones éstos pacientes serán candidatos a implante coclear. Por otra parte los pacientes con malformación de Mondini unilateral o con hipoacusia de diferente grado, pueden ser candidatos a aplicación de auxiliares auditivos.

ANTECEDENTES

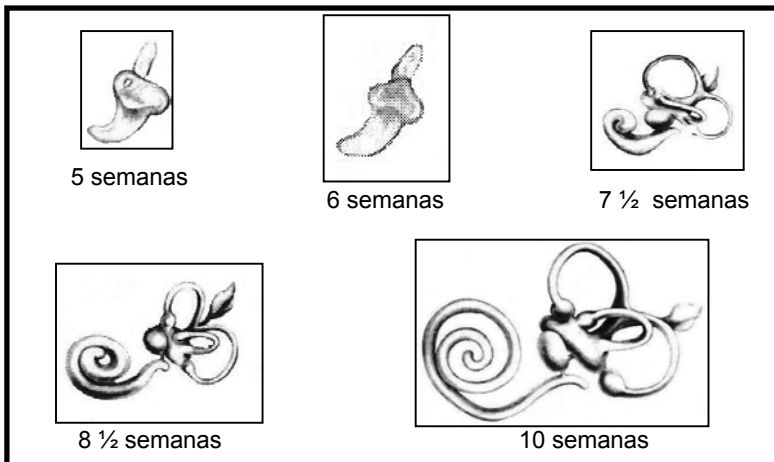
La meningitis recurrente bacteriana es una entidad clínica poco frecuente, la cual puede asociarse a inmunodeficiencias de complemento, asplenia e hipogammaglobulinemia, por otra parte puede ser secundaria a fístula de líquido cefalorraquídeo (**FLCR**) traumática o congénita, ésta última como consecuencia de malformaciones del laberinto óseo y presencia de trayectos fistulosos que comunican el espacio subaracnoideo y el oído, secundarias a alteraciones en el desarrollo de la base lateral del cráneo o el oído interno en el periodo prenatal. (1-5).

Embriología del oído interno

El oído interno se desarrolla como un engrosamiento o placóda de ectodermo en la superficie lateral de la cabeza a nivel del 4º ventrículo en los embriones de 4 mm, aproximadamente a la tercera semana de gestación. La placóda más tarde se hunde para formar primero una fosa y luego una vesícula, separada de la superficie, esta a su vez se divide en 3 partes que forman el laberinto membranoso a la 6ª semana de gestación, la porción craneal forma el ducto y saco endolinfático, la porción intermedia forma el utrículo, sáculo y conductos semicirculares, y por último la porción caudal formará las estructuras cocleares. A las 9 semanas de gestación el laberinto membranoso primitivo está totalmente formado y ya tiene la forma adulta, sin embargo la cóclea que se enrolla en forma progresiva, en ésta etapa únicamente presenta una y media vueltas. A las 21 semanas de gestación la cóclea está totalmente formada presentando dos y media vueltas, así como los espacios perilinfático y endolinfático. El enrollamiento coclear depende del tiempo y quizá se deba a una interacción epidermomesenquimática. (*Esquemas 1 y 2*). (6-8).

Esquema 1


Desarrollo del oído interno en diferentes edades



Esquema modificado por la Dra. Ma. Guadalupe Isabel Montes Dorantes, basado en la figura original de: Bast, TH, y Anson, BJ: The temporal bone and ear. Springfield, Ill. Charles C. Thomas, Publisher. 1949.

Esquema 2

Oído interno totalmente formado. 25 semanas de gestación



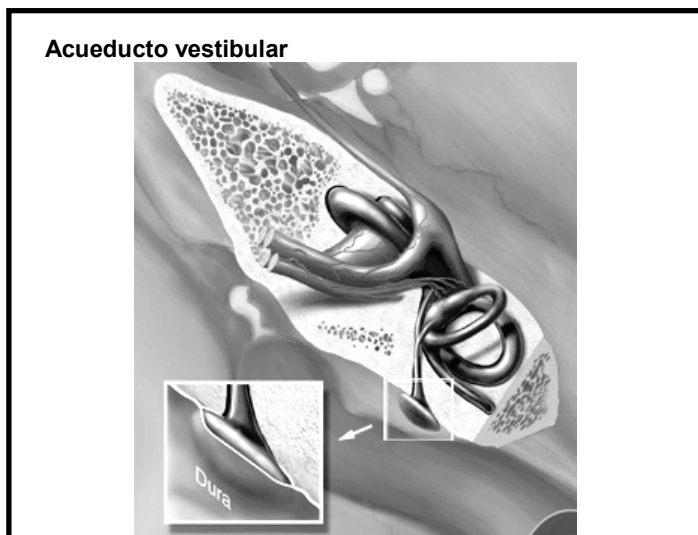
Esquema modificado por la Dra. Ma. Guadalupe Isabel Montes Dorantes, basado en la figura original de: Bast, TH, y Anson, BJ: The temporal bone and ear. Springfield, Ill. Charles C. Thomas, Publisher. 1949.

Morfología coclear

El laberinto membranoso está suspendido, dentro del laberinto óseo, el espacio entre éstos 2 continentes está ocupado por perilinfa. El laberinto óseo o cápsula ótica esta formada por hueso compacto delgado y muy fuerte.

La cóclea esta formada por 2 ½ vueltas alrededor de un modiolo central y su longitud total es de aproximadamente 33mm; en la parte intraluminal se divide en 3 cámaras, llamadas: Rampa vestibular, rampa timpánica y rampa media; la rampa vestibular inicia en el vestíbulo y se extiende hasta el modiolo para comunicarse con la rampa timpánica en el ápex de la cóclea, a ésta área de comunicación se le llama helicotrema. La rampa vestibular está separada de la rampa media por la membrana de Reissner, y la rampa timpánica de la rampa media por la membrana basilar y el órgano de Corti. El acueducto vestibular es un canal óseo que sale directamente al vestíbulo, medial al canal semicircular posterior y hacia la fosa posterior, este conducto es un espacio potencial entre la fosa craneal posterior y el oído interno, sin embargo debe estar colapsado normalmente. (*Esquemas 3*). (6-8).

Esquema 3



Esquema tomado de Internet, anónimo.

Malformación de Mondini

La displasia o malformación de Mondini, es una malformación del oído interno, en donde el desarrollo del laberinto se detiene alrededor de la 7ª semana de gestación, morfológicamente la cóclea sólo presenta una y media vueltas en lugar de dos y media vueltas como es normal, (*Esquema 4*) puede haber alteraciones en el aparato vestibular tales como alargamiento del acueducto y saco endolinfático, acueducto vestibular y en algunos casos de defectos anatómicos más extensos, dehiscencia del nervio facial y de la carótida petrosa, además estos pacientes tienen un alto riesgo de presentar FLCR translaberíntica por patencia del acueducto coclear o de desarrollar FLCR espontánea (9-10).

Dentro de las hipoacúsias congénitas, aproximadamente un 30% corresponde a malformaciones del oído interno, dentro de las que se encuentra la malformación de Mondini. (11)

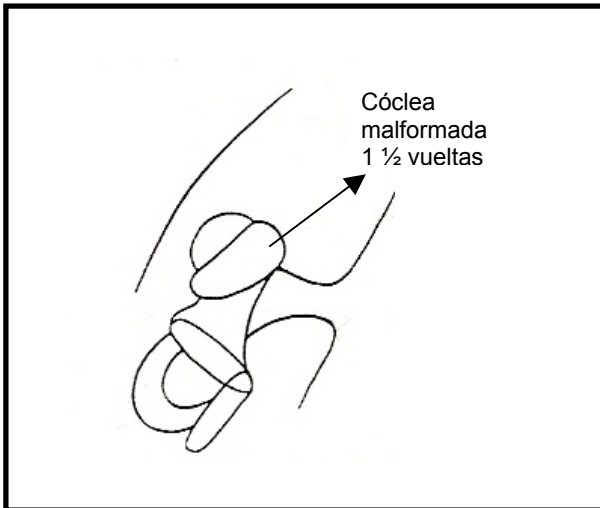
Clínicamente el paciente presenta hipoacúsia severa, profunda o anacusia, generalmente en los pacientes que tienen FLCR translaberíntica hay anacusia; estos casos son raros pero potencialmente fatales y subdiagnosticados, cuando la fístula es espontánea se presenta entre los 5 y 10 años de edad y puede sospecharse clínicamente de 3 maneras diferentes:

1. Rinorráquia escasa: El líquido cefalorraquídeo pasa a través de la trompa de Eustaquio y sale por la nariz.
2. Otorráquia si hay perforación timpánica o presencia de otitis media secretora crónica, rebelde a tratamiento o recurrente.
3. Meningitis bacteriana recurrente.

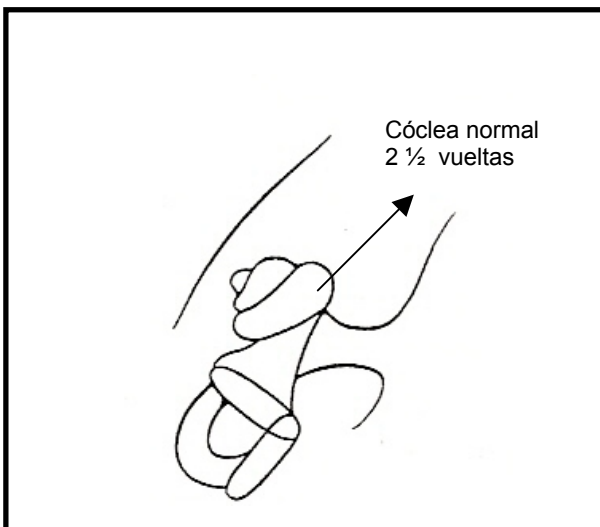
La malformación de Mondini, puede tener un componente hereditario, actualmente se ha analizado genéticamente a las familias que presentan hipoacúsia congénita en varios de sus miembros encontrando que es más frecuente en los varones y rara en las mujeres, debido a una microdelección en el locus DFN3 del cromosoma X. (12). Sin embargo muchos de los casos son esporádicos y la malformación es unilateral. La malformación bilateral es muy rara. (11- 14).

Esquema 4

Malformación de Mondini



Cóclea normal



Esquema 4 original : Dra. Ma. Guadalupe Isabel Montes Dorantes.

En muchos de los pacientes el diagnóstico es difícil principalmente en los niños pequeños o en quienes la malformación es unilateral y no han presentado FLCR o meningitis, en estos pacientes debe existir la sospecha clínica de malformación de oído interno cuando hay hipoacusia, por lo que es importante la realización de estudios de imagen no invasivos, como la tomografía computada

de alta resolución con cortes finos del oído simple, el medio de contraste intravenoso no es necesario dado que lo que se quiere visualizar son las estructuras óseas del oído interno y la base de cráneo lateral que determinará el tipo de malformación. En cuanto a los pacientes en los que se sospecha FLCR es importante realizar una cisternotomografía (tomografía computada de alta resolución con medio de contraste intratecal), este estudio de imagen mostrará la malformación y el trayecto de la FLCR, así mismo nos ayudará a determinar si es perilinfática o translaberíntica. (13-15).

El tratamiento va encaminado a eliminar el peligro potencial de nuevos cuadros de meningitis que comprometen la vida y/o dejan secuelas neurológicas permanentes, además de favorecer la comunicación del paciente con el medio ambiente, por lo que se debe llevar a cabo lo siguiente:

1. Sellar la FLCR mediante cirugía. El abordaje será individualizado según el caso del paciente. Pueden utilizarse abordajes transtimpánicos o retroauriculares y obliterar la cavidad del oído medio con músculo y/o grasa, así mismo se pueden utilizar pegamentos de fibrina de última generación para el sello de la fístula si se visualiza ésta en un sitio específico. (16)
2. Mejorar la comunicación del paciente; en casos donde la malformación de Mondini es bilateral, con anacusia de ambos oídos, hay que rehabilitar al paciente con lectura labio-facial, y en ocasiones éstos pacientes serán candidatos a implante coclear. (17) Por otra parte los pacientes con malformación de Mondini unilateral o con hipoacusia de diferente grado pueden ser candidatos a aplicación de auxiliares auditivos. (18,19)

Por otra parte es importante mencionar que los pacientes con malformación de Mondini deben ser manejados por un grupo de especialistas, tales como pediatra, audiólogo, otorrinolaringólogo, genetista, terapistas de lenguaje, etc. Cada uno de ellos juega un papel importante en el manejo ya que todas estas especialidades son complementarias en éste padecimiento. (20)

OBJETIVO

Dar a conocer una patología poco frecuente, revisar la bibliografía de la misma para poder diagnosticarla, mostrar el manejo multidisciplinario que requiere y presentar el caso de un paciente atendido en nuestro instituto.

CASO CLINICO

Se presenta el caso de una paciente femenina de 12 años de edad, sorda debido a anacusia bilateral congénita, quien ha presentado 9 episodios de meningitis bacteriana, siendo el primero a los 6 meses de edad, y el cual dejó mínima secuela neurológica, posteriormente presenta otros 4 episodios de meningitis bacteriana entre los 8 y 10 años de edad, durante el último episodio se sospecha de una FLCR, la cual no es evidente por oído ni por nariz, por lo que se realizan estudios de imagen de tomografía computada de oídos diagnosticándose malformación de Mondini bilateral (*foto A*), posterior a su estudio la paciente presenta nuevamente meningitis neumococcica (6° episodio), por lo que después de su tratamiento se decide realizar una cisternotomografía en donde se hace evidente FLCR bilateral (*Foto B*), por lo que se realiza una plastía de FLCR en oído izquierdo mediante abordaje endomeático, usando grasa autóloga para su cierre, sin embargo falla el procedimiento ya que el drenaje subaracnoideo posquirúrgico disfuncionó, y al no haber depleción de LCR, la presión del mismo desplazó el injerto de grasa y nuevamente se presentó la fístula, así mismo presenta un 7° episodio de meningitis bacteriana, al remitir el mismo se realiza plastía de la FLCR nuevamente en oído izquierdo, ahora colocando el drenaje subaracnoideo 24hrs antes del procedimiento depletando la cavidad craneana y utilizando en ésta ocasión pegamento de fibrina de 4ª generación para sellar la fístula, en esta ocasión el tratamiento quirúrgico tuvo éxito, sin embargo durante el seguimiento y antes de la cirugía del oído izquierdo, presenta un 8° episodio de meningitis bacteriana por lo que se consideró que ahora es dependiente de la FLCR en oído

derecho por lo que se realiza plastía mediante abordaje endomeático usando pegamento de fibrina de 4ª generación, sin embargo el procedimiento falló probablemente por una pobre depleción de LCR, 1 mes después de esto la paciente presenta un 9º cuadro de meningitis neumococcica, por lo que al remitir el cuadro la paciente permaneció hospitalizada, se realizó nueva cisternotomografía determinando que el oído izquierdo, ya no tiene fístula y el oído derecho presenta FLCR persistente (*fotos C y D*), ante lo anterior se decide realizar una obliteración total del oído derecho utilizando pegamento de fibrina de 4ª generación para sellar la fístula y grasa autóloga para la obliteración de la caja timpánica y la cavidad mastoidea, se utilizó drenaje subaracnoideo 24hrs antes del procedimiento y permaneció 4 días posterior al mismo, con lo anterior la FLCR se encuentra sellada, la paciente tiene 3 meses de seguimiento postoperatorio y no hay evidencia de FLCR, y no ha presentado meningitis. En cuanto a su comunicación la paciente se encuentra rehabilitada actualmente cursa el 5º año de primaria en escuela especial y se comunica con lectura labio facial y algunas señas.

Foto A.

Tomografía axial simple de oídos en donde se observa malformación de Mondini bilateral

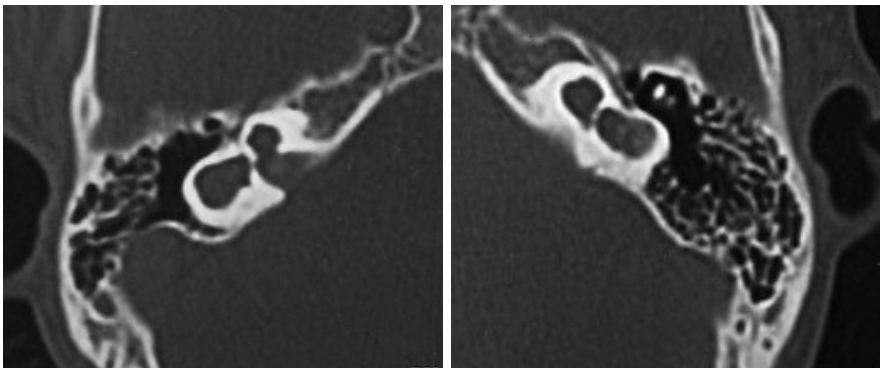


Foto B

Cisternotomografía en donde se observa paso del medio de contraste intratecal hacia el oído interno y oído medio derecho.

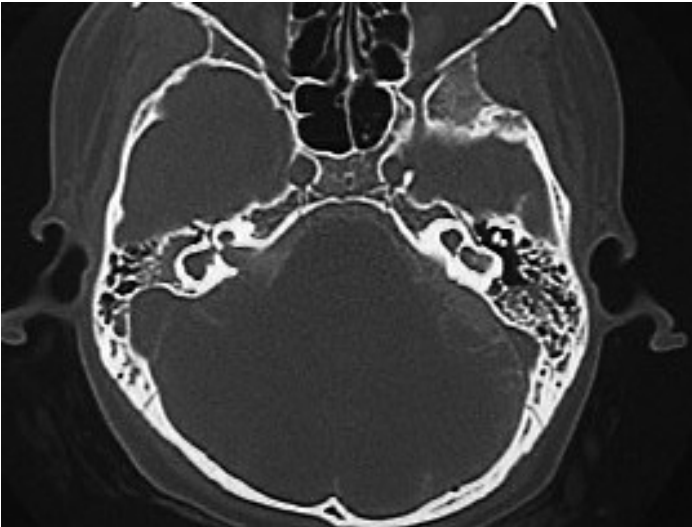


Foto C

**Cisternotomografía
Oído derecho con
persistencia de FLCR**

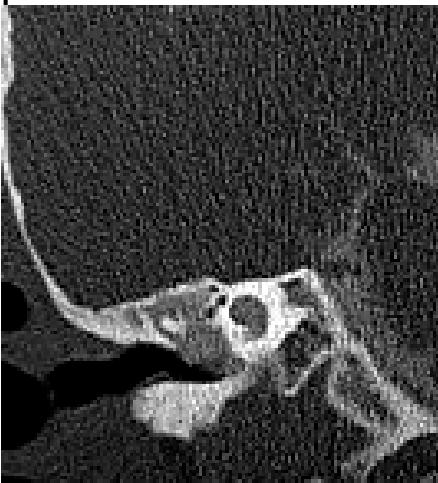
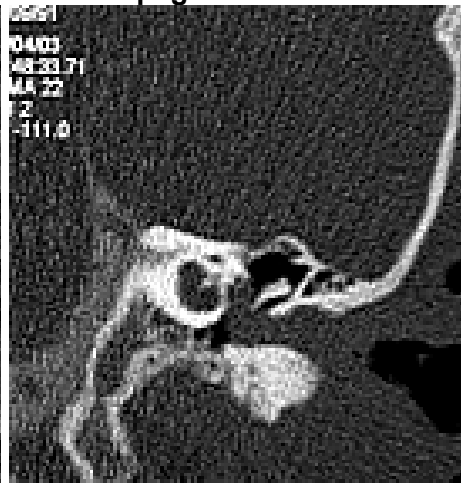
Foto D

**Cisternotomografía
Oído izquierdo con plastía de fístula
Se uso pegamento de fibrina 4ª generación**



DISCUSION

La malformación de Mondini es una entidad patológica que engloba una serie de malformaciones mayores del oído interno las cuales se presentan durante las primeras semanas del desarrollo fetal, dicha malformación es conocida desde su descripción en 1791, y consta de una cóclea que sólo presenta 1 ½ vueltas, dilatación del acueducto vestibular y alteraciones de los espacios vestibulares, así mismo puede haber trayectos fistulosos que comuniquen el espacio subaracnoideo con el oído medio causando así fístula de líquido cefalorraquídeo translaberíntica, lo cual pone en riesgo potencialmente alto de padecer cuadros de meningitis recurrente y causar daño neurológico permanente en grado variable, e incluso la muerte.

La malformación de Mondini generalmente es unilateral, y cursa con diferentes grados de alteración auditiva y vestibular, por lo que éstos pacientes al tener el oído contralateral sano no dan muestra de la presencia de dicha malformación, por lo que un episodio de meningitis puede ser el primer síntoma. La forma bilateral de la malformación de Mondini es una entidad clínica muy rara, la gran mayoría de los pacientes que presentan una malformación bilateral son sordos; Actualmente con los avances tecnológicos podemos diagnosticar desde muy temprana edad si el niño escucha normalmente con la realización de emisiones otoacústicas, y en caso de detectar alteraciones auditivas debemos realizar otros estudios audiológicos como potenciales auditivos evocados al tallo cerebral el cual nos ayuda a diagnosticar más topográficamente la hipoacusia congénita, así mismo todos los pacientes con diagnóstico de hipoacusia congénita deberán someterse a la realización de estudios de imagen, específicamente tomografía computada de oído con cortes finos para descartar malformaciones anatómicas del oído, en estos casos no es necesario el medio de contraste intravenoso, ya que lo que se quiere visualizar son estructuras óseas.

Los pacientes con malformación de Mondini diagnosticada, clínica, audiológica y radiológicamente que no han presentado complicaciones intracraneales, deben de mantenerse en vigilancia periódica y manejar vacunación

preventiva contra *Streptococcus pneumoniae* y *Haemophilus influenzae* ya que éstos gérmenes son los causantes más frecuentes de las complicaciones piógenas intracraneales. Por otra parte desde el primer cuadro de meningitis en un niño con hipoacusia congénita y/o malformación de Mondini se debe realizar cisternotomografía de oído, por la asociación de malformaciones del oído interno con FLCR, éste estudio es una tomografía computada de oídos con aplicación de medio de contraste intratecal, mostrando así si hay o no FLCR y el trayecto de la misma.

Para el médico de primer contacto debe de ser muy importante tomar en cuenta la hipoacusia congénita y descartar o corroborar por imagen malformación del oído interno, en caso de confirmarse se hay que derivar al paciente con un grupo de especialistas, (pediatra, audiólogo, otorrinolaringólogo y/o neurootólogo, genetista) para evitar desenlaces fatales o secuelas neurológicas por neuroinfección y con ello mejorar la calidad de vida de éstos pacientes.

BIBLOGRAFIA

1. Jackler R, Brackmann D. Spontaneous meningitis. Neurotology. 2a edición. Estados Unidos de América, 1998. pp. 829-30.
2. Rupa V, Rajshekar W. Syndrome of recurrent meningitis due to congenital perilymph fistula with two different clinical presentations. Int J Pediatric Otorhinolaryngol 2000; Ag; 54(2-3): 173-7.
3. Pellegrino M, De Anseris AG, Tricarico N. Mondini's dysplasia: a rare cause of recurrent meningitis in childhood. J Laryngol Otol 1993 jun; 107(6): 492-5.
4. Vargas J, Garofalo N, Rodríguez U, Parra M, Barroso, E, et al. Mondini dysplasia; recurrent bacterial meningitis in adolescence. Rev. Neurol 2004 Nov; 39 (10): 935-9.
5. Holden P, Linthicum F jr. Mondini dysplasia of the bony and membranous labyrinth. Otol Neurotol. 2005 Jan; 26(1): 133.

preventiva contra *Streptococcus pneumoniae* y *Haemophilus influenzae* ya que éstos gérmenes son los causantes más frecuentes de las complicaciones piógenas intracraneales. Por otra parte desde el primer cuadro de meningitis en un niño con hipoacusia congénita y/o malformación de Mondini se debe realizar cisternotomografía de oído, por la asociación de malformaciones del oído interno con FLCR, éste estudio es una tomografía computada de oídos con aplicación de medio de contraste intratecal, mostrando así si hay o no FLCR y el trayecto de la misma.

Para el médico de primer contacto debe de ser muy importante tomar en cuenta la hipoacusia congénita y descartar o corroborar por imagen malformación del oído interno, en caso de confirmarse se hay que derivar al paciente con un grupo de especialistas, (pediatra, audiólogo, otorrinolaringólogo y/o neurootólogo, genetista) para evitar desenlaces fatales o secuelas neurológicas por neuroinfección y con ello mejorar la calidad de vida de éstos pacientes.

BIBLOGRAFIA

1. Jackler R, Brackmann D. Spontaneous meningitis. Neurotology. 2a edición. Estados Unidos de América, 1998. pp. 829-30.
2. Rupa V, Rajshekar W. Syndrome of recurrent meningitis due to congenital perilymph fistula with two different clinical presentations. Int J Pediatric Otorhinolaryngol 2000; Ag; 54(2-3): 173-7.
3. Pellegrino M, De Anseris AG, Tricarico N. Mondini's dysplasia: a rare cause of recurrent meningitis in childhood. J Laryngol Otol 1993 jun; 107(6): 492-5.
4. Vargas J, Garofalo N, Rodríguez U, Parra M, Barroso, E, et al. Mondini dysplasia; recurrent bacterial meningitis in adolescence. Rev. Neurol 2004 Nov; 39 (10): 935-9.
5. Holden P, Linthicum F jr. Mondini dysplasia of the bony and membranous labyrinth. Otol Neurotol. 2005 Jan; 26(1): 133.

6. Lalwani A, Grundfast K. Mondini's dysplasia. *Pediatric Otology and Neurotology*. 1a edición. Estados Unidos de América. 1998. pp 324-28.
7. Paparella M, Shumrick D. Embriología y anatomía del oído. *Otorrinolaringología*, 3ª edición. Estados Unidos de América 1994. pp. 3-63.
8. Hughes G, Pensakk M. Anatomy and embryology of the ear. *Clinical Otology*, 2a edición. Estados Unidos de América. 1997. pp 3-28.
9. Kaftan H, Adamaszek M, Hosemann W. Mondini dysplasia traumatic cerebrospinal fluid otorrhea with meningitis. *HNO*.2005.Oct; 5: 132-6.
10. Sampaio A, Cureoglu S, Schachern P, Kusunoki T, Paparella M, et al. Massive endolymphatic sac and vestibular aqueduct in Mondini dysplasia. *Arch Otolaryngol Head Neck Surg* 2004 May; 130(5): 678-80.
11. Wu C, Chen Y, Hsu C. Common clinical features of children with enlarged Vestibular aqueduct and Mondini dysplasia. *Laryngoscope* 2005 Jan; 115(1): 132-7.
12. Arellano B, Ramírez R, García J, Villamar M, del Castillo I, Moreno F. Sensorineural hearing loss and Mondini dysplasia caused by a deletion at locus DFN3. *Arch Otolaryngol Head Neck Surg* 2000 Sep; 126(9):1065-9.
13. Lue AJ, Manolidis S. Intrathecal fluorescein to localize cerebrospinal fluid leakage in bilateral Mondini dysplasia. *Otol Neurotol* 2004 jan; 25(1):50-2.
14. Cotton R. Inner ear deformities. *Practical pediatric otolaryngology*, 1a edición. Estados Unidos de América. 1999. pp.366-68.
15. Zelikovich E. CT of the temporal bone in the study of the inner ear structures in detection of the causes of neurosensory hypoacusis. *Vestn Otorinolaringol* 2004; (6):25-31.
16. Wu H, Cao R, Chen X, Xiang M, Meng G, Huang Q. Surgical management of Mondini dysplasia with cerebrospinal fluid leakage. *Neurosurg* 2005 Jan; 17(1): 4-5.
17. Sennaroglu L, Saatci I. A new classification for cocleovestibular malformations. *Laryngoscope* 2002 Dec; 112(12): 2230-41.
18. Tullu MS, Khanna SS, Kamat JR. Mondini dysplasia and pyogenic meningitis. *Indian J. Pediatr* 2004 jul; 71(7): 655-7.

19. Wilson JT, Leivy SW, Sofferman RA. Mondini's dysplasia: spontaneous cerebrospinal fluid otorrhea. New perspectives in management. *Pediatric neurosurgery* 1990-91; 16(4-5): 260-4.
20. Drummond D, Jong A, Giannoni C. Recurrent meningitis in the pediatric Patient, the otolaryngologist role. *Int J Pediatric Otorhinolaryngol* 1999 jan; 199-208.