



UNIVERSIDAD NACIONAL AUTÓNOMA DE MÉXICO
DIVISIÓN DE ESTUDIOS DE POSGRADO E INVESTIGACIÓN
FACULTAD DE MEDICINA

INSTITUTO MEXICANO DEL SEGURO SOCIAL
DELEGACIÓN No. 3 DEL DISTRITO FEDERAL
UNIDAD MÉDICA DE ALTA ESPECIALIDAD
“DR. BERNARDO SEPULVEDA GUTIERREZ”
CMN SIGLO XXI

CORRELACION DE LA UROTOMOGRAFIA CON LOS
HALLAZGOS DE ENDOUROLOGIA EN PACIENTES CON
LITIASIS DE VIAS URINARIAS

T E S I S

QUE PRESENTA

DRA. ALMA ANGELICA RONZON RONZON

PARA OBTENER EL DIPLOMA EN LA ESPECIALIDAD EN
RADIOLOGIA E IMAGEN

ASESORES:

DRA. MIRIAM ZAVALA PEREZ MBRX HE CMN SXXI
DR. BERNARDO CRUZ ALONSO MBRX HE CMN SXXI
DR. GUSTAVO A. MONTER CARREOLA MBRX HE CMN SXXI



MÉXICO DF.

SEPTIEMBRE DE 2006



Universidad Nacional
Autónoma de México

Dirección General de Bibliotecas de la UNAM

Biblioteca Central



UNAM – Dirección General de Bibliotecas
Tesis Digitales
Restricciones de uso

DERECHOS RESERVADOS ©
PROHIBIDA SU REPRODUCCIÓN TOTAL O PARCIAL

Todo el material contenido en esta tesis esta protegido por la Ley Federal del Derecho de Autor (LFDA) de los Estados Unidos Mexicanos (México).

El uso de imágenes, fragmentos de videos, y demás material que sea objeto de protección de los derechos de autor, será exclusivamente para fines educativos e informativos y deberá citar la fuente donde la obtuvo mencionando el autor o autores. Cualquier uso distinto como el lucro, reproducción, edición o modificación, será perseguido y sancionado por el respectivo titular de los Derechos de Autor.

HOJA RECOLECTORA DE FIRMAS

DRA. LEONOR A. BARILE FABRIS
JEFE DE LA DIVISION DE EDUCACION E INVESTIGACION EN SALUD
UNIDAD MEDICA DE ALTA ESPECIALIDAD "DR. BERNARDO SEPULVEDA"
CMN SIGLO XXI

DR. FRANCISCO JOSE AVELAR GARNICA
MEDICO JEFE DEL SERVICIO DE RADIOLOGIA E IMAGEN
UNIDAD MEDICA DE ALTA ESPECIALIDAD "DR. BERNARDO SEPULVEDA"
CMN SIGLO XX

DRA. MIRIAM ZAVALA PEREZ MBRX
MEDICO ADSCRITO AL SERVICIO DE RADIOLOGIA E IMAGEN
UNIDAD MEDICA DE ALTA ESPECIALIDAD "DR. BERNARDO SEPULVEDA"
CMN SIGLO XXI

DR. BERNARDO CRUZ ALONSO MBRX
MEDICO ADSCRITO AL SERVICIO DE RADIOLOGIA E IMAGEN
UNIDAD MEDICA DE ALTA ESPECIALIDAD "DR. BERNARDO SEPULVEDA"
CMN SIGLO XXI

DR. GUSTAVO A. MONTER CARREOLA MBRX
MEDICO ADSCRITO AL SERVICIO DE RADIOLOGIA E IMAGEN
UNIDAD MEDICA DE ALTA ESPECIALIDAD "DR. BERNARDO SEPULVEDA"
CMN SIGLO XXI

DR. ANTONIO CASTELLANOS OLIVARES JSA
ASESOR METODOLOGICO.
MEDICO JEFE DEL SERVICIO ANESTESIOLOGIA
UNIDAD MEDICA DE ALTA ESPECIALIDAD "DR. BERNARDO SEPULVEDA"
CMN SIGLO XXI

AGRADECIMIENTOS

AGRADECIMIENTOS: Agradezco a mi dios, a mis padres, a mis maestros del área, así como a todos los Doctores del servicio de urología, y sobre todo a los pacientes que sin ellos no lograría mi objetivo.

ÍNDICE

ANTECEDENTES	4
PLANTEAMIENTO DEL PROBLEMA	9
OBJETIVO	9
ANEXOS	10
MATERIAL Y METODOS	13
RESULTADOS	18
CRONOGRAMA DE ACTIVIDADES.....	17
DISCUSION	21
HOJA DE RECOLECCION DE DATOS.....	26
HOJA DE CONSENTIMIENTO INFORMADO.....	28
BIBLIOGRAFIA	29

RESUMEN

CORRELACION DE LA UROTOMOGRAFIA CON LOS HALLAZGOS DE ENDOUROLOGIA EN PACIENTES CON LITIASIS DE VIAS URINARIAS

OBJETIVO: Determinar la sensibilidad y especificidad de la UROTAC para detectar litiasis de vías urinarias en pacientes con cólico renoureteral en correlación con los procedimientos efectuados en endourología. Dra Ronzón Alma Residente R3RX. Dra. Zavala Miriam MB, Dr. Cruz Bernardo MB. Dr. Monter Gustavo MB.

MATERIAL Y METODOS: El estudio se realizará en el departamento de Radiología e Imagen de la Unidad Médica de Alta Especialidad “Bernardo Sepúlveda Gutiérrez” del Centro Medico Nacional Siglo XXI; en los pacientes del servicio urología; durante el periodo de Mayo a Agosto del 2006.

El universo de trabajo estará conformado por todos los pacientes con diagnóstico de cólico renoureteral probable o corroborado ya sea por radiografía simple, ultrasonido o urografía excretora, atendidos en la consulta externa del servicio de urología de la UMAE CMN Siglo XXI, Hospital de Especialidades. Se tomará una muestra de 50 pacientes.

RESULTADOS: la UROTAC tuvo una sensibilidad del 97% y especificidad del 67%. En referente a la localización se observó una sensibilidad 86% y una especificidad de 62% debido al cambio de posición los litos de una situación superior a una más inferior secundaria al descenso de este por el trayecto ureteral como proceso fisiológico normal. De acuerdo al tamaño no hubo una variación significativa.

CONCLUSION: En conclusión con este estudio se pretendió demostrar que la UROTAC es un método de imagen seguro, sensible y específico para detectar la presencia, tamaño, localización de litiasis en vías urinarias, así como grado de dilatación de estas en los pacientes con cólico renoureteral y sospecha clínica de litiasis. En estos pacientes es ideal la realización de la UROTAC para determinar no solo la existencia del lito, sino también su repercusión hemodinámica, para de esta manera brindar al paciente un diagnóstico, tratamiento y seguimiento oportuno y adecuado.

INTRODUCCION

Desde la introducción de la Tomografía computada (TC) 1974 se ha producido una considerable revolución en el tratamiento médico de los pacientes y el uso clínico de la TC ha tenido un impacto positivo sobre el mismo (1). En la actualidad las unidades habituales de la practica radiológica son aparatos de tercera y cuarta generación, con tiempos de exploración inferiores a cinco segundos (1,2). La TC espiral de detector múltiple ha refinado de una forma muy notable la capacidad diagnóstica de los trastornos renales al permitir una adquisición de las imágenes rápidas de todo el riñón en las distintas fases de captación del contraste. El protocolo para estudios del riñón mediante TC incluyen :

- Estudios con y sin contraste.
- Posibilidad de mostrar las diferencias físicas de la imagen.
- Evitar las diferencias artefactuales en los valores de atenuación. Se debe de utilizar el mismo kilovoltaje pico y el ajuste de miliamperios-segundos, espesor del corte y campo de visión en los estudios precontraste y contraste.
- Se debe comprobar la exactitud de los valores de atenuación del riñón antes y después de la inyección intravenosa del contraste.(3)

La urotomografía (UROTAC) es un auxiliar diagnóstico donde se obtienen las imágenes a través de un tubo de rayos x (RX,) en donde un haz de RX colimado atraviesa al paciente mientras todo el sistema realiza un movimiento circular; se mide posteriormente el haz atenuado remanente y los valores se envían a un ordenador. La UROTAC es más efectiva que la urografía intravenosa para identificar litos ureterales y para determinar obstrucción renal. Su principal ventaja es que permite identificar cálculos radioopacos, radiolucidos así como conocer su tamaño, localización, reperfusión renal, y patología asociada, para poder determinar la conducta a seguir en el tratamiento del paciente de forma inmediata.(6,7)

Con el advenimiento de las nuevas modalidades de imagen se ha propuesto que la UROTAC helicoidal multidetector, es más efectiva que la urografía intravenosa para identificar la presencia de litos, así como para proveer información para planeación quirúrgica, además valora si existe malformaciones del sistema de las vías urinarias. Es más sensible que otras modalidades de imagen incluso para identificar litos radiolúcidos que en la placa simple de abdomen no se identifican. Con las reconstrucciones tridimensionales es posible determinar el sitio específico de la obstrucción, así como la morfología, y complicaciones del sistema urinario.

Además en nuestro servicio de radiología se esta empezando a implementar en estos pacientes

Debido a lo anterior se realizo el planteamiento del problema.

¿Cuál será la sensibilidad y especificidad de la UROTAC para detectar litiasis de vías urinarias en pacientes con cólico renoureteral en correlación don los estudios de endourología?

El objetivo fue determinar la sensibilidad y especificidad de la UROTAC para detectar litiasis de vías urinarias en pacientes con cólico renoureteral en correlación con los procedimientos efectuados en endourología.

El estudio se realizará en el departamento de Radiología e Imagen de la Unidad Médica de Alta Especialidad "Bernardo Sepúlveda Gutiérrez" del Centro Médico Nacional Siglo XXI; en los pacientes del servicio urología; durante el periodo de Mayo a Agosto del 2006.

CORRELACION DE LA UROTOMOGRAFIA CON LOS HALLAZGOS DE ENDOUROLOGIA EN PACIENTES CON LITIASIS DE VIAS URINARIAS.

AUTOR: DRA. ALMA ANGELICA RONZON RONZON R3RX

ASESOR DE TESIS: DRA. MIRIAM ZAVALA PEREZ MBRX HE CMN SXXI

DR. BERNARDO CRUZ ALONSO MBRX HE CMN SXXI

DR. GUSTAVO A. MONTER CARREOLA MBRX HE CMN SXXI

ASESOR METODOLOGICO: DR. ANTONIO CASTELLANOS OLIVARES JSA
HE CMN SXXI

SERVICIO:

RADIOLOGIA E IMAGEN DE LA UMAE HE DR. BERNARDO SEPULVEDA
CMN SIGLO XXI.

ANTECEDENTES:

Desde la introducción de la Tomografía computada (TC) 1974 se ha producido una considerable revolución en el tratamiento médico de los pacientes y el uso clínico de la TC ha tenido un impacto positivo sobre el mismo (1). En la actualidad las unidades habituales de la practica radiológica son aparatos de tercera y cuarta generación, con tiempos de exploración inferiores a cinco segundos (1,2). La TC espiral de detector múltiple ha refinado de una forma muy notable la capacidad diagnóstica de los trastornos renales al permitir una adquisición de las imágenes rápidas de todo el riñón en las distintas fases de captación del contraste. El protocolo para estudios del riñón mediante TC incluyen :

- Estudios con y sin contraste.
- Posibilidad de mostrar las diferencias físicas de la imagen.
- Evitar las diferencias artefactuales en los valores de atenuación. Se debe de utilizar el mismo kilovoltaje pico y el ajuste de miliamperios-segundos, espesor del corte y campo de visión en los estudios precontraste y contraste.
- Se debe comprobar la exactitud de los valores de atenuación del riñón antes y después de la inyección intravenosa del contraste.(3)

Estos atributos justifican las indicaciones generales de la técnica :

- Las imágenes se deben obtener con una colimación de 1 a 3mm, un tiempo de barrido inferior al segundo y un paso de 2:1 para poder cubrir toda el área de interés mientras el paciente aguanta la respiración una sola vez.

- La TC sin contraste permite medir la captación de una Lesión renal y también valorar las calcificaciones en el parénquima renal, cálculos, hemorragia (4)

Los factores predisponentes son los de obstrucción al flujo de salida vesical, la enfermedad poliquística, sarcoidosis, enfermedad de cushing, y síndrome del intestino corto.

Los factores de riesgo de la litiasis son la deshidratación, escaso volumen de orina, alta concentración de minerales, presencia de infección, pérdida de inhibidores de la cristalización y PH urinario anormal (1). En su composición esta formado principalmente de oxalato de calcio en un 75% y la de menor es de cistina y xantina del 1 %,en cuanto propiedades físicas son radioopacos un 92 % y radiolucidos; solo el 8 %.(5)

La urotomografía (UROTAC) es un auxiliar diagnóstico donde se obtienen las imágenes a través de un tubo de rayos x (RX,) en donde un haz de RX colimado atraviesa al paciente mientras todo el sistema realiza un movimiento circular; se mide posteriormente el haz atenuado remanente y los valores se envían a un ordenador. La UROTAC es más efectiva que la urografía intravenosa para identificar litos ureterales y para determinar obstrucción renal. Su principal ventaja es que permite identificar cálculos radioopacos, radiolucidos así como conocer su tamaño, localización, reperfusión renal, y patología asociada, para poder determinar la conducta a seguir en el tratamiento del paciente de forma inmediata.(6,7)

Se consideran 3 fases para realizar la UROTAC:

A) FASE CORTICOMEDULAR. Empieza de 25 a 70 segundos después de la inyección del medio de contraste cuando este entra en los capilares corticales y en los espacios peritubulares, filtrándose hacia los túbulos corticales proximales. En este estadio la corteza renal se distingue de la médula renal por las siguientes características:

- 1.- La vascularidad cortical es mayor que la medular.
- 2.- El contraste no ha llegado todavía a la zona distal de los túbulos renales lo cual nos proporciona información sobre la vascularidad renal, aneurismas, y/o malformación arteriovenosa.

B) FASE NEFROGRAFICA. Comienza a los 80 segundos después de iniciar la inyección del medio de contraste y dura hasta 180 segundos. Esta empieza cuando el contraste pasa de los vasos corticales y del intersticio extracelular al asa de Henle y los conductos colectores, esta es la mejor fase para distinguir una medula renal normal de una masa y características lesiones indeterminadas.

C) FASE EXCRETORA. Comienza a los 180 segundos después de iniciar la inyección de medio de contraste. El contraste en esta fase pasa al sistema colector y sirve para delinear la relación entre una masa de localización central y el sistema colector así como también distinguir entre litos y flebolitos. (7). Los procedimientos en endourolgía para el diagnóstico de pacientes con litiasis renal son los siguientes:

Nefrolitotomía percutánea: La primera extracción percutánea de un cálculo del tracto urinario fue realizada por el radiólogo sueco Ingmar Fernstrom, que publicó sus resultados en 1976. Es un método de extirpación de cálculos que requiere la colocación percutánea de una vaina de teflón dentro del riñón la cual debe de ser de tamaño apropiado para permitir la introducción de instrumento de presa y del uteroscopio, para conseguir una óptima colocación es obligatoria la punción del cáliz más apropiado, se realiza bajo anestesia epidural y control fluoroscópico. Una vez que se encuentra el cáliz apropiado, el trayecto se amplía mediante dilatadores progresivamente mayores, una vez que se lleva a cabo la dilatación la vaina se introduce sobre el mismo dilatador y se extrae el cálculo.

URETEROLITOTRIPSIA : En 1979 fue fabricado el primer uteroscopio por Richar Wolf con una longitud de 23 cm. La ureterolitotripsia-lapaxia (ULT/L) es en la actualidad el tratamiento de elección para la mayor parte de los cálculos que se encuentran en el uréter, sin embargo uno de los factores que afectan el éxito del procedimiento es su localización en los diferentes segmentos del uréter. Se utiliza ureteroscopio flexible de forma retrograda en la pelvis renal, habitualmente bajo anestesia. Después de la dilatación con balón del orificio ureterovesical ureteroscopio se introduce se coloca y se abre la canastilla posteriormente, se extraen los cálculos (lapaxia).

CISTOLITOTRIPSIA : Es el tratamiento de elección para la mayor parte de los cálculos que se encuentran en la vejiga. La sonda de litotripsia electroneumática se ha introducido por el Amplatz suprapúbico y se apoya sobre la piedra vesical. Un apoyo fuerte contra la piedra, con inmejorable visión en todo momento,

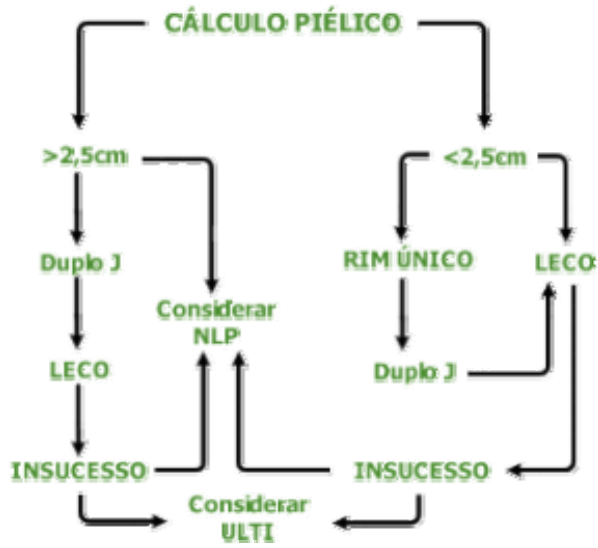
facilita la demolición de la piedra en pocos minutos. Si es pequeña, su partición y extracción se realizan simultáneamente al ser inmediatamente arrastrados los fragmentos al exterior por el Amplatz.; si es de mayor tamaño se parte y extrae en varios tiempos.

CIRUGÍA ABIERTA: La cirugía abierta, siendo el método tradicional para el tratamiento de la litiasis a cualquier nivel de las vías urinarias y riñón, permanece como opción vigente. Básicamente consiste en 4 procedimientos que son; pielolitotomía, ureterolitotomía, nefrolitotomía anatómica, y por último nefrolitotomía radiada la cual ya no es utilizada en la actualidad.

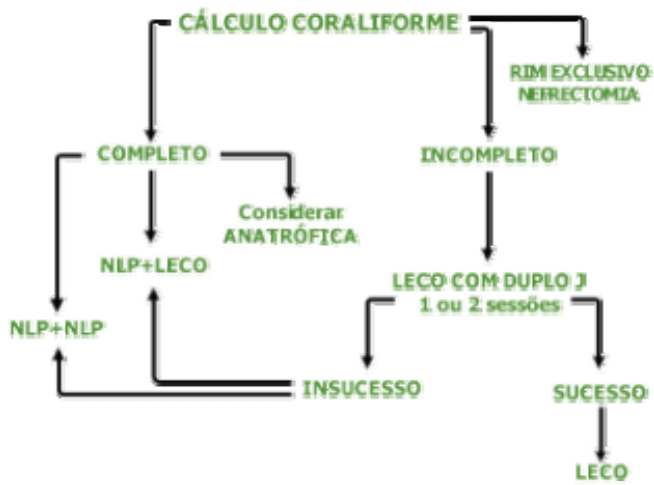
La pielolitotomía ampliada o Gil Vernet (1955), son procedimientos que se utilizan para la extracción de cálculos impactados en la unión ureteropélica algunos de éstos cálculos son muy grandes y obstructivos. Estos métodos necesitan siempre un control radiológico intraoperatorio, lo cual permite identificar tridimensionalmente donde se quedan los fragmentos. Por ejemplo, en un caso de cálculo coraliforme bilateral, la ureterolitotomía es otro procedimiento muy requerido para el tercio superior regularmente abordado también por lumbotomía, algunas veces baja, sin resección costal para el tercio medio con mucha frecuencia el abordaje de Gibson alto, y la incisión de lumbotomía dorsal de Lurz y para el tercio inferior por cierto muy complejo de abordar por su anatomía, la incisión de Gibson o nefrolitotomía anatómica, con control de pedículo renal, abertura extensa en los bordes convexos del riñón, retiro de los fragmentos, control radiológico intraoperatorio. (8)

ALGORITMOS PARA CONDUCTAS EN CALCULOS URINARIOS (9)

Cálculos mayores de 5 mm necesitan tratamiento.

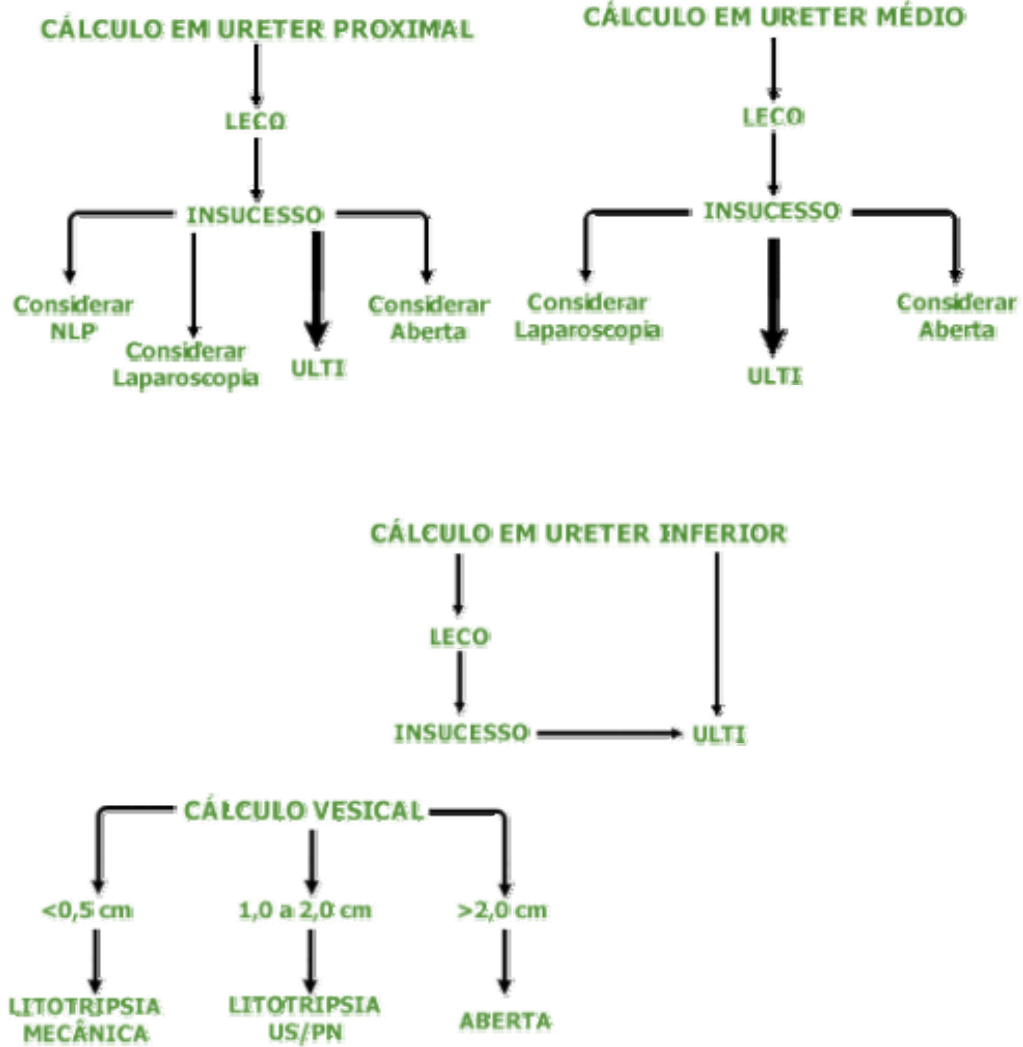


LECO : Litotripsia extracorporea por ondas de choque
 NLP : Nefrolitotomia percutânea
 ULTI : Ureterolitotripsia intracorpórea



ULTIF : Ureterolitotripsia intracorpórea flexível

* Ângulo infundíbulo-pélvico > 90 graus - diâmetro de infundíbulo > 4 mm



JUSTIFICACION

Con el advenimiento de las nuevas modalidades de imagen se ha propuesto que la UROTAC helicoidal multidetector, es más efectiva que la urografía intravenosa para identificar la presencia de litos, así como para proveer información para planeación quirúrgica, además valora si existe malformaciones del sistema de las vías urinarias. Es más sensible que otras modalidades de imagen incluso para identificar litos radiolúcidos que en la placa simple de abdomen no se identifican. Con las reconstrucciones tridimensionales es posible determinar el sitio específico de la obstrucción, así como la morfología, y complicaciones del sistema urinario.

Además en nuestro servicio de radiología se esta empezando a implementar en estos pacientes

PLANTEAMIENTO DEL PROBLEMA

¿Cuál será la sensibilidad y especificidad de la UROTAC para detectar litiasis de vías urinarias en pacientes con cólico renoureteral en correlación con los estudios de endourología?

HIPOTESIS

La sensibilidad y especificidad de la UROTAC para detectar litiasis de vías urinarias en pacientes con cólico renoureteral es similar a la encontrada en los procedimientos de endourología.

OBJETIVO

Determinar la sensibilidad y especificidad de la UROTAC para detectar litiasis de vías urinarias en pacientes con cólico renoureteral en correlación con los procedimientos efectuados en endourología.

METODOLOGIA

El estudio se realizará en el departamento de Radiología e Imagen de la Unidad Médica de Alta Especialidad "Bernardo Sepúlveda Gutiérrez" del Centro Medico Nacional Siglo XXI; en los pacientes del servicio urología; durante el periodo de Mayo a Agosto del 2006.

DISEÑO DEL ESTUDIO

Se realizará un estudio de tipo longitudinal, prospectivo, y comparativo.

UNIVERSO Y MUESTRA

El universo de trabajo estará conformado por todos los pacientes con diagnóstico de cólico renoureteral probable o corroborado ya sea por radiografía simple, ultrasonido o urografía excretora, atendidos en la consulta externa del servicio de urología de la UMAE CMN Siglo XXI, Hospital de Especialidades. Se tomará una muestra de 50 pacientes.

DEFINICION DE VARIABLES:

EDAD: Número de años cumplidos por el paciente desde el nacimiento hasta el momento de la realización del estudio.

SEXO: Definición en cuanto a género de los pacientes.

UROTAC : Auxiliar diagnóstico en la que obtienen imágenes a través de un tubo de RX, un haz de RX colimado atraviesa al paciente mientras todo el sistema realiza un movimiento circular, se mide el haz atenuado remanente y los valores se envían a un ordenador, este analiza la señal recibida por el detector, se reconstruye la imagen. Su ventaja es un examen rápido que permite identificar cálculos radiolúcidos, radioopacos, tamaño, localización, y repercusión renal. Se realiza en 3 fases, simple, mixta y excretora.

CLASIFICACION DE HIDRONEFROSIS.

GRADO 0 : Riñón normal sin evidencia de nefrosis.

GRADO I : Pelvis renal ligeramente dilatada sin ectasia calicial.

GRADO II: Pelvis renal moderadamente dilatada con ectasia calicial leve.

GRADO III: Pelvis renal grande con cálices dilatados y parénquima renal normal.

GRADO IV: Pelvis renal muy grande, cálices grandes y dilatados y adelgazamiento del parénquima renal

NEFROLITOTOMIA PERCUTANEA : Es un método de extirpación de cálculos. Técnica que requiere la colocación percutánea de una vaina de teflón dentro del riñón, la cual debe de ser de tamaño apropiado para permitir la introducción de instrumento de presa y del ureteroscopio. En este procedimiento se utiliza para ver su presencia, localización, repercusión renal, así como la extracción de litos.

URETEROLITOTRIPSIA: Se utiliza ureteroscopio flexible de forma retrograda en la pelvis renal, habitualmente bajo anestesia. Después de la dilatación con balón del orificio ureterovesical ureteroscopio se introduce se coloca y se abre la canastilla posteriormente, se extraen los cálculos (lapraxis). Se utiliza para ver la presencia, tamaño, localización en los diferentes segmentos de los uréteres

CISTOLITOTRIPSIA; Es el tratamiento de elección para la mayor parte de los cálculos que se encuentra en la vejiga. La sonda del litotriptor electroneumático se ha introducido por el Amplatz suprapúbico y se apoya sobre la piedra vesical. Se utiliza para corroborar la presencia, tamaño y extracción del lito

CIRUGÍA ABIERTA: La cirugía abierta, siendo el método tradicional para el tratamiento de la litiasis a cualquier nivel de las vías urinarias y el riñón, permanece como opción terapéutica vigente, sobretodo cuando es de gran tamaño que por otros métodos es imposible de extracción.

Los cuatro procedimientos de endourología serán mi gold estándar para correlacionar con la UROTAC.

OPERACIONALIZACION DE VARIABLES

VARIABLE DE ESTUDIO	METODO DE MEDICION	INDICADOR DE VARIABLE	ESCALA DE MEDICION DE LAS VARIABLES
SEXO	INTERROGATORIO	<ul style="list-style-type: none"> ➤ MASCULINO ➤ FEMENINO 	➤ CUALITATIVA DICOTOMICA
EDAD	INTERROGATORIO	<ul style="list-style-type: none"> ➤ ANOS 	CUALITATIVA CONTINUO
UROTAC		PRESENCIA DE IMAGEN HIPERDENSE, REDONDEADA, DE BORDES BIEN DEFINIDOS, ALOJADA EN LA VIA URINARIA, EN LA FASE SIMPLE, O UN DEFECTO DE LLENADO EN LA FASE EXCRETORA.	CUANTITATIVA CONTINUO
LOCALIZACION		CALICES PELVIS RENAL URETER PROXIMAL URETER MEDIO URETER DISTAL INTRAMURAL VEJIGA.	CUALITATIVO ORDINAL
TAMAÑO		DE MILIMETROS A CENTIMETROS	CUALITATIVO ORDINAL
DILATACION DEL SISTEMA COLECTOR		GRADO I,II,III,IV	CUALITATIVO ORDINAL
LOCALIZACION POR ENDOUROLOGIA	METODO POR PROCEDIMIENTO TERAPEUTICO	NEFROLITOTOMIA PERCUTANEA URETEROLITOTRIPSIA CISTOLITOTRIPSIA CIRUGÍA ABIERTA	CUALITATIVO ORDINAL
TAMAÑO POR ENDOUROLOGIA	METODO POR PROCEDIMIENTO TERAPEUTICO	NEFROLITOTOMIA PERCUTANEA URETEROLITOTRIPSIA CISTOLITOTRIPSIA CIRUGÍA ABIERTA	CUALITATIVO ORDINAL

MATERIAL Y METODOS

CRITERIOS DE SELECCIÓN

Criterios de inclusión:

1. Pacientes mayores de 18 años.
2. Pacientes con diagnóstico de urolitiasis ya comprobado por radiografía simple, ultrasonido o urografía excretora.
- 3.- Pacientes que se corroboren los hallazgos por medio de nefrolitotripsia percútanea, ureterolitotripsia, cistolitotripsia y cirugía abierta.

Criterios de no inclusión.

1. Antecedente de reacciones adversas severas previas al medio de contraste yodado.
2. Mujeres embarazadas.
3. Pacientes con insuficiencia renal.

Criterios de exclusión

1. Pacientes que no firmen el consentimiento informado.
2. Pacientes con estudios de UROTAC con deficiencias técnicas.

PROCEDIMIENTOS

- 1.- Se realizarán a pacientes que acuden al servicio de Imaginología con diagnóstico de cólico renoureteral, que por placa simple, ultrasonido o que la propia urografía excretora no sea posible determinar el sitio específico de su localización. .
- 2.- Se le explicará al paciente o familiares en que consiste el estudio y que para su realización este requiere de medio de contraste yodado no iónico.
- 3.- Se solicitará firma de autorización de administración del medio de contraste, en donde se explica claramente las probables reacciones secundarias como urticaria, prurito, edema facial, vómito, disnea, hipotensión, náusea, rinitis, choque anafiláctico y en el caso de que presenten alguna de ellas se les administrara difenhidramina 50mg vía intravenosa (IV) o hidrocortisona de 500 a 1000 mg IV ó adrenalina 0.1-0.3 mg IV.

La UROTAC se realizará por personal técnico-Médico del área de tomografía; en un equipo de tomografía marca Philips, modelo MX8000, helicoidal multicorte De 4 canales. Cada paciente previo ayuno mínimo de 6 horas se examinará en posición decúbito supino.

Se cateterizará una vena periférica, utilizando medio de contraste no iónico con concentración de 300-350 mg/ml, administrando 120 ml con inyector Mallinckroth a una velocidad inicial de 3 ml/seg., 150 PSI. Las imágenes se obtendrán con 3.2 mm de grosor y 1.6 mm de intervalo en inspiración, obteniendo cortes de la cúpula diafragmática a la sínfisis del pubis. Los parámetros serán los siguientes: 120 Kv, 150 mAs, 0.5s tiempo de rotación del tubo, pitch 1.25, matriz: 512 x 512, FOV: 300, ángulo del tubo 0 grados. Con adquisición de imágenes en fase simple inmediata, fase mixta (50 seg se debe de observar impregnadas la cortical y medular renal) y excretora (7 min), observándose adecuado llenado del sistema pielocalicial y ureteros en todas su extensión de preferencia .

Ya obtenidas la imágenes se procederá a su procesamiento en la unidad de trabajo, para la obtención de las imágenes en reconstrucción multiplanar (MPR) y cuarta dimensión (4D), su impresión en película radiográfica térmica marca AGFA.

Los estudios serán evaluados por tres médicos radiólogos con experiencia en tomografía. Posteriormente los resultados serán concentrados en tablas de resultados y gráficas de barras y se compararán con los resultados obtenidos en los estudios por procedimiento terapéutico.

ANÁLISIS ESTADÍSTICO.

Los resultados del estudio topográfico serán comparados con los obtenidos en la cirugía, los cuales serán reportados por el médico adscrito del servicio de urología. La interpretación de la UROTAC será realizada por radiólogos de manera independiente y a ciegas, se medirá el grado de concordancia entre ellos a través del Coeficiente Kappa. Los datos serán analizados en el programa SPSS 8.0, presentando medias, porcentajes, y desviación estándar para variables demográficas, calculándose sensibilidad, especificidad y valor predictivo positivo y negativo para los métodos diagnósticos utilizados con sus respectivos intervalos de confianza a 95%.

CONSIDERACIONES ÉTICAS

Se considera un estudio ético porque :

- Este estudio será conducido conforme a los principios éticos que tienen su origen en:

1. La declaración de Helsinki y que son consistentes con las buenas prácticas clínicas.

2. El balance riesgo – beneficio, favorece al diagnóstico y manejo del paciente.

RECURSOS PARA EL ESTUDIO

RECURSOS HUMANOS:

Participara el personal médico, residentes y técnicos radiólogos; así como personal de enfermería y de servicios básicos del área de tomografía del servicio de Imaginología de la UMAE, HE “Dr. Bernardo Sepúlveda” Centro Médico Nacional SIGLO XXI.

RECURSOS MATERIALES:

Tomógrafo Philips MX8000 de 4 detectores.

Inyector Medrad Vistron CT.

Conectores para el inyector.

Jeringas para el inyector .

Contraste yodado no iónico, (150 ml por paciente)

Estación de trabajo.

Impresora Drystar 5000, AGFA. .

Película DRY MEDICAL FILM, DRYSTAR DT 2B, 14X17 inch. (3 placas por paciente)

Jeringas 10 ml.

Equipos de venoclisis.

Agujas 20Gx32 mm.

Catéter intravenoso periférico 186x32mm.

Libretas de concentrado de datos.

Hojas blancas.

Computadora.

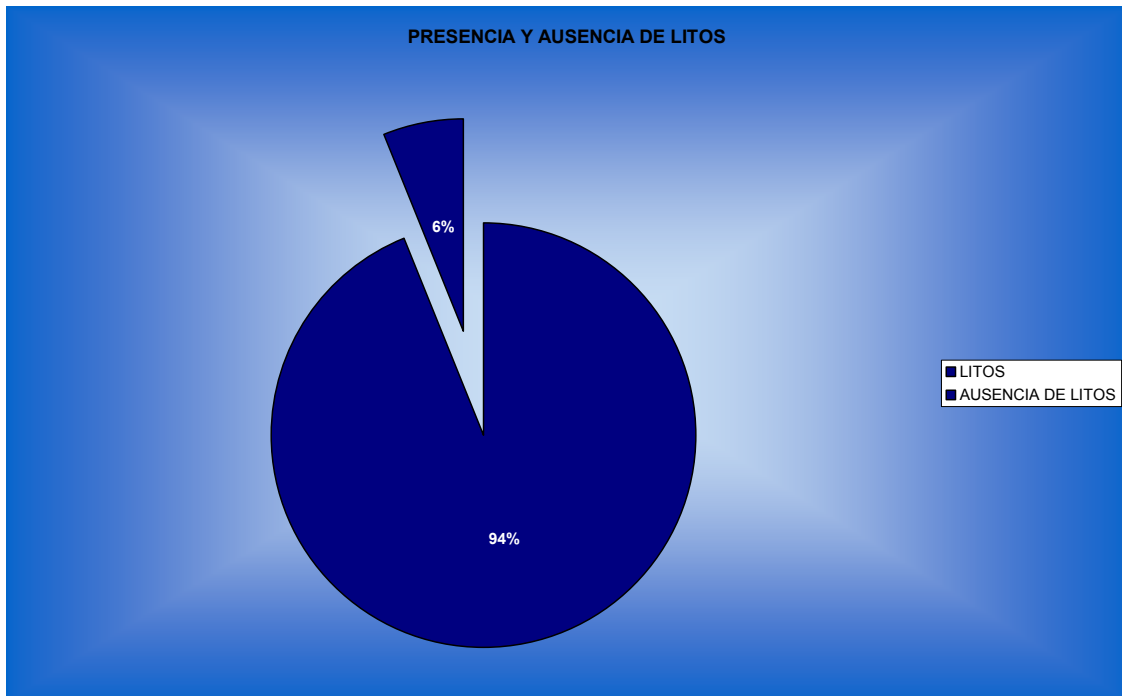
Impresora.

RESULTADOS

Durante el periodo de Mayo a Agosto del 2006 se realizaron 50 estudios de UROTAC para determinar litiasis de vías urinarias en pacientes con cólico renoureteral, de los cuales fueron 23 del sexo masculino y 27 del sexo femenino, con un rango de edad de 18 a 68 años, y una media de 38 a 57 años. De los 50 pacientes se incluyeron sólo a 48 a los cuales se les realizó procedimiento de endourología ; 27 mujeres y 21 hombres con un rango de edad de 38 a 57 años. Dos pacientes fueron excluidos, el primero no permitió el procedimiento y el segundo sufrió descompensación de la tensión arterial. Todos los pacientes toleraron el estudio de UROTAC y no se reportaron accidentes, ni incidentes así como reacciones adversas al medio de contraste.

Se reportaron por UROTAC 50 pacientes de los cuales 47 equivalentes al 94% con la presencia de litiasis, 3 equivalentes a 6% con ausencia de esta (gráfica 1). Se correlacionaron por procedimiento de endourología solo a 48 pacientes. De acuerdo a la localización de los litos la UROTAC pudo identificar a 47 pacientes como se ejemplifica en la tabla 1.

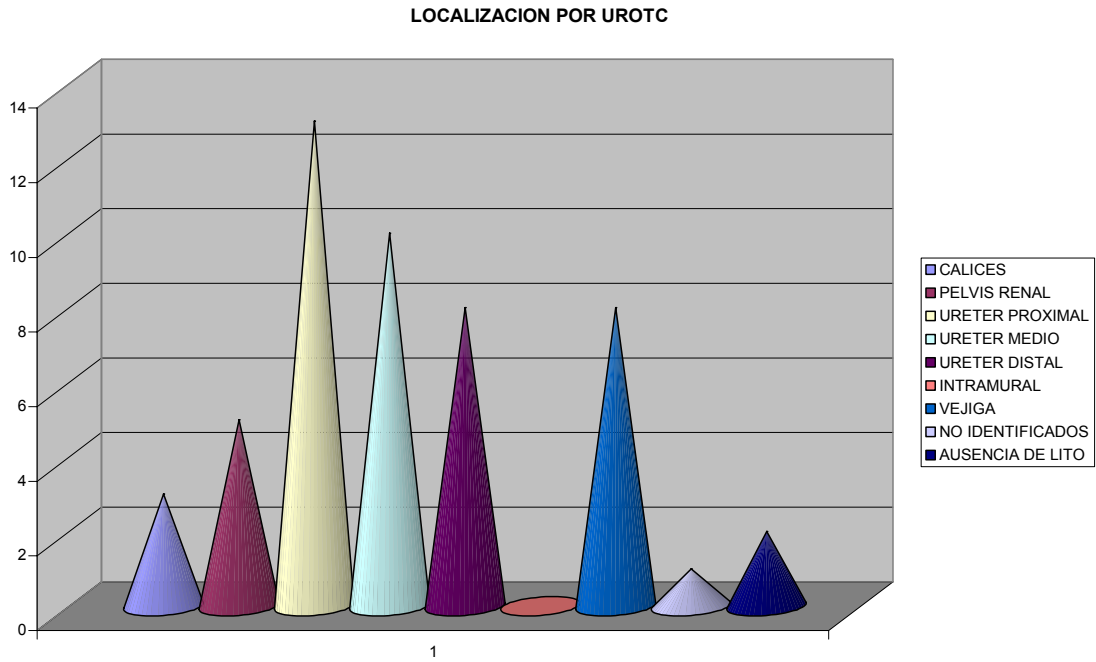
Gráfica 1.



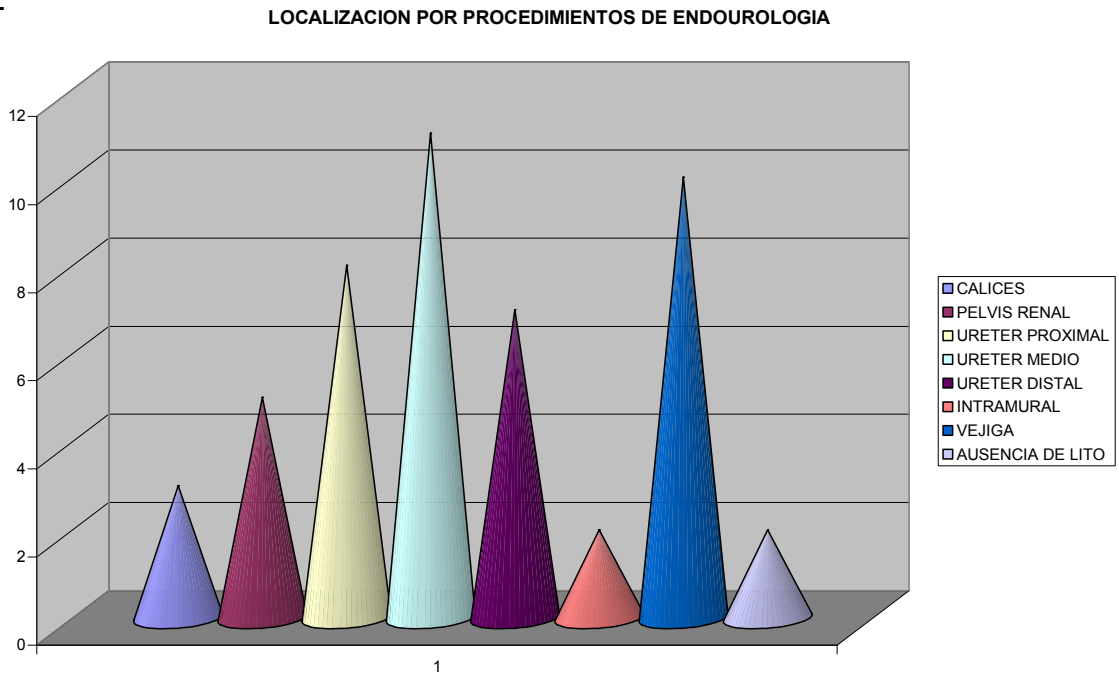
En correlación con los procedimientos de endourología se localizaron litos de la siguiente manera: Cálices 3 litos, pelvis renal 5, uréter proximal 8, uréter medio 11, uréter distal 7, intramural 2, vejiga 10, los otros dos con ausencia del lito. Se ejemplifica en la tabla 2.

Referente al tamaño la UROTAC identificó 10 menores de 5 mm, 23 de 5 a 10 mm y 15 con más de 10 mm. Se identificó en los procedimientos de endourología tamaños similares 10 pacientes con litos menores de 5 mm, 23 de 5 a 10mm y 15 con más de 10 mm.

Tab. 1



Tab.2



En referencia a la dilatación del sistema colector identificados por UROTAC se distribuyeron de la siguiente manera :
grado 0: 13 pacientes, grado I: 9 pacientes, grado II: 16 pacientes, grado III: 8 pacientes, grado IV: 4 pacientes.

El tipo de procedimiento quirúrgico se identificó con mayor frecuencia a ureterolitotripsia con 25 pacientes, cistolitotripsia con 11 pacientes, nefrolitotomía percutánea con 7 y cirugía abierta en 5.

ANALISIS ESTADISTICO

Si utilizamos una concordancia entre los hallazgos de procedimientos de endourología y los hallazgos por UROTAC, entonces los resultados estadísticos son los siguientes, con niveles de confianza para la detección litiasis de vías urinarias en pacientes con cólico renoureteral, la UROTAC tuvo una sensibilidad del 97% y especificidad del 67%. En referente a la localización se observó una sensibilidad 86% y una especificidad de 62% debido al cambio de posición los litos de una situación superior a una más inferior secundaria al descenso de este por el trayecto ureteral como proceso fisiológico normal.

De acuerdo al tamaño no hubo una variación significativa.

CRONOGRAMA DE ACTIVIDADES

1								
2								
3								
4								
5								
6								
7								
8								
9								
10								
	FEB	MAR	ABR	MAY	JUN	JUL	AGO	SEP

ACTIVIDADES

MESES

ACTIVIDADES

RECOPILACION BIBLIOGRAFICA

ELABORACION DEL PROTOCOLO

CORRECCION DE METODOLOGIA

DISEÑO DE LOS INSTRUMENTOS

APLICACIÓN DE LA METODOLOGIA

INSCRIPCION DEL PROYECTO

PROCESAMIENTO

ANALISIS DE LOS RESULTADOS

PRESENTACION DE RESULTADOS PRELIMINARES

PUBLICACION

DISCUSION Y CONCLUSION

En este estudio, la UROTAC probó ser un método idóneo para determinar la presencia de litiasis de vías urinarias en pacientes con cólico renoureteral.

Sin embargo existió una variación en la localización de los litos debido a la peristalsis ureteral y al haber un cuerpo extraño presentan mecanismo de “lucha” es por eso que de encontrarse en el uréter proximal estos migran a uréter medial o en lugar de distal se encuentran en vejiga, además los procedimientos de endourología no se llevan a cabo inmediatamente después de realizada la UROTAC sino que son programados posteriormente,

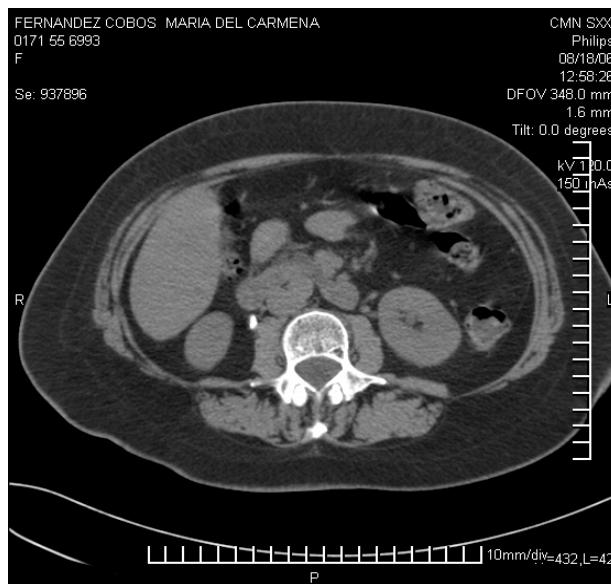
El tamaño no varió en relación con el procedimiento de endourología por lo que podemos confiar en sus diámetros por TC . Con la finalidad de obtener imágenes diagnósticas consistentes, es necesario entender las secuencias de la UROTAC así como determinar con precisión el tiempo de traslado del medio de contraste de sitio del catéter venoso periférico al área de interés.

Las imágenes de UROTAC deben interpretarse siempre por el radiólogo en una estación de trabajo independiente. Esto debe incluir un análisis de las imágenes fuente y realizar reconstrucciones multiplanares y proyecciones de máxima intensidad en múltiples planos, es importante tener siempre el tiempo adecuado para cada fase, ya que la fase simple determina la presencia del lito, y con la fase mixta se podrá determinar alteraciones en uréteres, o lesiones adyacentes, en la fase excretora se evaluará la repercusión hemodinámica.

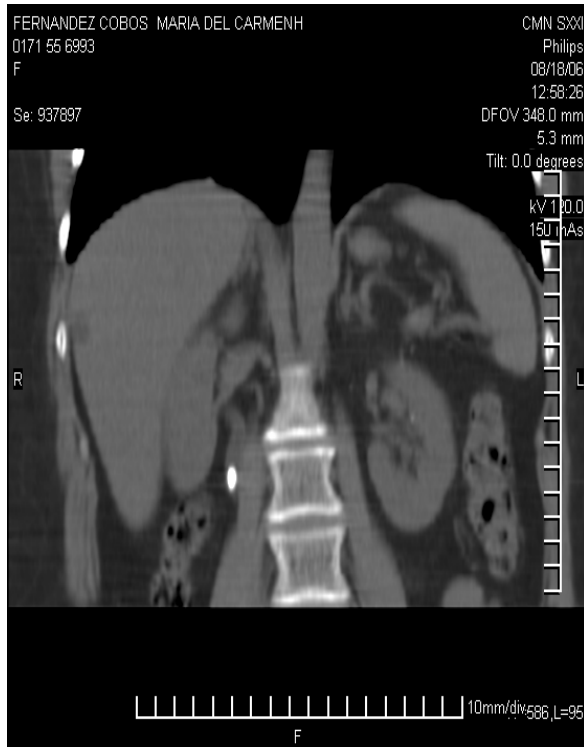La UROTAC no solo determina la presencia o ausencia de litos, si no que es valiosa para el seguimiento de los pacientes, y también tiene la ventaja de identificar litos radiolúcidos que por algunos métodos es difícil detectar.

CONCLUSIONES.

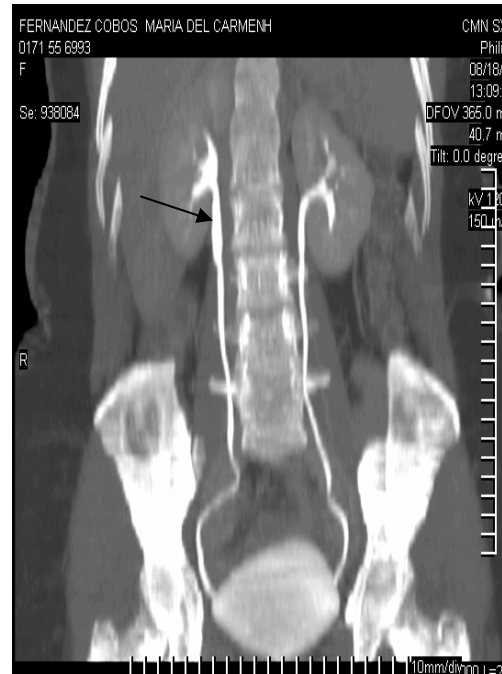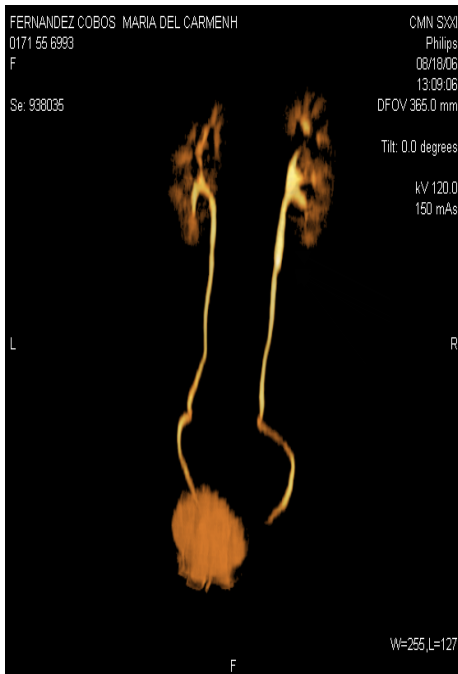
En conclusión con este estudio se pretendió demostrar que la UROTAC es un método de imagen seguro, sensible y específico para detectar la presencia, tamaño, localización de litiasis en vías urinarias, así como grado de dilatación de estas en los pacientes con cólico renoureteral y sospecha clínica de litiasis. En estos pacientes es ideal la realización de la UROTAC para determinar no solo la existencia del lito, sino también su repercusión hemodinámica, para de esta manera brindar al paciente un diagnóstico, tratamiento y seguimiento oportuno y adecuado.



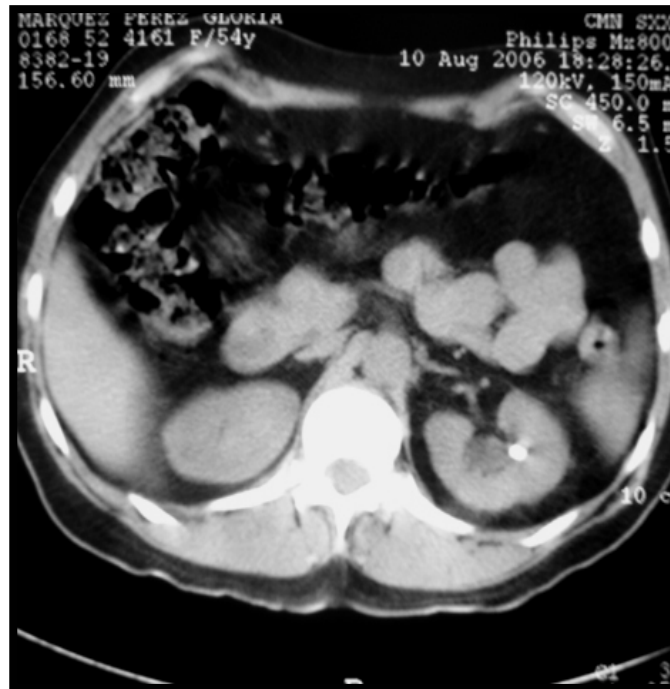TC axial en fase simple, paciente femenino de 50 años de edad, donde se observa imagen hiperdensa, de bordes bien definidos localizado en uréter proximal derecho compatible con lito.



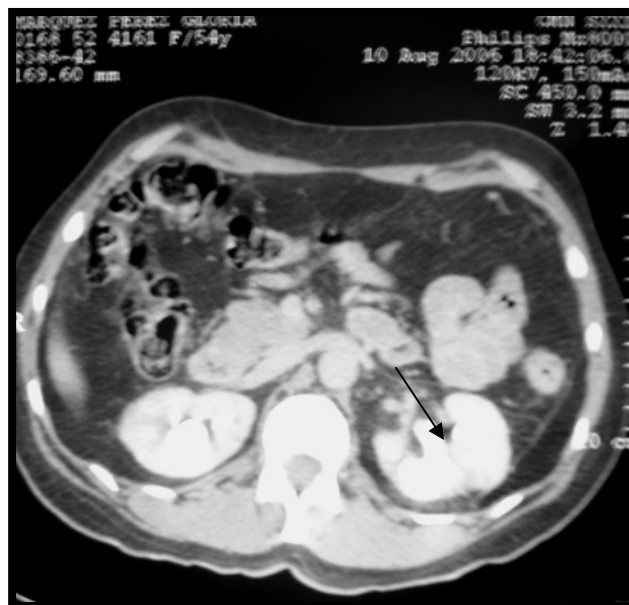TC Reconstrucción coronal de la misma paciente, donde se observa lito en el uréter proximal derecho, así como dilatación por arriba del mismo.



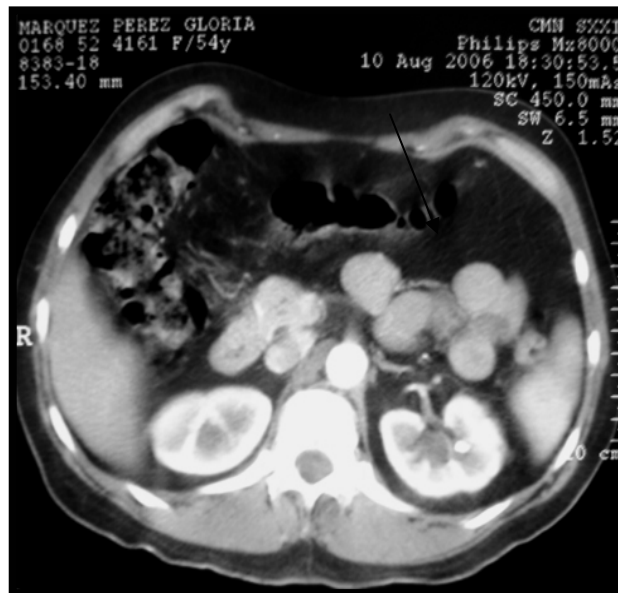Reconstrucciones en 4 D volumétrica y coronal donde se corrobora la presencia del lito en el tercio proximal del uréter derecho, así como dilatación ureteral.



TC axial en fase simple. Paciente femenino de 54 años de edad, donde se observa la presencia de imagen hiperdensa de bordes bien definidos compatibles con lito localizado en sistema calicial izquierdo. Sin la presencia de dilatación



TC axial en fase mixta. De la misma paciente, donde se observa lito localizado en sistema calicial izquierdo. Como lo demuestra la fecha



TC axial en fase excretora. De la misma paciente, donde se observa lito localizado en sistema calicial izquierdo. Sin la presencia de dilatación del sistema peilocalicial.

HOJA DE RECOLECCIÓN DE DATOS

UROTAC

I.- SEXO

FEMENINO _____ MASCULINO _____

II.- EDAD _____

III.-

PRESENCIA

RIÑÓN DER

RIÑÓN IZQ

AUSENCIA

IV.- LOCALIZACION POR UROTAC

A. CALICES

B. PELVIS RENAL

C. URETER PROXIMAL

D. URETER MEDIO

E. URETER DISTAL

F. INTRAMURAL

G. VEJIGA

V.- TAMAÑO POR UROTAC

1.- MENOR DE 5 MM

2.- 5 A 10 MM

3.- MAYOR 10 MM

VI.- DILATACION DEL S.COLECTOR

RIÑÓN DER

RIÑÓN IZQ

A. GRADO 0

B. GRADO I

C. GRADO II

D. GRADO III

E. GRADO IV

HOJA DE RECOLECCIÓN DE DATOS

HALLAZGOS QUIRÚRGICOS

	RIÑÓN DER	RIÑÓN IZQ
VII.-		
PRESENCIA	_____	_____
AUSENCIA	_____	_____

VIII.- LOCALIZACION POR P. QX

A. CALICES	_____
B. PELVIS RENAL	_____
C. URETER PROXIMAL	_____
D. URETER MEDIO	_____
E. URETER DISTAL	_____
F. INTRAMURAL	_____
G. VEJIGA	_____

IX.- TAMAÑO POR PROCEDIMIENTO QX

1.- MENOR DE 5 MM	_____	_____
2.- 5 A 10 MM	_____	_____
2.- MAYOR 10 MM	_____	_____

X.- TIPO DE CIRUGÍA

	RIÑÓN DER	RIÑÓN IZQ
A. NEFROLITOTOMIA P.	_____	_____
B. URETEROLITOTRPSIA	_____	_____
C. CISTOLITOTRIPSIA	_____	_____
D. CIRUGIA ABIERTA	_____	_____



INSTITUTO MEXICANO DEL SEGURO SOCIAL
DIRECCION DE PRESTACIONES MÉDICAS
UNIDAD DE ATENCION MÉDICA
COORDINACION DE UNIDADES MEDICAS DE ALTA ESPECIALIDAD
UMAE HOSPITAL DE ESPECIALIDADES "DR. BERNARDO SEPÚLVEDA G."
CENTRO MEDICO NACIONAL SIGLO XXI
JEFATURA DE IMAGENOLOGIA

CONSENTIMIENTO PARA EMPLEAR MEDIOS DE CONTRASTE

NOMBRE _____ FECHA _____

NO. DE AFILIACION _____

TIPO DE ESTUDIO _____

NOMBRE DEL MEDICO _____

El estudio de imagen que solicita su médico requiere la aplicación de medio de contraste iodado por vía intravenosa; en la mayoría de los casos (98% aproximadamente) no existe ninguna complicación, pero como cualquier fármaco y otros compuestos químicos, no está exento de reacciones adversas e indeseables, éstas generalmente son leves, aunque en ocasiones muy poco frecuentes, pueden ser graves y poner en riesgo la vida. El Departamento cuenta con los medios necesarios para tratarlos.

Le rogamos contestar las siguientes preguntas, ya que la presencia de algunas enfermedades o antecedentes puede predisponer a la aparición de estas reacciones, por lo que es importante conocerlas.

	SI	NO
¿Es usted diabético?	_____	_____
¿Es usted hipertenso?	_____	_____
¿Padece usted del corazón?	_____	_____
¿Padece usted del riñón?	_____	_____
¿Es usted alérgico a alguna sustancia, medicamento o alimento?	_____	_____
¿Ha tenido alergias con medio de contraste?	_____	_____

Estoy conciente de los riesgos que implica la aplicación de medio de contraste iodado, por lo que autorizo al personal médico y paramédico del departamento de radiología e imagen que administren el (los) medio (s) de contraste necesarios para la realización del estudio.

FIRMA DE CONFORMIDAD

TESTIGO

TESTIGO

NOMBRE Y FIRMA

NOMBRE Y FIRMA

NOMBRE Y FIRMA

BIBLIOGRAFIA:

- 1.- **Elaine M Caoili MD Richar**.Urinary trac abnormalities intraexpeiences with multidetector row CT urography. Radiology 2002; 2:222: 353-360
- 2.- **F.Terrier M. Grossholz C.D.Becker**,(2002),Spiral CT of the Abdomen .Medical Radiology Springer-Verlag New York;cap.25, Pp259 – 269
- 3.- **J.Schoepf UJ,Bruening RD,Becker**, Multislice helical CT of focal and diffuse renal disease : comprehensive diagnosis with reconstruction of contiguous and high- resolution CT sections from a single thincollimation.AJR Am J roentgenol ;num 1,vol.177,2001,Pp 179-184.
- 4.- **Smith RC,Rosenfield AT,choe Ka**. Comparison of noncontrast-enhance Ct and intravenous urography.Radiology 2001; 194: 789-794.
- 5.- **Babaric Zoran**,(1995), Radiología del Aparato genitourinario; MARMAN Madrid, España. Cap.6, Pp.92-105
- 6.- **Mathias Prokop, Michael Galansk**,(2003),Spiraland multislice computed tomography of the body. Thaime primera ediciónPp653- 657.
- 7.- **John R.Haaga**, (2001), TC Y RM Diagnostico por imagen del cuerpo humano. Mosby Elsevier España 4nd ed,Cap.6:Pp1537-1542
- 8.- **Patrick C. Walsh.F. Meredith fairtax**, (2000)Campbell´s Urology .Saunders company philadelfia pennsylvania;Cap.5,Pp159-167
- 9.- **Gerber G. Comabiantion**. Therapy in the treatmente of patients with stagorn calculi'tech in urology: Radiology:1999:145,: 155-158.